

# DENTAL TRIBUNE

The World's Dental Newspaper · Croatian Edition 

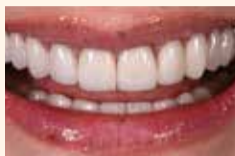Hrvatska, lipanj 2019. - godina XII br. 2

www.dental-tribune.com

## ESTETIKA

### Arhitektura osmijeha

Vizija, planiranje i provedba estetske restauracije




stranica 10

## ZDRAVLJE

### Kvaliteta života

Kako postići ravnoteži između stresa i opuštanja?

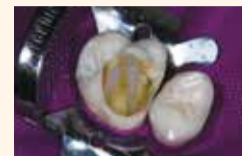

stranica 14

## INTERDISCIPLINARNO

### Postendodontska opskrba

Kako ojačati zub nakon endodontskog liječenja



stranica 16

## NOVO ISTRAŽIVANJE OTKRIVA GENETSKE PROMJENE POVEZANE S KARCINOMOM KOD KORISNIKA ELEKTRONIČKIH CIGARETA

Izvor: Dental Tribune International

**LOS ANGELES, SAD:** Unatoč njihovu uspjehu na tržištu, čini se da elektroničke cigarete ipak nisu bezopasna alternativa pušenju. Nedavno provedeno istraživanje pokazalo je da korisnici e-cigareta razvijaju neke od molekularnih promjena povezanih s rakom u oralnom tkivu kao i pušači cigareta, što dodatno povećava zabrinutost.

U istraživanju su istraživači sa Sveučilišta Southern California (USC) analizirali ekspresiju gena u oralnim epitelnim stanicama 42 korisnika e-cigareta, 24 pušača cigareta i 27 nepušača kako bi analizirali promjenu gena jer određene promjene u genskoj ekspresiji mogu dovesti do raka. I pušači i korisnici e-cigareta imali su abnormal-

nu ekspresiju ili deregulaciju u velikom broju gena povezanih s razvojem raka. Oko 26 posto dereguliranih gena u korisnika e-cigareta bilo je identično onima koji se nalaze kod pušača. Neki deregulirani geni koji se nalaze kod korisnika e-cigareta, ali ne i kod pušača, povezani su s rakom pluća, rakom jednjaka, rakom mjehura, rakom jajnika i leukemijom.


"Postojeći podaci pokazuju da dim iz e-cigareta nije samo vodena para, kao što neki ljudi vjeruju", rekao je glavni autor dr. Ahmad Besaratinia, izvanredni profesor istraživačke preventivne medicine na Medicinskom fakultetu Sveučilišta Keck. "Iako su koncentracije većine kancerogenih spojeva u e-cigaretama mnogo niže od

onih u dimu cigareta, ne postoji sigurna razina izloženosti kancerogenim tvarima."

Besaratinia je primijetio da molekularne promjene videne u istraživanju nisu kancerogene, pa čak ni prekanceroze, već rano upozoravanje na prekancerozne koji bi potencijalno mogao dovesti do raka ako se ne liječi. Znanstvenici planiraju ponoviti istraživanje s većom skupinom ispitanika i istražiti mehanizme koji uzrokuju deregulaciju gena. Oni također pokreću još jedno istraživanje u kojem će se pušači prebaciti na e-cigarete kako bi vidjeli jesu li se dogodile promjene u regulaciji gena nakon promjene. „Većinom su sudionici jednako znatiželjni kao i mi da saznaju jesu li ti proizvodi sigurni“, rekao je Besaratinia.



Nedavno provedeno istraživanje pokazalo je da molekularne promjene koje se vide kod korisnika e-cigareta mogu poslužiti kao rano upozorenje na proces koji na kraju može dovesti do raka. (Fotografija: Andrey\_Popov/Shutterstock)

Istraživanje pod naslovom "Deregulacija biološki značajnih gena i povezanih molekularnih puteva u oralnom epitelu korisnika elektroničkih cigareta" objavljena je online u časopisu International Journal of Molecular Sciences. 

## Smanjiti birokraciju zadatak je za EU: UKLANJANJEM NEPOTREBNOG BIROKRATSKOG TERETA OSTAJE VIŠE VREMENA ZA PACIJENTE

Izvor: Dental Tribune International

Sve se više nameće pitanje nerasmjernog birokratskog opterećenja i pored nacionalne razine, postavlja se i na europskoj razini. Stoga njemačka Savezna komora dentalne medicine (BZÄK) usmjerava pažnju na rastući problem i poziva politiku da eliminiira nepotrebnu birokraciju u stomatološkoj praksi i doktorima ostavi više vremena za pacijente.


"Relativno male jedinice kao što su manje stomatološke ordinacije, opterećene su birokratskim zahtjevima kao što je obveza izrade izvješća i vođenja složene dokumen-

tacije. Zbog toga im ostaje manje vremena za ono što bi zapravo trebali raditi, naime liječenje i promicanje zdravlja njihovih pacijenata", rekao je predsjednik BZÄK-a Peter Angel.

Stoga zahtijeva da se zastupnici u Europskom parlamentu više zalažu za debirokratizaciju. Europski zakonodavci moraju biti svjesni (poslovnih) posljedica birokratskog tereta, posebno za manje ordinacije. Prije usvajanja bilo kojeg novog zakona EU-a, trebalo bi provjeriti birokratski utjecaj na one o kojima se radi. Rezultat te analize trebalo

bi objaviti zajedno s odgovarajućim pravnim aktom.

Bez ugrožavanja sigurnosti pacijenata, manje jedinice kao što su ordinacije dentalne medicine ne smiju se u birokratskom smislu izjednačavati s bolnicama. Ovdje je hitno potrebna distinkcija.

„Male ordinacije dentalne medicine su zbog birokratskih zahtjeva zatrpane. Zbog toga se ne mogu usredotočiti na svoj stvarni zadatak, odnosno liječenje i promicanje zdravlja svojih pacijenata,“ izjavio je dr. Peter Engel, predsjednik BZÄK-a. 

OGLAS

## DENTAL TRIBUNE



**DENTALMEDIAGRUPA**

**VODEĆI SVJETSKI  
STRUČNI STOMATOLOŠKI  
ČASOPIS**

**DENTAL TRIBUNE**  
International - hrvatsko izdanje

**4**  
IZDANJA  
U GODINI

**2**  
BODA

**NEVJEROJATNE  
POGODNOSTI**

ZA VIŠE INFORMACIJA O PRETPLATI  
NA ČASOPIS NAZOVITE  
**+385/1 62 51 990 ILI KLIKNI TE NA  
WWW.DENTALMEDIA.HR**



# IDS POTVRĐUJE SVOJU VODEĆU POZICIJU kao svjetski sajam dentalne medicine

Izvor: DTI

**KÖLN, Njemačka:** Međunarodni dentalni sajam (IDS), koji se održao u Kölnu od 12. do 16. ožujka, ispunio je visoka očekivanja svjetske industrije i još jednom istaknuo svoj položaj vodećeg sajma. Uz sudjelovanje 2327 tvrtki iz 64 zemlje, ovogodišnji je događaj ugostio 20 izlagača više u usporedbi s 2017., kao i 160.000 posjetitelja iz 166 zemalja. Ukupan broj posjetitelja porastao je za 3,2 posto (oko 5.000 više ljudi), a broj vanjskotrgovinskih posjetitelja za 6,0 posto u odnosu na prošli sajam.

Gerald Böse, predsjednik Uprave Koelnmesse koji organizira manifestaciju, rekao je: "IDS je klasa za sebe i uvijek postavlja nova mjerila. Uspijeva svaki put nadmašiti već izvrsne rezultate prethodnog događaja." I posjetitelji i izlagači impresionirani su IDS-om: samo se ovdje susreće ponuda i potražnja u tolikoj količini, kvaliteti i razini internacionalnosti. "IDS je neosporan vodeći svjetski sajam za dentalnu industriju", nastavio je.



Međunarodni stomatološki sajam 2019. premašio je rezultate prethodnog događaja, a organizatori su postigli svoje ciljeve veće internacionalnosti i kvalitetnije ponude i potražnje, povećavajući zadovoljstvo i izlagača i sudionika. (Fotografija: Dental Tribune International)

Službene brojke potvrđuju visoku razinu internacionalnosti IDS-a: 73 posto izlagača i 62 posto posjetitelja došlo je iz 166 stranih zemalja, uključujući Argentinu, Australiju, Brazil, Kanadu, Čile, Egipat, Japan, Koreju, Novi Zeland, Južnu Afriku i SAD. Što se tiče povećanja od šest posto stranih posjetitelja, IDS 2019 bilježi značajan porast broja posjetitelja iz Azije (+23,1 posto), istočne Europe (+19,6 po-

sto), Afrike (+17,0 posto), središnje i južne Amerike (+14,6 posto) i Sjeverne Amerike (+5,3 posto).

Neovisno istraživanje pokazalo je da su najveće skupine posjetitelja došle iz dentalne industrije. Škole i sveučilišta također su bili jako zastupljeni. Gotovo 80 posto ispitanika izjavilo je da su zadovoljni ili vrlo zadovoljni ponudom izložbe. Više od 93 posto ispitanika reklo je da će preporučiti posjet IDS-u, a 70

posto ispitanika već je planiralo posjetiti sljedeći IDS 2021.

Dr. Markus Heibach, izvršni direktor Udruge njemačke dentalne industrije koji je uključen u organizaciju događaja, također je zadovoljan ishodom sajma: "Visoka razina zadovoljstva naših posjetitelja i izlagača za nas je impresivna potvrda naših napora da svojim gostima boravak učinimo što ugodnijim i uspješnijim nudeći im kozmopolitsku, gostoljubivu i savršenu uslugu."

IDS je ponudio idealnu poslovnu platformu, posebno novim tvrtkama na dentalnom tržištu koje se žele etablirati visokokvalitetnim inovacijama, kao što su one za poboljšane digitalne radne procese i aditivne proizvodnje, nove profilaktičke formule i materijale za punjenje, pionirske intraoralne skenere i dizajn implantata, kao i fleksibilne radne procese u laboratoriju.

Sljedeći, 39. IDS trebao bi se održati od 9. do 13. ožujka 2021.

## RIJEČ UREDNICE

Često u razgovoru s kolegama raspravljamo o svojim terapijskim odlukama i, htjeli priznati ili ne, osjećamo se baš dobro kad još netko potvrdi da bi napravio isto što i mi.

Konzervativna terapija ispunjava ili protetika, kompozit ili keramika, nadogradnja ili ne, liječenje ili vadenje, zub ili implantat... Sve su to pitanja koja se postavljaju svakodnevno u našem radu. I sve su to pitanja na koja zapravo nema jednoznačnog odgovora.

U svakodnevnoj praksi, uzimajući u obzir situaciju, treba razmotriti sve terapijske mogućnosti. Važno je razumjeti biologiju i fiziologiju stomatognatog sustava. Ako je zub jako oštećen, treba razmotriti kakva je njegova dugoročna prognoza. Može li se zub endodontski liječiti, a još važnije – može li se

nakon toga restaurirati? Je li taj zub strateški bitan nosač veće protetske konstrukcije? Ako se mora izvaditi, kako će se nadomjestiti?

Izazov je zadržati pregled nad terapijskim mogućnostima i pojedine grane uskladiti u smislen cjelokupni koncept kako bi se postigao uspješan i održiv rezultat. Često nije "ili-ili", nego je potrebno pristupiti multidisciplinarno i kombinirati ono najbolje za dobrobit pacijenta.

Terapijska odluka donosi se individualno, u dogovoru s pacijentom, uzimajući u obzir njegove želje. Međutim, često želja pacijenta nije ujedno i najbolje rješenje za njega. A još češće se najbolje rješenje ne poklapa s njegovim financijskim mogućnostima. I ono što je iznimno važno – treba biti realan oko vlastitih mogućnosti i kliničkih

vještina. Izgledno je da ćete bolje rezultate postići postupkom s kojim imate iskustva i u kojemu ste vješiti, nego onime koji isprobavate prvi put. Zato pažljivo birajte slučajeve za nove metode.

Terapija nije samo mehaničko „krpanje“ nekog defekta. Iza toga stoji cijela filozofija – kako shvaćamo dentalnu medicinu, kako shvaćamo pacijenta. U terapijsku odluku utkani su naša znanja, stavovi i etičnost. Specijalist određene grane težit će rješenjima iz njegove oblasti. Tako se objašnjavaju i različiti pristupi doktora sličnim kliničkim slučajevima. Međutim, svi smo mi specijalizirani za oralno zdravlje. I često više puteva vodi u Rim. Zato se nemojte osjećati loše ako kolega ponekad ne dijeli vaše mišljenje!



Urednica

**Doc. dr. sc. Sladana Milardović, dr. med. dent. spec. stom. protetike**

Zavod za fiksnu protetiku  
Stomatološki fakultet  
Sveučilišta u Zagrebu  
e-mail: milardovic@sfzg.hr

**DENTAL TRIBUNE**  
The World's Dental Newspaper - Croatian & BiH Edition

LICENSING BY DENTAL TRIBUNE  
INTERNATIONAL OFFICE/HEADQUARTERS

PUBLISHER/CHIEF EXECUTIVE OFFICER - Torsten R. Oemus

CHIEF FINANCIAL OFFICER - Dan Wunderlich

DIRECTOR OF CONTENT - Claudia Duschek  
SENIOR EDITORS - Jeremy Booth; Michelle Hodas;

CLINICAL EDITORS - Nathalie Schüller; Magda Wojtkiewicz

EDITORS - Franziska Beier; Brendan Day; Monique Mehler; Kasper Mussche  
ASSISTANT EDITORS - Luke Gribble; Iveta Ramonaite

COPY EDITORS - Ann-Katrin Paulick; Sabrina Raaff

BUSINESS DEVELOPMENT & MARKETING MANAGER - Alyson Buchenau

DIGITAL PRODUCTION MANAGERS - Tom Carvalho; Andreas Horsky; Hannes Kuschick

WEBSITE DEVELOPMENT - Serban Veres

PROJECT MANAGER ONLINE - Chao Tong  
DATABASE MANAGEMENT & CRM - Annachiara Sorbo

SALES & PRODUCTION SUPPORT - Puja Daya; Hajir Shubbar;

EXECUTIVE ASSISTANT - Doreen Haferkorn

ACCOUNTING - Karen Hamatschek; Anita Majtenyi; Manuela Wachtel

E-LEARNING MANAGER - Lars Hoffmann

EDUCATION & EVENT MANAGER - Sarah Schubert

MEDIA SALES MANAGERS - Melissa Brown (International); Hélène Carpentier (Western Europe); Matthias Diessner (Key Accounts); Maria Kaiser (North America); Weridiana Mageswki (Latin America); Barbora Solarova (Eastern Europe); Peter Witteczek (Asia Pacific)

EXECUTIVE PRODUCER - Gernot Meyer

ADVERTISING DISPOSITION - Marius Mezger

DENTAL TRIBUNE INTERNATIONAL GMBH

Holbeinstr. 29, 04229 Leipzig, Germany  
Tel.: +49 341 48 474 302 | Fax: +49 341 48 474 173

info@dental-tribune.com | www.dental-tribune.com

©2019, DENTAL TRIBUNE INTERNATIONAL GMBH.

All rights reserved. Dental Tribune International makes every effort to report clinical information and manufacturer's product news accurately, but cannot assume responsibility for the validity of product claims, or for typographical errors. The publishers also do not assume responsibility for product names, claims, or statements made by advertisers. Opinions expressed by authors are their own and may not reflect those of Dental Tribune International.

### CROATIAN EDITION

VLASNIK LICENCE  
Dental Media Grupa d.o.o.  
Kolodvorska 1A., 10410 Velika Gorica

IZDAVAČ  
Dental Media Grupa d.o.o.  
Tel.: +385 (0)1 6251 990,  
www.dentalmedia.hr  
info@dentalmedia.hr

DIREKTOR  
Sanela Drobnjak, dipl.oec.

GLAVNI UREDNIK  
Doc. dr. sc. Sladana Milardović,  
dr. med. dent.

GRAFIKA  
Fil-art d.o.o.

PRIEVOD  
Dr. sc. Sladana Milardović,  
dr. med. dent.

LEKTOR  
Jasmina Škoda, prof. hr. jezika i književnosti

MARKETING  
Dental Media Grupa d.o.o.

TISAK  
Radin print d.o.o.

NAKLADA  
4000 primjeraka

Sljedeće izdanje Dental Tribune-a izlazi u rujnu 2019. godine

### DTI - VLASNIČKA STRUKTURA

TVRTKA, NAKLADNIK  
Dental Media Grupa d.o.o.

MATIČNI BROJ  
02293749, OIB: 82547088036

ODGOVORNA OSOBA NAKLADNIKA  
Sanela Drobnjak, dipl.oec.

SJEDIŠTE NAKLADNIKA  
Kolodvorska 1A., 10410 Velika Gorica

TELEFON I TELEFAKS NAKLADNIKA  
Tel.: 01 / 6251 990

E-POŠTA I WEB-STRANICA NAKLADNIKA  
info@dentalmedia.hr

www.dentalmedia.hr

VLASNIK NAKLADNIKA I POSTOTAK  
UDJELA U VLASNIŠTVU

Dental Media Grupa d.o.o., 100%

vlasništvo

NAZIV MEDIJA  
Dental Tribune International

VRSTA MEDIJA  
tiskani

# PRVO PRANJE ZUBI PA ZUBNI KONAC?

## Znanstveno istraživanje provjerilo je koji je pravilan redosljed

Izvor: DTI

Treba li prvo oprati zube četki- com pa onda koristiti zubni konac ili je pravilno obrnuto ili je potpu- no svejedno? Znanstveno istraži- vanje potvrdilo je da je redosljed bitan i da postoji razlika i u koli- čini plaka i u koncentraciji fluora. Doktori dentalne medicine prepo- ručuju pacijentima svakodnevno četkanje zubi i upotrebu zubnog

konca i svima je poznato da je je vrlo važna primjena pravilne teh- nike prilikom održavanja oralne higijene. Međutim, znanstvenici sa Sveučilišta za medicinske zna- nosti u Mashadu u Iranu dokaza- li su da je vrlo bitno da se prvo primjenjuje zubni konac i poslije toga zubi očetkaju. Njihovo istra- živanje obuhvatilo je 25 studenata

dentalne medicine koji su primje- njivali obje moguće kombinacije prilikom održavanja oralne higi- jene. Nakon primjene oralnih pre- ventivnih mjera sudionici istraži- vanja 48 sati nisu primjenjivali ni jednu od dvije tehnike održa- vanja oralne higijene i potom su u prvom dijelu istraživanja prvo očetkali zube i nakon toga koristili

zubni konac, a nakon dva tjedna promijenili su redosljed, tj. prvo su primjenjivali zubni konac da bi nakon toga očetkali zube.

Nakon obje faze istraživanja mjerena je količina plaka (preko plak indeksa) i koncentracija flu- ora. Rezultati su pokazali da su u drugoj fazi testiranja, tj. kada

je prvo korišten zubni konac, a nakon toga četkica, rezultati bili značajno bolji – zabilježena je veća koncentracija fluora i manja količina zubnog plaka, posebno između zubi.

Rezultati ovog istraživanja objavljeni su u časopisu Journal of Periodontology. ■

## Istraživanje pokazuje da djeca koriste veću količinu zubne paste od preporučene

ATLANTA, SAD: Kada se radi o oralnom zdravlju, stva- ranje dobrih navika u djece može imati trajne pozitivne učinke kasnije u životu, no kao i kod većine stvari, svako pre- tjerivanje može biti i opasno. U nedavno provedenom istra- živanju, istraživači iz Centara za kontrolu i prevenciju bolesti (CDC) analizirali su podatke za razdoblje 2013. – 2016. o različitim načinima četkanja i količini zubne paste koju je kor- istilo 5157 djece i adolescenata u dobi od tri do 15 godina, a rezultati su pokazali da mnogi koriste više paste za zube nego što je preporučeno.

U istraživanju koje je proveo specijalist za oralno zdravlje dr. Gina Thornton-Evans iz Naci- onalnog centra za prevenciju kroničnih bolesti i promicanje



U novom istraživanju istraživači su otkrili da djeca koriste više zubne paste nego što je preporučeno. (Fotografija: Africa Studio/Shutterstock)

zdravlja, istraživači su pregledali podatke iz Nacionalnog istraživanja o zdravlju i prehrani iz kojeg su izvukli podatke o načinu četkanja i korištenju paste za zube analizirajući od- govore roditelja ili skrbnika na određeni niz pitanja. Ona su uključivala kada je dijete počelo

četkati svoje zube, dob u kojoj je dijete počelo koristiti pastu za zube, učestalost četkanja zubi te količinu zubne paste koja se trenutačno koristi ili koristila u vrijeme istraživanja.

Prema rezultatima, 38 posto djece u dobi od tri do šest godi-

na koristilo je više paste za zube nego što to preporučuju CDC i druge profesionalne organizaci- je. Osim toga, gotovo 80 posto djece u dobi od tri do 15 godina počelo je četkicu koristiti kasni- je nego što je preporučeno.

Međutim, CDC je naveo da treba uzeti u obzir najmanje tri ograničenja istraživanja. Prvo, primijenjene mjere temeljile su se na samoprocjeni roditelja, tako da je moguća pristranost; drugo, pitanje o količini upotri- jebljene zubne paste usredotoči- lo se na sadašnju uporabu i stoga se mogla precijeniti količina koja se koristila u mlađoj dobi; i treće, vrsta zubne paste (sa ili bez fluorida) nije specificirana.

Unatoč tomu CDC s Američ- kom akademijom za pedijatriju (AAP) započeo je zajednički

rad na razvoju poruka usmjere- nih trudnicama i mladim maj- kama u vezi s preporučenim postupcima čišćenja četkicom za zube. CDC je primijetio da „roditelji i skrbnici mogu igrati važnu ulogu u osiguravanju da djeca čiste zube dovoljno često i koriste preporučenu količinu paste za zube“.

CDC, AAP, Američka aka- demija za dječju stomatologiju i Američka dentalna udruga pre- poručuju djeci u dobi od tri do šest godina četkanje zubi dva puta dnevno koristeći zubnu pastu u količini veličine zrna graška.

Istraživanje pod naslovom „Korištenje paste za zube i na- čini četkanja među djecom i adolescentima — SAD, 2013. – 2016.“ objavljeno je na inter- netskoj stranici CDC-a. ■

## Pacijenti alergični na penicilin imaju povećan rizik od gubitka dentalnih implantata

Izvor: DTI

BARCELONA, Španjolska: Nekoliko znanstvenih istraži- vanja već je istraživalo mogu- će uzroke neuspjeha dentalnih implantata. Ono što je najče- šće utvrđeno kao rizični faktor jesu pušenje i prehrana. Ne- davno provedeno istraživanje na Universitat Internacional de Catalunya u Barceloni ispi- tivalo je postoji li kod pacijena- ta koji su alergični na penicilin povećana incidencija neuspjeha dentalnih implantata nego kod osoba koje nisu alergične.

U istraživanju su analizirani pacijenti kod kojih su na sveu- čilišnoj klinici u bezubu čeljust ugrađeni dentalni implantati u razdoblju od rujna 2011. do srpnja 2015. Svim pacijentima preven- tivno je propisana antibiotska ter- apija i to amoksicilin kod osoba koje nisu alergične na penicilin i klindamicin kod pacijenata s alergijom na penicilin. Ista vrsta antibiotika pacijentima je propi- sana i postoperativno kao preven- cija ranoga gubitka implantata i razvoja postoperativne infekcije.

Neuspjeh dentalnih implanta- ta smatra se kada je neophodno uklanjanje implantata iz bilo ko- jeg razloga, a klasificira se kao rani i kasni gubitak implantata. Od 1210 pacijenata koji su uklju- čeni u istraživanje, kod 24,68 po- sto osoba alergičnih na penicilin i 8,03 posto koji to nisu, došlo je do gubitka bar jednog dentalnog implantata. Kod osoba alergič- nih na penicilin kod 21,05 posto gubitak implantata klasificiran je kao kasni, a 78,95 posto kao rani gubitak implantata, pri čemu

je izostanak oseointegracije (80 posto) bio osnovni razlog gubitka implantata. Kod osoba alergičnih na penicilin utvrđen je povećan rizik od gubitka implantata u vi- sokom postotku rizika od 3,84 (95 posto CI) u usporedbi s pa- cijentima koji nisu bili alergični na penicilin.

Ovo istraživanje dokazuje da je kod pacijenata alergičnih na penicilin koji su tretirani klinda- micinom gotovo četiri puta veći rizik od gubitka dentalnih im-

plantata. Ipak, na rezultate mogu utjecati varijable, kao što su vrsta i proizvođač implantata, lokacija u usnoj šupljini i vještina kirurga.

Istraživanje “Do penicillin- allergic patients present a higher rate of implant failure?”, objavlje- no je u časopisu the International Journal of Oral and Maxillofacial Implants. ■

## Razvijen alat za probir parodontitisa koji mogu koristiti liječnici opće prakse

Izvor: DTI

MADRID – U povodu Svjetskog dana oralnog zdravlja European Federation of Periodontology (EFP) u okviru saopćenja za medije ukazao je na to da ljudi koji ne posjećuju redovito doktora dentalne medicine, u okviru posjeta liječniku opće prakse provjere imaju li znakove parodontnih bolesti<sup>1</sup>. U tu svrhu razvijen je novi alat za probir namijenjen upravo obiteljskim liječnicima.

Loša oralna higijena uzrokuje opće zdravstvene probleme. Stoga bi nemarni pacijenti trebali barem u okviru posjeta obiteljskom liječniku provjeriti imaju li znakove parodontnih bolesti. To je glavni zaključak znanstvenog istraživanja koji je na Svjetski dan oralnog zdravlja objavljen u časopisu Journal of Clinical Periodontology, službenom časopisu EFP-a.

Oko 50 posto osoba starijih od 30 godina imaju neke znakove parodontitisa. Ako se to stanje ostavi neliječenim, dugoročno dovodi do gubitka zubi i upala u cijelom tijelu što povećava rizik od dijabetesa, srčanog i moždanog udara.

Parodontitis je jedna od najčešćih nezaraznih bolesti s izravnim učincima na oralno i opće zdravlje. Kod mnogih pacijenata se ne dijagnosticira jer ne posjećuju stomatologa – u

navedenom istraživanju više od 40 posto odraslih osoba u protekloj godini nije išlo na kontrolni pregled. Obično su češći posjeti obiteljskom liječniku, tako da je razvijen alat za probir s pet rutinski prikupljenih informacija koje trebaju identificirati osobe s povećanim rizikom od parodontitisa, a ako je potrebno za daljnju dijagnozu i liječenje pacijent se upućuje doktoru dentalne medicine, izjavio je dr. Eduardo Montero/Sveučilište Complutense u Madridu i prvi autor istraživanja.

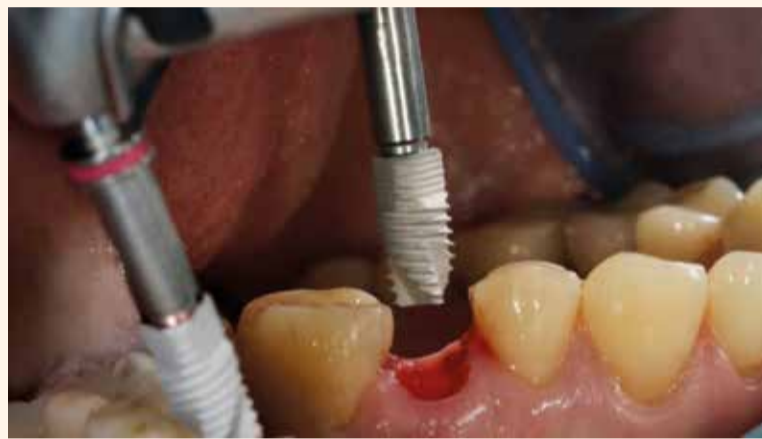Razvijeni alat za probir analizira stanje na temelju dobi, spola, etničke pripadnosti, pušenja i šećera u krvi.

Dr. Corneliu Sima sa Stomatološkog fakulteta Sveučilišta Harvard i direktor istraživanja: "Postoji potreba za kliničkom podrškom pri odlučivanju kako bi se stomatološka skrb u svijetu bolje integrirala, poboljšala kvaliteta života i smanjili zdravstveni troškovi. Razvili smo alat za probir parodontitisa s uobičajenim registriranim kardiometaboličkim čimbenicima rizika koji pomaže liječnicima u koordiniranoj skrbi s parodontozima.

Istraživanje je provedeno u suradnji sa Sveučilištem Complutense u Madridu, Institutom Forsyth i Stomatološkim fakultetom Sveučilišta Harvard. <sup>11</sup>

## Dugoročno istraživanje otkriva faktore rizika za kratke dentalne implantate

Izvor: DTI



U dugoročno istraživanju istraživači su utvrdili visoke stope preživljavanja kratkih dentalnih implantata. (Fotografija: DenDor/Shutterstock)

**ANKARA, Turska: Uporaba standardnih dentalnih implantata postala je široko prihvaćena metoda liječenja za rehabilitaciju potpune i djelomične bezubosti. Međutim, kod teške alveolarne resorpcije postavljanje implantata standardne dužine nije moguće bez dodatne kirurške intervencije. U takvim slučajevima, uporaba kratkih implantata smatra se velikim doprinosom u području implantologije. Nedavno provedeno istraživanje utvrdilo je faktore rizika za preživljavanje kratkih implantata.**

Cilj istraživanja koje su proveli Sveučilište Yildirim Beyazit u Ankari, Sveučilište Cumhuriyet u Sivasu u Turskoj i privatna stoma-

tološka ordinacija u Ankari bio je identificirati različite čimbenike rizika za dugoročni uspjeh kratkih dentalnih implantata povezane s implantatima i pacijentima. Retrospektivnim pregledom zapisa triju centara prikupljeni su podaci o pacijentima poput demografskih varijabli, navike pušenja, povijesti parodontitisa i sistemskih bolesti te uzimanja lijekova. Osim toga, prikupljene su informacije koje se odnose na parametre za postavljanje kratkih implantata, uključujući proizvođača implantata, dizajn, anatomsko mjesto, promjer i dužinu te način umetanja.

Za statističku analizu korišteni su univarijantni regresijski modeli na razini implantata i pacijenta.

Pregledano je ukupno 460 kratkih implantata – duljine od 4 do 9 mm – ugrađenih kod 199 pacijenata i praćenih do devet godina. Stopa preživljavanja kratkih implantata iznosila je 95,86 % i 92,96 %, a stopa uspješnosti bila je 90,00 % i 83,41 % za analize temeljene na implantatima i pacijentima. Peri-implantitis je prijavljen kao uzrok zatajenja kratkih dentalnih implantata u 73,91 % slučajeva. Univarijantni regresijski modeli otkrili su da je ženski spol bio snažno povezan s uspjehom kratkih implantata. Osim toga, utvrđeno je da pušenje i povijest parodontitisa imaju značajan negativan utjecaj na uspjeh kratkih implantata na razini implantata i pacijenta.

Ovi rezultati podržavaju uporabu kratkih implantata kao predvidljive dugoročne mogućnosti liječenja; međutim, pušenje i povijest parodontitisa potencijalni su faktori rizika za uspjeh kratkih implantata. Prema istraživačima, ovi rezultati u skladu su s nalazima drugih dugoročnih istraživanja.

Istraživanje pod nazivom „Čimbenici rizika povezani s uspjehom kratkih dentalnih implantata: dugoročna retrospektivna evaluacija pacijenata praćenih do devet godina“ objavljeno je online u časopisu Brazilian Oral Research. <sup>11</sup>

OGLAS

Naš lokalni predstavnik  
**LABRUM d.o.o.**  
Telefon: 091 185 95 61  
labrumdoo@gmail.com

# PROMEDICA

Highest quality made in Germany



**Materijal za privremene krunice i mostove**

- radno vrijeme kraće od 5 minuta
- Veliko funkcijsko opterećenje
- savršena dugoročna estetika
- izvrsna biokompatibilnost

**PROMEDICA**

Dental Material GmbH  
24537 Neumünster / Njemačka  
Tel. +49 43 21 / 5 41 73  
Fax +49 43 21 / 5 19 08  
eMail info@promedica.de  
Internet www.promedica.de



# A-dec

## stolac za moderne stomatologe

Jedinstvena rješenja bazirana na više od 45 godina suradnje sa svjetskom dentalnom zajednicom.

Od tankog naslona za leđa do preciznih pokreta našeg LED svjetla, naš ergonomski jedinstveni dizajn omogućuje vam efikasniji rad u svim područjima stomatologije.



### Kvaliteta

Jednostavna oprema, lagana za rukovanje, koja traje duže, a zahtijeva minimalno održavanje. 5 godina punog jamstva!



### Ergonomija

Ultra-tanki i fleksibilni naslon za leđa omogućuje vam da podvučete koljena pod stolac za optimalni ergonomski pristup oralnom kavitetu.



### Za dešnjake i ljevake

Kombinacijom rotirajuće doktorske jedinice i asistentske ruke prilagođene i ljevacima i dešnjacima.



## dentagra<sup>pro</sup>

software za vođenje poslovanja privatnih zdravstvenih ustanova, klinika i poliklinika

- ✓ radi na svim platformama
- ✓ na hrvatskom jeziku
- ✓ uključuje fiskalizaciju
- ✓ objedinjuje svu dijagnostiku
- ✓ ubrzava poslovanje
- ✓ podaci dostupni odasvud
- ✓ analitike i statistike
- ✓ radni nalozi i CRM



Kamenarka 21, 10010 Zagreb

+385 (0)1 6609 731

info@dentagra.hr

www.dentagra.hr



# Navođena imedijatna implantacija i privremena protetska opskrba

Autor: Mr. sc. Sebastian Stavar, dr. med. dent.

Želja za ponovnim uspostavljanjem estetike i funkcije nakon gubitka zubi u najkraćem mogućem vremenu od velike je važnosti za pacijente. Ovaj prikaz slučaja slikovit je primjer minimalno invazivnog postupka nadomještanja gornjeg prednjeg zuba koji se ne može očuvati s pomoću navođene imedijatne implantacije i privremene protetske opskrbe.

## Početno stanje

Pacijent u dobi od 45 godina upućen je na daljnje liječenje zbog nejasnih simptoma na desnoj strani gornje čeljusti u području zuba 11. Pacijent je bio nepušač i nije imao značajne sistemske bolesti te je njegovo zdravstveno stanje klasificirano kao ASA 1<sup>1</sup>.

Imao je tanki gingivni biotip, a kvaliteta kosti klasificirana kao D2 prema Mischu<sup>2,3</sup>. Oralna higijena bila je zadovoljavajuća.

## Dijagnostika

Kliničkim pregledom utvrđena je osjetljivost na perkusiju i negativna reakcija na test osjetljivosti dotičnog zuba s pomoću hladnog

spreja. Nisu bile vidljive otekline ili crvenilo u području marginalne gingive i sluznice alveolarnog nastavka. Ožiljak u obliku polumjeseca vestibularno na razini apaksa u graničnom području između pričvršćene gingive i slobodne sluznice ukazivao je na prethodni kirurški zahvat na vrhu korijena (slika 1.a). Sumnja na prethodno kombinirano endodontsko-kirurško liječenje zuba potvrđeno je rendgenskom snimkom snimljenom u istom posjetu (Kodak 2100, Eastman Kodak Company, Rochester) (slika 1.b). Istodobno se na rendgenskoj snimci moglo vidjeti difuzno prosvjetljenje u području vrha korijena kao i unutarnji resorpcijski proces u distal-

nom dijelu kliničke krune. Osim neznatne diskoloracije kliničke krune nije bilo klinički evidentnih dokaza interne resorpcije. Resorpcijski proces još nije bio doveo do perforacije u području krune.

## Plan terapije

Nakon detaljnog objašnjenja i konzultacija, pacijent se odlučio na pošteno vađenje zuba, imedijatnu implantaciju i privremenu protetsku opskrbu.

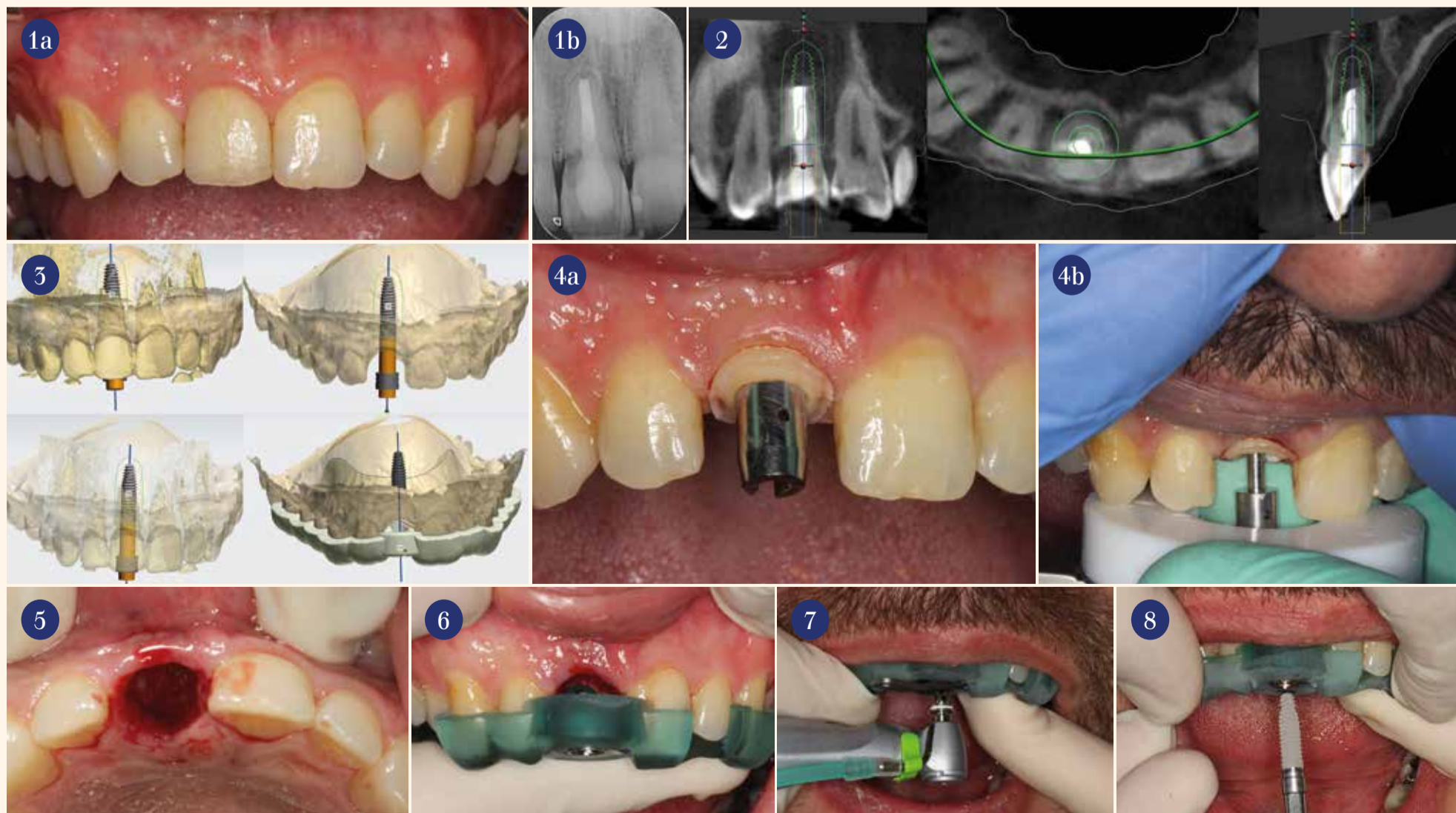
Terapija se temeljila na planiranju unatrag kako bi se omogućila estetski zadovoljavajuća protetska opskrba. Izabran je implantat (BEGO Semados RS, BEGO Implant Systems, Bremen) dužine

15,0 mm i promjera 4,1 mm. Kao osnova za dijagnostiku i planiranje terapije poslužio je CBCT (PaX-Primo 3D, VATECH Europe HQ GmbH, Rüsselsheim, slika 2.) na kojemu je s pomoću softvera trodimenzionalno pozicioniran pojedinačni implantat (3Shape Implant Studio, 3Shape, Kopenhagen, slika 3.). Na temelju CBCT podataka i trodimenzionalnog virtualnog planiranja položaja implantata proizveden je kirurški predložak za potpuno navođenu implantaciju (VarseoWax Surgical Guide, BEGO Bremer Goldschlägerei, Bremen).

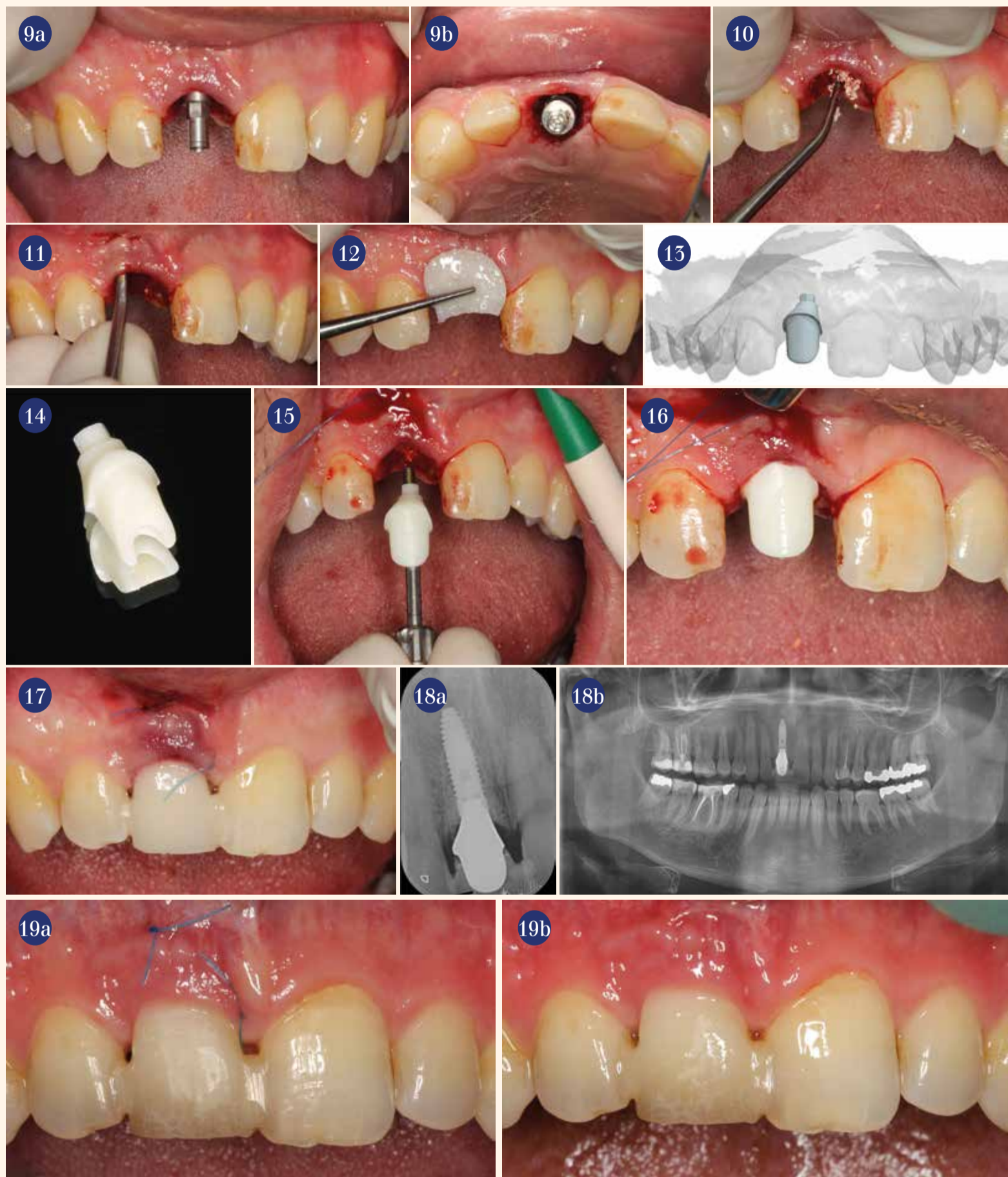
## Kirurški postupak

Vađenje i ugradnja implantata

provedeni su nakon oralne primjene 3 g amoksicilin kao anti-biotske profilakse (Amoxicillin, GlaxoSmithKline, London) i ispiranja usne šupljine 0,2%-tnim klorheksamedom (Procter & Gamble, Schwalbach im Taunus) kako bi se smanjio broj bakterija. Najprije je atraumatski i minimalno invazivno pod lokalnom anestezijom izvađen zub 11 s pomoću sustava Benex (Hager & Meisinger, Neuss, slika 4.a i b) kako bi se očuvala bukalna stijenka alveole (slika 5.). Preparacija implantatnog ležišta u ugradnja implantata provedeni su minimalno invazivno nakon pozicioniranja kirurškog predloška s dentalnim uporištem bez formiranja muko-



Slika 1.a i b Klinički i rendgenski nalazi prije početka terapije. • Slike 2. i 3. Trodimenzionalno planiranje položaja implantata s pomoću softvera 3Shape. • Slika 4.a i b Primjena Benex sustava za atraumatsko vađenje zuba 11. • Slika 5. Intaktna bukalna alveolarna stijenka nakon vađenja. • Slika 6. Kirurška šablona pozicionirana u ustima. • Slika 7. Priprema ležišta za implantat BEGO Guide pilot svrdlima i BEGO Guide graničnicima. • Slika 8. Ugradnja implantata.



**Slika 9.a** Aksijalno pozicioniranje implantata u alveoli. • **Slika 9.b** Palatinalni položaj implantata radi zaštite bukalne alveolarne stjenke. • **Slika 10.** Punjenje šupljine između implantata i alveolarne stjenke koštanim materijalom BEGO OSS. **Slike 11. i 12.** Tunelska preparacija i augmentacija mekog tkiva mucodermom. • **Slike 13 i 14.** Individualne implantatne nadogradnje od cirkonijeva dioksida. • **Slika 15.** Pričvršćivanje implantatne nadogradnje. • **Slika 16.** Nadogradnja od cirkonij-oksida u ustima. • **Slika 17.** Privremena krunica. • **Slika 18.a i b** Postoperativna rendgenska provjera položaja implantata. • **Slika 19.a i b** Uredan nalaz rane prije (a) i nakon uklanjanja šavova (b) deset dana nakon operacije.

periostalnog režnja prema standardnom protokolu proizvođača uz korištenje sustava Bego Guide Tray RS/RSX-line (Bego Implant Systems, Bremen, **slike 6. do 8**). Implantat duljine 15 mm ugrađen je s pomoću predloška za potpuno navođenje aksijalno paralelno s osi susjednih zubi (**slika 9.a**). Kako bi se zaštitila bukalna koštana lamela, ležište implantata preparirano je prema palatinalno (**slika 9.b**). Na ovaj način postignuta je primarna stabilnost implantata u okolnoj spongiozi apikalno, kao i u palatinalnom kortikalisu s insercijskim okretnim momentom od 45 Ncm. Šupljina između implantata i koštane stijenke ispunjena je ksenogenim koštanim nadomjesnim materijalom gove-

deg porijekla (BEGO OSS, BEGO Implant Systems, Bremen) (**slika 10**). Osim toga, vestibularno je augmentirano meko tkivo ksenogenom acelularnom dermalnom kolagenskom matricom svinjskog porijekla (mucoderm, botiss biomaterials, Zossen) nakon tunelske preparacije režnja, uz fiksiranje dubokim madrac šavovima i krestalnim pojedinačnim šavovima neresorptivnim koncem (Resolon 6/0, Resorba Medical, Nürnberg). To je služilo podebljavanju vestibularne sluznice kako bi se postigao stabilan estetski rezultat unatoč tankom biotipu (**slike 11. i 12**). Da bi se postigao prirodan izlazni profil implantoprotetskog nadomjeska, korištena je individualna cirkonij-oksida nadogradnja

(BEGO Medical, Bremen, **slike 13. – 16**). Privremeni nadomjestak izrađen je s pomoću prethodno pripremljenog vakuumske oblikovanog kalupa izravno u ustima pacijenta od akrilata (Structur 2 SC Voco, Cuxhaven). Privremeni nadomjestak izbačen je iz okluzijskih i artikulacijskih kontakata kako bi se izbjeglo nepravilno opterećenje implantata i omogućilo nesmetano zacjeljivanje. Osim toga, privremeni nadomjestak pričvršćen je na dva susjedna zuba adhezivnom tehnikom (**slika 17**). Na postoperativnim rendgenskim snimkama potvrđeno je pravilno trodimenzionalno pozicioniranje implantata (**slika 18.a i b**). Deset dana nakon implantacije uklonjeni su šavovi. Cijeljenje rane bilo je

uredno (**slika 19.a i b**). Pacijent je naveo da je uzeo samo jednu tabletu ibuprofena od 600 mg za postoperativnu kontrolu boli.

#### Protetska opskrba radovi

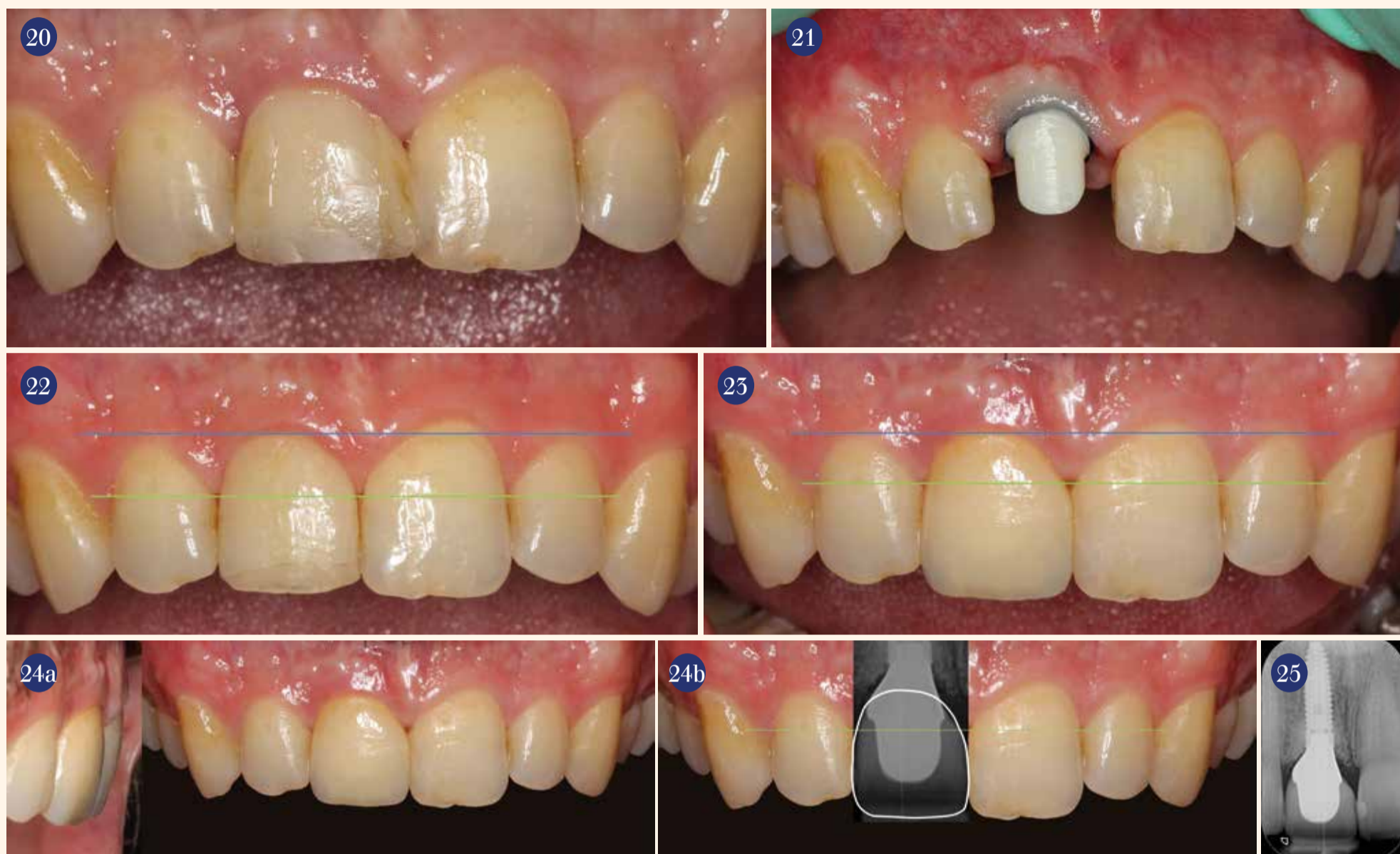
Četiri mjeseca nakon ugradnje implantata započeta je definitivna protetska opskrba. U području rubne gingive nije bilo znakova recesije, upale ili krvarenja. Zbog povoljnog stanja mekog tkiva otisak za trajnu krunicu mogao se uzeti bez komplikacija (**slike 20. i 21**). Otisak je uzet konvencionalno otisnim materijalom na bazi silikona koji se stvrdnjava aditivnim mehanizmom bez uklanjanja implantatne nadogradnje. Krunica je izrađena toplotlačnim postupkom (IPS e.max, Ivoclar Vivadent,

Schaan) od litij-disilikatnog keramičkog valjčića i zatim individualno karakterizirana bojama i pigmentima. Keramička krunica je na implantatnu nadogradnju pričvršćena s pomoću cementa (Multilink Automix, Ivoclar Vivadent).

#### Rasprava

Gubitak zuba često je povezan s gubitkom kvalitete života i može dovesti do negativnih psihosocijalnih učinaka, osobito ako je zahvaćen vidljivi segment<sup>4,5</sup>. Nadomještanje pojedinačnih zubi u prednjem segmentu stoga ne ovisi samo o funkcijskim, već i o estetskim čimbenicima<sup>6</sup>. U ovom prikazu slučaja, na odluku pacijenta da zub nadomjesti implantatom bitno je utjecala činjenica da se na taj način može izbjeći brušenje intaktnih zubi koji ograničavaju bezubi prostor i trebali bi služiti kao nosači. Da poštuda zdravog zubnog tvrdog tkiva za pacijente može biti ključni čimbenik u odlučivanju za implantoprotetsku umjesto konvencionalne fiksno-protetske terapije, podupiru i rezultati kliničkog istraživanja<sup>6</sup>. Opskrba adhezivnim mostom još je jedna konvencionalna, minimalno invazivna terapijske opcija, ali zbog dugoročne prognoze ove vrste nadomjestaka prema kliničkom iskustvu i literaturi ni pacijent ni terapeut nisu je razmatrali<sup>7</sup>.

U sistematiziranom preglednom radu navodi se prosječan gubitak visine od 1,24 mm i horizontalni gubitak volumena od 3,8 mm unutar prvih šest mjeseci poslije vađenja<sup>8</sup>. Takvim gubitkom volumena funkcijski i estetski ishod implantoprotetske terapije nakon završetka procesa cijeljenja nakon vađenja zuba postaje nepredvidljiv. Mjere prezervacije grebena/alveole načini su očuvanja volumena alveolarnog nastavka nakon vađenja zuba. Međutim, još uvijek nisu dostupni znanstveni dokazi o tome u kojoj mjeri postupci prezervacije alveole utječu na očuvanje mekog i tvrdog tkiva u prvih šest mjeseci nakon vađenja. Također, ne postoji jasna izjava o tome koja metoda prezervacije grebena/alveole dovodi do značajno boljih kliničkih rezultata<sup>9,10</sup>. Neovisno o tome, u literaturi su opisane brojne metode za očuvanje mekotkivnog i košanog ležišta nakon vađenja zuba. Greben se prema tome može među ostalim očuvati primjenom vlastite kosti ili nadomjesnog košanog materijala, kolagenske matrice, faktora rasta ili okosnica u ekstrakcijsku alveolu. Imedijatna implantacija može također pridonijeti očuvanju volumena u području ekstrakcijske alveole, kao što su pokazali rezultati nekih sistematiziranih preglednih radova<sup>8,11,12</sup>.



Slike 20 i 21. Oseointegracija implantata bez komplikacija i uredno stanje mekog tkiva četiri mjeseca nakon operacije u vrijeme uzimanja otiska. • Slike 22 i 23. Nema promjene tijeka mekog tkiva prije operacije (lijevo) i nakon završetka terapije (desno). • Slika 24.a Konačni rezultat nakon izrade keramičke krunice. • Slika 24.b Prikaz uspješnog trodimenzionalnog pozicioniranja implantata projekcijom rendgenskog nalaza preko fotografije. • Slika 25. Rendgenska kontrola godinu dana nakon operacije.

Stope preživljavanja imedijatno ugrađenih implantata ne čine se značajno različitim od stopa preživljavanja kod odgođene implantacije<sup>13</sup>. Međutim, čini se da je imedijatna implantacija povezana s većim rizikom od recesija<sup>8,11,12,17</sup>. S obzirom na opisani fiziološki proces remodeliranja kosti koji se javlja u prvih nekoliko mjeseci nakon ekstrakcije zuba kao posljedica cijeljenja tkiva i dovodi do gubitka visine i osobito širine alveolarnog nastavka, kao mjera prezervacije grebena/alveole odabrana je imedijatna implantacija. Međutim, za uspjeh terapije kod imedijatne implantacije presudno je postići dostatnu primarnu stabilnost, što često može biti teško zbog anatomskih uvjeta u ekstrakcijskoj alveoli. U ovom slučaju, oštećenje bukalne koštane lamele spriječeno je atraumatskim vađenjem zuba 11 s pomoću Benex sustava, a bukalna stijenka pošteđena je i palatinalno pomaknutim položajem implantata. Smatra se da obje mjere smanjuju potencijalni rizik od recesije kod imedijatne implantacije<sup>18-20</sup>.

Za preparaciju ležišta implantata i implantaciju korišten je kirurški predložak za potpuno navođenje. Iako još nema znanstvenih dokaza o dodatnoj kliničkoj koristi kirurških predložaka za pojedinačne implantate u estetskom području, oni se mogu upotrijebiti za povećanje preciznosti implantacije i

predvidljivosti ishoda terapije te za smanjenje mogućih perioperativnih komplikacija<sup>16</sup>. Osim toga, nudi mogućnost preoperativne izrade individualnih implantatnih nadogradnji kao i privremenih protetskih komponenti. Korištenjem kirurških predložaka implantati se također mogu ugraditi transgingivno i minimalno invazivno bez odizanja mukoperiostalnog reznja. Iako trenutno ne postoje uvjerljivi dokazi o vezi između tankog biotipa i povećanog rizika od postoperativnih komplikacija kod ispravnog trodimenzionalnog položaja implantata, minimalno invazivna implantacija bez odizanja mukoperiostalnog reznja u ovom slučaju učinila nam se svrsishodnom zbog tankog biotipa kako bi se izbjegle moguće komplikacije i kako se ne bi negativno utjecalo na estetiku mekog tkiva<sup>16,21</sup>.

Dodatno je šupljina između implantata i vestibularne alveolarne stijenke ispunjena ksenogenim koštanim nadomjesnim materijalom i provedeno je zadubljanje vestibularne sluznice acelularnom dermalnom matricom (ADM) ksenogenog podrijetla (mucoderm). ADM graftovi sada se koriste kao zamjena za transplantate vezivnog tkiva. Transplantati vezivnog tkiva vrlo se uspješno primjenjuju u kontekstu imedijatne implantacije, kao u ovom slučaju, i dovode do značajnog povećanja pojasa keratinizirane sluznice i volumena

mekog tkiva<sup>22</sup>. Međutim, ADM se također može uspješno koristiti kao alternative autolognim transplantatima vezivnog tkiva. Ona sprečava morbiditet donorskog mjesta kod pacijenta i daje usporedive kliničke rezultate kao autogeno meko tkivo<sup>23</sup>. Ispunjavanje šupljine između implantata i vestibularne alveolarne stijenke također može značajno doprinijeti očuvanju konture alveolarnog nastavka<sup>24,25</sup>.

Pozicioniranjem implantata palatinalno u kortikalnu kost s okretnim momentom od 45 Ncm postignuta je dovoljna primarna stabilnost. Ova je vrijednost u literaturi opisana kao dovoljna za primarnu stabilnost implantata i čak pogodna za protokol imedijatnog opterećenja jer nije uočen povećan rizik od gubitka implantata i/ili gubitka krestalne kosti<sup>26</sup>. S druge strane, dvije nove metaanalize općenito dovode u pitanje imedijatno opterećenje kao koncept jer se čini da postoji znatno povećan rizik od gubitka implantata u slučaju imedijatnog opterećenja<sup>27,28</sup>. Zbog nejasne situacije u pogledu znanstvene potvrde, imedijatna opskrba bez okluzijskih kontakata činila se najrazumnijim i najnapredljivijim protetskim rješenjem kojim se može postići dodatna kontrola estetskog rezultata mekog tkiva. Kao što je pokazano u nekoliko publikacija, vrlo je jednostavno postići fiziološki oblik

periimplantatnog izlaznog profila individualnim nadogradnjama i privremenim krunicama<sup>21-32</sup>.

Dok titanijske implantatne nadogradnje u području rubne gingive mogu tamno prosijavati, cirkonij-oksidskim nadogradnjama može se postići bolji estetski rezultat zbog boje slične zubima<sup>33-35</sup>. Stoga se činilo da je korištenje cirkonij-oksidske nadogradnje u ovom slučaju najbolja mogućnost, posebno u odnosu na tanki biotip kod pacijenta. Nadogradnja je korišten prema principu "one abutment at one time" kako se ne bi uništilo ili oštetilo kritično periimplantatno meko tkivo poslije operacije. Aktualna istraživanja ukazuju na to da direktna opskrba konačnom nadogradnjom bez ponovljenog uklanjanja i stavljanja ima pozitivan učinak na stanje mekog tkiva i rezultira manjim gubitkom krestalne kosti.

### Zaključak

Prema rendgenskom nalazu nije došlo do promjene tijekom krestalne kosti odmah i četiri odnosno sedam mjeseci nakon ugradnje implantata. Usporedba oblika mekog tkiva prije i osam mjeseci nakon implantološke terapije pokazala je da je stanje mekog tkiva stabilno (Slike 22. i 23.) i da je odabranom terapijom postignut estetski povoljan konačni rezultat (Slika 24.a i b). Potpuno navođena implantacija omogućila je precizno trodimenzionalno pozicioniranje implantata i

s kirurškog i s protetskog stajališta, tako da su ispunjeni svi zahtjevi da se zadovolje želje i pacijenta i terapeuta u jednakoj mjeri.

Rendgenska kontrola godinu dana nakon operacije nije otkrila nikakve vidljive znakove gubitka krestalne kosti mezijalno i distalno od implantata (Slika 25.).

Odabrana terapijska opcija imedijatne implantacije u kombinaciji s virtualnim planiranjem, palatinalnim pozicioniranjem implantata, minimalno invazivnom, potpuno navođenom implantacijom bez odizanja mukoperiostalnog reznja, upotreba ADM-a kao i punjenje šupljine ksenogenim nadomjesnim koštanim materijalom stvorili su osnovu za konačni estetski rezultat i uspješno očuvanje periimplantatnog mekog tkiva. Preoperativna izrada individualne implantatne nadogradnje od cirkonijeva dioksida, protokol odgođenog opterećenja, kao i primjena principa "one abutment at a time" mogu dodatno pozitivno djelovati na dugoročni estetski i funkcijski rezultat. □

### Kontakt:

mr. sc. Sebastian Stavar, med. dent.

Tandheelkunde Houten Centrum  
Achterom 16B  
3995 EB Houten, Nizozemska  
Tel.: +31 30 8200547  
dr.stavar@tandheelkundehouten.nl



Novo na hrvatskom tržištu.  
Predstavljanje na besplatnom predavanju  
3. srpnja 2019. u Double Tree by Hilton hotelu

# JEDNOSTAVNO

**BEGO**  
implantološki  
sustav\*

600,00 kn – planiranje  
600,00 kn – šablona

**Ostali**  
implantološki  
sustavi\*\*

1000,00 kn – planiranje  
600,00 kn – šablona



## 3D-PLANIRANJE SLUČAJA ZA SIGURNIJE IMPLANTIRANJE

Made in  
Germany

**Neovisno**

Usluga 3D planiranja za sve  
implantološke sustave bez dodatnih  
softverskih troškova.

**Jednostavno**

Naručivanje putem online portala.

**Pouzdana**

Izrada plana idući radni dan.

**Besplatna registracija na:**  
[guide.bego.com](http://guide.bego.com)

\*Šablona za potpuno navigiranu kirurgiju neovisno o broju implantata; na cijenu se obračunava PDV

\*\*Šablona za pilot svrdlo neovisno o broju implantata; na cijenu se obračunava PDV

**BEGO Croatia d.o.o.**

Hrvoja Macanovića 16, 10000 Zagreb

Tel/Fax: +385 (0)1 3375 921

e-mail: [info-croatia@bego.com](mailto:info-croatia@bego.com)

**BEGO Guide Hotline 0421-20 28-488**

