

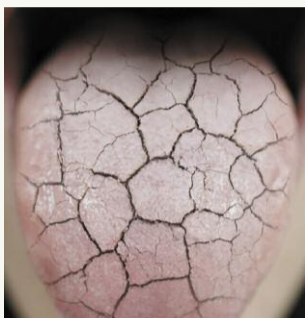


ИССЛЕДОВАНИЯ

Ведущая фирма по исследованию конъюнктуры предсказывает существенный рост рынка 3D-печати для нужд стоматологии

К 2028 г. объем рынка стоматологической трехмерной печати, который сегодня оценивается в 3 млрд долл. США, может достичь 6,7 млрд долл.

► с. 2

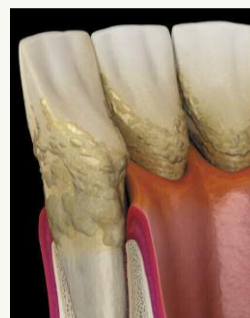

ИССЛЕДОВАНИЯ

«Мыслить шире»: исследование поможет выявлять синдром Шёгрена в условиях стоматологической клиники

По данным Национальной медицинской библиотеки, число пациентов с СШ может составлять от 400 000 до 3,1 млн человек.

► с. 12



ИННОВАЦИИ

Исследователи хотят разработать инновационную систему доставки антибиотиков для борьбы с агрессивным пародонтитом

Согласно недавнему отчету, мировая статистика показывает, что 4,95 млн смертей в год так или иначе связано с невосприимчивостью бактерий к антибиотикам.

► с. 13

«Объявлены в розыск»: остро необходимы исследования циркониевых реставраций, изготовленных по методу трехмерной печати

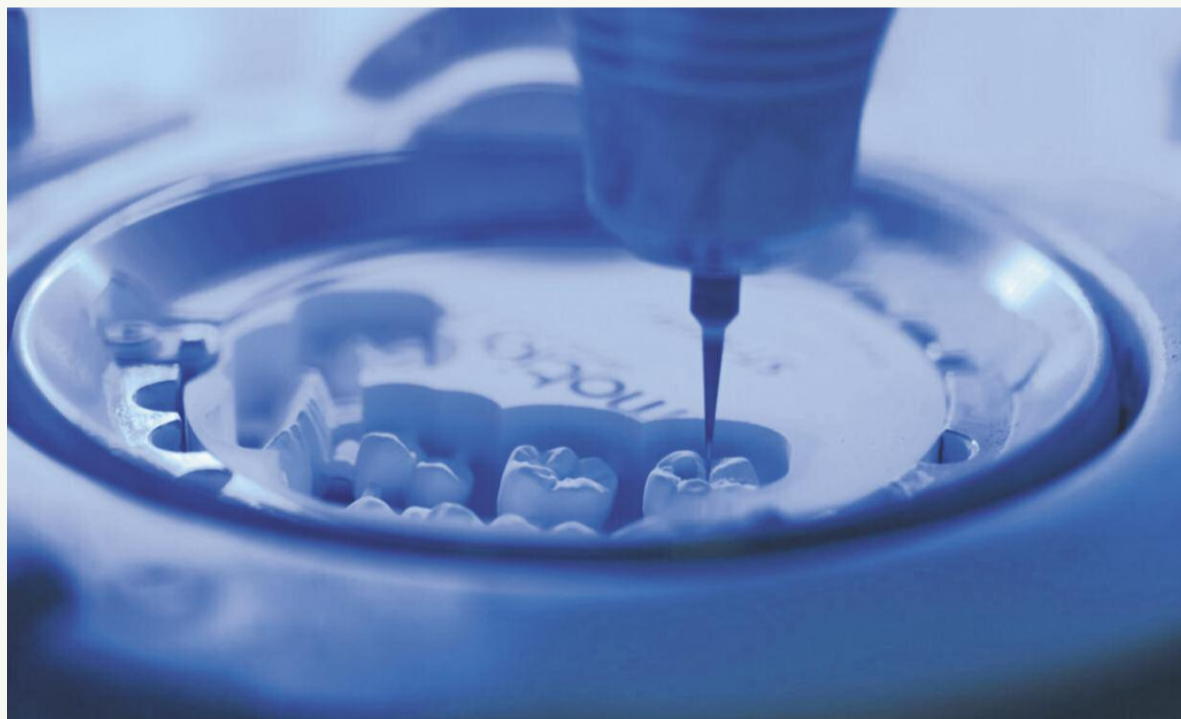Аниша Холл Хоппе,
Dental Tribune International

ДЖИЗАН, Саудовская Аравия: реставрации на основе циркония, известные своей прочностью и сходством с естественными зубами, за последние 20 лет стали невероятно популярными, и сегодня их все чаще изготавливают по методу CAD/CAM. Недавний систематический обзор и метаанализ, посвященный сравнению фрезерованных и напечатанных циркониевых ортопедических конструкций, выявил значительные пробелы и недочеты в работе исследователей, которые уделяют слишком мало внимания изучению характеристик и свойств реставраций, изготовленных с помощью 3D-печати. Полное отсутствие клинических исследований эффективности напечатанных циркониевых коронок и несъемных зубных протезов (НЗП) также свидетельствует о том, что тщательная и всесторонняя проверка методов создания ортопедических конструкций из циркония еще далеко не завершена.

Цирконий, который из-за его прочности часто называют «керамической сталью», идеально подходит для изготовления различных реставраций: помимо прочего, он отличается долговечностью и биологической совместимостью. Внедрение технологий CAD/CAM позволило значительно повысить точность

циркониевых реставраций, сведя к минимуму риск погрешностей, вызванных человеческим фактором. Существует два основных метода изготовления таких ортопедических конструкций по методу CAD/CAM: субтрактивный (фрезерование) и аддитивный (3D-печать). У каждого из них есть определенные преимущества. Фрезерование рентабельно и менее чувствительно к небольшим погрешностям моделирования, трехмерная печать, со своей стороны, обеспечивает большую гибкость производства и очень подходит для создания структур со сложной топологией. Поскольку трехмерная печать делает в стоматологии лишь первые шаги, исследований, посвященных сопоставлению характеристик фрезерованных и напечатанных реставраций из циркония, остро не хватает.

Авторы настоящего обзора поставили перед собой цель восполнить дефицит научных данных, выяснив, позволяют ли характеристики циркониевых коронок и НЗП, изготовленных обоими способами, сделать вывод о предпочтительности последних по сравнению с применявшимися ранее методами. В обзор были включены различные исследования *in vitro*, поскольку оказалось, что клинических исследований циркониевых коронок, изготовленных на 3D-принтере, просто не существует: выводы авторов должны помочь клиницистам



Эксперты отмечают огромный дефицит исследований, посвященных циркониевым реставрациям. (Иллюстрация: Gorynvd/Shutterstock)

при выборе оптимального метода создания коронок и НЗП. Статьи, включенные в обзор, были опубликованы в период с 2004 по ноябрь 2022 г. и посвящены установке в общей сложности 1500 циркониевых реставраций (преимущественно в области жевательных зубов). Речь идет о самых разных ортопедических конструкциях, и в большинстве случаев наблюдение за пациентами велось дольше одного года.

С клинической точки зрения циркониевые коронки и НЗП демонстрируют впечатляющие биологические и физические характеристики; лишь отдельные исследователи указывают

на их небольшие недостатки. Метаанализ показал, что вне зависимости от таких переменных, как возраст, глазурирование/окрашивание, местоположение и целостность границ, общая выживаемость циркониевых коронок была высокой и приближалась к 100%. Результаты исследований *in vitro*, в рамках которых сравнивались фрезерованные и напечатанные циркониевые коронки и НЗП, позволяют говорить о том, что оба метода обеспечивают сопоставимую точность, применимость и прочность реставраций, что делает 3D-печать целесообразной альтернативой фрезерованию.

Основным негативным результатом с точки зрения биологии оказалась кровоточивость при зондировании. Также отмечались некоторые технические проблемы, например поломки реставраций (коронок): авторы одного исследования пишут о выживаемости таких коронок в пределах 91,5%. Было установлено, что надлежащая полировка реставраций снижает вероятность их поломки или образования трещин. Среди прочего, обзор литературы показал, что в случае пациентов, страдающих бруксизмом, коронки и НЗП из циркония следует использовать с

→ с. 2

← с. 1

осторожностью, а после установки таких реставраций бывает необходима их корректировка, что может быть связано с повреждением окклюзионных поверхностей коронок или возникновением у пациента боли и дискомфорта. В среднем такие реставрации демонстрировали хорошую краевую целостность, однако конкретные показатели варьировали от исследования к исследованию. Кроме того, данные ис-

следований говорят о том, что цирконий провоцирует стираемость зубов-антагонистов, но в меньшей степени, нежели другие виды керамики.

Объем научных данных об эстетических характеристиках циркония, особенно его цвете, чрезвычайно ограничен. При создании обзора его авторы столкнулись с тем, что в рамках исследований были представлены очень разные техники характеристики коронок, а

размеры выборок оказались явно недостаточны для объективной оценки. Тем не менее, эксперты пришли к выводу, что и фрезерование, и трехмерная печать циркониевых коронок и НЗП дают многообещающие результаты, однако эти реставрации требуют дальнейшего, более тщательного изучения. Особенно нужны долгосрочные исследования, которые позволят подтвердить преимущества таких

ортопедических конструкций перед коронками и НЗП, изготавливаемыми традиционными методами. Хотя некоторые исследования указывают на то, что фрезерованные коронки и НЗП превосходят реставрации, созданные по методу 3D-печати, авторам обзора не удалось найти ни одной работы, посвященной прямому сравнению этих ортопедических конструкций. Таким образом, дефицит исследований

напечатанных коронок и НЗП мог в определенной степени повлиять на общие выводы.

Статья «Clinical effectiveness of 3D-milled and 3D-printed zirconia prosthesis—a systematic review and meta-analysis» («Клиническая эффективность фрезерованных и напечатанных ортопедических конструкций из циркония – систематический обзор и метаанализ») была опубликована 27 августа 2023 г. в журнале *Biomimetics*. **DT**

Ведущая фирма по исследованию конъюнктуры предсказывает существенный рост рынка 3D-печати для нужд стоматологии



По данным ведущей аналитической компании, рынок трехмерной печати для нужд стоматологии стремительно растет. (Иллюстрация: WindNight/Shutterstock)

Аниша Холл Хоппе,
Dental Tribune International

НОРТБРУК, Иллинойс, США: к 2028 г. объем рынка стоматологической трехмерной печати, который сегодня оценивается в 3 млрд долл. США, может достичь 6,7 млрд долл., продемонстрировав ежегодный прирост в 17,5% – таковы прогнозы, содержащиеся в недавнем отчете компании MarketsandMarkets. Столь существенное увеличение рынка, как считают эксперты, будет обусловлено, главным образом, несомненными преимуществами новой технологии производства, ведь она позволяет ускорить рабочие

процессы, изготавливать высококачественные изделия сложной формы, индивидуализировать все решения и сократить расход материалов. Такие факторы, как старение населения и рост распространенности кариеса, дополнительно повышают значимость 3D-печати в контексте стоматологии.

Авторы отчета анализируют рынок с учетом ряда параметров – сферы применения технологий, их характера, региона использования, ассортимента продуктов и услуг, а также особенностей конечных пользователей. Ключевые выводы экспертов таковы:

- Региональный рост: рынок Азиатско-Тихоокеанского региона существенно увеличивается благодаря наличию большой базы пациентов, открытию новых стоматологических клиник и стоматологическому туризму.

- Движущие силы: расширение рынка обуславливается ростом числа пожилых пациентов, повышенным спросом на услуги эстетической стоматологии и все более широким использованием 3D-печати в медицинских учреждениях.

- Многообещающие перспективы: положительная динамика сектора CAD/CAM и совершенствование материалов для трехмерной печати открывают

новые возможности извлечения прибыли.

- Проблемы: высокие начальные и эксплуатационные расходы могут сдерживать рост спроса, особенно со стороны малых и средних лабораторий. Дополнительными сдерживающими факторами способны стать относительно высокие цены на материалы для трехмерной печати (по сравнению со стоимостью традиционных материалов) и отсутствие страхового покрытия процедур с использованием изделий, напечатанных на 3D-принтере.

- Динамика индустрии: широкая распространенность стоматологических заболеваний в мире (особенно – кариеса в развивающихся странах) говорит о росте спроса на реставрационное лечение, удовлетворе-

нию которого может способствовать именно 3D-печать. Индустрия, однако, испытывает дефицит квалифицированных кадров, владеющих навыками аддитивного производства.

Также в отчете рассматриваются перспективы отдельных технологий трехмерной печати. Например, эксперты полагают, что наибольший ежегодный рост будет наблюдаться в сегменте оборудования, предназначенного для фотополимеризации материалов в ванне. Благодаря высокому разрешению печати и превосходному качеству поверхностей изделий такие принтеры используются при изготовлении имплантатов, протезов и хирургических шаблонов. В частности, максимальный прирост в 2023–2028 гг. ожидается в подкатегории 3D-принтеров с жидкокристаллическим экраном, отличающихся не только рентабельностью, но и компактными размерами.

Авторы отчета рекомендуют обратить внимание на ключевых участников данного рынка – американские компании 3D Systems, Stratasys и Desktop Metal. Все они укрепили свое рыночное положение за счет стратегических партнерств, поглощений и расширения.

Таким образом, рынок стоматологической 3D-печати находится на подъеме, чему способствует совершенствование технологий, растущий спрос и создание стратегических альянсов внутри индустрии. Для дальнейшего устойчивого развития рынка необходимо решить такие вопросы, как высокая стоимость оборудования/материалов и недостаток квалифицированного персонала. **DT**

ТАБЛЕТКИ ФЛАМАДЕКС®

В ГОНКЕ С БОЛЬЮ ПЕРЕВЕС



ПРИ ОСТРОЙ
ЗУБНОЙ БОЛИ

15
MIN^{1,2}

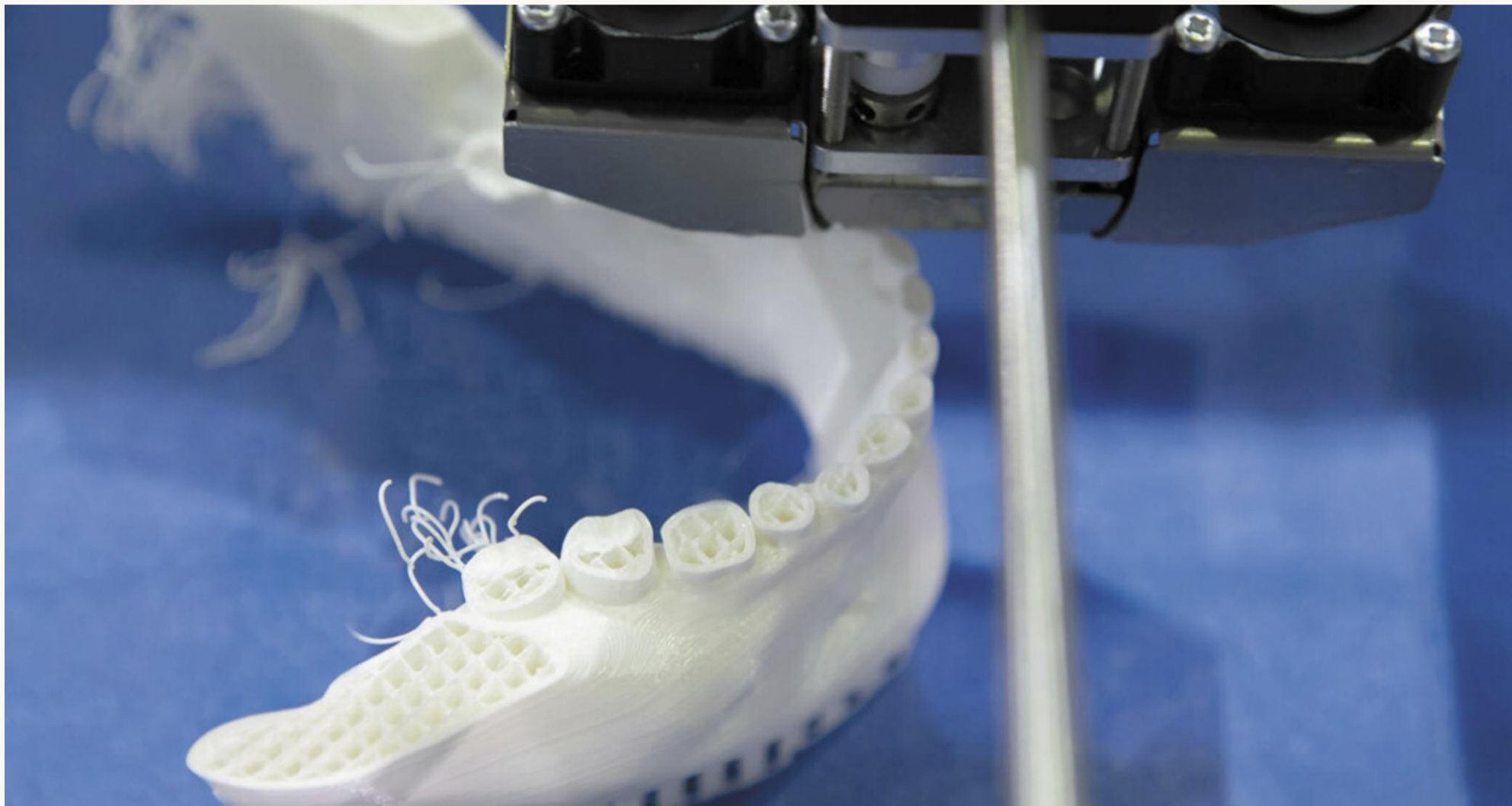

**Современное действующее вещество –
декскетопрофен:**

- быстрое наступление противоболевого эффекта, **может начать работать уже через 15 мин**^{1,2}
- обезболивающий эффект может сохраняться **до 6 часов**²
- короткий период полувыведения (1,65 ч)³

Реклама
1. После однократного приема внутрь разовой дозы препарата Стах декскетопрофена в плазме крови достигается в среднем через 30 мин (15–60 мин). 2. Инструкция по медицинскому применению лекарственного препарата Фламадекс® таблетки, покрытые пленочной оболочкой. 3. Современные средства эффективного контроля острой боли: декскетопрофен», А.Е.Каратеев НИИ ревматологии им. В.А.Насоновой, Москва, Трудный пациент №10–11, ТОМ 13, 2015 ЛП-№(002583)-(РГ-РУ)-210623 от 21.06.2023. ИНФОРМАЦИЯ ПРЕДНАЗНАЧЕНА ДЛЯ ФАРМАБОТНИКОВ.

Исследователи создали всеобъемлющее универсальное руководство по 3D-печати для нужд имплантологии



Новый обзор помогает понять не только суть применяемых в имплантологии методов трехмерной печати, но и смысл многочисленных сокращений, которые так любят использовать производители 3D-принтеров. (Иллюстрация: Dmitry Markov152/Shutterstock)

Аниша Холл Хоппе,
Dental Tribune International

СИАНЬ, Китай: сегодня возможности стоматологов-ортопедов и имплантологов уже далеко не ограничиваются одним лишь фрезерованием. Технологический скачок в области аддитивного изготовления самых разных конструкций позволил ускорить имплантологическую реабилитацию пациентов и еще больше индивидуализировать ее. Чтобы помочь стоматологам оставаться в курсе стремительного развития технологий, группа исследователей из Сианя создала всеобъемлющий обзор методов аддитивного производства для нужд имплантологии. Редакция DTI, со своей стороны, подготовила краткое резюме этого обзора с описанием некоторых представленных в нем методов.

Трехмерная печать в имплантологии

Прежде чем погрузиться в подробное описание разнообразных сфер применения трехмерной печати, с помощью которой создают, например, хирургические шаблоны и титановые сетки для направленной костной регенерации, важно

понять ключевые, основополагающие принципы этой технологии. В имплантологии используются главным образом четыре вида аддитивного производства – многие клиницисты знают их сокращенные названия, поскольку компании-изготовители оборудования и расходных материалов часто используют их в рекламе.

Речь идет о фотополимеризации в ванне (VPP), синтезе на подложке, или расплавлении материала в заранее сформированном слое (PBF), экструзии материала, или производстве способом наплавления нитей (MEX, FFF) и струйной 3D-печати. В случае VPP для получения изделия нужной формы жидкий полимерный материал послойно отверждают с помощью света. Метод PBF предполагает использование источника тепла, например лазера или пучка электронов, для расплавления таких порошковых материалов, как пластмасса, металл, керамика или стекло, из которых также послойно формируется трехмерный объект. При использовании MEX – вероятно, самого известного метода – материал (как правило, пластмасса) экструдировать через нагретый наконечник, который пере-

мещается, выкладывая слои пластичного материала в соответствии с трехмерной моделью. Наконец, струйная 3D-печать очень похожа на то, что происходит внутри обычного принтера, только вместо краски распыляются различные жидкие материалы, мгновенная полимеризация которых происходит под действием ультрафиолета.

К категории VPP относятся три отдельных метода. Первый из них, стереолитография (SLA), подразумевает использование ультрафиолетового лазера с высокой интенсивностью излучения для полимеризации слоев материала. Этот метод идеально подходит для создания точных, детализированных объектов, однако не отличается быстротой, поскольку лазер полимеризует материал постепенно и последовательно, слой за слоем. Вторым методом является цифровая обработка светом (DLP). В отличие от SLA при использовании метода DLP свет проецируется на весь изготавливаемый объект сразу, что ускоряет процесс. При этом, однако, не всегда может быть достигнута та же степень детализации, что и в случае SLA. Третья технология называется

непрерывным интерфейсным построением из жидкого материала (CLIP) и представляет собой более быстрый вариант DLP. Метод CLIP предполагает «вытягивание» создаваемого объекта из емкости с полимером при постоянном воздействии ультрафиолета на следующий слой материала. Кислород, поступающий через проникаемую для него подложку, препятствует полимеризации материала на дне емкости. Эта новая технология позволяет создавать различные структуры с высокой скоростью.

Метод PBF широко применяется при создании металлических изделий, например титановых имплантатов и кобальт-хромовых каркасов. При этом используется технология селективного лазерного плавления (SLM) или селективного лазерного спекания (SLS). В первом случае каждый новый слой создаваемого объекта формируется из полностью расплавленного порошкообразного (как правило, металлического) материала. Обычно так изготавливают прочные, монолитные структуры. Во втором случае порошок полностью не расплавляется: его лишь нагревают до тех пор, пока частицы материала (пластмассы или

керамики) не соединятся друг с другом, формируя объект. Третья технология, относящаяся к тому же методу PBF, называется электронно-лучевой плавкой (EBM). Она сходна с SLM, но вместо лазера используется пучок электронов – высокая плотность его энергии позволяет изготавливать таким способом имплантаты.

Что касается методов MEX, то многие клиницисты наверняка знакомы с одним из них, а именно моделированием методом наплавления (FDM). Термопластичная нить расплавляется и выдавливается на платформу, слой за слоем формируя объект. Это недорогой и популярный метод, широко используемый как для любительского моделирования, так и для создания различных прототипов; впрочем, FDM не обеспечивает такой детализации, как SLA.

Максимально детализированные изделия можно изготавливать с помощью струйной 3D-печати и, в частности, технологии PolyJet. Этот метод не требует вторичной полимеризации материала и позволяет создавать более точно соответствующие исходной модели объекты, чем SLA.

← с. 4

Изготовление хирургических шаблонов

Стоматологи создают хирургические шаблоны с помощью 3D-печати вот уже более десяти лет. Чаще всего для этого прибегают к методу SLA, отличающемуся быстротой и экономичностью, однако сегодня можно считать подтвержденным тот факт, что технология PolyJet обеспечивает большую точность шаблонов.

На точность хирургического шаблона влияют следующие факторы:

1. Системные погрешности: ошибки, возникающие при проведении конусно-лучевой компьютерной томографии (КЛКТ) и преобразовании данных. Они находятся вне зоны контроля оператора.

2. Производственные погрешности: они связаны с типом используемого 3D-принтера, выбором материала, применением опорных конструкций, методом сегментирования исходной виртуальной модели и программным обеспечением.

3. Толщина слоя и угол печати: исследования показывают, что при толщине слоев 50 мкм шаблон получается более точным, чем в том случае, если толщина слоев составляет 100 мкм, а самые точные шаблоны формируются при угле печати от 0 до 45°.

4. Прочие факторы: существуют и иные аспекты, способные повлиять на точность установки имплантатов с помощью хирургических шаблонов, например точность позиционирования шаблона и метод его фиксации, тип шаблона, вид операции, тип имплантатов, способ стерилизации шаблона и выбор опоры для него (установка с опорой на кость, мягкие ткани или зубы).

Изготовление имплантатов

3D-печать позволяет изготавливать индивидуализированные имплантаты, довольно точно имитирующие корневую часть естественного зуба и в определенной степени являющиеся ее аналогом. Такой имплантат лучше адаптируется к постэкстракционной лунке, отличается большей стабильностью и дает возможность воссоздать естественный контур десны. На основе данных КТ или КЛКТ моделируется зуб, затем эту трехмерную модель используют для моделирования имплантата с помощью программы CAD, после чего имплантат печатают на 3D-принтере. При таком подходе обеспечивается естественная передача нагрузки и ее распределение. Трехмерная пе-

чать может применяться и для создания имплантатов, не имитирующих корневую часть зуба, но отвечающих индивидуальным потребностям конкретного пациента – например, имплантатов особо малого диаметра для установки при недостаточной ширине альвеолярного гребня.

В основном для трехмерной печати имплантатов используют титан, титановые сплавы и цирконий. Некоторые исследователи предлагают изготавливать поддесневую часть имплантатов из титана, а наддесневую –

из циркония: это позволяет обеспечить как идеальную остеоинтеграцию имплантата, так и его оптимальное взаимодействие с мягкими тканями.

Перспективы оптимизации лечения за счет 3D-печати

Помимо прочего, авторы обзора рассматривают дальнейший потенциал использования трехмерной печати в имплантологии, а также описывают новые материалы, технологии и новации, достойные внимания клиницистов.

3D-печать уже сегодня широко применяется на ортопедическом этапе имплантологической реабилитации и обладает целым рядом преимуществ по сравнению с традиционными методами. Использование 3D-печати не только повышает эффективность работы и точность результатов, но и снижает риск ошибки, а также уменьшает объемы отходов. Тем не менее, чтобы изготавливаемые таким способом имплантаты и супраструктуры соответствовали всем принятым в настоящее время стандартам качества, необходимо с особым

тщанием подходить к выбору технологии печати и используемых материалов, а также к самому процессу печати.

Статья «Additive manufacturing technologies in the oral implant clinic: A review of current applications and progress» («Аддитивные технологии производства в клинической имплантологии: обзор существующих сфер применения и перспектив развития данной области») была опубликована 20 января 2023 г. на сайте *Frontiers in Bioengineering and Biotechnology*. **DT**

Реклама

Москва, Россия
22-25.04.2024



**ДЕНТАЛ
САЛОН**

55-Й МОСКОВСКИЙ
МЕЖДУНАРОДНЫЙ
СТОМАТОЛОГИЧЕСКИЙ
ФОРУМ И ВЫСТАВКА

Москва, Крокус Экспо, павильон 2
www.dental-expo.com



На правах
рекламы 16+

КРУПНЕЙШАЯ ВЫСТАВКА, ПЛОЩАДКА ОБУЧЕНИЯ И НЕТВОРКИНГА

Организатор:

DENTALEXPO®

+7 499 707 23 07 | info@dental-expo.com

Стратегический партнер:



Стоматологическая
Ассоциация
России (СтАР)

vk.com/dentalexposcow

t.me/dentalexporussia



«Есть множество способов повысить качество жизни пациентов со злокачественными новообразованиями в области головы и шеи»



Профессор Jonathan Clark – ведущий исследователь и хирург, специализирующийся на передовых методах восстановления при онкологических заболеваниях головы и шеи. (Фото: Jonathan Clark)

**Ивета Рамонайте,
Dental Tribune International**

Рак головы и шеи может иметь самые серьезные долговременные последствия для здоровья пациента, и стоматологи играют весьма существенную роль в процессе выявления и лечения таких заболеваний. Профессор Джонатан Кларк, глава исследовательского отдела онкологического центра Chris O'Brien Lifehouse в Сиднее и ведущий специалист по хирургическому восстановлению при раке головы и шеи, рассказал Dental Tribune International, почему выбрал именно эту профессию, как развиваются исследования, диагностика и лечение рака головы и шеи, и с какой физической и психологической нагрузкой сопряжена его работа.

Профессор Clark, как Вы заинтересовались проблемой рака головы и шеи?

Мне повезло работать с ныне, увы, покойным профессором Крисом О'Брайаном, причиной смерти которого стала злокачественная опухоль мозга. Он был ведущим специалистом по хирургическому лечению рака головы и шеи, вдохновителем многих хирур-

гов моего поколения. Проходя клиническую ординатуру, я стажировался в Торонто, где познакомился с микрососудистой реконструкцией. Эта методика сильно изменила хирургическое лечение рака головы и шеи: пациенты, которым предстояло пройти радикальное вмешательство, отныне могли рассчитывать на восстановление эстетики и функций. Я сосредоточился на реконструктивно-пластической хирургии, поскольку сегодня именно она является передним краем нашей профессии и объединяет в себе именно те аспекты хирургической работы, которые мне очень нравятся, в особенности потому, что теперь у нас есть множество способов повысить качество жизни пациентов со злокачественными новообразованиями в области головы и шеи.

Как изменилась за прошедшие годы работа исследователей и клиницистов, борющихся с раком головы и шеи?

Знаете, наиболее существенные изменения мы наблюдаем в демографии пациентов. Раньше раком головы и шеи чаще всего страдали курильщики с низким социально-экономическим статусом, но в наше время

самые распространенные онкологические заболевания головы и шеи уже не связаны с курением. Так, например, рак ротоглотки вызывается папилломавирусом человека, а плоскоклеточный рак кожи – воздействием ультрафиолета. Растет и

«Мы часто недооцениваем, насколько важны основы основ»

число случаев рака полости рта среди молодых и некурящих людей, причем мы пока не можем понять причины этого. Так или иначе, уход на второй план рака, в развитии которого курение играет ключевую роль, позволяет нам с удовлетворением констатировать, что действующая в Австралии антитабачная программа оказалась очень эффективной.

Постепенно меняются и представления об исходе рака, и тому есть несколько причин. Частью это связано с тем, что онкологические заболевания, не спровоцированные курением, имеют лучший прогноз, но преимущественно – с тем, что лечение рака головы и шеи давно стало междисциплинарным. Это позволило пациентам уверенно проходить весьма сложные и для них, и для вра-

чей процедуры. Мы часто недооцениваем, насколько важны основы основ, базовые принципы. До сих пор оказание помощи варьируется, и варьируется неконтрольно, а ведь отклонение от протокола серьезно влияет на конечную эффектив-

ность лечения. При этом, однако, появляются и уже широко применяются новые виды борьбы с раком, например роботизированная хирургия, высокоточная радиотерапия и инновационные препараты. Сегодня мы вступаем в эпоху иммунотерапии, сделавшей ранее неизлечимый рак кожи поддающимся лечению. В будущем мы увидим и результаты массовой вакцинации от папилломавируса: Австралия в этом смысле оказалась очень прогрессивной страной, но понадобится, наверное, еще лет пятнадцать, чтобы распространенность рака ротоглотки снизилась.

Исследования стали гораздо более сложными, но мы только начинаем постигать молекулярные основы рака головы и шеи. Он чрезвычайно многолик – есть десять участков, на

которых развиваются злокачественные новообразования самого разного типа – и найти средства и «мишени» для воздействия всегда было сложно. Борьба с раком головы и шеи разительно отличалась от, например, лечения рака груди, лейкемии и меланомы: выживаемость пациентов, страдающих этими видами рака, удалось значительно повысить благодаря химиотерапии и таргетной терапии. Наше отставание обусловлено сразу несколькими факторами, но важно то, что из-за разнообразия онкологических заболеваний головы и шеи наблюдаемые при них патологические генетические изменения не позволяют безошибочно и эффективно использовать таргетную терапию. Кроме того, исследования рака головы и шеи обычно финансируются значительно хуже исследований рака груди или, допустим, простаты.

А выросла ли за это время осведомленность о раке головы и шеи?

Не думаю, что люди много знают об этом. Большинство полагают, что рак головы и шеи – это опухоли мозга или что-то, связанное с позвоночником. Мы, увы, не смогли наладить эффективное просвещение, обзавестись каким-нибудь известным «послом». У рака головы и шеи нет ни своего Усабры¹, ни своей розовой ленты². Сам по себе каждый из типов рака головы и шеи встречается не слишком часто, однако в совокупности они являются шестым по распространенности видом онкологических заболеваний, а если включить в эту группу и рак кожи, то и самым распространенным. В Австралии много пациентов с раком кожи, и мы склонны причислять это заболевание к интересующей нас группе, хотя большинство кожных новообразований имеет малый размер и их лечением занимаются терапевты, дерматологи и пластические хирурги. Как видите, проблемы возникают уже на этапе классификации, что вместе с другими факторами мешает последовательному информированию обще-

→ с. 7

¹ Movember, от англ. moustache (усы) и November (ноябрь) – зародившийся в Австралии вид сбора средств: ежегодно в ноябре мужчинам предлагается отращивать усы и в течение месяца делать пожертвования на изучение и лечение рака простаты и других мужских болезней. – Прим. перев.

² Розовая лента – международный символ организаций и частных лиц, поддерживающих программу борьбы с раком груди. – Прим. перев.

← с. 6

ственности. Ввиду этого мы сосредоточились на просвещении относительно рака полости рта, и большинство людей сегодня понимают, что это такое.

Ранняя диагностика рака головы и шеи всегда была затруднена. Что ей препятствует, и как можно улучшить скрининг для выявления этой группы онкологических заболеваний?

Большинство видов рака головы и шеи не вызывает симптомов вплоть до поздней стадии заболевания. Наиболее распространенным симптомом является наличие на шее болезненных уплотнений, а это значит, что рак уже распространился на лимфатические узлы. Тем не менее, в некоторых случаях наблюдается и ранняя симптоматика. Так, из-за мелких поражений при раке гортани голос может стать хриплым, но такие поражения трудно разглядеть. Действительно, врачам общей практики и стоматологам не просто выявить и рак горла, и многие другие виды рака головы и шеи.

С раком полости рта все иначе. Его легко увидеть с помощью налобного осветителя или рефлектора – другое дело, что у большинства терапевтов нет такого оборудования или они не так часто сталкиваются с этим раком, чтобы понимать, должно то или иное поражение настораживать или же нет. Даже стоматологи выявляют рак полости рта реже, чем хотелось бы, так что многие поражения довольно долго остаются не диагностированными. Необходимо еще учитывать специфическую подоплеку прежней более высокой распространенности рака полости рта среди людей с низким социально-экономическим статусом: такие люди зачастую не обращаются к врачу, пока не начнут чувствовать себя по-настоящему плохо, и, конечно, не готовы платить за регулярные контрольные осмотры. Сейчас, когда демография пациентов меняется, эта проблема становится менее острой.

Скрининг – сложное дело. Типы рака головы и шеи заметно отличаются друг от друга, и значит, мы не можем проводить какое-то одно, универсальное обследование вроде маммографии, теста на специфический антиген простаты или анализа кала на скрытую кровь. Мы могли бы делать анализ крови для выявления рака ротоглотки – вероятно, это дело будущего, а пока что наибольший эффект дает просвещение пациентов, терапевтов и стоматологов. Есть несколько очень простых

правил, которым мы можем научить людей, например:

- Язва в полости рта, не заживающая дольше четырех недель, подлежит обследованию специалистом-онкологом.

«До сих пор оказание помощи варьируется, и варьируется бесконтрольно, а ведь отклонение от протокола серьезно влияет на конечную эффективность лечения»

- Плохо сидящий протез или подвижность зубов – повод для обследования с целью исключить рак десен.

- Уплотнение на шее взрослого пациента, сохраняющееся

дольше четырех недель, следует считать злокачественным новообразованием, пока не доказано обратное.

- Прогрессирующая прозоплегия – это не паралич Белла.

- Курильщика с хриплым голосом необходимо направить на назальную эндоскопию.

- Необъяснимая боль в ушах может быть признаком рака глотки.

Что самое сложное в Вашей работе?

Мы проводим серьезные операции, которые зачастую длятся больше 10 ч, порой оперируем очень пожилых пациентов с множеством сопутствующих заболеваний – людей, для которых любые осложнения могут иметь катастрофические последствия. Я также выполняю много пластических операций, стараясь восстановить не только внешность, но и функциональные возможности пациентов, перенесших удаление значительных объемов тканей языка, челюсти или лица. Специфика работы в онкологии та-

кова, что нам чаще приходится видеть пациентов, у которых после лечения возникли те или иные проблемы, чем тех, у кого все в порядке – последние просто не нуждаются в тщательном наблюдении и помощи с нашей стороны. Так или иначе, постоянное взаимодействие с «проблемными» пациентами может приводить врача в уныние. Не поймите меня неправильно: разумеется, нашим пациентам, которые вынуждены жить с серьезными дефектами и постоянно преодолевать различные трудности, приходится гораздо хуже нас, но и нам не сладко. Это непростая работа. **DT**

Реклама

21^й МЕЖДУНАРОДНЫЙ СТОМАТОЛОГИЧЕСКИЙ
ФОРУМ И ВЫСТАВКА

ДЕНТАЛ-РЕВЬЮ

D E N T A L

DR

R E V I E W

12-14 | ФЕВРАЛЯ | 2024
МОСКВА, КРОКУС ЭКСПО

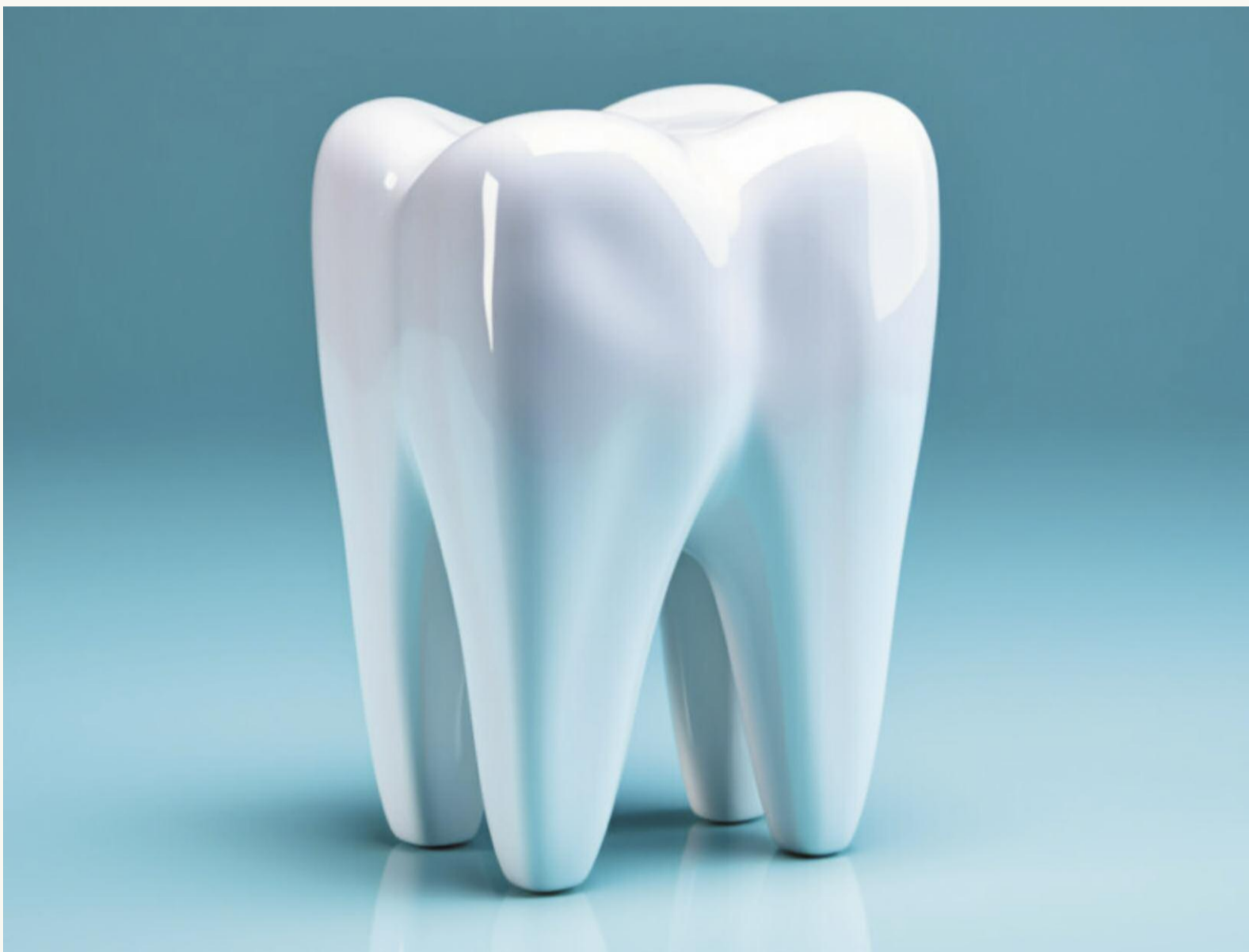

DENTALEXPO®

WWW.DENTAL-EXPO.COM

16+

Новое исследование амелобластов сулит регенеративной стоматологии интересные перспективы



Недавнее исследование позволило получить полное представление об амелобластах и их роли в формировании эмали. (Иллюстрация: Muhammad Ishaq 1/Shutterstock)

Ивета Рамонайте,
Dental Tribune International

СИЭТЛ, США: традиционно формирование зубов изучают на мышах, однако зубы этих животных все-таки заметно отличаются от зубов человека. Особенно это касается моляров – их формы, количества бугров, сроков и последовательности прорезывания. Для разработки эффективных методов лечения стоматологических заболеваний необходимо более глубокое понимание процессов развития именно человеческих зубов. Недавнее исследование, проведенное в рамках изучения перспектив регенерации эмали, было посвящено регуляторным механизмам, обуславливающим работу амелобластов, их формированию и функциям. Полученные результаты позволят лучше разобраться в заболеваниях, поражающих эмаль, и – потенциально – разработать способы регенерации последней.

«Это первый и чрезвычайно важный шаг на пути к пока еще далекой конечной цели – разработке на базе стволовых клеток средств для восстановления поврежденных и регенерации утраченных зубов», – пишет в пресс-релизе соавтор исследования доктор Hai Zhang, профессор реставрационной стоматологии стоматологического факультета Вашингтонского университета (UW) в Сиэтле.

Изучая отдельные клетки на различных стадиях развития зубов человека, исследователи смогли выявить паттерн активации генов на каждой из этих стадий. Затем они использовали компьютерную программу, чтобы смоделировать вероятный вектор работы генов при трансформации недифференцированных стволовых клеток в полностью дифференцированные амелобласты. В результате ученым удалось индуцировать превращение стволовых клеток



Доктор Hannele Ruohola-Baker в своей лаборатории по изучению стволовых клеток. (Фото: ISCRM)

«Двадцать первый век может стать веком “естественного пломбирования” и регенеративной стоматологии в целом», – говорит доктор Ruohola-Baker

человека в амелобласты, воздействуя на них с помощью химических сигналов, активировавших гены в заданной согласно модели последовательности.

«Эта компьютерная программа является своеобразным навигатором: она создает карту и прокладывает маршрут, по которому клеткам нужно пройти, чтобы стать амелобластами», –

объясняет ведущий автор исследования доктор Hannele Ruohola-Baker, внештатный преподаватель кафедры фундаментальной стоматологии того же факультета и заместитель директора Института стволовых клеток и регенеративной медицины при UW.

В ходе реализации своего проекта исследователи также выявили другой тип клеток, субодонтобласты, которые, как полагают ученые, являются предшественниками одонтобластов. Авторы исследования установили, что определенная стимуляция этих клеток ведет к формированию органоидов, которые затем образуют структуры, напоминающие структуры развивающегося человеческого зуба и выделяющие три специфических белка эмали, а именно амелобластин, амелогенин и энамелин. По завершении формирования матрицы может начаться процесс минерализации.

Теперь исследователи надеются создать эмаль, не уступающую по прочности внешнему слою естественного зуба, и придумать, как использовать этот материал для восстановления поврежденных зубов. Конечной целью является создание на основе стволовых клеток новых зубов на замену утраченным.

«Многие органы, которые нам хотелось бы научиться замещать, например поджелудочная железа, почки и мозг, отличаются большим размером и сложным устройством. Путь к созданию практических методов их безопасной регенерации с использованием стволовых клеток будет долгим, – отмечает доктор Ruohola-Baker. – Зубы же гораздо меньше и проще этих органов. Возможно, пройдет еще какое-то время, прежде чем мы научимся регенерировать их, но уже сейчас мы видим, в каком направлении нам следует двигаться».

Статья «Single-cell census of human tooth development enables generation of human enamel» («Ревизия отдельных клеток, участвующих в формировании зубов человека, позволяет создавать зубную эмаль») была опубликована 14 августа 2023 г. на сайте *Developmental Cell*. **DT**

Исследователи работают над новой стратегией лечения синдрома жжения в полости рта с помощью капсаициновых капель



Исследование показало, что химическое вещество, содержащееся в красном жгучем перце, помогает бороться с определенными видами боли, включая, как ни странно, и жгучую боль в полости рта. (Иллюстрация: Thongden Studio/Shutterstock)

Ивета Рамонайте,
Dental Tribune International

ОСЛО, Норвегия: болезненное состояние, известное как синдром жжения в полости рта (СЖПР), имеет общие симптомы с рядом стоматологических заболеваний, например ксеростомией. Это затрудняет его диагностику, вследствие чего пациенты долгое время вынуждены испытывать неприятное ощущение покалывания в полости рта, страдать от дискомфорта и боли. Сейчас норвежские исследователи разрабатывают новый метод лечения СЖПР, предполагающий воздействие на слизистую оболочку ротовой полости капсаицином – активным компонентом красного жгучего перца. Ученые надеются, что этот метод поможет бороться с хронической болью, возникающей при СЖПР.

По данным Американской академии оральной медицины, СЖПР страдают около 2% населения, причем женщинам такой диагноз ставится в семь раз чаще, чем мужчинам. Поскольку выраженность боли редко коррелирует с клиническими признаками заболевания, этот синдром считается довольно загадочным. «СЖПР диагностируют на основании такого признака, как наличие на протяжении как минимум четырех-шести месяцев боли, сопровождавшейся

сильным жжением в полости рта, которое невозможно объяснить в контексте какого бы то ни было общего или стоматологического заболевания», – пишет в пресс-релизе доктор Pre-

et Vano Singh, адъюнкт-профессор кариесологии и гериатрической стоматологии стоматологического факультета Университета Осло.

СЖПР мало исследуют и изучают, из-за чего пациенты с этим синдромом часто жалуются на отсутствие внимания к своей проблеме со стороны стоматологов, которые не воспри-

нимают их жалобы всерьез. Тем не менее, сканирование головного мозга пациентов с СЖПР позволило выявить патологию в болевом матриксе. Это заставляет предположить, что синдром связан с поражением черепных нервов в области структур переднего мозга, осуществляющих осознанное восприятие боли, что и может являться причиной жжения в полости рта. Доктор Singh, однако, отмечает, что перед тем, как диагностировать СЖПР, необходимо исключить другие возможные причины жжения, например стоматологические и общие заболевания, предшествующие вмешательства или прием определенных лекарств.

Методы борьбы с СЖПР, применяемые сегодня в Норвегии, зачастую оказываются неэффективными. Пациентам назначают бензодиазепины, габапентин, трициклические антидепрессанты, нейролептики и даже бихевиоральную терапию. «К сожалению, – отмечает доктор Singh, – эти средства и меры не являются ни оптимальными, ни сколь-либо действенными, так что пациенты

впадают в отчаяние, видя, что ничто не может ни избавить их от хронической боли, ни даже облегчить ее».

По словам доктора Singh, от СЖПР хорошо помогает капсаициновый гель, который широко применяется во многих странах, но не представлен в ассортименте стоматологических средств, предлагаемых аптеками Норвегии. «Капсаицин – химическое соединение, получаемое из красного жгучего перца. Он возбуждает определенные рецепторы, которые передают болевые и температурные сигналы», – объясняет доктор Singh.

Будучи нанесен на мягкие ткани полости рта, капсаицин зачастую быстро смывается слюной, что снижает его эффективность. «Наша цель – придумать новый способ доставки капсаицина, который позволит увеличить продолжительность его воздействия. Разумеется, в первую очередь необходимо будет убедиться, что новый носитель безопасен для тканей полости рта», – подчеркивают исследователи. **DT**

Реклама



КРАСНОЯРСК



Министерство
здравоохранения
Красноярского края



СТОМАТОЛОГИЧЕСКАЯ
АССОЦИАЦИЯ РОССИИ







5–7 МАРТА
Красноярск 2024

**СИБИРСКИЙ
СТОМАТОЛОГИЧЕСКИЙ
ФОРУМ
И ВЫСТВКА**

**«ДЕНТАЛ-ЭКСПО
КРАСНОЯРСК»**

16+

«Красноярская Ярмарка»
МВДЦ «СИБИРЬ», ул. Авиаторов, 19
+7 (391) 200-44-00, www.krasfair.ru

DENTALEXPO г. Москва
+7 (499) 707-23-07
www.dental-expo.com

DENTALEXPO   