

DENTAL TRIBUNE

The World's Dental Newspaper · Turkish Edition



İSTANBUL, OCAK 2018

ISSN: 1304-6098

Fiyatı: 12.00 TL

CİLT: 15

SAYI: 1

Kısa Kısa

ADSM'de 106 Bin Hastaya Hizmet Verildi

Kırklareli Ağız ve Diş Sağlığı Merkezi'nin 2017 yılında 105 bin 935 kişiye hizmet verdiği bildirildi.

Başhekim Dt. Hüseyin Topcuoğlu, merkezlerinde 19'u hekim 82 çalışan ile başta Kırklareli halkı olmak üzere çevre illerden ve köylerden gelen hastalara güvenli ve kaliteli bir şekilde ağız ve diş sağlığı hizmeti sunulduğunu belirtti. Ortodonti ve çene cerrahisi dışında tüm birimlerin bulunduğu merkezde çocukların diş hekimi korkularını önlemek amacıyla, Trakya Kalkınma Ajansı tarafından desteklenen "Diş Hekimimi Seviyorum" Projesi'nin de gerçekleştirildiğini ifade eden Başhekim Topcuoğlu, binden fazla anasınıfı çocuğuna, oyunlar eşliğinde ağız ve diş sağlığı muayenesi ve flor uygulaması yapıldığını da açıklamalarına ekledi.

ADSM'de 2014 yılından bu yana 329 bin 629 hastanın tedavi edildiği kaydedildi.

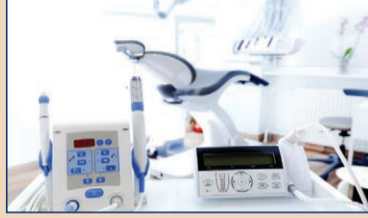ADSM'ye Yeni Başhekim

Diş hekimi Alagöz, Iğdır Ağız Diş Sağlığı Merkezi'ne başhekim olarak atandı.

Iğdır Ağız Diş Sağlığı Merkezi'ne diş hekimi Emin Alagöz başhekim olarak atandı. Dt. Emin Alagöz yaptığı açıklamada "4 yıldır çalıştığım kurumuma başhekim olarak atanmaktan gurur duydum. Hastanemizin aksayan yönlerini iyileştirmek ve sunduğumuz sağlık hizmetlerini geliştirerek halkımızın hakkettiği standartları yakalamak öncelikli hedefimiz olacaktır." dedi.

Hastane idari ve mali işler müdürü Hasan Çakır ise "Dt. Emin Alagöz'ün atanması hekimlerimiz ve hastane personelimiz tarafından da memnuniyetle karşılanmıştır. Başhekimimizle birlikte uyumlu çalışıp halkımıza en iyi şekilde hizmet edeceğiz. Görevimiz hayırlı olsun." açıklamasında bulundu.

Haber

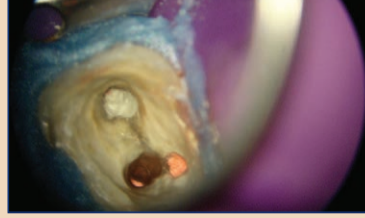

2 Milyar Dolarlık İhracat

Farklı pazarlara ulaşmak ve yeni ürünler ile Türkiye'nin cari açığına destek olmak için sürekli gayret içerisinde olduklarını belirten Diş Malzemeleri Sanayici ve İşadamları Derneği Başkanı Ali Çakır ihracatçı birlikleri ile ortak hareket ederek yeni bir güç oluşturduklarını belirtti.

► Sayfa 3

Yenilik & Uygulama

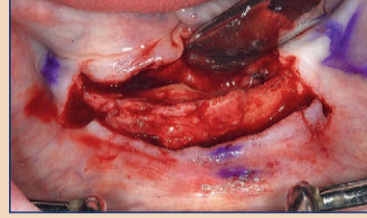

Yeniden Endodontik Tedavi

Kök dişin perforasyonu periodontal mekanizması ve kanal tedavisi sistemi arasındaki mekanik veya patolojik iletişimi olarak tanımlanır. Bu tür iyatrojenik komplikasyonu yönetmek için en etkili yolu ile ilgili kullanılabilir hiçbir kanıta dayalı yönerge yoktur.

► Sayfa 4

Bilim & Araştırma

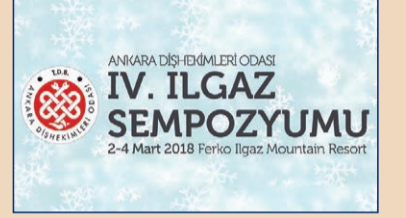

Karar Verici Kim?

Dental implant planlaması ve implantın cerrahi ile yerleştirilmesi alanında 3D teknolojisini kullanan ve kullanmayan hekimler arasında hala ciddi bir ayrılık olduğu görülüyor. Hastalarımızın tanı ve tedavi planlarına ilişkin kararlar başarı ile başarısızlık arasındaki fark olabilir.

► Sayfa 6

Ajanda



İlgaz Sempozyumu Mart'ta

Ankara Dişhekimleri Odası tarafından düzenlenen Geleneksel İlgaz Sempozyumu dördüncü yılına girdi. Etkinlik, 02-04 Mart tarihlerinde gerçekleştirilecek. Kastamonu'nun doğa harikalarından İlgaz Dağ'ında düzenlenen sempozyum, Ferko İlgaz Mountain Resort Otelinde yapıyor.

► Sayfa 11

IDEX 2018, 12 Nisan'da Başlıyor

Alanında dünyanın üçüncü büyük organizasyonu olarak bilinen İdex - Ağız - Diş Sağlığı Cihaz ve Malzemeleri Fuarı, 2018 etkinliğini 12-15 Nisan tarihleri arasında CNR EXPO Fuar Merkezi'nde DİŞSIAD işbirliğinde gerçekleştirilecek.

Dental Tribune Türkiye
Elif Taman

Küresel dental sektörünün İstanbul buluşmasında geri sayım başladı. Alanında bölgenin en büyük üç fuarından biri olan 15'inci İstanbul Ağız-Diş Sağlığı Cihaz ve Malzemeleri Fuarı (IDEX İstanbul), 12-15 Nisan 2018 Nisan tarihleri arasında CNR Expo Yeşilköy'de düzenlenecek. Dev etkinlikte Avrupa, Orta Doğu, Afrika, Bağımsız Devletler Topluluğu, Balkan Ülkeleri'nin de aralarında bulunduğu 60 ülkeden gelecek alım heyetleri ağırlanacak. Fuara yerli ve yabancı 20

bin profesyonel alıcının gelmesi planlanıyor.

Türkiye'de ağız ve diş sağlığı ekipmanlarının gelişiminde ve sektörün ticari hacminin artmasında önemli rol oynayan İstanbul Ağız-Diş Sağlığı Cihaz ve Ekipmanları Fuarı (IDEX İstanbul), 12-15 Nisan tarihleri arasında CNR EXPO Yeşilköy'de kapılarını açmaya hazırlanıyor.

DİŞSIAD (Diş Malzemeleri Sanayicileri ve İş Adamları Derneği) ve CNR Holding kuruluşlarından Pozitif Fuarcılık'ın organize ettiği fuar, Türk dental



sektörünün tek uluslararası etkinliği konumunda.

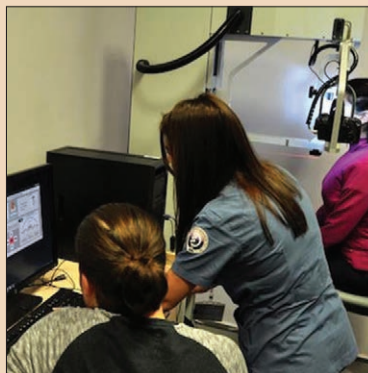4 kütadan 20 bin ziyaretçi

Geçen yıl 400'ün üzerinde marka ile 15 bin metrekarede

organize edilen fuar bu yıl 500 markanın katılımı ile 20 bin metrekarelik bir alanda hizmet vere-

→ DT Sayfa 2

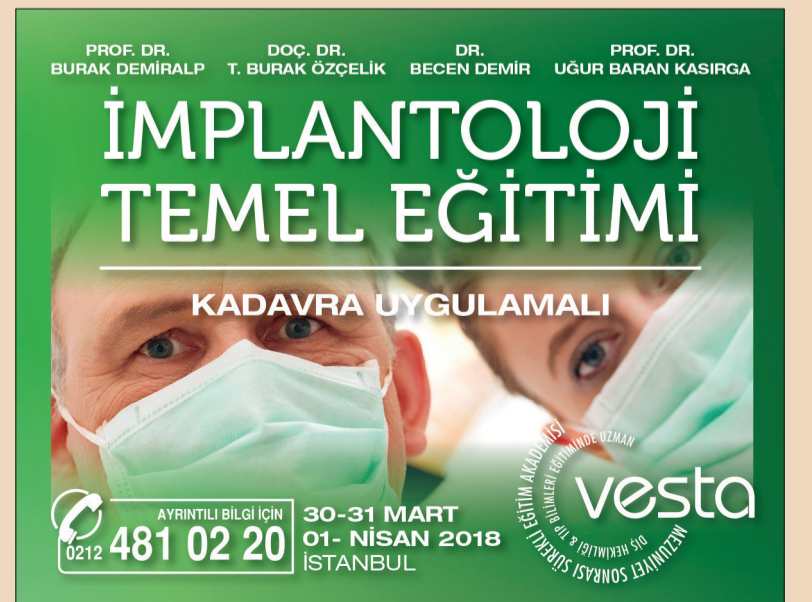Diş ve Diş Eti Hastalıklarının Görüntülenmesinde Yerli Cihaz



Dental Tribune Türkiye
Elif Taman

"Tam Otomasyonlu Hasta Çene Dayama Sistemi" sayesinde hem zaman hem de diş ve diş eti hastalıklarının teşhisinde daha net sonuçlar alınması sağlandı. Erciyes Üniversitesi'nde (ERÜ) Bilimsel Araştırma Projesi ile

→ DT Sayfa 2



← DT Sayfa 1'den: Diş ve Diş Eti Hastalıkları Görüntülenmesinde Yerli Cihaz

40 bin liraya ithal edilen manuel sistem yerine, yerli bir proje olan ve aynı fiyata maledilen "Tam Otomasyonlu Hasta Çene Dayama Sistemi" sayesinde hem zaman hem de diş ve diş eti hastalıklarının teşhisinde daha net sonuçlar alınması sağlandı.

Araştırma kapsamında ağız içi yumuşak dokuda yapılacak işlemlerin sonuçlarının doğru ve yüksek hassasiyette değerlendirilmesini etkilediği için "Tam Otomasyonlu Hasta Çene Dayama Sistemi" geliştirildi.

Farklı dönme açılarında alınan ağız içi görüntülerinin pozisyonlanmasında oluşan hataları minimize edebilecek bilgisayar destekli elektro-mekanik yapıya sahip çene dayama mekanizması, elde edilen dijital fotoğrafik kayıtlar üzerindeki ölçümlerin güvenilirlik ve tutarlılığının klinik ortamlarda test edilmesini sağlıyor. Geliştirilen alet, dişlerin uzun aksına 90 derecelik ve yatay düzlemde 180 derecelik açılarda cepheden ve profil fotoğraflarını çekebiliyor.

ERÜ Mühendislik Fakültesi Mekatronik Mühendisliği Bölüm Başkanı Prof. Dr. Şahin Yıldırım öncülüğünde başlanılan "Tam Otomasyonlu Hasta Çene Dayama Sistemi", ağız sağlığında yaşanan sıkıntılara çözüm bulunması amacıyla geliştirildi.

← DT Sayfa 1'den: IDEX 2018, 12 Nisan'da Başlıyor

Proje hakkında açıklama yapan Yıldırım, Tam Otomasyonlu Hasta Çene Dayama Sistemi ile diş eti görüntüsünün alınması işleminin gerçekleştirildiğini söyleyerek "Önceki istemde manuel olarak görüntü alınıyor, bu süre yaklaşık 35 dakika sürüyor ve resim sayısı çok azdı. Bizim geliştirdiğimiz sistem ise tam otomasyonlu olduğu için sadece start verdiğimizde 25 saniyede 40'a yakın diş eti resmi çekebiliyor. Bekleme süresi de yaklaşık 5 dakikadan az bir sürede gerçekleşiyor. Çene dayamasında pozisyon çok önem arz ettiği için tam odaklama, alından ve çeneden gerçekleştiriliyor. Bu şekilde görüntü net bir şekilde elde edilebiliyor." ifadesinde bulundu.

Yıldırım, projelerinin Bilimsel Araştırma Birimi tarafından desteklendiğini, Diş Hekimliği Çene Cerrahi birimi ile gerçekleştirilen projeye Prof. Dr. Cem Gürkan ve Sertaç Savaş'ın katkı sunduklarını bildirdi.

Mekatronik Mühendisliği Bölümü araştırma görevlisi Sertaç Savaş da geliştirilen makinenin maliyetinin yüksek sayılabileceğini, hastanelerin aracı kullanıldıkça ve seri üretimle daha da ucuzlayacağını söyledi. DT

cek. 2017 yılında 56 farklı ülkeden gelen 1.240'ü yabancı toplam 13.255 kişi tarafından ziyaret edilen fuarın 2018 ziyaretçi hedefi 20 bin profesyonel alıcı.

Fuarı Türkiye'nin birçok ilinden, diş hekimliği fakülteleri, ağız ve diş sağlığı merkezleri, diş klinikleri ve diş hekimliği odalarını temsil öğretim görevlileri ve hastane yöneticilerinden oluşan çok sayıda sektör profesyoneli ziyaret edecek. Uluslararası alanda da ilgiyle takip edilen fuarda, dünyanın birçok ülkesinden gelecek kuruluş temsilcileri de yer alacak. Ağız ve diş sağlığındaki yenilik ve gelişmeler, fuar alanında oluşturulacak uy-

gulama alanlarında detaylı bir şekilde ele alınacak.

3. Dental Tribune Türkiye Sempozyumu Tüm Katılımcıları Bekliyor

İlk iki sempozyumda elde edilen başarıyı ve katılımcı hekimlerden gelen talepleri göz önüne alan DİŞSIAD, CNR ve DTI yönetimleri, bu yılki etkinliğin yine üç gün yapılmasına ve IDEX Fuarı'nın ilk gününden sonraki üç gününde gerçekleştirilmesine karar verdi.

Türk diş hekimliği biliminden önemli konuşmacıların sunumlarını gerçekleştireceği Dental Tribune Türkiye Sempozyumu'nda diş hekimlerinin yanı sıra diş hekimi yardımcıları ve diş protez teknisyenleri

için de sunumlar olacak.

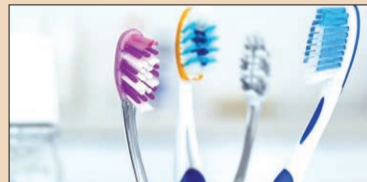CNR Konferans Salonu'nda düzenlenecek Sempozyum, IDEX Fuarı'nın ikinci günü olan 13 Nisan'da başlayıp üç gün boyunca devam edecek.

Katılım Ücretsiz, Kayıt Mecburi

Katılımın ücretsiz olduğu DT Türkiye Sempozyumu'na, kısıtlı kontenjan sebebiyle, mutlaka önceden kayıt yaptırmak gerekiyor.

Kayıt işlemlerinin www.dtsempozyum.com sayfasından online yapılacağı etkinlikte detay bilgi için 0212 481 02 20 no'lu telefonlardan Ergül Kaya veya Elvan Genç ile görüşmek mümkün. DT

Diş Fırçaları İthalatına 3 Yıl Süreyle Koruma Önlemi



Eylül 2017 tarihinde Bakanlar Kurulu'nca kararlaştırılan "Diş

Fırçası İthalatında Korunma Önlemi Uygulanmasına İlişkin Karar", 03 Şubat 2018 tarihli Resmi Gazete'de yayımlanarak yürürlüğe girdi.

Kararın 1995 tarihli "Dünya Ticaret Örgütü Kuruluş Anlaşması" ekinde bulunan "Korunma Tedbirleri Anlaşması" ile 2004

tarihli Bakanlar Kurulu Kararıyla yürürlüğe konulan "İthalatta Korunma Önlemleri Hakkında Karar" çerçevesinde, diş fırçaları ithalatında uygulanan korunma önlemi soruşturması sonucunda alınan korunma önlemine ilişkin usul ve esasları kapsadığı bildirildi.

Yapılan soruşturma neticesinde, dental protez fırçaları da dahil olmak kaydıyla diş fırçaları ithalatında, 3 sene süreyle ilave mali yükümlülük biçiminde korunma önlemi uygulanmasına karar kılındığı ifade edildi. Ek mali yükümlülüğün adet başına birinci dönem adına 0.23 dolar olduğu ifade edilirken, ikinci dönem adına 0.22 dolar olduğu, üçüncü dönem adına ise 0.21 dolar seviyesinde bulunduğu belirtildi.

Tarife Kontenjanı

Zambiya'dan Kosova'ya, Lesotho'dan, Filipinler'e, Ekvatoryal Gine'den Bosna Hersek'e kadar bir çok ülkede ve gümrük bölgelerinde bahsi geçen eşyanın korunma önlemi uygulamasından muaf olması amacı taşıyan tarifeye kontenjanı açıldığı dile getirildi.

Tarife kontenjanının, ek mali yükümlülük uygulanan her dönemde, ekte bulunan ülkeler ve gümrük bölgeleri menşeli tarife kontenjanı kapsamı eşyanın tümü adına toplam da 5 milyon 289 bin 963 adet olarak belirlendiği ifade edildi. Fakat her bir ülke ya da gümrük bölgesi menşeli eşya adına bir dönem içerisinde sağlanacak tarife kontenjanının 2 milyon 96 bin 654 adeti aşmayacağı vurgulandı.

Tarife kontenjanı çerçevesindeki ithalatın, Ekonomi Bakanlığı tarafından düzenlenecek olan ithal lisansı ile gerçekleştirileceği belirtilirken, diğer mevzuat hükümlerinin saklı kalması kaydıyla ek mali yükümlülükleri uygulamadan ithalat işlemlerini yapanlar hakkında, ilgili kanun gereğince ek mali yükümlülüğün 2 katı kadar para cezası verileceği bildirildi. DT

DENTAL TRIBUNE

The World's Dental Newspaper - Turkish Edition

Dental Tribune International

Yayıncı: Torsten Oemus

Grup Editörü
Daniel Zimmermann
newsroom@dental-tribune.com
Tel.: +44 161 223 1830

Klinik Editörü
Magda Wojtkiewicz
Nathalie Schüller

Online Editör & Sosyal Medya Müdürü
Monique Mehler

Editör
Yvonne Bachmann

Baskı Editörleri
Sabrina Raaff
Ann-Katrin Paulick

Online Proje Müdürü
Tom Carvalho

Online Proje Müdür Yardımcısı
Hannes Kuschick
Chao Tong

Uluslararası Yayın Kurulu

Dr. Nasser Barghi, *Ceramics, U.S.A.*
Dr. Karl Behr, *Endodontics, Germany*
Dr. George Freedman, *Esthetics, Canada*
Dr. Howard Glazer, *Cariology, U.S.A.*
Prof. Dr. I. Krejci, *Conservative Dentistry, Switzerland*
Dr. Edward Lynch, *Restorative, Ireland*
Dr. Ziv Mazor, *Implantology, Israel*
Prof. Dr. Georg Meyer, *Restorative, Germany*
Prof. Dr. Rudolph Slavicek, *Function, Austria*
Dr. Marius Steigmann, *Implantology, Germany*

Dental Tribune International

Holbeinstr. 29, 04229 Leipzig, Germany
Tel.: +49 341 4 84 74 302 | Fax: +49 341 4 84 74 173
www.dental-tribune.com | info@dental-tribune.com

Bölge Ofisleri

Asya Pacific
Dental Tribune Asia Pacific Limited
Room A, 20/F, Harvard Commercial Building, 111 Thomson Road, Wanchai, Hong Kong
Tel.: +852 3115 6177 | Fax: +8523115 6199

The Americas
Tribune America, LLC
116 West 25th Street, Ste. 500, New York, N.Y. 10011, USA
Tel.: +1 212 244 7181 | Fax: +1 212 224 7185

Dental Tribune Türkiye

Yayıncı: Vestiyer Yayın Grubu

Sahibi

Bülent Manav

Editör

Prof. Dr. Cem Şener

Yayın Kurulu

Prof. Dr. Ateş Parlar
Prof. Dr. Ender Kazazoğlu
Prof. Dr. Faruk Haznedaroğlu
Doç. Dr. Enis Güray

Kurumsal Satış Müdürü

Derya Arslan

Sorumlu Yazı İşleri Müdürü

Rahmi Çelikağ

Yazı İşleri

Elif Taman

Tercüme

N. Hilal Taman

Abone Servisi

İlhan Köse, Ergül Kaya, Elvan Genç

Dental Tribune Grafik

Hakan Zengin

İdare Yeri

Meridyen İş Merk.
Eski Çırpıcı Yolu No:1/530
34010 Merter / İstanbul / Türkiye

Telefon

+90 212 481 02 20

Faks

+90 212 481 02 46

internet

www.vyg.com.tr / www.dentiss.com

e-posta

bilgi@vyg.com.tr

Basım Yeri

Elma Basım, İkitelli/İstanbul
Tel: 0212 697 30 30

© 2018, Dental Tribune International GmbH • Bütün hakları saklıdır.

Dental Tribune klinik bilgileri ve yapımcıların haberlerini doğru olarak yayımlar, fakat ürün talebinin geçerliliğinden ve dizgi hatalarından sorumlu değildir. Ayrıca, yayıncı ürün isimlerinden, isteklerinden ya da reklamverenler tarafından verilen beyanlardan sorumlu değildir. Yazarların görüşleri onlara aittir ve bunlar Dental Tribune International'ı yansıtmaz.

Dergi Adı Dental Tribune Türkiye, Yayın Türü Süreli - Yaygın, Basım Tarihi 09.02.2018

Abone ücreti: 1 Yıllık (4 Sayı) 60,00 TL

■ Dental Tribune Türkiye, Dişhekimliği Dergisi abonelerine ücretsiz olarak gönderilir.

İlaç, Medikal ve Dental'den 2 Milyar Dolarlık İhracat

Farklı pazarlara ulaşmak ve yeni ürünler ile Türkiye'nin cari açığına destek olmak amacı ile sürekli gayret içerisinde olduklarını belirten Diş Malzemeleri Sanayici ve İşadamları Derneği (DİŞSİAD) Başkanı Ali Çakır ihracatçı birlikleri ile ortak hareket ederek yeni bir güç olduklarını belirtti.

Yerli Üretime Destek

DİŞSİAD'ın, diş malzemelerinin ithalat, ihracat, imalat, mülkiyet, bakım, onarım, toptan ve perakende satıcılığı konusunda faaliyet gösteren kişi ve firmaların bu alandaki çalışmalarını koordine ve teşvik etmek açısından kurulmuş ilk ve tek dernek olduğunu söyleyen Ali Çakır, temel amaçlarının Sağlık Bakanlığı, Sağlık Meslek Birlikleri, fakülteler ve uluslararası kuruluşlarla ortak çalışmalara imza atarak sektöre ve özellikle yerli üretime destek vermek olduğunu söyledi.

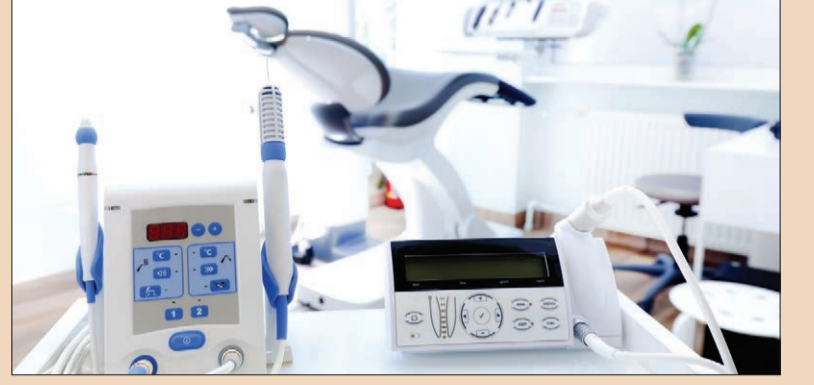Sağlık Sektörünü İfade Edebilen Bir İhracatçı Birliği Şart

Türkiye'nin 2023 ihracat hedefine dikkati çeken Çakır, "İstikrarlı büyümemizi tetikleyen en önemli faktörlerin başında ihracat rakamları geliyor. Üreten ve ürettiğini dış pazarlara satabilen bir ülke konumundayız. İlaç, medikal ve dental sektörlerinin 2 milyar doları bulan ihracatı var.

Ancak Sektör ihracatı Elektrik, Elektronik Hizmet İhracatçı Birliği, İstanbul Kimyevi Maddeler ve Mamülleri İhracatçı Birliği, İstanbul Demir ve Demirdışı Metaller İhracatçı Birliği ve İstanbul Mobilya, Kağıt ve Orman Ürünleri İhracatçı Birliği altında yapıyor. Bize göre sağlık sektörünü tam olarak ifade edebilecek bir ihracatçı birliğinin kurulması zorunludur. Daha sağlıklı envanter, daha fazla ihracat ve alter-

natif dış pazar sayısı artırmanın yolu bu birliğin kurulmasından geçiyor" şeklinde konuştu.

İlaç, Medikal ve Dental Ürünleri İhracatçı Birliği'nin kurulması için öncelikli olarak Gümrük Tarife İstatistik Pozisyonu (GTİP) kodlarının tasnifinin yapılması gerektiğini söyleyen Ali Çakır, DİŞSİAD olarak bu konuda yıl içerisinde olumlu sonuçlar almalarına inandığını söyledi. [Dİ](#)

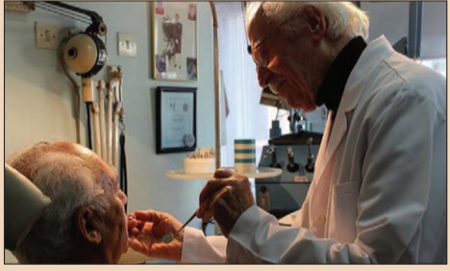

Ağız ve vücut arasındaki ilişki konusunda hastalarınızı eğitin.

Ağız sağlığını korumanın genel sağlık üzerindeki pozitif etkisi konusunda farkındalığı artırmaya yardımcı olmak için kampanya kaynaklarını indirin.

#SayAhh

#WOHD18



83 Yaşında İşinin Başında

İstanbul Üniversitesi DHF 1958 mezunu olan ve Edirne'de yaşayan 83 yaşındaki diş hekimi Tekin Sayınbaş, 60 yıldır hastalarına hizmet veriyor. Meslek hayatına Karabük'te başlayan 2 sene sonra Edirne'ye yerleşen Sayınbaş, mesleğini yapmanın kendisi için bir yaşam kaynağı olduğunu söyledi.

Mesleğini sağlığı el verdiği sürece sürdüreceğini vurgulayan Sayınbaş, şöyle devam etti:

"Her mesleğin mutlaka zor tarafı vardır. Ama bunun yanında cazibesi de vardır. Her şeyden önemlisi; sevmek ve mesleğe adapte olmaktır. İnsanın meslek ve insan sevgisi olmasa gece üçte yatağından kalkıp hizmet vermez hastaya. Yalnız şunu da ifade edeyim; ben muayenehanemi açtığımda 23 yaşındaydım. 23 yaşından 85 yaşına gelene kadar 60 sene mesleğimde çalıştım. Hayat, benim için ikinci bir üniversite olmuştur. Çalışmak benim hayat iksirim." [Dİ](#)

20 Mart'ta Dünya Ağız Sağlığı Günü'nü kutlayın ve küresel hareketin bir parçası olun

AaaDE
AĞZINI DÜŞÜN SAĞLIĞINI DÜŞÜN

www.worldoralhealthday.org



Dünya Ağız Sağlığı Günü
20 Mart



Tarafından organize edilmiştir



Ortaklığında



Ağız Sağlığı Günü Resmi Ortakları



Destekleyiciler

Diş Perforasyonu Tedavisi Sırasında MTA'ya Dayalı Yeni Bir Malzeme Kullanımı ile Retreatment (Yeniden Endodontik Tedavi)

Prof. Dr. Mario Luis Zuolo, Brezilya

Kök dişin perforasyonu periodontal mekanizması ve kanal tedavisi sistemi arasındaki mekanik veya patolojik iletişimi olarak tanımlanır.

Bu tür iyatrojenik komplikasyonu yönetmek için en etkili yolu ile ilgili kullanılabilir hiçbir kanıta dayalı yönerge yoktur (1). Siew ve ark. 2015'e göre, MTA bazlı malzeme kullanılarak perforasyonlu kök tedavisinde cerrahi olmayan onarımı, toplamı yaklaşık %80.9 başarı şansı ile elde edilebilir.

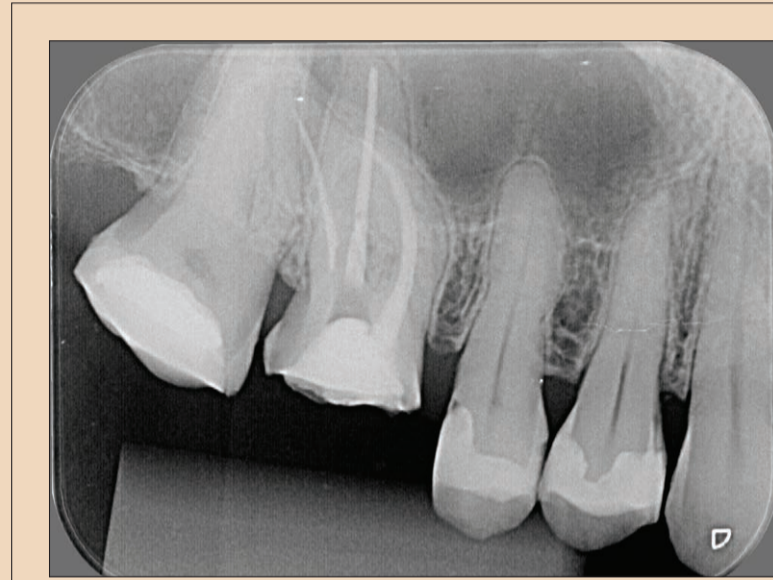Ancak, MTA'nin bazı dezavantajları da vardır. Buna ek olarak, kullanımı dişte renk değişikliğine neden olabilir (2). Yeni bir malzeme olan MTA REPAIR HP — "High Plasticity" MTA (Angelus®, Brasil, www.angelus.ind.br) son zamanlarda bazı özelliklerin iyileştirilmesi amacıyla kullanılmaya başlandı (3). Bu yeni formül MTA'nın tüm kimyasal ve biyolojik özelliklerini tutar. Ancak, işleme ve eklemeyi kolaylaştıran bir büyük plastisite içinde farklı fiziksel özellikleri vardır. Ayrıca, formül bizmut oksit yerine farklı radyopasiteli kalsiyum tungstate (CaW04) kullanır, üreticiye göre kökün ya da kuronun renk değişikliğine neden olmaz.

Bu olgu sunumunun amacı 8 perforasyon vakasının retreatment (yeniden endodontik tedavi) sırasında MTA baza dayalı yeni bir onarım malzemesinin kullanımının sonuçlarını sunmaktır.

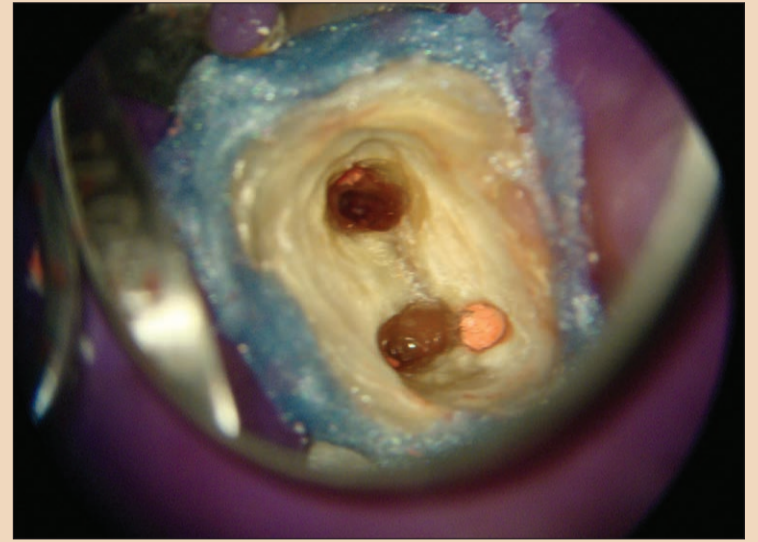
Materyal ve Metotlar

Seçim kuralı, diyagnostik ve retreatment.

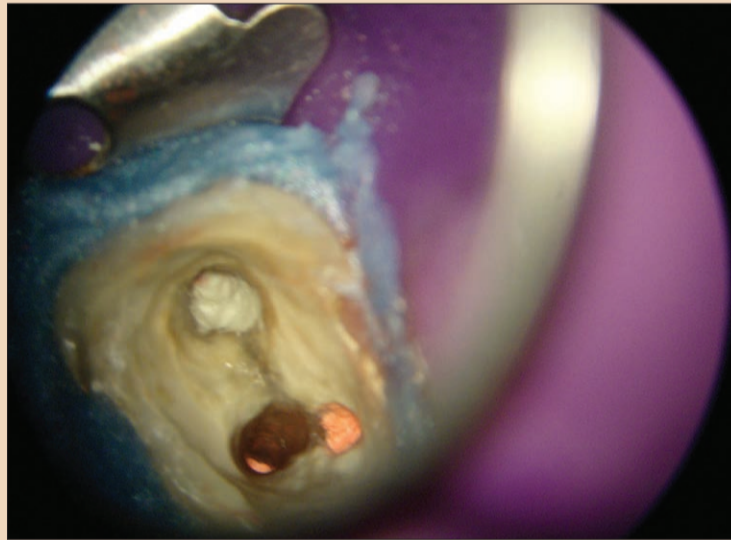
DeneySEL çalışma São Paulo, Brezilya'da, özel muayenehanemizde Aralık 2014 Ağustos 2015'te endodontik retreatment için listelenen 53-75 yaş arasın-



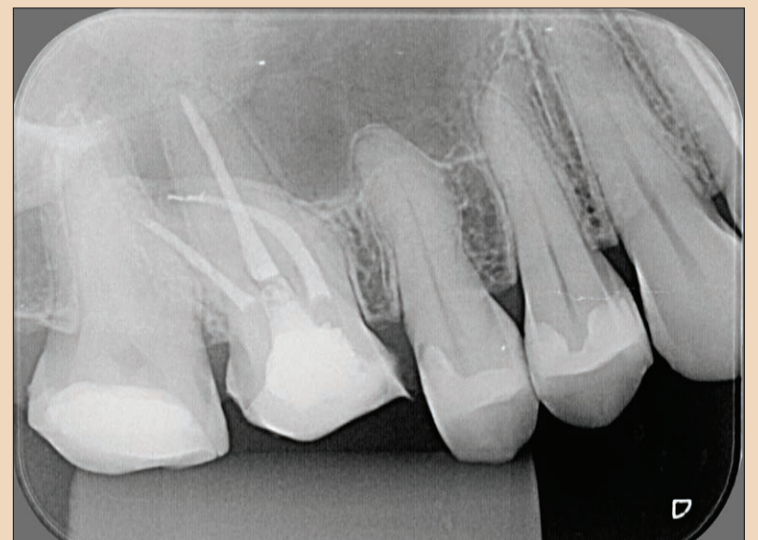Resim 1: Palatal duvarın perforasyonu gösteren ilk Radyografi.



Resim 2: Granülasyon dokusu çıkarıldıktan sonra ve dekontaminasyon yapıldıktan sonra kusurun görünümü.



Resim 3: MTA Repair HP'nin konumu.



Resim 4: Retreatment ve perforasyon pimin onarımı (palatal duvar).

da 7 erişkin hastanın 8 dişinde gerçekleştirildi. Perforasyon diyagnostiği, klinik görünüş ve mikroskopla retreatment anında tespit edildi. Kullanılan tedavi tüm vakalarda standart teknik oldu (4). Bütün dişler başarısızlık ile ilişkili radyo transparan bir

lezyon gösterdi. Her perforasyonun konumu kalibre periodontal bir sonda ile değerlendirildi ve kaydedildi.

Perforasyon Düzeltme Kuralı

Kullanılan tedavi tekniği tüm vakalarda standart teknik oldu (4).

- Endodontik retreatment: Kanalları doldurmadan önce dolgu malzemesinin aksak bölgeye gitmesini önlemek için perforasyon dolduruldu;
- Termal koter granülasyon dokusunu kaldırmak için kullanıldı;
- Ultrasonik ipucu ile perforasyonun dekontaminasyonu E3D (Helse, Brasil, www.hel-sidental.com.br) ve klorhek-sidin %2 (Formula & Ação, Brasil, www.formulaeacao.com.br) ve fizyolojik serum;
- MTA Repair HP hazırlığı üre-

ticinin önerilerine uygun olarak yapıldı. Malzeme bir endodontik explorer kullanımı ile aksak bölgeye konuldu ve uygun ebatla bir endodontik kondansatör ile kondansasyon yapıldı;

- MTA Repair 10-15 dakikada sertleşti;
- MTA Repair sertleştikten sonra malzemeyi örtmek ve korumak için az miktarda cam iyonomeri kullanıldı.

Geçici Restorasyon

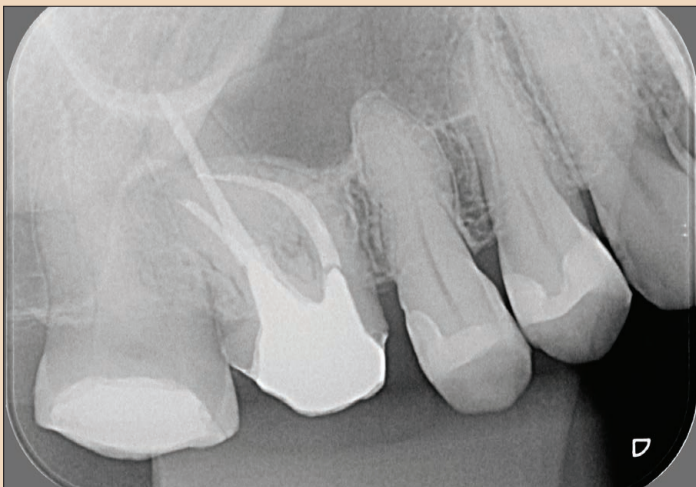Geçici restorasyonları, kanal duvarlarına iyi adapte etmek için ve proksimal temasların doğru olmaları için uygun şekilde yapıldı, böylece muayeneler arasındaki sürede yerlerinden çıkmaları önlenildi. 7-14 gün sonra bir süre içinde son restorasyonlar yapıldı ve endodontik yordamdan hemen sonra radyografi yapıldı.

İzleme Testi

Restorasyonun türü ve kalite-

si incelendi. Koroner restorasyonun kalitesi klinikte mikroskop ile, dokusal denetim ve radyografi ile değerlendirildi. Radyografiler kodlandı, saklandı ve daha sonra belirlenen araştırmacılar tarafından değerlendirildi. Ameliyat öncesi tedavi sonrası radyografileri, ve denetim radyografileri, bağımsız olarak rasgele bir sırada incelendi. Her diş kategorilere ayırmak için klinik ve radyografik kriterler şu ölçütler izlenerek yapıldı: sikatrizasyon-iki türe gruplandırıldı:

- Komple; periapikal radiolucent yokluğu ve belirti/semptom yokluğu;
- Eksik (periapikal radiolucent boyutunda azalma ve belirti/semptom yokluğu) ya da başarısız tedavi (ağrı, şişlik, bir sinüs yolu, dişeti cebi ve periapikal radiolucent varlığı) (4).



Resim 5: Tamamen iyileşme (1 sene sonra kontrol). Yeni kemik oluşumu ve periodontal bağ alanı bütünlüğüne bakın.

← DT Sayfa 4

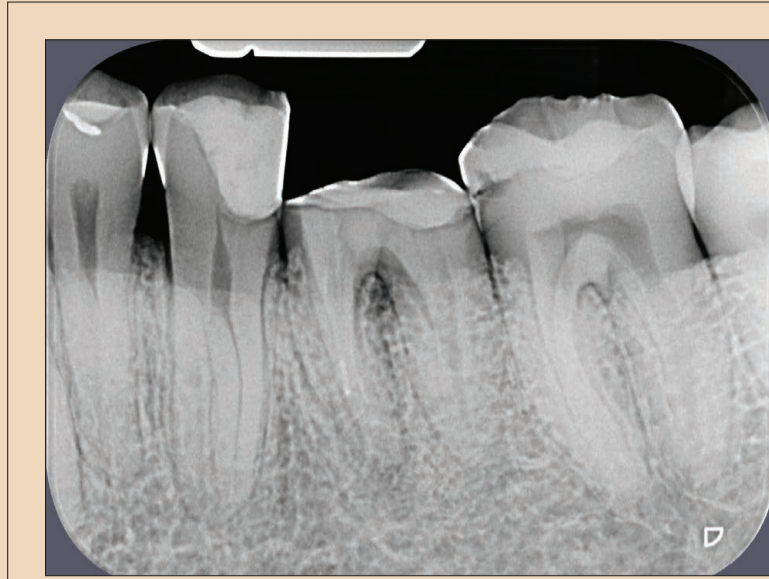
Sonuçlar

12 ay sonra radyolojik değerlendirme, bu iki vakada (Resimler 1-8) tam iyileşme gösterdi PDL alanlar da olduğu gibi bulundu.

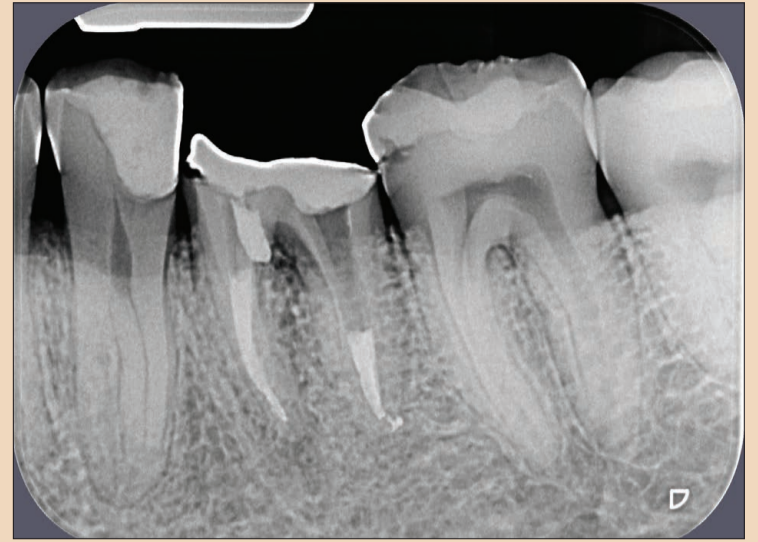Tartışma

Bu vakalar perforasyonların başarıyla MTA Repair HP ile tedavi edilebildiğini gösterdi. Bu Klinik raporda, mikroskop kullanımı perforasyonun kesin konumu, dezenfeksiyon ve aksak alanda iyi bir kapama yapmaya yardımcı olabilir. Değiştirilmiş bir MTA kullanımı (o MTA-Biyoseramik bazlı yüksek plastisiteli onarım simanı) kısa takip zamanı dikkate alınarak olumlu klinik sonuçlar gösterdi. Klinik bakımdan, MTA Repair HP ile işleme ve yerleşimi geleneksel MTA ile karşılaştırıldığında daha kolay oldu. Uygun diş restorasyonu endodontik ve sonra periradiküler dokuların sikatrizasyon sürecinde esastır. Bu çalışmanın tüm durumlarında, son bir restorasyon klinik / radyografik sızıntı belirtisi görülmedi.

Bu klinik vakaların önemi perforasyon kusurların bilimsel temelle tedavisi mümkün olduğunu göstermek oldu. Diş hekimlerin raporları diş hekimliği alanında önemli bir rolü vardır, ama laboratuvar ve klinik araştırma çalışmaları ile doğrulamaları gerekir. Sonuç olarak, yeni MTA Repair HP kullanılan klinik



Resim 6: Mandibular molar çatalanma bölgesinde kemik kaybı gösteren ilk radyografi.

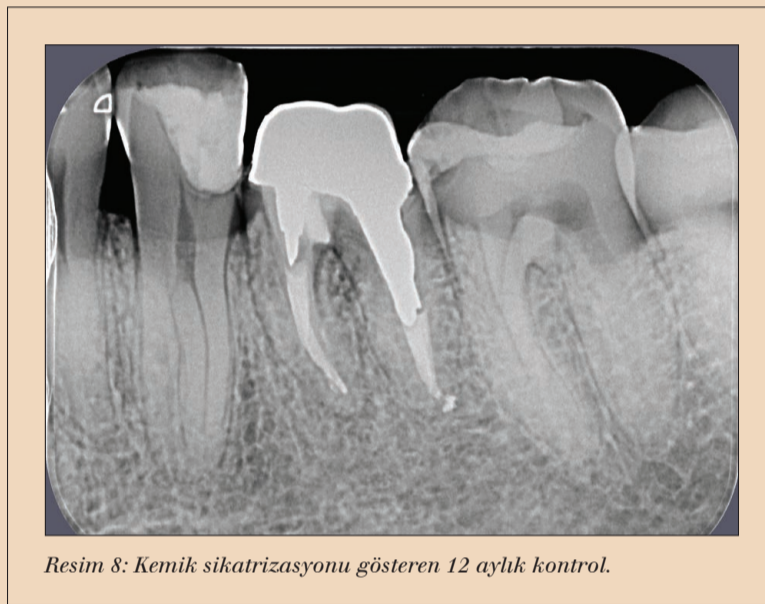

Resim 7: Retreatment ve kök kanalında yanıl perforasyon (mesial - perforasyon alanı)

vakaların raporlarında etkilenen dişleri kurtarmak için geçerli bir girişim olduğunu gösterdi. DT

Kaynaklar

1. Siew K, Lee AHC, Cheung GSP. Treatment outcome of repaired root perforation: A systematic review and meta-analysis. J Endod. 2015;41(11):1795-1805.
2. Felman D, Parashos P. Coronal tooth discoloration and white mineral trioxide aggregate. J Endod. 2013; 39(4):484-7
3. Angelus. MTA REPAIR HP. <http://angelus.ind.br/MTA-REPAIR-HP-292.html>. Accessed April 4, 2016
4. Zuolo ML, Kherlakian D, de Mello JE, Fagundes MIRC, Carvalho MCC. Reintervention in Endodontics. Quintessence ed Ltda 2014, pp:205-258



Resim 8: Kemik sikatrizasyonu gösteren 12 aylık kontrol.

İletişim

São Paulo, São Paulo, Brezilya'da Endodonti alanında Master, UNIFESP Escola Paulista de Medicina, São Paulo, Brezilya'da, Moleküler Biyoloji alanında Master derecesi vardır. EAP-APCD, yüksek lisans bölümü, Endodonti programında Endodonti profesörüdür. Dr. Zuolo, Endodonti dünya çapında endodonti dersleri vermektedir. 1998 yılından beri çeşitli yayınlarda yer almıştır. Quintessence tarafından 2014 yılında yayımlanan Reintervention in Endodontics kitabının ortak yazarıdır.

DAHA KALİTELİ PLASTİSİTE İLE DAHA İYİ VERİMLİLİK

angelus®

Endodonti




MTA Repair HP

Yüksek esnekliğe sahip bioseramik onarıcı macun

Yeni ürün

- Yeni formül: Hidrasyon sonrası diş çürüğünün ideal şekilde doldurularak manipüle edilmesini sağlar
- Yeni yatıştırıcı Kalsiyum Tungstat (CaWO₄): Diş kökü veya dental kuronda lekelenme yaratmaz
- 15 dakikada hazırlanır: Tedavinin tek seansta tamamlanmasını sağlar
- Düşük çözünürlük: Daha kalıcı uygulama ve hızlı doku yenilenmesi
- Genleşme durumu: Diş köküne sıvı ve mikroorganizma sızmasını engelleyen yüksek marjinal kapatıcılık
- Rejenerasyonun teşviki: Periradiküler macun oluşumunu sağlamak için mükemmel biyolojik kök perforasyonu (kanal ve furkasyon)
- Diş özü rejenerasyonunu teşvik etmek: Diş özünde kullanıldığında dentin bariyeri oluşumunu sağlar
- Hidrofilik: Nemli bölgelerde de özelliğini yitirmeden kullanılabilir



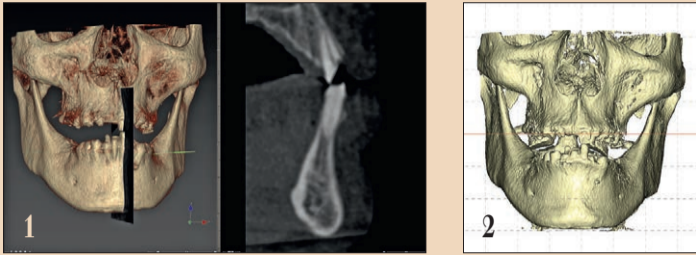
gulsa

GÜLSA TIBBİ CİHAZLAR VE MALZEME SANAYİ TİCARET A.Ş.
Telefon: +90 232 469 00 33 - info@gulsa.com.tr
Faks: +90 232 469 09 00 - www.gulsa.com.tr

www.angelus.ind.br

Beyin Güdümlü İmplant Rekonstrüksiyonu : Karar Verici Kim?

Dr. Scott D. Ganz, USA



Resim 1: Maxilla-mandibular ilişkisinin (r) üç boyutlu volumetrik görüntüsü ve bu bölgenin sagittal bir kesiti (l).

Resim 2: Hastanın CBCT veri setinden gelen yeniden yapılandırılmış hacimli ön görünüm hastanın anatomisinin total olarak incelenmesini sağlar.

Günümüzde dental implant planlaması ve implantın cerrahi ile yerleştirilmesi alanında 3D teknolojisini kullanan ve kullanmayan hekimler arasında hala ciddi bir ayrılık olduğu görülüyor. Açık bir şekilde, hastalarımızın tanı ve tedavi planlarına ilişkin kararlar başarı ile başarısızlık arasındaki fark olabilir. Son zamanlarda, bir internet reklamında promosyonu yapılan bir eğitim programı, implant cerrahisinin sanıldığı kadar karmaşık olmadığı, en az diş hekimliğinin diğer dalları kadar basit olabileceği ve her diş hekiminin cerrahi implant yerleştirmek için gerekli beceriye sahip olduğunu belirtmekte; "Dişleri çekebiliyorsanız, yerine implantı da yerleştirebilirsiniz! Beyin güdümlü cerrahi için pahalı ekipman gerekmez, başlangıç yatırımı gerekmeden de öğrenebilirsiniz." demektedir. İmplant hekimliği tüm diş hekimliği dalları arasında en öngörülebilir ve başarılı tedavi yöntemlerinden biri haline gelmiştir. Eğer kullanılan tek görüntüleme yöntemi iki boyutlu bir panoramik veya periapikal röntgen ise, bir klinisyen bu prosedürün karmaşık olup olmayacağını nasıl bilebilir?

Resim 1'de güzel işlenmiş 3 boyutlu maksilla ve mandibula üzerinde, etkileşimli tedavi planlama yazılımı (NobelClinician Nobel Biocare Services AG) içinde işlenmiş, iki kemerde de mevcut dişler ve kökleri gösteren çapraz kesit gösterilmektedir. Bu hayati bilgiler, her hastanın anatomisinin bireysel ve benzersiz olduğunu ve her hastanın kemik anatomisinin, kökün kemik içindeki pozisyonu ve diş yörüngesinin alveolar çıkıntı ile çakışması konusunda tam bir kavrayış sağlar. Bu nedenle bu bilgi olmadan implant yerleştirilmesi risk yaratabilir ve komplikasyonlara yol açabilir. Bu nedenle klinisyenlerin her hastanın benzersiz anatomisinin bireysel niteliğini tam olarak anlamak için 3 boyutlu CBCT görüntüleme ve en güncel interaktif tedavi planlama yazılımını kullanmaları zorunludur.

Hastaların esas ihtiyaçları implant değil diş olduğundan, potansiyel implant reseptör bölgeleri değerlendirirken göz önünde

bulundurulması gereken sadece mevcut kemik değildir. İmplant, eksik olan dişlerin fonksiyon ve estetiğini tekrar sağlamak amacıyla çene kemiğine yerleştirilen ve uygun malzemenin yapıldığı yapay diş köküdür. Bu işlem, klinisyenlere bu değerli tanı bilgilerini sağlamak için gerekli araçlara sahip 3-D görüntüleme ve yazılım uygulamalarının kullanımı ile daha doğru bir şekilde gerçekleştirilebilir. 'Beyin güdümlü cerrahiye karşılık konik ışın güdümlü cerrahi- hangisi daha faydalıdır?' gibi kavramları tanıtan reklamlar bulunmaktadır. Bu reklamlar; doğru teşhis yeteneklerini geliştirmek için teknolojiyi kullanan kişiler olarak klinisyenlerden çok bilgisayarların karar verici olduğunu vurgular.

CBCT görüntüleme ile tanı ve tedavi planlama süreci, eksensel, kesitsel, panoramik, 3-D rekonstrüksiyon hacmi de dahil olmak üzere çeşitli görüşlere olanak sağlarken (Resim 2), interaktif yazılım kullanımı ile birlikte değerlendirildiğinde bucal plak kalınlığını değerlendirmek, kemik yoğunluğu değerlendirmek, diş yörüngesinin kemiğe göre pozisyonunu görüntülemek için yardım sağlar, uygun reseptör bölge bulunduğunda hekimin istenilen en uygun pozisyonda implantın yerleştirilmesine olanak sağlar. (Resim 3)

Bu nedenle, teknolojinin sağladığı gelişmiş tanı bilgilerine dayanarak mevcut tedavi seçeneklerine karar verecek olan klinisyendir. 3-D görüntüleme teknolojileri klinisyenlerin iki boyutlu yöntemle göre daha doğru ve daha tutarlı tanılamalarına yardımcı olur-kıyas kabul etmez. Tanı, implant başarısının anahtar unsurudur ve en aza indirgenmemelidir. Doğru teşhis için, klinisyenlerin beynimizi kullanmak gerekir - kararları veren bilgisayar değildir.

Olgu Sunumu

74 yaşında bir erkek hasta, kliniğe dişsiz alt çenede özellikle sağ tarafta, mevcut tam protezi ile çiğneme esnasında oluşan ağrı şikayeti ile gelmiştir (Resim 4). Protezin mandibular kemerin

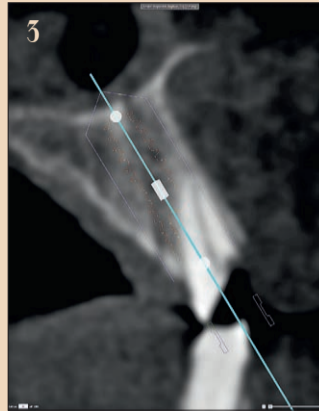
resorbe durumu nedeniyle ya hiç ya da çok az retansiyonu vardı ve günde birkaç kez denteen yapıstırıcı olmadan takmak neredeyse imkansızdı. Hasta diş implant yerleştirilmesi ile mandibular sorununun giderilmesi yöntemi uygulanmak üzere yerel bir diş hekimi tarafından görülmüştü.

Bu hasta için kabul edilebilir ilk tedavi seçenekleri arasında:

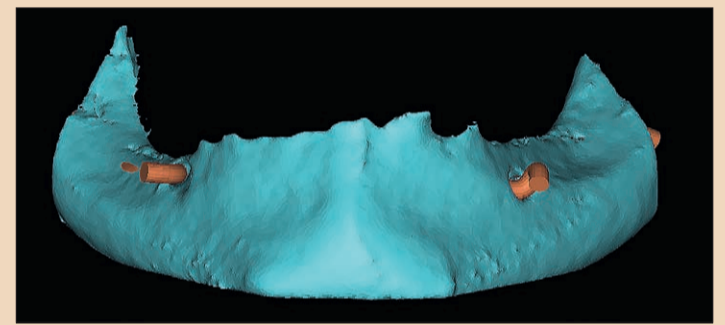
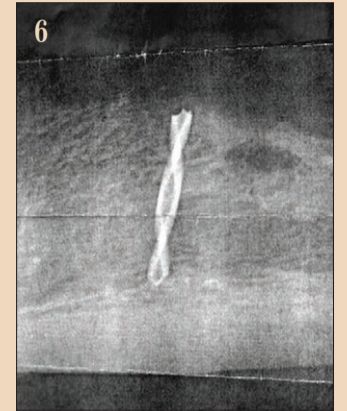
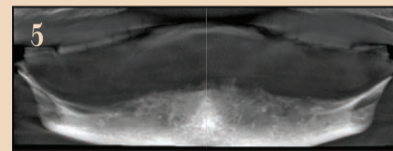
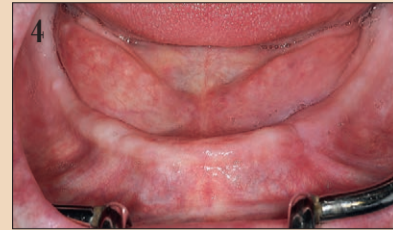- Sabit hibrid restorasyonu destekleyen dört/beş standart çaplı implant
- Sabit bir restorasyonla implantların hemen yüklenmesi
- Takma dişi destekleyen iki standart çaplı implant
- Takma dişi destekleyen dört standart çaplı implant
- Takma dişi destekleyen dar çaplı implantlar
- Flapsiz cerrahi yaklaşım veya altta yatan kemiği ortaya çıkarmak için flap yöntemi bulunuyordu.

Orijinal diş hekimi tarafından tasarlanan orijinal tedavi planı, hastanın mali kısıtlamaları nedeniyle anterior mandibulada mevcut tam damak ve takma diş atasmanlarını destekleyecek dört dar çaplı implant yerleşimini kapsamaktaydı. Flepsiz cerrahi protokolü tercih edilmiş ve ilk implant alanı panoramik röntgen ile belirlenmişti.

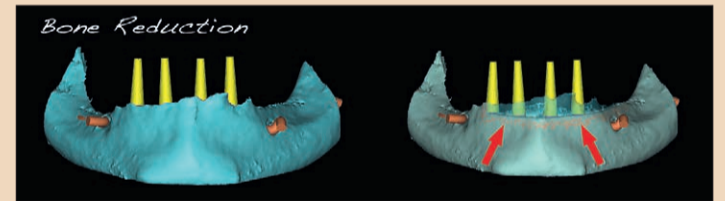
Dişsiz mandibulanın panoramik yeniden oluşturulmuş görünümü hekime kemikli anatomi ile ilgili bazı bilgiler sağlayabilir, ancak bu olgu sunumlarının çoğunluğunda implantları planlamak için yeterli değildir. Inferior alveolar sinirin çeneden çıktığı çift taraflı anatomik bölgeleri belirlemek son derece önemlidir, ve panoramik radyografi bu aşamada doğru bilgiyi sağlayamaz. İmplant yerleştirilmesini planlamak için gerekli, yerleştirilebilecek implant sayısı ve çap ve uzunlukları belirlemek için mevcut kemik anatomisini anlamak önemlidir. 2D panoramik radyografi, kaplayan yumuşak dokunun kalınlığının yanı sıra,



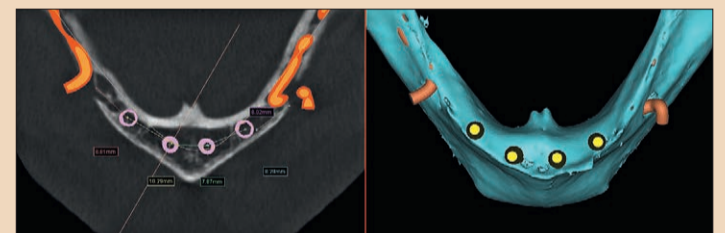Resim 3: Bir implant planlamasında maksiller alveolulus vs kök yörüngesini gösteren dilimli çapraz-kesit. Resim 4: Dişsiz rezorbe edilmiş mandibular sırt. / Resim 5: CBCT veri setinin panoramik rekonstrüksiyonu. Resim 6: Kemik içinde kurulum matkap ucunun gösterimi.



Resim 7: CBCT verisinin 3D volumetrik rekonstrüksiyonu.



Resim 8: İmplant yerleştirilmesi için gereken sırt düzleştirmeyi sağlamak için kemik azaltma ihtiyacı (kırmızı oklar).



Resim 9: İAN'IN ve simfiz içi önerilen dört implantın aksel ve 3-D rekonstrüksiyonu.

kemiğin genişliğini, yörüngesini veya yoğunluğunu tahmin edemez. Bu nedenle, bir hekim için iki boyutlu görüntüleme yöntemine dayalı gerçekten bilgiye dayalı tahmin yapmak zor olabilir.

İlk pilot osteotomi hazırlığı esnasında doğrudan yumuşak doku yoluyla delici ile müdahale yapılması üzerine, frez 'kemik içinde' hemen kırıldı. Çekilen periapikal bir radyografi, frezin kırıldığını ve "kemikte" olduğunu doğruladı. Dijital röntgenin sonraki kağıt çıktısı Resim 6'da görülebilir. Hekim, hastaya ne olduğunu bildirdi ve tüm prosedürü iptal etmeye ve hastayı en yakın oral ve maxillofasiyal cerraha yönlendirmeye karar verdi. Cerrah hastayı muayene etti ve bölgeyi iyileşmeye bırakmaya ve daha sonra yeni bir tedavi planı oluşturmak için çağırmaya karar

verdi. Bu esnada hasta durumunun en iyi şekilde değerlendirilmesi için oral cerrah tarafından CBCT çekildi. Hasta memnuniyetsiz, hekime güvenini yitirmiş, ve başka bir fikir tedavi imkanı aramaya karar vererek ayrıldı.

CBCT verilerinin ilk incelemesinde ince, keskin, bıçak keskin alveolar sırtın tasviri dikkat çekicidir (Resim 7). 3-D volumetrik yeniden yapılanma da çift taraflı mental foramen ve inferior alveolar sinirlerin (turuncu görülen) konumunu ortaya koymaktadır.

Panoramik radyografinin 2D görünümünün aksine, 3D görüntüleme ve interaktif tedavi planlama yazılımı, hekimlerin hastanın

← DT Sayfa 6

mevcut anatomisini gerçekten anlamalarına olanak sağlar. Tam dişsiz mandibula örneği için, CBCT tarama alttaki kemikli sırtın oldukça keskin ve krestin dengesi olduğunu ortaya koymuştur. Bu olgu kesinlikle flepsiz cerrahi bir yaklaşım ile implant yerleştirmek için uygun olmayacaktır. Aslında, implant yerleştirilmesini ve restoratif fazı kolaylaştırmak ve alveolar krestte uygun ve istenilen genişliği elde etmek için düzensiz sırtı düzleştirmek yararlı olacaktır (Resim 8).

CBCT verileri bize çok daha fazla bilgi sağlar ve hekimler CBCT tarama verileri tarafından sağlanan aksel ve kesitsel görünüm gibi tüm görüşleri dikkate almalıdır ve implant konumlandırırken simülasyon planlama yazılımı araçlarını kullanmalıdır. İmplant yerleştirilmesi için anterior simfizde mevcut genişliği belirlemek için sağ ve sol alt alveolar sınırlar (IAN) izlendi. Bu sayede hastanın da arzuladığı şekilde 4 standart çaplı implantın takma dişe destek olarak yerleştirilmesine karar verildi. (Resim 9)

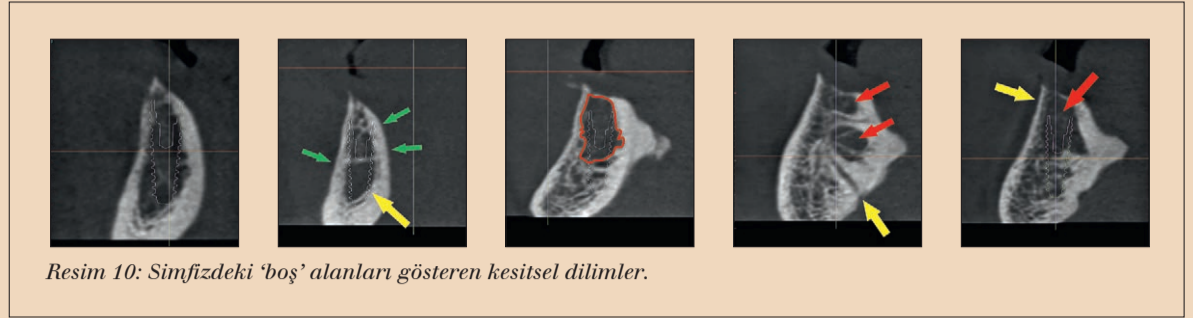
Planlama aşamasında, hekimler 3-D görüntüleme tarafından sağlanan verilere dayalı bir 'başarı tasarısı' sağlayan ve komşu anatominin hayati durumunu da koruyacak implant konumunu simüle yeteneği ile oral kavite mühendisleri ve mimarları olarak kabul edilmelidir. CBCT verileri genellikle 2-D görüntüleme ile belirlenemeyen önemli sürprizler doğurabilir. CBCT verilerinin ilk değerlendirmesi, tarama sırasında hastanın uygun bir şekilde yerleştirilmediğini göstermişti. Mandibula alt sınırı görüntülenememişti. Hastaların tüm uygun tanı bilgilerinin gözden geçirilmek üzere mevcut olduğundan emin olmak için doğru konumlandırılmış olması çok önemlidir. Neyse ki bu durum implant yerleştirilmesi amacıyla tanı aşamasını etkilememiştir.

Kesitsel görüntüler bazı bölgelerde kalın, diğerlerinde daha ince bir fasyal bukkal kemik tabakası, ve genel olarak kalın lingual bir kemik varlığını ortaya çıkarmıştır. Sürpriz symphysis oldu, tam olarak implant yerleştirileceği ön orta alanda bir boşluk alanı! Diğer boş alanlar ve kemik içi damarlara dikkat çekilmiştir (oklara bakınız) (Resim 10) Anterior simfiz "boşluk" alanları okluzal görünümde dört simüle implant ile 3 boyutlu olarak yeniden gösterilmiştir.

Mandibula ön simfiz alanındaki boşluklar simülasyonlu implantlar ile 3-D volumetrik rekonstrüksiyon yoluyla dilimlenmiş halde bir 'kırpık' görünümünde gösterilmektedir. (Resimler 11a & b). Bu anatomik varyasyon 2-B görüntüleme yöntemleri ile tespit edilemez. Bunun bilinmesi ile, implantların planlamasına hastanın kendine has anatomik sunum bilgisi yoluyla devam edebilir. Hasta CBCT taramasında 3D simülasyonda gösterildiği gibi anatomi ile ilgili konularda bilgilendiril-

di. Bu görüntüler hastanın eğitimi, vaka kabulünün iyileştirilmesi ve tanı süreci için en iyi cerrahi yaklaşımın belirlenmesinde açılarından paha biçilmezdir. 3-D görüntüleme ve simülasyon yazılımı ile elde edilmiş uygun teşhis ve tedavi planlaması flapless yaklaşımda dar sırtın önemli bir engel olduğunu; kemik içindeki boşlukların nihai olarak yerleştirilecek dört implantın yerleştirilmesi ve dengesinin sağlanması aşamasında belirgin sorunlar doğurabileceğini ortaya çıkardı.

CBCT verileri ve interaktif tedavi planlama simülasyonlarına



Resim 10: Simfizdeki 'boş' alanları gösteren kesitsel dilimler.

dayanarak anterior simfizde dört implantın cerrahi yerleştirilmesi için 'tamsal-FreeHand metodu' seçildi. Anatomik işaretler net ve implant konumlandırması için uygundu. Bıçak kenarlı sırt, tam

bir flep cerrahisi yaklaşımı gerektirmiştir (Resim 13).

Kırık matkap ucu alveolar krestte lingual, hemen yumuşak dokuya gömülü olarak bulundu.

Görünüşe göre matkap ucu keskin sırttan ağız tabanına sapmış ve burğu ucun kırılmasına neden olmuş. Neyse ki matkap birçok

→ DT Sayfa 8

26-28
EKİM
2018
İSTANBUL

GREATIST

DIŞ HEKİMLİĞİ İÇİN GÜZEL BİR GÜN

HERHANGİ BİR ŞEHİRDE AŞIK OLABİLİRSİNİZ
FAKAT KENDİSİNE AŞIK OLUNACAK
TEK ŞEHİR İSTANBUL'DUR.



MEZUNİYET SONRASI SÜREKLİ EĞİTİM AKADEMİSİ
DİŞ HEKİMLİĞİ & TİP HİMLERİ EĞİTİMİNDE UZMAN



DiSSiAD
DİŞ MALZEMELERİ SANAYİCİ VE İSADAMLARI DERNEĞİ



dti
Dental
Tribune
International

www.greatist.pro

← DT Sayfa 7

damarlar içeren ağız tabanında eğer delinseydi sublingual hematoma ile sonuçlanabilecek herhangi bir acil komplikasyona neden olmamıştı. Kalan kırık matkap ucu (Resim 14) kolayca çıkarılabildi.

Kusurlu elemanın kaldırılmasının ardından yeni plan bıçak kenarlı sırtın implant yerleştirilmesi için uygun genişliği kazanmak için daraltılması oldu. Bu işlem simfizin her iki tarafında mental foramenin konum ve pozisyonuna dayalı olarak serbest el yöntemi ile uygulanması yoluyla gerçekleştirildi. CBCT tarama verilerinin ayrıntılı bir şekilde gözden geçirilmesiyle anterior simfizde beklenen kemiğin boşluklu alanı ortaya çıkarılmıştır (Resim 15).

İmplant yerleştirilmeden önce, ön senfiz içindeki yumuşak doku dikkatlice tırtıklı küretit ve tırtıklı yuvarlak burs ile çıkarıldı. Simüle planı takiben, protezi destekleyici dört implant için gerekli osteotomi hazırlanmıştır. İki orta implant 4 mm çapında ve 13 mm uzunluğunda idi ve iki distal implant 3.5 mm çapında ve 13 mm uzunluğunda, üretici Protokolüne uygun olarak kemik krestinin yaklaşık 1-2 mm altındadır. (AnyRidge, Megagen implantlar). Her implant üç faktör nedeniyle iyi sabitlendi: (1) kortikal plakanın beklenen buccal ve lingual kalınlığı; (2) doğal kemiği tutan implantların apikal uzunluğu; ve (3) implant tipi tel tasarımı (Resim 16a & b).

Her implant, implanta özgü SmartPeg ile bir implant stabilite katsayısı (Isq) ve değeri (IDX oss-tell) kaydetmek ve implant stabilitesini belgelemek için rezonans frekans analizi (RFA) tarafından test edildi. Hekimler, bilimsel literatürde iyi belgelenmiş, yıkıcı olmayan ve objektif bir protokol kullanarak, yerleştirilen her bir implant için implant stabilizasyonunu değerlendirmenin önemini düşünebilirler. Ayrıca önemli ve tork değerlerinden tamamen farklı olarak, ISQ değerleri, bu örnekte olduğu gibi iki aşamalı cerrahi yaklaşım beklendiği zaman, zaman içinde izlenebilir olması nedeniyle önemlidir.

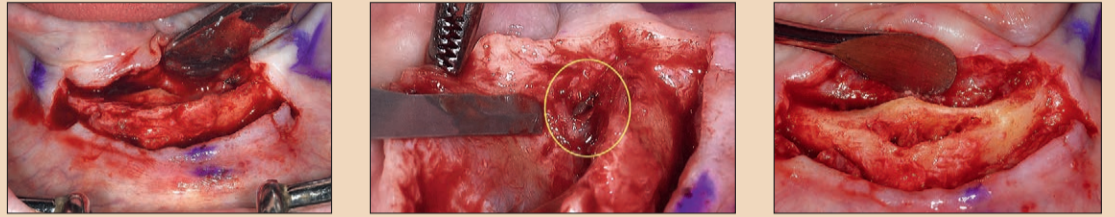
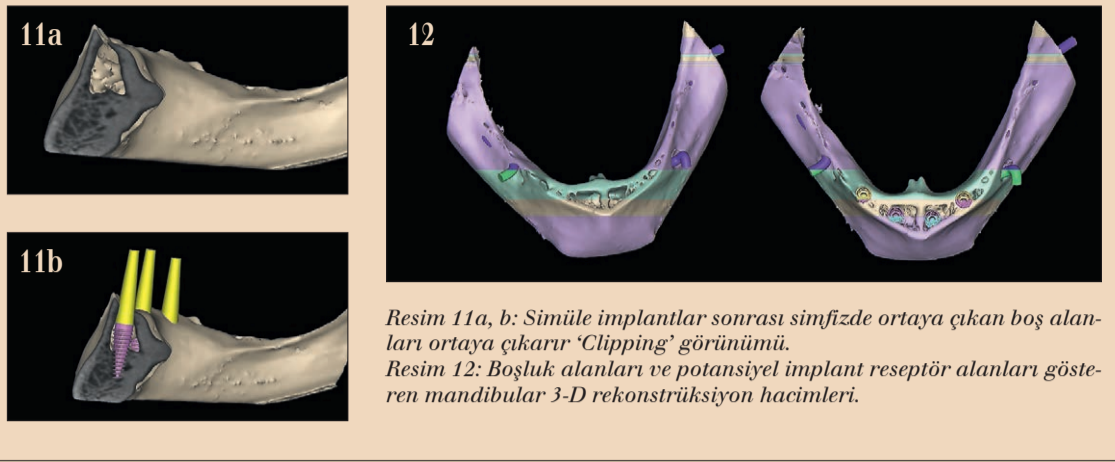
İmplantların ve alveolar kres-

tin çevresindeki boşlukları doldurmak üzerinde küçük partikül boyutlu sentetik, rezorbatif, kalsiyum apatit grafting malzemesi kullanılmıştır. (OsteoGen, Implant Ltd.; Resim 18a) İmplantlar daha sonra platelet açısından zengin fibrin tabakalarının (PRF) altına gömüldü ve yumuşak doku ile bölge gergin olmayacak şekilde neredeyse örtüldü (Resim 18b). Ameliyat sonrası sıradan bir iyileşme dönemi yaşandı.

Ameliyat bölgesinde 3 aylık iyileşme süresinden sonra, orta hat insizyonu ile dikkatlice keratinize olmuş dar doku bantı bölünmüş, henüz olgunlaşmamış küçük bir kemik tabakası ile örtülü olan aşıllı bölge ve alttaki dört implant ortaya çıkarılmıştır. Bir kez tam olarak ortaya çıkarıldıktan sonra, her implant tekrar SmartPeg ile sabitlenerek, bir ISQ değeri bulmak ve başlangıç değerleri ile karşılaştırıldığında osseointegrasyondaki ilerlemeyi belirleyerek implant stabilitesini onaylamak istenmiştir. (Resim. 19a & b) Zaman içinde stabiliteyi ölçebilme yeteneği, hekim için her implantın sağlığı hakkında paha biçilmez bilgiler sağlar. Uygun bir ISQ değeri implantın ne zaman yüklenip restore edilebileceği konusunda güven ve bilgilendirmeyi sağlar. Yumuşak dokunun iyileşmesine izin verecek ve dikiş atılacak hale gelinceye kadar iyileşme kelepçeleri yerleştirilir.

Hastanın başlangıçtaki arzusu, kemiğin topografyası ve alveolar crestal kemik ile mental sinirin yakınlığı nedeniyle tutumunu yitirmiş protezinden kaynaklanan ağrının rahatlatılması idi. Restoratif faz, protez ve sinir üzerindeki baskıyı önlemek için protez dayanağı yerleştirilmesini içeren impresyon fazı ile devam etti. Mevcut keratinize dokunun kısıtlaması başlangıçta hastanın konfor ve temizliğini sağladı.

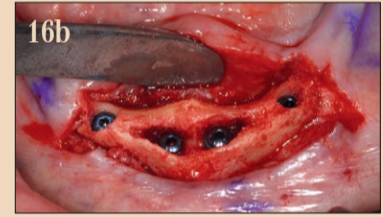
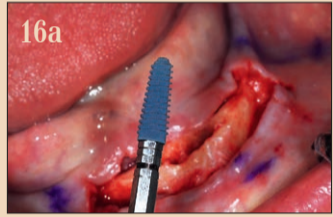
İmplant yerleştirilmesi sırasında RFA/ISQ değerleri kaydedildi. Buccal ve lingual korteksi saran implantın tel tasarımı tarafından sağlanan mükemmel stabilitesine ve yerel kemik içine apikal uzunluğun istenen seviyesine dayalı ilk değerler hemen yüklemeye yapılacak ise aslında kabul edilebilir seviyelerdeydi (70 üzeri). PRF ile kaplanmış olan simfiz'deki büyük boşluk alanları nedeniyle iki aşamalı bir yak-



Resim 13: Mandibular simfizin keskin kenarlı sırtına uygulanmış tam kalınlıkta bir muko-periosteal flep.

Resim 14: Kırık matkap ucu mandibulanın kemikli kretine lingual bölgede tespit edildi.

Resim 15: Anteriör boşluklu simfizi gösteren anteriör simfiz.



Resim 16a, b: AnyRidge implantın tırtıklı tasarımı (a) Mandibular simfize en iyi şekilde sabitlenmiş dört implant (b).

laşım, seçilmiştir. 3 ay sonunda, implantların ince bir tabaka olgunlaşmamış kemik kaplı olduğu tespit edildi, ve inter-medular alan sağlam görünüyordu. Entegrasyon durumunu yansıttak şekilinde ikinci bir dizi ölçüm yapıldı. Tüm değerler, osseointegrasyon sürecinin olumlu yönde ilerlediğini ve yüklemeye uygun olduğunu doğrularak anlamlı bir şekilde artmıştır. Her bir implant için protez destekleri (Mega-Rhein) takıldı ve paslanmaz çelik protez muhafazaları protez içine yerleştirildi.

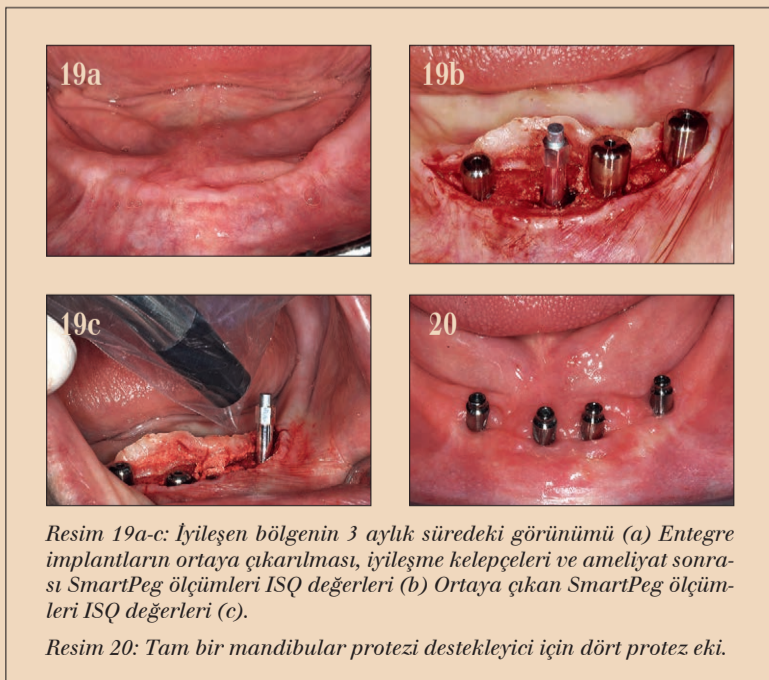
Tartışma

Teknoloji dünya çapında hekimler için daha fazla kullanılabilir hale geldiğinden, gelişmiş doğruluk ve tutarlılık ile teşhis ve planlama yeteneği sadece büyük bir yarar olarak görülebilir. 3-D baskı kullanımı artık hem grup uygulamaları hem de bireysel uygulayıcılar için uygun fiyatlı bir seçenek haline gelmiştir, bu nedenle büyük ölçüde tanı ve tedavi planlama aşamasını geliştiren doğruluğu kabul edilmiş biyomedikal modeller üretmeyi mümkün kılmıştır. DICOM veri-

leri, 3 boyutlu yazıcılarda mandibula veya maxilla modellerini üretmesini sağlayan yazılımlarda kullanılmak ve işlenebilmek üzere standart dosyalara aktarılabilir. Bu makalede yer alan olgu sunumundaki CBCT veri seti standart bir triangülasyon dili (STL) dosyası olarak dışa aktarıldı ve 3-D yazıcı yazılımına yüklendi (Formlabs PreForm; Resim 21).

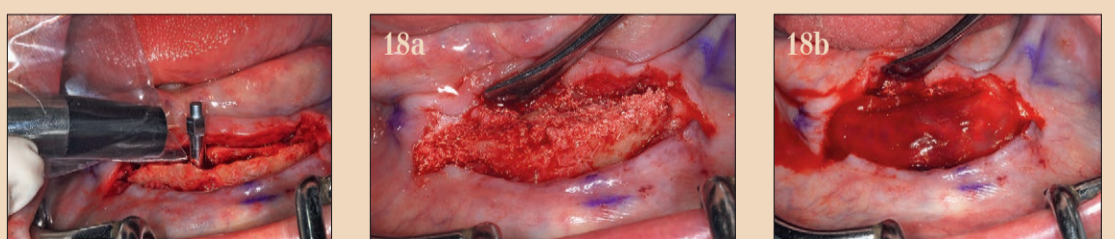
Gerçek bir modelin elinizde

→ DT Sayfa 9



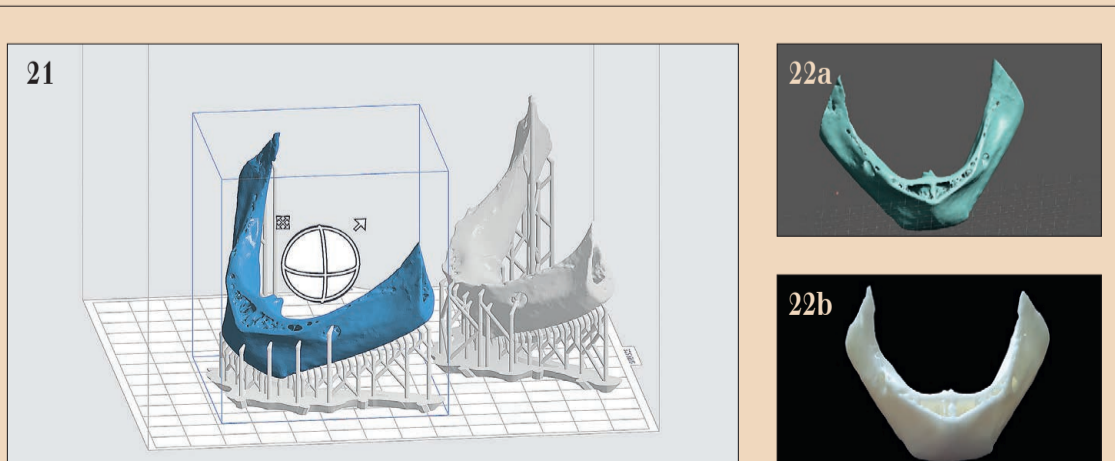
Resim 19a-c: İyileşen bölgenin 3 aylık süredeki görünümü (a) Entegre implantların ortaya çıkarılması, iyileşme kelepçeleri ve ameliyat sonrası SmartPeg ölçümleri ISQ değerleri (b) Ortaya çıkan SmartPeg ölçümleri ISQ değerleri (c).

Resim 20: Tam bir mandibular protezi destekleyici için dört protez eki.



Resim 17: Her dört implant implanta özel SmartPeg ile implant stabilitesi için ölçüldü.

Resim 18 a, b: Rezorbable kalsiyum apatit kemik greftleme malzemesi boşlukları doldurmak ve implantları kaplamak için kullanıldı - trombosit zengin fibrin uygulamaları takip edilerek (PRF).



Resim 21: İki ayrı mandibular modeli tasarlamak için PreForm yazılım destekli. Resim 22a, b: Sanal yüzey modeli (a) ve gerçek 3-D baskılı model (b).

← DT Sayfa 8

olmasının önemi yadsınmaz. Bu özel olgu sunumu için, Formlab 2 (FormLabs), Office 3-D yazıcı tarafından sterolitografi olarak bilinen bir işlem kullanılarak 3-D baskılı model üretilmiştir. Yüze detayları mükemmeldir ve sadece mükemmel bir tanı yardımcısı değil, izlenebilir ve dokunulabilir fiziksel bir modele dayalı olmasıyla önerilen tedavi planı üzerinde hastalarımızı eğitmek için de bir yöntem sağlar. Bu modellerin rehberli cerrahi uygulamaları için başarılı bir şekilde kullanılabilmesi, 'sinüs kaldırma' veya 'hasat' kılavuzu gibi diğer kemik grefti işlemleri için de kullanılabilmesi kanıtlanmıştır. Resim 22a ve Resim 22b de sanal olarak 3-D yeniden oluşturulmuş yüzey modelleri görülebilir. İki taraflı mental foramen pozisyonu, ramus içindeki intramedular kemiğin yanı sıra, ve içi boş alanların kaydedildiği anterior simfiz açıkça görülebilir. Bu modeller aynı zamanda gerçek cerrahi yaklaşım simülasyonu için gerekli prosedür ve cerrahi kılavuz imalatını doğrulamak için de kullanılabilir.

Bu tek vaka diş implantları için tedavi planlaması ile ilgili birçok önemli yönleri göstermektedir. Tanı aşamasını en kısa süreye indirmek, hekimlere implant planlamasına yardımcı olmak için pahalı ekipman kullanmaya gerek olmadığını önermek, hastalarımıza doğru tedaviyi sunduğumuzdan emin olmak için komplikasyonlardan kaçınmamız gereken dijital iş akışının günümüz dünyasında çok da uygun değildir. Kimileri teknolojinin sesli düşünme yerine kullanılabilmesi ya da bilgisayarların implant konumlandırma için karar verici olduğunu ileri sürmektedir. Olguları planlarken beynimiz yerine bilgisayar kullanmamızı önermek de, implantların nereye konumlandırılacağı konusunda bilgisayarların karar verici olarak değerlendirilmesi en güncel teknolojinin haksız bir yorumlanmasıdır.

Teknoloji, doğru kullanıldığında, hekimlere beyin gücünü genişleterek hastaları için eğitilmiş kararlar almak için gerekli bilgiye sahip olma imkanı sunar. Teknolojinin kullanımını olumsuzluklandırmak için "çok maliyetli" algısını yüksek tutmak, implant planlamasında 2D röntgen teknolojisinin yeterli olabileceğini düşünmek çok tehlikeli bir yaklaşımdır. 2D görüntüleme biraz da tahmin gerektirir ve kemik delinmesinde tahmine kesinlikle yer yoktur. Hekimler 'kılavuzlu' cerrahi yöntemi kullanmak isterse de, cerrahi şablonlar kullansalar da veya tamamen 'freehand' implant yerleştirmeyi tercih etseler de bizim için minimal standartlar- 'başarı için plan yapmak için', komplikasyonları önlemek için, morbiditeyi azaltmak, nihai amacı hastaların ne istediklerini sağlayan restoratif fazı kolaylaştırmak için- 3-D görüntüleme ve interaktif tedavi planlama yazılımı uygulamalarının kullanılması olmalıdır. Unutmayın, önemli olan 'Tarama değil, plandır!' DT

Implant Site	RFA / ISQ Values Over Time			
	1	2	3	4
At Placement	78	74	74	71
3 months	85	80	80	84
6 months	85	82	80	84

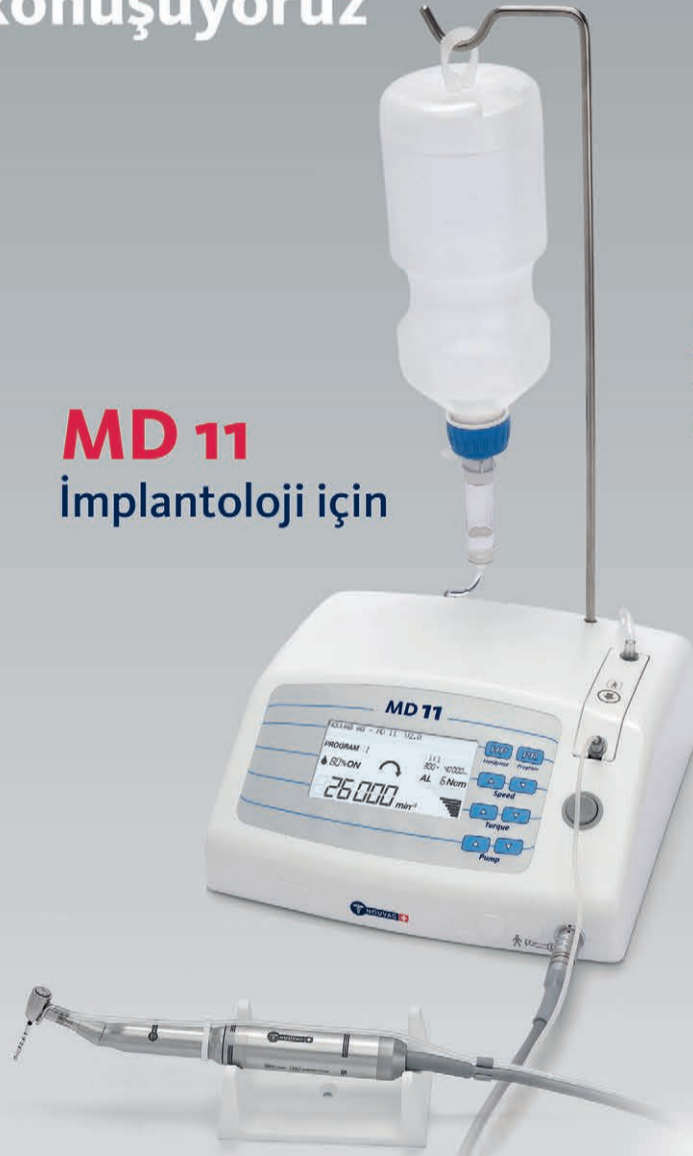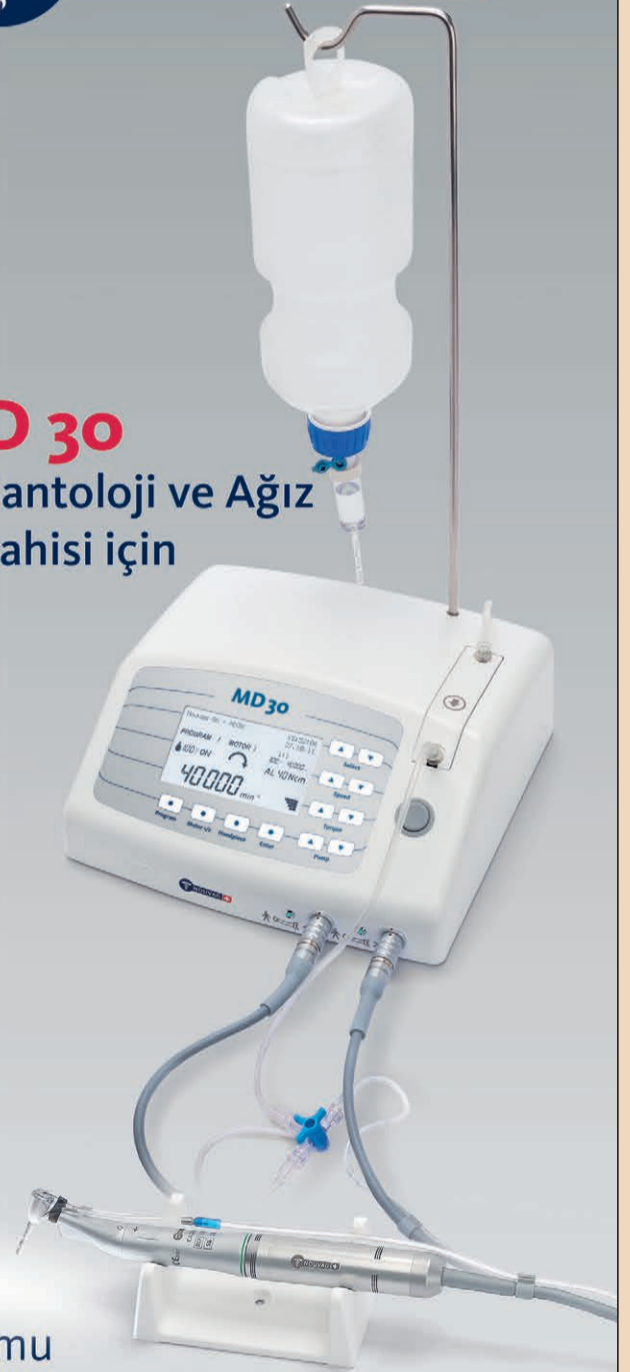Tablo 1: RFA / ISQ Values over Time

Yazışma Adresi

Dr. Scott D. Ganz, İleri implant eğitimi (AIE) Co-Direktörü olarak ABD, New Jersey, Fort Lee'de, maxilofasiyal prostetik protez ve implant diş hekimliği için özel uygulamalar yapmaktadır. Amerikan Prosthodontists Koleji ve Bilgisayar Destekli Implantology Akademisi New Jersey bölümünün Başkanı olarak görev yapmıştır. Dr. Ganz, implant diş hekimliğinin hem cer-

rahi hem de restoratif safhaları hakkında dünya genelinde sunular hazırlamakta ve bu konularda kapsamlı bir yayınlar yapmaktadır. Bilgisayar kullanımı, CT ve yeni nesil CBCT görüntüleme yöntemleri kullanarak teşhis ve tedavi planlaması uygulamaları için etkileşimli yazılım evriminde Amerika'nın önde gelen uzmanlarından biri olarak kabul edilmektedir.

İmplantoloji konuşuyoruz

MD 11
İmplantoloji içinMD 30
İmplantoloji ve Ağız
Cerrahisi için

- **Kolay** | Basit cihaz kurulumu
- **Güçlü** | Güçlü ve pürüzsüz çalışan motor
- **Güvenilir** | Yüksek kaliteli son işlem



Nouvag iletişim formuna bağlanmak için beni tarayın.



Nouvag iş ortağı:
adel dental
www.adeldental.com.tr