

# DENTAL TRIBUNE

The World's Dental Newspaper

РОССИЯ

Декабрь, 2013

№6, Том 12

## Новости

**Пациент, переживший рак слизистой оболочки рта, отправляется в турне, чтобы рассказать об этом заболевании**

Dental Tribune International

**Киль, Германия:** Пациент, переживший рак слизистой оболочки рта, совершил долгое благотворительное «турне» на велосипеде. Hans Böge (Ганс Берге) в возрасте 68 лет проехал по Германии 2000 км, чтобы поведать об этом заболевании и его опасности. Среди городов, которые он посетил, – Берлин, Нюрнберг, Кобленц и Кельн. В этой поездке Н.Бёге также собирал средства для двух благотворительных организаций.



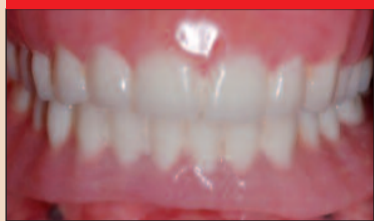Hans Böge начал свое путешествие на севере Германии, откуда двинулся сначала на восток, а затем на юг и, наконец, на запад, в Кельн, где завершил поездку. (Снимок любезно предоставлен Университетским медицинским центром земли Шлезвиг-Гольштейн).

В 2010 г., во время обычного планового осмотра у стоматолога, у Н.Бёге диагностировали онкологическое заболевание слизистой оболочки рта. «Сперва я испытал потрясение. Однако, благодаря помощи, оказанной Университетским медицинским центром Шлезвиг-Гольштейн в г. Киль, а также поддержке моей жены, друзей и множества других людей я смог снова почувствовать почву под ногами, – сказал Н.Бёге, который начал свое путешествие 6 июля и завершил его через 11 дней. – В мои намерения входило поблагодарить тех, кто был со мной в это трудное время, а также рассказать людям о данном заболевании и поддержать тех, кто борется с ним в настоящее время». Путешествие Н.Бёге состоялось при поддержке кампании Gemeinsam gegen Mundkrebs in Schleswig-Holstein («Вместе против рака слизистой оболочки рта в Шлезвиг-Гольштейне»).

В Германии рак слизистой оболочки рта занимает 5-е место среди онкологических заболеваний у мужчин. Во многих случаях его обнаруживают лишь на поздних стадиях; как следствие выживаемость 1/2 пациентов, страдающих этим видом рака, не превышает 5 лет. При раннем выявлении такие новообразования обычно успешно лечатся. Помимо просвещения во время своего велосипедного путешествия Н.Бёге собирал средства для «Онкологического общества земли Шлезвиг-Гольштейн» и организации Förderverein Heimmitwirkung Schleswig-Holstein, деятельность которой направлена на улучшение условий жизни инвалидов в специализированных медицинских учреждениях и интернатах.

www.dental-tribune.com

## Имплантология



### Немедленная функциональная ортопедическая реабилитация при адентии нижней челюсти

Цель статьи – демонстрация концепции немедленной функциональной нагрузки нижней челюсти с использованием отдельных имплантатов с локаторами для фиксации съемного протеза.

стр. 4

## События

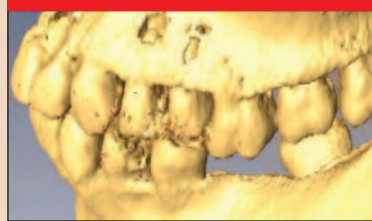


### Интеллектуальный конкурс «Dental Tribune – учащейся молодежи»

Стоматологический брейн-ринг – интеллектуальная игра для учащихся стоматологов, проводящаяся при поддержке газеты Dental Tribune, Первого МГМУ им. И.М.Сеченова и ЦНИИ стоматологии и челюстно-лицевой хирургии.

стр. 14

## Клиническая практика



### Применение нестероидных противовоспалительных препаратов в комплексном лечении эндодонто-пародонтальных поражений

Эндодонто-пародонтальные поражения – сложная проблема современной стоматологии, так как их диагностика и лечение требуют от врача знаний в области пародонтологии и эндодонтии.

стр. 20

## Клиника



### Sanabilis: стоматология hi-end в действии

1 октября 2013 г. Научно-клиническому центру челюстно-лицевой хирургии и стоматологии Sanabilis исполнился ровно год с момента открытия. Sanabilis позиционирует себя как клиника hi-end стоматологии и 1-я российская частная клиника челюстно-лицевой хирургии.

стр. 26

## Стволовые клетки в имплантологии

Андре Антонио Пелегрине, Бразилия

В теле человека насчитывается свыше 200 разных типов клеток, образующих ткани и органы, которые выполняют все задачи, связанные с поддержанием жизнеспособности системы, включая задачу воспроизводства. Размер популяций клеток в здоровых тканях взрослого человека – результат тонкого равновесия процессов пролиферации клеток, их дифференцировки и гибели. При повреждении ткани пролиферация клеток позволяет устранить нанесенный ущерб. Для этого покоящиеся (спящие) клетки ткани переходят в состояние пролиферативных, либо стволовые клетки активизируются и дифференцируются в клетки такого типа, который необходим для восстановления поврежденной ткани. Исследования стволовых клеток направлены на выяснение механизмов поддержания и восстановления тканей, а также – на выделение значительного числа типов клеток из эмбрионов.

Давно замечено, что ткани могут формироваться за счет самых разных дифференцированных клеток и что элементы крови, кожи и выстилки желудка, дифференцированные клетки отличаются коротким временем полужизни и неспособностью к самостоятельному обновлению. Это наблюдение позволило предположить, что некоторые ткани могут существовать за счет стволовых клеток, т.е. клеток со способностью к саморепликации и генерации дочерних клеток, которые могут дифференцироваться. Такие стволовые клетки взрослых, или региональные стволовые клетки, производят только те клеточные линии, которые соответствуют конкретной ткани (рис. 1).

Стволовые клетки можно не только выделить из взрослых и эмбриональных тканей; их также можно сохранять в культурах в качестве недифференцированных клеток. Эмбриональные стволовые клетки способны производить все дифференцированные клетки взрослого организма. Таким образом, их потенциал можно расширить за пределы обычной мезодермальной клеточной ли-

нии до дифференцировки в печеночные, почечные, мышечные, кожные, сердечные и нервные клетки (рис. 2).

Понимание потенциала стволовых клеток ознаменовало новую эру – эру регенеративной медицины. Появилась возможность регенерации тканей и органов, которые в противном случае были бы утрачены. Поскольку использование эмбриональных стволовых клеток вызывает очевидные этические вопросы, большинство научных исследований посвящено применению региональных стволовых клеток. Стволовые клетки взрослых не отличаются такой универсальностью, как эмбриональные: считаются мультипотентными, т.е. способными дифференцироваться только в клетки/ткани определенных типов, тогда как эмбри-

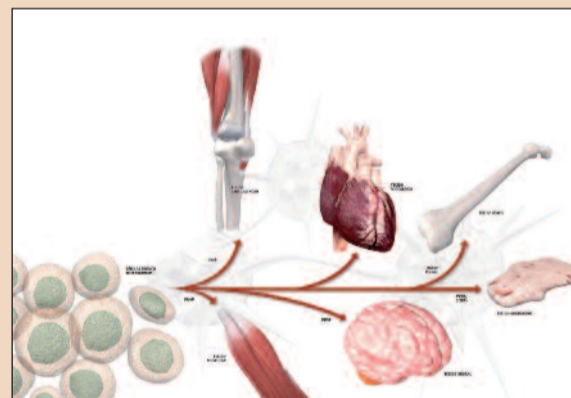


Рис. 2. Источником разных тканей являются мезенхимальные стволовые клетки.

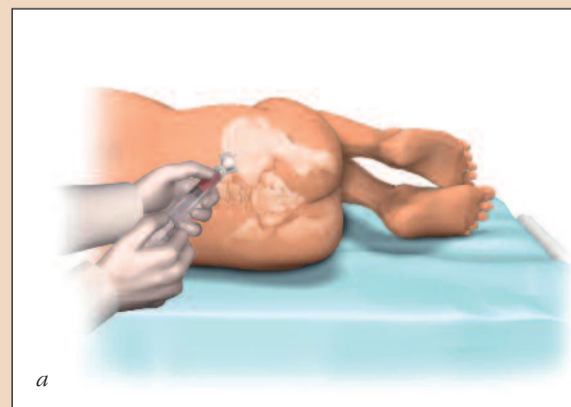

Рис. 4. а – область пункции для взятия костного мозга из подздошной кости; б – игла внутри костного мозга.

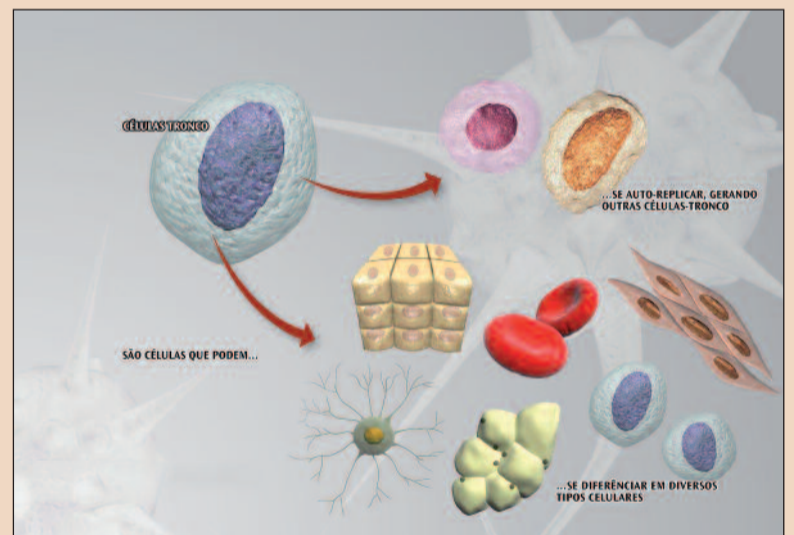


Рис. 1. Стволовая клетка подвергается саморепликации или дифференцировке.

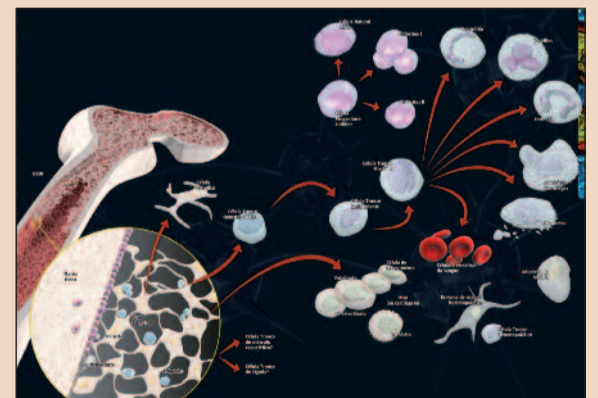
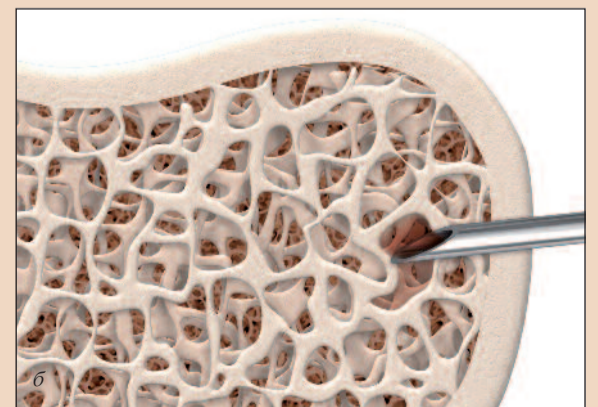

Рис. 3. Разнообразие типов клеток, присутствующих в костном мозге.



нальные стволовые клетки – в любые клетки и/или ткани. Научные исследования позволили установить, что некоторые ткани, например нервная, регенерируются с

→ DT стр. 2

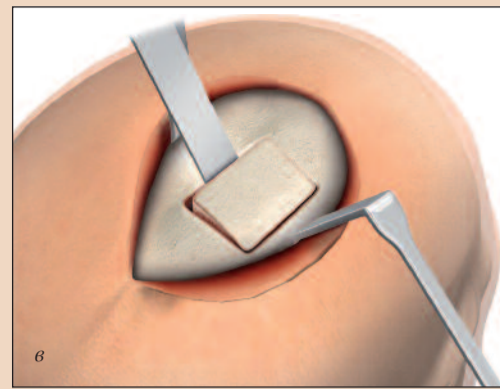
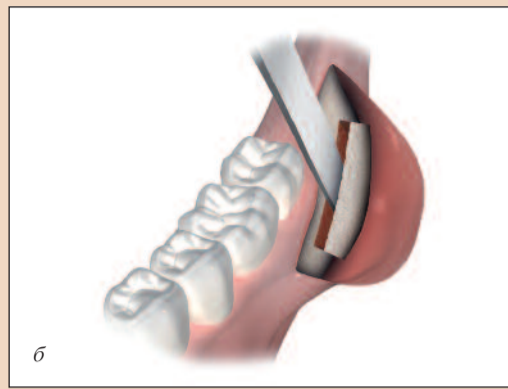
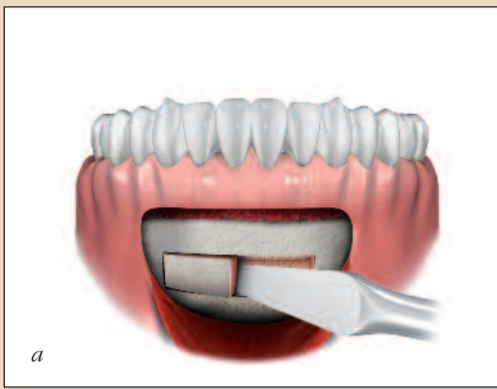

Рис. 5. а – получение костного трансплантата из подбородка; б – получение костного трансплантата из области угла челюсти; в – получение костного трансплантата из свода черепа.

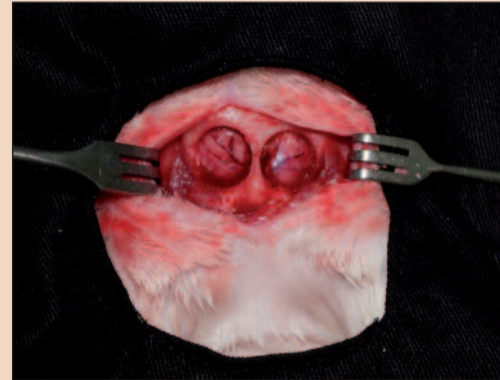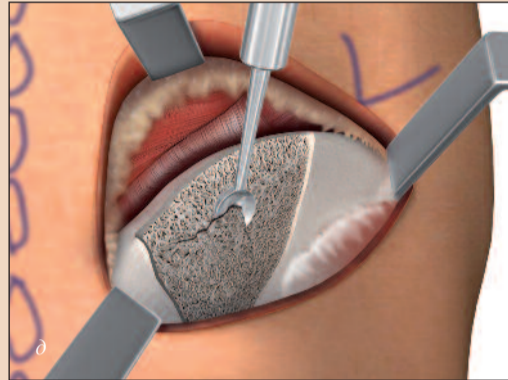
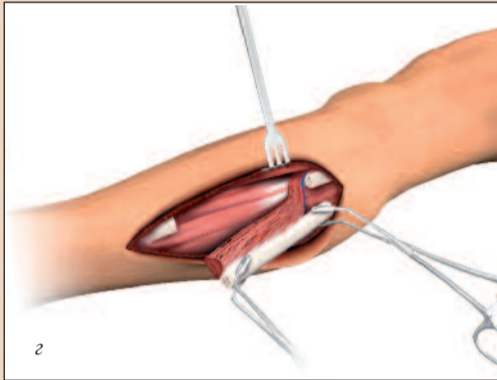


Рис. 5. г – получение костного трансплантата из ноги (большой или малой берцовой кости); д – костный трансплантат из подвздошной (тазовой) кости.

Рис. 6. Искусственно вызванный критичный костный дефект свода черепа кролика.




Рис. 7. Первичная культура мезенхимальных стволовых клеток костного мозга через 21 день культивирования.

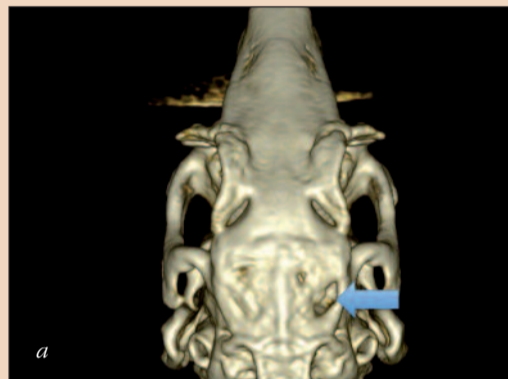

Рис. 8. а – компьютерная томограмма черепа кролика после трансплантации заменителя кости без стволовых клеток (область трансплантации отмечена голубой стрелкой). Обратите внимание на то, что костный дефект сохранился; б – компьютерная томограмма черепа кролика после трансплантации заменителя кости со стволовыми клетками. Обратите внимание на практически полное заживление костного дефекта.

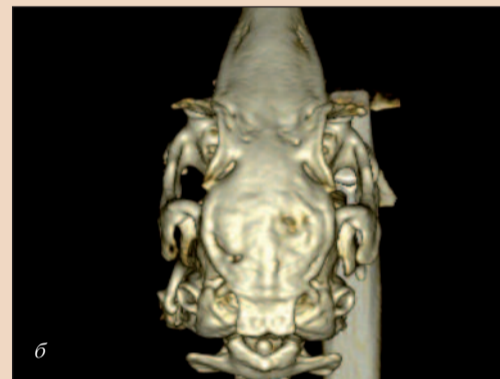


Рис. 9. Костный аллотрансплантат с концентратом костного мозга.

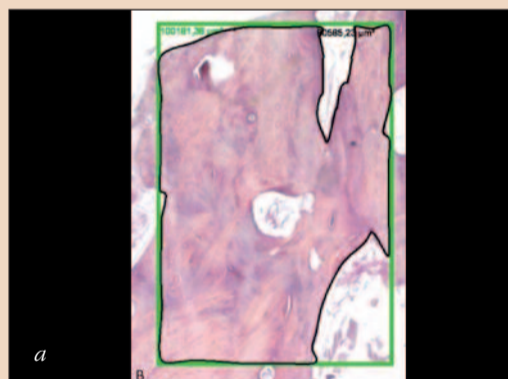


Рис. 10. а – гистологический срез участка после пересадки аллотрансплантата в сочетании с костным мозгом. Обратите внимание на наличие существенного объема минерализованной ткани; б – гистологический срез участка после пересадки аллотрансплантата без костного мозга. Обратите внимание на наличие значительно меньшего объема минерализованной ткани.

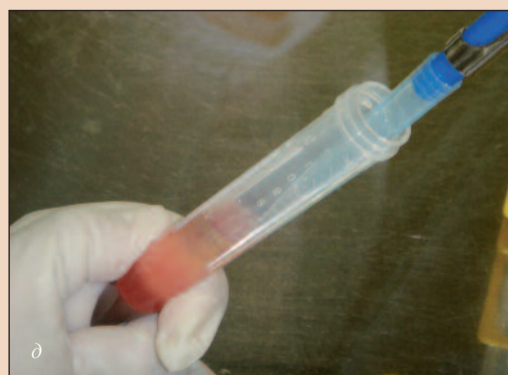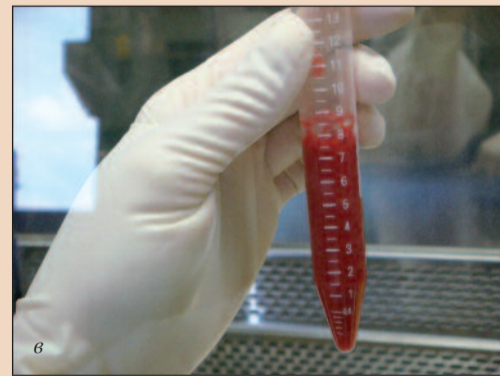
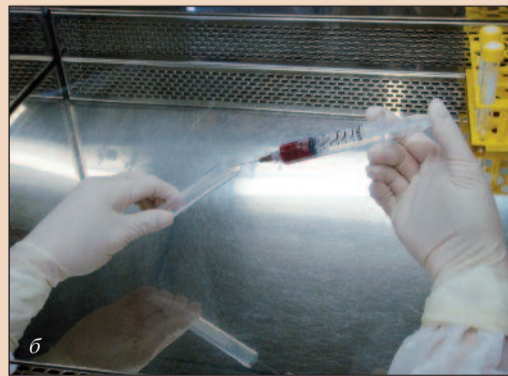
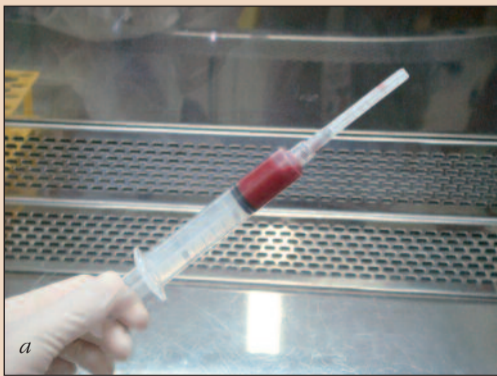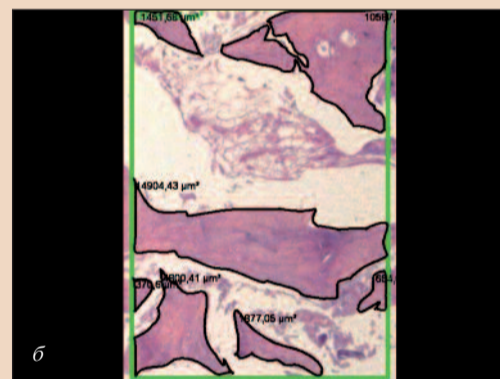


Рис. 11. а – костный мозг; б – костный мозг перемещают в пробирку в стерильных условиях (в ламинарном потоке); в – гомогенизация костного мозга в буферном растворе (в ламинарном потоке); г – костный мозг соединяют с фикаллом (для фракционирования клеток); д – с помощью пипетки отбирают промежуточный слой, содержащий мононуклеары (стволовые клетки); е – второй цикл центрифугирования.

← DT стр. 1

большим трудом, тогда как костная ткань и кровь лучше поддаются лечению стволовыми клетками.

Объектом пристального внимания исследователей стала пульпа временных зубов: ее тщательное изучение в качестве потенциального источника стволовых клеток дало многообещающие результаты. Однако регенерация зуба целиком представляет очень сложный процесс, который, несмотря на некоторые успехи, достигнутые с использованием животных моделей, пока еще невозможно воспроизвести и применять клинически. Совершенно иначе дело обстоит с регенерацией костной ткани челюсти; научно-доказательная база вполне достаточна для клинического применения этого метода. В настоящее время региональные стволовые клетки получают помимо других тканей из костного мозга и жира.

Костный мозг является кроветворной тканью, т.е. он способен производить все клетки крови. В 1950-х годах нобелевский лауреат доктор E. Donnall Thomas продемонстрировал жизнеспособность трансплантированного костного мозга у пациентов с лейкемией. Тогда этот метод позволил спасти множество людей, страдающих иммунологическими заболеваниями и болезнями кроветворной системы. Однако костный мозг содержит не только гематопоэтические стволовые клетки (дифференцируются в эритроциты, лейкоциты, тромбоциты и т.п.), но и мезенхимальные стволовые клетки (становятся, например, костной, мышечной и жировой тканью; рис. 3).

Взятие костного мозга проводят под местной анестезией с помощью иглы из подвздошной (тазовой) кости. Хотя для проведения процедуры необходима соответствующая квалификация, сама процедура не считается чрезмерно инвазивной или сложной. Процедура также не связана с существенным интра- или послеоперационным дискомфортом (рис. 4).

Реконструкция кости в стоматологии (равно как в ортопедии и онкологии) представляет сложную задачу, поскольку устранение костных дефектов, вызванных травмой, инфекциями, опухолями или удалением зубов, требует трансплантации кости. Недостаточный объем кости челюсти может стать препятствием для установки имплантатов, т.е. негативно отразится на качестве жизни пациентов. Для восполнения объема кости трансплантат обычно берут в области подбородка или угла нижней челюсти. Для исправления очень обширных дефектов может понадобиться костная ткань черепа, ноги или таза. В отличие от процедуры взятия костного мозга операции, связанные с получением костных трансплантатов, зачастую сопровождаются сильным дискомфортом, а иногда – неустраняемыми послеоперационными остаточными явлениями (рис. 5).

Проблемы, связанные с костной трансплантацией, подтолкнули к использованию заменителей (синтетические материалы и донорская костная ткань человеческого или животного происхождения). Тем не менее такие материалы демонстрируют худшие результаты по сравнению с ауто трансплантатами (кость самого пациента), поскольку не содержат аутологических белков. Ввиду этого новая концепция, подразумевающая использование заменителя костного материала в сочетании со стволовыми клетками самого пациента при восполнении критичных костных дефектов, получила признание в качестве современного подхода к лечению. Приходя на смену костной трансплантации (со всеми присущими ей недостатками), этот новый метод позволяет использовать стволовые клетки само-

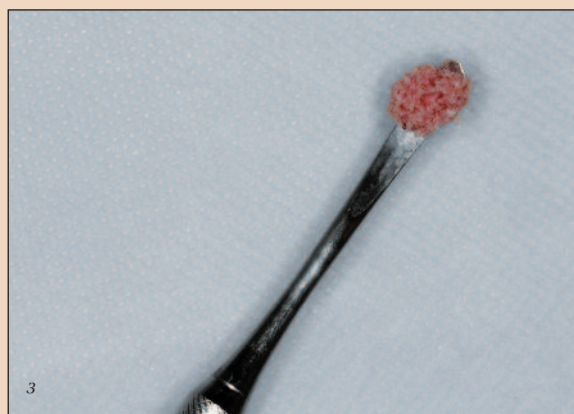


Рис. 11. ж – осадок, содержащий мононуклеары костного мозга, после 2-го цикла центрифугирования; з – бычий костный материал, смешанный с концентратом стволовых клеток костного мозга.

го пациента в сочетании с минерализованными материалами и исключает необходимость в хирургическом получении костной ткани.

До недавнего времени не было проведено ни одного исследования, посвященного сравнению разных методов применения стволовых клеток костного мозга для реконструкции кости. Ниже дано резюме исследования, проведенного нашей группой, в рамках которого критичные костные дефекты, искусственно созданные у кроликов, затем устранялись с помощью 4 основных методов лечения стволовыми клетками с целью сравнения их эффективности с точки зрения заживления кости [1].

Применяли:

- свежий костный мозг (без обработки);
- концентрат стволовых клеток костного мозга;
- культуру стволовых клеток костного мозга;
- культуру жировых стволовых клеток (рис. 6, 7).

Пятая группа животных была контрольной, ни один метод лечения стволовыми клетками в ней не применялся. Наилучшие результаты с точки зрения регенерации кости были получены при использовании концентрата и культуры стволовых клеток костного мозга. Контрольная группа продемонстрировала наихудшие результаты. Сделали вывод, что стволовые клетки костного мозга лучше подходят для реконструкции кости, чем стволовые клетки, выделенные из жировой ткани, и что простой концентрат стволовых клеток (его приготовление занимает несколько часов) позволяет получить результаты, сопоставимые с результатами применения сложной культуры стволовых клеток (ее выращивание занимает в среднем от 3 до 4 нед; рис. 8).

Сходные исследования, проведенные с привлечением пациентов, подтверждают, что стволовые клетки костного мозга улучшают заживление костных дефектов, вызванных травмой, удалением зубов или новообразованиями. Гистологические изображения демонстрируют возможности заменителей кости в сочетании со стволовыми клетками при реконструкции кости (рис. 9). Очевидно, что уровень минерализованной кости существенно выше там, где были применены стволовые клетки (рис. 10).

Хотя этот метод очень близок клиническому применению, назначать подобную процедуру следует с большой осторожностью. Для ее проведения нужна соответствующая квалификация хирурга и сотрудников лаборатории, а также доступность необходимых ресурсов (на рис. 11 – фотографии, сделанные во время манипуляций со стволовыми клетками костного мозга в лаборатории Стоматологической школы им. св. Леопольда Мандича в Бразилии). [1]

**Литература**

1. Pelegrine AA, Aloise AC, Zimmermann A et al. Repair of critical-size bone defects using bone marrow stromal cells. A histomorphometric study in rabbit calvaria. Part I. Use of fresh bone marrow or bone marrow mononuclear fraction. *Clin Oral Implants Res* 00 2013; 1–6.
2. Pelegrine AA, Aloise AA, Sorgi da Costa CD. *Celulas Tronco em Implantodontia*. Sao Paulo: Napoleao, 2013.

Все изображения воспроизводятся по книге «Celulas Tronco em Implantodontia» [2] с любезного разрешения авторов.

Информация об авторе

Доктор Андре Антонио Пелегрине (Andre Antonio Pelegrine) – стоматолог-хирург со специализацией по пародонтологии и имплантологии (CFO), магистр имплантологии (UNISA) и кандидат медицинских наук (Университет Кампинаса). В качестве научного сотрудника Федерального университета Сан-Паулу провел исследование по трансплантационной хирургии. Доктор Пелегрине – приглашенный преподаватель Стоматологической школы им. св. Леопольда Мандича и координатор отделения пародонтологии, ортопедии и имплантологии Университета Кампинаса. Связаться с А.Пелегрине можно по адресу [pelegrineandre@gmail.com](mailto:pelegrineandre@gmail.com).



Реклама

35-й Московский международный стоматологический форум и выставка



# Дентал Салон

## 21-24 апреля 2014

Москва, Крокус Экспо  
Проезд: м. "Мякинино"



[www.dental-expo.com](http://www.dental-expo.com)




Устроитель:  
**DENTALEXPO®**

Генеральные информационные партнеры





На правах рекламы

# Немедленная функциональная ортопедическая реабилитация при адентии нижней челюсти

## Конические имплантаты и покрывной протез

Сухейл М. Бутрос, США

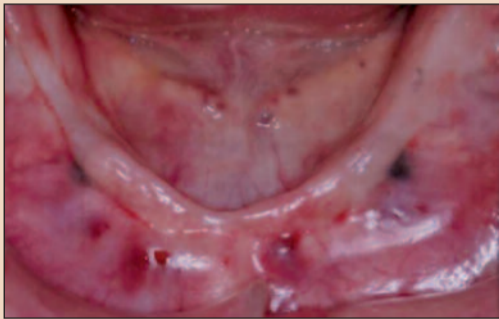


Рис. 1. Нижняя челюсть пациентки на момент установки имплантатов: умеренная резорбция альвеолярного гребня.

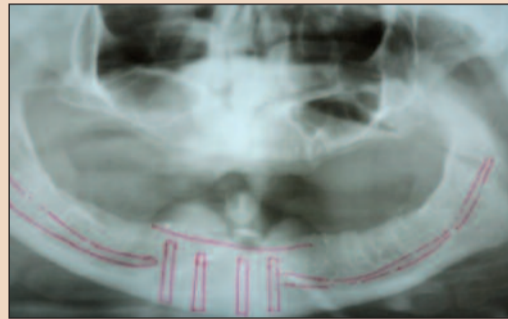

Рис. 2. Исходная ортопантомограмма.

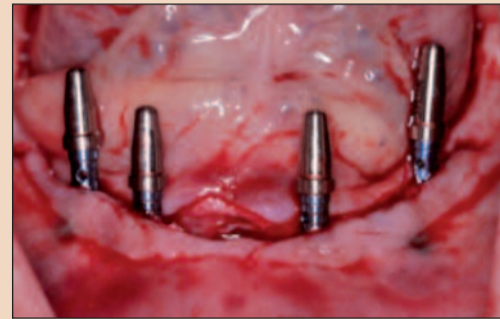


Рис. 3. Направляющие штифты на момент установки имплантатов.

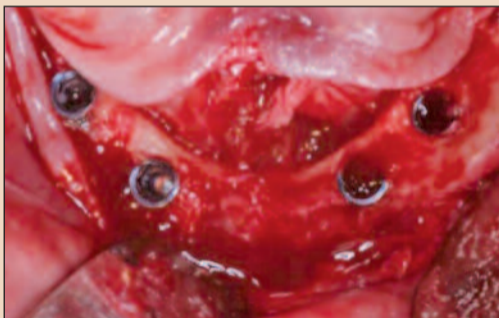

Рис. 4. Установили 4 конических имплантата.

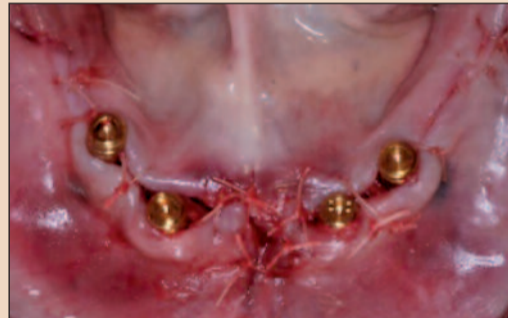

Рис. 5. Мягкую ткань вокруг локоаторов ушили викриловой нитью 4-0.

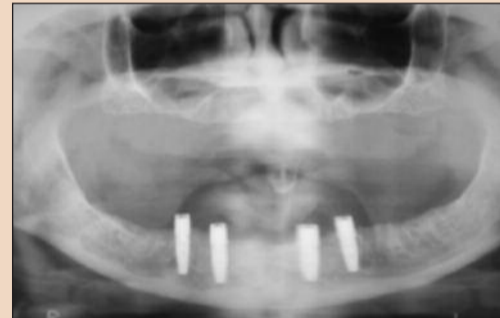

Рис. 6. Ортопантомограмма, сделанная сразу после установки имплантатов.

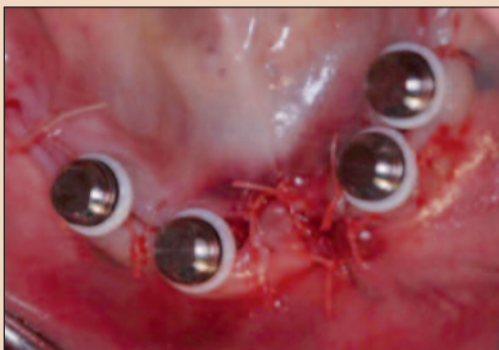


Рис. 7. Окклюзионный вид временных колец локоаторов.

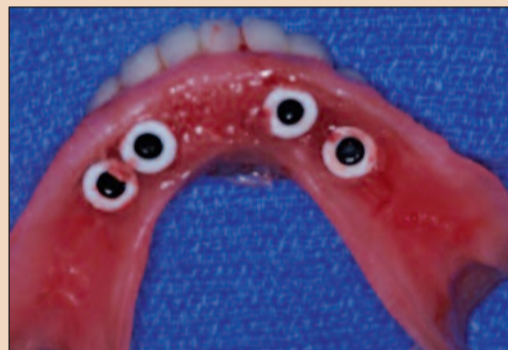

Рис. 8. Временные кольца зафиксировали на локоаторах непосредственно в полости рта пациентки.

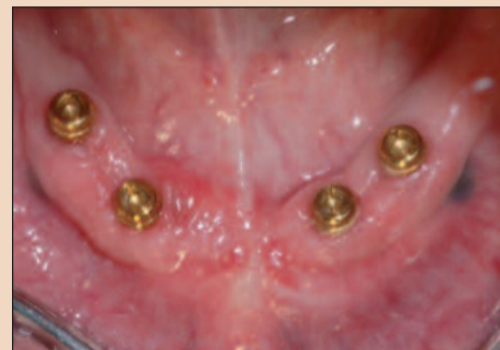

Рис. 9. Окклюзионный вид локоаторов через 2 нед после установки имплантатов.

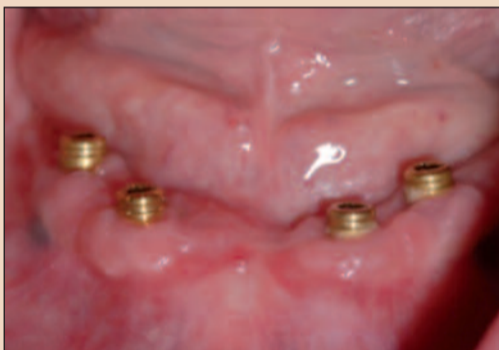

Рис. 10. Вид локоаторов спереди через 2 нед после установки имплантатов.

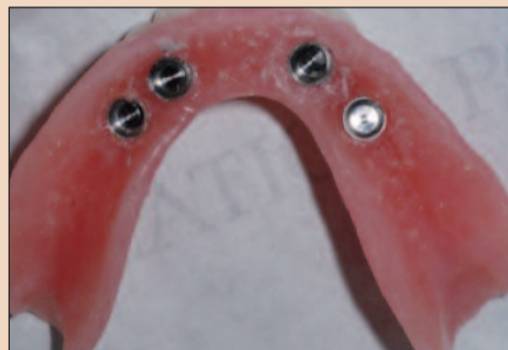


Рис. 11. Через 10 нед временные кольца сняли.

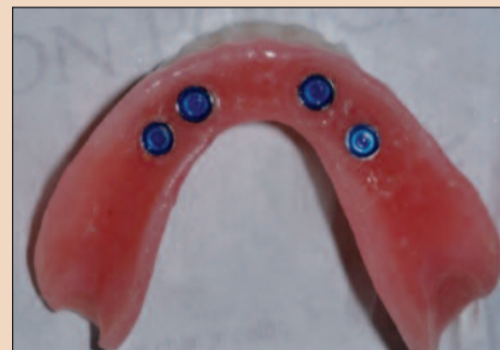

Рис. 12. Установили постоянные ретенционные кольца синего цвета.

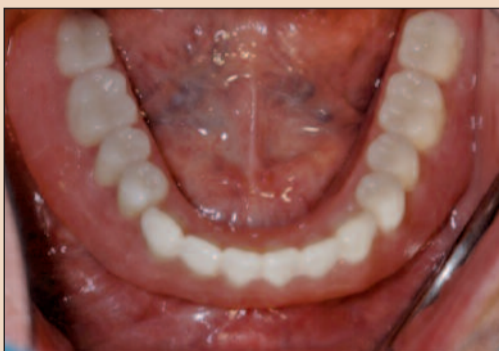

Рис. 13. Окклюзионный вид покрывного протеза через 10 нед после установки имплантатов.

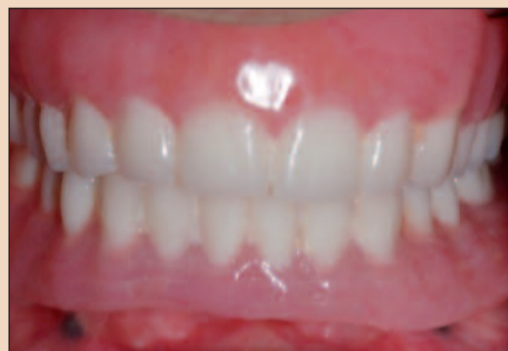

Рис. 14. Покрывной протез в полости рта пациентки, вид спереди.

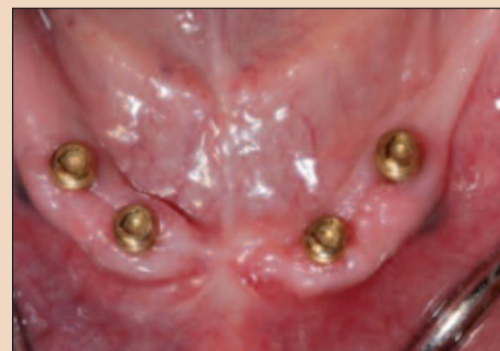

Рис. 15. Окклюзионный вид локоаторов через 6 мес после установки имплантатов.

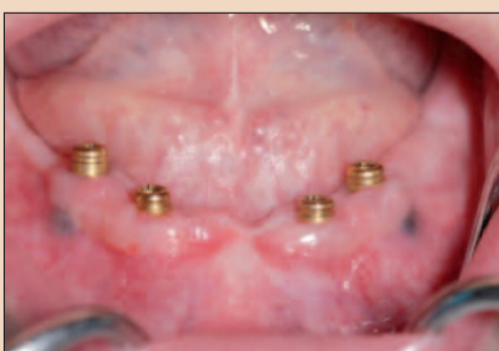

Рис. 16. Вид локоаторов спереди через 6 мес после установки имплантатов.

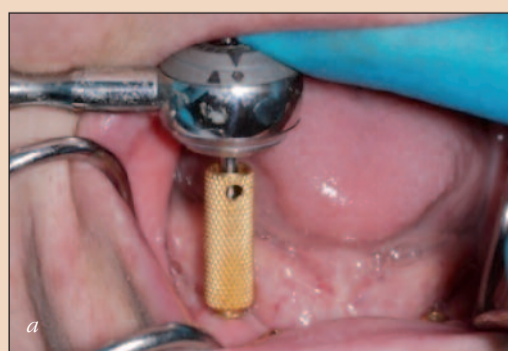
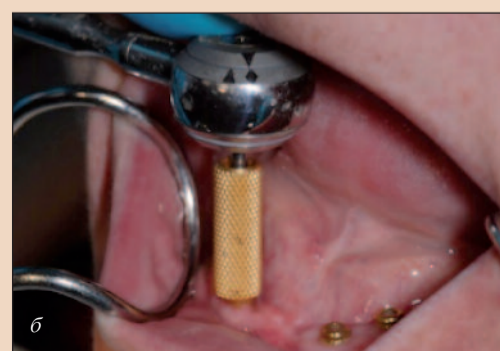
Рис. 17. а-г – повторное завинчивание локоаторов с вращающим моментом 30 Нсм через 6 мес после установки имплантатов.



Цель статьи – демонстрация концепции немедленной функциональной нагрузки нижней челюсти с использованием отдельных имплантатов с локоаторами для фиксации покрывного протеза.

В области фронтальных зубов пациентки установили 4 конических имплантата, которые немедленно нагрузили отдельными, нешинурованными локоаторами и съемным покрывным протезом. Наблюдение вели в течение 24 мес. В настоящее время все имплантаты демонстрируют превосходную остеоинтеграцию, уровень кости, определяемый по рентгенограммам, остается стабильным. Мягкие ткани вокруг имплантатов здоровы; пациентка положительно отзывается о функциональности покрывного протеза. Данный клинический случай является примером сохранения остеоинтеграции отдельных, нешинурованных имплантатов, которые сразу после установки были функционально нагружены съемным покрывным протезом на локоаторах.

### Введение

Пациенты, страдающие адентией нижней челюсти, часто не имеют возможности употреблять пищу с нормальной текстурой. По мере снижения уровня альвеолярной кости смещающее давление на протез со стороны околоушной мускулатуры оказывается больше, чем сила ретенции самого протеза, что может вызвать дискомфорт, язву и травму подподбородочного нерва. Превосходный метод реабилитации в таких случаях – установка эндооссальных имплантатов в области фронтальных зубов, что позволяет вернуть пациентам с адентией способность пережевывать обычную текстурированную пищу, нормализовать их питание, улучшить здоровье и повысить самооценку [1–3].

Хорошо изученным вариантом лечения является установка съемного протеза с опорой на имплантаты с локоаторной фиксацией. Обычный способ подразумевает двухэтапную процедуру. По завершении трехмесячного периода остеоинтеграции имплантаты раскрывают и устанавливают на них локоаторы для фиксации протеза. Описана и концепция немедленной функциональной нагрузки как для верхней, так и для нижней челюсти: имплантаты нагружают сразу после установки во избежание микросмещений, способных негативно сказаться на остеоинтеграции [4–8].

Лишь в небольшом количестве описанных в литературе клинических случаев было отмечено увеличение вероятности неудачного результата при немедленной функциональной нагрузке имплантатов, служащих опорой для покрывного протеза нижней челюсти [9]. В статье описаны установка 4 конических имплантатов на нижней челюсти и их немедленная функциональная нагрузка покрывным протезом с фиксацией последнего на локоаторах.

### Клинический случай

Пациентка 55 лет без медицинских противопоказаний к установке имплантатов была направлена в нашу клинику для замены плохо подогнанного полного протеза нижней челюсти, которым она пользовалась в течение 4 лет. При клиническом и рентгенологическом обследовании выявили слабую и умеренную резорбцию альвеолярного гребня нижней челюсти (рис. 1, 2). Пациентке предложили установить 4 имплантата для фиксации имеющегося у нее протеза нижней челюсти. Одобренный пациенткой план лечения предусматривал немедленную функциональную нагрузку имплантатов покрывным протезом с локоаторной фиксацией.

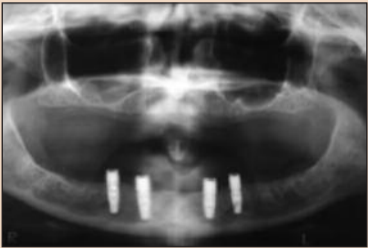
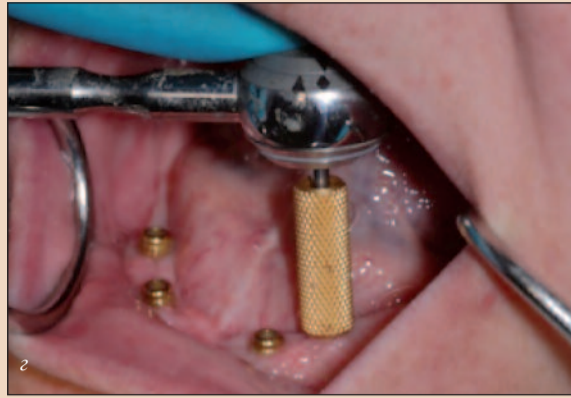
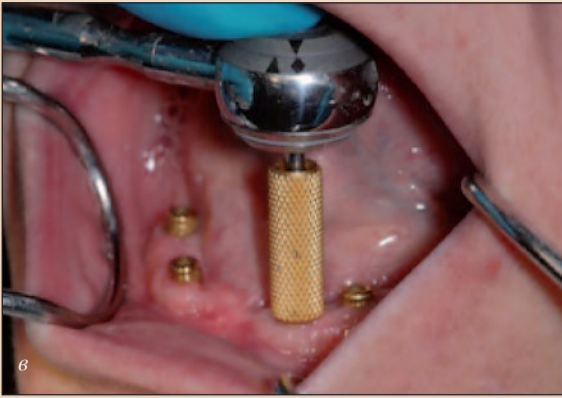
Рис. 18. Ортопантограмма, сделанная через 6 мес после установки имплантатов.

**Хирургический этап**

После введения местной анестезии по центру альвеолярного гребня выполнили разрез и отделили лоскут полной толщины. Провели остеотомию кости 2-го типа. С помощью метчиков сформировали резьбу в костных каналах, после чего посредством наконечника и реверсивного ключа установили 4 имплантата OSSEOTITE Tapered Certain (BIOMET 3i; диаметр – 4 мм, длина – 13 мм) с вращающим моментом 35 Нсм (рис. 3, 4).

**Установка протеза**

Сразу после установки имплантатов провели примерку протеза в полости рта пациентки и скорректировали его, обеспечив свободное пространство для локоаторов. Установили 4 локоатора (длина – 4 мм) с вращающим моментом 30 Нсм (рис. 5, 6). Лоскут ушили викриловой нитью 4-0, на локоаторы установили временные кольца и зафиксировали их непосредственно в полости рта пациентки с помощью твердого самоотверждающегося акрила (Rebase II, Tokuyama; рис. 7, 8). Назначили ополаскивание глюконатом хлоргексидина 0,12% (Peridex, Procter & Gamble) 3 раза в день, а также амоксициллин 500 мг каждые 6 ч в течение недели. Кроме того, пациентку проинформировали, что протез нельзя снимать в течение 48 ч. При контрольном осмотре через 2 дня отметили, что процесс заживления протекает без осложнений. Через 10 нед черные временные кольца локоаторов заменили на постоянные синие (рис. 9–14).

**Наблюдение и уход за ортопедической конструкцией**

При следующем контрольном осмотре через 6 мес все 4 локоатора подвинтили с вращающим моментом 30 Нсм (рис. 15–18). При осмотре отметили, что все 4 имплантата демонстрируют полную остеоинтеграцию. В настоящее время пациентка каждые полгода посещает стоматолога для надлежащего ухода за имплантатами и покрывным протезом. Последний осмотр имел место через 24 мес после установки имплантатов; состояние мягких тканей нормальное, уровень кости стабилен.

**Клиническая значимость**

С учетом увеличения спроса на одномоментную имплантацию с немедленной нагрузкой применение конических имплантатов может помочь достижению быстрого, экономичного и предсказуемого результата без необходимости использования жесткого (балочного) крепе-

ния, так как эти имплантаты отличаются высокой первичной стабильностью. **DT**

*От редакции*  
Список литературы можно получить в издательстве.

Информация об авторе

**Dr Suheil M. Boutros**  
Periodontal Specialists of Grand Blanc  
8185 Holly Road, Suite 19  
Grand Blanc, MI 48439  
USA (США)  
sboutros@umich.edu



Реклама

[www.dental-tribune.com](http://www.dental-tribune.com)



Интернет-версия  
на русском языке

**DENTAL TRIBUNE**

The World's Dental Newspaper



Подпишитесь  
на on-line рассылку  
[news@dentaltribune.ru](mailto:news@dentaltribune.ru)

Международные новости стоматологии  
Клинические случаи  
Новая продукция

Вакансии  
Статьи ведущих специалистов  
Мероприятия

# CAD/CAM и факторы роста – ключевые сферы инноваций в стоматологии

Нилеш Р. Пармар, Великобритания

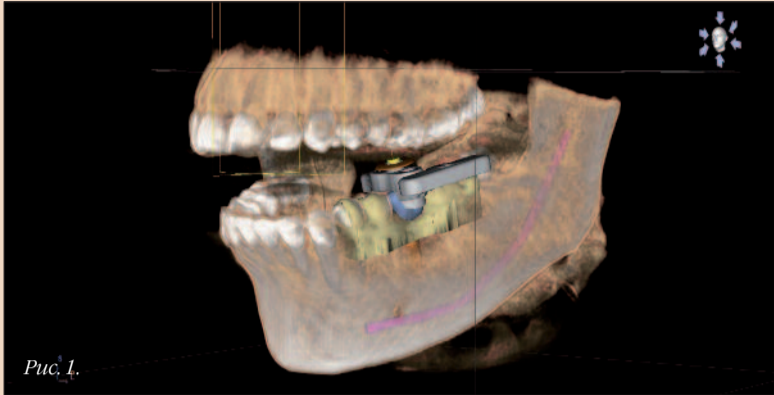


Рис. 1.



Рис. 2.

С тех пор, когда стоматологи были вынуждены использовать бормашины с ножным приводом и вручную замешивать амальгаму, стоматология прошла долгий путь. Современные стоматологические материалы и оборудование представляют яркие инновации; с новыми разработками можно ознакомиться на специализированных выставках, например, на Международной стоматологической выставке (International Dental Show – IDS). Сегодня стоматолог располагает гораздо более широким арсеналом оборудования и инструментов, чем раньше. У стоматологов есть сканеры, трехмерные изображения, факторы ро-

ста и практически неограниченный выбор материалов.

В статье рассматривается только то, что, по мнению автора, является ключевыми сферами инноваций в стоматологии. Именно получение изображений, применение технологии CAD/CAM и использование факторов роста будут играть важную роль в хирургической стоматологии будущего.

## CAD/CAM

Системы автоматизированного проектирования и изготовления применяются в стоматологии без малого 20 лет. Тем не менее лишь в последние 10 лет они стали дей-

ствительно надежными, удобными в использовании и функциональными. Сегодня мы располагаем системами CAD/CAM (например, CEREC, iTero, Lava), способными обеспечить сканирование всего зубного ряда и изготовление цельнокерамических реставраций непосредственно в клинике. Кабинетные устройства CAD/CAM пользуются огромной популярностью. Материалы для систем CAD/CAM, некогда представлявшие монолитные однотонные блоки, сегодня превратились в многослойные, цельнокерамические конструкции на основе дисиликата лития, позволяющие изготовить реставрацию буквально за 15 мин.

При надлежащей квалификации (и художественном вкусе) стоматолога внешний вид этих реставраций может быть сопоставим с изделиями лаборатории; при этом они обладают тем преимуществом, что полное лечение пациента проводится за 1 посещение. Сегодня технология CAD/CAM практически неограниченно применяется при изготовлении абатменов и балок, что сокращает время работы и улучшает конструкцию реставраций и их посадку. В настоящее время стоматологи начинают использовать кабинетные устройства CAD/CAM для изготовления реставраций с опорой на имплантаты без получения физических оттисков.

## Конусно-лучевая компьютерная томография и интеграция CAD/CAM

Конусно-лучевая компьютерная томография (КЛКТ) прочно вошла в стоматологию, особенно имплантологю; согласно Grondahl (2007 г.) 40% всех объемных томографических сканирований выполняется в рамках имплантологического лечения. До недавнего времени недостатком сканеров 3D была невозможность объединения их изображений с визуальной информацией, полученной иными способами. Но одна из последних разработок позволила, наконец, совмещать сканированные изображения зубов и тканей пациента с данными КЛКТ, что обеспечивает точное отображение твердых и мягких тканей, а также их соотношений. Например, с помощью программного обеспечения можно спланировать установку имплантата с таким наклоном, который будет соответствовать идеальному расположению коронки, изображение которой также можно наложить на томограмму.

Раньше для этого требовалось изготовить гипсовую рабочую модель и затем с помощью воска создать идеальный контур будущей реставрации, добавив в воск некоторое количество сульфата бария, чтобы восковая модель была видна на сканированном изображении. Этот метод требовал больших временных и материальных затрат. Сегодня можно провести внутривитальное сканирование с помощью миниатюрного устройства, например, CEREC или iTero, и совместить полученный результат сканирования с изображением КЛКТ. Теперь не нужно ни гипсовых, ни восковых моделей; процедура проводится практически моментально. Такая визуализация бесценна и в качестве инструмента коммуникации с пациентом, поскольку помогает ему полностью понять предлагаемый план лечения и его последовательность.

Следующий шаг развития этой технологии позволяет сегодня не только спланировать установку имплантатов, исходя из функциональных и эстетических требований к реставрации, но и прямо в клинике или в лаборатории изготовить хирургический шаблон, с помощью которого будут установлены эти имплантаты. Согласно исследованиям это точный и надежный метод имплантации. Безлоскутная имплантация с немедленной установкой временной ортопедической конструкции может совершить переворот в лечении пациентов и помочь удовлетворить их нужды и желания.

## Лицевые сканеры

Небольшая, но быстро развивающаяся область цифровой стоматологии – лицевые сканеры. В настоящее время эта технология делает лишь первые шаги, и многие компании занимаются ее совершенствованием и устранением недостатков первых сканирующих устройств. Потенциал их применения в пластической хирургии, ортодонтии, имплантологии и ортогнатической хирургии поистине огромен.

Автору повезло познакомиться с прототипом лицевого ска-

нера компании Sirona и даже пройти сканирование (рис. 1, 2). Детализация изображений впечатляет. Если совместить эту информацию с результатами трехмерного сканирования, изображениями зубов и информацией об артикуляции, то на экран компьютера можно вывести полностью рабочую подвижную модель головы пациента, что позволит планировать лечение и проводить оценку состояния пациента даже в его отсутствие. Благодаря этому лицевые сканеры можно будет использовать в развивающихся странах для того, чтобы разные эксперты во всем мире могли оценивать сложные случаи, не покидая своих кабинетов. Как уже было сказано, возможности такой визуализации огромны с точки зрения обучения и просвещения пациентов; в области пластической и ортогнатической хирургии лицевые сканеры принесут значительную пользу, помогая получить согласие пациентов на лечение.


## Факторы роста

Факторы роста, давно известные в медицине и стоматологии, до недавнего времени оставались прерогативой академической науки. Активное клиническое использование тромбоцитарно обогащенной плазмы (ТОП) началось после появления дополнительных исследований, показавших, что применение ТОП способно существенно улучшить пролиферацию остеобластов (N.Parmar, 2009) и ускорять заживление мягких тканей. Сегодня разные компании предлагают стоматологам клинические курсы по быстрому (всего за 10–15 мин) созданию ТОП непосредственно в кабинете и их эффективному использованию. Главное преимущество ТОП – этот материал ничего не стоит; его получают из крови самого пациента, что исключает риск отторжения, а объемы данного материала не ограничены. По мере публикации новых исследований и появления более простых способов создания ТОП ее применение в хирургической стоматологии будет только расширяться.

Данная статья – лишь краткое описание тех разработок, которые в будущем определят облик стоматологии. Никогда еще стоматология не была так тесно связана с технологией. В следующие 10 лет мы обязательно увидим потрясающие изменения, которые будут напрямую связаны с ведущими сегодня разработками. [DT](#)

Фотографии любезно предоставлены доктором Нилеш Р. Пармар.

## Информация об авторе



**Доктор Нилеш Р. Пармар (Nilesh R. Parmar)** – руководитель успешной клиники недалеко от Лондона и приглашенный специалист-имплантолог в клинике центрального Лондона. Основная сфера его интересов – дентальные имплантаты и технология CEREC CAD/CAM.

Связаться с ним можно по электронной почте [drnileshparmar@gmail.com](mailto:drnileshparmar@gmail.com), а дополнительную информацию – найти на его сайте [www.drnileshparmar.com](http://www.drnileshparmar.com); в Twitter: @NileshRParmar; или на Facebook: Dr Nilesh R. Parmar.

Реклама

## Работает без лишних слов

### Панклав

амоксциллин | клавулановая кислота

Таблетки

500 | 125 мг №20

875 | 125 мг №14

- Эмпирическая терапия воспалительных процессов полости рта
- Обеспечивает высокую бактерицидную активность
- Преодолевает резистентность основных возбудителей
- Курс терапии по 1 таблетке 500мг/125мг 2 раза в день, 5 дней

Ключ  
открывает



Панклав  
лечит



[www.stada.ru](http://www.stada.ru)

STADA

# Изготовление реставраций с помощью системы CAD/CAM при адентии верхней челюсти

Ард Ломан, Германия

## Введение

Вероятно, не существует метода лечения, который столь же решительно и предсказуемо улучшал бы качество жизни пациентов, как устранение адентии с помощью реставраций с опорой на имплантаты (Alfadda и соавт., 2009). Мостовидный протез с телескопической системой фиксации к имплантатам следует рассматривать как предпочтительный способ реабилитации при адентии верхней челюсти (Abd El-Dayem и соавт., 2009). Такой вывод можно сделать из результатов исследования, проведенного в 2008 г. Eitner и соавт. Особенно это касается сложных с анатомической точки

зрения ситуаций, в которых супраструктура с опорой на имплантаты обеспечивает адекватную реабилитацию. В 2009 г. Visser и соавт. продемонстрировали, что при адентии верхней челюсти установка реставраций с опорой на имплантаты является надежным, эффективным и предсказуемым методом лечения.

## Соединительные элементы

В литературе описаны разные элементы крепления – балки, двойные системы коронок и многочисленные готовые элементы фиксации (Alfadda и соавт., 2009; Eitner и соавт., 2008). В случае адентии верхней челюсти предпочтительными

являются балочные соединения и телескопические коронки, поскольку в отличие от гибких систем фиксации они предотвращают смещение ортопедической конструкции. Однако не ясно, какой из этих двух типов лучше. В случае телескопических коронок наблюдается снижение секреции десневой жидкости, что интерпретируют как признак небольшого воспаления перимплантных тканей. По данным Eitner и соавт., это не приводит к увеличению частоты утраты имплантатов по сравнению с балочными конструкциями даже в долговременной перспективе. Супраструктуры с балочным креплением, с другой сто-

роны, имеют существенно меньшую тенденцию к поломкам; таким образом, согласно Eitner и соавт., ни один из этих двух видов соединения нельзя считать предпочтительным. В любом случае после продолжительного лечения пациент вправе ожидать – как с финансовой, так и прежде всего с эмоциональной точки зрения – эффективной реабилитации без осложнений и необходимости в последующем ремонте и сложном уходе. В этом отношении съемная супраструктура с балочным креплением, напоминающая мостовидный протез, является конструкцией выбора. Для повышения комфорта можно установить по два

встречных фиксатора, которые предотвращают ослабление ретенции съемной конструкции в результате абразии. Кроме того, такое крепление сообщает пациенту важное ощущение уверенности, так как нежелательное отсоединение протеза при этом исключается заранее.

## Материалы

Обычно балки индивидуально изготавливаются из сплавов кобальта и хрома или из благородных сплавов на основе золота. Недавно появилась возможность комплексного проектирования и изготовления балочных конструкций в соответствии с результатами сканирования моделей с помощью систем CAD/CAM. Этот способ имеет множество преимуществ: с одной стороны, на пассивную посадку балки не влияет усадка металла при его остывании. С другой стороны, можно изготовить балку из титана, что способствует уменьшению воспаления десны (Abd El-Dayem и соавт., 2009), поскольку при этом обеспечивается лучшее прилегание тканей. Группа под руководством Abd El-Dayem делает вывод, что в совокупности эти преимущества – абсолютно пассивная посадка балки и нейтральный материал – способны приводить даже к уменьшению резорбции кости вокруг имплантата, что дополнительно улучшает долгосрочный прогноз.

## Клинический случай

Некурящей пациентке 73 лет, без существенных заболеваний в анамнезе, установили 6 имплантатов с двумя фрезерованными балками для фиксации супраструктуры. Пять имплантатов XiVE S plus установили, выполнив одновременно процедуру синус-лифтинга. Через 6 мес одновременно с раскрытием имплантатов провели операцию апикально смещенного лоскута с подсадкой трансплантата. Ввиду менее благоприятной ситуации в области зуба 16 еще один имплантат XiVE TG plus установили позже и немедленно нагрузили (рис. 1). Через 4 нед получили оттиски для изготовления балок с помощью системы CAD/CAM, установив на имплантаты абатмены MP (рис. 2, 3).

Преимущество абатменов Friadent MP заключается в том, что они переносят рабочий уровень с плеча имплантата – уровня альвеолярной кости – в область выше альвеолярного отростка. Таким образом, на заживление мягких тканей вокруг абатмена не влияют примерки и другие процедуры. Кроме того, посадку балки можно проверять визуально. На рис. 2 показано состояние верхней челюсти пациентки перед получением оттисков; на имплантаты установлены абатмены Friadent MP. Модель, изготовленную с использованием аналогов абатменов MP и аналогов имплантатов XiVE TG,

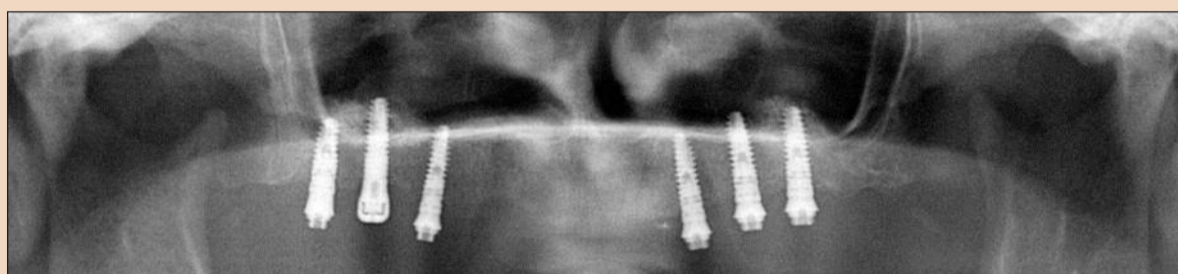


Рис. 1. Ортопантомограмма после установки имплантатов XiVE TG.

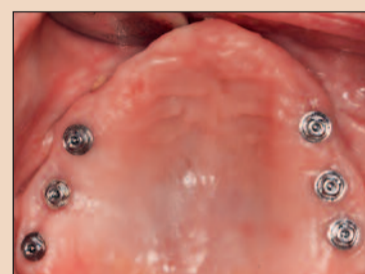

Рис. 2. Абатмены Friadent MP переносят рабочий уровень выше уровня альвеолярной кости.

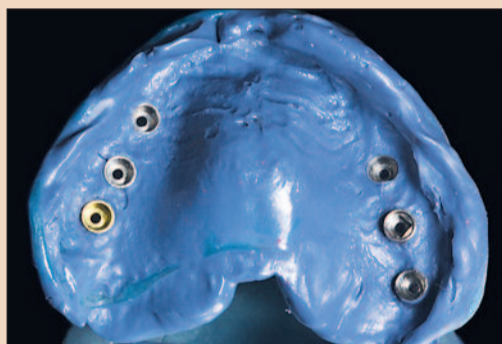

Рис. 3. Оттиск с оттисковыми головками Friadent MP.

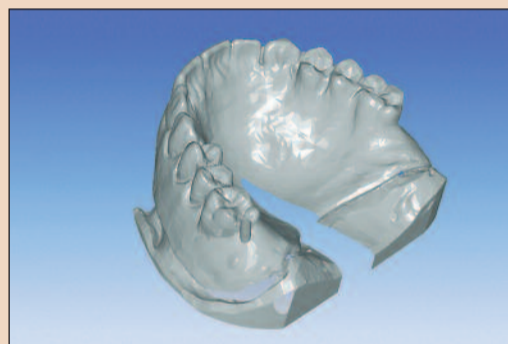


Рис. 4. а – Снимки экрана с разными компонентами балочной конструкции.




Рис. 4. б.

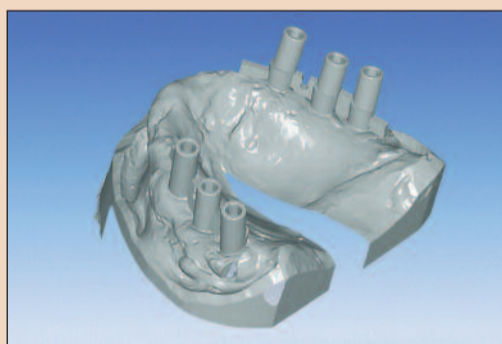


Рис. 4. в.

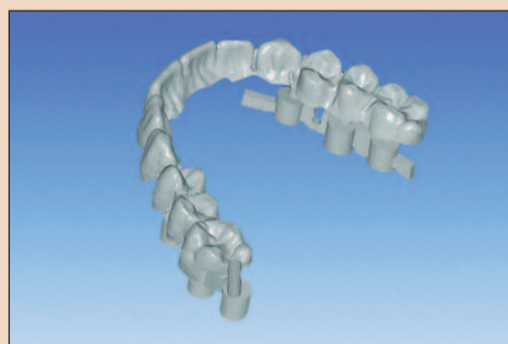

Рис. 4. г.



Рис. 5. Рабочая модель с балками.

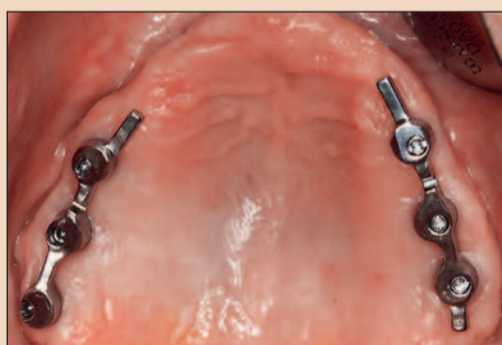


Рис. 6. Титановые балки в полости рта пациентки.

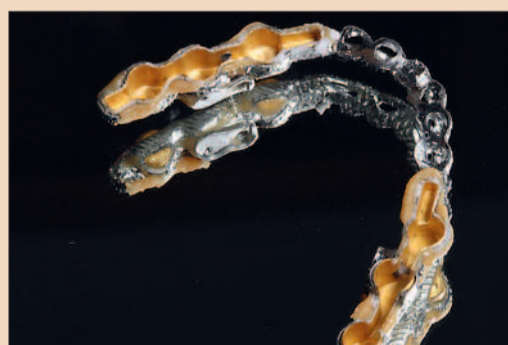

Рис. 7. Металлический каркас соединили с балками в полости рта пациентки.

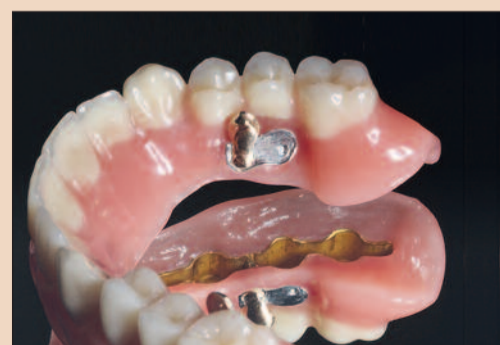

Рис. 8. Готовая супраструктура с открытыми пазами.

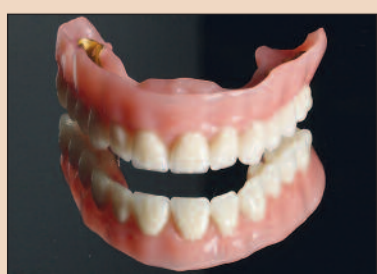

Рис. 9. Готовая супраструктура.

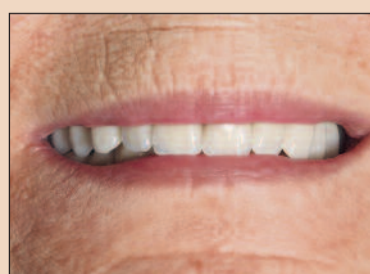

Рис. 10. Реставрация в полости рта пациентки; превосходная полупрозрачность искусственных зубов (Genios, DENTSPLY DeTrey).

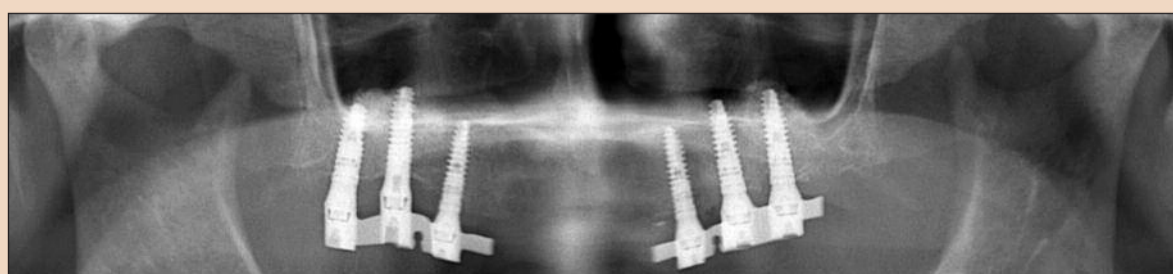


Рис. 11. Ортопантомограмма, сделанная при контрольном осмотре; стабильное состояние тканей почти через 2 года после установки ортопедической конструкции.

← ДТ стр. 7

отправили в лабораторию DENTSPLY Scan Center вместе с временной ортопедической конструкцией.

Возможность выведения на экран отдельных элементов, например мягких тканей, супраструктуры, имплантатов и балки, заметно упрощает проверку предлагаемой системой CAD/CAM конструкции (рис. 4). Конструкция модифицируется в соответствии с требованиями стоматолога. В титановую CAD/CAM балку встроены гальванические пазы для осей замковой фиксации протеза. Каркас супраструктуры изготавливается из хромкобальмового сплава. Для обеспечения его пассивной посадки каркас установили на балку и зафиксировали на цемент в полости рта пациентки. Ряд искусственных зубов Genios (DENTSPLY DeTrey) установили на готовый каркас (рис. 5–8).

Готовую реставрацию припасовали и установили в полости рта паци-

ентки (рис. 9, 10). Искусственные зубы демонстрировали превосходную полупрозрачность. Через 27 мес после имплантации и 21 мес после установки ортопедической конструкции состояние тканей было стабильным (рис. 11). Высота альвеолярной кости по-прежнему находилась на уровне плеча имплантата, резорбция отсутствовала.

#### Вывод

Благодаря превосходной первичной стабильности имплантатов XiVE даже в сложных случаях их установку можно осуществлять одновременно с процедурой синус-лифтинга. При недостаточном объеме кости показана классическая двухэтапная процедура без немедленной нагрузки. Возможность перемещения области фиксации супраструктуры выше уровня десны снижает риск резорбции кости вокруг плеча имплантата вследствие разных манипуляций. Изготовление балочных конструкций с помощью системы CAD/CAM суще-

#### Информация об авторе

**Доктор Арнд Ломан (Arnd Lohmann)** получил врачебную лицензию в Гамбурге (Германия) в 2002 г. и с 2002 по 2003 гг. работал ассистентом стоматолога в Клинике стоматологии и челюстно-лицевой хирургии. В 2003 г. он защитил диссертацию. С 2003 г. занимается имплантологией; степень магистра имплантологии получил в 2007 г. Доктор Ломан – член Немецкого общества имплантологии (Deutsche Gesellschaft für Orale Implantologie, DGOD), Немецкой ассоциации стоматологической имплантологии (Deutsche Gesellschaft für Zahnärztliche Implantologie, DGZI) и Германской ассоциации имплантологии (Deutsche Gesellschaft für Implantologie, DGI). Вместе с доктором Rainer Lohmann он ведет стоматологическую практику в Бремене (Германия).

Dr Arnd Lohmann, MSc  
Ostpreußische Str. 9  
28211 Bremen  
Germany (Германия)  
Тел.: +49 421 443868  
mail@zahnarztpraxis-dr-lohmann.de  
www.zahnarzt-dr-lohmann.de



ственно улучшает их посадку; это преимущество немедленно оценит любой стоматолог. Вместе с использованием титана уменьшение напряжения представляет дополнительное преимущество с точки зрения сохра-

нения прилегающей кости. Кроме того, балочная конструкция с фиксаторами обеспечивает необходимый уровень надежности крепления и, следовательно, уверенности для пациента. ДТ

#### От редакции

Список литературы можно получить у автора. Статья впервые была опубликована в журнале CAD/CAM №3, 2012.

## Новые рубежи эндодонтии: вчера, сегодня, завтра

Гэри Глассмен, Канада

Vince Lombardi точно подметил, что «опыт не приводит к совершенству, только совершенствование приводит к нему». Другими словами, мы можем проводить одну и ту же процедуру раз за разом и не достигать ожидаемого результата. Необходимо постоянно быть в курсе развития всех дисциплин стоматологии, чтобы оказывать нашим пациентам наилучшую помощь, понимая в то же время, что наибольшее разнообразие, с которым нам приходится сталкиваться, – разница в строении человеческих тел. Повышение стандартов эндодонтического лечения неразрывно связано с усовершенствованием и расширением нашего арсенала [48, 50].

Задача эндодонтии не меняется с тех пор, как лечение корневых кана-

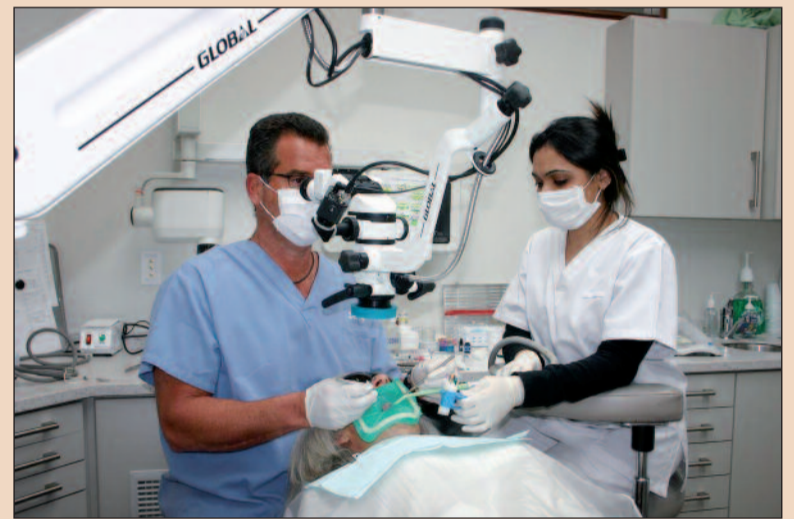
лов было проведено первый раз, и состоит в предотвращении или устранении апикального периодонтита, т.е. в обеспечении полного заживления и отсутствия инфекции [1], тогда как общая долгосрочная цель заключается в установке окончательной, клинически успешной реставрации и сохранении зуба. В итоге главная цель стоматологии – сохранение того, что создано природой!

В период с 1985 по 1995 гг. клиническая эндодонтия претерпела больше изменений, чем за предыдущие 100 лет. В это десятилетие наша клиническая практика навсегда изменилась благодаря появлению и развитию 4 очень важных технологий: стоматологический операционный микроскоп (СОМ), ультра-

звуковые инструменты, никель-титановые файлы и минерал триоксид агрегат (МТА) [2, 3, 50].

#### Вчера Стоматологический операционный микроскоп

С внедрением в практику СОМ стала возможна превосходная визуализация. При выявлении трещин и вертикальных переломов СОМ – незаменимый диагностический инструмент [2, 4]. Он обеспечивает хорошую визуализацию особенностей корневых каналов, что позволяет более эффективно обследовать, очищать и препарировать сложные системы [5]. СОМ отличается превосходным разрешением и помогает удалять или обходить отломы инструментов в канале [6]. Микроскоп



Операционный микроскоп стал незаменимым инструментом эндодонтиста.

позволяет совершенствовать технику процедур, проводя более тщательную остеотомию и локализуя сужения и иные особенности корневых каналов [7], что обеспечивает беспрецедентно высокую долю успешных результатов – до 96,8% [8]. Использование СОМ значительно повышает вероятность локализации

второго мезиально-щечного корня в молярах верхней челюсти. Baldassari-Sruz и соавт. [9] продемонстрировали, что с помощью микроскопа канал MB-2 может быть локализован в 90% моляров верхней челюсти, тогда как локализация канала без вспомогательных средств визуализации возможна лишь в 52% случаев [5].

#### Звуковые инструменты


Пьезоэлектрическая ультразвуковая энергия в сочетании с СОМ – основа микрорезовых (звуковых и ультразвуковых) методов препарирования, отличающихся минимальной инвазивностью, эффективностью и точностью [2]. Контролируемое и предсказуемое препарирование полости доступа, локализация облитерированных каналов с меньшим риском перфорации, удаление дентиклей и препятствий внутри канала (отломы инструментов, эндодонтических штифтов и т.п.) и удаление смазанного слоя дентина, биопленки и остатков дентинной стружки – вот лишь то немногое, что можно делать с помощью микрорезовых инструментов [2, 10, 11].

В хирургической эндодонтии применяются специальные ультразвуковые наконечники для идеального препарирования полости в области верхушки корня. Это позволяет сохранять максимально возможный объем структуры без необходимости расширения доступа, что, соответственно, уменьшает количество обнаженных дентинных канальцев и минимизирует апикальное микроподтекание [10, 50].

#### Никель-титановые инструменты

Препарирование корневых каналов стало более предсказуемым и успешным с появлением никель-титановых файлов [2]. Этот суперэластичный сплав обладает памятью формы, которая позволяет лучше сохранять исходную анатомию кор-

Пост-релиз



Министерство здравоохранения и социального развития Республики Карелия  
I Всероссийская научно-практическая конференция  
**СЛОЖНЫЙ СТОМАТОЛОГИЧЕСКИЙ ПАЦИЕНТ**  
Петрозаводск, Отель «Онега Палас», 11-13 октября 2013 г.  
организаторы: издательство «Человек»  
Страновый «Стоматология России»



Уважаемые коллеги!

С 11 по 13 октября 2013 г. в Петрозаводске в отеле «Онега Палас» с большим успехом прошла I Всероссийская научно-практическая конференция «Сложный стоматологический пациент», которую организовали издательство «Человек» и справочник «Стоматология России». Конференция прошла под патронажем Министерства здравоохранения и социального развития Республики Карелия. На открытии с приветственными словами выступили первый заместитель министра здравоохранения и социального развития Республики Карелия Ольга Сергеевна Копышова и главный внештатный стоматолог Минздрава-соцразвития Республики Карелия Лариса Викторовна Борнашова.

Дополнительную информацию можно посмотреть на официальном сайте Министерства здравоохранения и социального развития Республики Карелия:

<http://www.mzsocial-rk.ru/news/2013/w111020132.html>

С добрыми пожеланиями к участникам конференции выступили председатель правления Стоматологической ассоциации Республики Карелия Виктор Альбертович Ильин и заслуженный врач Республики Карелия Владимир Андреевич Ольшевский.

В Карелию послушать лекции и поучаствовать в мастер-классах приехали 243 человека со всей России. Были стоматологи, зубные техники из Петрозаводска и других регионов

Карелии, из Москвы, Санкт-Петербурга и Ленинградской области, из Великого Новгорода, Мурманска, Архангельска, Новосибирска, Калининграда и других регионов России. Они представляли как государственные учреждения здравоохранения, так и стоматологические клиники разных форм собственности.

Мероприятие получилось чрезвычайно насыщенным по научно-практической части. Сессии проходили параллельно в 3 залах.

Лекции и семинары докладчиков из Первого медицинского университета им. акад. И.П.Павлова и Северо-Западного государственного медицинского университета им. И.И.Мечникова (СЗГМУ им. И.И.Мечникова) вызвали у слушателей огромный интерес. На некоторых лекциях в залах не хватало мест.

С отличными докладами по челюстно-лицевой хирургии выступили проф. А.В.Васильев и проф. А.И.Яременко. Большой интерес вызвали лекции канд. мед. наук Ф.И.Шульман, канд. мед. наук С.С.Мушковой и ассистента каф. челюстно-лицевой хирургии и хирургической стоматологии СЗГМУ им. И.И.Мечникова К.В.Рекеля.

Залы, где проходили лекции и мастер-классы по психологии проф. Н.П.Ванчаковой и проф. Е.Р.Исаевой были полны желающих поучаствовать. В какие-то моменты разгоралась нешуточная полемика по профессиональным вопросам.

Ожидаемый интерес вызвала лекция проф. Т.Б.Ткаченко по слизистой оболочке полости рта. Яркое выступление по гигиенической профилактике получилось у проф. С.Б.Улитовского. С необычной лекцией по биотехнологиям в стоматологии выступил проф. О.В.Галибин. Ольга Еременко провела отличный мастер-класс по отбеливанию зубов системой Philips Zoom. Моделью согласилась стать сотрудница отеля «Онега Палас», которая осталась довольна достигнутым результатом.

Большой интерес вызвали лекции и мастер-классы по ортопедии Арины Мороз, Сергея Гусева и Марины Громовой.

В рамках конференции в отеле прошла небольшая выставка, в которой приняли участие компании Ivoclar Vivadent (Москва), R.O.C.S. (Москва), «Форум практикующих стоматологов» (Санкт-Петербург) и издательство «Человек» (Санкт-Петербург).

Книги по стоматологии пользовались повышенным спросом, так как появилась уникальная возможность получить автографы.

Погода также не подвела. Стояла отличная солнечная карельская осень, которая помогла создать праздничное настроение.

13 октября группа слушателей отправилась на экскурсию на водопад Кивач. Несмотря на то что в какой-то момент пошел дождь, впечатления от водопада и самобытной карельской природы остались очень позитивными.

Издательство «Человек» благодарит всех участников конференции за проявленную активность! До новых встреч в Карелии!

Председатель оргкомитета  
Дмитрий Иванов



невого канала. По сравнению с инструментами из нержавеющей стали эти файлы обеспечивают меньшее выведение дентинной стружки за апекс, большую эффективность срезания дентина и сокращение времени препарирования канала. Они биосовместимы, устойчивы к коррозии и не теряют своих рабочих характеристик после стерилизации [12, 13]. Хотя никель-титановые инструменты много лет применялись с полным вращением, моторы реципрокного движения моментально завоевали рынок, поскольку они уменьшают экструзию дентинной стружки, позволяют быстрее проходить каналы и обеспечивают меньшую усталость инструмента.

**Минерал триоксид агрегат**

Конец десятилетия революционных перемен в эндодонтии ознаменовался появлением такого материала, как МТА [2]. Этот замечательный биосовместимый материал определил новый стандарт в лечении пульпы и позволил спасти огромное количество зубов, которые ранее считались безнадежными [2]. Согласно исследованиям при использовании МТА для прямого покрытия пульпы с целью сохранения ее витальности воспаление прекращается, а через 5 мес формируются дентинные мостики [49].

МТА показал себя идеальным средством в контексте витальной ампутации пульпы; он обеспечивает формирование дентинных мостиков и сохранение естественной архитектуры пульпы [49]. При пломбировке апекса с помощью МТА отмечают отсутствие воспаления, сохранение цемента и формирование твердой ткани [49]. МТА с относительно высокой степенью успеха используют для устранения перфораций – как латеральных, так и в области фуркации корней – и для герметизации внешней и внутренней резорбции корня, возникающей в результате ортоградного и ретроградного лечения [49].

Лечение зубов с открытыми апексами и некрозом пульпы всегда представляло сложную задачу. МТА можно эффективно использовать для создания апикального барьера в таких клинических случаях [49, 50].

**Сегодня  
Ирригационные растворы  
и системы**

Возможно, наибольшее внимание международного стоматологического сообщества вызывают в последние годы методы улучшения дезинфекции системы корневых каналов [2].

К необходимым свойствам ирригационного раствора относятся: 1) способность растворять некротическую и пульпарную ткань; 2) широкий спектр противомикробного действия; 3) проникновение вглубь дентинных канальцев; 4) биосовместимость и нетоксичность; 5) способность растворять неорганические материалы и удалять смазанный слой дентина; 6) простота применения и умеренная цена. Для дезинфекции систем корневых каналов во всем мире широко применяется гипохлорит натрия в сочетании с этилендиаминтетраацетатом (ЭДТА) [15]. Гипохлорит натрия отличается уникальной способностью растворять некротическую ткань и органические компоненты смазанного слоя дентина [16–18]. Он также уничтожает прикрепленные патогены, организованные в биопленку [19, 20]. Ни одно другое средство для ирригации корневых каналов не удовлетворяет всем перечисленным требованиям даже при использовании таких методов, как повышение температуры [21–25] или добавление поверхностно-активных веществ для повышения эффективности ирриганта [26, 27].

Вместе с гипохлоритом натрия рекомендуют использовать деминерализующие средства, например,

ЭДТА [20, 28], поскольку они растворяют неорганические компоненты дентина и способствуют удалению смазанного слоя в процессе препарирования [29]. Очень важно помнить, что, хотя гипохлорит натрия обладает уникальными свойствами, которые отвечают большинству требований, предъявляемых к средству для ирригации корневых каналов, он также отличается токсичностью и может вызывать повреждение соседних тканей, включая нервы, при выведении за пределы канала [15]. Именно поэтому совершенно необходимо использовать те системы для ирригации, которые обеспечивают не только доставку большого объема раствора непосредственно в

апекс, но и безопасность такой медикаментозной обработки, исключая шунтирование выведение медикаментозного средства за пределы канала.

Методы ирригации можно разделить на 2 категории:

- с ручной активацией;
- с аппаратной активацией ирригационного раствора [11].

Мануальная ирригация подразумевает использование положительного давления, которое обычно обеспечивается с помощью шприца и иглы с боковым отверстием. К аппаратной ирригации относятся звуковые и ультразвуковые системы, а также более современные устройства, например, система EndoVac (SybronEndo, США), которая обес-

печивает ирригацию с отрицательным давлением [30], пластмассовый вращающийся F-файл для активации раствора (Plastic Endo, Линкольншир, Иллинойс, США) [31, 32], Vibringe (Vibringe BV, Нидерланды) [33], RinsEndo (Air Techniques Inc., США) [9] и Endo-Activator (DENTSPLY Tulsa Dental Specialties, США). Из всех перечисленных систем только EndoVac устойчиво демонстрирует устранение апикальной газовой пробки (скопления газа, образующегося в 3 мм апекса корневого канала в результате гидролиза органической ткани под воздействием гипохлорита натрия), обеспечивает движение ирригационного раствора, удаляет дентинную стружку и доставляет

большой объем ирриганта непосредственно к апексу без риска его выведения за апекс [15, 50].

**Лазеры**

Обладая свойствами, позволяющими преодолеть ряд препятствий на пути к успешному лечению корневых каналов, лазеры стали ценным дополнением к арсеналу эндодонтиста [51]. Особенно существенна возможность избежать вибрационной боли при препарировании полости доступа даже в тех случаях, когда анестезия затруднена, а также способность энергии лазеров эффективно удалять пульпарную ткань, бактерии, смазанный слой дентина и дентин.

→ **DI** стр. 10

Реклама



# Tribune CME

## 6 Months Clinical Masters Program in Implant Dentistry

12 days of intensive live training with the Masters  
in **Como (IT), Maspalomas (ES), Heidelberg (DE)**



### Live surgery and hands-on with the masters in their own institutes plus online mentoring and on-demand learning at your own pace and location.

**Learn from the Masters** of Implant Dentistry:



Dr. Tiziano Testori



Dr. Hom-Lay Wang



Dr. Scott D. Ganz



Dr. Jose Navarro



Dr. Philippe Russe



Dr. Stavros Pelekanos



Dr. Marius Steigmann

**Registration information:**

**12 days of live training with the Masters**  
in Como, Heidelberg, Maspalomas + self study

**Curriculum fee: € 11,900** contact us at tel.: **+49-341-48474-302** / email: **request@tribunecme**

(€ 900 when registering, € 3,500 prior to the first session, € 3,500 prior to the second session, € 4,000 prior to the last session)

Details and dates on [www.TribuneCME.com](http://www.TribuneCME.com)

**Collaborate**  
on your cases

and access hours of premium video training and live webinars

**University**  
of the Pacific

you will receive a certificate from the University of the Pacific

**Latest iPad**  
with courses

all early birds receive an iPad preloaded with premium dental courses

**100** ADA CERP  
C.E. CREDITS

**ADA C.E.R.P.** Continuing Education Recognition Program

Tribune America LLC is the ADA CERP provider. ADA CERP is a service of the American Dental Association to assist dental professionals in identifying quality providers of continuing dental education. ADA CERP does not approve or endorse individual courses or instructors, nor does it imply acceptance of credit hours by boards of dentistry.