

# DENTAL TRIBUNE

The World's Dental Newspaper · édition belge

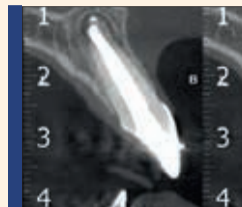

Bimensuel, 4ème année, 2017 - P919141 - bureau de dépôt Bruxelles X - ne paraît pas en juillet - Editeur responsable: P.C. Maters, Chaussée d'Alseberg 842, 1180 Bruxelles

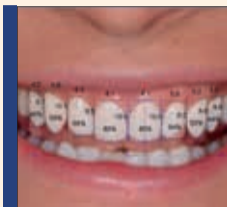
Mai 2017

www.dental-tribune.com

4ième année - n°11



Traitement d'une incisive centrale non vitale avec un apex ouvert, en utilisant un matériel de réparation novateur à base de MTA  
... pag.4



Logiciel de conception numérique du sourire et CFAO pour créer un mock-up et les restaurations définitives  
... pag.6

Ce numéro vous est offert grâce à la collaboration des sociétés suivantes:  
ALIGN TECHNOLOGY, GC, J&J, HOFMEESTER, IVOCLAR, ULTRADENT

## Reconstruction osseuse pré-implantaire par bloc d'os allogénique sur mesure

### Cas clinique

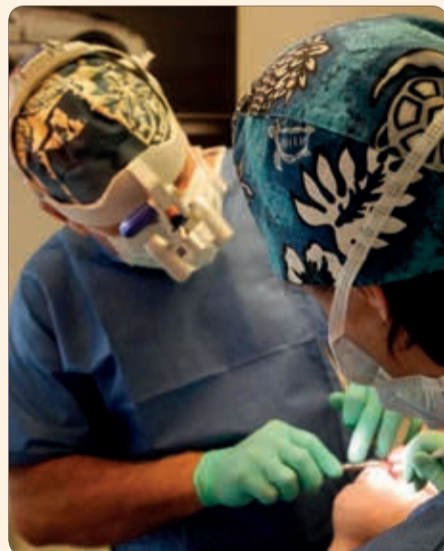Dr. Raoul MARTIN - Cernay (Dpt 68)

### Introduction

L'allogreffe fait rêver tous les implantologues par son infinie disponibilité en termes de quantité et par l'inexistence du second site opératoire propre à l'autogreffe.

Est-elle en mesure de détrôner cette dernière, pourtant forte de tous les sacrements en terme d'ostéinduction et d'ostéogénèse ?

Nous ne reviendrons pas sur les qualités évidentes de l'autogreffe, mais son aspect mutilant rebute de plus en plus de patients, voire de chirurgiens !



Dr. Raoul Martin

Les nouveaux procédés d'inactivation des greffons allogènes sont aujourd'hui plus respectueux de la biomécanique des pièces traitées. En effet la technique CO2 supercritique de viro-inactivation et de radio stérilisation (Biobank) concernant le matériel de la présente étude, respecte la trame collagénique du tissu osseux, le rendant moins cassant et friable que par le passé. Pour réaliser des augmentations maxillaires 3D, il est possible d'utiliser de fines plaquettes d'os allogéniques réalisant un coffrage d'os particulière selon la méthode de Khoury ou de fixer par ostéosynthèse des blocs allogéniques sur la crête atrophiée. Toutes ces techniques demandent une manipulation pour adapter le greffon au site à traiter. » p.2

ENDOEZE™  
Ultradent Endodontics

# Genius®

reciprocation & rotary

## LORSQUE LA SÉCURITÉ S'ASSOCIE À L'EFFICACITÉ

Ensemble, le moteur, le contre-angle et les limes Genius offrent un mouvement réciproque ou rotatif par la simple pression d'un bouton.

### SÉCURITÉ

**MOUVEMENT RECIPROQUE**

LA SÉCURITÉ DES MOUVEMENTS RÉCIPROQUES

### EFFICACITÉ

**ROTATION**

L'EFFICACITÉ DES MOUVEMENTS ROTATIFS DANS L'ÉLIMINATION DES DÉBRIS

## VOUS N'AVEZ PAS À CHOISIR ENTRE SÉCURITÉ ET EFFICACITÉ.

© 2017 Ultradent Products, Inc. All Rights Reserved.

ULTRADENT PRODUCTS, INC.  
ULTRADENT.COM/FR

## Reconstruction osseuse pré-implantaire par bloc d'os allogénique sur mesure

pl» Aucun contact avec des gants n'est permis, la mise en oeuvre des pièces d'os se faisant uniquement à l'aide d'instruments stériles type pince de Barth ou précelles de De Bakey.

Le greffon de banque est un tissu dépourvu d'éléments vitaux et est donc à ce titre plus susceptible qu'un greffon autogène. Ces éléments vitaux viendront coloniser notre reconstruction, qui prendra donc vie secondairement. Pour éviter tous les risques liés à l'adaptation de la pièce allogénique à son site receveur, à l'aide d'une microsaw par exemple, BioBank réalise à présent des greffons sur mesure. Ces réalisations sont obtenues à partir des coupes tomodynamométriques du patient, organisées en reconstruction 3D par un logiciel type simplant. Le chirurgien et le responsable de l'unité de personnalisation de la banque de tissu dessinent de concert l'élément qui reproduit la forme et le volume idéal de la perte de substance à remplacer. Lorsque le projet est validé, l'information est transmise à un système d'usinage en salle stérile, qui taille le bloc à greffer dans une tête de condyle fémoral prélevé lors d'une arthroplastie de la hanche. Les prothésistes utilisent cette méthode de CFAO depuis longtemps pour réaliser nos couronnes et bridges.

### Présentation du cas clinique

Valérie D., jeune femme de 40 ans en parfaite santé se présente au cabinet avec une édentation unilatérale droite de 12 à 17 inclus. Le maxillaire édenté très atrophié ne permet pas la pose directe d'implants. Une greffe pré-implantaire est donc proposée, avec le choix d'un prélèvement sur la patiente ou l'utilisation d'un os de banque. Refus catégorique de Mme D. de toucher

à son ramus. L'importance de la zone à restaurer nous guide naturellement vers un greffon allogénique sur mesure fabriqué d'après le processus décrit succinctement ci-dessus.

### Prescriptions

Une prémédication classique est donnée à Mme D., soit amoxicilline (500mg) + acide clavulanique (62,5mg) 3 fois par jour et ce pendant 10 jours, ainsi que de la prédnisolone (1mg/kg) une fois par jour le matin pendant 5 jours.

Les prises de médicaments débutent 48h avant la chirurgie. La patiente n'étant pas anxieuse, aucune benzodiazépine n'a été administrée. Nous utilisons avec succès la sophrologie en adjuvant de toute intervention au bloc. En post-opératoire une association paracétamol (1g) + codéine (60mg) est proposée. Un bain de bouche à base de Chloréxidine est initié pour une semaine 24 heures après la greffe.

### La chirurgie

Après anesthésie, nous décidons de pratiquer une intervention par tunnelisation, tant il est vrai que la suite la plus dramatique d'une reconstruction osseuse de grande envergure est l'exposition du greffon par rupture du lambeau d'accès. Le tunnel préserve la vascularisation du site.

Une incision unique est réalisée le long du frein labial au-dessus de 11. Puis les tissus sont décollés avec les instruments dédiés, pour réaliser un tunnel jusqu'à la zone 17. Le décollement de la gencive crétale donne la laxité suffisante pour passer le greffon à travers notre fenêtre.

Il est à noter que BioBank fournit une réplique en résine stérile du greffon, ce qui permet de régler le décollement en fonction de ce « patron » et ce sans manipuler la pièce osseuse sur mesure. Cette dernière ne sera mise en oeuvre que lorsque son lit sera prêt à la recevoir. A ce moment le bloc allogénique est stabilisé sur le maxillaire et fixé par deux vis d'ostéosynthèse de 1,2 mm de diamètre (Stoma), puis recouvert d'une membrane collagénique résorbable. Après avoir « semé » autour de la reconstruction de l'os particulaire autogène récolté aux abords du site, la suture de l'incision unique est réalisée par points simples au fil monofilament (Glycolon) se résorbant en trois semaines. L'intérêt d'imprimer notre greffe par de I-PRF afin de perfuser notre tissu allogénique en cytokines et facteurs de croissances propres à cette approche doit encore être discuté, ainsi que l'utilisation ou non de membrane.

### Gestion de la prothèse provisoire

Après la chirurgie, le port de toute prothèse est interdit à Mme D. pendant une semaine.

Etant secrétaire et reprenant son travail à l'issue de cette semaine, un stellite avec une selle à distance du site greffé est réalisé. Les dents sont en sous occlusion totale et la passivité de ce partiel haut est contrôlée régulièrement, afin de s'assurer de son innocuité par rapport à notre reconstruction. Il est demandé à notre patiente de se nourrir avec une alimentation molle pendant encore trois semaines. Nous savons tous quels drames peuvent créer les provisoires en implantologie !

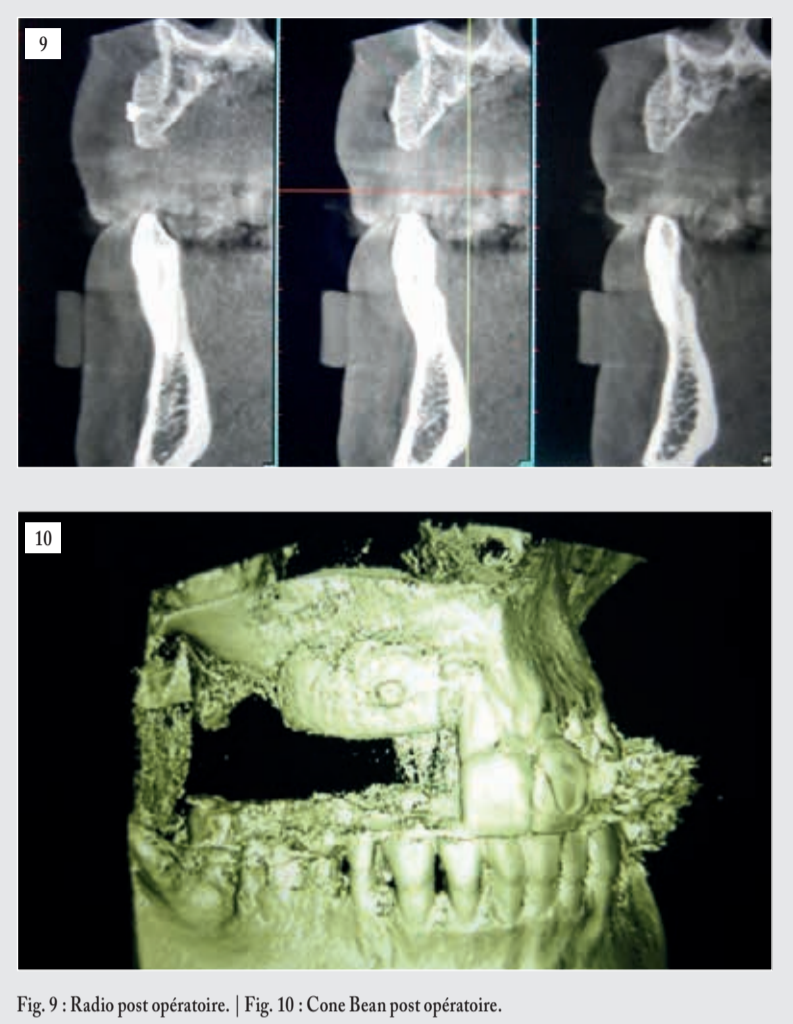


Fig. 9 : Radio post opératoire. | Fig. 10 : Cone Beam post opératoire.

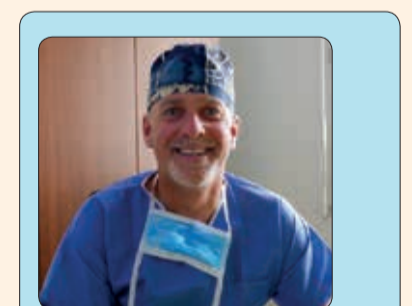
### Conclusion

Après une période de cicatrisation de 5 mois, il sera posé 4 fixtures pour réaliser une réhabilitation plurale visée.

Différentes études, dont la plus récente est celle de Michel Jabour et Stéphane Milliez dans le JPIO, portant sur 41 patients greffés par blocs allogéniques conventionnels (ceux sur mesure n'étant pas encore dis-

ponibles au moment de leur travail), montrent que les allogreffes issues de têtes fémorales sont une solution de choix offrant une alternative fiable à nos patients rétifs à l'autogreffe. Il est plaisant d'opérer en ne s'encombrant pas des suites parfois lourdes d'un prélèvement oral, tant en termes de suites pures qu'en termes de lésion nerveuses ou vasculaires. De plus l'os issu d'un donneur se résorbe peu du fait de l'inertie de sa « re-vitalisation ». Le protocole de l'allogreffe est à ce titre plus rigoureux que celui de l'autogreffe, le chirurgien devant être rompu à la démarche stricte de cette méthode. Bien sûr, comme dans tout domaine de la connaissance humaine, les guerres de chapelle n'ont pas fini de faire rage.

A chacun de choisir la sienne, en étant, vœux pieux, un peu tolérant pour son voisin !



### L'auteur

#### Docteur Raoul MARTIN

- Diplômé de 3ème cycle en implantologie de la faculté de médecine de Lyon
- Membre du CURAIO
- Diplômé en implantologie et chirurgie avancée de la Société d'Anatomie et de Pathologie Orale de Paris
- Diplômé de l'Académie de Paro d'Aix en Provence
- Fondateur de l'unité d'implantologie orale de la faculté de médecine de Dakar.

Cabinet Dr. Raoul MARTIN  
12 rue Raymond Poincaré  
68700 CERNAY  
Tél. 03 89 75 40 79  
Email : raoul.martin1@orange.fr

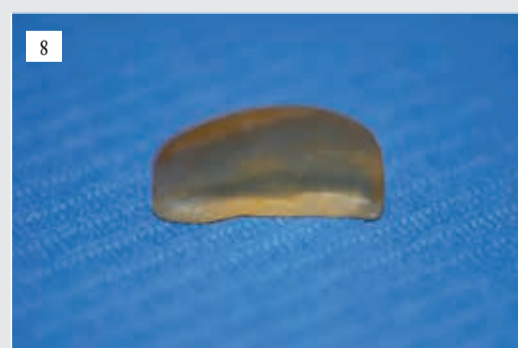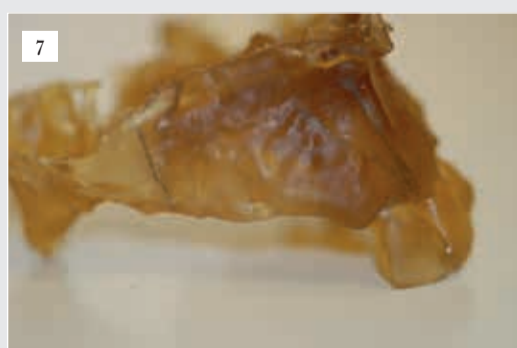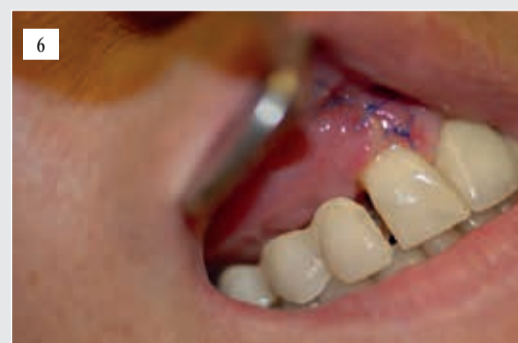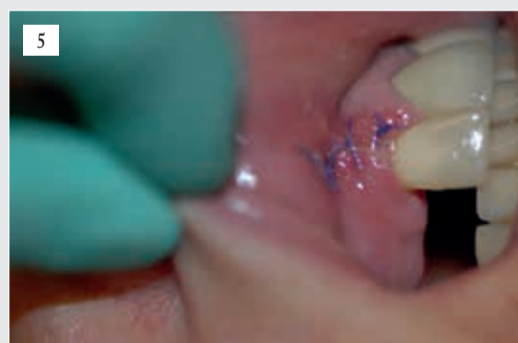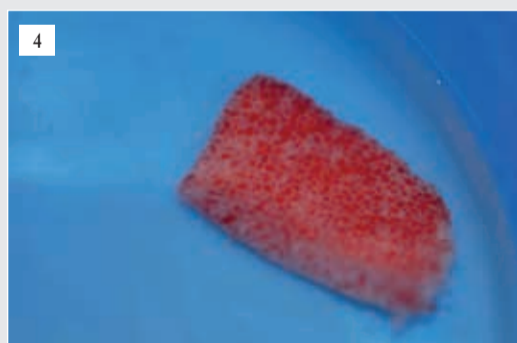
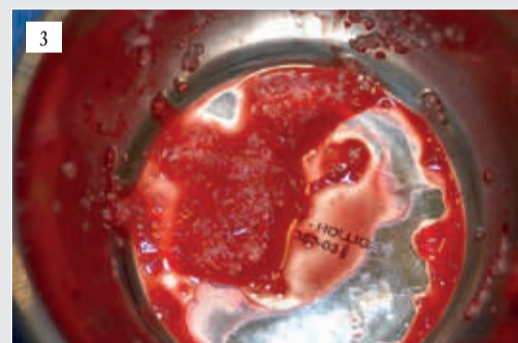
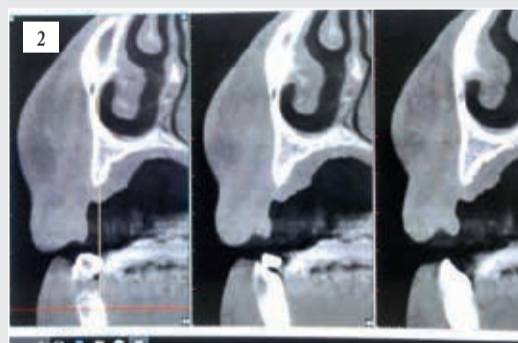
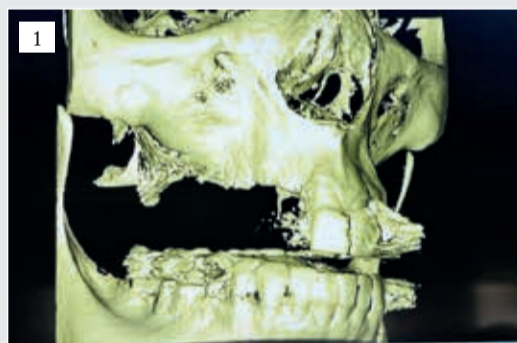


Fig. 1 : Image 3D pré opératoire. | Fig. 2 : Cone bean pré opératoire. | Fig. 3 : Os particulaire autogène. | Fig. 4 : Intrados du greffon. | Fig. 5 : Suture de l'incision unique. | Fig. 6 : Prothèse provisoire à distance. | Fig. 7 : Modèle stéréolithographique dur. | Fig. 8 : Réplique en résine stérile du greffon.

# LE CONTRÔLE EFFICACE DU BIOFILM DENTAIRE

## La prophylaxie à l'aide de bains de bouche aux huiles essentielles comme solution à long terme

Une dentition belle et saine est indispensable pour répondre à l'idéal de la société moderne. Le contrôle efficace du biofilm constitue une condition essentielle pour la préservation de la santé dentaire à long terme. La plaque dentaire est bien plus qu'un problème cosmétique. Les germes potentiellement pathogènes qui se multiplient dans le conglomérat du biofilm dentaire risquent de causer des maladies graves de la cavité buccale : caries, gingivite et parodontite. Le contrôle du biofilm commence dans le cadre du nettoyage dentaire et interdentaire mécanique. Deux brossages par jour ainsi que le nettoyage des espaces interdentaires à l'aide d'un fil dentaire ou de brosses interdentaires sont considérés comme procédure standard pour éliminer la plaque.

L'emploi d'un bain de bouche aux huiles essentielles comme mesure complémentaire est conseillé. Les huiles essentielles aident à détruire les parois cellulaires bactériennes et favorisent ainsi l'élimination du biofilm, même dans les zones difficiles d'accès. Différentes études fournissent la preuve que l'usage régulier d'un bain buccal aux huiles essentielles comme le Listerine® deux fois par jour, en plus du nettoyage mécanique, est bien toléré et peut aider à améliorer le contrôle du biofilm dentaire à long terme.

Un contrôle insuffisant du biofilm dentaire est parmi les causes essentielles de maladies des dents et de l'appareil de soutien de la dent. Le biofilm dentaire est une communauté de vie stable constituée par des bactéries adhérant dans les régions supra- et sous-gingivales. Par le nettoyage dentaire quotidien il ne peut pas toujours être éliminé de manière adéquate. Le contrôle efficace du biofilm est donc d'autant plus important.

### Une communauté de vie de bactéries complexe

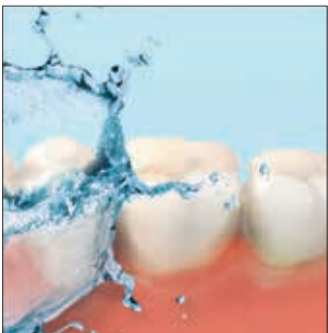Environ 1.000 types de bactéries sont présents dans la cavité buccale humaine. Ces bactéries orales peuvent être des bactéries planctoniques donc flottantes ou bien des bactéries sessiles. En tant que composant d'une communauté de vie, les bactéries sessiles sont intégrées dans des structures solides et bien organisées - le biofilm - et adhèrent aux surfaces de la cavité buccale. Une matrice extracellulaire de chaînes glucidiques et de protéines soutient les microorganismes dans un biofilm et sert de média de communication aux bactéries. Elles vivent en symbiose - elles échangent donc des métabolites et deviennent ainsi plus adaptables et résistantes. Tandis que les mécanismes de défense de l'organisme sont en mesure de combattre les microorganismes planctoniques, les bactéries sont nettement mieux protégées dans un biofilm suite à la formation de communautés.<sup>1</sup>

### Les standards du contrôle du biofilm

Des microorganismes potentiellement pathogènes peuvent se loger et se multiplier dans le biofilm. Pour cette raison, le biofilm est parmi les contributeurs aux maladies fréquentes de la cavité buccale comme les caries, la gingivite et la parodontite.<sup>1</sup>

Le contrôle du biofilm dentaire constitue une des plus importantes mesures pour préserver la santé des dents et des gencives. Le nettoyage mécanique avec la brosse et le fil dentaire ou une brosse interdentaire y est considérée comme standard. Les résultats des sondages sur le nettoyage mécanique des dents montrent pourtant que seuls 10% des adultes ont recours à des mesures d'hygiène interdentaire tous les jours.<sup>2</sup> Le mauvais alignement des dents, les dents serrées ou les bretelles permanentes peuvent entraver le nettoyage et causer la persistance de résidus de plaque sur les dents même après le nettoyage. Un bain de bouche aux huiles essentielles comme le Listerine peut permettre d'améliorer l'hygiène buccale quotidienne.

### L'efficacité des bains buccaux aux huiles essentielles



La prophylaxie en trois étapes est conseillée à la maison pour améliorer l'hygiène buccale et prévenir les maladies dentaires dans la mesure du possible :

le nettoyage, les soins interdentaires et l'application d'un bain de bouche aux huiles essentielles. Les huiles essentielles favorisent l'élimination des bactéries, ce qui conduit à une nette réduction des germes. Le bain buccal aide ainsi à réduire la plaque dentaire.<sup>3,4</sup>

Les bains de bouche aux huiles essentielles conviennent également à l'application à long terme. Il n'y a aucune preuve pour le fait que l'usage pendant une période de six mois entraîne un déplacement de l'équilibre microbien en faveur de germes oraux opportunistes et pathogènes ou l'apparition de résistances bactériennes. Aucune altération de la muqueuse buccale ou plus de décolorations des dents n'ont pu être observées par rapport aux produits de contrôle.<sup>2</sup>

Une méta-analyse actuelle avec les données de plus 5.000 sujets confirme par ailleurs l'effet positif que les bains de bouche aux huiles essentielles exercent sur le contrôle du biofilm dentaire : au bout de six mois, le rinçage complémentaire avec le Listerine aboutissait à près de 5x plus de surfaces dentaires libres de plaque par rapport au nettoyage mécanique seul. L'indice de plaque montrait également des différences significatives. 83% des sujets qui rinçaient avec le bain de bouche en complément du nettoyage mécanique parvenaient à une réduction de l'indice de plaque de 20%. Cet effet ne se montrait que dans un quart des sujets qui employaient seulement le nettoyage mécanique.<sup>5</sup> Les bains de bouche comme le Listerine peuvent donc être en mesure d'optimiser l'effet du contrôle mécanique du biofilm.

Vous trouvez d'autres informations sur le Listerine et le contrôle du biofilm sur le site [www.listerine.be](http://www.listerine.be).

**LISTERINE®**

Références:


<sup>1</sup> Donlan RM, Costerton JW. Biofilms: survival mechanisms of clinically relevant microorganisms. Clin Microbiol Rev 2002; 15(2): 167-93.

<sup>2</sup> Stoeken JE, Paraskevas S, van der Weijden GA. The long-term effect of a mouthrinse containing essential oils on dental plaque and gingivitis: a systematic review. J Periodontol 2007; 78: 1218-1228.

<sup>3</sup> Fine DH et al. Effect of rinsing with an essential oil-containing mouthrinse on subgingival periodontopathogens. J Periodontol 2007; 78: 1935-1942.

<sup>4</sup> Pauline C Pan et al. In-vitro evidence for efficacy of antimicrobial mouthrinses. Journal of dentistry 2010; 38: 16-20.

<sup>5</sup> Araujo MWB, Charles C et al. Meta-analysis of the effect of an essential oil-containing mouthrinse on gingivitis and plaque. JADA 2015; 146(8): 610-622.



Référence : Johnson & Johnson GmbH

# Traitement d'une incisive centrale non vitale avec un apex ouvert, en utilisant un matériel de réparation novateur à base de MTA

Les professeurs Mario Luis Zuolo et Arthur de Siqueira Zuolo présentent la détection clinique, le diagnostic et le traitement d'une incisive centrale non vitale présentant un apex ouvert

Le traitement de dents nécrosées avec pulpes non vitales et apex ouverts, représente très souvent un défi pour le clinicien. Nettoyer et modeler les fines parois du canal, contrôler l'infection, et l'exécution d'un scellement satisfaisant de l'apex, sont parfois des actions impossibles à réaliser.<sup>1</sup> Dans la plupart des cas, le traitement implique l'induction d'une fermeture apicale via des procédures d'apexification pour obtenir des conditions plus favorables au traitement conventionnel.<sup>2</sup>

Traditionnellement, l'hydroxyde de calcium a été le matériel choisi pour induire la formation d'une barrière de tissu dur apical avant le placement du matériel obturateur permanent.<sup>3</sup> Bien que de nombreuses études attestent de résultats favorables lorsque ce traitement est réalisé,<sup>4-7</sup> certains désavantages ont également été rapportés. L'utilisation de barrières apicales d'hydroxyde de calcium a été associée à quelques problèmes, tels que l'imprévisibilité de fermeture apicale,<sup>8</sup> des risques de réinfection dus à une infiltration dans les restaurations provisoires,<sup>9</sup> et un risque de fracture de la racine, comme résultat de l'application à long terme de l'hydroxyde de calcium.<sup>10-11</sup> De plus, une faible fréquentation du patient aux consultations de contrôle a aussi une influence négative sur le pronostic de procédures d'apexification traditionnelles.<sup>12</sup>

Avec l'arrivée du minéral trioxyde aggregate (MTA), un matériau non absorbable et biocompatible à base de silicate de calcium, il existe maintenant la proposition d'une autre option de traitement.<sup>13</sup> Ce matériau a une capacité de prise en un court laps de temps et en présence d'humidité. Le matériau se solidifie en une structure dure en moins de 3 heures.<sup>14</sup> Cette propriété, associée à sa capacité d'induire la formation de tissu dur, lorsqu'il est utilisé sur des tissus péri-radicaux,<sup>15</sup> permet son utilisation pour l'obturation immédiate de dents avec apex ouvert.<sup>16-18</sup> Plusieurs études montrent que l'apexification avec du MTA a un indice de succès élevé, avec moins de visite et en moins de temps pour la conclusion.<sup>18-21</sup> Qui plus est, dans une étude ayant comparé les résultats cliniques et radiographiques d'apexification avec du MTA ou de l'hydroxyde de calcium, tous les cas traités avec du MTA ont présenté une résolution du problème, alors que dans les cas réalisés avec de l'hydroxyde de calcium, 2 des 15 patients ont continué à présenter le problème.<sup>9</sup>

Cependant, le MTA présente également quelques désavantages. Du fait de sa consistance, sa manipulation et son placement sur l'endroit de la réparation peuvent s'avérer difficiles.<sup>22</sup> En plus, son utilisation peut causer la décoloration de la dent et il doit être employé avec précaution à des endroits esthétiquement sensibles.<sup>23</sup>

Un nouveau matériel MTA REPAIR HP – MTA de « Haute Plasticité » (Angelus®, Londrina, État du Paraná, Brésil) a été récemment lancé avec l'intention d'améliorer certaines de ces caractéristiques.<sup>24</sup> Cette nouvelle formule conserve toutes les propriétés biologiques et chimiques du MTA original ; toutefois, elle altère ses propriétés physiques de manipulation, résultant en une plasticité plus importante et, par conséquent, en facilitant la manipulation et l'insertion. De plus, sa formule utilise du tungstate de calcium (CaW04), un radio opacifiant différent qui, selon le fabricant, ne provoque pas de taches sur la racine ou la couronne dentaire.<sup>24</sup> Dans ce rapport, nous présentons la détection clinique, le diagnostic et le traitement d'une incisive centrale non vitale ayant un apex ouvert, en utilisant un matériel de réparation novateur à base de MTA.

## Rapport de cas clinique

Un patient de sexe masculin de 12 ans, s'est présenté pour un examen, en se plaignant principalement d'une douleur à la dent 11. L'examen clinique a montré que la dent avait été restaurée avec un remplissage temporaire et réagissait douloureusement à une percussion et à une palpation et qu'il existait également un œdème discret à cet endroit. Il n'y avait pas de défaut

de sondage fuite de matériau au niveau sinusal. Selon le patient, un traitement du canal radiculaire avait été commencé plus ou moins 12 mois plus tôt. Lors de l'examen radiographique, un matériel radio opaque à l'intérieur du canal à quelques millimètres de l'apex pouvait être observé. De surcroît, on pouvait voir sur la radiographie que l'apex n'était pas entièrement formé et présentait une lésion périapicale (Fig. 1). Le diagnostic clinique de dent sans vitalité avec thérapie préalablement commencée et périodontite apicale symptomatique a été établi.

Le plan de traitement a initialement été de réaliser le nettoyage et le parage du canal, ainsi que la mise en place d'un pansement d'hydroxyde de calcium. Ensuite, après entre 1 et 2 semaines, avec la régression des symptômes, nous avons réalisé une barrière apicale avec un nouveau matériau à base de MTA, nous avons obturé la dent et l'avons restaurée. Le plan de traitement a été présenté aux parents du patient, qui donnèrent leur accord pour sa réalisation.

Après la signature du formulaire de consentement, 1,8 ml d'anesthésiant local (Lidocaïne à 2% avec Épinéphrine à 1:100.000) a été administré, le matériau de restauration a été retiré, et l'accès endodontique corrigé. Après isolement absolu, le matériau se trouvant à l'intérieur du canal a été retiré

avec une irrigation adéquate, en utilisant une solution à 2,5% d'hypochlorite de sodium (Fórmula e Ação, São Paulo, État de São Paulo, Brésil) et une pointe à ultrason CPR-7® (Obtura Spartan® Endodontics, Algonquin, Illinois).

Après l'extraction du matériau dans le canal, des forets Largo (#2 et #3) furent utilisés pour préparer les deux premiers tiers du canal. Ensuite, le foramen apical a été localisé à l'aide d'un instrument pour localiser l'apex (apicolocator) (Raypex®, VDW, Munich, Allemagne), et la longueur de travail (LT) a été établie en « 0.0 » et confirmée par radiographie. L'instrumentation continua en utilisant des limes manuelles en acier inoxydable de type K avec une technique crown-down, jusqu'à ce qu'une lime manuelle de dimension # 80 atteigne le CT. Entre chaque changement d'instrument, une irrigation abondante avec une solution d'hypochlorite de sodium à 2,5% a été utilisée (près de 100 ml tout au long du traitement). Durant la procédure, l'irrigation ultrasonique passive (PUI) a été réalisée durant 1 minute, plusieurs fois, afin d'assurer l'extraction complète du matériel d'obturation précédent et pour maximiser la technique d'irrigation. A la fin de la séquence instrumentale, le canal a été irrigué avec 5 ml d'EDTA à 17% (Fórmula e Ação, São Paulo, État de São Paulo, Brésil) durant 3 minutes

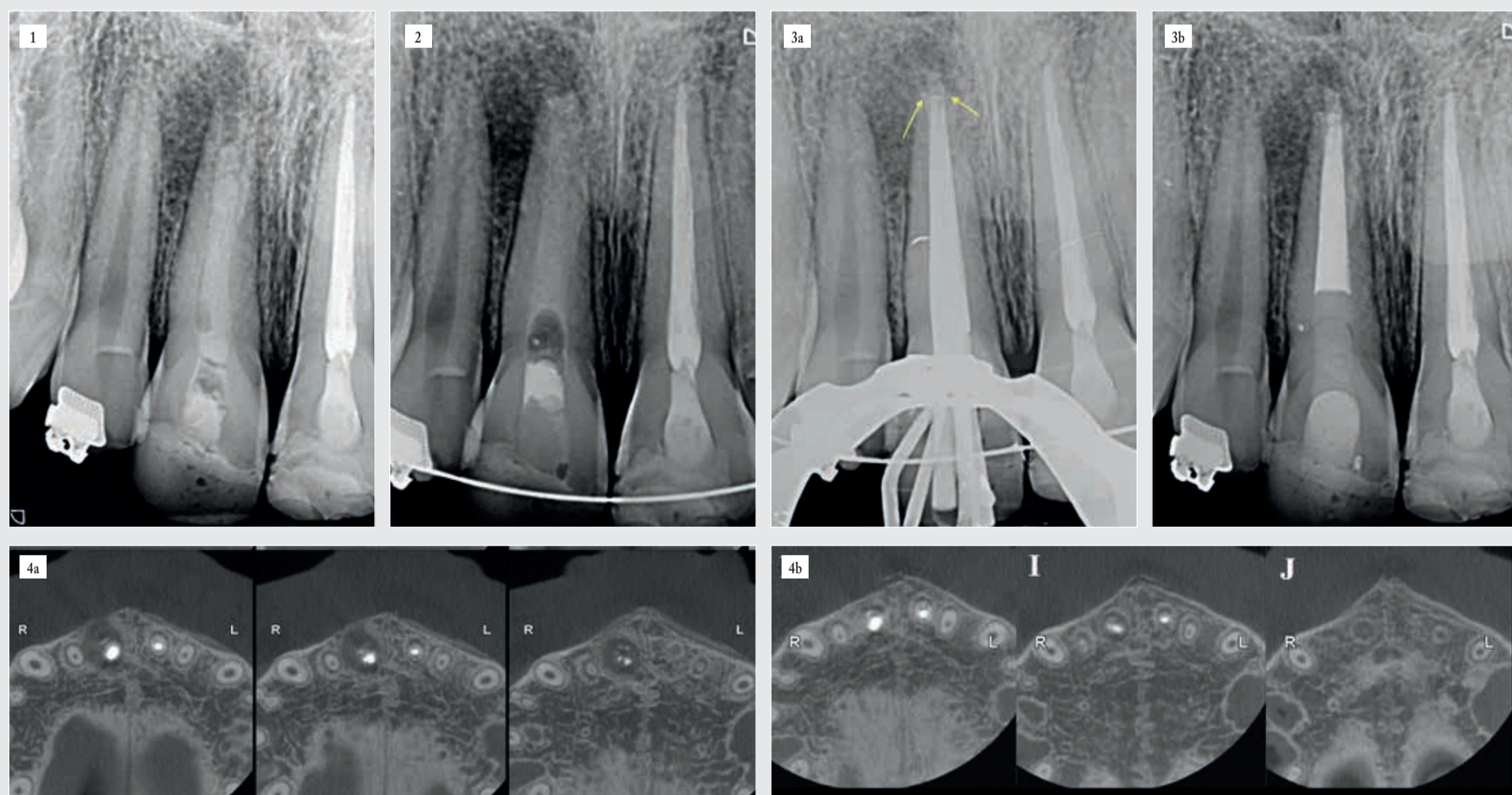
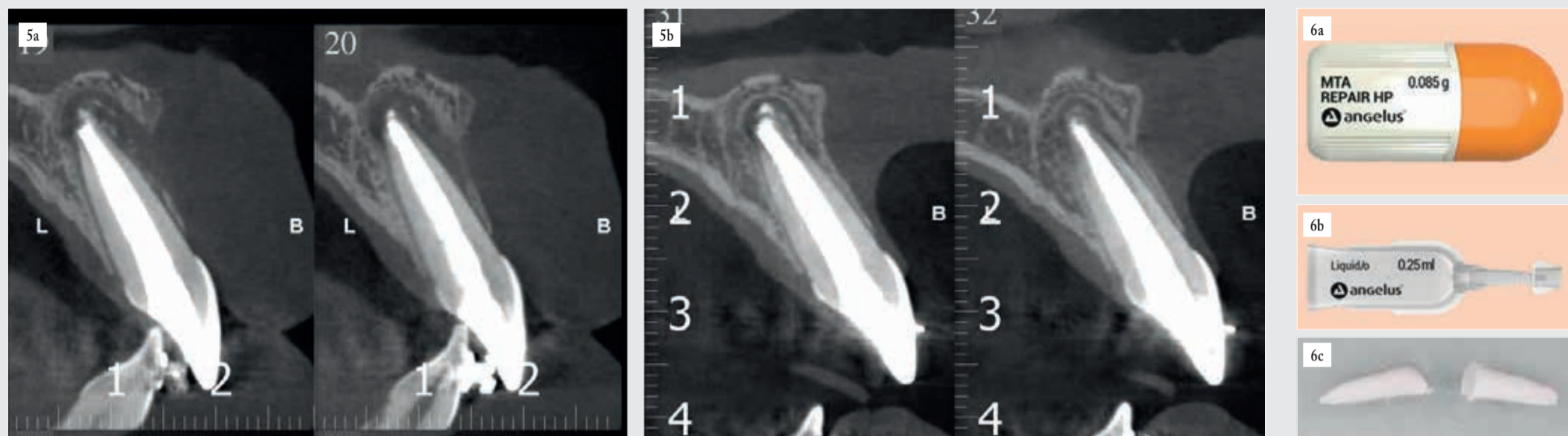

Fig. 1 : Une radiographie initiale montrant la dent N° 11, avec un apex ouvert et une lésion périapicale. | Fig. 2 : Une radiographie après la première consultation avec de la pâte à base d'hydroxyde de calcium dans le canal. | Figs. 3A-3B : Des radiographies durant l'obturation. 3A. Observez la position de la barrière apicale désignée par les flèches. 3B. Obturation finale et restauration. | Figs. 4A-4B : Tomodensitométrie volumique à faisceau conique (TVFC). 4A. Vue axiale juste après la mise en place du MTA HP. 4B. Vue axiale durant la consultation d'accompagnement après 9 mois. Observez la formation d'os, y compris la plaque corticale.



Figs. 5A-5B : Tomodensitométrie volumique à faisceau conique (TVFC). 5A. Vue sagittale juste après la mise en place du MTA HP. 5B. Vue sagittale durant la consultation d'accompagnement après 9 mois. La formation de la plaque corticale est visible, ainsi que la fermeture apicale partielle. | Figs. 6A-6C : Angelus MTA REPAIR HP. 6A. Capsule avec de la poudre. 6B. Liquide. 6C. Le matériel après manipulation adéquate.

et une irrigation finale avec 5 ml de sérum physiologique. Une pâte à base d'hydroxyde de calcium a été mise en place dans le canal, comme un pansement entre les consultations et la dent a été temporairement restaurée (Fig. 2).

Après 10 jours, le patient vint à la clinique pour achever le traitement. La dent était asymptomatique et la zone ne présentait plus l'œdème. Après extraction du scellement provisoire, l'extraction de la pâte d'hydroxyde de calcium a été réalisée en utilisant une solution d'hypochlorite de sodium à 2,5%, et une PUI conformément à la description antérieure. Une lime manuelle #80 a été à nouveau utilisée à la LT. Le canal fut alors irrigué avec 5 ml d'EDTA à 17% (Fórmula e Ação, São Paulo, État de São Paulo, Brésil) durant 3 minutes pour extraire la smear layer et 5 ml de sérum physiologique ont été utilisés pour l'irrigation finale. Le canal a été séché à l'aide de cônes en papier et du MTA HP (Angelus, Londrina, Brésil) a été manipulé selon les instructions du fabricant et placé à l'aide de condensateurs verticaux (B&L Biotech Inc., Fairfax, Virginia) dans les 3 derniers millimètres du canal radiculaire, en formant un tampon apical. Après 10 minutes, le matériel était solide, et la dent a été obturée en utilisant du BC Sealer™ (Brasseler USA®, Savannah, Géorgie) et des cônes de gutta percha selon la technique de condensation latérale (Fig. 3).

La chambre pulpaire a été nettoyée à l'aide d'une éponge imbibée d'alcool à 70%, et la cavité d'accès a été restaurée avec de la résine composite (Fig. 4). Une radio à haute résolution a été demandée au patient immédiatement après le traitement, pour être utilisée dans le cadre d'un accompagnement postérieur.

Le patient s'est présenté pour une évaluation, après un mois, sans le moindre symptôme. Des évaluations radiographiques et cliniques post-opératoires ont été réalisées après 3, 6 et 9 mois. La dent était asymptomatique, et dans la zone il n'existait aucun signe d'inflammation. Après 9 mois, un autre examen tomographique a été fait. La comparaison des images a été réalisée, et la réparation osseuse et la fermeture de l'apex ouvert furent observées (Figs. 4-5).

### Discussion

Des études cliniques antérieures sur des êtres humains ont démontré qu'une barrière apicale en MTA peut être uti-

lisée avec succès dans le cadre de cette technique d'apexification de dents avec apex ouverts. El Meligy, et al. (2006), a publié un essai clinique comparant l'utilisation d'hydroxyde de calcium et de MTA sur 30 dents de 15 patients qui avaient perdu la vitalité pulpaire du fait de carie ou de traumatisme. La technique conventionnelle d'apexification avec de l'hydroxyde de calcium a été réalisée sur une dent, alors que la technique de barrière avec du MTA a été appliquée à l'autre dent du même patient. Les dents ont alors été contrôlées durant 3, 6 et 12 mois, ce qui a révélé que deux des dents obturées en utilisant de l'hydroxyde de calcium avaient échoué, alors qu'aucune des dents obturées avec du MTA ne présentait de signe de pathologie cliniques ou radiographiques. Simon, et al. (2007), a réalisé un test clinique prospectif sur 57 dents de 50 patients avec apex ouverts traités à l'aide d'un tampon de MTA et une obturation définitive du canal, ayant observé un succès dans 81% des cas. Dans ce rapport de cas, l'utilisation de MTA modifié (ciment réparateur de haute plasticité à base de MTA Biocéramique) a montré un bon résultat clinique, en tenant compte de la courte période d'accompagnement. La comparaison des images tomographiques, juste après la mise en place de la barrière de MTA et après une période de 9 mois, a montré une formation tissuse et la fermeture apicale avec du tissu dur. Il faut mentionner qu'une zone radio-transparente peut être observée à ce moment. Un tel standard de guérison pourrait être classifié comme incomplet selon Molven, et al. (1996).

D'un point de vue clinique, la manipulation et la mise en place du MTA REPAIR HP a été plus facile qu'avec le MTA conventionnel. Selon le fabricant, la différence se trouve au niveau du remplacement de l'eau distillée (du MTA Angelus conventionnel) par un liquide qui contient de l'eau et un agent plastifiant organique qui fournit un nouveau produit à haute plasticité (Fig. 6). L'autre propriété déclarée par le fabricant, de non-décoloration dentaire, ne peut être évaluée dans cette étude, car le matériel a été mis en place dans la portion apicale du canal.

L'importance des rapports de cas consiste à démontrer ce qui est possible de réaliser chez nos patients, en utilisant des protocoles cliniques de traitement sur une base scientifique. Des rapports de professionnels cliniques ont exercé des rôles importants dans le domaine de l'odontologie, mais doivent être validés, en utilisant des études

adéquates de recherche clinique et de laboratoire. En guise de conclusion, le protocole clinique utilisant le nouveau MTA REPAIR HP, décrit dans ce rapport de cas, permet l'apexification réussie d'une incisive centrale chez un jeune patient.

### Références

1. Trope M. Treatment of immature teeth with non-vital pulps and apical periodontitis. *Endod Topics*. 2006;14:51-59.
2. Rafter M. Apexification: a review. *Dent Traumatol*. 2005;21(1):1-8.
3. Granath LE. Some notes on the treatment of traumatized incisors in children. *Odont Rev*. 1959;10:272.
4. Morfis AS, Siskos G. Apexification with the use of calcium hydroxide: a clinical study. *J Clin Pediatr Dent*. 1991;16(1):13-19.
5. Kleier DJ, Barr ES. A study of endodontically apexified teeth. *Endod Dent Traumatol*. 1991;7(3):112-117.
6. Walia T, Charola HS, Gauba K. Management of wide open apices in non-vital permanent teeth with Ca(OH)2 paste. *J Clin Pediatr Dent*. 2000;25(1):51-56.
7. Dominguez Reyes A, Munoz Munoz L, Aznar Martin T. Study of calcium hydroxide apexification in 26 young permanent incisors. *Dent Traumatol*. 2005;21(3):141-145.
8. Sübay RK, Kayataş M. Dens invaginatus in an immature maxillary lateral incisor: a case report of complex endodontic treatment. *Oral Surg Oral Med Oral Pathol Oral Radiol Endod*. 2006;102(2):e37-41.
9. El-Meligy OA, Avery DR. Comparison of apexification with mineral trioxide aggregate and calcium hydroxide. *Pediatr Dent*. 2006;28(3):248-253.
10. Andreasen JO, Farik B, Munksgaard EC. Long-term calcium hydroxide as a root canal dressing may increase risk of root fracture. *Dent Traumatol*. 2002;18(3):134-137.
11. Andreasen JO, Munksgaard EC, Bakland LK. Comparison of fracture resistance in root canals of immature sheep teeth after filling with calcium hydroxide or MTA. *Dent Traumatol*. 2006;22(3):154-156.
12. Heling I, Lustmann J, Hover R, Bichacho N. Complications of apexification resulting from poor patient compliance: report of case. *ASDC J Dent Child*. 1999;66(6):415-418.
13. Torabinejad M, Chivian N. Clinical applications of mineral trioxide aggregate. *J Endod*. 1999;25(3):197-205.
14. Torabinejad M, Hong CU, McDo-

- nald F, Pitt Ford TR. Physical and chemical properties of a new root-end filling material. *J Endod*. 1995;21(7):349-353.
15. Shabahang S, Torabinejad M, Boyne PP, Abedi H, McMillan P. A comparative study of root-end induction using osteogenic protein-1, calcium hydroxide, and mineral trioxide aggregate in dogs. *J Endod*. 1999;25(1):1-5.
16. Simon S, Rilliard F, Bernal A, Macbtou P. The use of mineral trioxide aggregate in one-visit apexification treatment: a prospective study. *Int Endod J*. 2007;40(3):186-197.
17. Steinig TH, Regan JD, Gutmann JL. The use and predictable placement of mineral trioxide aggregate in one-visit apexification cases. *Aust Endod J*. 2003;29(1):34-42.
18. Witherspoon DE, Small JC, Regan JD, Nunn M. Retrospective analysis of open apex teeth obturated with mineral trioxide aggregate. *J Endod*. 2008;34(10):1171-1176.
19. Mente J, Hage N, Pfefferle T, Koch MJ, Dreyhaupt J, Staehle HJ, Friedman S. Mineral trioxide aggregate apical plugs in teeth with open apical foramina: a retrospective analysis of treatment outcome. *J Endod*. 2009;35(10):1354-1358.
20. Nayar S, Bishop K, Alani A. A report on the clinical and radio-graphic

- outcomes of 38 cases of apexification with mineral trioxide aggregate. *Eur J Prosthodont Restor Dent*. 2009;17(4):150-156.
21. Holden DT, Schwartz SA, Kirkpatrick TC, Schindler WG. Clinical outcomes of artificial root-end barriers with mineral trioxide aggregate in teeth with immature apices. *J Endod*. 2008;34(7):812-817.
22. Seltzer S, Sinai I, August D. Periodontal effects of root perforations before and during endodontic procedures. *J Dent Res*. 1970;49(2):332-339.
23. De Chevigny, Dao TT, Basrani BR, Marquis V, Farzaneh M, Abitbol S, Friedman S. Treatment outcome in endodontics: the Toronto study — phases 3 and 4: orthograde retreatment. *J Endod*. 2008;34(2):131-137.
24. Angelus. MTA REPAIR HP. <http://angelus.ind.br/MTA-REPAIR-HP-292.html>. Accessed April 4, 2016.
25. Molven O, Halse A, Grung B. Incomplete healing (scar tissue) after periapical surgery — radiographic findings 8 to 12 years after treatment. *J Endod*. 1996;2(5):264-268.


Reproduction autorisée par *Endodontic Practice US*, Vol. 9 No. 2



### Les auteurs

#### Mario Luis Zuolo, DDS, MSc,

travaille en tant que Spécialiste en Endodontie à São Paulo, Brésil. Titulaire d'un Master en Biologie Moléculaire à l'université UNIFESP - Ecole Paulista de Médecine, à São Paulo, Brésil, il est professeur dans le cadre du programme de deuxième et troisième cycles du département d'Endodontie, professeur du Programme d'Endodontie de l'EAP-APCD, à São Paulo, Brésil. Le docteur Zuolo donne des conférences sur l'endodontie partout dans le monde. Auteur de plusieurs publications depuis 1998, plus récemment il a été coauteur de l'ouvrage *Reintervenção em Endodontia [Réintervention en Endodontie]*, chez Quintessence, en 2014.



#### Arthur de Siqueira Zuolo, DDS, MSc,

licencié en 2010 à l'Université de São Paulo (USP), Faculté d'Odontologie de Ribeirão Preto, Brésil. Il est titulaire d'un diplôme de deuxième cycle en Endodontie à la New York University et d'un Master, le qualifiant en tant que spécialiste en Endodontie, obtenu à la Faculté d'Odontologie São Leopoldo Mandic, à Campinas, Brésil. Le docteur Zuolo est également Professeur agrégé pour la spécialité Endodontie à l'APCD, à São Paulo, Brésil. Il a un cabinet dentaire à São Paulo, Brésil, et est coauteur du livre *Reintervenção em Endodontia [Réintervention en Endodontie]*, publié aux Éditions Quintessence, en 2014.

# Logiciel de conception numérique du sourire et CFAO pour créer un mock-up et les restaurations définitives

Aki Lindén, Finlande

**Résumé :** Patiente: Femme âgée de 32 ans atteinte d'une amélogénèse imparfaite de type hypoplasique à puits.  
**Plan de traitement :** Des photographies de la patiente et un logiciel de conception numérique de sourire ont été utilisés pour élaborer le plan du traitement et créer un mock-up numérique. Une empreinte numérique a été acquise au moyen d'un scanner intraoral. Les paramètres du mock-up numérique ont été importés dans le logiciel CAO afin de concevoir un wax-up. Après la préparation, une nouvelle empreinte numérique a été prise ; les facettes définitives ont été conçues à l'aide du logiciel CAO et fabriquées au moyen d'une unité de fraiseage.

## Introduction

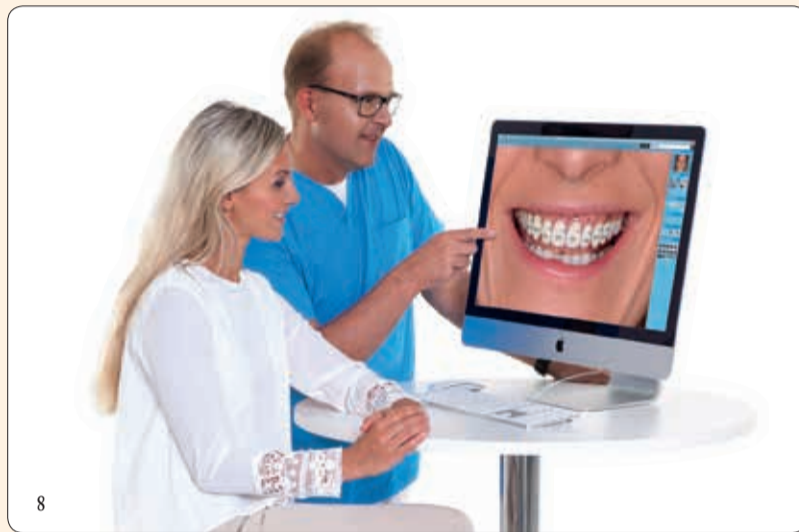Pendant des années, la dentisterie esthétique a fait appel à des techniques traditionnelles pour planifier le traitement et concevoir le sourire des patients. Ces dernières années ont vu l'apparition de divers logiciels offrant de nouveaux outils très utiles pour concevoir ce sourire numériquement. Par rapport aux techniques traditionnelles, les principaux atouts de la conception numérique allient vitesse, souplesse et meilleure communication entre le patient et l'équipe de soins.



## Conception numérique du sourire

La première visite de la patiente a commencé par la prise de photographies préopératoires de son visage au moyen d'un appareil photo Canon EOS 6D (Fig. 1), au total deux clichés — une première photographie du sourire prise de face (Fig. 2) et une seconde prise avec écarteur de lèvres (Fig. 3).

J'ai pris soin de prendre les deux clichés selon le même angle en montant l'appareil photographique sur un pied. La distance distale entre les incisives centrales supérieures a été mesurée à



l'aide d'un compas à calibrer afin d'établir l'image.

La teinte appropriée des nouvelles dents a également été déterminée (BL3—Fig. 4, le troisième échantillon de couleur à partir de la gauche).

Ensuite, la photographie de la patiente a été importée dans un logiciel de conception numérique du sourire. Les proportions de son visage ont été analysées — notamment la ligne du sourire, la ligne médiane et la ligne interopillaire (Fig. 5).

Les différentes possibilités de traitement ont été expliquées visuellement à la patiente à l'aide de l'outil de silhouettage du logiciel (Fig. 6). La patiente a ainsi pu participer à l'élaboration du plan de traitement en exprimant ses attentes du résultat final

au moyen de l'image (Fig. 7). En dernière analyse, nous avons pris la décision de traiter huit dents antérieures maxillaires au lieu des six initialement prévues car la largeur du sourire de la patiente découvrait davantage de dents que la moyenne habituelle. Ce traitement plus complet correspondait également mieux au résultat attendu par la patiente (Fig. 8).

Pour finaliser la conception, la photographie de la patiente prise avec écarteur de lèvres a été superposée à l'image du sourire, ce qui a permis d'examiner la zone gingivale et d'y apporter les modifications nécessaires (Fig. 9).

## Création du wax-up

Avant le traitement, une empreinte numérique des dents de la patiente a été réalisée au moyen d'un scanner intraoral (Figs. 10 et 11). Le scannage des deux arcades dentaires a permis d'obtenir des empreintes numériques immédiatement disponibles pour concevoir le wax-up.

La silhouette du sourire a été exportée du logiciel de conception numérique du sourire et importée dans le logiciel CAO pour y créer le wax-up (Fig. 12). Cette silhouette a été ajustée sur l'empreinte numérique et utilisée comme guide pour créer les formes des facettes dans le logiciel. Certains outils du logiciel CAO ont été utilisés pour concevoir et finaliser le wax-up numérique (Fig. 13).

Ensuite, une impression en trois dimensions (3D) du wax-up a été réalisée afin de fabriquer un mock-up permettant de prévisualiser le résultat esthétique en bouche. Une clé en silicone a été préparée à partir de l'impression 3D du modèle. Cette clé et le matériau de restauration provisoire Protemp 4 de 3M ESPE ont servi à fabriquer le mock-up dans la bouche de la patiente (Fig. 14). Son adaptation ainsi que sa fonctionna-

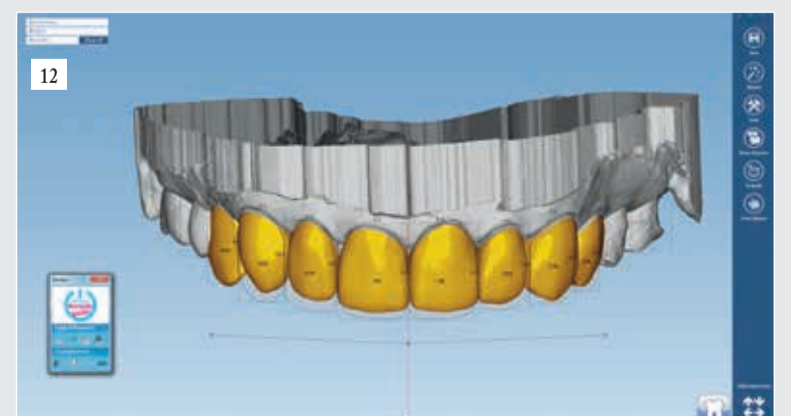
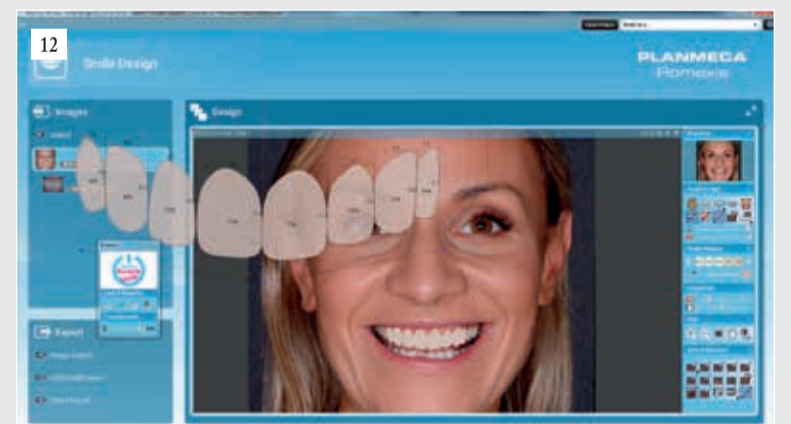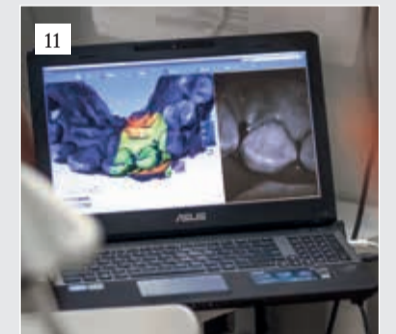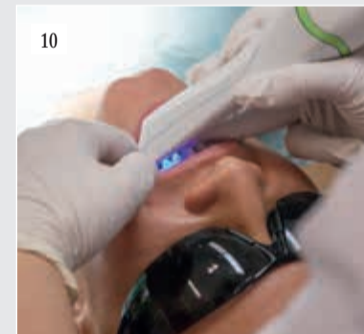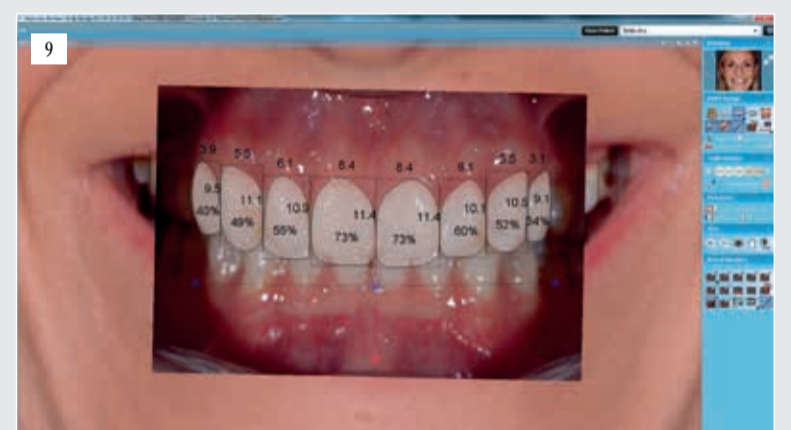
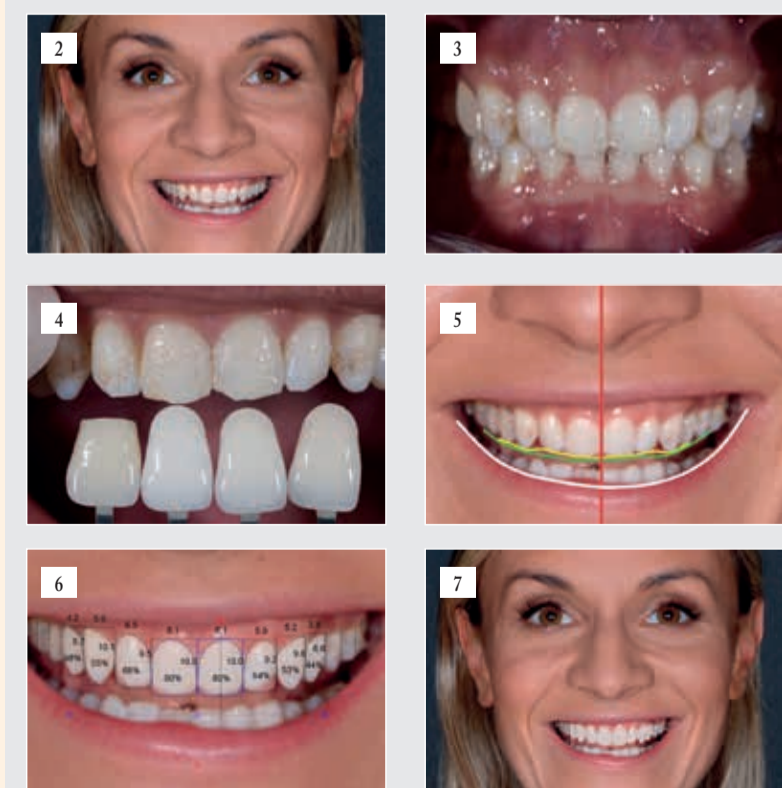lité ont été vérifiées. À ce moment, la patiente a eu l'occasion d'examiner la silhouette de ses nouvelles dents, et de se rendre compte des changements tant au niveau de l'apparence que des sensations (Fig. 15).

## Préparations et facettes provisoires

Le bon ajustement ayant été confirmé, les dents de la patiente ont été

préparées (Figs. 16 et 17) puis scannées de nouveau au moyen d'un scanner intraoral.

Des facettes provisoires ont alors été fabriquées à l'aide de la même clé en silicone et du même matériau de restauration provisoire Protemp 4 de 3M ESPE utilisés précédemment. Les facettes provisoires ont été essayées sur la patiente puis fixées après un mordantage sélectif.



### Création des restaurations définitives

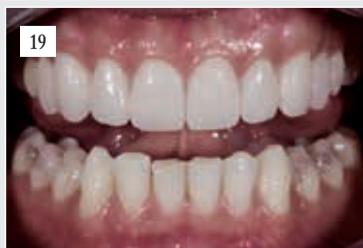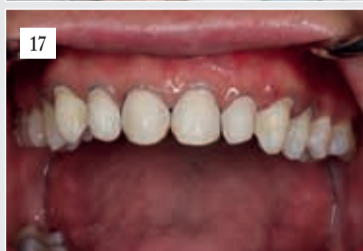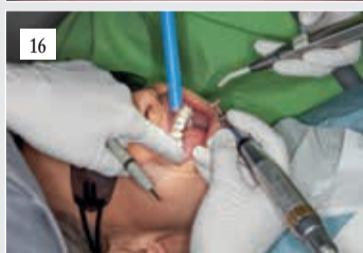
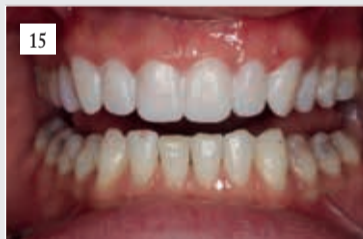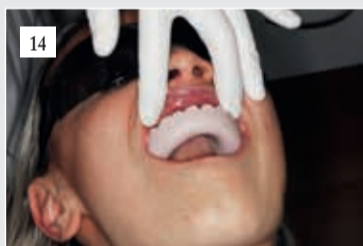Les facettes provisoires étant parfaitement adaptées, les éléments définitifs ont été fabriqués à partir de lingotins IPS e.max CAD au moyen d'une unité de fraisage. Une céramique de stratification (IPS e.max Ceram) a été utilisée pour parachever les restaurations sur les zones labiales et incisives afin de parvenir au meilleur résultat esthétique possible (Fig. 18).

Ce traitement parfaitement réussi s'est terminé par le scellement des restaurations définitives. Une photographie du résultat final a également été prise (Figs. 19 et 20).

### Conclusion

La conception numérique du sourire améliore considérablement la communication entre le patient et toute l'équipe de soins. Des résultats plus prévisibles accroissent la confiance des patients qui ne doutent plus que le résultat sera celui de leurs attentes. Le patient est également ravi de jouer un rôle actif dans son propre traitement et de pouvoir participer au processus de conception depuis le tout début. En conséquence, le patient accepte mieux son traitement.

La conception numérique du sourire offre plusieurs avantages par rapport aux modalités classiques qui font appel à différents wax-up pour concevoir le sourire, — elle est plus simple, plus confortable pour le patient et aussi plus efficace.



20

Remerciements : l'auteur tient à remercier le Dr Katja Narva, DDS, Phd, spécialiste en dentisterie prothétique.

Matériel et logiciels utilisés : logiciel de conception numérique du sourire Planmeca Romexis, logiciel Planmeca PlanCAD Premium, scanner intraoral Planmeca PlanScan, unité de fraisage Planmeca PlanMill 50.

Article paru dans le magazine cosmetic dentistry 1/2016



### L'auteur

#### Aki Lindén

Avec plus de vingt années d'expérience dans son propre laboratoire dentaire à Helsinki, Aki Lindén, prothésiste dentaire agréé (CTD), possède une longue histoire en dentisterie esthétique et prothèses fixes. En Finlande, Aki Lindén est un leader d'opinion reconnu chez Ivoclar Vivadent, pour qui il intervient fréquemment en tant que formateur et conférencier. Monsieur Lindén est également membre de plusieurs associations de dentisterie esthétique, notamment la SAED (Scandinavian Academy of Esthetic Dentistry), l'AACD (American Academy of Cosmetic Dentistry) et la SCAD (Society for Color and Appearance in Dentistry).

## Bluephase® Style:

### Une prise en main confortable

Le progrès associe tradition et innovation. Sur la base de ce principe, Ivoclar Vivadent a modernisé la classique Bluephase® – pour créer la Bluephase Style.

Dentistes, scientifiques et instituts de test renommés apprécient tous le standard élevé de la lampe à photopolymériser Bluephase sans fil – non seulement pour sa puissance, mais aussi pour sa maniabilité. Ces critères de qualité se retrouvent bien sûr sur le nouveau modèle. Et ce n'est pas tout : à puissance identique (1200 mW/cm<sup>2</sup> ± 10%), la lampe Bluephase Style est nettement plus compacte et donc encore plus maniable.



Lampe classique (au fond) et sa version perfectionnée : des différences frappantes

#### Bluephase Style – ergonomie pour toutes les mains

Main d'homme ou de femme, petite ou grande : la lampe à photopolymériser com-

pacte Bluephase Style est toujours ergonomique. Selon les préférences personnelles, elle permet différentes prises en main mais toujours confortables et sans fatigue. Légère et de conception équilibrée, Bluephase Style réduit les contraintes exercées sur la main et le bras – indépendamment de la taille des mains de l'utilisateur.

#### La lampe LED pour toutes les utilisations

La fonction Click&Cure (permutation aisée entre alimentation sans fil et secteur) et la LED Polywave® éprouvée et développée en interne ont été conservées. Contrairement aux lampes LED de 2e génération, tous les photo-initiateurs et les matériaux d'une longueur d'ondes de 385 à 515 nm peuvent ainsi être photopolymérisés.

## Bluephase® Style

### Aperçu des avantages

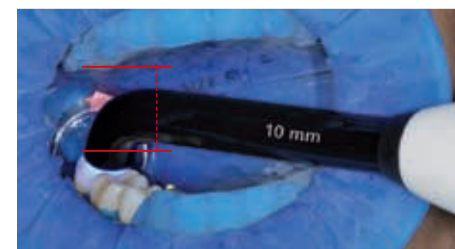
- Ergonomique, convient pour une main de femme ou d'homme
- LED Polywave® avec un large spectre d'émission de 385 à 515 nm, similaire à celui des lampes halogènes
- Convient à tous les types de matériaux
- Champ de traitement élargi grâce à l'embout lumineux de 10 mm
- Embout lumineux court : toutes les surfaces des dents sont facilement atteintes même si la bouche n'est pas totalement ouverte
- Click & Cure pour un fonctionnement de secours branché sur secteur indépendant de la batterie



#### Embout lumineux 10 mm raccourci

L'embout lumineux de Bluephase Style se distingue clairement de la majorité des produits concurrents classiques. Plus court, il accède facilement à toutes les surfaces dentaires sans ouverture extrême de la bouche. Grâce à son grand diamètre de 10 mm, les cavités de grande surface sont parfaitement illuminées.

Plus besoin de procéder à des expositions multiples, coûteuses en temps et en argent en cas d'obturations MOD.



Même les zones difficilement accessibles sont atteintes avec Bluephase® Style. (Dr Eduardo Mahn, Santiago, Chili)

Plus d'informations sur [www.ivoclarvivadent.com](http://www.ivoclarvivadent.com)

## Produits

### Rayscan Alpha+

Le nouveau Rayscan Alpha+ est la dernière génération de cone-beam (CBCT). Il dispose de caractéristiques techniques exclusives.



Son champ d'acquisition libre de 4x3 cm à 16x10 cm vous permettra d'effectuer très précisément tous les types de diagnostic et de diminuer les doses de rayons X pour vos patient grâce au positionnement du champ d'acquisition par guidage LED.

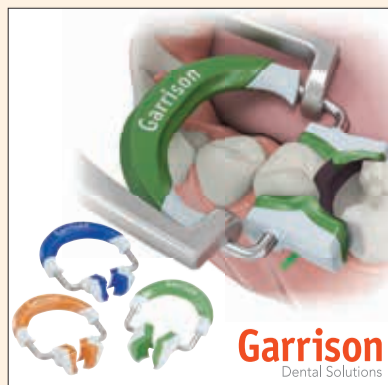Le Rayscan est spécialisé dans les procédures endodontiques et dans la planification implantaire. Il offre actuellement la meilleure résolution du marché avec une taille de voxel de 70µm. La qualité des images panoramiques est également exceptionnelle. Le Rayscan Alpha+ est garanti "4 ans" et est fourni avec un ordinateur, un écran LED 27 pouces et le programme 3D "Xelis Dental".

Pour tout renseignement, offre ou visite de notre showroom (Erasmus), veuillez contacter Nicolas Ravets au 0476 23 43 83 ou par email [nicolas@bescan.be](mailto:nicolas@bescan.be). Retrouvez tout l'univers de Ray Medical sur notre site [www.raymedical.be](http://www.raymedical.be)

### Système de matrices sectionnelles Composi-Tight® 3D Fusion™

La nouvelle matrice sectionnelle Composi-Tight® 3D Fusion™ de Garrison est pensée pour réaliser avec succès un plus grand éventail de restaurations composites de classe II. Ce kit complet inclut trois modèles de bague séparatrice, cinq tailles de matrice, quatre tailles de coin interproximal et une pince pour la mise en place des bagues. Composi-Tight® 3D Fusion™ est indiqué pour les restaurations de classe II MO/DO, MOD et avec préparation de grande taille.

Le nouveau système Composi-Tight® 3D Fusion™ repose sur plus de 20 années de position dominante de Garrison dans le domaine des matrices sectionnelles qui lui ont permis de fabriquer son système le plus complet et le plus facile à utiliser. Le système à trois bagues comprend une bague séparatrice courte (bleue), une bague séparatrice longue (orange) et la première bague séparatrice dans le domaine dentaire pour préparation de grande taille (verte). Les trois modèles sont dotés



des extrémités en silicone Soft-Face™ exclusives de Garrison, pour la réduction des bavures, et des extensions de rétention Ultra-Grip™, pour éviter que la bague saute.

Les cinq tailles de matrice sectionnelle anti-adhérente, ultra-fine et extra-douce possèdent en outre la languette Grab-Tab™ sur le bord occlusal pour simplifier la mise en place et le retrait de la bande. Ces cinq tailles vont de pair avec les quatre tailles du coin primé Composi-Tight® 3D Fusion™ Ultra-Adaptive de Garrison. Ces coins sont dotés « d'ailettes » souples pour adapter en douceur les matrices aux irrégularités des dents et empêcher qu'ils ne ressortent. Dans un autre domaine initialement, Garrison a développé une pince en acier inoxydable matricé qui facilite grandement la mise en place des bagues sur les molaires les plus grosses, quelle que soit la taille de la main ou la force de l'utilisateur.

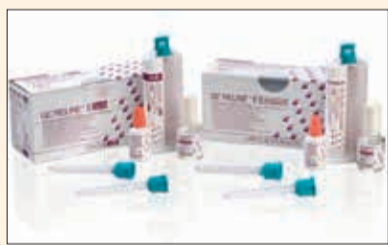Outre le code couleur et l'excellente organisation, le système de matrices sectionnelles Composi-Tight® 3D Fusion™ fait l'objet d'un choix complet de réassorts.

Contactez Garrison Dental Solutions au +49 2451 971 408 ou rendez-vous sur le site web [www.garrisdental.com](http://www.garrisdental.com) pour plus d'informations.

### Nouveau : GC RELINE™ II Soft & GC RELINE™ II Extra Soft

**Matériau de rebasage souple silicone en cartouche ! Ajustage & confort pour une vie active !**

Après des années de succès avec GC RELINE Soft et Extra Soft, GC lance maintenant une version améliorée de ces deux produits : RELINE II Soft et RELINE II Extra Soft. Parce que les patients âgés sont en meilleure santé et restent actifs plus longtemps, ces produits les aideront à garder une prothèse parfaitement ajustée et un confort optimal à tout moment - pour une vie active !



### Application et manipulation faciles

- Système de distribution en cartouche pour une application simple et directe
- Bonne fluidité sous pression, répartition uniforme pour enregistrer les détails anatomiques
- Plus facile à évacuer pour une finition parfaite des marges

### Agréable pour le patient : ajustage à long terme et confort

- Silicone, sans augmentation de température pendant la prise
- Reste souple et sans odeur dans le temps
- Durable, permet de rester en place pendant plusieurs semaines ou mois
- Élasticité maintenue dans le temps... pour amortir la pression masticatoire

### Adhésion optimale de la prothèse

- Adhésion améliorée grâce au nouveau primer pour résine GC Reline II
- Possibilité de rajouter du matériau dans les 3 mois qui suivent la première application : idéal pour s'adapter aux changements de la muqueuse buccale après la procédure de cicatrisation
- Facile à retirer : le nouveau silicone Reline II rend possible le retrait de la couche de rebasage pour la remplacer, en un temps très court

### Pour quelle utilisation ?

- GC RELINE II Extra Soft est particulièrement utile pour normaliser les tissus irrités et aider à leur cicatrisation après extraction ou chirurgie implantaire. Il peut rester en place pendant quelques jours ou quelques semaines.
- GC RELINE II Soft est idéal en cas de problèmes anatomiques et pour le rebasage de prothèse implantaire après la phase de guérison. Il peut rester en place plusieurs semaines ou quelques mois.

GC D-Light Pro Kit  
GC Benelux  
Edisonbaan 12  
3439 MN Nieuwegein

### De nouvelles usines pour l'ère numérique

**PrograMill : fabrication numérique de restaurations hautement esthétiques**

Ivoclar Vivadent présente quatre nouvelles usines qui, avec les matériaux innovants et les procédés coordonnés de la nouvelle gamme Ivoclar Digital, répondent aux normes les plus exigeantes des technologies cliniques et de laboratoire.



### PrograMill One : la nouvelle référence

PrograMill One est la plus petite unité d'usinage 5 axes au monde. Elle associe qualité de production industrielle, grande précision et design. Dans cette machine 5 axes innovante, l'élément tourne autour de l'outil. L'outil est en contact permanent avec le bloc ce qui garantit des temps d'usinage courts et une usure minimale de l'outil. Il existe plusieurs stratégies d'usinage validées pour les différents matériaux et indications. Dotée de la technologie sans fil, la machine peut être commandée à distance à l'aide d'une application spéciale pour tablettes et smartphones. L'affichage OSD (Optical Status Display) indique l'état d'avancement de la machine. PrograMill One est coordonnée aux scanners et stratégies de conception 3Shape. Cette unité a été tout particulièrement développée pour l'usinage d'IPS e.max.

### PrograMill PM7 : un produit phare dynamique pour les laboratoires

PrograMill PM7 peut usiner de nombreux matériaux en milieu humide et sec. Elle est indiquée pour une large

gamme d'indications. Le procédé d'usinage 5 axes est contrôlé au moyen d'un PC intégré commandé par écran tactile. Les chargeurs de matériaux et d'outils fonctionnent à l'unisson pour que le processus de fabrication se déroule de manière autonome et sans interruption. La gestion centralisée du contenu du chargeur de matériaux et du magasin d'outils garantit l'utilisation de la stratégie d'usinage appropriée. Le ioniseur réduit les exigences de nettoyage lors de l'utilisation de matériaux PMMA. PM7 offre une solution d'avenir pour la fabrication des restaurations prothétiques.

### PrograMill PM3 / PM5 : économique et précis

PrograMill PM3 et PM5 sont conçues pour les procédés d'usinage en milieu humide et sec. Elles sont capables de traiter une large gamme de matériaux pour de nombreuses indications. Le gestionnaire de matériaux entièrement automatique vérifie la compatibilité des outils et des stratégies d'usinage. Le chargeur d'outils assure une fabrication constante et ininterrompue. Le chargeur 8 disques intégré de PrograMill PM5 vous permet d'effectuer plusieurs travaux d'usinage impliquant différents matériaux et indications en même temps. Les stratégies d'usinage individuelles offrent des temps de traitement courts pour chaque restauration.

### Une gamme complète d'accessoires

Une gamme complète d'accessoires complète cette nouvelle offre de machines. Elle comprend des logiciels, une station de base commune, un code couleur innovant permettant d'assurer une manipulation fiable des matériaux ainsi qu'un large éventail d'outils et d'accessoires spécifiques.

IPS e.max® est une marque déposée par Ivoclar Vivadent AG.

[andre.buessers@ivoclarvivadent.com](mailto:andre.buessers@ivoclarvivadent.com)  
[www.ivoclarvivadent.com](http://www.ivoclarvivadent.com)

### One Flare, l'évaseur nouvelle génération traité thermiquement de MICRO-MEGA®

**L'élargissement des entrées canales est la première étape à réaliser afin d'éviter toute contrainte sur les instruments de mise en forme et ainsi limiter les risques de fracture.**

One Flare est un nouvel évaseur livré stérile à usage multiple. Il est le premier de la gamme à bénéficier du traitement thermique qui permet à l'instrument d'être plus flexible, plus résistant à la fatigue et d'obtenir sa couleur dorée.

Ces caractéristiques apporteront aux praticiens plus de sécurité et une progression sécurisée des instruments de mise en forme.

### Les +

- En traitement thermique
- Stérile à usage multiple
- Suppression des interférences à l'entrée du canal

[www.micro-mega.com](http://www.micro-mega.com)

### TEPE brosses interdentaires avec une nouvelle palette de couleurs

Depuis près de 25 ans, les brossettes interdentaires TePe, reconnues pour leurs qualités, sont recommandées par les professionnels et utilisées par les consommateurs dans le monde entier. TePe célèbre aujourd'hui le succès de ses brossettes interdentaires avec une nouvelle palette de couleurs vives et de nouvelles caractéristiques.

La gamme des brossettes fait peau neuve : une tige plus souple, une palette de couleurs plus modernes et un nouveau capuchon. La tige souple brevetée est désormais semi-transparente pour souligner la grande flexibilité des



quatre plus petites tailles. Le capuchon astucieux, utilisé pour protéger la brossette et pour prolonger le manche a été redessiné. Les brosses conservent leurs caractéristiques de qualité supérieure et le même choix de tailles. Les palettes de couleurs fraîches renouvelées sont appliquées aux brosses interdentaires originales et TePe Angle(tm). Les caractéristiques très appréciées des produits restent inchangées : la large gamme, le fil métallique recouvert de plastique, la manche ergonomique et les filaments de bonne qualité.

[www.tepe.com](http://www.tepe.com)

### LegacyENDO :: Introduction

LegacyENDO a trouvé son origine dans un groupe de réflexion qui s'interrogeait sur le rôle du 'Big Endo'. Combien de fois avons-nous été forcés de choisir, par exemple, un nouveau système de limes endodontiques alors que l'ancien système ne posait aucun problème ? La vitesse à laquelle les systèmes de limes arrivent sur le marché est significative et l'utilisateur moyen est perturbé par toutes ces innovations. Est-ce le résultat d'un marketing intensif ou sont ces nouveaux systèmes vraiment meilleurs que leurs prédécesseurs ?

Dans tous les cas, ils ne sont jamais moins chers...

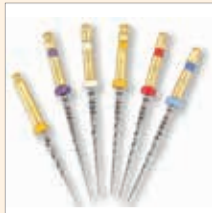### LegacyENDO :: Qui est derrière LegacyENDO

La puissance sous-jacente aux limes LegacyENDO est D&S Dental, abréviation de Derek (Heath) & Steve (Treadway) Dental. Avec plus de 30 ans d'expérience, ce fabricant américain de limes endodontiques produit ces limes pour les grandes marques sur le marché endodontique. Derek Heath, ancien propriétaire de Quality Dental, est le créateur de limes endodontiques Nickel/Titanium. Il détient plusieurs brevets concernant ces limes NiTi, dont le système universel tronconiques est utilisé dans le monde entier.

En 1995, Quality Dental Products a fusionné avec Tulsa Dental Products : ces deux sociétés ont été achetées par Dentsply International en 1996. A



ce jour, D&S Dental est toujours le principal fabricant de limes endodontiques Nickel/Titanium.



**LegacyENDO :: Excellente qualité - Produits abordables**

Notre mission consiste à fournir des produits endodontiques de qualité supérieure et des solutions pour la pratique quotidienne, le tout à des prix raisonnables. Nous cherchons à réduire les frais et les coûts, non seulement dans l'intérêt du praticien, mais aussi du patient.

Nous vous offrons l'opportunité de créer vous-même votre propre système Legacy!

[www.legacy-endo.com](http://www.legacy-endo.com)  
[info@legacy-endo.com](mailto:info@legacy-endo.com)

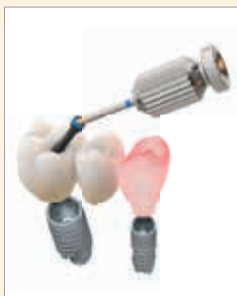**Des restaurations qui font la différence**

**Nouvelle gamme de bridges en zircone HT ML**

La nouvelle gamme restauratrice en zircone à haute translucidité et multicouches (HT ML) à été complétée avec les bridge transvisés et à sceller. La zircone full contour élimine le risque de chipping et de décoloration lors des ajustements pour un résultat esthétique de longue durée. Cette option offre une solution rapide, prévisible et rentable tant pour le labo que le dentiste.

**Bridge NobelProcera sur éléments naturels**

Après la couronne FCZ HT ML lancée récemment, le bridge de la même gamme est désormais disponible sur éléments naturels. La zircone à haute translucidité et multicouches permet d'apporter rapidement les dernières retouches avant le polissage et le glaçage. Disponible en 6 teintes, de 2 à 5 éléments.



**Bridge NobelProcera sur implants**

Les bridges HT ML sont disponibles pour toutes les connexions implantaire (Replace, CC, Brånemark), avec l'option pertuis de vis angulé (ASC) pour les implants à Connexion Conique. Un concept sur implants entièrement sans ciment, disponible en 6 teintes, de 2 à 5 éléments.

**Carte d'épargne My NobelProcera**

Travailler avec les produits NobelProcera® vous octroie des points.

Vous pouvez utiliser ces points pour bénéficier d'une réduction ou éventuellement pour commander un produit ou pour participer à un cours. Épargnez maintenant sur [my-nobelprocera.be](http://my-nobelprocera.be)!

Plus d'info sur [nobelbiocare.com/fcz](http://nobelbiocare.com/fcz) ou au 02/467.41.90

**AIRFLOW® PROPHYLAXIS MASTER d'EMS**

Après plusieurs années de recherches et de développement, plus de 100 000 heures de tests techniques et cliniques réalisés en collaboration avec une équipe de leaders d'opinion à travers le monde, EMS innove encore une fois dans le domaine de la



prévention et de la maintenance parodontale et implantaire en lançant son révolutionnaire : AIRFLOW® PROPHYLAXIS MASTER.

Cet appareil combinant aéropolissage et ultrasons vous séduira par son design, sa pédale sans fil, mais également par son réchauffeur d'eau permettant d'offrir à vos patients un traitement agréable grâce une température de l'irrigant pouvant atteindre 40 degrés. Conçu pour un usage intensif, il répond aux dernières normes d'hygiène, avec son cycle de nettoyage permettant une désinfection complète

de l'appareil, cordons inclus. Doté de la Méthode Originale Air-Flow®, il est particulièrement adapté à la nouvelle poudre Plus d'EMS à base d'Erythritol qui permet un nettoyage efficace à la fois en pour les applications supra et en sous-gingival sur dents naturelles et implants. Équipé de deux pièces à main et de deux réservoirs de poudre conçus pour répondre à toutes les situations cliniques, l'AIR-FLOW PROPHYLAXIS MASTER est capable d'atteindre les poches parodontales les plus profondes (jusqu'à 10mm).

La méthode Originale Piezon®, associée à la technologie intelligente NO


PAIN, - qui ajuste automatiquement, de manière progressive et dégressive, la puissance et la vitesse des inserts EMS,- vous garantit des surfaces dentaires ultra lisses. cette méthode offre une protection maximale des gencives et un confort absolu pour le patient.

L' AIRFLOW PROPHYLAXIS MASTER est la solution idéale pour un traitement prophylactique complet, efficace et confortable en offrant une sécurité absolue !

[info@ems-france.fr](mailto:info@ems-france.fr)  
[www.ems-dent.com](http://www.ems-dent.com)

# Traiter en toute confiance.

Soyez à la pointe de l'innovation dentaire et favorisez la croissance de votre cabinet.



Invisalign vous permet de traiter vos patients en toute confiance, en plaçant l'innovation derrière chaque magnifique sourire que vous contribuez à créer. Il est temps de prendre part à l'avenir de l'orthodontie.



Science in Every Smile

En savoir plus en consultant : [www.invisalign-professional.fr](http://www.invisalign-professional.fr)

© 2017 Align Technology (BV). Tous droits réservés. Invisalign, ClinCheck, SmartTrack et SmartForce, entre autres, sont des marques commerciales et/ou des marques de service déposées d'Align Technology, Inc. ou de l'une de ses filiales ou sociétés affiliées, susceptibles d'être enregistrées aux États-Unis et/ou dans d'autres pays.

Align Technology BV  
Arlandaweg 161  
1043HS Amsterdam  
Pays-Bas  
201098 Rev A