

Advertisement

26^x
CONGRESSO DI TERAPIA
IMPLANTARE E ORTODONTICA

BIOMAX
avere cura

INQUADRA IL QR CODE,
SCOPRI IL PROGRAMMA E
ISCRIVITI SUBITO ONLINE

Il trionfo della
multidisciplinarietà:
**INCLUDERE,
PREVENIRE,
CURARE**

10 — 11
12 — 11
OTTOBRE
2024

Verona
PALAZZO DELLA
GRAN GUARDIA
PIAZZA BRA, 1

BIOMAX SpA
via Zamenhof 615 | 36100 Vicenza
T. 0444 913410 | info@biomax.it
www.biomax.it



L'INTERVISTA

Come trattare il paziente emofilico:
intervista al prof. Francesco Riva,
consigliere CNEL 2

NOTIZIE DAL MONDO

Una revisione offre prove del legame
tra microbioma orale e cancro 3

CASE REPORT

Considerazioni anatomiche per
la valutazione del rischio in chirurgia
implantare zigomatica 6

Protocolli operativi ergonomici
per la terapia implantare post estrattiva
a carico immediato su paziente
traumatizzato: case report 10

NOTIZIE DALLE AZIENDE 12

LAB TRIBUNE

Pagina 13

Advertisement



CLEAN IMPLANT

4,5mm. 5,5mm. 6,5mm. 7,5mm.

Piattaforme: Stretta e 3.0

RIVALUTA IL TRATTAMENTO DELLE ATROFIE OSSEE

IMPIANTI CORTI (DA 4,5 MM)

1. Meno traumi: nessuna ricostruzione complessa.
2. Maggiore successo senza complicazioni postoperatorie
3. Maggiore accettazione da parte del paziente.
4. Nessun ritardo nella riabilitazione e aumento dei costi.

btI-biotechnologyinstitute.com
Tel.: (39) 02 7060 5067

**SCIENZA ED
ESPERIENZA**
CONDIVISA CON TE



Tutele assicurative in odontoiatria: intervista a Nicola Di Gennaro

Patrizia Biancucci

Il Dott. Nicola Di Gennaro è laureato in Medicina e Chirurgia, specialista in Odontostomatologia e odontoiatra INAIL regione Lombardia. È un esperto nel campo dell'odontoiatria legale. L'abbiamo intervistato per affrontare con lui un tema cogente, anche alla luce del recentissimo decreto attuativo sulle assicurazioni della legge Gelli-Bianco, promulgato il 1° marzo 2024 in Gazzetta Ufficiale, inerente la copertura assicurativa necessaria per un medico oggi, che sia un libero professionista, un collaboratore/consulente, un titolare di studio o legale rappresentante di società.

Pagina 4

Biorigenerazione alveolare e dei tessuti molli

per implantologia post-estrattiva computer
guidata a carico immediato in zona estetica

Edoardo Scarabelli

Introduzione

Dopo l'estrazione del dente, il clinico si trova di fronte a diverse alternative terapeutiche. Tra queste, l'inserimento immediato dell'impianto offre vantaggi sia ai pazienti che ai clinici, come la riduzione dei tempi di trattamento, il numero ridotto di procedure chirurgiche, la bassa morbilità e la possibilità di consegnare una protesi provvisoria il giorno

dell'estrazione. L'inserimento immediato ha tassi di sopravvivenza comparabili all'inserimento precoce e ritardato degli impianti¹. Inizialmente proposto per prevenire i cambiamenti nel profilo della cresta dopo l'estrazione di un dente, studi successivi hanno evidenziato che non è efficace nel prevenire la contrazione²⁻⁵.


Pagina 8

Implantologia Zigomatica

SISTEMA CON FRESE TELESCOPICHE

Il primo sistema al mondo
per il trattamento zigomatico
delle gravi atrofie osse
mediante **frese corte estensibili**,
ideato in collaborazione
con il **Dr. Mauricio Prada**.

AON
Implants
All or Nothing



Scopri di più!
Scansiona il QR code
con il tuo smartphone!



www.aonimplants.it

SCAN ME

Advertisement

Come trattare il paziente emofilico: intervista al prof. Francesco Riva, consigliere CNEL

L'emofilia è una patologia genetica rara caratterizzata dall'incapacità di produrre un adeguato livello di alcuni fattori della coagulazione del sangue. Nei soggetti colpiti da questa patologia, una semplice emorragia può diventare un evento estremamente pericoloso. Per parlare di questo tema abbiamo intervistato il prof. Francesco Riva, consigliere CNEL, il quale da anni è molto attivo su questo tema.

Buon giorno prof. Riva, sappiamo della sua attenzione in merito al tema dell'emofilia. Può dirci a che punto siamo con questa malattia e quali sono le sfide che rimangono?

Fortunatamente i pazienti emofilici sono un numero relativamente esiguo rispetto alla popolazione, ma sono pazienti che hanno subito in passato gravi noxae, trasfusione di sangue infetto che hanno procurato diverse morti, prima che venissero verificate le trasfusioni.

Sono pazienti che hanno una malattia che conoscono dalla nascita, dovuta a un problema di coagulazione. I giovani emofilici purtroppo percepiscono già la loro vita in un senso un po' ristretto, ma fortunatamente oggi, attraverso i nuovi farmaci innovativi e i farmaci plasmatici, riescono ad avere una vita quasi normale ma facendo prevenzione.

Anni fa mi occupavo proprio di pazienti emofilici presso l'ospedale che dirigevo, il George Eastman di Roma, che era un centro di riferimento regionale. Durante la mia direzione facemmo anche dei progetti da un punto di vista economico, perché la cura di questi pazienti è una

cura costosissima e il paziente che deve essere operato deve prendere molti farmaci. Allora spieghiamo che un paziente che fa la prevenzione deve poi fare dei trattamenti odontoiatrici non invasivi e senza la somministrazione di farmaci costosi. Ho anche aperto un ambulatorio per i pazienti emofilici e sono stato chiamato dalla Fedemo a coordinare un progetto di monitoraggio.

Per monitorizzare la situazione bisognerebbe attivare dei registri per tutte le malattie, ma in questo progetto prototipo abbiamo scelto di monitorare i pazienti emofilici attraverso i registri dei vari centri di emofilia italiani che dovranno convergere direttamente all'Istituto Superiore di Sanità. Esiste però un problema legato a molte regioni che non forniscono i dati. Sappiamo che dal punto di vista economico i dati sono una ricchezza in sanità per lo Stato perché lo Stato in questo modo può decidere come investire i suoi soldi, spingendo verso certe terapie più performanti rispetto ad altre. Come consigliere CNEL sono stato chiamato per fare un'attività di supporto ai centri di emofilia presso l'Istituto Superiore di Sanità, cercando di coinvolgere anche le regioni, per ascoltarle e capire perché alcune di loro non vogliono dare i dati. Questo è un problema che dovrà assolutamente essere risolto ed è un problema politico, quindi il CNEL potrà essere tramite per ottimizzare questo processo.

Questo tipo di pazienti sono sempre stati considerati dei pazienti complessi e immagino che lo studio



odontoiatrico preferisse mandare un paziente con questa patologia, per i trattamenti più complessi, direttamente in ospedale. Oggi possiamo trattare con tranquillità un paziente con questa patologia all'interno dello studio odontoiatrico?

Absolutamente, ma facendo formazione ai pazienti, che devono sapere cosa devono fare, e al corpo sanitario, quindi l'odontoiatra, l'igienista e l'assistente. È importante poi che ogni paziente abbia la sua cartella elettronica, il suo stato attuale e che ci sia un collegamento tra l'operatore sanitario e il centro che tratta il paziente.

Per interventi semplici, tipo interventi paradontali o una semplice igiene, è sufficiente che il paziente, una volta inquadrato dal centro di riferimento, abbia fatto tutta la prevenzione necessaria. Chiaramente, nel caso di un intervento chirurgico importante, deve esserci un colloquio tra il dentista e il centro di riferimento del paziente, per illustrare il tipo di intervento chirurgico che andrà a sostenere lo stesso in modo da verificare, a seconda della situazione clinica, se può eseguire l'intervento, poiché se gli sono stati somministrati i sostituti plasmatici che gli permettono di avere una corretta coagulazione non c'è nessun problema. Inoltre io sostengo che un atto chirurgico non può essere fatto il venerdì pomeriggio, ma va programmato il lunedì o il martedì e successivamente va dato un tuo contatto telefonico al paziente perché, in tutti gli atti chirurgici che noi facciamo, non possiamo pensare di operare una persona il venerdì e poi lasciare il paziente "solo" per giorni.

Perciò io ritengo che il contatto telefonico sia obbligatorio, in questo caso ancora di più, perché l'emorragia può sopraggiungere qualora non fosse stata eseguita correttamente la terapia profilattica. Perciò il paziente deve essere conscio e formato, non deve fumare perché il rischio di emorragia nei fumatori è maggiore, e assumere cibi caldi. Quindi deve esserci questo connubio e uno studio odontoiatrico che è in grado di fare questo tipo di terapia è uno studio performante rispetto agli altri.

Patrizia Gatto

IMPRINT
INTERNATIONAL
HEADQUARTERS

PUBLISHER AND CHIEF
EXECUTIVE OFFICER: Torsten Oemus
CHIEF CONTENT OFFICER: Claudia Duschek

Dental Tribune International GmbH
Holbeinstr. 29, 04229 Leipzig, Germany
Tel.: +49 341 4847 4302
Fax: +49 341 4847 4173
General requests: info@dental-tribune.com
Sales requests: mediasales@dental-tribune.com
www.dental-tribune.com

Material from Dental Tribune International GmbH that has been reprinted or translated and reprinted in this issue is copyrighted by Dental Tribune International GmbH. Such material must be published with the permission of Dental Tribune International GmbH. **Implant Tribune** is a trademark of Dental Tribune International GmbH.


All rights reserved. © 2024 Dental Tribune International GmbH. Reproduction in any manner in any language, in whole or in part, without the prior written permission of Dental Tribune International GmbH is expressly prohibited.

Dental Tribune International GmbH makes every effort to report clinical information and manufacturers' product news accurately but cannot assume responsibility for the validity of product claims or for typographical errors. The publisher also does not assume responsibility for product names, claims or statements made by advertisers. Opinions expressed by authors are their own and may not reflect those of Dental Tribune International GmbH.

dti Dental
Tribune
International

IMPLANT TRIBUNE ITALIAN EDITION
Anno XIII Numero 2, Maggio 2024

MANAGING EDITOR - Patrizia Gatto
DIREZIONE SCIENTIFICA - Enrico Gherlone, Tiziano Testori
COMITATO SCIENTIFICO
Alberto Barlattani, Andrea Bianchi, Roberto Cocchetto, Ugo Covani, Mauro Labanca, Carlo Maiorana, Gilberto Sammartino, Massimo Simion, Paolo Trisi, Leonardo Trombelli, Ferdinando Zaroni.
CONTRIBUTI
P. Biancucci, M. Bosso, P. Gatto, F. R. Grassi, R. Grassi, C. Paolucci, E. Scarabelli, F. Scarano Catanzaro.
REDAZIONE ITALIANA
Tueor Servizi Srl - redazione@tueorservizi.it
Coordinamento: Adamo Buonerba
C.so Enrico Tazzoli 215/13 - 10137 Torino
Tel.: 011 3110675 - 011 3097363
GRAFICA - Tueor Servizi Srl
GRAPHIC DESIGNER - Caterina Larobina
STAMPA
Vela Web S.r.l.
Via Niccolò Copernico, 8
20082 Binasco (MI)
COORDINAMENTO DIFFUSIONE EDITORIALE
ADDRESSVITT srl
PUBBLICITÀ
Alessia Murari [alessia.murari@tueorservizi.it]
UFFICIO ABBONAMENTI
Tueor Servizi Srl
C.so Enrico Tazzoli 215/13
10137 Torino
Tel.: 011 3110675
segreteria@tueorservizi.it
Copia singola: euro 3,00



© SevecreamStudio/AdobeStock



Dental Tribune Edizione Italiana fa parte del Gruppo Dental Tribune International che pubblica in 25 lingue in oltre 90 Paesi.

È proibito qualunque tipo di utilizzo senza previa autorizzazione dell'Editore, soprattutto per quanto concerne duplicazioni, traduzioni, microfilm e archiviazione su sistemi elettronici. Le riproduzioni, compresi eventuali estratti, possono essere eseguite soltanto con il consenso dell'Editore. In mancanza di dichiarazione contraria, qualunque articolo sottoposto all'approvazione della Redazione presuppone la tacita conferma alla pubblicazione totale o parziale. La Redazione si riserva la facoltà di apportare modifiche, se necessario. Non si assume responsabilità in merito a libri o manoscritti non citati. Gli articoli non a firma della Redazione rappresentano esclusivamente l'opinione dell'Autore, che può non corrispondere a quella dell'Editore. La Redazione non risponde inoltre degli annunci a carattere pubblicitario o equiparati e non assume responsabilità per quanto riguarda informazioni commerciali inerenti associazioni, aziende e mercati e per le conseguenze derivanti da informazioni erranee.

Una revisione offre prove del legame tra microbioma orale e cancro

SOLNA, Svezia - La cavità orale rappresenta un microambiente complesso in cui prospera una comunità microbica diversificata. Una recente revisione, condotto dai ricercatori del Karolinska Institutet in collaborazione con ricercatori della Corea del Sud, dello Sri Lanka e dell'Australia, ha recentemente approfondito i microbi orali e il loro potenziale impatto sulle patologie orali, compreso il cancro orale. I dati raccolti nella revisione possono contribuire a migliorare la diagnosi e la gestione delle patologie orali.

«Il tema dell'associazione tra cancro e microbioma, anche nella cavità orale, è molto attuale», ha dichiarato a Dental Tribune International l'autore principale, il dottor Georgios Belibasakis, professore di biologia clinica delle infezioni orali e capo della Divisione di salute orale e parodontologia del Dipartimento di medicina dentale del Karolinska Institutet.

Parlando dei risultati più interessanti, ha commentato: «Esistono associazioni documentate tra condizioni displastiche orali, compreso il cancro orale, e il microbioma orale. Le associazioni non implicano necessariamente un rapporto di causa-effetto, ma può esserci un circolo vizioso tra l'instaurarsi di un microbioma disbiotico e la progressione delle patologie orali. Un aspetto importante è che le due componenti principali del microbioma orale, il *bacteriome* e il *mycobiome*, tendono ad agire sinergicamente nel deterioramento delle patologie orali. Inoltre, il microambiente tumorale, anche a seconda del tipo specifico, può favorire la colonizzazione e l'invasione di alcune specie microbiche che è clinicamente dimostrato essere associate a una determinata condizione neoplastica».

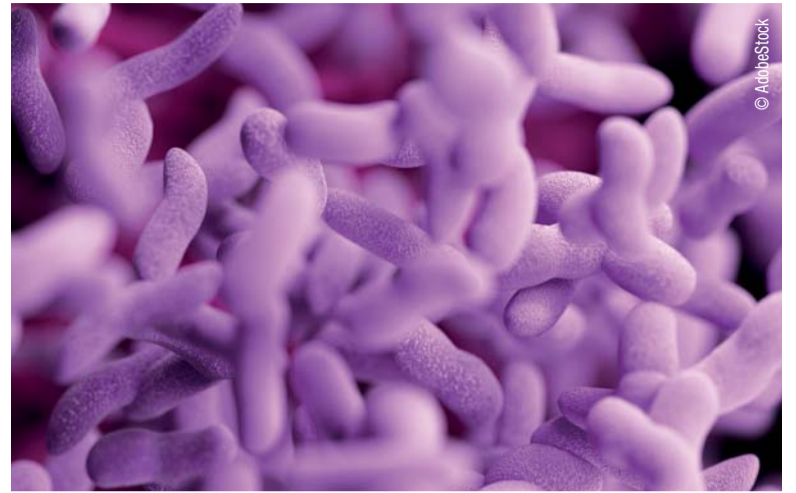Lo studio ha implicazioni diagnostiche e prognostiche per la medicina orale e i ricercatori ritengono che i risultati potrebbero aiutare a spiegare la complessa interazione tra batteri e funghi nella cavità orale, portando così a una migliore prevenzione e gestione del cancro orale. Inoltre, il prof. Belibasakis ha osservato che lo screening delle alterazioni nella composizione batterica e/o fungina dei siti sospetti potrebbe fornire indicazioni precoci o rivelare i modelli di progressione delle patologie della mucosa orale, come il cancro orale.

«Le variazioni nel microbioma di base di un individuo possono servire come marcatori predittivi di qualsiasi condizione orale, compresa la carcinogenesi. I dati disponibili migliorano la nostra comprensione dell'ecologia delle nicchie orali e dei loro cambiamenti disbiotici durante la displasia della mucosa orale e il cancro orale» ha commentato. «Queste conoscenze potrebbero supportare strumenti diagnostici e prognostici precoci e trattamenti innovativi, facendo fare un salto di qualità alla medicina orale», ha concluso.

Lo studio, intitolato "Bacteriome and mycobiome dysbiosis in oral

mucosal dysplasia and oral cancer", è stato pubblicato online il 19 marzo 2024 su *Periodontology 2000*.

Iveta Ramonaite,
Dental Tribune International



CURASEPT
ADS | DNA
NEW

SISTEMA ADS NEW



CURASEPT ha ulteriormente potenziato il SISTEMA A.D.S. (Anti Discoloration System) per contrastare in modo ancora più performante le tre cause della pigmentazione e aumentare la compliance del paziente, questo grazie all'integrazione della NAC (N-Acetil-Cisteina) nella formulazione.

- **POTENZIA L'AZIONE ANTI-PIGMENTANTE**
- **CONTRASTA LE CAUSE DELLA PARODONTITE**
- **ACCELERA I PROCESSI DI GUARIGIONE**

www.curaseptspa.it

Tutele assicurative in odontoiatria: intervista a Nicola Di Gennaro

Pagina 1

Dott. Di Gennaro, quali coperture assicurative deve avere il titolare di studio?

Il tema di questa intervista è un tema cogente, anche alla luce del recentissimo decreto attuativo sulle assicurazioni della legge Gelli-Bianco, promulgato il 1° marzo 2024 in Gazzetta Ufficiale. In realtà le cose che vengono cambiate sono poche ma ne vengono ribadite di importanti facendo il punto della situazione sulla copertura assicurativa necessaria per un medico oggi, che sia un libero professionista, un collaboratore/consulente, un titolare di studio o legale rappresentante di società.

Nel caso di un medico titolare di studio dobbiamo subito chiarire che, in base alla legge Gelli è obbligato ad avere due polizze assicurative. Una è la polizza di responsabilità civile verso terzi, di cui l'acronimo RCT, e l'altra è la polizza RCO il cui acronimo sta per responsabilità civile operai perché è nata con questa dizione ma in realtà riguarda tutti i prestatori d'opera.

La polizza RCT fa riferimento alla responsabilità dello studio rispetto a tutte le cose che possono succedere alle persone e alle cose che fanno parte del contesto studio. Invece la polizza RCO fa riferimento ai collabo-

ratori e ai dipendenti dello studio. Spesso la domanda che viene posta è: "ma perché devo fare una polizza di questo tipo quando io ho già la polizza INAIL, che di fatto copre i dipendenti?".

L'RCO riguarda i dipendenti, e li copre laddove non arriva INAIL oppure in caso di rivalsa del dipendente rispetto ad un risarcimento INAIL che non lo ha soddisfatto. Quindi è una polizza molto importante per i dipendenti ma soprattutto per i collaboratori che non hanno copertura INAIL.

Per quanto riguarda invece la polizza RCT, la polizza della cosiddetta responsabilità civile verso terzi, dobbiamo ricordarci che a sua volta è costituita da due ramificazioni. La prima è la polizza cosiddetta RC professionale che copre i danni ai pazienti conseguenti a tutte le azioni di malpractice in cui possiamo incorrere nella nostra pratica quotidiana.

Ma c'è anche un altro ramo della polizza RCT altrettanto importante, la cosiddetta RC di conduzione.

Questa RC tutela i danni causati a terzi, che non sono necessariamente pazienti, per qualunque tipo di evento che si verifica nel contesto ambientale dello studio in cui operiamo. Ad esempio un paziente che scivola in sala d'attesa, un furto all'in-

terno dello studio e che riguarda gli oggetti del paziente, oppure i danni di pertinenza degli appartamenti limitrofi, per esempio rottura di tubazioni, allagamenti o altro. Quindi noi dobbiamo stare molto attenti a non confondere le polizze RC professionale con quelle di conduzione, che ci vengono spesso presentate in un unico pacchetto. L'assicuratore ci dice: "dottore io le faccio la polizza RCT, è obbligatoria". Ma attenzione, discerniamo nella polizza RCT quello che riguarda la polizza responsabilità civile professionale e la responsabilità civile per conduzione.

Nel caso in cui il paziente denuncia una struttura, che risponde per responsabilità contrattuale, il collaboratore che ha invece una responsabilità extracontrattuale, come si può tutelare da un punto di vista assicurativo? La struttura si può rivalere sul collaboratore?

Qui entriamo in un argomento molto molto delicato perché presuppone anche la conoscenza di alcuni aspetti di tipo medico legale, giuridico, come appunto la responsabilità contrattuale ed extra-contrattuale. Io la farei molto più semplice visto che molti non masticano questi argomenti. Dobbiamo distinguere chi fattura la prestazione e chi non la fat-



tura. Per la legge Gelli, chi risponde in prima battuta è sempre quello che fattura, quindi quasi sempre lo studio. Il medico collaboratore, che solitamente non fattura al paziente ma fattura poi allo studio, può essere chiamato a rispondere dei danni eventualmente causati dalla sua malpractice, solo in caso di dolo, quindi da volontarietà che per fortuna non avviene praticamente mai, o per la cosiddetta colpa grave, un concetto molto discutibile perché ancora non definito in odontoiatria.

Diciamo che è ancora un punto molto nebuloso e questo ovviamente non ci aiuta, non facilita i compiti, non tanto nostri, perché ovviamente non siamo noi consulenti o medici coinvolti a dover decidere cos'è la colpa lieve o grave, ma gli stessi giudici a volte hanno difficoltà da questo punto di vista, tant'è che ad oggi in odontoiatria a me personalmente non risultano dei casi in ambito privato; in ambito pubblico la cosa è un po' diversa, dove ci sono state delle rivalse nei confronti dei medici e che sono arrivati a sentenza con condanna del medico collaboratore per colpa grave. Quindi in questo marasma in realtà che cosa succede? Che il medico collaboratore, a rigor di logica, potrebbe semplicemente assicurarsi per la colpa grave, perché in buona sostanza lui deve rispondere solo per colpa grave. Personalmente io non sono di questo avviso, vale a dire che non consiglio ai medici collaboratori puri di fare una polizza esclusivamente per colpa grave, perché ci sono dei casi in cui il medico può essere direttamente chiamato dal paziente. Infatti nessuno vieta al paziente di chiamare in giudizio anche l'operatore e non solo la struttura. In tal caso, almeno in prima battuta, il medico deve in qualche modo tutelarsi e quindi deve chiamare in causa la sua compagnia. L'altro caso, ahimè più concreto forse perché è frutto di avvenimenti che sono avvenuti di recente, è il caso in cui la struttura non sia in grado di rispondere, vuoi perché è fallita, vuoi perché è uscita dal mercato; in questi casi è ovvio che il legale del paziente per prima cosa va a chiamare la struttura, sia perché si presume che la stessa abbia capacità di rispondere dei danni cagionati sia perché lo dice la legge. Ma se la struttura non risponde per i motivi sopra citati, ecco

che l'avvocato deve per forza rivolgersi all'operatore.

Dunque i nostri colleghi devono fare molta attenzione a quello che firmano e informarsi bene sulle coperture assicurative, perché a volte c'è un po' di confusione, no?

L'argomento è molto vasto, richiederebbe molto più tempo. Invito tutti i medici e i colleghi ad approfondire queste tematiche nei modi che riterranno più opportuni. Ecco proprio per dire due cose velocissime: il medico titolare di studio odontoiatrico deve verificare bene la tipologia della sua copertura in riferimento alla polizza RCT, mentre il collaboratore deve verificare la sua polizza ma anche che le strutture in cui lui lavora abbiano una copertura assicurativa adeguata dal momento che è proprio cambiata la prospettiva nei confronti del risarcimento.

Immagino non sia facile per il collaboratore fare richiesta alla struttura del contratto di assicurazione, giusto?

Assolutamente sì. In passato nessun collaboratore lo chiedeva, mentre adesso è giusto che lo chieda, soprattutto se accettano l'incarico di direttori sanitari; per loro è importante verificare la polizza, cercando di capire come le strutture tutelino il direttore sanitario perché anche qui entrano in ballo aspetti peculiari di queste nuove polizze che si chiamano "claims made", quelle che coprono il momento della denuncia di sinistro, ma anche che, dopo che si è smesso di fare il direttore sanitario, potrebbero impattare in maniera improvvisa come nuovo scenario e il medico che non ha questo tipo di copertura al momento in cui viene la notizia del sinistro si trova scoperto. Lancio una esortazione ai colleghi: non sottovalutate l'importanza della polizza assicurativa perché quando le cose vanno bene ovviamente nessuno ci pensa ma è nel momento in cui succede qualcosa che noi dobbiamo essere pronti e preparati a fronteggiarla nel modo idoneo, con una corretta informazione sapendo esattamente che tipo di prodotto abbiamo a disposizione per poterci difendere.

Patrizia Biancucci

TePe®

Made in Sweden

TePe® Implant Care Kit
The essential kit for healthy implants

Caring for your implants

TePe® BRIDGE & IMPLANT FLOSS

30 pcs

TePe® Implant Care Kit
L'essenziale per il mantenimento domiciliare dei tuoi pazienti in un unico kit firmato TePe!

www.tepe.com

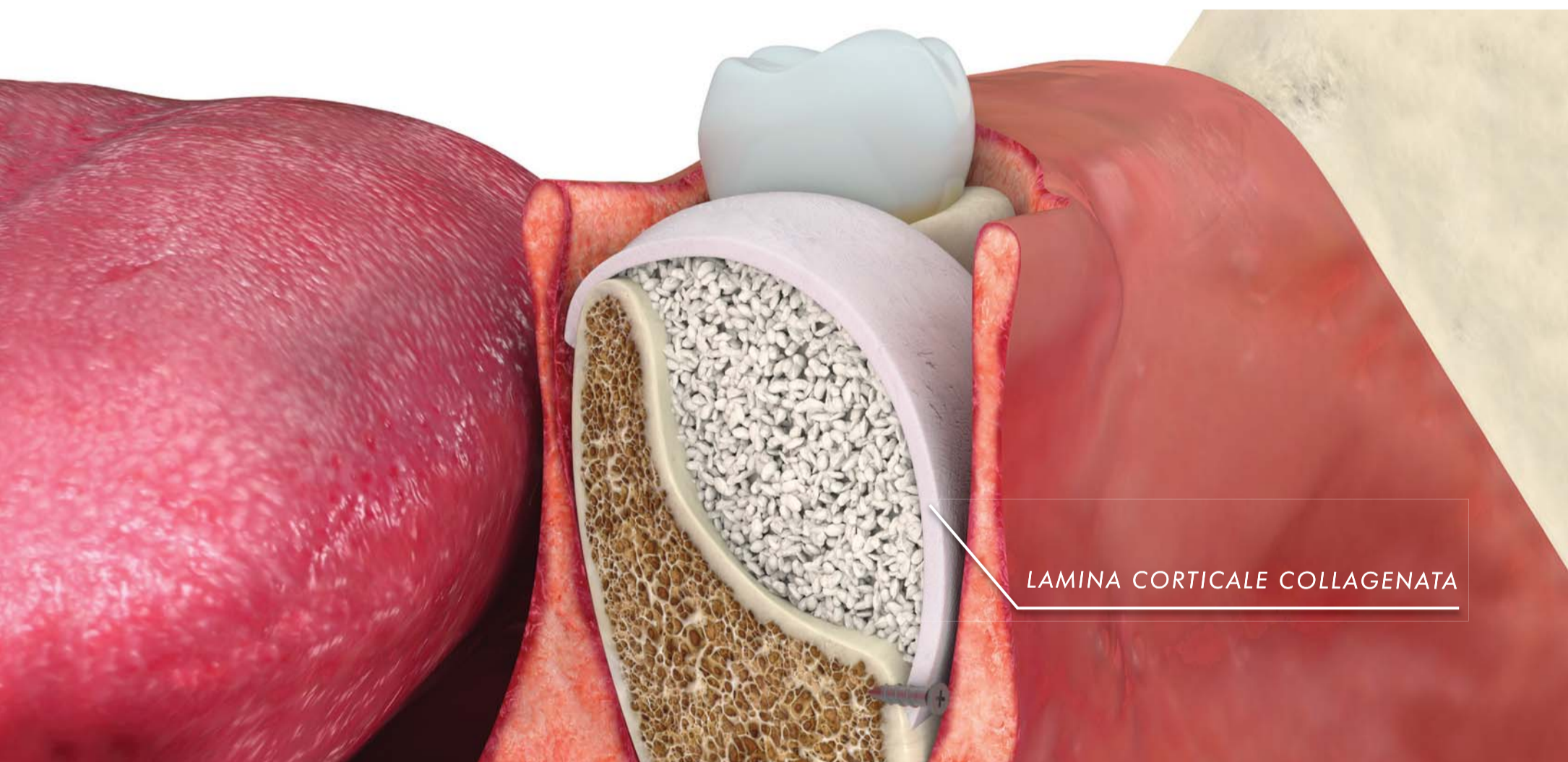
Seguici su **in**

Rimani aggiornato, registrati qui:



OsteoBiol® Lamina®

by Tecnos



LAMINA CORTICALE COLLAGENATA

Evidenze cliniche nel mantenimento del volume osseo:

- 100% di successo clinico in alveoli post-estrattivi con la corticale vestibolare compromessa⁽¹⁾
- Efficace opzione per impianto contestuale in alveoli post-estrattivi con pareti ossee compromesse⁽²⁾
- Possibile alternativa al prelievo di corticale autologa nella ricostruzione di difetti crestali tridimensionali mediante la shell technique^(3,4)



- (1) Schuh PL et al. *Materials (Basel)*. 2021 Sep 9;14(18):5180
(2) Körner G et al. *Int J Esthet Dent*. 2022 Nov 25;17(4):408-422
(3) Villa G et al. *J Periodontics Restorative Dent*. 2023 July-Aug;43(4):435-441
(4) Happe A et al. *J Clin Med*. 2023 Nov 9;12(22):7013

Considerazioni anatomiche per la valutazione del rischio in chirurgia implantare zigomatica

Cesare Paoleschi

Odontoiatra libero professionista in Firenze. Relatore e tutor Master post universitario di Chirurgia Zigomatica a.a. 2022/23 e a. a. 2023/24 Università Vita Salute San Raffaele, Milano.
Relatore e tutor Master universitario di II livello in Implantologia avanzata e rigenerazione ossea aa 2023/24 UNICAMILLUS, Roma. Autore del libro "Chirurgia Implantare Zigomatica per l'odontoiatra" nel quale mette a disposizione dei colleghi la sua esperienza clinica di 10 anni con 15 casi clinici e video in live surgery.

Introduzione

Per l'odontoiatra che si avvicina alla pratica della chirurgia zigomatica la conoscenza approfondita del distretto anatomico maxillo-facciale è fondamentale, inclusa di quelle aree che nella pratica clinica quotidiana non è abituato a frequentare.

È necessario disporre di una visione chiara dell'anatomia soprattutto per poter gestire con competenza eventuali imprevisti intraoperatori, come per esempio la modifica della traiettoria progettata d'inserimento dell'impianto zigomatico.

In particolare, è opportuno conoscere dettagliatamente:

- la localizzazione del forame infraorbitario;
- il decorso del nervo zigomatico facciale;
- la morfologia dei seni mascellari;
- l'inserzione del muscolo canino.

Mentre le differenze tra le arcate dentarie dei pazienti, pur nella loro variabilità, si differenziano principalmente per il grado di atrofia dei processi alveolari e per la qualità del tessuto osseo residuo, in modo completamente diverso il complesso maxillo-facciale presenta un'ampia variabilità per forme e volumi, definiti dalle caratteristiche individuali del soggetto, in parte influenzate dall'etnia di appartenenza.

L'aspetto esteriore del paziente può sorprendentemente trarre in inganno: volti con zigomi molto estesi e pronunciati possono in realtà avere archi zigomatici molto sottili e seni mascellari molto pneumatizzati. Viceversa, complessi maxillo-facciali molto minuti possono talvolta presentare archi zigomatici spessi e seni mascellari poco pneumatizzati.

Inoltre, lo stesso paziente può presentare archi zigomatici e processo alveolare molto diversi tra sinistro e destro, comportando di fatto necessità chirurgiche differenziate da un quadrante all'altro.

È dunque opportuno iniziare con un attento esame di queste caratteristiche, poiché interferiscono direttamente sulla difficoltà dell'esecuzione chirurgica.

È raccomandabile quindi a nostro avviso pianificare la chirurgia solo successivamente a un attento studio dell'anatomia del singolo paziente mediante CBCT, rendering radiografico e possi-

bilmente anche mediante una stampa stereolitografica della struttura ossea del paziente che si andrà ad operare.

Disporre del modello fisico fedele all'anatomia del singolo paziente, aiuta infatti ad avere una conoscenza precisa del caso e quindi tracciare su di esso la posizione prevista degli impianti (Figg. 1-12).

Caratteristiche individuali da prendere in esame

1. Larghezza e spessore dell'arco zigomatico

L'arco zigomatico può presentare larghezze e spessori molto variabili, totalmente indipendenti dall'età del paziente e dall'atrofia del mascellare. Più stretto è l'arco zigomatico, più la chirurgia sarà impegnativa per i potenziali rischi iatrogeni. Più sottile è l'arco zigomatico più sarà difficile ottenere un ancoraggio adeguatamente stabile dell'impianto e maggiore sarà il rischio d'invadere la fossa infratemporale (Figg. 13-16).

2. Pneumatizzazione del seno mascellare

Osservando le proiezioni coronali della TC cone beam è possibile osservare come la compagine ossea del processo mascellare dell'arco zigomatico possa essere individualmente più anteriorizzata o più posteriorizzata, in relazione alla pneumatizzazione del seno mascellare. Questa caratteristica anatomica modifica la complessità della chirurgia implantare zigomatica perché l'aumentare della distanza fra il processo alveolare residuo e la compagine ossea del processo mascellare dell'arco zigomatico aumenta progressivamente la difficoltà a eseguire in modo corretto il foro d'inizio della preparazione chirurgica dell'arco zigomatico (Figg. 17, 18).

3. Dimensione verticale dell'osso mascellare

In pazienti con lo stesso grado di atrofia il diverso sviluppo verticale del mascellare modifica l'inclinazione degli impianti zigomatici. Nei pazienti con minore sviluppo verticale l'inclinazione degli impianti sarà più orizzontale, allontanandoli dalla zona delle orbite. Al contrario, nei pazienti con maggiore sviluppo verticale l'inclinazione degli impianti li avvicinerà alla

zona delle orbite, con conseguenti maggiori rischi iatrogeni. Questa considerazione rafforza ulteriormente il principio per il quale questa chirurgia zigomatica va eseguita nei pazienti con processi alveolari più atrofici (Figg. 19, 20).

4. Distanza tra processo alveolare e osso zigomatico

Questa dimensione è molto variabile ed è influenzata dalla forma e dalla larghezza del complesso maxillo-facciale. La difficoltà chirurgica è direttamente proporzionale all'aumentare di questa distanza, per la difficoltà intraoperatoria di controllare le frese chirurgiche, per la maggiore facilità con cui è possibile ledere la mucosa di Schneider e per l'inclinazione degli impianti che portano a un maggior rischio di avvicinarsi all'orbita. Il rischio è quello di "sbandierare" la fresa nella preparazione del solco implantare. Nei casi invece in cui la distanza sia breve, il chirurgo avrà più facilità a eseguire il progetto.

5. Asimmetria degli archi zigomatici

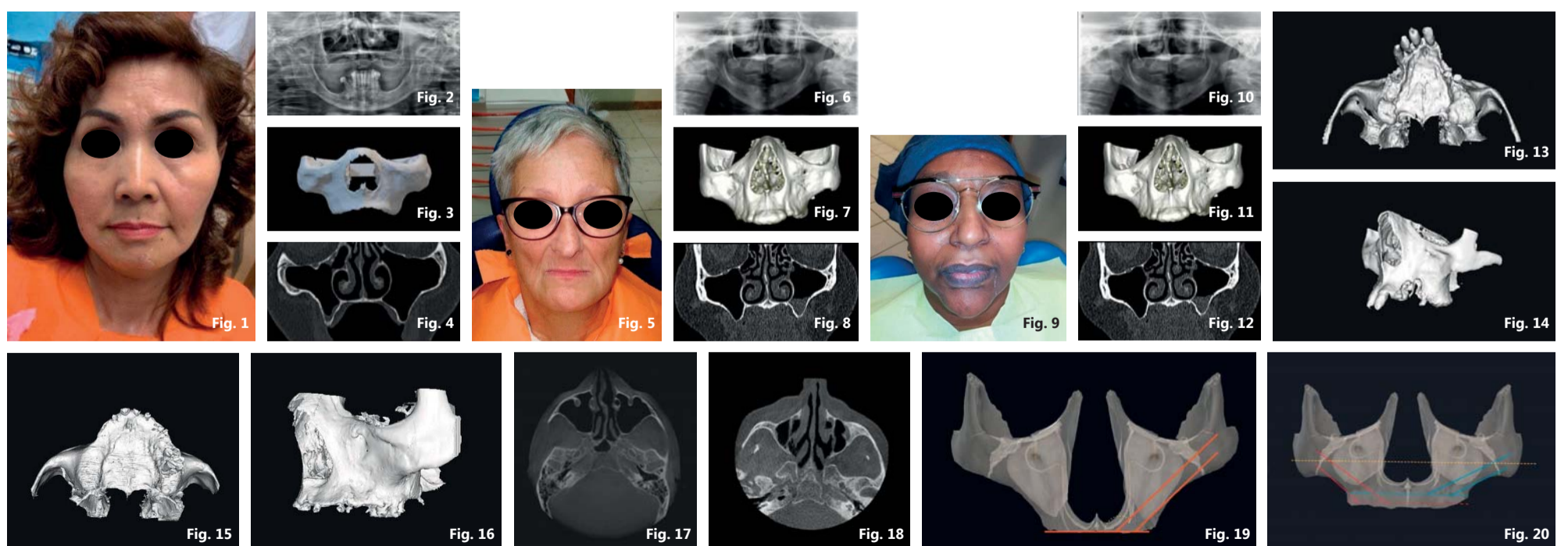
I lati opposti del massiccio maxillo-facciale possono presentarsi sensibilmente diversi e richiedere una progettazione ed esecuzione differenziata, anche nell'utilizzo della tipologia d'impianti.

Il progressivo inserimento della chirurgia zigomatica nella pratica clinica odontoiatrica va incontro a esigenze di riabilitazione immediata dei pazienti con gravi atrofie dei mascellari, senza la necessità di innesti ossei.

Tuttavia, per la sua complessità chirurgica, nonché per le possibili maggiori complicanze, essa non dev'essere considerata un'alternativa all'uso degli impianti standard, bensì costituire l'*ultima ratio*, dopo aver verificato la possibilità di eseguire una riabilitazione convenzionale con l'uso d'impianti standard, inclinati o pterigoidei.

Un'adeguata formazione e una meticolosa programmazione, seguendo un protocollo operativo convalidato sono fortemente consigliati.

L'autore propone un approccio specifico - ZAPA Zygomatic Anatomical Prosthetic Approach - che tenga conto delle caratteristiche anatomiche individuali dei pazienti e delle esigenze protesiche di riabilitazione immediata.



Figg. 1-12 - Archi zigomatici con larghezze e spessori diversi. Variabilità del complesso maxillo-facciale per forme e volumi, definiti dalle caratteristiche individuali del paziente e in parte influenzate dall'etnia di appartenenza. Pazienti di origine: asiatica (Figg. 1-4), caucasica (Figg. 5-8), brasiliana mulatta (Figg. 9-12); **Figg. 13-16** - Archi zigomatici e processi alveolari con larghezza e spessori asimmetrici; **Figg. 17, 18** - Vista assiale di seni nasali molto pneumatizzati (Fig. 17) e con pneumatizzazione ridotta (Fig. 18); **Fig. 19** - La riabilitazione con impianti zigomatici è maggiormente indicata nei casi di processo alveolare fortemente atrofico, in quanto i rischi di danni iatrogeni sono più contenuti; **Fig. 20** - Progetto di riabilitazione con inclinazione degli impianti zigomatici differenziata in base alla dimensione verticale del mascellare. In blu è rappresentata la progettazione nei casi di minore dimensione verticale e in rosso nei casi di maggiore dimensione verticale.

BIOTECK

Un innovativo hydrogel collagenico per il trattamento delle tasche parodontali e peri-implantari

H42 è un hydrogel collagenico in siringa creato da Bioteck che possiede funzione coadiuvante nel trattamento di tasche parodontali e peri-implantari. La sua azione primaria è quella di sigillare la tasca adattandosi perfettamente alla sua geometria e di impedire la ricolonizzazione batterica per 15-30 giorni, venendo poi riassorbito senza lasciare residui. Di origine biologica e privo di componenti aggressive, grazie alla sua componente collagenica che funge da substrato per la colonizzazione delle cellule, H42 crea un ambiente favorevole alla guarigione naturale del tessuto del paziente. H42 nasce grazie ad Exur-Teck, un processo tecnologico innovativo unico, sviluppato da Bioteck, che permette di combinare componenti naturali, come il collagene di origine equina, a polimeri riassorbibili e a quantità ancillari di acido ascorbico con funzione viscomodulante. H42 può essere veicolato attraverso un'ampia gamma di aghi (Gauge 20-27, foro multiplo, laterale o frontale) tra quelli più diffusi negli studi odontoiatrici, grazie alle sue peculiari caratteristiche di fluidità e consistenza. Il trattamento con H42 è minimamente invasivo. Viene eseguito dopo il debridement con strumentazione meccanica dell'elemento da trattare, sia esso un elemento dentale o un impianto. H42 è iniettato nel sito mantenuto asciutto, partendo dal pavimento della tasca. Il contenuto di una siringa di H42 è idoneo a riempire 4-6 tasche parodontali/peri-implantari nel corso di un'unica seduta di trattamento. H42 non necessita di refrigerazione e può essere conservato a temperatura ambiente.

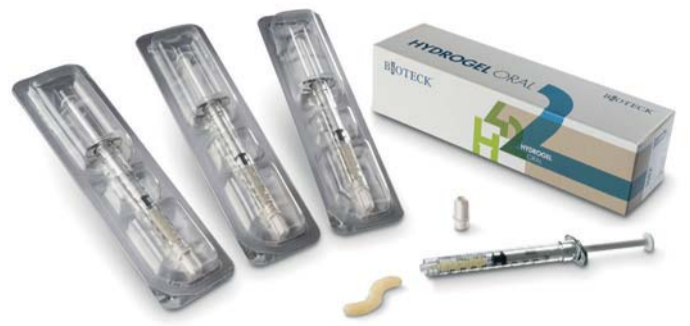Vuoi saperne di più? Partecipa alla relazione della Dott.ssa Marisa Roncati ad EXPODENTAL RIMINI, sabato 18 Maggio alle ore 14 nella sala Volta, presso il padiglione A3.

Tieniti sempre aggiornato con la letteratura dinamica su H42 scansando il qr code



e iscriviti alla newsletter scientifica su www.bioteckacademy.com

Bioteck S.p.A
Arcugnano (VI)
Tel. 0444 289366
Web www.bioteck.com



CE 0477

*Vuoi saperne di più?
Vieni alla relazione della
Dott.ssa Marisa Roncati
ad EXPODENTAL RIMINI
Sabato 18 maggio ore 14.00
SALA VOLTA - PAD. A3*

H42[®] INNOVATIVO HYDROGEL COLLAGENICO

H42[®] è biologico e possiede consistenza, malleabilità e adesività controllate, tali da adattarsi perfettamente alla geometria dello spazio in cui viene inserito.

PER IL TRATTAMENTO DELLE TASCHE PARODONTALI E PERIMPLANTARI



PERCHÉ H42[®] È UN PRODOTTO UNICO



ADERISCE
AI TESSUTI



EVITA LA
COLONIZZAZIONE
BATTERICA



È RIASSORBIBILE



FAVORISCE
LA GUARIGIONE

BIOTECK[®]

www.bioteck.com

Guarda
il depliant
di H42[®]



Biorigenerazione alveolare e dei tessuti molli per implantologia post-estrattiva computer guidata a carico immediato in zona estetica

Edoardo Scarabelli

Odontoiatra specialista in Chirurgia Orale, libero professionista a Gallarate (VA)

Pagina 1

Nel corso degli anni, sono state sviluppate varie tecniche chirurgiche per prevenire potenziali complicazioni future⁶. Procedure come il riempimento dello spazio tra l'impianto e le pareti ossee con minerale osseo bovino deproteinizzato (DBBM) e l'applicazione di un innesto di tessuto connettivo autologo sembrano contrastare efficacemente la contrazione nell'area peri-implantare⁷⁻⁹. In alternativa agli innesti di tessuto autologo, sono state valutate anche matrici in collagene xenogenico, dimostrando risultati comparabili¹⁰.

La biorigenerazione è il potenziamento e l'ottimizzazione delle attività fisiologiche delle cellule coinvolte nei naturali processi rigenerativi dei tessuti del corpo umano, grazie all'azione di molecole organiche quali i polinucleotidi. Recenti studi hanno evidenziato che i polinucleotidi, in sinergia con l'acido ialuronico, sono in grado di favorire la guarigione delle ferite¹¹ e, in associazione con il minerale osseo bovino deproteinizzato, promuovere la rigenerazione dei difetti ossei alveolari orizzontali¹² e il trattamento delle tasche residue associate ai difetti infraossei¹³.

Negli ultimi anni, grazie all'introduzione della CBCT e allo sviluppo di software per il posizionamento guidato degli impianti dentali, si è assi-

stato a un notevole progresso tecnologico nell'ambito dell'implantologia e della riabilitazione orale. Questa evoluzione ha portato a un crescente supporto per l'utilizzo dell'implantologia guidata, poiché consente una migliore integrazione tra le caratteristiche cliniche dei pazienti e i dati radiologici. Tali tecniche, precedute da una dettagliata fase diagnostica, permettono di semplificare la procedura chirurgica riducendo al minimo l'invasività dell'intervento¹⁴.

Obiettivi

Scopo del presente case report è quello di descrivere come l'utilizzo di un gel viscoelastico a base di polinucleotidi e acido ialuronico (Regenfast, Officine Biofarmaceutiche Mastelli), associato all'utilizzo di osso bovino deproteinizzato collagenato al 10% (Geistlich Bio-Oss Collagen, Geistlich Pharma) e della matrice in collagene (Geistlich Fibro-Gide, Geistlich Pharma), semplifichi e migliori la procedura di preservazione ossea nei siti post-estrattivi e il volume dei tessuti molli peri-implantari.

Descrizione del caso

Una paziente di 40 anni, non fumatrice e in buono stato di salute generale, riferisce fastidio ed algia in zona 1.4 e 1.5; entrambi gli elementi

dentari sono stati trattati molti anni prima e presentano due corone protesiche unite tra loro. Dopo una prima valutazione, tramite esame obiettivo, viene eseguita rx endorale periapicale (Fig. 1) che evidenzia la presenza di lesioni apicali ad entrambi gli elementi oltre che carie radicolare profonda su 1.5. In una prima fase si rimuovono le due corone unite e si posizionano due provvisori in resina per poter verificare lo stato di entrambi gli elementi. All'e.o. non solo 1.5 non è più recuperabile ma anche 1.4 presenta una mobilità che non garantisce il suo mantenimento nel breve-medio termine, così si passa a una pianificazione digitale del caso utilizzando un software di chirurgia computer-guidata che va a unire le informazioni ottenute con la CBCT a quelle delle scansioni intraorali delle arcate (Fig. 2).

Viene pianificato il caso prevedendo una chirurgia implantare computer-guidata con dima ad appoggio dentale di tipo safe, al fine di inserire due impianti Dentsply Primetaper EV (3,6 x 11 mm posizione 1.4 e 3,6 x 9 mm per l'1.5) e procedere con il carico immediato contestuale dei due elementi.

Il giorno della chirurgia quindi, previa anestesia locale, si esegue l'estrazione atraumatica dei due elementi, la corticale vestibolare in entrambi i siti viene mantenuta (Figg. 3, 4), segue il

posizionamento della dima ad appoggio dentale per la chirurgia guidata (Fig. 5), l'inserimento dei due impianti con il raggiungimento di circa 30 Ncm di torque (Fig. 6), quindi si passa al riempimento del gap tra impianti e corticale vestibolare con Geistlich Bio-Oss Collagen precedentemente bagnato con Regenfast (Fig. 7), vestibolarmente viene inserita a mezzo spessore la matrice Geistlich Fibro-Gide anch'essa imbibita con Regenfast (Figg. 8, 9).

Il carico immediato dei due provvisori uniti, precedentemente preparato grazie al progetto in guidata, viene posizionato e serrato come da linea guida implantare e consente di dover apporre solo qualche punto semplice riassorbibile a livello delle papille interdentali (Fig. 10). L'rx endorale di controllo viene eseguita al termine dell'intervento (Fig. 11).

A distanza di 7 mesi dall'intervento vengono svitati i provvisori, e una volta constatata l'ottima guarigione dei tessuti (Fig. 12), si procede a rilevare la scansione intraorale dei tragitti transmucosi e dei due scanbody (Fig. 13), per richiedere la realizzazione di due abutment customizzati in titanio nitruato Atlantis e di due corone in zirconia monolitica singole avvitate (Fig. 14). Grazie alla precisione del flusso digitale vengono consegnati i manufatti definitivi già nella seduta successiva, a distanza di circa 10 giorni, le corone



sono avvitate e serrate a 25 Ncm e i fori passanti vengono sigillati con teflon e composito (Figg. 15, 16). L'rx endorale periapicale (Fig. 17) viene eseguita al momento della consegna a circa 8 mesi dall'intervento.

La radiografia di controllo successiva e le fotografie intraorali cliniche invece mostrano il follow-up a 14 mesi dall'intervento, 6 mesi dalla consegna dei manufatti protesici definitivi. Risulta apprezzabile un'aumentata mineralizzazione, almeno a livello radiografico, dell'osso marginale rispetto ai due impianti inseriti (Figg. 18, 19).

Risultati

A 1 anno e 2 mesi dall'intervento si riscontra una buona stabilità dei tessuti duri e molli peri-implantari con un'evidenza clinica di aumento del profilo dei tessuti molli rispetto al baseline (Fig. 20).

Pagina 9

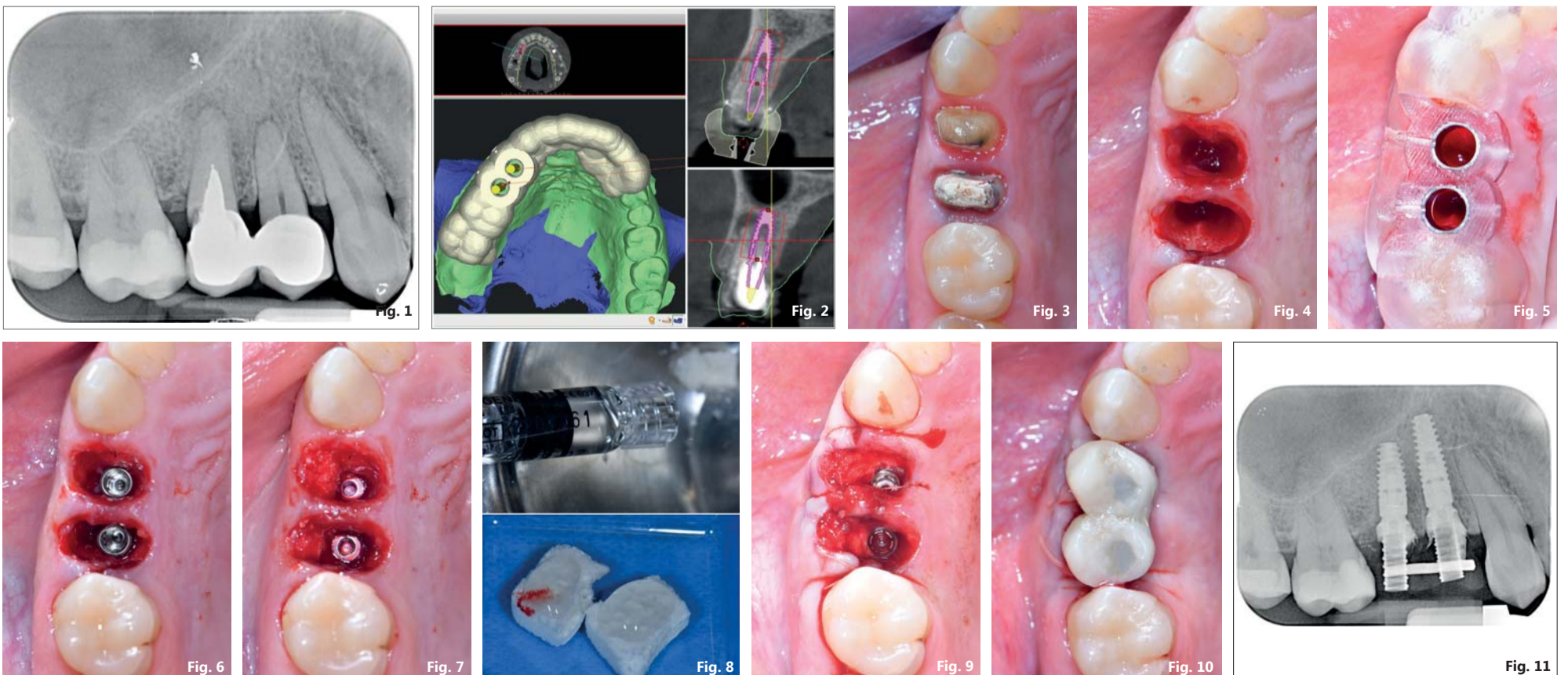

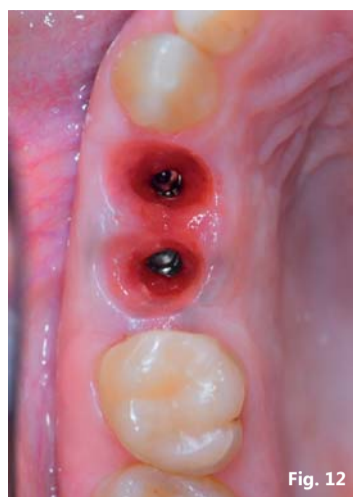


Fig. 12

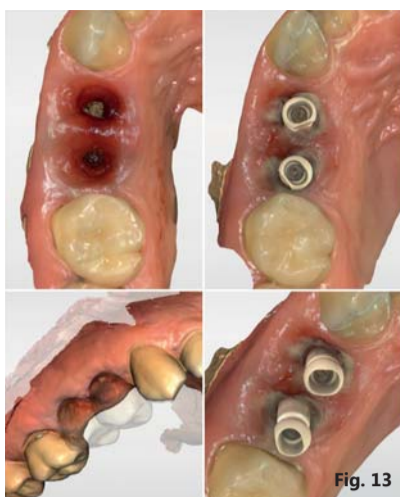

Fig. 13

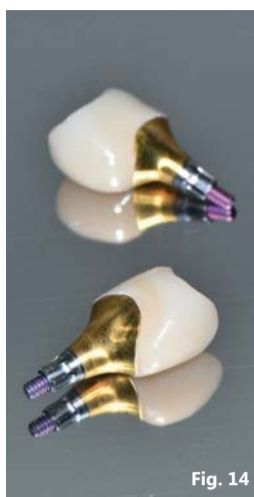

Fig. 14

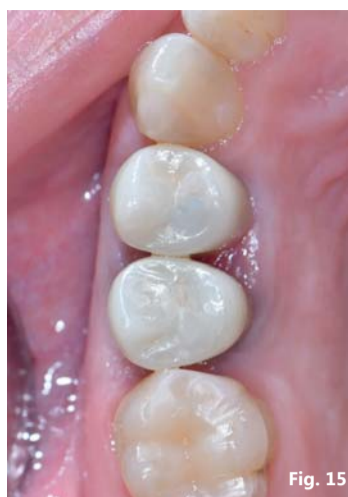

Fig. 15

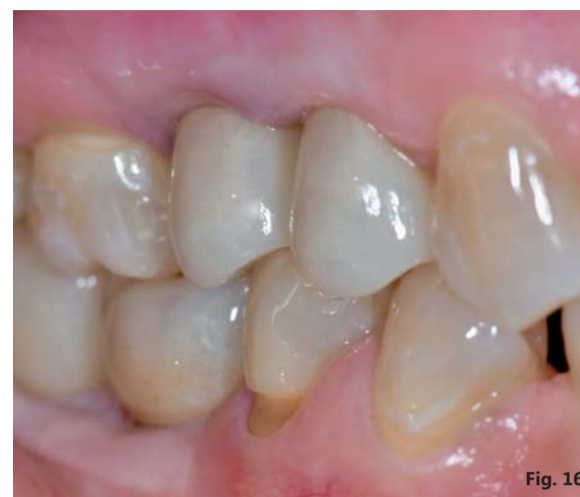

Fig. 16

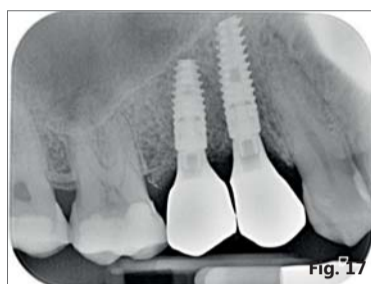

Fig. 17

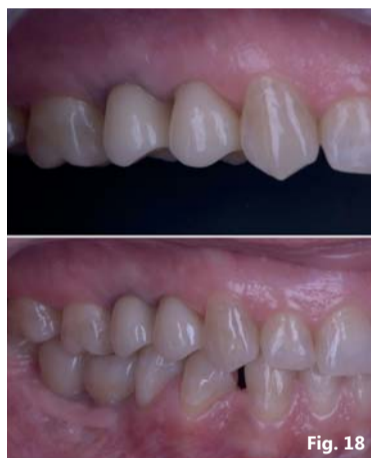

Fig. 18

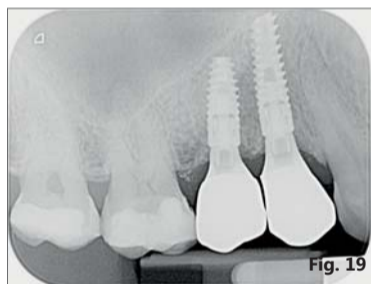


Fig. 19

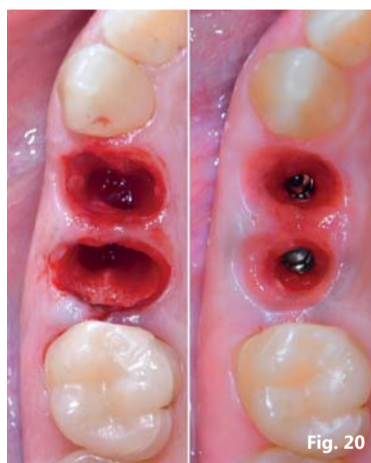

Fig. 20

Geistlich

CI SARAI AD
EXPODENTAL?

PASSA A TROVARCI,
PER TE UN **GADGET**
A TEMA BIORIGENERAZIONE!
CI TROVI ALLO **STAND 164,**
NEL PADIGLIONE C3!

INQUADRA IL QR CODE E
VISITA IL NOSTRO E-SHOP!

LA POTENZA DELLA BIORIGENERAZIONE NELLE TUE MANI!

REGENFAST® è l'unico gel viscoelastico a base di polinucleotidi. La sua formulazione è indicata per proteggere i tessuti del cavo orale e favorirne una più rapida e fisiologica guarigione. Inoltre favorisce il miglioramento del microambiente e della vitalità cellulare e migliora il trofismo dei tessuti favorendone una più efficiente riparazione.¹

SCOPRI LA POTENZA DELLA BIORIGENERAZIONE CON I PRODOTTI GEISTLICH!

1. REGENFAST® - Istruzioni per l'uso.

Pagina 8

Conclusioni

Il flusso digitale per la pianificazione della chirurgia implantare computer-guidata e la biorigenerazione, che prevede l'uso di biomateriali combinati al booster Regenfast, ha consentito di gestire il caso in modo predicibile e semplificato. In particolare, l'impiego di Geistlich Fibro-Gide si è dimostrato altamente performante in alternativa al classico prelievo di tessuto connettivo dal palato e ha contribuito a ridurre notevolmente il discomfort del trattamento per la paziente.

Bibliografia disponibile presso l'editore.