

DENTAL TRIBUNE

The World's Dental Newspaper 

LUGLIO/AGOSTO 2023

www.dental-tribune.com

ANNO XIX, N. 7+8


Adv



**Imaging con
Intelligenza Assistita**



dexis.com



SPECIALE SBIANCAMENTO

Lo sbiancamento dentale è un trattamento estetico sempre più richiesto dai pazienti; tuttavia, è importante saper selezionare il paziente.

Pagina 4

Novità!



TePe Daily™ SLS free Vegan

Dentifrici delicati con fluoro, per un utilizzo quotidiano.

Considerazioni sul maxi emendamento per l'odontoiatria del Decreto Bollette

Gabriella Ceretti

Molto scalpore stanno facendo in questi giorni le modifiche di legge contenute nel maxi emendamento sull'odontoiatria che fa parte del "Decreto Bollette" per il quale è stata votata la fiducia il 18 maggio scorso e che sostanzialmente contiene i seguenti punti...



Pagina 2

NEWS DAL MONDO

Disinformazione in odontoiatria 17

NOTIZIE DALLE AZIENDE 20

MEETING & CONGRESSI

Prevenzione odontoiatrica materno-infantile: lo stato dell'arte 21

RHEIN83 DAYS: una grande famiglia si è riunita per festeggiare i suoi 40 anni 22

Fisioterapia gnatologica

Paolo Visalli

Il dott. Paolo Visalli intervista il dott. Giuseppe Martini, il fisioterapista che capì in tempi non sospetti l'importanza della fisioterapia gnatologica nel trattamento dei disturbi temporomandibolari.



Dott. Martini ci racconti come nasce la fisioterapia gnatologica in Italia?

Nel 1974 presso l'ospedale S. Camillo di Roma, nel reparto di chirurgia maxillo-facciale diretto dal prof. Ponti, ho iniziato a sviluppare la tecnica originale di sblocco articolare e di fisioterapia gnatologica su pazienti con sindrome algico disfunzionale delle articolazioni temporomandibolari e su pazienti con sindromi post traumatiche dell'ATM. Dopo cinque anni (1979) ho portato al congresso di chirurgia maxillo-facciale in Francia, i risultati del mio lavoro su un enorme numero di pazienti trattati. Successivamente nel '96 ho pubblicato sul "Journal of Craniomandibular

practice" il protocollo della Fisioterapia Gnatologica da me praticata con le evidenze degli effetti sulle articolazioni temporomandibolari tramite risonanza magnetica che dimostrava il riposizionamento del disco dislocato e la normale ripresa dei rapporti articolari. Dal punto di vista clinico questo voleva dire per i pazienti regressione dei sintomi, ripristino della normale apertura della bocca e della funzione dell'ATM in maniera non invasiva. Nel 1998 al congresso mondiale di Ortodonzia in California (San Diego) ho presentato il mio protocollo di recupero del disco dislocato.

Pagina 3



Implanting Trust, Smile Again!

2023 OPERA Congress

**LA CHIRURGIA DENTALE MODERNA,
DALL'OSSEointegrazione
AI CASI PIÙ COMPLESSI.**

LECTIO MAGISTRALIS – PROF. RICKARD BRÅNEMARK

VENEZIA
28-29-30
SETTEMBRE 2023



visit **btk.dental**

SCOPRI OPERA E ISCRIVITI

50 crediti E.C.M.
EDUCAZIONE CONTINUA IN MEDICINA



Considerazioni sul maxi emendamento per l'odontoiatria del Decreto Bollette

Gabriella Ceretti, Preside SIOF

Pagina 1

Viene abolito il requisito della specializzazione ai fini della partecipazione ai concorsi pubblici per dirigente medico odontoiatra e ai fini dell'accesso alle funzioni di specialista odontoiatra ambulatoriale del Servizio Sanitario Nazionale. Il requisito della specializzazione non sarà più richiesto per l'accesso alle funzioni di specialista odontoiatra ambulatoriale del Servizio Sanitario Nazionale.

Viene modificato l'articolo 2 della legge 409/85 consentendo all'odontoiatra di esercitare le attività di medicina estetica non invasiva o mininvasiva al terzo superiore, terzo medio e terzo inferiore del viso.

Viene abrogato l'articolo 4 comma terzo della 409/85, in questo modo il laureato in odontoiatria ma anche laureato in medicina, potrà decidere di iscriversi ad entrambi gli Albi.

Indubbiamente le modifiche introdotte rappresentano il frutto di un grande impegno profuso dalle associazioni di categoria ed al successo di questo va innegabilmente il plauso di tutti gli Odontoiatri. Senza entrare nel merito dei punti 1 e 3, riteniamo comunque opportuno fare delle ulteriori riflessioni su un punto che sta provocando grande scalpore, e non solo nel

mondo odontoiatrico, ossia quanto previsto per le attività in ambito estetico. Deve innanzitutto essere definito cosa si intende per "medicina estetica non invasiva o mini invasiva", laddove già nel 2014 e nel 2019 il Consiglio Superiore di Sanità si era precisamente espresso consentendo all'Odontoiatra di utilizzare farmaci e device immessi in commercio per il trattamento specifico di aree di competenza odontoiatrica.

Non è chiaro se tale decreto va solo a estendere l'area trattabile dall'Odontoiatra - mantenendo però la limitazione precedente sui farmaci e device - oppure se viene estesa anche la possibilità di utilizzare su tutto il volto l'intera gamma di strumenti, finora a disposizione solo degli specialisti del settore. In realtà per "procedure mini invasive" nel campo della medicina estetica si intendono metodiche in grado di migliorare l'aspetto della cute senza la necessità di ricorrere al bisturi e senza la necessità di ricoverare il paziente. Tali interventi vengono effettuati in regime ambulatoriale presso strutture adeguate, consentono una rapida guarigione e un rapido ritorno alle normali attività sociali e lavorative. In altre parole, in una procedura minimamente invasiva l'operatore utilizza tecniche che limitano la dimensione e la quantità di incisioni o iniezioni, riducendo e

controllando l'invasività dell'atto in tempi di recupero più rapidi per i pazienti. Rientrano in questo tipo di procedure ad esempio l'inserimento di fili di sostegno riassorbibili, di fili di sospensione riassorbibili, il ringiovanimento cutaneo con laser (ablativi e non ablativi), la laserlipolisi, la vitalizzazione con acido ialuronico, la biorivitalizzazione con vitamine, la stimolazione con collagene, la volumizzazione con filler dermici, l'uso di tossina botulinica tipo A, la "microdermoabrasione umida", gli ultrasuoni micro focalizzati e le radiofrequenze.

Senza entrare nel merito della competenza evidentemente necessaria per scegliere ed utilizzare correttamente le varie metodiche disponibili, nel momento in cui l'Odontoiatra si assume la responsabilità di intervenire sul volto del paziente non può e non deve limitarsi a "fare una punturina" ma è tenuto a fornire informazioni adeguate ed esaustive sia su quanto intende utilizzare sia su quanto è oggi disponibile sul mercato ed eventualmente anche su quanto l'Odontoiatra stesso, per competenza o disponibilità di mezzi strumentali non è in grado di fornire, rendendo quindi il paziente in grado di scegliere consapevolmente il trattamento che ritiene più adeguato e l'operatore a cui rivolgersi. Anche nel campo dell'estetica, e vorrei dire ancora di più, l'Odontoiatra è quindi tenuto a porsi eticamente davanti al paziente nell'intento di fornire una prestazione perita, prudente e diligente e assumendo un consenso realmente informato, che porti quindi il paziente ad autodeterminarsi in maniera consapevole in merito alle proposte terapeutiche illustrate.

È inoltre opportuno sottolineare che la richiesta di miglioramento estetico del volto, oggi molto frequente nei nostri pazienti, può a volte portare a un risultato che il paziente, a torto o a ragione, giudica insoddisfacente e di conseguenza diventare oggetto di una richiesta risarcitoria per il risultato ritenuto dannoso. In ambito civilistico la responsabilità che l'Odontoiatra si assume nei confronti del paziente è ovviamente di mezzi ma oggi serpeggia sempre di più la tesi che l'obbligazione di mezzi sfuma nell'obbligazione di risultato nel momento in cui il paziente ha "il diritto" di aspettarsi il risultato "mediamente atteso" e se ciò non si verifica è l'Odontoiatra stesso a dover dimostrare l'esistenza dell'evento imprevedibile che ne ha impedito la realizzazione.

Il "diritto" ad attendersi un miglioramento cresce ancor di più quando l'oggetto del trattamento non sono la salute malamente intesa quale assenza di malattia e/o la funzione ma unicamente il miglioramento estetico del volto e se pensiamo ai margini di soggettività che possono esserci nell'accettazione o meno di un certo tipo di risultato da parte del paziente è facile intuire come possano insorgere alla fine del trattamento delusione, insoddisfazione ed in estrema ratio anche richieste di risarcimento.

Ciò ci porta necessariamente a considerare che oggi nessuna polizza che assicura la Responsabilità Civile dell'Odontoiatra, anche se presente l'estensione per i danni estetici, prevede una copertura per attività che si svolgono nel terzo medio e nel terzo superiore del volto. Di più, molto frequentemente le estensioni per attività estetica riguardano non ogni tipo di attività che si svolga nel terzo inferiore del volto - finora unica area nella quale era concesso all'Odontoiatra operare - ma solo la zona dei tessuti perorali, quindi un territorio ancora più ristretto rispetto alla totalità del terzo medio. Va da sé che prima di iniziare a effettuare interventi di questo genere, apparentemente semplici nella operatività ma che in realtà richiedono precisione, competenza e senso estetico, nell'ipotesi che il risultato possa deludere il paziente è importante controllare con attenzione gli estremi della propria copertura assicurativa. Infine, vorrei sottolineare che al momento nella maggior parte delle nostre polizze per RC non è prevista la possibilità di copertura assicurativa per l'uso di prodotti "off label" come la tossina botulinica, che se usata in modo scorretto può avere effetti gravissimi e financo letali.

In conclusione, non resta che auspicare che alle nuove frontiere terapeutiche che si stanno delineando per l'Odontoiatria corrisponda un atteggiamento etico da parte di chi decide di percorrerle, attenzione nel momento dell'informazione che viene portata al paziente e prudenza nella gestione di queste metodiche e di questi strumenti all'interno dei nostri studi, non trascurando né la necessità di dedicarsi con continuità a questo tipo di attività, solo apparentemente "semplici" e "prive di rischi", né quella di verificare con molta attenzione i limiti della nostra tutela assicurativa.

IMPRINT
INTERNATIONAL
HEADQUARTERS

PUBLISHER AND CHIEF
EXECUTIVE OFFICER: Torsten Oemus
CHIEF CONTENT OFFICER: Claudia Duschek

Dental Tribune International GmbH
Holbeinstr. 29, 04229 Leipzig, Germany
Tel.: +49 341 4847 4302
Fax: +49 341 4847 4173
General requests: info@dental-tribune.com
Sales requests:
mediasales@dental-tribune.com
www.dental-tribune.com

Material from Dental Tribune International GmbH has been reprinted or translated and reprinted in this issue is copyrighted by Dental Tribune International GmbH. Such material must be published with the permission of Dental Tribune International GmbH. *Dental Tribune* is a trademark of Dental Tribune International GmbH.

All rights reserved. © 2023 Dental Tribune International GmbH. Reproduction in any manner in any language, in whole or in part, without the prior written permission of Dental Tribune International GmbH is expressly prohibited.

Dental Tribune International GmbH makes every effort to report clinical information and manufacturers' product news accurately but cannot assume responsibility for the validity of product claims or for typographical errors. The publisher also does not assume responsibility for product names, claims or statements made by advertisers. Opinions expressed by authors are their own and may not reflect those of Dental Tribune International GmbH.

dti Dental
Tribune
International

DENTAL TRIBUNE ITALIAN EDITION
Anno XIX Numero 7+8, Luglio/Agosto 2023

MANAGING EDITOR - Patrizia Gatto
Coordinamento tecnico-scientifico - Aldo Rupa

COMITATO SCIENTIFICO
G. Barbon, P. Bianucci, G. Bruzzone, V. Bucci Sabatini, A. Castellucci, G.M. Gaeta, A. Greco Lucchina, M. Labanca, C. Lanteri, A. Majorana, M. Morra, G.E. Romanos, P. Zampetti.

COMITATO DI LETTURA
E CONSULENZA TECNICO-SCIENTIFICA
L. Aiazzi, E. Campagna, P. Campagna, M. Del Corso, L. Grivet Brancot, R. Kornblit, C. Mazza, G.M. Nardi, G. Olivi, B. Rapone, F. Romeo, M. Roncati, R. Rowland, A. Trisoglio.

CONTRIBUTI
G. Ceretti, S. Cosola, N. De Rosa, E. Folini, M. Gambino, A. Genovesi, A. Hall Hoppe, A. Murari, G. Oldoini, G. Papa, I. Ramonaite, G. Russo, G. Tarquini, P. Visalli.

REDAZIONE ITALIANA
Tuoer Servizi Srl - redazione@tuoerservizi.it
Coordinamento: Adamo Buonerba
Editor: Carlotta Murari
C.so Enrico Tazzoli 215/13 - 10137 Torino
Tel.: 011 3110675 - 011 3097363

GRAFICA - Tuoer Servizi Srl
GRAPHIC DESIGNER - Giulia Corea

STAMPA
Reggiani Print S.r.l.
Via D. Alighieri, 50
21010 Brezzo di Bedero (VA)

COORDINAMENTO DIFFUSIONE EDITORIALE
ADDRESSVITT srl

PUBBLICITÀ
Alessia Murari | alessia.murari@tuoerservizi.it

UFFICIO ABBONAMENTI
Tuoer Servizi Srl
C.so Enrico Tazzoli 215/13
10137 Torino
Tel.: 011 3110675
segreteria@tuoerservizi.it
Copia singola: euro 3,00



Dental Tribune Edizione Italiana fa parte del Gruppo Dental Tribune International che pubblica in 25 lingue in oltre 90 Paesi.

È proibito qualunque tipo di utilizzo senza previa autorizzazione dell'Editore, soprattutto per quanto concerne duplicati, traduzioni, microfilm e archiviazione su sistemi elettronici. Le riproduzioni, compresi eventuali estratti, possono essere eseguite soltanto con il consenso dell'Editore. In mancanza di dichiarazione contraria, qualunque articolo sottoposto all'approvazione della Redazione presuppone la tacita conferma alla pubblicazione totale o parziale. La Redazione si riserva la facoltà di apportare modifiche, se necessario. Non si assume responsabilità in merito a libri o manoscritti non citati. Gli articoli non a firma della Redazione rappresentano esclusivamente l'opinione dell'Autore, che può non corrispondere a quella dell'Editore. La Redazione non risponde inoltre degli annunci a carattere pubblicitario o equiparati e non assume responsabilità per quanto riguarda informazioni commerciali inerenti associazioni, aziende e mercati e per le conseguenze derivanti da informazioni erranee.

BITE DI SCARICO HTL

QUALITÀ, DURATA E COMFORT CON FLUSSO DIGITALE

MAGGIORI INFORMAZIONI QUI

HTL CAD/CAM-Lab | bti Biotechnology Institute

2 ANNI GARANZIA DI QUALITÀ

BTI ITALIA | Tel: (39) 02 7060 5067 | bti.italia@bti-implant.it | bti-biotechnologyinstitute.com

Fisioterapia gnatologica

Quanto scetticismo c'era all'inizio da parte dei dentisti?

Nel reparto maxillo-facciale c'era entusiasmo nei medici con cui collaboravo in quanto consideravano un fattore fondamentale per la guarigione nei pazienti operati. Negli gnatologi di allora c'era un certo grado di scetticismo in quanto per loro l'unica risorsa terapeutica erano i bytes.

Come vede oggi il rapporto interdisciplinare?

Oggi è sicuramente migliorato in quanto il dentista/ortodontista trova nella fisioterapia gnatologica un alleato terapeutico per il paziente disfunzionale che torna dal professionista con remissione dei dolori e rumori articolari pronto per il trattamento individualizzato con la tecnica più adatta secondo la scelta del medico. Un'altra figura importante nel trattamento della causa del serramento dei denti che poi scatena i diversi disordini articolari è quella dello psicologo. Anche l'Osteopatia e la Chinesiologia svolgono un approccio importante ai disturbi dell'ATM con il trattamento delle catene muscolari che in questi casi provocano rigidità e blocchi muscolari.

Quanto è importante la fisioterapia Gnatologica e quanto i dispositivi intraorali in percentuale?

Ritengo la fisioterapia un elemento fondamentale nei disturbi dell'ATM. Con la tecnica che ho messo a punto è possibile riallocare il menisco che non ha perso la sua anatomia originale. Anche quando l'anatomia del disco è alterata è possibile far riacquisire la funzionalità al paziente.

Quale messaggio si sente di trasferire ai professionisti che si accostano a questa disciplina?

Il mio messaggio è quello di saper ascoltare il paziente quando descrive la sua sofferenza in quanto questo è un elemento importante per la diagnosi. L'altro consiglio è quello di avvalersi della RMN in modalità dinamica in quanto le sole inquadrature sagittale e coronale non sono sufficienti.

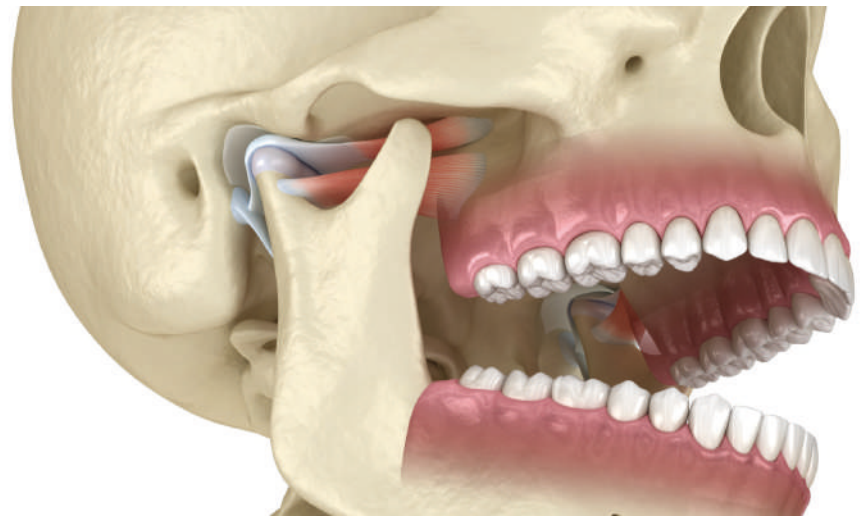
Come vede la Fisioterapia Gnatologica del futuro? Più rigore scientifico o più interdisciplinarietà?

Si devono preparare i giovani alla conoscenza approfondita dell'anatomia, della fisiologia, e della dinamica tridimensionale articolare. Soltanto in questo modo è possibile riportare la disfunzione a una corretta funzione. Il rigore scientifico è fondamentale, e per la guarigione del paziente a lungo termine la stretta collaborazione tra il dentista e il fisioterapista gnatologico è un elemento imprescindibile. Le disfunzioni che durano da molto tempo, possono portare anche la perdita di dimensione oclusale nei settori posteriori e in questo caso l'odontoiatra, dopo la risoluzione della patologia articolare, potrà ripristinare l'occlusione con i trattamenti ritenuti idonei.

Occupandomi da molti anni dei dolori orofacciali confermo la neces-

sità della multidisciplinarietà etica nel trattamento di un disturbo multifattoriale.

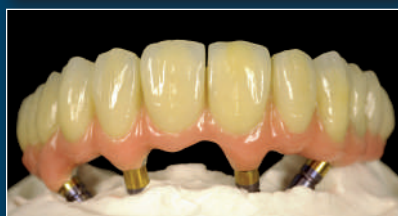
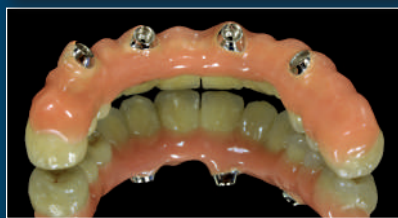Paolo Visalli



©Alex Miti/Shutterstock

OT
Bridge

la protesi fissa
di Rhein83




La protesi fissa offre una soluzione all'edentulismo migliorando sensibilmente la qualità di vita del paziente. Il progetto nato nei laboratori di ricerca Rhein83 in collaborazione con alcune tra le Università italiane più prestigiose ha sviluppato la sistematica OT BRIDGE. Il risparmio di materiali, strumenti e tempi di lavoro sono gli aspetti fondamentali per la clinica e il laboratorio che possono contare sull'utilizzo del sistema OT EQUATOR - OT BRIDGE anche con tecnica digitale con i più avanzati software cad-cam.



inserzioni passive fino a 80° di divergenza



foto di C.Borromeo



L'attacco Ot Equator è per tutti gli impianti, altezze disponibili fino a 7mm. Per ordinare indicare sempre: la marca dell'impianto, il diametro dell'impianto e l'altezza del bordo di guarigione.



Usa questo QR-code
per scaricare le librerie CAD Rhein83

RHEIN83

Via E.Zago 10/abc 40128 Bologna (Italy) Tel. +39 051244510
www.rhein83.com • marketing@rhein83.it

Selezione del paziente idoneo allo sbiancamento dentale

Lo sbiancamento dentale, sebbene sia considerato un'alternativa promettente e conservativa rispetto alle altre procedure usate nel trattare le discromie, potrebbe non garantire il successo in tutti i casi o potrebbe non riuscire a soddisfare le elevate aspettative del paziente.

Le indicazioni e le controindicazioni sono fondamentalmente le stesse sia per lo sbiancamento in-office che per quello domiciliare.

Procedura preliminare

Lo stile di vita del paziente, la presenza di sensibilità dentale, il tipo di discromia, la tonalità di base dei denti e il tempo disponibile per lo sbiancamento sono fattori importanti da considerare durante la scelta della tipologia di sbiancamento. Lo sbiancamento è controindicato nelle donne in gravidanza poiché gli effetti dei materiali sbiancanti sul feto non sono ancora stati studiati.

L'esame obiettivo del cavo orale comporta l'analisi dei tessuti duri e molli e un esame radiografico completo. Lo sbiancamento dentale è un trattamento che deve essere eseguito esclusivamente in presenza di parodonto sano, le eventuali recessioni gengivali devono essere protette e devono essere valutati eventuali fenomeni di ipersensibilità pre-

esistente. Inoltre, questa procedura non è consigliabile in pazienti con fessure nello smalto, poiché il perossido durante la fase liquida potrebbe penetrare nelle fessure e causare ipersensibilità post-trattamento, presenza di lesioni cariose primarie o secondarie che devono essere curate prima di procedere al trattamento.

È importante far firmare al paziente il consenso informato prima di procedere al trattamento informandolo sui possibili rischi correlati con la tipologia di sbiancamento utilizzata. Far presente al paziente che il gel sbiancante non agisce sui restauri diretti o indiretti e prospettargli l'eventuale necessità di procedere con il rifacimento dei restauri dopo lo sbiancamento.

L'esame fotografico e la valutazione del colore pre-trattamento completano il consenso informato. Le foto vanno eseguite prima e dopo il trattamento professionale (Figg. 1-2b), con lo scopo di rilevare in modo corretto il colore del dente e per motivare il paziente nel controllo delle discromie esterne e verificare il mantenimento del risultato nel tempo; la scala colori Vita viene utilizzata come riferimento (Fig. 3).

Valutare le eccessive attese del paziente: è importante far presente al paziente i limiti del trattamento e considerare l'eventuale scarsa com-

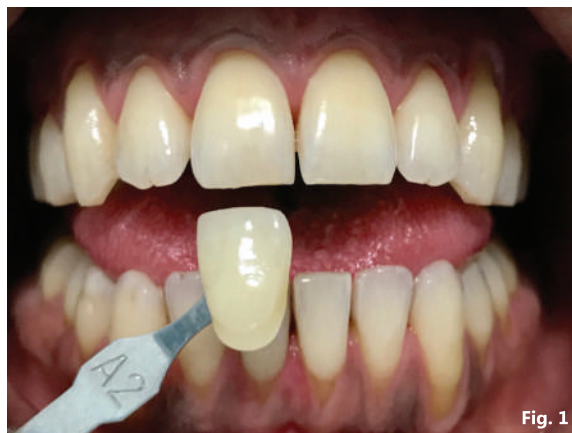

Fig. 1

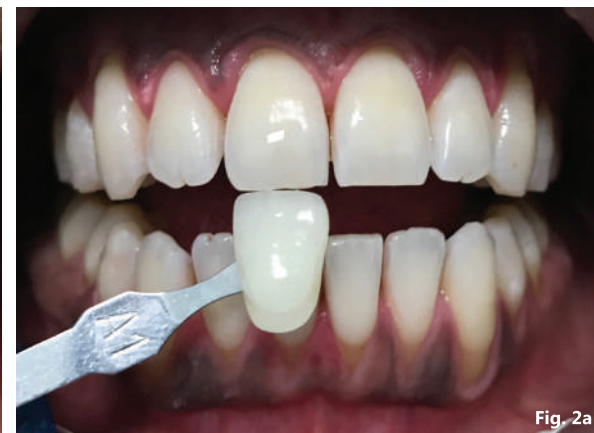

Fig. 2a

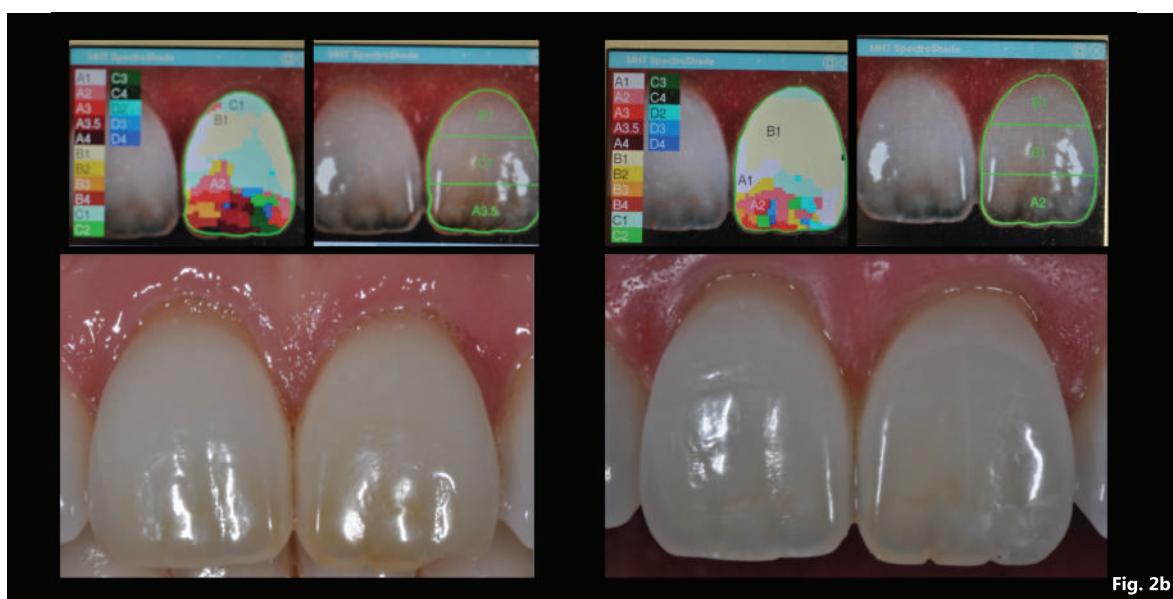


Fig. 2b

CORSO FAD 50 ECM



Edizione 2023

La salute della bocca nell'era del microbioma

Protocolli clinici per l'igiene orale

A cura di Annamaria Genovesi

PER INFORMAZIONI E ACQUISTO
Tueor Servizi | Tel. 011 311 06 75 | info@tueorservizi.it

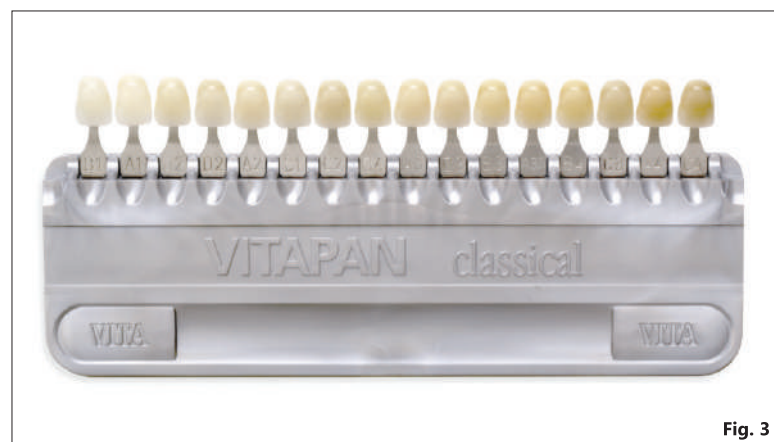

Fig. 3

pliance del paziente a tollerare la durata del trattamento domiciliare o in-office. Far presente al paziente che alcuni trattamenti sbiancanti richiedono di rispettare una dieta bianca fino a 48 ore dopo il trattamento.

Infine, è importante considerare non solo l'idoneità al trattamento dal punto di vista "tecnico", ma bisogna anche attenzionare la sfera psico-comportamentale del paziente e le motivazioni che lo spingono a richiedere tale trattamento. I pazienti a cui è meglio sconsigliare o rimandare il trattamento sono tutti quelli che stanno attraversando un periodo di crisi, come chi è sull'orlo del divorzio, ha perso un congiunto o il posto di lavoro. Questi individui potrebbero infatti mirare ad obiettivi diversi dal miglioramento dell'aspetto estetico e che perciò potrebbero non essere alla fine soddisfatti del trattamento anche se il risultato è stato raggiunto. Sconsigliare il trattamento anche alle persone ossessionate da un difetto minimo o irrilevante che proiettano sulla sua correzione la soluzione di tutti i loro problemi e pazienti che manifestano comportamenti depressivi e paranoici.

La durata del trattamento sbiancante non è specifica nel tempo poiché alcune discromie sono più sensibili allo sbiancamento rispetto ad altre. L'analisi di rapporti, studi, casi ed esperienze cliniche ha correlato le discromie e la loro risposta allo sbiancamento; è stato dimostrato che i denti con una tonalità gialla in assenza o in presenza di patologie dello sviluppo rispondono meglio al trattamento sbiancante. I pazienti più giovani rispondono meglio al trattamento sbiancante, mentre il genere non ha avuto un'influenza significativa sulla risposta del dente allo sbiancamento.

I contenuti sono un estratto del libro "La salute della bocca nell'era del microbioma", edito da Tueor Servizi.

IDS

BlancOne Home+

*Riduzione del biofilm,
ristrutturazione dello smalto,
desensibilizzazione, sbiancamento
dentale: BlancOne HOME+
la soluzione All-in-1*

Lo smalto, che copre e protegge la dentina, ha una struttura cristallina composta da fasci di prismi di idrossiapatite avvolti da una guaina proteica che li tiene assieme. La superficie dello smalto è piuttosto ruvida se analizzata al Sem, ma è comunque impermeabile quando è in stato di salute.

Durante le sedute di sbiancamento professionale vengono utilizzati i perossidi, che ossidano la componente proteica (pigmenti) per sbiancare il dente. In caso di esposizione prolungata o uso di elevate concentrazioni, la componente proteica viene al contempo sbiancata e stressata, favorendo così la demineralizzazione. Per questo motivo molti sbiancanti includono agenti remineralizzanti e desensibilizzanti a base di fluoruro di calcio e nitrato di potassio. Inserire questi minerali nella formulazione di un materiale che viene applicato sui denti però non basta. Si tratta infatti di materiali inerti e in assenza di un meccanismo in grado di stimolare un legame chimico, si potrà avere solo una blanda deposizione, con un'adesione esclusivamente meccanica allo smalto.

L'innovazione di BlancOne Home+ sta proprio in un meccanismo sinergico, in cui l'azione ossidativa delle molecole di perossido, svolge una tripla azione: oltre a dissolvere il biofilm e sbiancare i denti, attiva l'azione catalizzante delle vitamine D e K per produrre ioni Ca e P e un flusso amplificato di nanoparticelle d'idrossiapatite.

Il risultato dell'attivazione delle vitamine D e K è la creazione di un straordinario ambiente rigenerativo che, attraverso un processo di deposizione forzata e legame chimico di ioni e nanoparticelle strutturali nelle micro-fratture dello smalto e nei tubuli dentinali esposti, unisce all'azione sbiancante un'azione protettiva, ristrutturante e desensibilizzante dello smalto e della dentina esposta nei denti trattati: quello che può essere definito un vero e proprio trattamento di ringiovanimento dentale.

IDS Spa
Tel. 019.862080
info@idsdental.it
www.blancone.eu/pro



HOME+

Tooth rejuvenation

Denti più forti e luminosi

Ringiovanimento dentale: scopri di più e richiedi il tuo campione gratuito*

HOME+
EVER

Allineatori Ortodontici
CP7% + VitaminBoost + 1% nHAP
Coadiuvata la terapia ortodontica disgregando il biofilm, ristrutturando lo smalto, eliminando la sensibilità e prevenendo l'ingiallimento di denti mascherine

HOME+
NIGHT

Sbiancamento Notturno
CP12% + VitaminBoost + 0,5% nHAP
Sbiancamento domiciliare efficace e durevole ristruttura lo smalto e previene la sensibilità

HOME+
FAST

Sbiancamento Veloce 45'
HP6% + Acceleratore + VitaminBoost + 0,5% nHAP
Per chi non ha tempo da perdere o non tollera le mascherine notturne

BLANCONE®

Il tuo sbiancamento dentale

*Il trattamento ti verrà consegnato dall'agente IDS presso lo studio, previo appuntamento.

Rischi e complicanze legate al trattamento sbiancante

Il Comitato Scientifico dell'Associazione Dentale Americana (ADA) ha definito lo sbiancamento dentale come uno dei trattamenti cosmetici più conservativi per il sorriso di una persona. Tuttavia, l'ADA ha ribadito che il trattamento non è privo di rischi e di complicanze e per tali motivi si raccomanda sempre un esame dentale professionale pre-trattamento per stabilire l'idoneità al trattamento da parte del paziente.

L'efficacia dei trattamenti sbiancanti è legata principalmente a due variabili: la concentrazione di PI rilasciato dal prodotto sbiancante e il tempo di esposizione continuativo sul dente. Purtroppo anche l'aggressività del trattamento sbiancante è legata a queste due variabili, e per quanto evoluto, nessun trattamento sbiancante sfugge a questo. Per tali motivi è importante nella scelta di un prodotto valutare sempre queste due variabili.

Un'altra variabile è il pH del gel sbiancante; ad un pH neutro il perossido in gel diventa altamente instabile e tende a liquefarsi liberando ossigeno, per tali motivi il gel si presenta in una formulazione lievemente acida per stabilizzare il perossido. L'utilizzo di un pH troppo acido può causare la mordenatura dello smalto rendendolo più fragile e demineralizzato.

L'ipersensibilità dentale durante lo sbiancamento è la reazione avversa più comunemente riportata. È dovuta principalmente all'infiltrazione del PI liquido nelle microfrazioni dello smalto e nei bordi incisali abrasi e varia tra il 18% al 78%, a seconda la tipologia di sbiancamento domiciliare o in-office. Le osservazioni cliniche concludono che questa sensibilità è transitoria, senza effetti a lungo termine.

Un altro frequente effetto indesiderato è rappresentato dall'irritazione gengivale a causa dell'azione caustica del perossido di idrogeno a contatto con i tessuti molli della cavità orale. L'elevata concentrazione del PI (fino al 40%) contenuto negli sbiancanti in-office può facilmente produrre ustioni dei tessuti molli per la penetrazione accidentale del prodotto al di sotto della barriera gengivale, rendendo il tessuto di colore bianco. Le irritazioni gengivali possono essere causate anche con gel a basse concentrazioni di PI se i tempi di contatto con le mucose orali sono prolungati. In generale, queste ustioni tissutali sono reversibili senza conseguenze a lungo termine se l'esposizione al materiale sbiancante è limitata nel tempo e nella quantità.

La reidratazione del tessuto e l'applicazione di un unguento anti-settico e lenitivo restituiscono rapidamente il colore al tessuto. Pertanto, è molto importante proteggere bene i tessuti molli nello sbiancamento in-office e spiegare bene al paziente durante il trattamento domiciliare di rimuovere con cura l'eccesso di gel che fuoriesce dalla mascherina.

La Sindrome algica disfunzionale dell'ATM si può verificare a causa dell'apertura della bocca, per un tempo prolungato, durante la seduta di sbiancamento in-office.

Per quanto riguarda gli effetti sistemici dei prodotti sbiancanti, in letteratura sono stati riportati rari casi di tossicità acuta sistemica, in caso di ingestione accidentale di grandi quantità di perossido di idrogeno. Vi è più preoccupazione per i possibili effetti negativi degli agenti sbiancanti di uso domiciliare, sebbene le loro concentrazioni siano molto inferiori a quelle degli agenti sbiancanti in-office, poiché questi ultimi sono



© Pixel-Shot/Shutterstock

supervisionati dal clinico. Occasionalmente, i pazienti durante il trattamento domiciliare hanno segnalato irritazione della mucosa gastrointestinale con crampi addominali e anche disorientamento sensoriale. Tuttavia, la maggior parte dei report in letteratura hanno concluso che l'uso di basse concentrazioni di perossido di idrogeno nello sbiancamento dentale è da considerarsi sicuro.

Numerosi studi in letteratura hanno studiato gli effetti dello sbiancamento dentale con PI o PC sulla struttura del dente, ma esistono a tutt'oggi parecchie controversie riguardo gli effetti dei principi attivi sulle proprietà fisiche dello smalto e della dentina.

Uno studio recente condotto da Smidt et al. ha valutato le implicazioni morfologiche, meccaniche e chimiche di tre agenti sbiancanti domiciliari con PC sullo smalto umano. I risultati dello studio hanno concluso di non aver rilevato cambiamenti meccanici, morfologici o chimici dopo lo sbiancamento con uno qualsiasi dei tre diversi agenti di PC, e questo può essere attribuito agli effetti protettivi della saliva, che forniva diluizione, capacità tampone e una riserva di ioni Ca e P utili nel processo di remineralizzazione dei denti.

In letteratura sono stati studiati anche gli effetti sulla durezza superficiale dello smalto e resistenza all'usura dopo lo sbiancamento dentale con risultati molto discordanti e controversi. Alcuni studi non hanno mo-

strato effetti, mentre altri hanno mostrato diminuzioni significative in durezza e resistenza alla frattura.

L'Over Bleaching è una condizione che si manifesta a livello strutturale e clinico con una maggiore porosità dello smalto, fino alla possibile perdita di sostanza dura del dente, aumento della sensibilità con possibile iperemia pulpale che in casi estremi può portare alla devitalizzazione del dente. Lo sbiancamento dentale causa una riduzione temporanea dell'adesione delle resine composite, per cui si consiglia di rinviare eventuali restauri per almeno un paio di settimane dopo il trattamento. Un altro aspetto da valutare è la corrosione dello strato superficiale delle otturazioni in amalgama di argento a contatto con il PI o il PC con possibile rilascio di ioni d'argento e mercurio. In questi casi sarebbe opportuno evitare il trattamento domiciliare nei pazienti che presentano otturazioni in amalgama e preferire i trattamenti in-office in quanto il posizionamento del gel è più controllato, in alternativa si può procedere alla sostituzione delle otturazioni prima di procedere al trattamento.

Per la corretta riuscita dello sbiancamento dentale è importante spiegare al paziente che la ricerca del "sorriso perfetto" non si può fermare ai soli denti in quanto il sorriso è un insieme di più elementi: denti, gengive, labbra. A volte per soddisfare le esigenze estetiche del paziente è necessario intervenire su tutte e tre le componenti per armonizzarle tra loro. Il successo del trattamento non è soltanto legato a una diminuzione del croma in termini di scala, ma anche alla soddisfazione delle aspettative del paziente valutando tre aspetti: risultato, tempo a disposizione e spesa.

I contenuti sono un estratto del libro "La salute della bocca nell'era del microbioma", edito da Tueor Servizi.



© popcorner/Shutterstock

PHILIPS

ZOOM!

Uno sbiancamento sicuro ed efficace. Un sorriso che dura a lungo.


Kit di sbiancamento domiciliare Philips Zoom


Il Kit di sbiancamento domiciliare Philips Zoom donerà ai tuoi pazienti il loro sorriso più bello in sole due settimane. Le nostre esclusive formule DayWhite e NiteWhite, sviluppate da professionisti dentali, sono appositamente formulate per aiutare a migliorare la lucentezza dei denti, proteggere lo smalto e ridurre la sensibilità.

Oltre 10 milioni di pazienti hanno ottenuto un sorriso splendido e lucente con il Kit di sbiancamento domiciliare Philips Zoom.

Regala un sorriso luminoso ai tuoi pazienti con il brand di sbiancamento professionale più richiesto dai pazienti, Philips Zoom.*

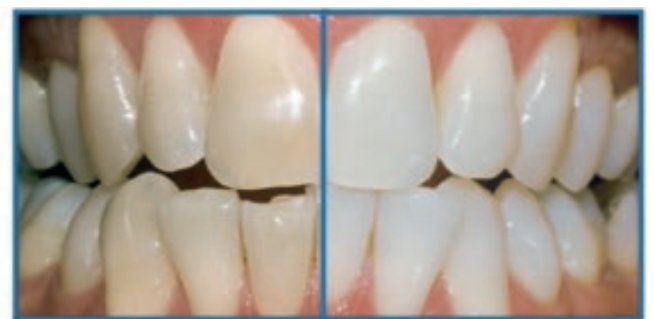 DayWhite, perossido di idrogeno al 6% (30-90 minuti al giorno)

 NiteWhite, perossido di carbamide al 16% (2-4 ore/notte)

 NiteWhite, perossido di carbamide al 10% (2-4 ore/notte)



Le formule DayWhite e NiteWhite regalano un sorriso visibilmente più bianco in soli sette giorni***



Prima

Dopo**

innovation  you

Visita philips.com per saperne di più

* Presso dentisti negli Stati Uniti con pazienti che richiedono brand specifici di sbiancamento. ** Questi risultati sono comuni ma non garantiti; i risultati individuali possono variare. *** Li, Lee, Cartwright, Wilson. Comparison of Clinical Efficacy and Safety of Three Professional At-Home Tooth Whitening Systems. Comp Vol 24, maggio 2003.

SIMIT DENTAL

Philips Zoom! L'eccellenza nello sbiancamento professionale

Philips Zoom! da anni è sinonimo di eccellenza in tutto il mondo per il trattamento sbiancante professionale sia a alla poltrona che domiciliare.

Trattamento domiciliare

Philips Zoom DayWhite ACP e NiteWhite ACP sono prodotti cosmetici per lo sbiancamento dei denti domiciliare utilizzati da migliaia di dentisti e pazienti in tutto il mondo.

I prodotti DayWhite ACP per il trattamento diurno (perossido di

idrogeno 6%) e NiteWhite ACP per quello notturno (perossido di carbamide 10% e 16%) si distinguono per essere gli unici contenenti nitrato di potassio, fluoruro e fosfato di calcio amorfo (ACP). Questa nuova formula brevettata permette di ottenere sia un sorriso decisamente brillante sia di riparare lo smalto, ridurre la

sensibilità e prolungare l'effetto sbiancante nel tempo.

Come funziona ACP?

1. Durante il processo di sbiancamento, i cristalli di ACP si legano alla superficie del dente.

2. Cristalli di ACP si depositano nei tubuli dentinali in modo da ridurre la sensibilità del dente.

3. L'ACP ricostruisce lo smalto riempiendo i pori superficiali.

Questi tre elementi insieme infatti permettono i seguenti effetti:

- remineralizzano lo smalto del dente;
- riducono la sensibilità del dente in maniera drastica;
- riducono il rischio di ricolorazione;
- donano il sorriso che i vostri pazienti hanno sempre desiderato.

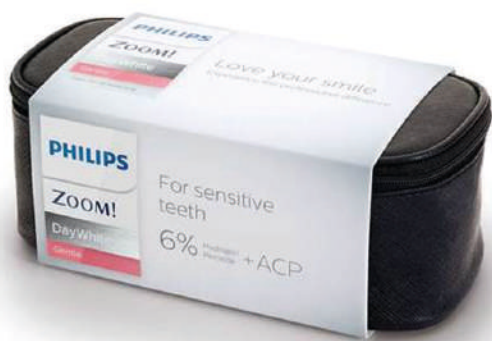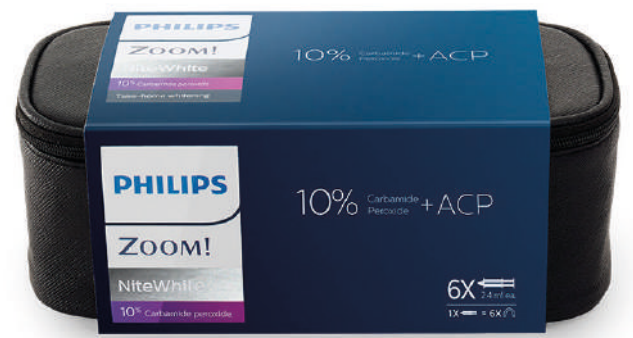Le soluzioni domiciliari Zoom permettono ai pazienti di scegliere il momento migliore durante la giornata per realizzare il trattamento ed ottenere denti più bianchi e sani. Philips Zoom DayWhite ACP è il prodotto ideale per lo sbiancamento dei denti durante il giorno mentre Phi-

lipsZoom NiteWhite ACP è indicato per il trattamento durante la notte.

Inoltre, la siringa brevettata Dual-Barrel permette di tenere i componenti separati fino al momento della loro miscelazione tramite la punta prima dell'applicazione: le proprietà del gel restano così inalterate a lungo e quindi non è necessaria la refrigerazione.

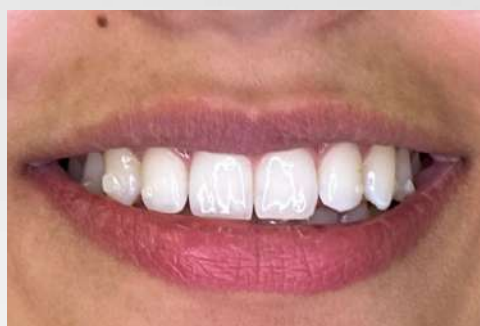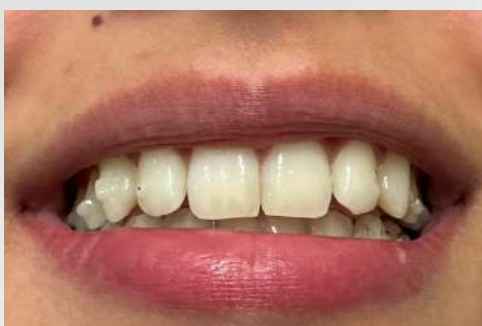Il kit contiene tutto il necessario per effettuare il trattamento domiciliare completo in modo semplice e sicuro.

Simit Dental S.r.l.
Via Carlo Pisacane 5/A
46100 Mantova
Tel.: 0376 267 811
info@simitdental.it
www.simitdental.it



CREATED BY SDI
POLA
ADVANCED TOOTH
WHITENING SYSTEM

PIÙ BIANCO
PIÙ BRILLANTE
TU.



Trattamento eseguito dalla Dottressa Serena Bartolomucci.

POLA DAY CP



POST IGIENE SENZA
DIGA IN SOLI 15 MINUTI

35%
PEROSSIDO DI
CARBAMIDE

1FLEX TECHNOLOGY

Via della Dogana n.30 - 03100, Frosinone
(FR) Tel. 0775.202311 | Fax 0775.202499
info@1flex.it www.1flex.it

1FLEX

Sistema di sbiancamento dentale professionale super veloce: risultati visibili in soli 15 minuti!

Pola Day CP è ideale come trattamento post-igiene senza l'utilizzo di diga liquida. In soli 15 minuti, i pazienti vedranno cambiamenti immediati.

POLA DAY CP contiene il 35% di perossido di carbamide e combina i benefici della pluripremiata formula sbiancante POLA: pH neutro appositamente formulato, che assicura il massimo comfort per il paziente; l'elevato contenuto di acqua; gli agenti integrati di nitrato di potassio e fluoro per ridurre la sensibilità e aumentare la compliance del paziente. Il gel ad alta viscosità di POLA DAY CP ne garantisce un facile e saldo posizionamento, il gradevole sapore di menta verde è fresco e duraturo. L'ingrediente attivo di POLA DAY CP, il perossido di carbamide, è un agente antimicrobico ben studiato che aiuta dunque anche a mantenere l'igiene orale dei pazienti.

POLA DAY CP si applica in poltrona per 15 minuti, dopo la seduta di igiene orale: i risultati saranno immediati e renderanno i pazienti più consapevoli

dell'efficacia dello sbiancamento POLA prima di iniziare il trattamento in office o domiciliare. Entusiasmare il paziente all'idea di avere denti più smaglianti è lo scopo di SDI, scegliere POLA DAY CP è il nostro punto di forza iniziale.

La confezione POLA DAY CP è realizzata per elevare l'appeal dei gel POLA rispetto ad altre soluzioni meno efficaci disponibili sul mercato on-line e nella grande distribuzione. Il kit contiene: 4 siringhe pronte all'uso da 1.3 g di gel (35% perossido di carbamide) + accessori. La gamma di sbiancamento dentale POLA è già stata utilizzata con successo da milioni di persone in tutto il mondo. SDI si impegna costantemente a migliorare le proprie soluzioni per renderle sempre più sicure, semplici ed efficaci. Lo sbiancamento dentale POLA è un'innovazione nata in Australia e POLA DAY CP è disponibile presso tutti i principali distributori

1FLEX TECHNOLOGY SRL
0775202311 - info@1flex.it

HYGIENE TRIBUNE

The World's Dental Hygiene Newspaper 

LUGLIO/AGOSTO 2023

www.dental-tribune.com

Vol. XIV, No. 7+8

Adv



promis®
different care

**FACCIAMO
PULIZIA.
DI DENTI E DEL
PIANETA.**

I'm green!

WWW.PROMIS.CARE

PROMIS SRL - VIA L. NEGRELLI 4, 39100 BOLZANO IT - T +39 0471 066050 - INFO@PROMIS.CARE

L'efficacia dei probiotici nel trattamento della malattia parodontale

Elisa Folini, Silvia Pelle, Saverio Cosola,
Giacomo Oldoini, Annamaria Genovesi

Introduzione

La parodontite è una malattia cronica multifattoriale che coinvolge una cascata di reazioni infiammatorie indotte da un microbiota parodontale disbiotico e caratterizzate dalla distruzione del tessuto parodontale e dal riassorbimento dell'osso alveolare. Ha un'alta prevalenza a livello mondiale^{1,2} e la sua gestione ha lo scopo di ridurre il livello di carica microbica e promuovere la guarigione del tessuto parodontale. Recenti studi microbiologici supportano un nuovo modello di patogenesi della parodontite basato su un modello di sinergia polimicrobica e disbiosi (PSD), secondo il quale la malattia inizia da uno squilibrio tra l'ospite e la microflora in cui delle specie chiave (come *Porphyromonas Gingivalis*, *Tan-*

nerella Forsythia e la *Treponema Denticola*³) in grado di compromettere la sorveglianza immunitaria dell'ospite ed elevare la patogenicità del microbiota, selezionano un microbiota infiammofilo che sostiene l'infiammazione parodontale⁴⁻⁶. L'approccio tradizionale al trattamento della malattia parodontale include la distruzione meccanica del biofilm e la rimozione dei fattori ritentivi grazie alla terapia parodontale non chirurgica, considerata il "gold standard" del trattamento parodontale^{7,8}. Tuttavia la No Surgical Periodontal Therapy nonostante sia stata dimostrata efficace nella riduzione della profondità di tasca e nel migliorare il livello di attacco clinico^{9,10} è limitata sia per motivi di accesso anatomico, tasche molto profonde e for-

Adv



medident
COLLUTORIO MULTISENSORIALE
con Tea Tree Oil e Liquirizia
SENZA CLOREXIDINA E ALCOL
3 oli essenziali e 5 estratti vegetali

medident
travelmate
COLLUTORIO MULTISENSORIALE

medident
COLLUTORIO MULTISENSORIALE

medident
COLLUTORIO MULTISENSORIALE

GUNA
Guna S.p.A. Milano
guna.it

cazioni, sia per motivi microbiologici, in quanto la ricolonizzazione dei siti da parte dei patogeni parodontali è frequente¹¹. È stato infatti definito avere esiti risolutivi soltanto nel 75% delle tasche parodontali presenti. Pertanto, per potenziarne i risultati sono state proposte delle terapie coadiuvanti la terapia meccanica che includono: antibiotici, laser e probiotici.

Pagina 10

Utilizzo di un nuovo hydrogel collagenico nel trattamento di tasche peri-implantari: una case series

Nicola De Rosa, Giulio Papa, Giacomo Tarquini

Descrizione

L'articolo presenta una case series (10 casi clinici) di trattamento non chirurgico di tasche peri-implantari. In tutti i casi è stato applicato un nuovo hydrogel collagenico (Fig. 1) (H42, Bioteck) in seguito alla rimozione della placca batterica mediante l'impiego di inserti ad ultrasuoni dedicati e curette manuali.

I 10 pazienti trattati (10 tasche peri-implantari) non avevano patologie sistemiche ed erano affetti da perimplantite. Le tasche peri-implantari avevano i seguenti parametri: profondità di tasca (PPD) media di 6.3 ± 0.5 mm e un indice di placca (PI) medio di 2.0 ± 0.7 .

Pagina 14

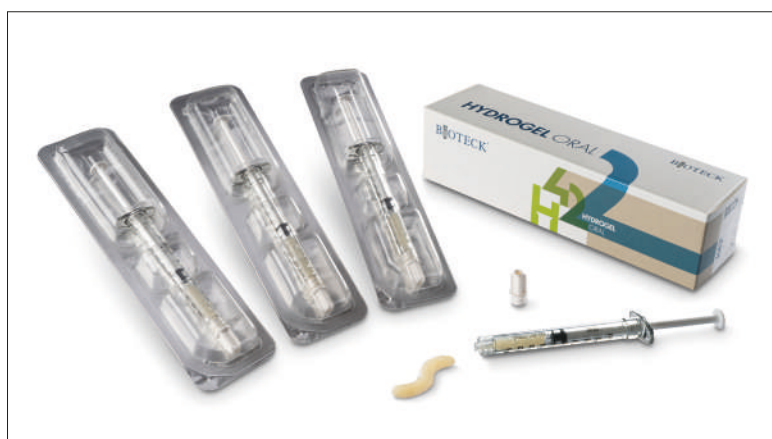

Fig. 1 - L'hydrogel collagenico H42 si presenta all'interno di siringhe fornite di attacco lock maschio, per poter essere abbinate all'ago più opportuno.

Cinque validi Alleati per un bel Sorriso


linea PURAL
igiene e protezione orale con Lentisco

Parodont, Collutorio, Dentifricio, Spray orale, Chewing gum

Studiata per la salute e l'igiene del cavo orale, la linea Pural valorizza le proprietà degli estratti naturali e della resina di Lentisco, un arbusto della flora mediterranea noto fin dall'antichità come protettore dello smalto dentale, fortificante delle gengive e purificante dell'alito.



Scopri qui



 FITOMEDICAL
star bene è naturale

Collutorio disponibile anche in formato da "Studio"



info@fitomedical.com - www.fitomedical.com

IN ERBORISTERIA FARMACIA PARAFARMACIA

Adv