



„All-on-4“-Technik

Durch eine verkürzte Behandlungs- und Rehabilitationszeit gelangt der Behandler schnell zu einem positiven Ergebnis. Von Dr. Leon Golestani und Dr. Gerald Jahl, Österreich. ▶ Seite 6ff



Esthetic Days

Am 6. und 7. September 2019 kamen 400 Teilnehmer aus der D-A-CH-Region zu den ersten, von der Straumann Group Deutschland initiierten Esthetic Days nach Baden-Baden. ▶ Seite 11

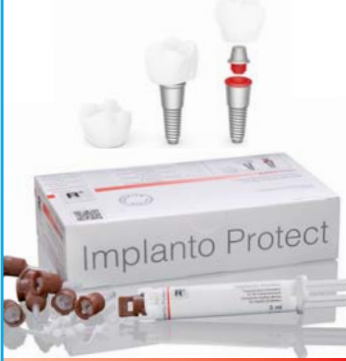

Lokalantibiotikum

Ligosan[®] Slow Release (Kulzer) ergänzt seit fast einer Dekade die konventionelle, nichtchirurgische Standardtherapie chronischer und aggressiver Parodontitis bei Erwachsenen. ▶ Seite 16

ANZEIGE

Transparentes Dichtsilikon für die Implantattechnik



Implanto Protect

R-dental Dentalerzeugnisse GmbH
T 040-30707073-0
F 0800-7336825 gebührenfrei
E info@r-dental.com
I www.r-dental.com

„Ärzte müssen mit der Zeit gehen“

GKV-Spitzenverband fordert flexiblere Praxisöffnungszeiten.

BERLIN – Angesichts von faktisch jährlichen Honoraranpassungen bei niedergelassenen Ärzten dürften gesetzlich Versicherte „zu Recht erwarten, dass sich die Öffnungszeiten der Praxen nach ihren Bedürfnissen richten“, kritisierte Stefanie Stoff-Ahnis, Vorstand beim GKV-Spitzenverband, im Gespräch mit dem Redaktionsnetzwerk Deutschland (RND). Viele Menschen griffen auf Online-Services zurück. Niedergelassene Ärzte in Deutschland hätten sich allerdings auf diese veränderte Lebenswirklichkeit bisher noch nicht eingestellt. „Die Ärzteschaft ist dringend gefordert, mit der Zeit zu gehen und über mehr Flexibilität und Koordination untereinander die Versorgung der Patienten zu verbessern.“ Im Zeitalter der Online-Kommunikation, so Stoff-Ahnis weiter, würden Versicherte erwarten, dass ihnen auch per Video-Sprechstunde geholfen werde. **DT**

Quelle:
GKV-Spitzenverband



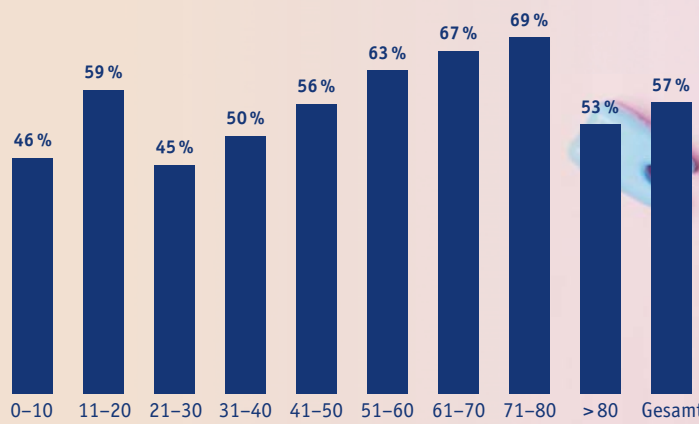
Stefanie Stoff-Ahnis (Vorstand)

Jedes zweite Kind geht nicht regelmäßig zum Zahnarzt

KKH: Zahnvorsorgeuntersuchung wird nur von 46 Prozent wahrgenommen.

HANNOVER – Regelmäßige Karieskontrolle ist für die Zahngesundheit immens wichtig – besonders bei Kindern. Doch laut Versichertendaten der KKH Kaufmännische Krankenkasse ist im vergangenen Jahr nicht einmal jedes zweite Kind im Alter bis zehn Jahren zur Vorsorge bei einem Zahnarzt gewesen. Darauf weist die KKH anlässlich des diesjährigen Tages der Zahngesundheit hin. Der Anteil der Kinder, bei denen mindestens eine Karieskontrolle durchgeführt wurde, lag bei nur 46 Prozent. Rund 74.000 KKH-versicherte Kinder nahmen demnach auf dem Zahnarztstuhl Platz. Doch auch im Erwachsenenalter sieht es mit der Kariesprophylaxe nicht viel besser aus: Die 21- bis 30-Jährigen gehen am seltensten zur jährlichen Zahnvorsorge. Ihr Anteil lag 2018 bei nur 44,8 Prozent. Erst mit der Generation der über 50-Jährigen steigt die Inanspruchnahme auf über 63 Prozent.

Inanspruchnahme der jährlichen Vorsorge beim Zahnarzt nach Altersgruppen Basis: KKH-Versichertendaten aus dem Jahr 2018



Im Vergleich zum Jahr 2012 sind die Zahlen gesunken – und das, obwohl immer mehr Aufklärungskampagnen stattfinden und Zahnärzte bereits Kitas besuchen, um Kinder und Eltern auf regelmäßiges Zähneputzen und Kontrollen beim Zahnarzt hinzuwei-

sen. Deshalb begrüßt die KKH, dass seit dem 1. Juli dieses Jahres ein erweiterter gesetzlicher Anspruch auf drei Früherkennungsuntersuchungen für Kinder zwischen dem 6. und 34. Lebensmonat besteht. Hoffentlich gehen dann mehr Eltern mit ihrem Nachwuchs

zur zahnärztlichen Kontrolle. Denn bereits im Baby- und Kleinkindalter wird der Grundstein für gesunde Zähne gelegt. **DT**

Quelle:
KKH Kaufmännische Krankenkasse

Zahnmedizin als relevanter Wirtschaftsfaktor

Die direkten Umsätze des zahnmedizinischen Systems betragen 21,4 Milliarden Euro.

BERLIN – Bei den vielen Wirtschaftszweigen (mit jeweiligen Wirtschaftsgruppen und -klassen) sind 21,4 Milliarden Euro immerhin fast ein Prozent der gesamten Bruttowertschöpfung in Deutschland! Über 70.000 Zahnärzte sind in Deutschland tätig, 391.000 Personen arbeiten in Praxen, Krankenhäusern oder öffentlichem Gesundheitsdienst, 848.000 Arbeitsplätze hängen (in)direkt von der zahnmedizinischen Versorgung ab. Aber als relevanten Wirtschaftsfaktor, der Arbeitsplätze schafft, nimmt man die Zahnmedizin offenbar nicht wahr. Nur so ist zu erklären, dass sich die politischen Entscheider mit Beharrlichkeit weigern, eine aktualisierte Vergütung aller zahnärztlichen Leistungen zu gewährleisten.

#11Pfennig

Seit 1988 liegt der GOZ-Punktwert für die Bewertung privat Zahn-

ärztlicher Leistungen unverändert bei 11 Pfennig. Nur um ein Gefühl für diesen Zeitraum zu bekommen: Es hat seitdem einen Mauerfall, eine Wiedervereinigung und eine neue Währung, neun Gesundheitsminister, fünf US-Präsidenten und sogar drei Päpste gegeben. Inflationsausgleich? Nein. Gerecht geht anders.

Deshalb erinnert die Bundeszahnärztekammer die Entscheidungsträger fokussiert daran, dass Preise von 1988 nicht der Maßstab für die Preise von heute sein können. Im Mittelpunkt steht eine „11 Pfennig“-Münze, symbolisch für einen Punktwert, der aus der Zeit gefallen ist.

In den Zahnarztpraxen arbeiten hoch qualifizierte Menschen, die sich engagiert um ihre Patienten kümmern. Sie haben mehr verdient als eine Vergütung auf der Basis von 1988. **DT**

Quelle: BZÄK



ANZEIGE

Besuchen Sie uns bei den Herbstmessen und sichern Sie sich Ihre Sammeltasse!

BLUE SAFETY treffen Sie hier:
13.09. – 14.09. **Fachdental Leipzig**
11.10. – 12.10. **Fachdental Stuttgart**
18.10. – 19.10. **id München**
08.11. – 09.11. **id Frankfurt + DtZt**

MIT GEWINNSPIELEN AM STAND!
Gewinnen Sie mit etwas Glück ein iPhone oder iPad!



BLUE SAFETY
Die Wasserexperten



„Sie müssen den **Biofilm** in Ihren Wasser führenden Systemen **besiegen**.“

Wie Sie gleichzeitig **tausende Euro sparen** und **Rechtssicherheit gewinnen**, verraten wir Ihnen bei den **Herbstmessen**.“

Dieter Seemann
Leiter Verkauf und Mitglied der Geschäftsführung



BLUE SAFETY
Premium Partner
DEUTSCHER ZAHNÄRZTETAG
für den Bereich
Praxishygiene

Einfach vorab einen **Termin für Ihren Messebesuch** vereinbaren. Oder abseits des Trubels in Ihrer Praxis:

Fon **00800 88 55 22 88**
www.bluesafety.com/Messen

Biozidprodukte vorsichtig verwenden. Vor Gebrauch stets Produktinformation lesen.

TI: Keine Absenkung der Konnektorpauschale bis 2020

Erfolg der KZBV in Nachverhandlung zur Finanzierungsvereinbarung.

KÖLN – Einigung mit den Krankenkassen in einem wichtigen Detail der Finanzierung der Telemedizininfrastruktur (TI): Im Zuge einer Nachverhandlung der Finanzierungsvereinbarung zur TI ist es der Kassenzahnärztlichen Bundesvereinigung (KZBV) gelungen, die vom GKV-Spitzenverband rück-

Eingang in die Vereinbarung gefunden hat“, sagte Dr. Karl-Georg Pochhammer, stellv. Vorsitzender des Vorstandes der KZBV.

Neue Pauschalen für den Konnektor, das stationäre Kartenterminal sowie den elektronischen Praxisausweis SMC-B gelten dann ab dem 1. Januar 2020. Komplexitätszu-

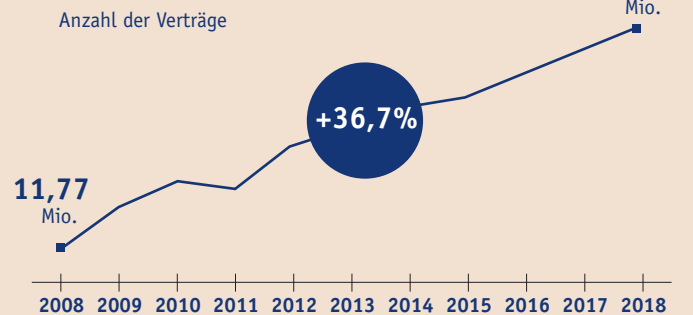
BERLIN – Die Zahl der privaten Zahnzusatzversicherungen ist 2018 deutlich gewachsen. Nach den vorläufigen Geschäftszahlen der privaten Krankenversicherung (PKV) nahm sie um etwa 343.000 Versicherungen (oder plus 2,2 Prozent) zu. Erstmals haben nun mehr als 16 Millionen Deutsche eine private Zahnzusatzversicherung.

Die Unternehmen der privaten Krankenversicherung bieten Zahnzusatzversicherungen sowohl auf individueller Grundlage als auch über Gruppentarife im Rahmen der betrieblichen Krankenversicherung an. Allein im vergangenen Jahrzehnt ist die Gesamtzahl all dieser Versicherungen um etwa fünf Millionen oder 37 Prozent angestiegen (von 11,77 Mio. im Jahr 2008). Zahntarife sind somit die popu-

Starker Zuwachs

Mehr als 16 Millionen Deutsche haben eine Zahnzusatzversicherung.

Zahnzusatzversicherung



lärsten privaten Zusatzversicherungen. Mit ihnen können gesetzlich Versicherte die begrenzten Leistungen der gesetzlichen Krankenversicherung insbesondere beim Zahnersatz aufstocken. Sie erhalten, nach Vorleistung der gesetzlichen Kasse,

je nach Tarif z. B. einen prozentualen Zuschuss zur Rechnung oder zu den verbleibenden Kosten. [DI](#)

Quelle:
Verband der Privaten
Krankenversicherung e.V.



Dr. Karl-Georg Pochhammer
Stellvertretender Vorsitzender
des Vorstandes

wirkend zum 1. Juli 2019 geforderte Absenkung der Ausstattungspauschale für den Konnektor abzuwenden. Bis zum Ende des Jahres werden die Ausstattungspauschalen somit nicht mehr verändert.

„Wir begrüßen die getroffene Änderungsvereinbarung ausdrücklich ... Für die Zahnarztpraxen besteht damit weiterhin Planungssicherheit hinsichtlich der TI-Ausstattung. Dass das Bestelldatum für die Höhe der Konnektorpauschale entscheidend sein soll, war bereits in den vergangenen Verhandlungen eine wichtige Forderung der KZBV, welche nun endlich

schläge für größere Praxen fallen weg, während zugleich die Pauschale für das stationäre eHealth-Kartenterminal erhöht wird. Zudem wurden Sonderregelungen unter anderem für Konnektoren vereinbart, die zwar vor dem 1. Oktober 2019 bestellt, jedoch nach dem 31. Dezember 2019 erstmalig genutzt werden. Alle Einzelheiten der Vereinbarung können der Anlage 11a zum Bundesmantelvertrag Zahnärzte (BMV-Z) entnommen werden, die auf der Website der KZBV in aktualisierter Fassung abrufbar ist. [DI](#)

Quelle: KZBV

Prof. Dr. Dr. Norbert Krämer gewählt

Neuer President-elect der International Association of Paediatric Dentistry (IAPD).

CANCUN – Vom 3. bis 7. Juli 2019 fand im mexikanischen Cancun der 27. Kongress der IAPD zum Thema „Where the past meets the future“ statt. Der Kongress war mit über 1.600 Teilnehmern eine der bedeutendsten Veranstaltungen zum Thema Kinderzahnheilkunde in den letzten Jahren. Gleichzeitig feierte die Gesellschaft ihr 50-jähriges Bestehen. Prof. Krämer von der Uni Gießen wurde dabei einstimmig zum neuen President-elect der IAPD

gewählt. Er war bereits die vergangenen zwei Jahre als Repräsentant der nationalen Kinderzahnheilkundengesellschaften im Board of Directors vertreten. Prof. Krämer ist der erste Deutsche und auch der erste ehemalige europäische Präsident (2008–2014 Präsident der European Academy of Paediatric Dentistry), der in dieses hohe Amt gewählt wurde. Die IAPD vertritt momentan 74 nationale Mitgliedergesellschaften und hat über 3.000 individuelle

Mitglieder. Sie gilt als bedeutendste globale Organisation auf dem Fachgebiet. Wichtige Veranstaltungen der IAPD in den nächsten beiden Jahren sind der 2nd Global Summit zum Thema Kariesmanagement vom 6. bis 8. November 2020 in Taipeh, Taiwan, sowie der 28. Biennial Kongress der IAPD, der vom 9. bis 12. Juni 2021 in Maastricht, Niederlande, stattfindet. [DI](#)

Quelle: IAPD



Der neu gewählte Präsident-elect der IAPD, Prof. Dr. Dr. Norbert Krämer (4. von rechts) bei der Vorstellung des neuen BOD bei der Closing Ceremony in Cancun.

Editorische Notiz (Schreibweise männlich/weiblich/divers)

Wir bitten um Verständnis, dass – aus Gründen der Lesbarkeit – auf eine durchgängige Nennung der männlichen und weiblichen Bezeichnungen verzichtet wurde. Selbstverständlich beziehen sich alle Texte in gleicher Weise auf Männer und Frauen.

DENTAL TRIBUNE

IMPRESSUM

Verlag
OEMUS MEDIA AG
Holbeinstrasse 29
04229 Leipzig, Deutschland

Tel.: +49 341 48474-0
Fax: +49 341 48474-290
kontakt@oemus-media.de
www.oemus.com

Verleger

Torsten R. Oemus

Verlagsleitung
Ingolf Döbbecke
Dipl.-Päd. Jürgen Isbaner
Dipl.-Betriebsw. Lutz V. Hiller

Chefredaktion
Dipl.-Päd. Jürgen Isbaner (ji)
V.i.S.d.P.
isbaner@oemus-media.de

Redaktionsleitung
Majang Hartwig-Kramer (mhk)
m.hartwig-kramer@oemus-media.de

Anzeigenverkauf
Verkaufsleitung
Dipl.-Betriebsw. Lutz V. Hiller
hiller@oemus-media.de

Projektmanagement/Vertrieb
Nadine Naumann
n.naumann@oemus-media.de

Produktionsleitung
Gernot Meyer
meyer@oemus-media.de

Anzeigendisposition
Lysann Reichardt
L.reichardt@oemus-media.de

Art Direction/Layout
Dipl.-Des. (FH) Alexander Jahn
a.jahn@oemus-media.de
Pia Krahl
p.krahl@oemus-media.de

Lektorat
Marion Herner
Ann-Katrin Paulick

WISSEN, WAS ZÄHLT
Geprüfte Auflage
Klare Basis für den Werbemarkt
Mitglied der Informations-
gemeinschaft zur Feststellung der
Verbreitung von Werbeträgern e.V.

Erscheinungsweise

Dental Tribune German Edition erscheint 2019 mit 8 Ausgaben, es gilt die Preisliste Nr. 9 vom 1.1.2019. Es gelten die AGB.

Druckerei

Dierichs Druck+Media GmbH, Frankfurter Str. 168, 34121 Kassel, Deutschland

Verlags- und Urheberrecht

Dental Tribune German Edition ist ein eigenständiges redaktionelles Publikationsorgan der OEMUS MEDIA AG. Die Zeitschrift und die enthaltenen Beiträge und Abbildungen sind urheberrechtlich geschützt. Jede Verwertung ist ohne Zustimmung des Verlages unzulässig und strafbar. Das gilt besonders für Vervielfältigungen, Übersetzungen, Mikroverfilmungen und die Einspeicherung und Bearbeitung in elektronischen Systemen. Nachdruck, auch auszugsweise, nur mit Genehmigung des Verlages. Bei Einsendungen an die Redaktion wird das Einverständnis zur vollen oder auszugsweisen Veröffentlichung vorausgesetzt, sofern nichts anderes vermerkt ist. Mit Einsendung des Manuskriptes geht das Recht zur Veröffentlichung als auch die Rechte zur Übersetzung, zur Vergabe von Nachdruckrechten in deutscher oder fremder Sprache, zur elektronischen Speicherung in Datenbanken zur Herstellung von Sonderdrucken und Fotokopien an den Verlag über. Für unverlangt eingesandte Bücher und Manuskripte kann keine Gewähr übernommen werden. Mit anderen als den redaktionseigenen Signa oder mit Verfassernamen gekennzeichnete Beiträge geben die Auffassung der Verfasser wieder, welche der Meinung der Redaktion nicht zu entsprechen braucht. Der Autor des Beitrages trägt die Verantwortung. Gekennzeichnete Sonderteile und Anzeigen befinden sich außerhalb der Verantwortung der Redaktion. Für Verbands-, Unternehmens- und Marktinformationen kann keine Gewähr übernommen werden. Eine Haftung für Folgen aus unrichtigen oder fehlerhaften Darstellungen wird in jedem Falle ausgeschlossen. Gerichtsstand ist Leipzig.

Neuer DGZI-Präsident

Dr. Georg Bach folgt Prof. Dr. Herbert Deppe.

MÜNCHEN – Auf der Mitgliederversammlung der Deutschen Gesellschaft für zahnärztliche Implantologie e.V. (DGZI) am 3. Oktober 2019 im Vorfeld des 49. Internationalen DGZI-Jahreskongresses in München wurde Dr. Georg Bach zum neuen DGZI-Präsidenten gewählt.

Dr. Georg Bach tritt damit die Nachfolge von Prof. Dr. Herbert Deppe an, der seit 2014 das Amt des DGZI-Präsidenten innehatte. Mit Dr. Bach folgt ein langjähriges und äußerst aktives DGZI-Mitglied auf den Posten des Präsidenten. Als erfahrenes Mitglied des DGZI-Vorstandes und in seiner Funktion als DGZI-Fortbildungsreferent ist der Freiburger Facharzt für Oralchirurgie,

Implantologie und Laserzahnheilkunde eine naheliegende Wahl für die Nachfolge von Prof. Deppe. Mit der Wahl Dr. Bachs zum DGZI-Präsidenten unterstreicht die älteste europäische Fachgesellschaft für

orale Implantologie einmal mehr ihr Selbstverständnis, eine Fachgesellschaft von Praktikern für Praktiker zu sein. [DI](#)

Quelle: DGZI



Dr. Georg Bach
Neuer DGZI-Präsident



PURE SIMPLICITY



NEW CHIROPRO

IMPLANTOLOGY
motor system



NEW CHIROPRO PLUS

IMPLANTOLOGY
motor system

ORAL SURGERY
motor system

Steuern Sie Ihren Implantologie- und Chirurgie-Motor mit einem einzigen Drehknopf. Die neuen Chiropro von Bien-Air Dental wurden komplett nach einer Philosophie konzipiert: **Schlichkeit!**

 **GO TO online shop**
bienair.com/eshop

FREE SHIPPING!

S W I S S  M A D E

60
years

Leipziger Minimalismus in Weiß


Der Sieger des ZWP Designpreises 2019 steht fest.



Dr. Niels Hoffmann (links) von der Zahnarztpraxis moderndentistry, aus Leipzig ist der diesjährige Gewinner des ZWP Designpreises 2019. Stefan Thieme (Business Unit Manager, OEMUS MEDIA AG) und Antje Isbaner (Redaktionsleiterin ZWP Zahnarzt Wirtschaft Praxis, OEMUS MEDIA AG) ließen es sich nicht nehmen, persönlich zu gratulieren.

Seit 18 Jahren kürt die Zeitschrift ZWP Zahnarzt Wirtschaft Praxis in ihrer ZWP spezial-Ausgabe die schönste Zahnarztpraxis Deutschlands. In diesem Jahr haben sich fast 60 Praxiseinrichtungen, Architekturbüros und Dentaldepots deutschlandweit beworben. Ihnen allen sei herzlich für die Teilnahme und sorgfältig aufbereiteten Bewerbungsunterlagen gedankt!

Elf Praxen, deren ausgewählte Form-, Farb- und Materialwahl treffsicher ins Auge fielen und so die Jury um Designer Ralf Hug (pmhLE) überzeugten, haben es 2019 in die engere Auswahl geschafft. Den kleinen, aber feinen Vorsprung erzielte am Ende der Mini-



malismus in Weiß von Zahnarzt Dr. Niels Hoffmann aus der sächsischen Metropole Leipzig. Seine

Praxis moderndentistry, ist die schönste Zahnarztpraxis Deutschlands 2019! Das Interior Design der

Praxis ist stringent, klar und großzügig. Das Architektenteam von pd raumplan aus Köln hat es geschafft, die hell gestalteten Räumlichkeiten zurückhaltend und zugleich einladend wirken zu lassen und anhand aufgestellter Fotoleinwände einen besonderen Standortbezug zu dem architektonisch industriell verankerten Leipziger Westen herzustellen.

Alle Praxen der engeren Auswahl werden im ZWP spezial 9/19 einzeln vorgestellt. Zudem findet sich im Heft, neben einer Vielzahl an Beiträgen, Tipps und Produkt-

hinweisen rund um das Thema Praxiseinrichtung, eine Übersicht aller diesjährigen Designpreis-Teilnehmer.

Machen Sie 2020 mit!

Wenn auch Sie Interesse haben, uns Ihre Praxis zu zeigen – nichts leichter als das! Füllen Sie einfach die Bewerbungsunterlagen auf www.designpreis.org aus und senden Sie uns diese bis zum 1. Juli 2020 zu. Wir freuen uns auf Ihr außergewöhnliches Design! [DT](#)

OEMUS MEDIA AG – designpreis.org



Fluoridtabletten für Kinder im Test

Das sind laut Stiftung Warentest die besten Präparate.

Fluoride helfen wirksam, Karies vorzubeugen. Darüber sind sich Kinder- und Jugendärzte wie auch Zahnärzte einig. Fluoridtabletten, Fluoridzahncreme und Co. haben erheblich dazu beigetragen, dass sich die Zahngesundheit von Kindern und Jugendlichen seit einigen Jahren bundesweit verbessert.

Fluoridschutz unbestritten

Fluoride wirken und sind in der geringen Konzentration, in der sie normalerweise aufgenommen werden, nicht giftig.

Zahnmediziner und Kinderärzte sind jedoch uneins, wie Säuglinge und Kleinkinder am besten mit den kariesshemmenden Fluoriden versorgt werden sollen. Sind Fluoridtabletten oder aber fluoridierte Zahnpasten der beste vorbeugende Kariesschutz für Milchzähne?

Kinderärzte vs. Zahnärzte

Kinderärzte raten zu Fluoridtabletten, häufig in Kombination mit Vitamin D, um damit Karies

und Rachitis vorzubeugen. Sie lehnen Zahncreme für Kleinkinder ab, weil kleine Kinder den Schaum noch nicht richtig ausspucken können und so einen Großteil verschlucken.

Die Deutsche Gesellschaft für Kinder- und Jugendmedizin und die Deutsche Akademie für Kinder- und Jugendmedizin erklären zu Fluoridtabletten im Detail: In den ersten vier Lebensjahren und bereits vor Durchbruch des ersten Milchzahns beträgt die empfohlene Tagesdosis 0,25 mg Fluorid.

Zahnärzte hingegen raten von Fluoridtabletten für Kleinkinder ab. Sie empfehlen, schon ab dem ersten Zahn mit fluoridhaltigen Zahncremes zu putzen. Sie argumentieren für die Pasten, weil das Fluorid so zumindest während der Zeit des Putzens direkt am Zahn wirken kann. Es sei eindeutig bewiesen, dass Fluorid lokal am besten wirke, so die Deutsche Gesellschaft für Kinderzahnheilkunde. Mit Tabletten sei ein gewisser Effekt nur zu erreichen, wenn sie

gelutscht würden. Das allerdings würden kleine Kinder in der Regel nicht schaffen.

Rezeptfreie Präparate getestet

Fluoridtabletten für Kinder: Stiftung Warentest hat neun rezeptfreie Präparate getestet, darunter auch welche mit unterschiedlichen Fluoridgehalten und Vitamin-D-Zusatz.

Das Ergebnis: Sechs Fluoridtabletten schneiden mit der Bestnote ab, drei dagegen fallen mit „mangelhaft“ durch. Die sechs „sehr guten“ Fluoridtabletten im Test versorgen Säuglinge und Kleinkinder ausreichend mit Fluorid und folgen in ihren Anwendungshinweisen und der Altersobergrenze (für Kinder bis zwei Jahre) den Ratschlägen der Kinderärzte in der Leitlinie. Dort wird zur täglichen Einnahme eines Fluoridsupplements „im Säuglings- und Kleinkindalter“ geraten. Vitamin D3 zur Rachitisprophylaxe empfehlen die Kinderärzte bis zum zweiten erlebten Frühsommer.

Spätestens nach dem dritten Geburtstag ist es Zeit für den Wechsel zu einer fluoridhaltigen Zahncreme. Dann können die Kinder zuverlässig ausspucken. Drei Fluoridtabletten im Test sind aber für Kinder jenseits dieses Alters gedacht – das ist nicht mehr im Sinne der Leitlinie.

In den Beipackzetteln von drei Präparaten fehlt der Hinweis, dass Verbraucher zu den Fluoridtabletten keine fluoridierte Zahnpasta verwenden sollen. Der ist wichtig, weil Zahncreme mit Fluorid plus Fluoridtabletten zu viel Fluorid bedeutet, was unter anderem zu weißen Flecken auf den Zähnen führen kann.

In den Beipackzetteln steht zwar geschrieben, dass es nur eine orale Form der Fluoridgabe geben sollte. Bei der Aufzählung anderer Fluoridquellen aber fehlen ausge-rechnet die Zahncremes. [DT](#)

Quelle: ÖKO-TEST

Achter belassen oder entfernen?

Aktualisierte S2k-Leitlinie „Operative Entfernung von Weisheitszähnen“.

Die nach den Regularien der Arbeitsgemeinschaft der Wissenschaftlichen Medizinischen Fachgesellschaften (AWMF) erstellte S2k-Leitlinie zu dem häufigen Eingriff der Weisheitszahnentfernung ist aktualisiert worden. Federführend durch die Deutsche Gesellschaft für Mund-, Kiefer- und Gesichtschirurgie und die Deutsche Gesellschaft für Zahn-, Mund- und Kieferheilkunde wurde in Zusammenarbeit mit sieben weiteren beteiligten Fachgesellschaften und Institutionen eine evidenz- und konsensbasierte Grundlage für die häufige und wichtige Therapieentscheidung zwischen dem Belassen und dem Entfernen von Weisheitszähnen erarbeitet. Die aktualisierte Leitlinie und den Methodenreport finden Sie auf der Website der DGZMK. [DT](#)

Quelle: DGMKG, DGZMK

Patienten heilen vs. Gewinne erzielen

Giovanni Maio, Professor für Bioethik und Medizinethik an der Albert-Ludwigs-Universität Freiburg im Gespräch mit Majang Hartwig-Kramer, Redaktionsleitung *Dental Tribune D-A-CH*.

Der Medizinethiker gehört zu den prominenten Unterstützern des vor Kurzem im *stern* veröffentlichten Ärzte-Appells, der die Ökonomisierung des Gesundheitswesens thematisiert.

Dental Tribune: Herr Prof. Maio, Ärzte sollen und wollen Patienten helfen und Krankheiten heilen. Mit ihrer Arbeit soll aber vermehrt auch Gewinn erzielt werden. Wie geht das zusammen?

Prof. Dr. Giovanni Maio: Das geht gar nicht zusammen. Genau

ein Ort der Daseinsvorsorge, und als solcher hat das Krankenhaus die Aufgabe, einen Bedarf zu decken und nicht Geschäfte zu machen.

Überspitzt gefragt: Bekommt der Kranke im jetzigen System eine „Gewinnerwartung“ zugeschrieben? Sind Krebspatienten im System willkommener als ein einfacher Armbruch?

Das ist das Fatale an der Einführung der Fallpauschalen, dass damit jeder Patient einen Preis erhält, und wenn die Ärzte von ihren Geschäfts-

gen. Das darf aus meiner Sicht schlichtweg nicht sein.

Gibt es ein Menschenrecht auf Gesundheitsfürsorge?

Aber natürlich! Jeder Patient darf berechtigterweise von der Medizin erwarten, dass sie ihm das zur Verfügung stellt, was er als hilfsbedürftiger Mensch braucht. Niemand bekommt heutzutage einen notwendigen Eingriff vorenthalten, aber es erfolgt unbemerkt eine psychosoziale Rationierung, indem den Ärzten und auch den Pflegenden



„Unsere Politiker haben nicht verstanden, dass sie ein komplett falsches Gesundheitssystem aufgebaut haben.“

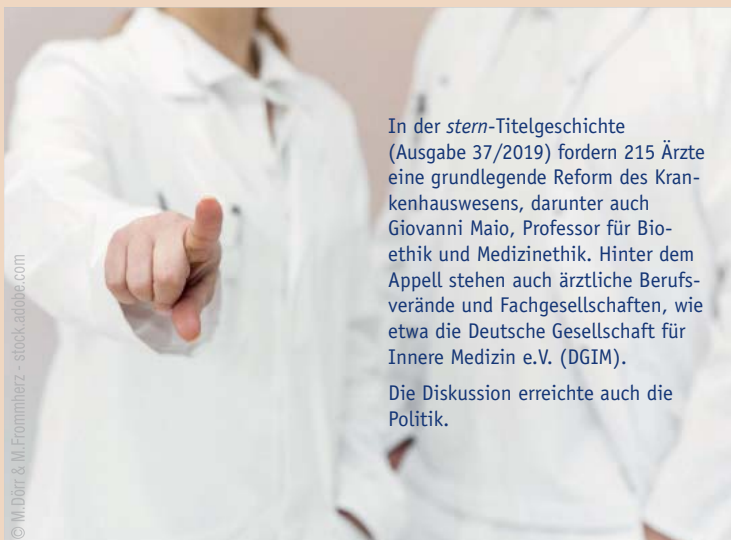
das ist das Problem. Man hat entschieden, die Medizin nach betriebswirtschaftlichen Kriterien zu steuern, aber das ist nicht richtig, denn auf diese Weise werden die Ärzte automatisch in einen Zielkonflikt gesteuert, der sich im Zweifelsfall gegen den sozialen Gehalt der Medizin wendet. Die Ärzte werden in eine moralische Dissonanz hineinmanövriert, weil sie bei jedem Patienten überlegen müssen, ob sie mehr der Erlösoptimierung oder der Deckung des Bedarfs folgen sollen. Die Politiker haben einfach nicht verstanden, dass das Krankenhaus kein Wirtschaftsunternehmen ist, das klug zu investieren und Erlöse zu erwirtschaften hat, sondern es ist

führern ständig ihre Erlöszahlen vorgelegt bekommen und nur diese ausschlaggebend sind, dann lernen sie automatisch, ihre Patienten nicht nach deren Bedarf, sondern nach deren Erlöserwartung zu klassifizieren. Das ist eine grundlegende Abkehr vom Sozialen. Die Ärzte, das belegen viele Studien, versuchen dennoch, ihren Patienten so gerecht wie nur möglich zu werden, aber das System bestraft sie, wenn sie sich zu sehr um ihre Patienten kümmern. Das ist das Widersinnige daran, dass das gegenwärtige System einfach falsche Anreize setzt, Anreize, die mit dem genuin medizinischen Gehalt ärztlichen Handelns nichts mehr zu tun haben, sondern allein mit dem ökonomischen Gehalt ihrer Handlung

immer mehr Zeit weggenommen wird. Der Betrieb muss laufen, und je schneller er läuft, desto besser, denkt man in einer durchökonomisierten Medizin. Und das ist grundlegend falsch. Je schneller der Betrieb läuft, desto mehr geht das zulasten der Patienten und zulasten der Arbeitszufriedenheit der Heilberufe. Es darf in den Krankenhäusern nicht einfach eine betriebliche Logik verhängt werden, sondern wir brauchen eine Sorgelogik, und die Sorgelogik sagt, dass man sich um jeden einzelnen Patienten kümmern muss, wenn man ihm wirklich helfen will. Das ist eben etwas anderes als eine fließbandartige Durchschleusung.

Braucht es aus Ihrer, der Sicht eines Medizinethikers, ein völlig neues Gesundheitssystem?

Aber ja, das brauchen wir. Unsere Politiker haben nicht verstanden, dass sie ein komplett falsches Gesundheitssystem aufgebaut haben, in dem es immer mehr um Profit geht und nicht um die Versorgung von Hilfsbedürftigen. Ich halte das für verantwortungslos und auch für ideologisch, denn wir unterwerfen das Soziale auf diese Weise der ökonomischen Logik, und das führt unweigerlich zum Abbau des Sozialen. Deswegen muss man der Medizin die Freiheit zurückgeben, sich nach rein medizinischen Kriterien auszurichten. Man muss in die Professionalität der Heilberufe investieren und nicht in eine Kultur der stromlinienförmigen industriellen Abfertigung.



In der *stern*-Titelgeschichte (Ausgabe 37/2019) fordern 215 Ärzte eine grundlegende Reform des Krankenhauswesens, darunter auch Giovanni Maio, Professor für Bioethik und Medizinethik. Hinter dem Appell stehen auch ärztliche Berufsverbände und Fachgesellschaften, wie etwa die Deutsche Gesellschaft für Innere Medizin e.V. (DGIM).

Die Diskussion erreichte auch die Politik.

„Die Ärzte werden in eine moralische Dissonanz hineinmanövriert, ...“

Vielen Dank für das Gespräch!

[dentisratio]

Der Wert Ihrer Arbeit

Unser Angebot für Ihre Praxis:

smart ZMV®

Mit einer intelligenten Abrechnungs- und Verwaltungslösung schafft [dentisratio] Freiräume in Ihrer Zahnarztpraxis.

Coaching und Fortbildung

Mit [dentisratio] bleiben Sie aktuell in den Themen

- ▶ Abrechnung und Praxisorganisation
- ▶ Personalplanung und Zeitmanagement
- ▶ Teambuilding und Praxiskultur

Betriebswirtschaftliche Beratung

Sie treffen strategische Entscheidungen, [dentisratio] berät und begleitet Sie auf Ihrem Weg zum Erfolg.

Digitalisierung der Zahnarztpraxis

[dentisratio] erarbeitet Ihr Konzept für eine zukunftssichere Transformation von der Karteikarte zum digitalen Praxissystem.

[dentisratio]

Abrechnungs- und Verwaltungsdienstleistungen für Zahn-, Mund- und Kieferheilkunde

dentisratio GmbH
Großbeerenstr. 179
14482 Potsdam

Tel. 0331 979 216 0
Fax 0331 979 216 69

info@dentisratio.de
www.dentisratio.de

„All-on-4“[®] – feste Zähne an nur einem Tag

Praktikable Option für (bald) zahnlose Patienten – aktueller Fallbericht mit OP.

Von Dr. Leon Golestani B.Sc., BA, Kufstein, und DDr. Gerald Jahl, Eggenburg, beide Österreich.

Neues Lebensgefühl bei einem sanierungsbedürftigen Kiefer nach nur einer Behandlung? In der heutigen oralchirurgischen Medizin zwar nichts Neues, aber nach wie vor ein heißes Eisen. Das Implantat-Kompetenzzentrum in Eggenburg (Niederösterreich) beschäftigt sich vor allem mit Patienten, die den Wunsch nach einer schnellen und Erfolg versprechenden Therapie äußern und für das festsitzende Konzept einer Full-Arch-Behandlung infrage kommen. Im folgenden Fall wird beschrieben, wieso ein 44 Jahre junger Patient sich bewusst gegen eine herausnehmbare Lösung und für einen festen Zahnersatz entschieden hat.

Vier gewinnt

Wenn zwei Implantate eine dreigliedrige Brücke tragen, wie können dann vier Implantate jemals die ganzen Lasten einer ganzen Prothese aufnehmen? Die Antwort liegt in der Biomechanik, wie diese Implantate strategisch platziert werden und in weiterer Folge mit einem speziellen prothetischen Design gekoppelt sind. Die „All-on-4“-Technik hat sich aus der ursprünglichen Arbeit von Brånemark und Kollegen im Jahr 1977 entwickelt, bei der vier bis sechs vertikale Implantate verwendet wurden, die im posterioren Segment eines zahnlosen Ober- und Unterkiefers freitragend platziert wurden. Die zusätzliche Angulation^{1,2} distaler Implantate bietet zahlreiche biomechanische und klinische Vorteile für festsitzende Restaurationen mit weniger invasiven Techniken im Vergleich zu augmentierten Verfahren mit herkömmlichen komplett axialen Implantaten. Die Angulation distaler Implantate in einer Position von 30 bis 45 Grad relativ zur Okklusionsebene ermöglicht eine prothetische Versorgung von zehn bis zwölf Zähnen pro Kiefer.¹⁰

Biomechanische Vorteile des „All-on-4“-Designs

- Implantate folgen einer dichten Knochenstruktur.
- Durch eine axiale Kippung können längere Implantate gesetzt werden.
- Die Neigung verbessert den A-P (anterior-posterior) Spread (Cantilever length = AP spread x 2.5).

- Verkürzter Kragarm reduziert prothetische Frakturen/Instabilitäten.
- Marginale Knochenhöhe wird mit einer starren Prothese beibehalten.
- Schräge Implantate haben eine ähnliche Erfolgsrate wie herkömmliche Implantate, wenn sie miteinander verbunden werden.

Das „All-on-4“-Behandlungskonzept inklusive Sofortversorgung wurde erstmalig von Prof. Dr. Paulo Maló (Lissabon) entwickelt, um die Nutzung des verfügbaren Restknochens in einem atrophischen und/oder zahnlosen Kiefer zu maximieren, eine sofortige Funktion zu ermöglichen und regenerative Verfahren zu vermeiden, die die Behandlungskosten und die Morbidität des Patienten sowie die mit diesen Verfahren verbundenen Komplikationen erhöhen.¹ Die beiden anterioren Implantate werden axial gesetzt, während die beiden posterioren Implantate abgewinkelt platziert werden und Knochenaufbau vermieden wird.^{2,3} Sofortbelastungsverfahren für zahnlose Kiefer sind sowohl bei Behandlern als auch bei Patienten beliebt und mittlerweile sehr oft verwendet.^{5,6} Hohe Überlebensraten und eine geringe Rate von Komplikationen verdeutlichen eine positive Vorhersagbarkeit.^{7,8}

Therapieentscheidung

„Die Herausforderung besteht heute nicht mehr darin, die Funktionalität zu beweisen, sondern einfache und kostengünstige Schemata zu entwickeln ...“

Im hier beschriebenen Fall war ein 44-jähriger männlicher Patient vorstellig, der mit austherapierten Zähnen und dem Wunsch nach festen Zähnen zum normalen Beißen einen Spezialisten aufsuchte. Von anderen Behandlern wurden vorab unterschiedliche Therapiepläne vorgestellt. Unter anderem wurden konventionelle implantologische Lösungsvorschläge mit dem monatelangen Tragen einer schleimhautgetragenen Totalprothese oder einer herausnehmbaren prothetischen Versorgung wie zum Beispiel einer Teleskopprothese auf drei Zähnen (13, 17 und 23) vorgeschlagen, was für diesen Patienten vor allem

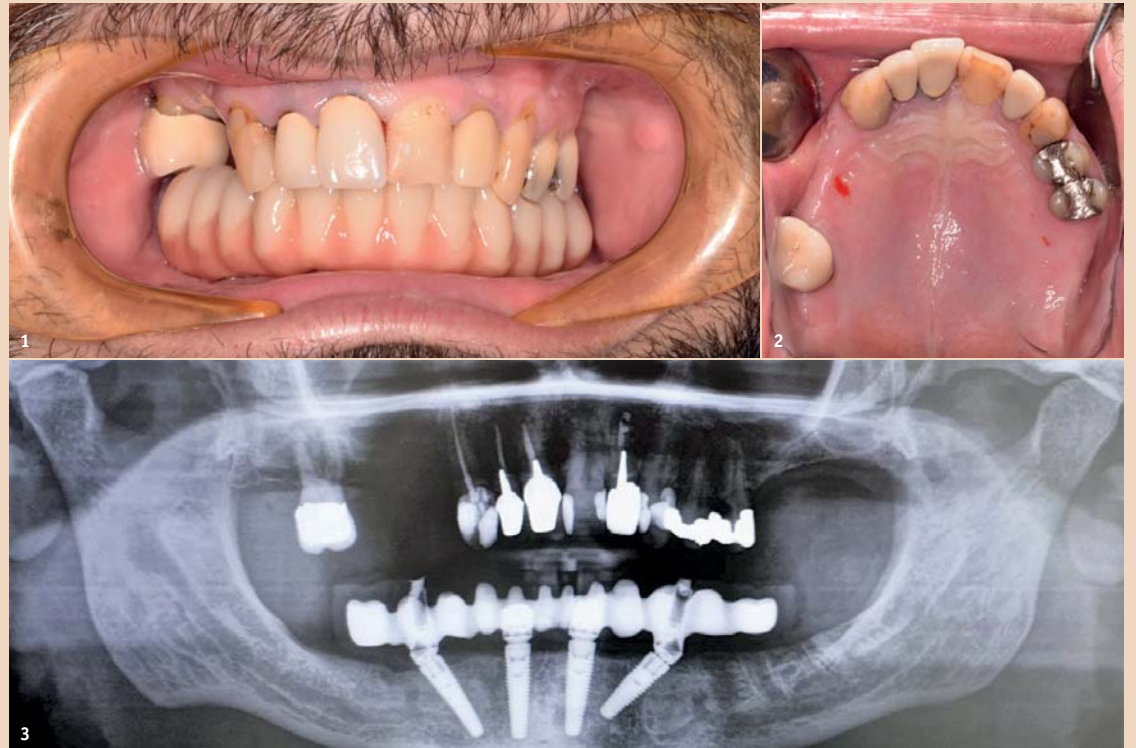

Abb. 1: Klinische Ausgangssituation, frontal. Abb. 2: Klinische Ausgangssituation Oberkiefer. Abb. 3: OPG der Ausgangssituation.

wegen seines Alters nicht infrage kam. Anfänglich einigte man sich auf eine festsitzende Versorgung im Unterkiefer auf vier Implantaten. Nach einem Jahr fixen Zahnersatzes im Unterkiefer und großer Zufriedenheit wurde der Wunsch laut, dieses Behandlungsschema für den Oberkiefer fortzusetzen. Ausführliche intra- und extraorale Befunde wurden erhoben und aufgrund der desolaten Zustände der einzelnen Zähne im Oberkiefer (Z. n. WSR) inklusive inflammatorischer persistierender Herde und Lockerungsgrade aufgrund von Parodontitis Stadium III (CAL > 5 mm) und Grad B (d. h. parodontale Destruktion durch Biofilm, der durch schlechte Zugänglichkeit nicht regelgerecht entfernt werden kann) entschied man sich in weiterer Folge für eine Serienextraktion der Zähne des Oberkiefers, außer des Zahns 17 (da dieser erhaltungswürdig und zur Bestimmung der vertikalen Bisslage nützlich war), und einer anschließenden festen Versorgung auf vier Implantaten.

Im Vorfeld wurde ein dreidimensionales Röntgen (DVT) angefertigt, und die quantitative und qualitative Evaluierung des Knochenangebotes zeigten ausreichend ortsständigen Knochen zwischen

beiden Vorderwänden der Kieferhöhlen und eine ausreichend breite Basis der Maxilla, die eine Knochenglättung erlaubten. Bei der präoperativen Planung wurde mit dem Techniker ein Mock-up anhand des Hart- und Weichteildefektes hergestellt, die Anzahl der zu ersetzenden Zähne bestimmt – um die Lage der Implantate vorherzusagen und um eine OP-Tiefziehschiene herzustellen.

Auf allen Vieren „bohren“

Bei der Serienextraktion Oberkiefer zeigten sich klinisch neben bukkalen und apikalen Dehiszenzen aufgrund mehrerer Läsionen (Abb. 4) auch zum Teil Ankylosierungen. Eine atraumatische Entfernung der Zähne ist hierbei für einen späteren Behandlungserfolg entscheidend. Zahn 17 kam aufgrund der positiven Erhaltungswürdigkeit für eine Extraktion nicht infrage. Dadurch verblieb die zufriedenstellende alte Bisshöhe und es wurde auch eine Entlastung für das spätere Provisorium sichergestellt.

Nach der Serienextraktion und Entfernung eines Wurzelrestes wurde mithilfe eines am Kamm verlaufenden mid-crestalen Schnittes zwischen den beiden ersten Mo-

laren das Weichgewebe per Mukoperiostlappen vom Knochen freigelegt. Apikal entzündete Bereiche wurden auskurettiert und anschließend der Alveolarfortsatz auf der Höhe der zu setzenden Implantate mit Luer geglättet. Die daraus gewonnenen Knochenpäne wurden mittels Knochenmühle für eventuell spätere lokale Augmentationen vorbereitet. Kenntnisse über anatomische Strukturen sind hierbei essenziell und notwendig, um die Implantate korrekt zu platzieren. Die operative Freilegung sollte soweit kranial erfolgen, um eine Beurteilung der Lage der Kieferhöhlen zu ermöglichen. Tipp: Das Erasten mit einem Instrument oder einem vorsichtigen oberflächlichen Anfräsen der Kompakta ermöglicht die Feststellung, wo die anteriore Kieferhöhlenwand lokalisiert ist. Ist diese Analyse aufgrund einer fehlenden Routine oder einer dichten Knochenstruktur nicht möglich, empfehlen Studien¹¹ eine minimalinvasive laterale Öffnung des Sinus maxillaris, um die anteriore Wand zu ertasten und diese mit einem Marker vestibulär einzuzeichnen. Die genaue Position der vordersten Maxillariswand ist wichtig, da so die hintersten Implantate so weit wie möglich distal und nach mesial

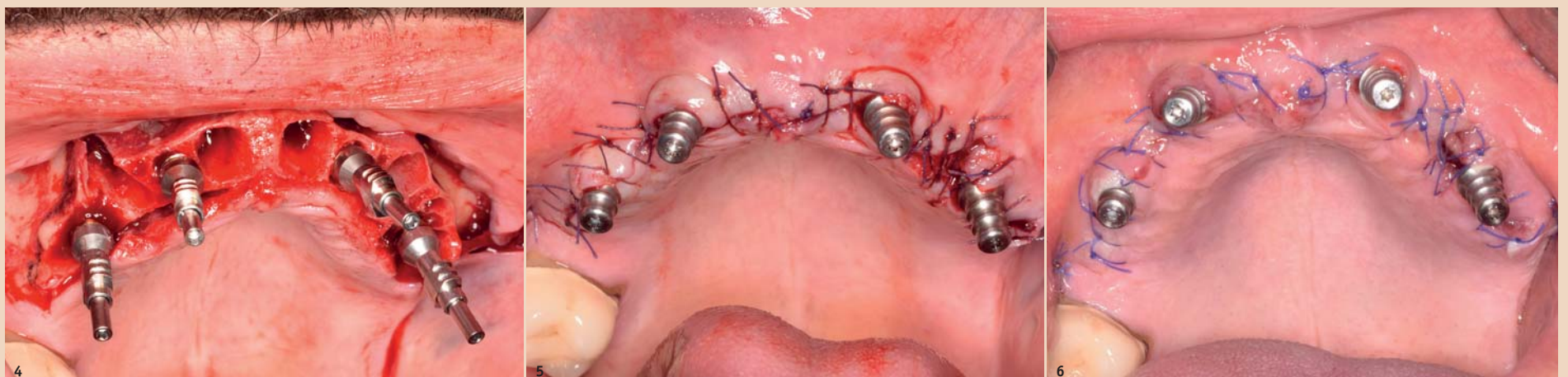


Abb. 4: Bukkale Dehiszenz an Zahn 13 – vor offener Abformung. Abb. 5: Postoperativ – vor der geschlossenen Abformung. Abb. 6: 18 Stunden postoperativ.

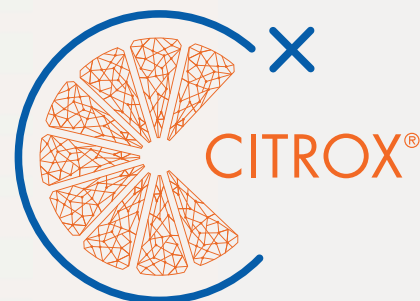PERIOPLUS⁺

RICHTIG RUND –
MIT RICHTIG ECKEN
UND KANTEN.

Und die zeigt Perio Plus+ Bakterien
und zwar mit natürlicher Power:
CITROX[®], extrahiert aus der Bitterorange,
kombiniert mit Chlorhexidin.



FREUEN SIE SICH
über die Compliance,
die Perio Plus+
ermöglicht – mit
CITROX[®] und CHX.



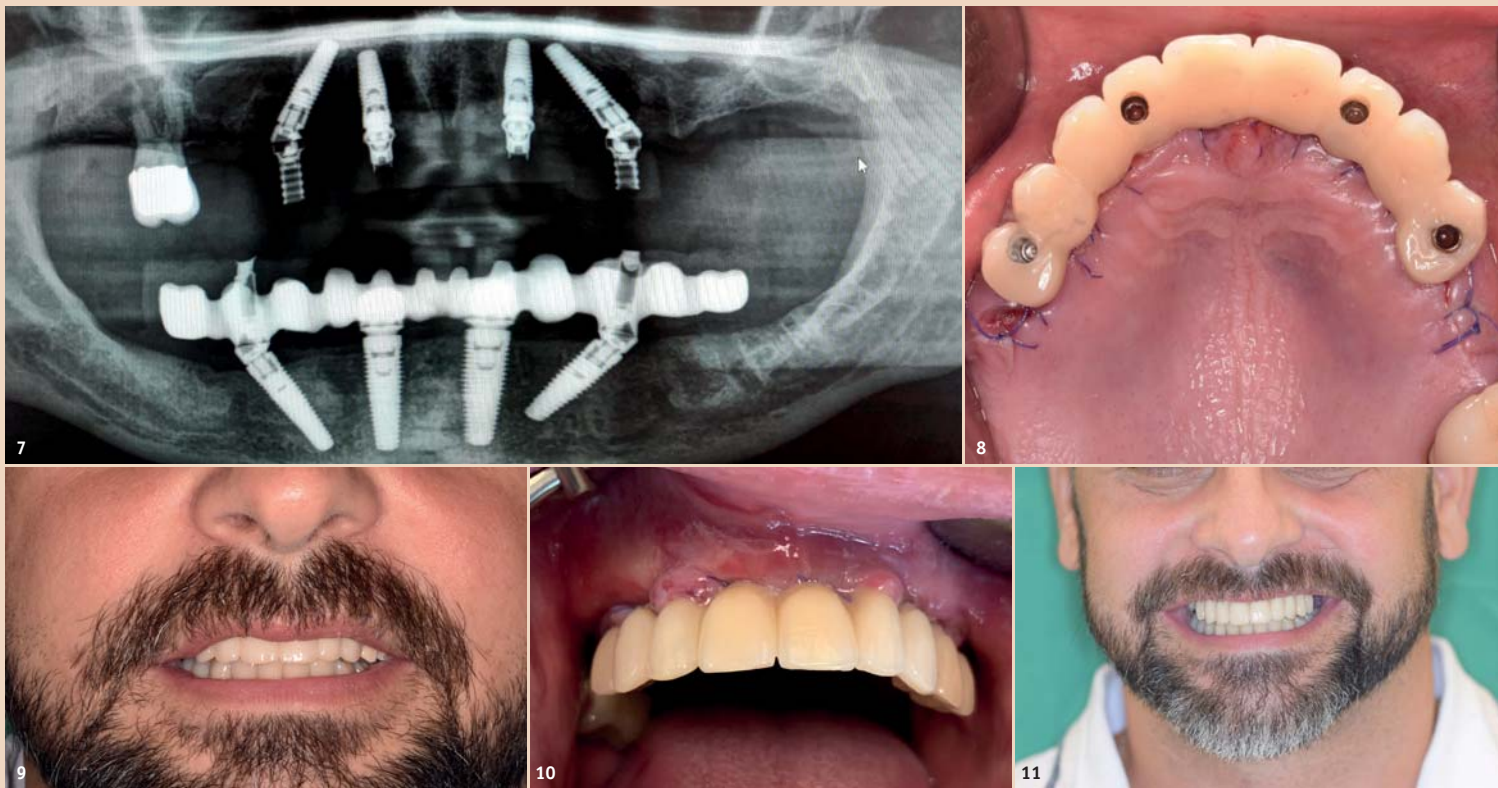

Abb. 7: Postoperatives Panorama. Abb. 8: Nach Einsetzen des Provisoriums. Abb. 9: Provisorium 18 Stunden post OP. Abb. 10: Provisorischer Oberkiefer-Zahnkranz 18 Stunden post OP. Abb. 11: Patient zeigt sich zufrieden.

aufweist wie die gut untersuchten traditionellen vertikalen Implantate. Das „All-on-4“ kann eine praktikable Option sein, die der Arzt seinen zahnlosen Patienten anbieten kann, die auch bei geplanten Extraktionsfällen eine Full-Arch-Rehabilitation anstreben. Atrophische Kiefer, die normalerweise vor der Implantatinserion ein traditionelles Knochentransplantat erfordern würden, erhöhen Behandlungszeit, Kosten und Morbidität im Zusammenhang mit diesen Transplantationsverfahren. Darüber hinaus ermöglicht eine verkürzte Behandlungsdauer und somit ein schnelles Erlangen an Funktion und Lebensqualität ein positives Ergebnis für den Patienten. [DT](#)



anguliert gesetzt werden können, um gleichzeitig eine größere Implantatlänge und die mechanische Stabilität in dieser kortikalen Region zu maximieren.

Als nächstes wurden mithilfe einer „OP-Schablone“ aus einer einfachen 2mm dicken Tiefziehfolie für eine optimale Ausrichtung vier Implantate mit einem Durchschnittdrehmoment von 35Ncm inseriert. Empfohlen wird für den posterioren Bereich mindestens 4,3mm und für den anterioren 3,5mm Implantatdurchmesser mit einer notwendigen Primärstabilität zwischen 35 und 45Ncm für eine Sofortversorgung.¹² Für die erste Abformung wurden die Abformpfeifen befestigt und die korrekten Implantatachsen kontrolliert.

Einschlusskriterien für

„All-on-4“

- Keine schweren parafunktionalen Habits.
- Normale Mundöffnung (40 mm).
- Zahnloser Oberkiefer mit einer minimalen Knochenbreite von 5 mm und minimaler Knochenhöhe von 10 mm innerhalb der Prämaxilla.

- Zahnloser Unterkiefer mit einer minimalen Knochenbreite von 5 mm und einem Minimum an Knochenhöhe von 8 mm innerhalb des Intraforamen-Bereichs.
- Mindestens 10 mm Implantatlänge für die Maxilla.
- Neigung des Implantates maximal 45 Grad, um die Kragweite zu reduzieren.
- Bei posterior geneigten Implantaten sollte das distale Schraubenzugangslot an der Kaufläche des ersten Molaren, zweiten Prämolaren oder ersten Prämolaren geplant werden.
- Zehn bis zwölf Zähne als festsitzende Prothese mit maximal ein bis zwei freistehenden Zähnen in der Endprothese möglich.
- Bei Fällen mit gleichzeitiger Extraktion sollten die Alveolen gut gereinigt und die Implantate zwischen den Extraktionsstellen gesetzt werden.

Im Anschluss wurden die Multi-Unit Abutments jeweils distal mit einer 30°- und mesial 0°-Winkelung mit den Implantaten befestigt. Mit den Multi-Unit Abutments können Angulationen ausgeglichen werden

und ermöglichen eine einfache Anbringung der Abformpfeifen. Sie erlauben einen Schraubkanal im späteren Zahnersatz in korrekter Ausrichtung. Abgeformt wurde jeweils offen vor (inkl. Bissregistrat) und nach dem Verschluss des Operationsgebietes mit einer geschlossenen Abformung.

Das Ende: Naht

Vor Verschluss des Operationsgebietes wurde darauf geachtet, dass ausreichend keratinisiertes Weichgewebe für die spätere Versorgung vorhanden ist und keine nennenswerten Spannungen an der umliegenden beweglichen Schleimhaut bestehen. Nach 18 Stunden kam der Patient zur ersten Wundkontrolle: „Ich hatte weder während noch nach der OP Schmerzen. Am Abend aß ich eine Suppe und in der Nacht habe ich durchgeschlafen...“


Die ersten Nähte wurden aufgrund der schnellen Regeneration entfernt und der Patient hatte keine postoperativen Beschwerden. Ein provisorischer Zahnkranz aus gefrästem PMMA (Polymethylmethacrylat) wurde eingesetzt und die

Okklusion angepasst. DDr. Gerald Jahl, der den Fall begleitete, riet eine Tragedauer des Provisoriums zwischen drei und vier Monaten bis zur endgültigen Versorgung und empfahl dem Patienten weichere Kost, um eine komplette Verknöcherung zu gewährleisten. Gegebenenfalls können bis zur definitiven Versorgung Korrekturen vorgenommen und der Biss immer wieder angepasst werden.

Fazit

Die komplette beschriebene Behandlung erfolgte am 10. September 2019 analog, sprich ohne Navigationschablone und in lokaler Betäubung. Eine vorgefertigte Schablone erlaubt keinen Spielraum und verhindert eine gewisse Flexibilität, sich an neuen Gegebenheiten anzupassen, z. B. eine neue erforderliche Implantatbohrung aufgrund weichen Knochens, der in der Diagnostik nicht erkannt wurde, oder unerwartete größere Defekte nach Extraktion. Grundsätzlich zeigen mehrere Studien verschiedener unabhängiger Autoren, dass die „All-on-4“-Technik aufgrund der Biomechanik ähnliche Erfolgsraten

Kontakt



Dr. Leon Golestani B.Sc., BA
 Maximilianstraße 17
 6330 Kufstein
 Österreich
 Tel.: +43 5372 62206
 leon.golestani@gmail.com



DDr. Gerald Jahl
 Hauptplatz 20
 3730 Eggenburg
 Österreich
 Tel.: +43 2984 20013
 willkommen@implantat.or.at

ANZEIGE

WERDEN SIE AUTOR
 Dental Tribune German Edition
 und D-A-CH Edition

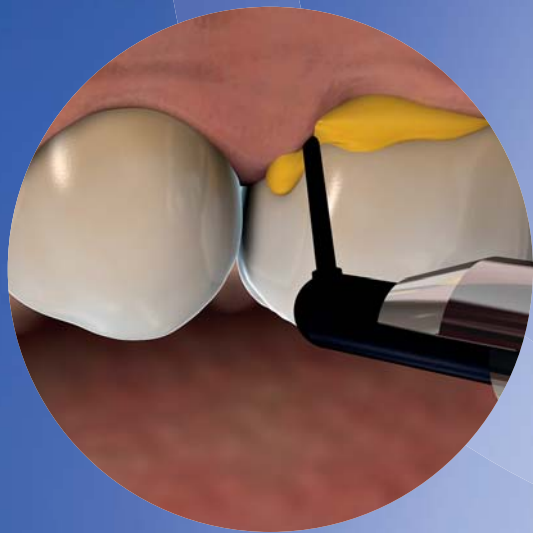
Wir sind interessiert an:

- Fundierten Fachbeiträgen
- Praxisnahen Anwenderberichten
- Veranstaltungsinformationen

Kontaktieren Sie:

Majang Hartwig-Kramer
 m.hartwig-kramer@oemus-media.de
 Tel.: +49 341 48474-113

OEMUS MEDIA AG Holbeinstraße 29 · 04229 Leipzig · Deutschland · Tel.: +49 341 48474-0 · info@oemus-media.de



Ligosan® Slow Release Der Taschen-Minimierer.

Das Lokalantibiotikum für die Parodontitis-Therapie von heute.

- » **Für Ihren Behandlungserfolg:** Ligosan Slow Release sorgt für eine signifikant bessere Reduktion der Taschentiefe als SRP allein.
- » **Für Ihre Sicherheit:** Dank des patentierten Gels dringt der bewährte Wirkstoff Doxycyclin selbst in tiefe, schwer erreichbare Parodontaltaschen vor.
- » **Für Ihren Komfort:** Das Gel ist einfach zu applizieren. Am Wirkort wird Doxycyclin kontinuierlich in ausreichend hoher lokaler Konzentration über mindestens 12 Tage freigesetzt.

Jetzt kostenlos Beratungsunterlagen für das Patientengespräch anfordern auf kulzer.de/ligosanunterlagen.

Mundgesundheit in besten Händen.



KULZER
MITSUI CHEMICALS GROUP