Dental Tribune

The World's Dental Newspaper

Edición Latinoamérica www.la.dental-tribune.com Vol. 20, No. 6, 2023

El color no existe, se crea



Nuevas Técnicas de Aclaramiento Dental

Un micromotor eléctrico especial

El fabricante de dispositivos médicos austríaco W&H presentó una serie de videos que muestran las soluciones que ofrecen productos como sus motores eléctricos, turbinas —algunas de las cuales vienen con luz LED independiente—, sus piezas de mano y autoclaves.

Y también las ventajas de dos productos estrella de la compañía, como son el motor para cirugía e implantología oral Implantmed Plus y el sistema Piezomed Módulo, que combina en un solo equipo un motor de implantes y un sistema de cirugía piezoeléctrica.

El video que publicamos en esta ocasión describe las cualidades del micromotor eléctrico, un producto que ha obtenido gran acogida en América Latina por su funcionalidad y su precio. Se trata de una dispositivo que tiene un control de velocidad para cada aplicación clínica, viene con un sistema de irrigación integrado y se puede acoplar a una variedad de instrumental, como pieza de alta velocidad, pieza recta o contra-ángulo. El dispositivo presenta también tecnología de luz LED, que ilumina el área de tratamiento sin crear sombras que dificulten las visibilidad del odontólogo.

El Dr. Daniel Fernando Zabaleta Díaz, especialista colombiano en estética dental que utiliza el micromotor eléctrico de W&H, destacó el impresionante torque que tiene el dispositivo y citó como ejemplo de ello que cuando se corta un cordal la fresa nunca se detiene.

Zabaleta Díaz, que ejerce en la ciudad de Barranquilla, resaltó también el sistema de irrigación de este micromotor que evita que el dispositivo recaliente el diente cuando se usa pieza de alta velocidad, pieza recta o contra-ángulo.

De hecho, la alta potencia constante de este micromotor es una de las grandes ventajas tecnológicas que ofrece, ya que optimiza los tiempos de tratamiento y resulta en la satisfacción del paciente. Contacte a un distribuidor de W&H en Latinoamérica en latam@wh.com.

Para más información, siga este enlace: www.wh.com.

—W&H

Fotos: W&H

El micromotor eléctrico de W&H se puede acoplar a piezas de alta velocidad, piezas rectas y contra-ángulos, con lo cual combina potencia y versatilidad.

> El micromotor eléctrico tiene un control de velocidad para cada aplicación clínica, viene con un sistema de irrigación integrado y se puede acoplar a pieza de alta velocidad, pieza recta o contra-ángulo.

El micromotor eléctrico de W&H se puede acoplar a piezas de alta velocidad, piezas rectas y contra-ángulos, con lo cual combina potencia y versatilidad.

Foto: Amann Girrbach

El material Ceramill Sintron tiene propiedades materiales similares a la cera, por lo que puede mecanizarse en seco con fresadoras de escritorio.

Fresar metal como si fuera cera

El metal sinterizado de CoCr Ceramill Sintron, lanzado al mercado en 2013, es un material que ha obtenido una increíble popularidad porque fresar con él es tan fácil como fresar con cera.

Fabricado por Amann Girrbach, empresa pionera en la tecnología CAD/CAM dental, se trata de un metal no precioso que revolucionó el mercado debido a que tiene propiedades materiales similares a las de la cera: las piezas en bruto Ceramill Sintron pueden mecani-zarse en seco fácilmente con fresadoras de escritorio, como la Ceramill Motion 3.

Durante el proceso posterior de sinterización bajo inyección con gas de protección, las estructuras alcanzan su estado final –una unidad de metal no precioso con estructura material muy homogénea, precisa, sin poros y apta para todos los revestimientos de porcelana habituales dentro del intervalo CET.

Es una verdadera revolución en la confección de restauraciones de CoCr, cuya fabricación se realiza en un proceso de pocos pasos.

Según los datos recabados durante 10 años de seguimiento desde que salió al mercado hace ahora 10 años, Ceramill Sintron es un material consolidado y probado clínicamente. Desarro-llado en colaboración con el instituto Fraunhofer IFAM Dresden y validado por universidades independientes y laboratorios de ensayo acreditados, el material y el flujo de trabajo adaptado a él aseguran la máxima seguridad y calidad para el operador y el paciente.

Más información en www.amanngirrbach.com

—Amann Girrbach

IMPRINT INTERNATIONAL HEADQUARTERS

PUBLISHER AND CHIEF EXECUTIVE OFFICER:
Torsten Oemus

CHIEF CONTENT OFFICER:
Claudia Duschek

Dental Tribune International GmbH
Holbeinstr. 29, 04229 Leipzig, Germany
Tel.: +49 341 4847 4302
Fax: +49 341 4847 4173

General requests: info@dental-tribune.com
Sales requests:
mediasales@dental-tribune.com
www.dental-tribune.com

Material from Dental Tribune International GmbH that has been reprinted or translated and reprinted in this issue is copyrighted by Dental Tribune International GmbH. Such material must be published with the permission of Dental Tribune International GmbH. ***Dental Tribune*** is a trademark of Dental Tribune International GmbH.

All rights reserved. © 2023 Dental Tribune International GmbH. Reproduction in any manner in any language, in whole or in part, without the prior written permission of Dental Tribune International GmbH is expressly prohibited.

Dental Tribune International GmbH makes every effort to report clinical information and manufacturers' product news accurately but cannot assume responsibility for the validity of product claims or for typographical errors. The publisher also does not assume responsibility for product names, claims or statements made by advertisers. Opinions expressed by authors are their own and may not reflect those of Dental Tribune International GmbH.

dti] Dental Tribune International

UPDATE YOUR DENTAL KNOWLEDGE

EDICIÓN LATINOAMÉRICA
la.dental-tribune.com

PUBLISHER & EDITOR IN CHIEF
Javier Martínez de Pisón
j.depison@dental-tribune.com

GRAPHIC DESIGN
Jesús Eduardo Sanín Tordecilla
www.behance.net/eduardosanin

PORTADA
La luz se descompone en los colores que percibe el ojo humano al atravesar un prisma.
Foto: Shutterstock

Cómo manejar casos complejos de endodoncia

Los organizadores del congreso de endodoncia ROOTS SUMMIT 2024 presentan a algunos de los dictantes y temas del evento, que tendrá lugar en Atenas en mayo. En la siguiente entrevista, la Dra. Ruth Pérez-Alfayate, profesora asociada de la Facultad de Ciencias Biomédicas y de la Salud de la Universidad Europea de Madrid, España, nos adelanta detalles de la conferencia que impartirá, titulada "Diagnóstico complejo en endodoncia", y explica por qué decidió participar en el congreso.

Imagen: ROOTS SUMMIT

La Dra. Ruth Pérez-Alfayate dictará una conferencia titulada "Diagnóstico complejo en endodoncia" en el congreso ROOTS SUMMIT 2024, que se celebrará del 9 al 12 de mayo en Atenas.

Por Franziska Beier
Dental Tribune International

¿En qué casos complejos es apropiado utilizar pruebas invasivas y cómo se decide entre pruebas invasivas y no invasivas? Este tipo de pruebas pueden ser apropiadas cuando hay dudas sobre si existe una fractura radicular vertical, cuando hay pulpitis severa, cuando se sospecha que más de un diente tiene esta patología, o cuando es necesario identificar necrosis pulpar en un paciente que presenta un bajo umbral del dolor.

El equilibrio, en mi opinión, se puede encontrar cuando entendemos las expectativas de nuestros pacientes en primera instancia. La seguridad del paciente, el concepto de "no hacer daño" y el tratamiento mínimamente invasivo deben prevalecer y deben ser una prioridad para nosotros. Todos estos conceptos se pueden aplicar incluso cuando necesitamos utilizar pruebas invasivas para el diagnóstico.

¿Cuál es la razón de que el profesional tenga dudas incluso después de realizar pruebas diagnósticas? Lo cierto es que actualmente no disponemos de ningún test que sea 100% objetivo. Esto significa que una o dos pruebas no son suficientes. Necesitamos encontrar un protocolo de diagnóstico que nos aporte la mayor información posible.

¿Cuáles son las pruebas diagnósticas de endodoncia para casos complejos? Las pruebas diagnósticas incluyen cirugía exploratoria, anestesia selectiva y pruebas de cavidades. El desafío está en decidir cuándo se deben o no se deben realizar.

¿Existen técnicas futuras para el diagnóstico en endodoncia? Algunos investigadores están trabajando en varios dispositivos, como oxímetros de pulso, ultrasonidos en tiempo real y formas de evaluar el estado de la pulpa antes de realizar el tratamiento.

¿Cuáles son los principales objetivos de aprendizaje de su conferencia en la ROOTS SUMMIT 2024? Describiré un protocolo diagnóstico para que el endodoncista conozca qué situaciones clínicas requieren un diagnóstico complejo y propondré qué se debe hacer en esas situaciones concretas.

¿Qué le hizo decidir participar en la próxima ROOTS SUMMIT? He asistido muchas veces a este congreso y tengo que decir que es uno de mis favoritos. Además, los organizadores de ROOTS SUMMIT son tres personas a quienes admiro mucho, y cuando te invitan a venir a este congreso, es imposible decir que no, es un privilegio inmenso.

Sé que aprenderé mucho de los mejores y más humildes endodoncistas del mundo. Estoy segura de que será un gran congreso y espero ver allí a la mayor cantidad de gente posible. ¡No se lo pueden perder!

Nota editorial: la conferencia del Dr. Pérez-Alfayate, titulada "Diagnóstico complejo en endodoncia", tendrá lugar el 10 de mayo de 2024 de 11:00 a 12:30 horas.

Más información sobre el programa y la inscripción en la web de ROOTS SUMMIT.

Publicidad

77 EXPO

Conferencias Magistrales

Amic® Dental

LA EXPOSICIÓN DENTAL MÁS GRANDE
DEL MUNDO DE HABLA HISPANA

08 - 12 NOVIEMBRE 2023

INICIA TU REGISTRO

Escanea el QR y regístrate.

Solo podrás ingresar a la expo con tu PRE-REGISTRO y gafete impreso. No contaremos con registro en sitio.

SORTEO DE 5 AUTOS

BOLETOS 2X1

miércoles a viernes

PERMISO NO. 20230210PS09

VIGENCIA DEL 31 DE AGOSTO 2023 AL 12 DE NOVIEMBRE 2023

WTC
Centro Internacional de Exposiciones y Convenciones
Ciudad de México

BeAmic® Dental

Descarga la App Oficial de Expo AMIC Dental.

DESCARGAR EN Google Play

Descárgalo en el App Store

/amicdentalmx

www.amicdental.mx

¿Se pueden crear restauraciones estéticas con IA?

Una investigación sobre las preferencias estéticas entre el Digital Smile Design (DSD) creado manualmente y el creado mediante inteligencia artificial (IA), realizada entre dentistas, estudiantes de odontología y otros profesionales, reveló el gran potencial que tiene esta nueva tecnología en la confección de la belleza humana.

Imagen: Shutterstock

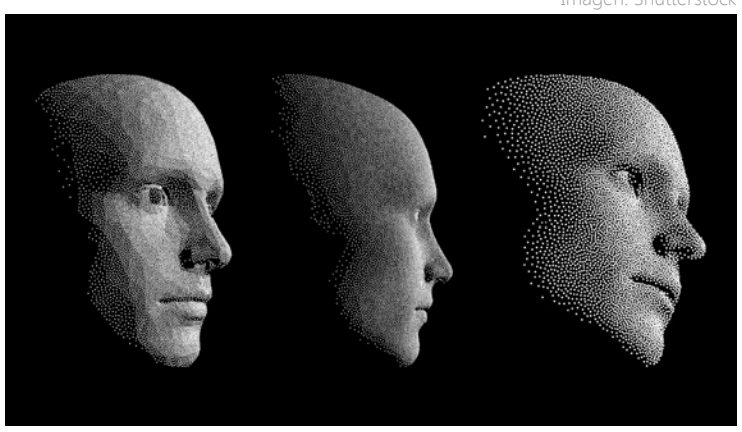

La inteligencia artificial en el diseño de sonrisa puede utilizarse para obtener rostros simétricos, pero todavía no es útil para interpretar la relación entre los puntos de referencia faciales y la percepción estética humana.

Por Anisha Hall Hoppe
Dental Tribune Internacional

Para el estudio, en el que se consideraron factores como el sexo, la experiencia profesional y la especialidad, se seleccionaron cuatro casos que representan los principales grupos de diseño digital de la sonrisa. Éstos fueron elegidos en base a las relaciones entre zonas como triquion, glabela, subnasal y mentón, que son cruciales para el diseño de sonrisa, empleando el concepto de "flujo facial", que se refiere a la dirección de las estructuras faciales. El caso 1 mostró un flujo facial hacia el lado derecho, el caso 2 mostró un flujo facial hacia el lado izquierdo, la nariz y el mentón apuntaban en direcciones diferentes en el caso 3 y el caso 4 era una cara simétrica.

Se crearon dos diseños de sonrisa para cada caso mediante la aplicación Smile Designer: uno en modo IA y otro manualmente. La aplicación utiliza Microsoft Face API, una herramienta de inteligencia artificial con capacidad de reconocimiento facial. La API identifica 68 puntos de referencia faciales esenciales para determinar el tipo facial del paciente y el tamaño adecuado de los dientes, lo que garantiza un plan de tratamiento preciso y personalizado.

Para recopilar percepciones sobre estos diseños, se realizó una encuesta en línea. Los 807 participantes fueron clasificados en tres grupos ocupacionales (dentistas, estudiantes de odontología y otros profesionales) y se les preguntó sobre sus conocimientos profesionales, experiencia en diseño de sonrisa y uso de un programa de diseño de sonrisa, en el caso de los dentistas. Luego se les pidió que eligieran si encontraban más atractivo para cada caso el diseño creado por IA o el realizado manualmente.

El desglose sociodemográfico indicó que la mayoría de los dentistas tenían entre 0 y 4 años de experiencia y eran clínicos generalistas. Casi la mitad de los legos y más de la mitad de los estudiantes de odontología estaban familiarizados con el diseño estético de la sonrisa. La edad, la educación y la experiencia clínica no influyeron en las preferencias estéticas.

Para los Casos 1 a 3, tanto los dentistas que utilizaron programas de diseño de sonrisa como los que no lo usaron, prefirieron los diseños creados manualmente. Sin embargo, para el Caso 4, los dentistas que utilizaron un programa de diseño de sonrisa prefirieron el diseño creado manualmente, mientras que los que no lo usaron prefirieron el diseño generado por IA. En el Caso 3, los ortodoncistas favorecieron notablemente el diseño generado por IA. Los autores sugieren que esto podría deberse a su familiaridad con los valores de IA o a su experiencia con tratamientos basados en los puntos de referencia utilizados.

Las preferencias estéticas variaron significativamente entre los tres grupos ocupacionales para los Casos 1 a 3, pero no para el Caso 4, lo cual es notable. Los autores creen que la percepción estética de los dentistas puede ser diferente de la de los legos en casos complejos. Además, hubo diferencias significativas entre los dentistas, los estudiantes de odontología y los legos en ciertos casos. La encuesta reveló una brecha de percepción general entre los dentistas y los legos; sin embargo, para las caras simétricas, los diseños generados por IA fueron aceptables tanto para los dentistas como para los legos, lo que sugiere una herramienta potencial que puede ahorrar tiempo a los clínicos en tales casos.

El estudio, titulado "Evaluating the Facial Esthetic Outcomes of Digital Smile Designs Generated by Artificial Intelligence and Dental Professionals", se publicó en la revista "*Applied Sciences*".

Publicidad

SUPERIOR EN EFECTIVIDAD Y SABOR

- **Efectivo** – Desensibilización rápida y alta liberación de fluoruros (5 % NaF ≙ 22.600 ppm)
- **Manejo excelente** – Tolerante a la humedad
- **Estético** – Barniz del color del diente
- **Universal** – Disponible en tubos, SingleDose y ampollas cilíndricas
- **Diversidad de sabores** – Menta, caramelo, melón, cereza, bubble gum, cola lime y piña colada

VOCO Profluorid® Varnish

VOCO GmbH · Anton-Flettner-Straße 1-3 · 27472 Cuxhaven · Alemania · Tel. +49 4721 719-0 · www.voco.dental

VOCO LOS DENTALISTAS

Imagen: Shutterstock

El color no existe, se crea

El color es una forma de percepción de la luz, que depende de su longitud de onda. Como tal, su percepción puede ser modificada, que es lo que hacen los pintores en sus cuadros y nosotros los odontólogos cuando aclaramos los dientes de nuestros pacientes.

Por Enrique Jadad Bechara

Enrique Jadad Bechara es Especialista en Rehabilitación Oral, investigador y conferencista internacional con práctica privada en Barranquilla, Colombia.

El tratamiento para aclarar el color de los dientes es actualmente un procedimiento común en la clínica dental. Por ello, es importante resaltar que se debe seguir un protocolo personalizado para cada paciente con objeto de conseguir dos objetivos. Por una parte, el resultado estético deseado, y, por otra, evitar efectos adversos como la hipersensibilidad dentinaria, que en algunos casos puede ser un problema permanente para el paciente con consecuencias también negativas para el prestigio profesional del odontólogo y de su clínica.

Debido a la creciente demanda de la población por tener una sonrisa cada vez más blanca, los tratamientos para aclarar dientes pigmentados han experimentado un crecimiento exponencial en los últimos años.

Los pigmentos o manchas de los dientes se producen por diversos factores y hábitos, como fumar, consumir bebidas como vino, café o té, y por el deterioro natural causado por la edad.

La discromía o decoloración dental es una alteración que varía en etiología, localización y severidad. Puede estar relacionada con causas extrínsecas, intrínsecas o una combinación de ambas. Una manera de tratar dientes que han sido sometidos a endodoncia o no vitales es el blanqueamiento interno, una alternativa a procedimientos como restauraciones con resinas, carillas o coronas cerámicas que ofrece la ventaja de que preserva al máximo la estructura dentaria.

Se le llama blanqueamiento interno porque el procedimiento químico tiene lugar en el interior del diente tratado previamente con endodoncia, utilizando un agente blanqueador que actúa en la cámara pulpar del mismo.

Diversos factores afectan la eficacia del blanqueamiento interno, como la edad del paciente, el tiempo, grado y el origen de la discromía, los cuales pueden afectar el resultado y la duración del tratamiento.

El clínico debe determinar la etiología de las alteraciones del color en los dientes no vitales, conocer las alternativas de tratamiento y los agentes adecuados para su aclaramiento, que vienen en diferentes concentraciones.

Existen varias técnicas para realizar el blanqueamiento de un diente no vital: la técnica en el consultorio, la técnica ambulatoria y la técnica mixta.

La técnica más efectiva para tratar dientes no vitales con discromía es el blanqueamiento interno, que fue mencionado por primera vez por Truman en 1864[1] .

Además, es imperativo conocer los procedimientos, productos y técnicas para evitar posibles complicaciones graves como la reabsorción externa de las raíces dentales.

Después del tratamiento de aclaramiento dental, la hipersensibilidad dentinaria es la queja principal de los pacientes. Según varias publicaciones científicas, la hipersensibilidad es más pronunciada cuando se utilizan lámparas de luz LED para activar la reacción de los peróxidos debido a que el aumento de la temperatura incrementa su difusión en el interior del tejido pulpar del diente.

Para evitar estos efectos secundarios nocivos, ofrecemos a continuación una secuencia para el manejo seguro del aclaramiento de dientes no vitales, ilustrada con fotografías paso a paso del tratamiento.

Pasa a la página 7

Varios autores han presentado una técnica que permite el blanqueamiento simultáneo con el tratamiento con alineadores transparentes, método que puede ahorrar tiempo y materiales gracias a la simplificación de los procedimientos.

Fotos: Enrique Jadad

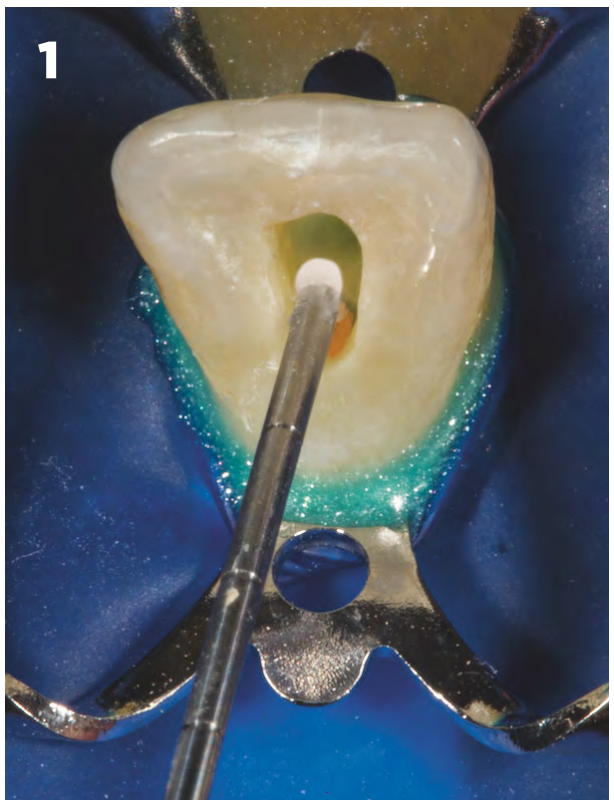

Figura 1. *Paso 1:* limpiar el material de restauración de la cámara pulpar de la corona y 2-3 mm por debajo de la encía sana y sellar la endodoncia con un ionómero de vidrio convencional de 2 mm.

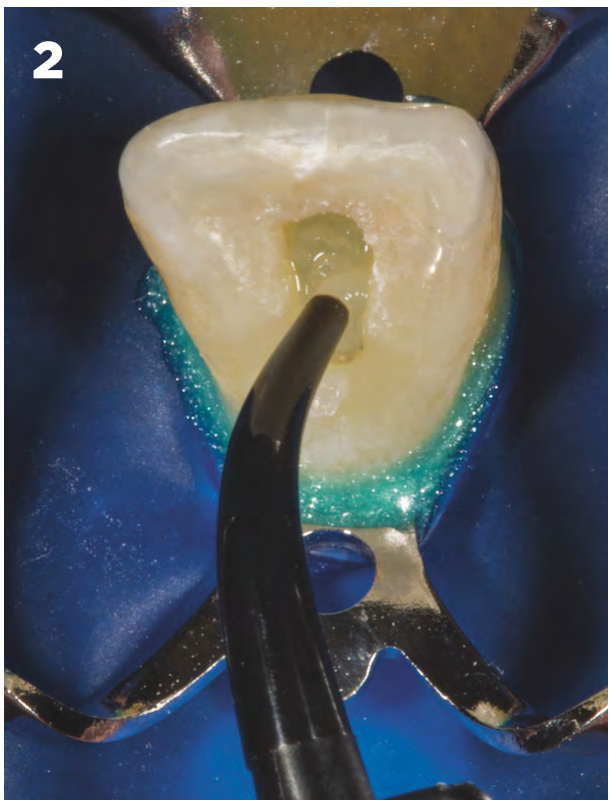

Figura 2. *Paso 2:* aplicar el agente blanqueador en la cámara pulpar coronaria, dejando un espacio de 3-5 mm para alcanzar la profundidad necesaria.

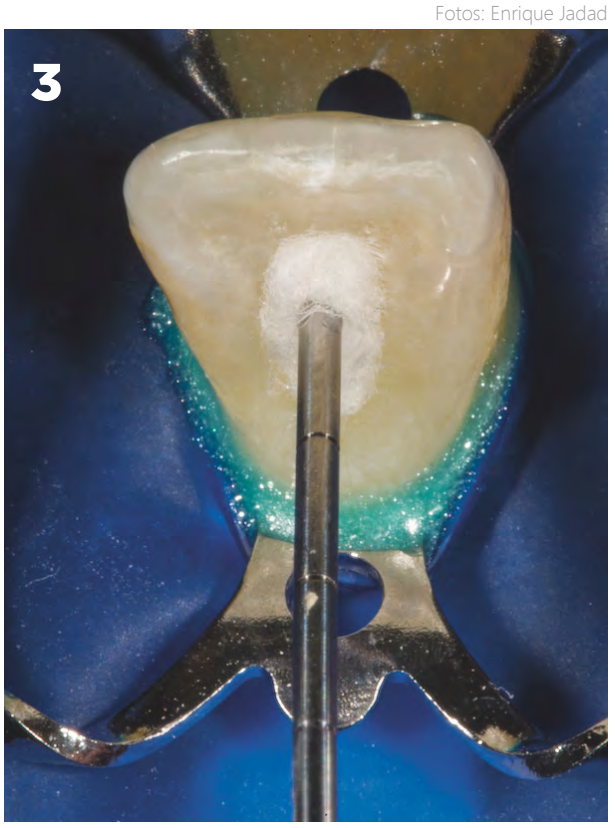

Figura 3. *Paso 3:* utilizar una fina membrana de algodón para separar la restauración temporal del agente blanqueador.

Viene de la página 6

1. Retire todo el material de restauración y sellado radicular de la cámara pulpar de la corona y 2-3 mm por debajo de la encía sana. Selle la endodoncia con un ionómero de vidrio convencional de 2 mm o un ionómero de vidrio modificado con resina. Verifique que el material se fragüe antes de continuar con el siguiente paso (Fig. 1).

2. Aplique el agente blanqueador en la cámara pulpar coronaria, evitando los tejidos blandos. Llene la cámara pulpar con material de relleno temporal regular, dejando un espacio de 3-5 mm para alcanzar la profundidad necesaria (Fig. 2).

3. Use una fina membrana o trozo de algodón como separador entre la restauración temporal y el agente blanqueador. Cuide de no desplazar el gel blanqueador a los márgenes, ya que podría afectar al sellado temporal. Esto no es necesario si queda suficiente espacio para la restauración temporal (Fig. 3).

4. Aplique la mezcla de material de obturación directamente en la zona (Fig. 4).

5. Retire el excedente con un algodón o una gasa húmeda antes de fotopolimerizar (Fig. 5).

6. Repita de 1-5 días hasta que obtenga los resultados esperados (Fig. 6).

> Utilizando el método de aclaramiento con férula, el peróxido de carbamida alcanza la dentina subyacente al botón de resina del sistema de alineadores transparentes, así como la dentina circundante.

Pacientes con ortodoncia o alineadores

Muchos pacientes adolescentes y adultos son renuentes a utilizar aparatología ortodóntica fija debido a la apariencia poco estética de estos tratamientos. La higiene oral con estos aparatos es más difícil y después de meses o años de tratamiento los pacientes evidencian dientes oscuros o pigmentados, lo que incrementa su rechazo. Los aclaramientos realizados en el hogar con férulas predosificadas adaptables y los realizados con férulas moldeables en el consultorio son métodos excelentes y fáciles para brindarle a los pacientes dientes blancos y relucientes durante el tratamiento de ortodoncia.

En 2005, una compañía norteamericana creó el primer producto de aclaramiento dental para ser utilizado con aparatología ortodóntica fija. Este producto fue desarrollado por sugerencia nuestra después de presentar un protocolo para investigar esta posibilidad, cuya investigación final se publicó en 2011 en el "American Journal of Orthodontics"[2], siendo la primera publicación sobre este tema.

En 2013, en el International Dental Show (IDS) de Colonia, Alemania, se lanzó una combinación de dos productos que es igual de efectiva tanto en pacientes con brackets como en quienes no portan ortodoncia fija. Para dar soporte a este nuevo producto, nuestro equipo publicó en 2016 un artículo científico en la revista "Operative Dentistry Journal"[3].

Este producto se presenta con una férula externa semi-rígida que sostiene una férula muy flexible para uso en el hogar o en el consultorio, la cual es fácilmente adaptable a la topografía de dientes y brackets. Esta férula flexible contiene una predosificación de peróxido de hidrógeno al 6, 10 ó 15%, flúor y nitrato de potasio.

Pasa a la página 8

Figura 4. *Paso 4:* aplicar la mezcla de material de obturación directamente en la zona.

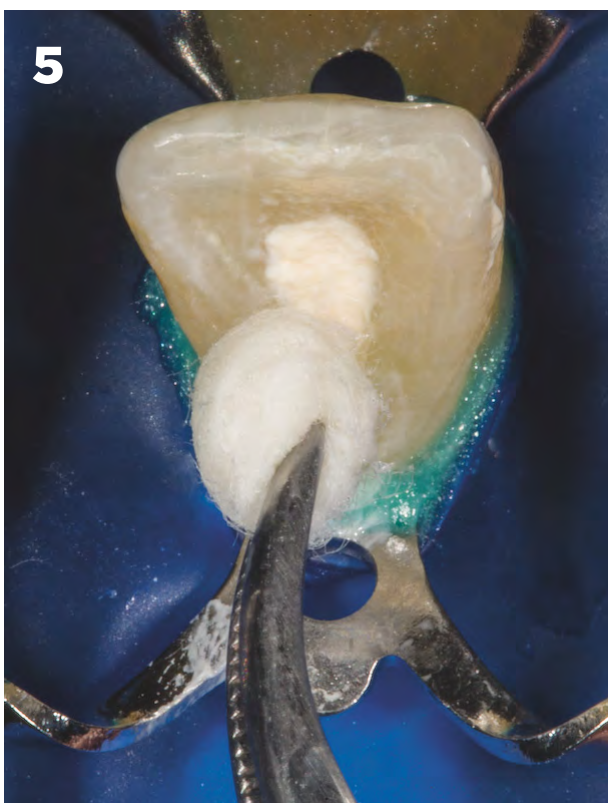

Figura 5. *Paso 5:* retirar el excedente con un algodón o una gasa húmeda antes de fotopolimerizar.

Figura 6. *Paso 6:* el proceso se debe repitir de 1-5 días hasta obtener el resultado esperado.

Viene de la página 7

La férula flexible debe mantenerse sobre los brackets durante 45 minutos para lograr un contacto adecuado entre el gel aclarador, los dientes y los brackets. Después de cada sesión diaria, la férula blanda se retira de la boca y se desecha, tras lo cual el paciente se deshace de los restos de gel mediante el cepillado dental.

La creciente demanda de aparatos de ortodoncia "invisibles" ha provocado un gran crecimiento de los alineadores transparentes. Los alineadores dentales no sólo son un medio eficaz para mover los dientes a las posiciones prescritas durante la planificación del caso, sino que además tienen un impacto estético mínimo en la boca del paciente.

Para los pacientes que buscan la alineación dental, el color de los dientes es también un factor importante de la estética de su sonrisa. De hecho, alrededor del 88% de los pacientes de ortodoncia solicitaron un blanqueamiento durante o después de su tratamiento[4].

El tratamiento simultáneo de ortodoncia y blanqueamiento es bien recibido por los pacientes, ya que combina dos de los principales factores que intervienen en la estética de la sonrisa. Esto es especialmente importante porque el cumplimiento de los pasos del tratamiento con alineadores por parte del paciente tiene un papel decisivo en el resultado del aclaramiento.

Los sistemas de blanqueamiento en el hogar pueden proporcionar excelentes resultados en estos casos. Además, los agentes blanqueadores que pueden aplicarse en casa tienen menos efectos adversos, ya que generalmente contienen concentraciones más bajas de peróxidos.

Varias investigaciones indican que el diente no puede aclararse por zonas debido a su permeabilidad y a la acción capilar del peróxido. Pero con el método de aclaramiento con cubeta o férula, el peróxido de carbamida alcanza la dentina subyacente al botón de resina utilizado en el sistema de alineadores transparentes, así como la dentina circundante. Este fenómeno hace que el color del diente cambie en todo el diente y no sólo donde el agente aclarador entra en contacto directo con el diente.

> Un adecuado diagnóstico del nivel de pigmentación de los dientes del paciente es necesario para seleccionar el producto más efectivo y menos agresivo.

Al retirar el botón de resina es de esperar que el diente quede completamente aclarado, sin zonas amarillentas bajo la zona del composite. Si hubiera zonas amarillas, lo más probable es que se trate de composite residual del procedimiento de adhesión, que se incrusta en el diente al menos 25 micras durante el grabado ácido.

Una desventaja de este método es que cuando se utilizan agentes blanqueadores con alineadores, no se pueden adherir ataches a las superficies labiales de los dientes anteriores. En casos en los que se debe colocar ataches periódicamente para lograr avances en los movimientos dentales, el blanqueamiento debe postponerse hasta el final del tratamiento y utilizar el alineador final que servirá como retenedor postratamiento como depósito para la solución blanqueadora.

Basándose en esta información, varios autores han presentado una técnica que permite el blanqueamiento simultáneo con el tratamiento con alineadores transparentes. Este método puede ahorrar tiempo y materiales gracias a la simplificación de los procedimientos. El paciente utiliza una cubeta ya existente y puede someterse al proceso de blanqueamiento durante el tratamiento ortodóncico en lugar de esperar a que éste finalice; además, esto evita tener que fabricar cubetas de blanqueamiento.

Dado que el botón o atache de resina debe retenerse para asegurar la correcta colocación de la cubeta ortodóntica, es razonable preguntarse qué efecto puede tener el peróxido de carbamida sobre la adhesión de este aditamento. Se ha demostrado que el peróxido de carbamida refuerza la unión del composite polimerizado químicamente y que no tiene ningún efecto en una resina o composite fotopolimerizada.

Ocurre lo contrario si el blanqueamiento se realiza inmediatamente antes de la adhesión. En ese caso, el oxígeno residual en el diente procedente del blanqueamiento reduce la fuerza de adhesión entre un 25 y un 50%. Se deben esperar por lo menos dos semanas después del blanqueamiento antes de intentar un procedimiento de adhesión para permitir la disipación completa del oxígeno del esmalte. Sin embargo, una vez que el material se ha fotopolimerizado, el blanqueamiento sobre el composite adherido polimerizará aún más o lo dejará intacto. Por esta razón, el dentista debe coordinar el momento de la aplicación del blanqueamiento y la secuencia de la cubeta si se necesitan botones adicionales de composite adherido durante el tratamiento.

La literatura existente sobre este tratamiento combinado de alineadores y aclaramientos dentales indica que este procedimiento debe ser realizado con peróxidos de carbamida al 10%. La molécula de peróxido de carbamida es lo suficientemente pequeña para penetrar a través de los espacios interprismales del esmalte y la dentina en un período de entre 5 y 15 minutos. Esta penetración cambia el color de la dentina subyacente y, en consecuencia, el color del diente.

Beneficios adicionales

Se han descrito otros beneficios adicionales del uso de peróxido de carbamida al 10% en la cubeta del alineador transparente, como son la mejora de la higiene bucal y la reducción de las caries. Y todos los estudios con peróxido de carbamida al 10% han mostrado una mejora de los índices gingivales durante el tratamiento.

Además, los pacientes con ortodoncia fija o con alineadores son muy receptivos a estos tratamientos. Por ejemplo, un paciente de 18 años de edad es más receptivo a recibir un tratamiento con un producto aclarador dental que a cepillarse con una pasta dental fluorada o a usar enjuagues antiplaca.

Los profesionales de la salud oral intentamos incrementar la responsabilidad de los pacientes para obtener buenos resultados en los tratamientos ortodónticos. Utilizar estos peróxidos es efectivo para eliminar bacterias, lograr un endurecimiento del esmalte y dejar los dientes de los pacientes blancos y brillantes. Pero lo más importante es el resultado: dientes saludables y libres de fisuras.

Conclusión

El aclaramiento dental debe seguir un manejo racional y un criterio biológico, basado en un adecuado diagnóstico del esmalte, los tejidos orales en general y el nivel de pigmentación en los dientes del paciente, para seleccionar el producto más efectivo y menos agresivo.

Figura 7. Aclaramiento dental mediante férula en paciente con brackets.

Figura 8. Buenos resultados del blanqueamiento de un paciente con brackets.

Pasa a la página 9

Viene de la página 8

Un aclaramiento dental realizado en el consultorio se debe complementar con un refuerzo en casa con guardas blandas y peróxidos de carbamida a baja concentración. Recomendamos para esta fase a domicilio concentraciones del 10, 15 o 16% de peróxido de carbamida, por períodos de dos horas a toda la noche, manejo conocido como "overnight bleaching".

Si se prefiere evitar el uso de peróxidos de hidrógeno en altas concentraciones, se pueden utilizar peróxidos de carbamida en concentraciones de entre 25 y 45%, que se deben aplicar durante 30 minutos con férulas blandas en el consultorio bajo la supervisión del odontólogo. Este procedimiento se puede repetir de tres a cinco días.

Es importante destacar que, si bien el blanqueamiento dental puede mejorar significativamente la estética, no cambia la estructura física de los dientes ni trata problemas dentales subyacentes, y que es un procedimiento que debe realizarse con sumo cuidado y precaución para evitar efectos secundarios como hipersensibilidad dentinaria o irritación de las encías.

Alcanzar el resultado estético deseado por el paciente requiere que el profesional de la odontología conozca a fondo los productos de aclaramiento dental, sus indicaciones, riesgos y posibles efectos perjudiciales antes de comenzar cualquier tratamiento.

Nota editorial: ver referencias bibliográficas en este enlace.

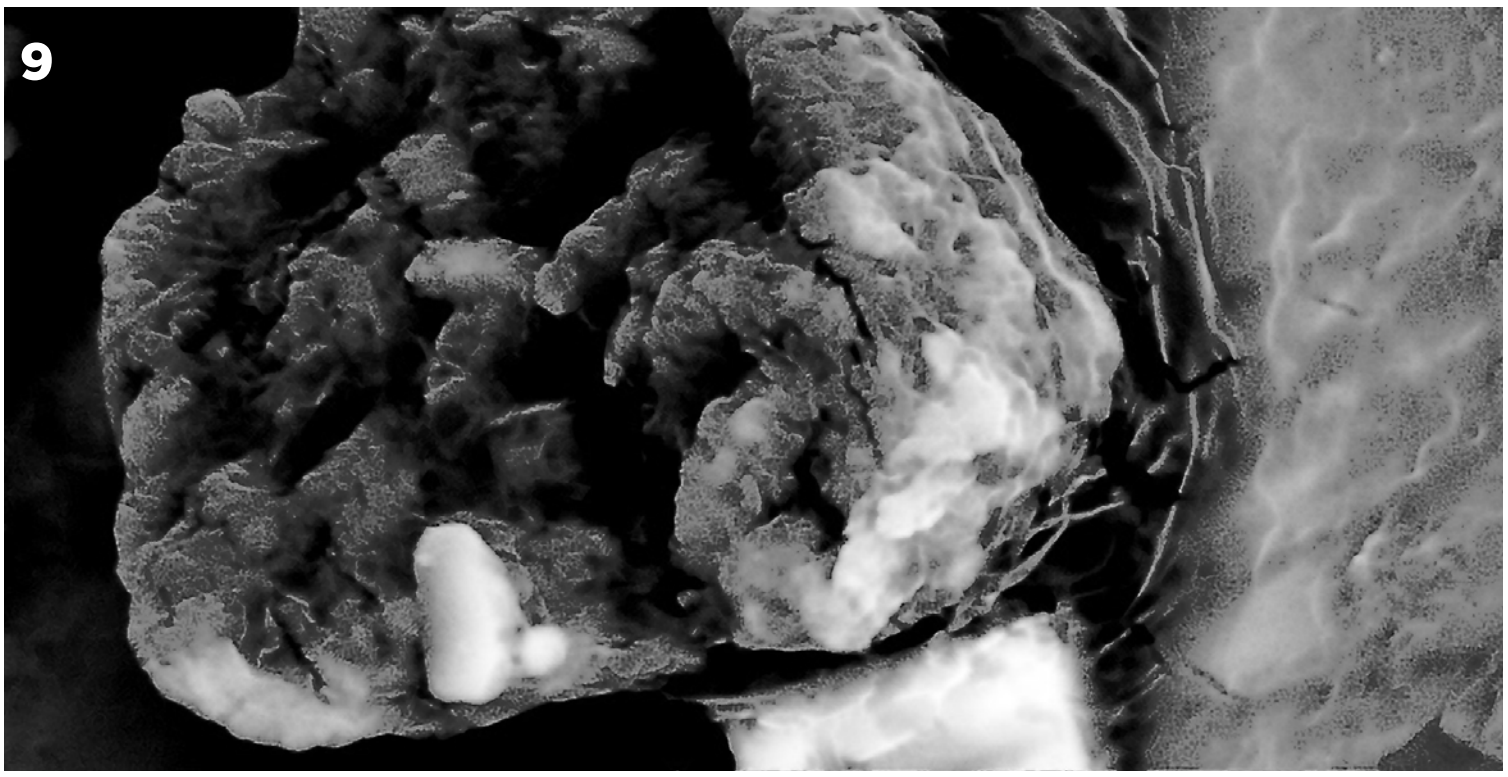

Figura 9. Microscopía electrónica de barrido que muestra los daños del blanqueamiento realizado con lámpara en el esmalte dental.

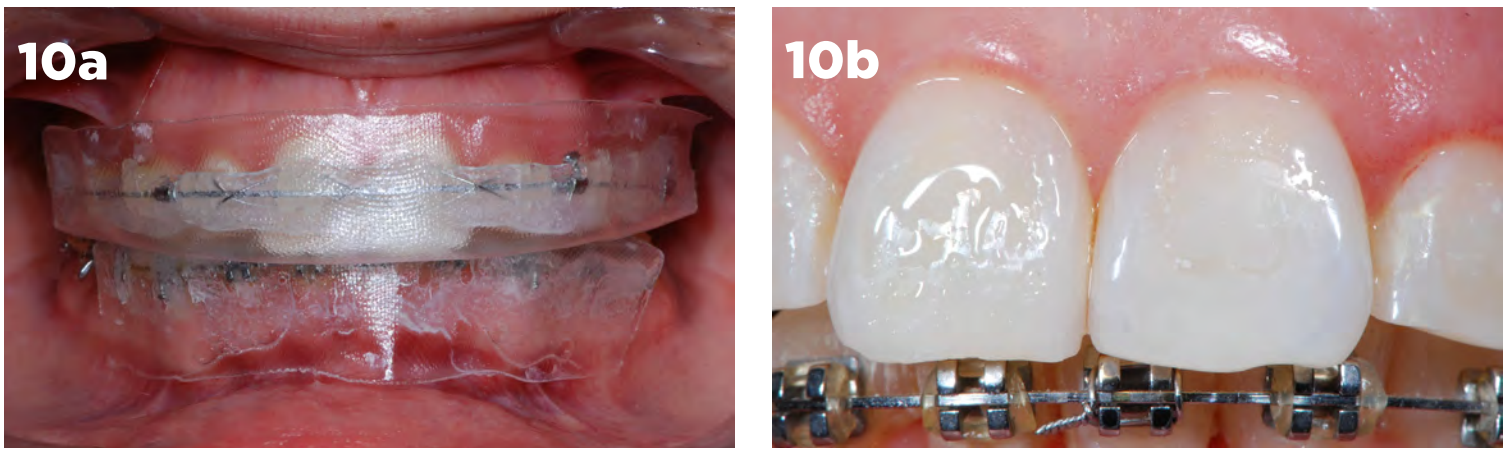

Figura. 10. El peróxido de carbamida colocado en los alineadores alcanza la dentina subyacente y circundante al botón de resina (a), cambiando el color en todo el diente (b).

Publicidad