

PUBLICACION OFICIAL DE fola

DENTAL TRIBUNE

— The World's Dental Newspaper · Hispanic and Latin American Edition —

EDITADO EN MIAMI

www.dental-tribune.com

No. 9, 2012, Vol. 9

El arte de crear sonrisas

*La restauración con carillas directas
La solución de las manchas por fluorosis*



today

EL PERIÓDICO DE FERIAS DE DENTAL TRIBUNE

- Entrevista con el presidente de CACID
- Endodoncia con un sólo instrumento
- Guía de conferencias

Imagen cortesía del Dr. Héctor Quispe Aguilar



WEBINARS

DENTAL TRIBUNE
DT STUDY CLUE

DENTAL TRIBUNE, AMERICA IS AN ADA CERP RECOGNIZED PROVIDER

EL CLUB DE ESTUDIOS DE DENTAL TRIBUNE LE OFRECE AHORA CURSOS DE EDUCACIÓN CONTINUA POR INTERNET

INSCRÍBASE GRATIS EN

WWW.DTSTUDYCLUBSPANISH.COM



DENTAL TRIBUNE
El periódico dental del mundo
www.dental-tribune.com

Publicado por Dental Tribune International

DENTAL TRIBUNE
Hispanic & Latin America Edition

Director General
Javier Martínez de Pisón
j.depison@dental-tribune.com
Miami, Estados Unidos
Tel.: +1-305 635-8951

Directora de Marketing y Ventas
Jan Agostaro
j.agostaro@dental-tribune.com

Diseñador Gráfico Javier Moreno
j.moreno@dental-tribune.com

COLABORACIONES
Los profesionales interesados en colaborar deben contactar al director.

Esta edición bimensual se distribuye gratuitamente a los odontólogos latinoamericanos y a los profesionales hispanos que ejercen en Estados Unidos.

Dental Tribune Hispanic and Latin America Edition es la publicación oficial de la **Federación Odontológica Latinoamericana (FOLA)**. Además, estamos asociados con las siguientes instituciones: **AMIC Dental** (México), **Expodent/CACID** (Argentina), **CODI** (Guatemala), **Greater New York Dental Meeting** (Nueva York), **Hispanic Dental Association** (EEUU), **Federación Dental Internacional** (FDI), **Federación Odontológica de Centroamérica y Panamá (FOCAP)** y **Salón Dental de Chile**.

Dental Tribune Study Club
El club de estudios online de Dental Tribune, avalado con créditos de la ADA-CERP, le ofrece cursos de educación continua de alta calidad. Inscríbese gratuitamente en www.dtstudyclubspanish.com para recibir avisos y consulte nuestro calendario.

DT International

Licensing by Dental Tribune International
Publisher Torsten Oemus

Group Editor: Daniel Zimmermann
newsroom@dental-tribune.com
+49 341 48 474 107

Clinical Editor Magda Wojtkiewicz
Online Editor Yvonne Bachmann
Editorial Assistance Claudia Salwiczek
Copy Editors Sabrina Raaff
Hans Motschmann

Publisher/President/CEO Torsten Oemus
Director of Finance Dan Wunderlich
Media Sales Managers Matthias Diessner
Vera Baptist
Peter Witteczek
Maria Kaiser
Małgorzata Worona

Marketing & Sales Services Nadine Dehmel
License Inquiries Jörg Warschat
Accounting Manuela Hunger
Business Development Bernhard Moldenhauer
Executive Producer Gernot Meyer

Dental Tribune International
Holbeinstr. 29, 04229 Leipzig, Germany
Tel.: +49 341 4 84 74 302 | Fax: +49 341 4 84 74 173
www.dental-tribune.com | info@dental-tribune.com

Regional Offices
ASIA PACIFIC
Dental Tribune Asia Pacific Limited
Room A, 20/F, Harvard Commercial Building,
111 Thomson Road, Wanchai, Hong Kong
Tel.: +852 3113 6177 | Fax: +8523113 6199

THE AMERICAS
Dental Tribune America
116 West 23rd Street, Ste. 500, New York, N.Y.
10011, USA
Tel.: +1 212 244 7181 | Fax: +1 212 224 7185

La información publicada por Dental Tribune International intenta ser lo más exacta posible. Sin embargo, la editorial no es responsable por las afirmaciones de los fabricantes, nombres de productos, declaraciones de los anunciantes, ni errores tipográficos. Las opiniones expresadas por los colaboradores no reflejan necesariamente las de Dental Tribune International.
©2012 Dental Tribune International.
All rights reserved.



El arte de crear sonrisas

El odontólogo, además de reconstruir la estructura dental y restablecer la salud bucal, cumple con una función adicional que es extremadamente importante: un tratamiento bien ejecutado mejora la autoestima del paciente, lo que afecta de forma positiva su vida personal y profesional.

Una sonrisa bonita y sana es la “tarjeta de presentación” de una persona. Y esto no es sólo una teoría social, sino un hecho comprobado por la investigación: quien sonríe, estimula la liberación en el cerebro de endorfinas y serotoninas, sustancias responsables de la sensación de placer y felicidad. Estas sustancias, además de proporcionar una sensación de bienestar, activan el sistema inmunológico.

Esta resistencia inmunológica ayuda a la prevención de enfermedades ocasionadas por un elevado grado de estrés, según un estudio de los profesores Armindo Freitas-Magalhães y Érico Castro, de la Universidad Fernando Pessoa (UFP) de Porto (Portugal). Y además de un bienestar personal, una sonrisa hermosa influencia positivamente el contexto social de una persona, “contagiando” a todos los que conviven con ella.

En la siguiente conversación cinco expertos discuten los tratamientos

en diversas especialidades para obtener las sonrisas más bellas.
Prof. Dr. André Luiz Fraga Briso Especialista en Operatoria Dental Departamento de Operatoria Dental, Facultad de Odontología de Araçatuba - Unesp, São Paulo, Brasil

¿Que precauciones requieren los aclaramientos dentales?

André Luiz Fraga Briso: En general los procedimientos de aclaramiento dental responden a los deseos de los pacientes y promueven la estética facial de forma rápida y a un bajo costo. Pero para usar adecuadamente este recurso de la odontología estética, los profesionales deben actualizarse constantemente y adquirir conocimientos sólidos sobre la seguridad de este tratamiento.

Las investigaciones realizadas desde hace décadas en todo el mundo sobre las diferentes técnicas de aclaramiento indican que provoca muy pocas alteraciones permanentes en

los tejidos dentales o en los aspectos radiográficos. No obstante, se ha publicado evidencia de daños en las células pulpares debido al abuso de estos procedimientos. La terapia de aclaramiento se basa en la aplicación tópica de una sustancia en el esmalte dental y debe realizarse de forma cuidadosa. El profesional debe individualizar cada tratamiento, teniendo en cuenta las características de cada paciente: la edad (cronológica y biológica), el grupo dental, y además se deben evaluar minuciosamente todos los dientes que van a ser expuestos a los peróxidos.

Aun así, es común encontrar hipersensibilidad en pacientes bajo este tipo de tratamiento. Esto debe evaluarse correctamente y puede orientar al profesional para decidir o una interrupción del tratamiento o el uso de posologías de menor concentración. Cuando existe hipersensibilidad es conveniente reevaluar la presencia de fisuras, lesiones cariosas, restauraciones mal

EL MUNDO EN SUS MANOS

Las noticias más relevantes de América Latina y del mundo.
Reciba gratis la edición digital de Dental Tribune Latinoamérica.

DENTAL TRIBUNE
— The World's Dental Newspaper - Spain and Latin American Editions —

¡SUSCRÍBASE YA! CONTACTE A: j.depison@dental-tribune.com

dti

adaptadas o exposiciones cervicales y, si se detectan, deben ser bloqueadas del complejo dentino-pulpar.

La hipersensibilidad sin causa aparente es una señal importante de alerta fisiológica sobre la necesidad de interrumpir el tratamiento. No se conoce el valor biológico de este síntoma, y por lo tanto no hay consenso sobre el uso de medicaciones tóxicas o sistémicas que puedan disminuir la incomodidad del paciente o exponerlo a dosis excesivas. Esto obliga al clínico a abandonar protocolos preestablecidos y a utilizar técnicas y posologías individualizadas, por lo que es primordial usar marcas de productos que ofrezcan diferentes concentraciones y formas de aplicación. La interpretación correcta de la sensibilidad ofrece los parámetros para la adopción de terapias seguras. El abordaje responsable del aclaramiento dental es biológicamente necesario, valora la actuación del profesional y ofrece seguridad para mejorar la apariencia de los pacientes.

Dr. Adalberto Lippmann
Especialista en Periodoncia
THUM Instituto de Postgrado y Bio-investigaciones (Joinville, SC) Brasil.

¿Cuál es el estado actual de la implantología?

Adalberto Lippmann: La implantología dispone actualmente de sistemas y técnicas que permiten que el profesional actúe con mayor eficiencia. Este ramo de la odontología integra diferentes áreas del conocimiento en busca de un perfeccionamiento constante. Por ejemplo, la ingeniería proporciona los principios fundamentales de la física para mejorar cada vez más la geometría de los implantes y su sistema de colocación. La química actúa directamente en la interacción del implante con el sustrato óseo, optimizando el tratamiento de superficies.

En cuanto a técnicas, frecuentemente se incorporan adaptaciones del área médica, principalmente de la ortopedia, lo que ha permitido abordajes modernos para injertos y fijaciones óseas. Este enfoque multidisciplinar es una constante en nuestra profesión que ha dado buenos frutos.

Sin embargo, como en cualquier ciencia joven y en constante evolución, existen aspectos que están siendo debatidos cada vez más intensamente en encuentros científicos, como los implantes de carga inmediata, las ventajas de los nuevos tipos de encajes protésicos, las nuevas técnicas de injertos de tejidos duros y blandos para suplir necesidades estéticas funcionales y la elucidación de la etiología de los "efectos colaterales indeseados" como la saucerización. Una carencia significativa es la falta de una herramienta accesible que permita la planificación quirúrgica previa para realizar la cirugía de forma sencilla y eficiente.

Dr. Luís Henrique Fischer

Especialista en Ortodoncia

Universidad Ciudad de São Paulo (UNICID - Brasil) Máster en Ortodoncia y Profesor del Curso de Especialización en Ortodoncia de la Asociación Catarinense de Postgrado en Odontología (ACPPPO)



¿Qué recursos estéticos existen tras la remoción del aparato ortodóntico?

Luís Henrique Fischer: Quien marca la diferencia es el profesional, que debe ser minucioso en los detalles y buscar un acabado excelente. Pa-

ralelamente al objetivo de obtener una oclusión ideal, el ortodoncista debe ser cuidadoso en la remoción de los brackets y de los residuos de resina, usando una técnica que no raye irreversiblemente el esmalte; las superficies dentales deben quedar lisas y brillantes como antes del tratamiento. Si hay manchas alrededor del bracket causadas por un cepillado deficiente, la microabrasión es un procedimiento sencillo y eficaz. Para finalizar el tratamiento, un aclaramiento dental es lo indicado para obtener una sonrisa aún más bella.

¿En qué ha contribuido la odontología adhesiva a la ortodoncia?
Ha permitido la adhesión de accesorios directamente sobre el esmalte, que hasta hace poco se sujetaban por medio de bandas cementadas a



EL LÍDER MUNDIAL DEL SISTEMA DE ORTODONCIA MIOFUNCIONAL ESTÁ MEJOR QUE NUNCA

myobrace®

OBTENER RESULTADOS

ANTES DESPUÉS ANTES DESPUÉS ANTES DESPUÉS ANTES DESPUÉS

PARA LOS NIÑOS PEQUEÑOS PARA LOS NIÑOS PARA LOS ADOLESCENTES PARA LOS ADULTOS

CONVERTIRSE EN UN PROVEEDOR DE MYOBRACE®

- Tratar un gran número de pacientes.
- Aumentar el flujo de pacientes en su práctica.
- Frecuentemente se necesita menos tiempo con el paciente en el sila.
- Beneficios financieros se pueden lograr para usted y para el paciente.

Visita: www.myoresearch.com/courses

DESCUBRA CÓMO EN NUESTRO SITIO WEB WWW.MYOSEARCH.COM O POR TELÉFONO A 1.866.550.4696.

los dientes. La evolución de los adhesivos ha resultado en beneficios como una adhesión al esmalte capaz de soportar las fuerzas ortodónticas y permitir la remoción del bracket sin causar daño a la superficie dental, o la prevención de la caries con la incorporación de la liberación de flúor. Además, la introducción de los adhesivos fotocurables y la reducción de pasos de la técnica adhesiva ofrecen más comodidad para el ortodoncista y el paciente.

Prof. Dra. Andréa Brito Conceição

Especialista en Operatoria Dental
Prof. Adjunta de la Facultad de Odontología, UFRGS Brasil, Depto. Odontología Conservadora/Odontología



¿En qué nivel está Brasil en tecnología y perfeccionamiento científico?

Prof. Dra. Andréa Brito Conceição: Vivimos un momento especial para la odontología mundial y para la brasileña en particular. El perfeccionamiento de la industria en relación a los materiales adhesivos y estéticos y la mejora de las técnicas restauradoras nos permiten actualmente preservar al máximo la estructura dental, siguiendo el concepto de la odontología estética mínimamente invasiva.

La odontología brasileña ha pasado a ser una referencia en todo el mundo gracias a la capacidad artística e inno-

vadora de nuestros profesionales y a los excelentes materiales fabricados por la industria nacional, los cuales han sido muy bien aceptados en muchos países. Creo que nuestra odontología es una de las primeras a nivel mundial.

Dr. Leonardo Muniz

Especialista en Endodoncia
Máster en Clínica Odontológica, FOUFBA, Brasil, Profesor de Odontología y Clínica Integrada en la EBMS. Es autor del libro "Rehabilitación estética en dientes tratados endodónticamente, Postes de fibra y posibilidades clínicas conservadoras".



¿Cuál es su opinión sobre los postes de fibra de vidrio?

Leonardo Muniz: Los postes de fibra de vidrio han tenido una gran aceptación desde que aparecieron debido a sus características estéticas y biomecánicas, ya que son mucho más favorables que los núcleos de metal fundido. Sin embargo, en un principio se observaron fallos como dislocamientos de postes y perforaciones radiculares en la fase de preparación endodóntica, restringiendo un tanto su utilización, especialmente en la prótesis. Esto se debió a la forma inadecuada de los primeros sistemas de postes de fibra que eran cilíndricos o de una conicidad insuficiente

para un buen relleno del conducto radicular, lo que obligaba a usar gran cantidad de cemento resinoso o a tener que producir un gran desgaste apical para mejorar el relleno cervical.

Para reducir el volumen de cemento resinoso, en función de su baja resistencia cohesiva y alta contracción de polimerización, además de la dificultad adhesiva en el interior del canal radicular, se lanzaron los postes de doble conicidad y, más recientemente, un nuevo diseño de poste reforzado de doble conicidad (White Post DC, FGM), lo que abrió una nueva perspectiva para los postes de fibra.

Los postes reforzados de doble conicidad no sustituyen a los demás postes cónicos, pero permiten seleccionar aquellos que son más compatibles con los diámetros y formatos de los conductos radiculares, favoreciendo la preservación de la dentina y una retención friccional adicional, como ocurre con los núcleos de metal fundido. La prótesis reconoce esta evolución y posibilidad clínica de los postes de fibra y, con la llegada de los implantes y la tendencia a la individualización de las reconstrucciones dentales, están cada vez más indicados, incluso en situaciones difíciles.

Otro factor que contribuye al uso de los postes de fibra es la participación más activa del endodoncista en el proceso de reconstrucción del diente tratado endodónticamente. Esta mayor aceptación se debe principalmente a que los nuevos diseños de postes de fibra permiten reducir los diámetros apicales..

Comentarios de los pacientes

En un sondeo publicado en la revista de la Asociación Paulista de Cirujanos Dentistas, se entrevistó a pacientes a los que se les habían extraído uno o más dientes para determinar las consecuencias psicológicas de dichas extracciones. Los pacientes respondieron con frases como las siguientes: "Cuando sonrías, lo primero que se ven son los dientes", "Los dientes completan la personalidad", "Nadie quiere besar alguien sin dientes", "Sin dientes me sentía un cero a la izquierda, no era capaz de nada", "Estoy diferente", "Me sentía como si fuera otra persona, una persona mucho peor, amputada, incompleta, incapaz", "Me moría de vergüenza, no quería que nadie me viera", «Ni yo quería mirarme, vivía huyendo del espejo para no ver ese desastre". Uno de los odontólogos que participó de la investigación comentó lo siguiente: "Quedarse sin dientes parece llevar a comportamientos infantiles. El paciente se encuentra desamparado, silencioso, tenso y hasta inmóvil; toda su expresión parece ser de pedir perdón por no tener dientes. Y cuando se le coloca la prótesis el paciente readquiere la confianza, parece que renace".

DICTANTES DEL CONGRESO FDILA RIVIERA MAYA 2012

Mtro. Josep Àngel Grau y Subirá
Dr. Rubén Bayardo González
Dr. Carlos Jiménez Aguirre
Dr. Álvaro Barrios Angulo.
Dr. Marco Antonio Abanto Román
Dr. Juan Carlos Arellano Valdez.
Ing. Justo Rubio Cebriá.
Dr. Gonzalo Arana Gordillo.
Dr. Armando Badet de Mena.
Dr. Tomás Mendoza Flores.
Ing. Antonio Ruiz Romero.
Dr. Carlos Vélez García.
Dr. José Alfredo Machín.
Dr. Sergio Cacciacane Entre Rios.
Dr Adán Yáñez Larios

21-25 de noviembre • Hotel Barceló Rivera Maya
Información: www.federaciondental.com

Tetric® N-Collection

Un completo sistema restaurativo nano-optimizado



DESCUBRA NUESTRA ÚLTIMA COLECCIÓN



Tetric® N-Collection

Tetric® N-Ceram | Tetric® N-Flow | Tetric® N-Bond | Tetric® N-Bond Self-Etch

www.ivoclarvivadent.com

Ivoclar Vivadent AG
Bendererstr. 2 | FL-9494 Schaan | Principality of Liechtenstein | Tel.: +423 / 235 35 35 | Fax: +423 / 235 33 60

Ivoclar Vivadent Marketing Ltd.
Calle 134 No. 7-B-83, Of. 520 | Bogotá | Colombia | Tel. +57 1 627 33 99 | Fax +57 1 633 16 63

Ivoclar Vivadent S.A. de C.V.
Av. Insurgentes Sur No. 863, Piso 14, Col. Napoles | 03810 México, D.F. | México | Tel. +52 (55) 50 62 10 00 | Fax +52 (55) 50 62 10 29


ivoclar
vivadent®
passion vision innovation

La técnica de restauración con carillas estéticas directas

Una sonrisa armónica

Por Carlos Eduardo Vieira*

Este artículo describe la técnica clínica para la colocación de carillas directas en dientes anteriores. Se utilizó una técnica de superposición de capas y colores de resina, con diferentes efectos ópticos, más una secuencia de acabado y pulido. El resultado fue una restauración armónica de la pieza dental en relación a los dientes naturales adyacentes.

Las carillas que tienen un elevado nivel estético siempre exigen mucho del profesional y del material restaurador. La restauración directa con carillas de resina compuesta exige cada vez más y mejor capacitación del profesional, al igual que acceso a información actualizada sobre las nuevas técnicas restauradoras y una mayor variedad de colores de los composites. En este caso se utilizó resina marca Opallis de colores DA1, EA1 y OW, al igual que E-bleach (FGM, Brasil) para restablecer el co-

lor, la forma, la función y la estética del diente #11 de una paciente de 21 años de edad.

Los materiales accesorios también contribuyen a la planificación. El uso de puntas diamantadas específicas, fresas de múltiples láminas, discos de lija y de fieltro, es fundamental para conseguir un contorno, forma y pulido adecuados, lo cual junto a la alta calidad de los materiales restauradores permite obtener resultados muy naturales.

* Profesor Titular de Odontología FOR/Pernambuco (Brasil), Coordinador del Curso de Especialización en Odontología (UniABO/Pernambuco) y Profesor de Clínica Integrada FOR/PE. Director Científico ABO/PE. Consultor Científico de la Revista ABO/Nacional. Coordinador del curso de Especialización Odontológica ABO/PE. Especialista en Prótesis Dental. Máster y Doctorado en Odontología (FOP/UPE), Especialista en Odontología (UFPE) y Prótesis Dental (UniABO/PE).

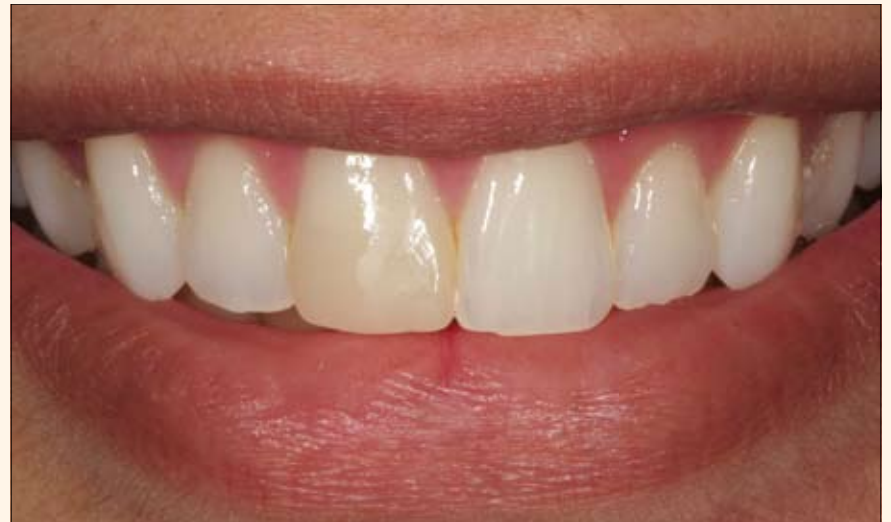

Fig. 1. Aspecto inicial del diente #11. Restauración con resina compuesta bien ejecutada en la que sin embargo después del aclaramiento se observa una diferencia de color en relación con los dientes adyacentes.

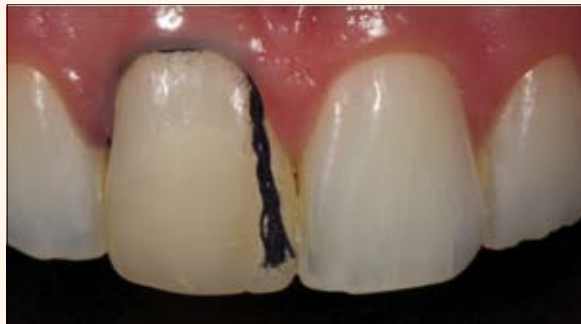
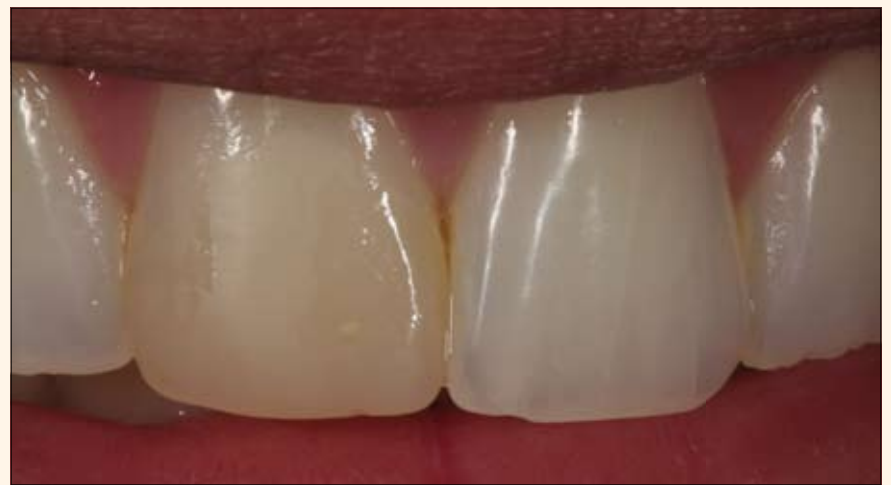
Fig. 3. Hilo retractor para proteger la encía en la región cervical y evitar que el ácido fosfórico y el adhesivo penetren en el surco gingival.

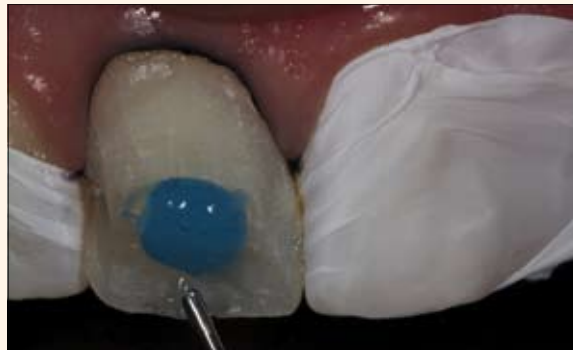

Fig. 6 y 7. Grabado ácido con ácido fosfórico al 37%. Tejido gingival y dientes adyacentes con hilo retractor y cinta de teflón.

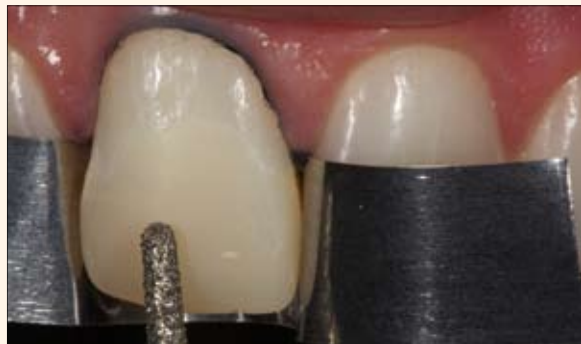

Fig. 4. Inicio de la preparación dental eliminando el material restaurador y preparando la superficie.

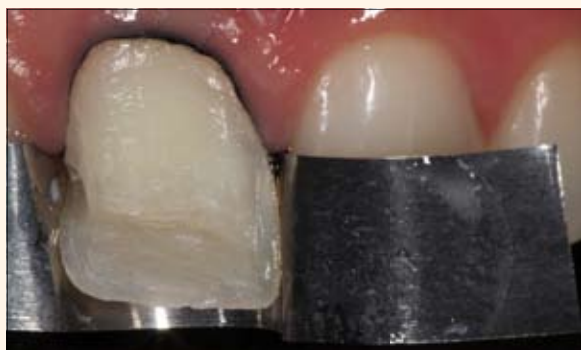

Fig. 5. Preparación finalizada. Remoción de la restauración antigua.

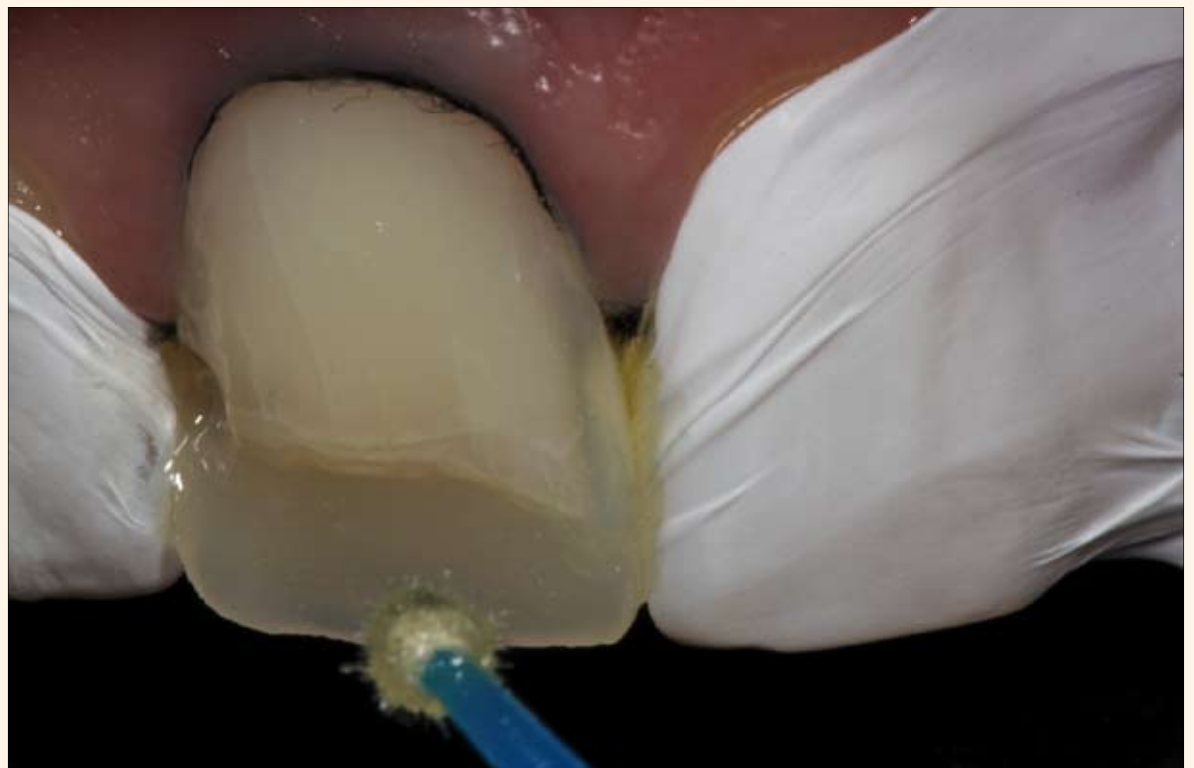
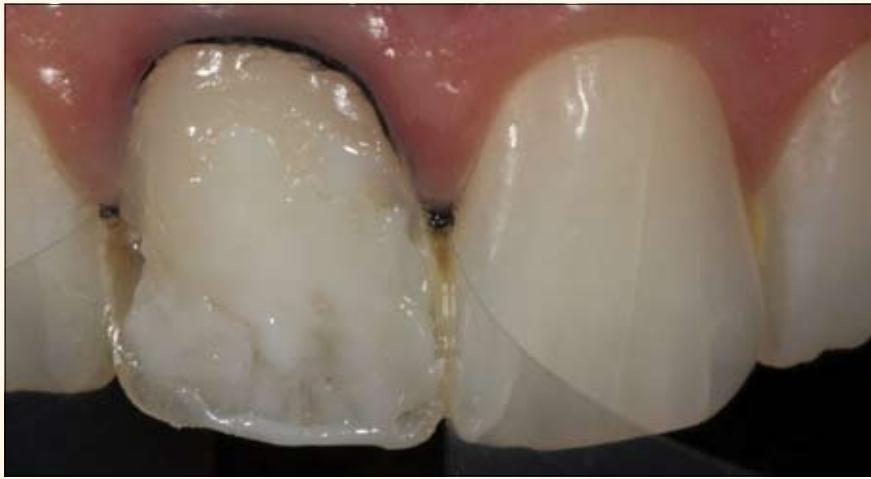
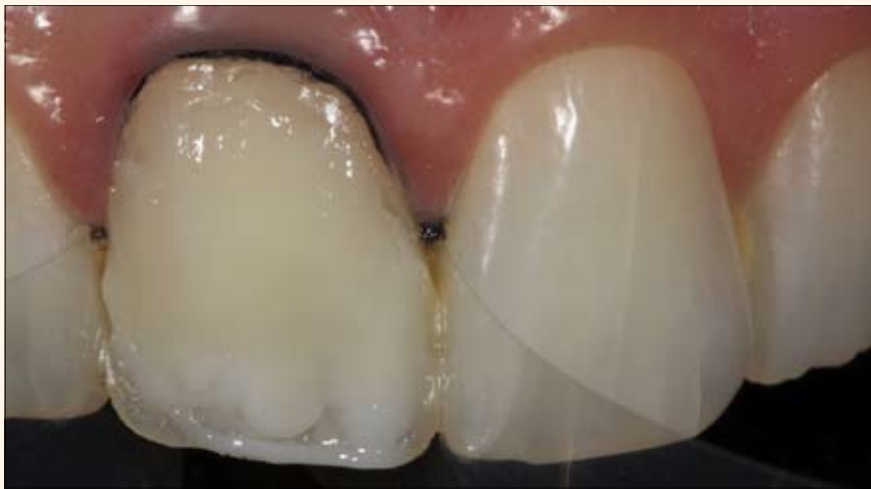
Fig. 8. Aplicación del sistema adhesivo.



9. Aplicación de la resina Opallis OW (FGM) para cubrir el tono más amarillo del fondo de la cavidad y los bordes opacos.



10. Recubrimiento parcial ligero con las resinas Opallis DA1 y Opallis E-Bleach (FGM) para obtener un color similar al de los dientes adyacentes.

Revisión de la literatura

Los principios estéticos son muy importantes en la odontología restauradora y protésica. La belleza se define como una armonía en la proporción de las formas (Roufenacht, 1998).

Cuando se utilizan compósitos en pacientes jóvenes en los que se aprecian prácticamente todos los accidentes anatómicos del diente, el profesional debe "ver" el color que necesita para la restauración (Miyashita, et al 2008). Este *feeling* en la selección de color en dientes de anatomía detallada y con efectos ópticos es muy importante para el resultado final (Roufenacht, 2008).

La relación entre una forma y un color agradable propicia en el observador una sensibilidad visual y mental, en la que aflora un sentido de lo natural y de lo bello, se sea consciente o no de ello (Roufenacht, 1998).

La gran ventaja de utilizar resinas compuestas reside en que permiten realizar un procedimiento adhesivo con un desgaste mínimo de la estructura dental y proporciona una retención excelente (Baratieri et al 2010). Para que la restauración tenga un aspecto natural hay que aplicar varias capas de material, cada una de una opacidad diferente. La estratificación de la resina en pequeños incremen-

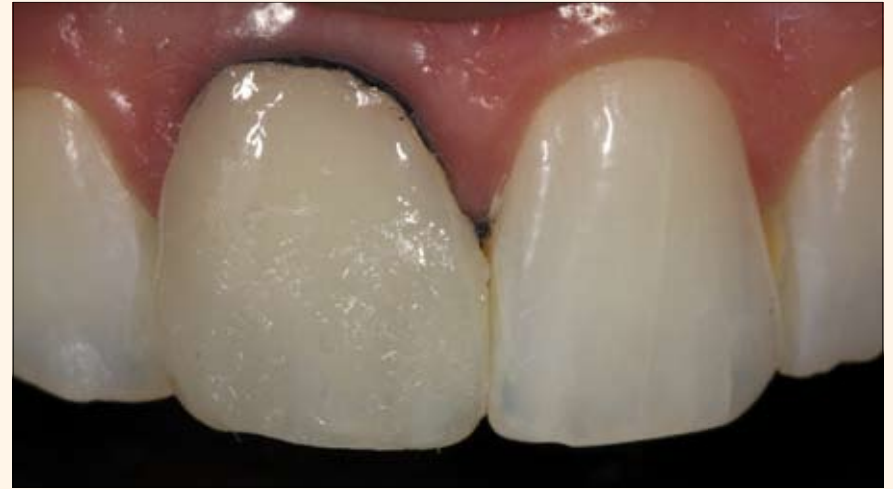
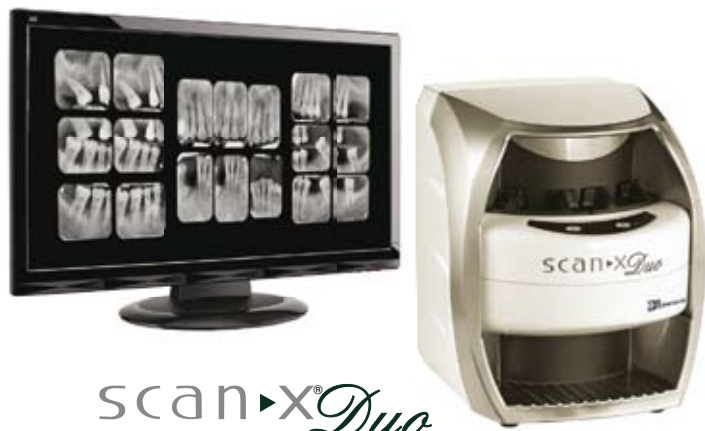
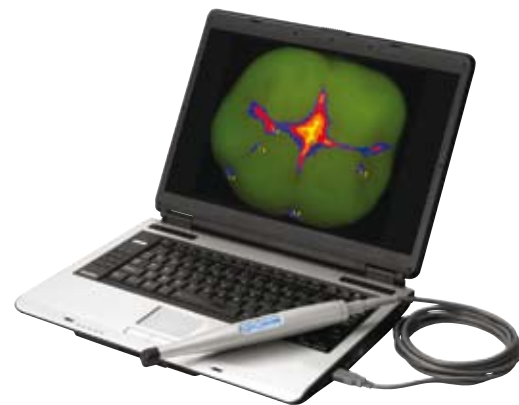Fig. 11. Aplicación de una pequeña capa de resina Opallis EA1 que simula el tono del esmalte superficial.

Aumente su capacidad diagnóstica



scan-X^{Duo}
Imagenología Digital Intraoral



spectra[®]

Dispositivo portátil para la detección de caries

- 40 LP/mm (2000 dpi)
- Elimina la necesidad de un cuarto oscuro, de usar película y productos químicos peligrosos, al igual que los elevados costos de mantenimiento del revelador.
- Mejora la comodidad del paciente ya que usa finas placas de fósforo, flexibles, inalámbricas y reutilizables que vienen en tamaños intraorales 0, 1, 2, 3 y 4.
- Conexión directa por USB 2.0.



- La tecnología fluorescente de Spectra permite la detección segura diente por diente de fisuras cariosas y caries en superficies lisas que son demasiado pequeñas para ser detectadas por rayos X.
- Spectra puede detectar la caries dental entre los márgenes de restauraciones de amalgama y composite.
- Conexión directa por USB 2.0.

IMAGING | UTILITY ROOM | MERCHANDISE



Si desea una demostración del producto o más información, por favor llame al +1 516 214-5627 o visite www.airtechniques.com.

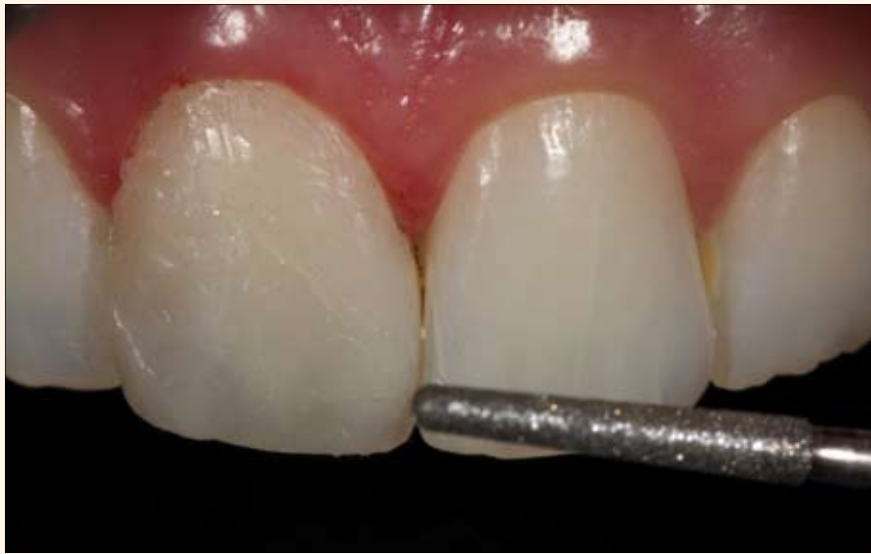
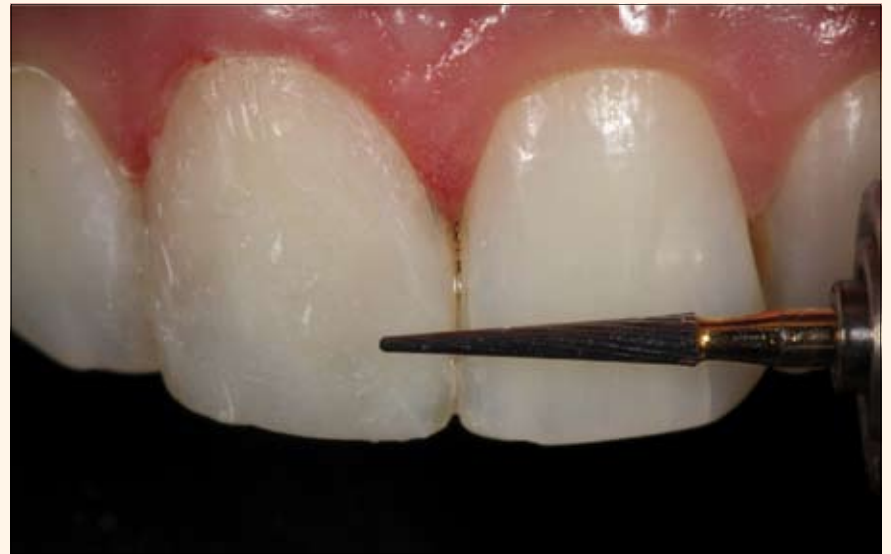
Fig. 12. Acabado con punta diamantada 4138F (KG Sorensen).



13. Acabado con punta multilaminada 30 Láminas.

tos intenta emular la anatomía y los aspectos ópticos del diente natural (Vichi, et al 2007).

Realizar un trabajo estético requiere una interpretación precisa de los colores en la superficie de la pieza dental. Un buen conocimiento de la anatomía y una buena capacitación técnica en el uso de varios colores de resinas facilita la ejecución del acto clínico.

Es importante también conocer los efectos ópticos del esmalte, el comportamiento de esmalte y dentina bajo la incidencia de la luz, al igual que el espesor del esmalte y la dentina del diente (Belser, 2002).

El color del diente es un fenómeno complejo, influido por una amplia variedad de factores como la luminosidad,

la translucidez, la opacidad, el reflejo de la luz, el brillo y la percepción humana (Cho, Lim, Lee, 2007).

Los nuevos sistemas de resinas compuestas ofrecen diferentes grados de opacidad con objeto de mimetizar la restauración con las estructuras naturales. La estética contemporánea cuenta con resinas de color de efecto translúcido de varias tonalidades, resinas para dentina o resinas opacas. El grado de reflejos y absorción de la luz es diferente en cada una (Vichi et al, 2007). El grado de opacidad y translucidez de estos materiales, su espesor y su relación cuando se superponen en capas son parámetros que influyen en el resultado estético de la restauración.

Utilizando técnicas adhesivas mínima-

mente invasivas la preparación debe causar un desgaste superficial mínimo y facilitar la ejecución del odontólogo mediante una adaptación natural del material restaurador a la superficie de trabajo (Belser, 2002). Cuando el diente anterior tiene un tono de color diferente en la superficie vestibular al de los dientes adyacentes debe realizarse una preparación total de recubrimiento superficial. Sin embargo, cuando hay un contraste parcial de colores se opta por remover el tono de pigmentación diferente.

La protección del tejido gingival de los dientes adyacentes se trata de diversas formas. La punta diamantada no debe tocar la encía para evitar trauma y desgaste del diente adyacente. Estas dos preocupaciones se minimizan aislando estas zonas. En la encía usamos

hilos retractores (Pro-Retract-0000, FGM); en los dientes adyacentes colocamos tiras de acero en el espacio interdental, una alternativa óptima para aislar y proteger del desgaste (Baratieri, 2010).

Antes de la adhesión es importante colocar el hilo retractor dentro del surco gingival para que aisle a la encía del ácido fosfórico, lo que evita que el sistema adhesivo llegue a esa zona, creando así una barrera para que el fluido gingival no humedezca el área tratada químicamente con ácido y adhesivo. En el mismo momento se debe proteger a los dientes adyacentes con una cinta de teflón para evitar contacto con los materiales (Hirata, 2010).

Durante la etapa restauradora se deben aplicar los materiales siguiendo

VALORES

- ODONTÓLOGOS: \$ 250.000
- ESTUDIANTES: \$ 180.000

FORMA DE PAGO

Cuenta Corriente Banco de Bogotá N. 352165096

HANDS ON PRACTICOS

- TOMA DE IMPRESIÓN
- COLOCACIÓN DE IMPLANTE EN MODELO
- ELEVACIÓN DE SENOS

PARTNER BY

LUGAR: Club Campestre - Cali
DIA: Septiembre 27 - 28 de 2012

INFORMACIÓN

[cursos@esibarcelona.com](mailto: cursos@esibarcelona.com)

www.esibarcelona.com



ambar

SISTEMA ADHESIVO PARA ESMALTE Y DENTINA

Contiene MDP

Resistencia adhesiva en doble:
Química y Micro mecánica.

Excelente afinidad

en ambiente húmedo.

Primer + Bond

en único frasco.

Nanoparticulado

Mayor resistencia
cohesiva y estabilidad
de la película adhesiva.

CON
MDP
EL PODER
MÁXIMO EN
ADHESIÓN



Excelente
relleno de la
camada híbrida



Estabilidad de
la camada
híbrida después
de 20.000
ciclos térmicos



Elevada
afinidad por
la dentina



Dr. Alessandro Loguercio:
Universidad Estadual
de Ponta Grossa, Brasil



*Los resultados laboratoriales y
clínicos que obtuvimos con Ambar,
demuestran que, realmente este
adhesivo es un material de
excelente calidad.*

Dr. Jorge Perdigão:
Universidad de
Minnesota - EUA



*Ambar resultó en el completo
relleno de la camada híbrida
con el adhesivo.*

www.fgm.ind.br/es

Usted merece.

