

# DENTAL TRIBUNE


The World's Dental Newspaper • Russia



РОССИЯ

СЕНТЯБРЬ 2020

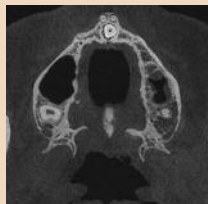
№1, ТОМ 1



## Эстетическая стоматология

Протокол цифрового дизайна улыбки (DSD), разработанный доктором Christian Coachman, является важной частью повседневной работы нашей клиники.


▶ с. 5



## Клинический случай

В статье описан клинический случай пациентки, которая обратилась за помощью в связи с быстрым изменением цвета левого центрального резца верхней челюсти.

▶ с. 8



## Современные технологии

Цифровые инструменты, такие как метод медицинской визуализации и электронная медицинская карта, быстро стали частью рабочего процесса.

▶ с. 12

## COVID-19 и домашнее насилие: чем стоматологи могут помочь пострадавшим

Brendan Day,  
Dental Tribune International

ЛОНДОН, Великобритания. Режим самоизоляции и социального дистанцирования, введенный во множестве стран во время продолжающейся пандемии SARS-CoV-2, бесспорно помог сдержать распространение вируса. Однако внезапно у него обнаружился неприятный побочный эффект в виде всплеска домашнего насилия. Статья, недавно опубликованная в British Dental Journal (BDJ), призвана разъяснить, какую роль в этой ситуации могут сыграть стоматологи, в особенности челюстно-лицевые хирурги, и какую помощь они могут оказать пациентам, пострадавшим от такой формы жестокого обращения.

По данным организации «ООН-Женщины», структуры ООН по вопросам гендерного равенства, вспышка COVID-19 привела к скрытой пандемии домашнего насилия в отношении женщин. Например, в Аргентине число связанных с домашним насилием обращений в экстренные службы выросло на 25% с начала пандемии. Кроме того, исследование, про-

жившего насилие пациента и немедленно направить его в соответствующие местные организации и службы.

Найти подход к вероятной жертве домашнего насилия может быть не просто. Вместе с тем возможны ситуации, когда жертва не имеет возможности сообщить об инциденте, например, если насильник находится рядом. По мнению авторов, это прежде всего относится к телефонным обращениям, когда пациент говорит из дома. В таких случаях целесообразно попытаться направить пациента в соответствующую организацию, используя другие способы коммуникации, или, если это возможно, незаметно передать пациенту номер телефона, чтобы он мог воспользоваться им, когда будет в безопасности.

Д-р Пол Култхард (Paul Coulthard), соавтор исследования, декан стоматологического факультета, директор института и профессор кафедры челюстно-лицевой хирургии школы медицины и стоматологии Лондонского университета королевы Марии (Queen Mary University of London), в беседе с корреспондентом Dental Tribune International выразил надежду на то, что появление новых



Статья, недавно опубликованная в Британском стоматологическом журнале (British Dental Journal), подробно описывает, как стоматологи могут помочь жертвам домашнего насилия и жестокого обращения во время пандемии COVID-19. (Фото: Syda Productions/Shutterstock)

веденное Австралийским институтом криминологии, позволило выявить шокирующий факт: в феврале-марте этого года насилию со стороны сожителей подверглись 8,8% состоявших в отношениях австралийских женщин.

### Стоматологи должны оказывать помощь жертвам домашнего насилия

Авторы опубликованной в BDJ статьи подчеркивают, что, по данным исследований, от 65 до 95% эпизодов домашнего насилия приводят к травме лица у жертвы. Поэтому важнейшая задача стоматолога – выявить пере-

безопасных методов, позволяющих стоматологической бригаде выявить жертву домашнего насилия и установить с ней контакт, может стать неожиданным положительным моментом пандемии.

«Мы уже знаем об увеличении числа случаев домашнего насилия, связанном с запретом на передвижения и необходимостью изоляции вместе с семьей, поэтому стоматологам и челюстно-лицевым хирургам необходимо быть особенно бдительными, готовыми к выявлению и консультированию пострадавших», – отметил Култхард. [1]

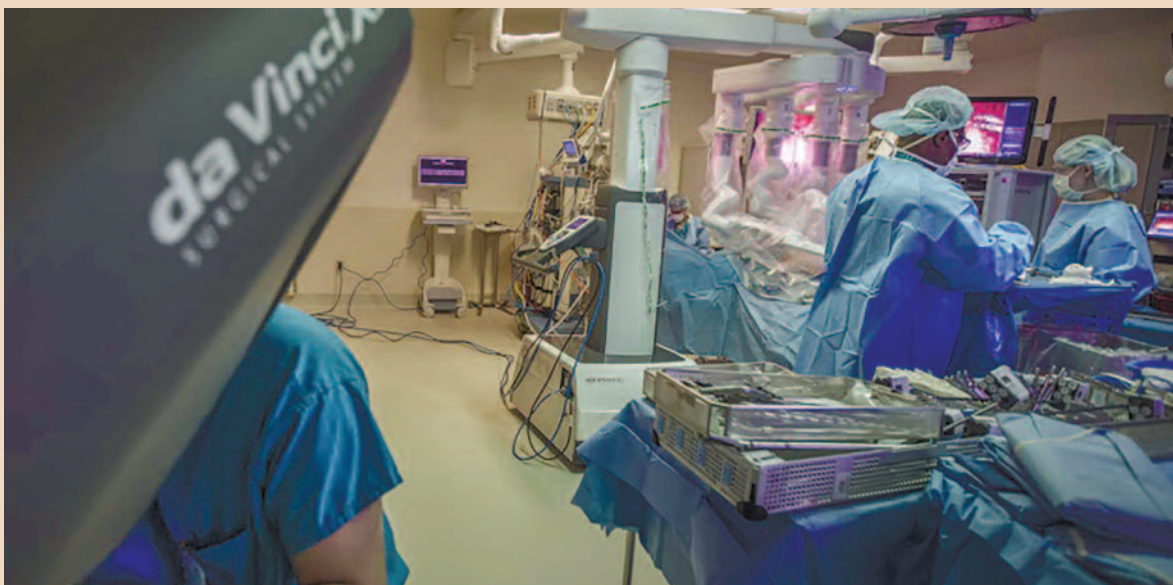## Роботизированная хирургия улучшает исход лечения рака ротоглотки

Dental Tribune International

ЛОС-АНДЖЕЛЕС, США. Благодаря очевидным преимуществам, в том числе малой инвазивности, роботизированная хирургия становится все более популярной в разных областях ме-

словиях пандемии SARS-CoV-2. Исследователи из больницы Cedars-Sinai в Лос-Анджелесе обнаружили, что после одобрения процедуры FDA в 2009 г. число пациентов, прошедших лечение ранней стадии рака ротоглотки с использованием трансоральной роботизированной хирургии, увеличилось –

способствует уменьшению числа опухоль-положительных границ резекции (остаточных раковых клеток на краях резецированного участка ткани, присутствие которых говорит о необходимости дальнейшего лечения) до 12,5% по сравнению с 20,3% у пациентов, перенесших обычные хирургические



Исследователи из больницы Cedars-Sinai в Лос-Анджелесе недавно сообщили, что роботизированная хирургия позволяет увеличить выживаемость пациентов с раком ротоглотки. (Фото: Cedars-Sinai)

дицины, в том числе в стоматологии. В 2019 г. Управление по санитарному надзору за качеством пищевых продуктов и медикаментов (U.S. Food and Drug Administration, FDA) разрешило применение первой роботизированной стоматологической хирургической системы, после чего система была выпущена на внутренний рынок. Новое исследование показало, что роботизированная хирургия может способствовать увеличению выживаемости пациентов с ранними стадиями плоскоклеточного рака ротоглотки.

По данным Всемирной организации здравоохранения ежегодно регистрируют около 657 000 новых случаев рака полости рта и глотки и свыше 330 000 связанных с этим заболеваний смертей. В Oral Cancer Foundation недавно сообщили, что только в этом году рак полости рта или ротоглотки будет диагностирован у 53 000 американцев. Рак ротоглотки ассоциирован с вирусом папилломы человека (ВПЧ) и чаще встречается у мужчин, чем у женщин. В начале года газета Dental Tribune International сообщила о новой технологии обнаружения ВПЧ и ранней диагностики рака ротовой полости и горла.

### Расцвет трансоральной роботизированной хирургии

Трансоральная роботизированная хирургия – это минимально инвазивная процедура, которая позволяет хирургам и стоматологам выполнять комплексное лечение пациента, находясь на безопасном расстоянии. Это особенно важно в

до 35,5% в 2015 г. по сравнению с 18,3% в 2010 г. Кроме того, за это время значительно возросло число клиник, где проводят роботизированные операции (с 6,3 до 13,9%).

Это побудило исследователей проверить, есть ли у роботизированной хирургии преимущества перед другими методами лечения рака ротоглотки, такими как традиционная хирургия, радиотерапия и химиотерапия. Исследо-

операции. Более того, применение роботизированной хирургии позволило снизить необходимость в послеоперационной химиотерапии до 28,6% по сравнению с 35,7% у обычных хирургических пациентов.

«Цель нашего исследования – посмотреть, насколько этот новый метод, в отношении которого никогда ранее не проводили рандомизированные исследования, повлиял на схемы

**«Наших пациентов обнадеживает, что роботизированная хирургия не только не снижает их выживаемость, но даже способствует ее улучшению» –**

**д-р Энтони Нгуен (Anthony T. Nguyen), больница Cedars-Sinai**

вание, в котором были использованы данные из National Cancer Database, включало 9745 хирургических пациентов. Примерно треть пациентов перенесла трансоральную роботизированную операцию в 2010–2015 гг. Наблюдения показали, что общая пятилетняя выживаемость таких пациентов составила 84,5% по сравнению с 80,3% у пациентов, перенесших обычное хирургическое вмешательство.

«По крайней мере роботизированное хирургическое лечение пациентов с раком ротоглотки кажется безопасным и эффективным на фоне использовавшихся многие годы стандартных методов», – сообщил в пресс-релизе д-р Захари Цумстег (Zachary S. Zumsteg), доцент кафедры радиационной онкологии Cedars-Sinai.

Исследователи установили, что помимо увеличения общей выживаемости роботизированная хирургия спо-

лечения и исходы после того, как получил одобрение», – заявил Цумстег. «Любой новый метод требует обучения, и не всегда он позволяет добиться схожих или лучших результатов», – добавил он.

«В то же время наших пациентов обнадеживает, что роботизированная хирургия не только не снижает их выживаемость, но даже способствует ее улучшению, давая пациентам надежду на лучшее качество жизни», – сообщил в том же пресс-релизе д-р Энтони Нгуен (Anthony T. Nguyen), сотрудник кафедры радиационной хирургии Cedars-Sinai. [2]

От редакции: Информацию о Yomi, первой в мире роботизированной стоматологической хирургической системе, можно найти здесь: <https://am.dental-tribune.com/news/neocis-reaches-first-commercial-milestone-for-yomi-surgical-system/>



## Одиннадцать советов для успеха в вашей стоматологической клинике

### Часть II: правила CAPS и CLIMB



Некоторое время назад вы имели возможность познакомиться с первой статьёй из цикла материалов «Одиннадцать советов для успеха стоматологической клиники». Сегодня мы продолжим рассматривать различные факторы, которые могут помочь вашему успеху и профессиональному росту. Все приведенные рекомендации основаны на опыте, полученном за 25 лет управления клиникой: таким образом, вы теперь сможете всегда быть на шаг впереди автора и избежать допущенных ею ошибок.

Для начала сосредоточимся на том, как правильно подбирать персонал. За годы учебы стоматологи осваивают множество полезных навыков: мы умеем создавать безупречные рестав-

сацию из самых современных материалов и лечить корневые каналы самой немислимой анатомии, но знаем ли мы, как найти того самого сотрудника, который облегчит нам жизнь и работу?



рациями из самых современных материалов и лечить корневые каналы самой немислимой анатомии, но знаем ли мы, как найти того самого сотрудника, который облегчит нам жизнь и работу?

Прежде всего, для этого необходимо точно определить, каким критериям он должен соответствовать. Не сделав этого, вы не будете знать, на что обращать внимание, и тем самым повысите вероятность неправильного выбора. Это примерно как пойти в супермаркет без списка покупок: мало того, что в вашей корзине наверняка окажутся ненужные вещи, но вы рискуете забыть купить то, за чем, собственно, и отправились в магазин.

Итак, решив, что вам нужен новый сотрудник, составьте список необходимых качеств кандидата, в противном случае вы можете сделать ошибку, которая дорого вам обойдется и в прямом, и в переносном смысле слова!

Вот те характеристики, о которых вам следует подумать заранее (правило CAPS):

- Потенциальные возможности (Capabilities): умственные и физические способности, необходимые для выполнения данной работы. Насколько сообразительным и насколько выносливым должен быть идеальный кандидат?
- Личные качества (Attitudes): коммуникабельность, приветливость, спо-

собность работать в коллективе, надежность, честность, готовность следовать правилам, умение решать проблемы, преданность, осторожность, целеустремленность... Представьте себе работника регистратуры, который вполне справляется со своими обязанностями, но вечно брзжит с недовольным выражением лица – такого ли человека вы хотите видеть в вашем коллективе?

- Рабочие качества (Personality): соревновательный дух, упорство, внимание к деталям, готовность сотрудничать. Общаюсь с кандидатом, постарайтесь также выяснить, готов ли он работать над собой ради дела – социологи считают, что примерно 60% черт нашего характера являются наследствен-

ными, а сам характер человека складывается уже к девяти годам. Другими словами, новые качества приобретаются с трудом, а старые привычки не меняются.

- Квалификация (Skills): навыки, необходимые для выполнения данной работы. Это наиболее очевидная часть требований, и соответствие им кандидата проверить проще всего. Например, если вы ищете регистратора, предложите несколько сценариев, и посмотрите, как претендент на эту должность сможет выйти из той или иной ситуации.

И никогда не забывайте, что «нанимают за умение, а увольняют за отношение»!

Итак, мы набрали полный штат первоклассных специалистов. Как теперь их удержать? Вот несколько надежных, проверенных временем способов (правило CLIMB):

- Трудные задачи (Challenge): исследования показывают, что главной причиной ухода сотрудников является их разочарование уровнем задач, которые им приходится решать по работе. Именно поэтому мы должны поручать им сложные дела. В результате сотрудник будет чувствовать, что он нужен, и ему станет сложнее покинуть компанию, в которой он получает такой уникальный и разнообразный опыт.

- Взаимное уважение (Loyalty): всегда оставайтесь человеком и не бойтесь, что потеряете свой авторитет руководителя. Проявляйте искренний интерес и участие, научитесь не давить на сотрудников, когда они и так испытывают серьезную нагрузку.

- Инвестиции (Investment): вкладывайте в сотрудников время и средства, чтобы они чувствовали, что их ценят. Многие руководители сталкиваются с непонятной для них ситуацией, когда персоналу за хорошую работу полагаются премии, а у сотрудников все равно отсутствует мотивация. Необходимо регулярно обновлять систему поощрений. Пусть сегодня это будет денежная премия, а в следующий раз – оплаченная экскурсия или, например, билет на концерт. Разумеется, для этого нужно знать, чем интересуются и увлекаются ваши сотрудники. Исследования говорят о том, что наиболее эффективными являются именно такие глубоко персональные выражения благодарности за труд. Помните также, что вознаграждать нужно не только тех, кто приносит клинике наибольший доход, но – обязательно – и тех, кто лучше других справляется со своими обязанностями, каковы бы они ни были. Уборщица, ревностно следящая за чистотой кабинетов, способствует процветанию клиники не меньше востребованного врача.

- Оценка (Measurement): каждые шесть месяцев проводите непредвзятую, объективную оценку эффективности персонала.
- Сплочение коллектива (Building): демонстрируйте свою заинтересованность в сотрудниках, предлагая им возможности карьерного роста.

Впереди вас ждут и другие советы, которые помогут найти новые возможности и раскрыть потенциал вашей клиники. До тех пор – не забывайте, что вы не только стоматолог, но и руководитель.

Ответы на любые вопросы и дополнительную информацию вы можете получить, написав по адресу [dba@yiannikosdental.com](mailto:dba@yiannikosdental.com) или заглянув на страницу автора в Facebook. Образование и совершенствование навыков способствуют развитию и процветанию бизнеса, так что до скорой встречи! **DT**

*От редакции: Эта статья была опубликована в журнале cosmetic dentistry – beauty & science Vol. 11, №1/2017. Это вторая часть серии. Часть I появилась в журнале cosmetic dentistry-beauty & science Vol. 10, №1/2016.*

#### Контактная информация



**Доктор Анна Мария Янникос (Anna Maria Yiannikos)**  
Приглашенный преподаватель AALZ (Ахенского центра лазерной стоматологии) при Рейнско-Вестфальском техническом университете Ахена, Германия  
DDS, LSO, MSc, MBA  
[dba@yiannikosdental.com](mailto:dba@yiannikosdental.com)  
[www.dbamastership.com](http://www.dbamastership.com)

## Зачем стоматологу нужен бренд

Владельцы отдельных, а тем более сетевых стоматологических клиник всегда были вынуждены решать сложные маркетинговые задачи, однако сегодня конкуренция на этом рынке высока как никогда. Выбор, предлагаемый пациентам, постоянно ширится, и в этих условиях стоматологической клинике просто необходимо выделяться на фоне других. Все

чественную помощь, что и в любой другой одноименной клинике. Так, еще один клиент автора, группа клиник Daira Dental, ранее известная как Aspire Dental Care, сейчас внедряет модель франчайзинга. Сеть, объединяющая 14 клиник в Южной Англии, за 8 лет работы приобрела безупречную репутацию, которая теперь, в сочетании с успешным ребрендингом, позволит от-



мы, разумеется, понимаем важность качества оказываемой стоматологической помощи, которое было, есть и будет основным приоритетом, но многие ли из нас осознают значимость создания и укрепления имиджа клиники, ее бренда?

В целом стоматология никогда не относилась к брендингу так же, как крупные международные корпорации, которые постоянно работают над тем, чтобы повысить узнаваемость своих марок. Однако сейчас, с появлением больших стоматологических объединений и сетей, значимость бренда по-

крыть новые клиники под тем же названием по всей Великобритании.

Узнаваемый бренд, способный помочь расширению бизнеса, также может пригодиться и при продаже компании. Стоматологу, создавшему хорошо известный, выделяющийся среди других бренд и вложившему силы и средства в его укрепление, гораздо проще заинтересовать потенциальных покупателей. Для последних узнаваемость и репутация бренда являются важными факторами, которые могут стать решающими аргументами в пользу приобретения клиники.



степенно выходит на первый план. Более того, сегодня брендинг перестает быть прерогативой крупнейших игроков. Создание узнаваемого бренда, который люди смогут запомнить и рекомендовать другим, для маленькой клиники не менее, а порой – в условиях жесткой местной конкуренции – и более важно, чем для разветвленной стоматологической сети.

Эффективный брендинг важен и для тех, кто хочет расширить дело, создать франшизу или продать свою компанию. Когда стоматолог открывает «филиал», уже имея хороший бренд, пациенты понимают, что в их районе появилась клиника с солидной репутацией, и охотнее обращаются в нее. В качестве примера можно привести сеть Burgess & Hyder Dental Group, с которой сотрудничает автор, и которая сегодня насчитывает 11 клиник по всей Северо-Восточной Англии. Открытие каждой из этих клиник было более чем благожелательно встречено местными жителями, поскольку данный бренд хорошо известен и ассоциируется с высоким качеством стоматологической помощи.

В случае франшизы наличие сильного бренда имеет решающее значение для процветания клиник, открывающихся под определенной маркой. Видя знакомый бренд, пациенты понимают, что смогут получить здесь столь же ка-

Сегодня, когда конкуренция в стоматологии только растет, уникальный бренд нужен как никогда ранее, и о его создании ни в коем случае нельзя забывать. **DT**

*От редакции: Эта статья была опубликована в журнале cosmetic dentistry – beauty & science Vol. 9, №2/2015.*

#### Информация об авторе



**Аманда Маскеру (Amanda Maskery)**  
является одним из ведущих юристов Великобритании, специализирующихся в области стоматологии, председателем британской Ассоциации специалистов по поддержке стоматологов (ASPD) и партнером юридической фирмы Sintons в Ньюкасле. Связаться с ней можно по электронной почте: [amanda.maskery@sintons.co.uk](mailto:amanda.maskery@sintons.co.uk)



## На всю рабочую длину

Анатомия и природа всегда готовы преподать нам урок. Сколь бы рутинными не стали для клинициста эндодонтические процедуры, от сюрпризов, порой неприятных, не застрахован никто. В настоящей статье представлены два необычных и поучительных клинических случая.

### Клинический случай 1

Первый клинический случай заставил автора решать довольно непростые задачи. Пациент был направлен в нашу клинику в связи с односторонней парестезией нижней губы после эндодонтического лечения второго моляра нижней челюсти.

Исходная рентгенограмма (рис. 1), переданная лечащим врачом пациента, демонстрировала результаты качественно проведенного эндодонтического вмешательства, которое никак не объясняло клинические проявления, однако при внимательном изучении области апекса можно было заметить, что пломбировочный материал расположен в непосредственной близости от нижнечелюстного канала. Требовалось немедленное повторное лечение. К сожалению, при первичном вмешательстве был использован пластмассовый носитель Thermafil (DENTSPLY), и он потревожил нерв, что привело к воспалению, которое, в свою очередь, создало давление на нерв. Обтурационный материал Thermafil удалили из каналов – а это всегда непросто сделать – с помощью файлов K3XF (SybronEndo; рис. 2) без использования растворителя, чтобы избежать дополнительного повреждения нерва в случае протечки. Эндодонтический мотор Elements Adaptive Motor (Kerr Endodontics; рис. 3) работал в режиме K3XF; сначала для удаления размягченной части гуттаперчи использовался файл 25.06 и плаггер System B. Сложность заключалась в том, чтобы ни в коем случае не протолкнуть носитель еще дальше и не повредить его. Для удаления следующей порции гуттаперчи и высвобождения носителя автор использовал файл K3XF 25.04.

Носитель удалось захватить и извлечь из канала (рис. 4). После распломбирования каналов и точного определения рабочей длины с помощью апексолокатора Apex ID (Axis, Sybron-Endo; рис. 5) каналы были обработаны на рабочую длину с помощью инструментов SM в режиме TF Adaptive; чтобы уменьшить воспаление за счет охлаждения корней, использовали ирригационную систему EndoVac (Sybron-Endo; рис. 6) с холодным физраствором. Все каналы промывали как минимум 20 мин. Целью являлось быстрое снятие воспаления в нижнечелюстном канале, отличающемся слабой иннервацией. Уменьшение воспаления внутри нерва и вокруг него занимает некоторое время, но нужно было добиться этого как можно быстрее. Каналы оставили незаполненными, полость доступа закрыли ватным тампоном и загерметизировали сверху.

Немедленно сделали компьютерную томографию – КТ (i-CAT, Imaging Sciences International). Томограмма неожиданно показала, что нижнечелюстные каналы слева и справа расположены несимметрично и что пораженный канал контактировал с верхушкой корня второго моляра, который и был подвергнут эндодонтическому лечению (рис. 7).

Пациенту назначили противовоспалительные препараты и продолжили наблюдение. Через несколько дней подвижность губы восстановилась, однако ее чувствительность все еще была несколько снижена. Спустя 30 дней повторно провели КТ (рис. 8),

→ DT стр. 4

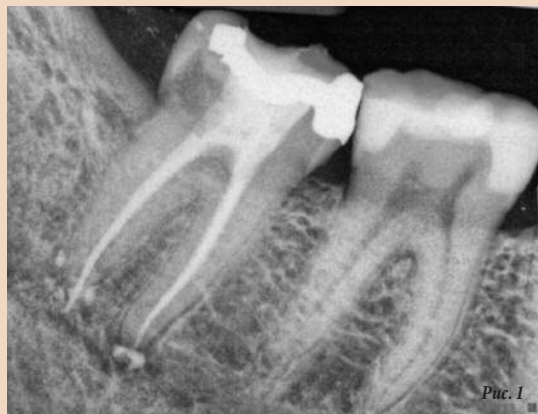

Рис. 1



Рис. 2

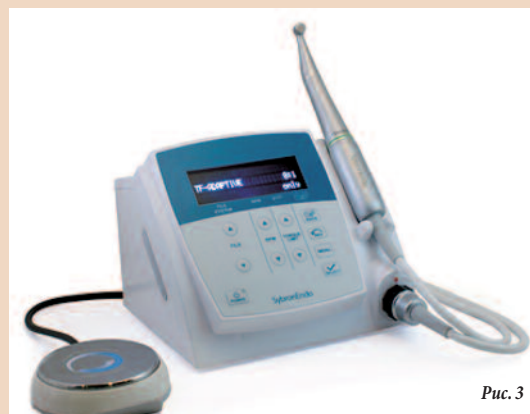

Рис. 3

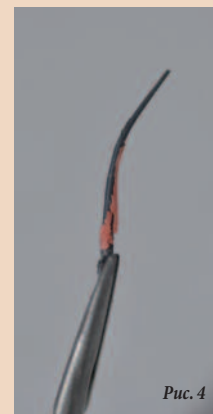

Рис. 4

Реклама

Москва, Россия  
26-29.04.2021



# ДЕНТАЛ САЛОН

49-Й МОСКОВСКИЙ  
МЕЖДУНАРОДНЫЙ  
СТОМАТОЛОГИЧЕСКИЙ  
ФОРУМ И ВЫСТАВКА

Крокус Экспо,  
павильон 2, залы 5, 7, 8

[dental-expo.com](http://dental-expo.com)



КРУПНЕЙШАЯ ВЫСТАВКА, ПЛОЩАДКА ОБУЧЕНИЯ И НЕТВОРКИНГА

Организатор:

**DENTALEXPO®**

Стратегический  
партнер



СТОМАТОЛОГИЧЕСКАЯ  
АССОЦИАЦИЯ РОССИИ

Генеральный  
научно-информационный  
партнер



DENTAL TRIBUNE



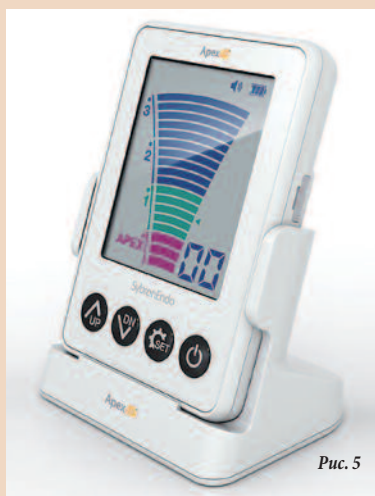

Рис. 5

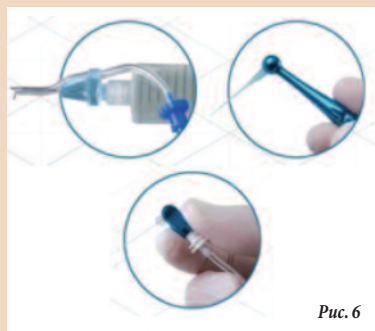


Рис. 6

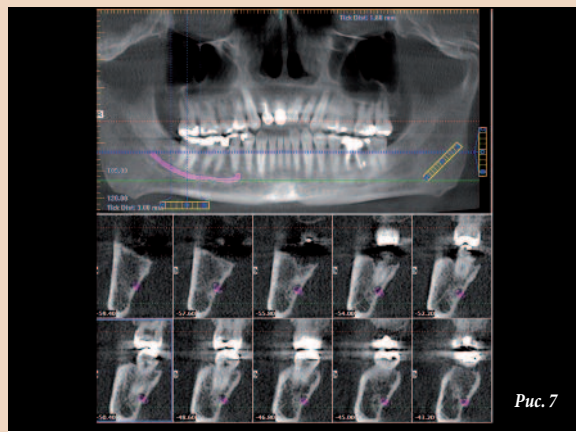


Рис. 7

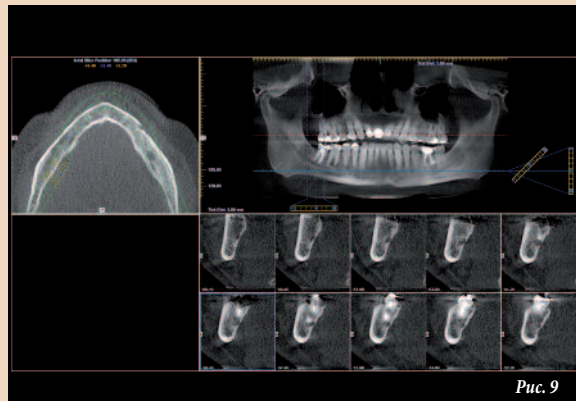


Рис. 9

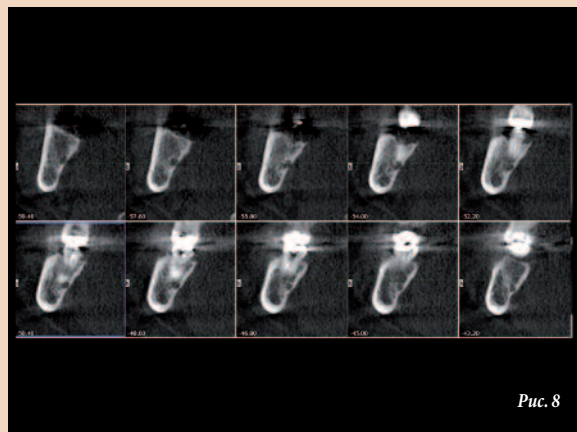


Рис. 8

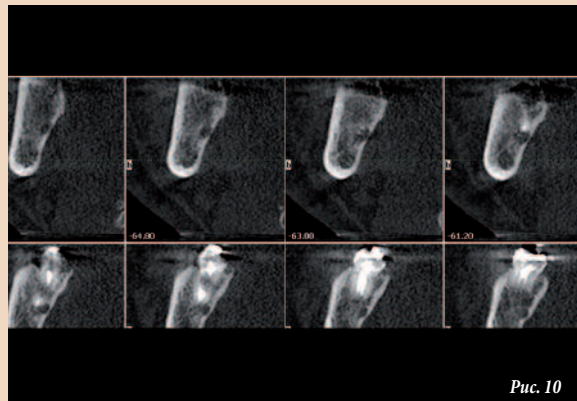


Рис. 10

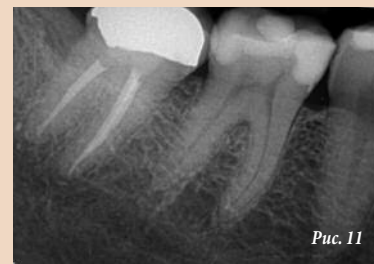

Рис. 11

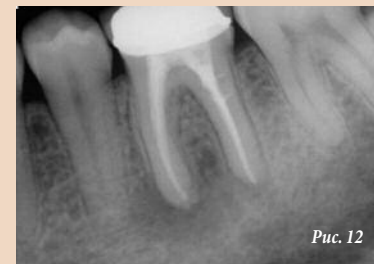

Рис. 12

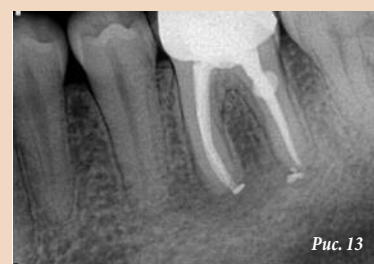

Рис. 13

← ДТ стр. 3

чтобы оценить степень воспаления нерва; в течение всего этого времени каналы каждые 3 дня промывали холодным физраствором.

Еще до того, как пациент сообщил о медленном восстановлении чув-

ствительности, было принято решение запломбировать каналы, причем obturation должна была быть очень точной, на длину канала и не более того. Гуттаперчевые штифты плотно припасовали, нанесли необходимое количество силера и с помощью ап-

парата Elements Obturation Unit (SybronEndo) осторожно провели пломбирование каналов разогретой гуттаперчей. Точность и целостность пломбирования проверили с помощью конусно-лучевой КТ (рис. 9 и 10).

Через 6 мес сделали контрольную рентгенограмму (рис. 11). Пациент чувствовал себя превосходно, чувствительность и подвижность губы были полностью восстановлены. Рентгенограмма показала, что каналы полностью запломбированы без выведения силера в нижнечелюстной канал.

Нужно понимать, что важные анатомические структуры могут порой располагаться самым неожиданным образом, и установить это без современных средств получения изображений внутренних структур невозможно. Необходимо точно определять рабочую длину и строго придерживаться ее при пломбировании корневых каналов. Интересно и то, насколько эффективно организм человека способен справляться с последствиями воспалительного процесса после того, как сама причина воспаления устраняется.

### Клинический случай 2

Второй пациент обратился за помощью в связи с трудностями при накусывании на первый моляр. При клиническом осмотре выявили свищевой ход с вестибулярной стороны первого моляра нижней челюсти. Рентгенограмма показала, что эндодонтическое лечение было проведено качественно, в соответствии с рекомендациями (рис. 12).

Тем не менее внимательное изучение рентгенограмм заставило заподозрить наличие проблемы в периапикальной области мезиальных каналов, а также некой патологии в коронковой трети дистального канала и, возможно, пришеечной или внутренней резорбции, которая могла объяснять возникновение свищевых ходов в этой области.

В данном случае при повторном лечении также были использованы файлы КЗХЕ, медикаментозная обработка проводилась с помощью аппарата Endo Vac. Для препарирования последних 3 мм каналов использовали файл 50.04 или файл ML3 в режиме TF Adaptive. Гуттаперчевые штифты на 0,5 мм короче рабочей длины плотно припасовали. Пломбирование провели с помощью устройства Elements Obturation Unit и самого крупного плаггера, который можно было ввести в каналы, не доходя 5 мм до рабочей длины, чтобы создать необходимое гидравлическое усилие и обеспечить трехмерную obturation каналов. Ограничили на ручных плаггерах также регулировали таким образом, чтобы плаггеры не доходили до рабочей длины на 5 и 10 мм. Выбрали материал

средней вязкости и картридж с широким отверстием, экструдер настроили на быстрый впрыск. Штифты покрыли силером и ввели во все четыре канала, последовательно осуществили первую фазу конденсации. Затем для контроля апикальной пробки использовали ручной плаггер, не доходящий до рабочей длины 5 мм. Введя силер в каждый канал, очень медленно, чтобы не создавать давления на иглу, которая должна была остановиться в 7 мм от рабочей длины, вводили предварительно разогретый картридж, экструдировали 5 мм материала, уплотняли его с помощью ручных плаггеров, затем завершили obturation канала, также уплотняя материал ручными плаггерами. Гидравлическое усилие, создаваемое при такой технике пломбирования, позволяет загерметизировать латеральные и дополнительные каналы; его, разумеется, оказалось достаточно и для obturation области резорбции в дистальном канале, что подтвердила и послеоперационная рентгенограмма (рис. 13).

Система корневых каналов имеет весьма сложную анатомию, которую далеко не всегда удается изучить во всех подробностях с помощью традиционных рентгенограмм. Лечение отдельных каналов и установка одного штифта не являются «золотым стандартом» эндодонтии. Запломбирована должна быть вся система корневых каналов, которую затем следует обезопасить от коронкового микроподтекания с помощью надлежащей герметизации полости доступа и восстановления зуба. **DT**

**От редакции:** Эта статья была опубликована в журнале roots international magazine of endodontology Vol. 11, №1/2015.

### Информация об авторе



Профессор Филипп Шляйман (Philippe Sleiman)  
Advance American Dental Center  
Абу-Даби и Дубай, ОАЭ  
profsleiman@gmail.com

Реклама



**СТОМАТОЛОГИЯ**  
Санкт-Петербург



**ДЕНТАЛ-ЭКСПО**  
Санкт-Петербург

27|28|29  
ОКТАБРЯ  
2020

Санкт-Петербург  
КВЦ «ЭКСПОФОРУМ»

**Место встречи  
прогрессивных  
стоматологов**

Международные выставки  
оборудования, инструментов,  
материалов и услуг для стоматологии

Организаторы:

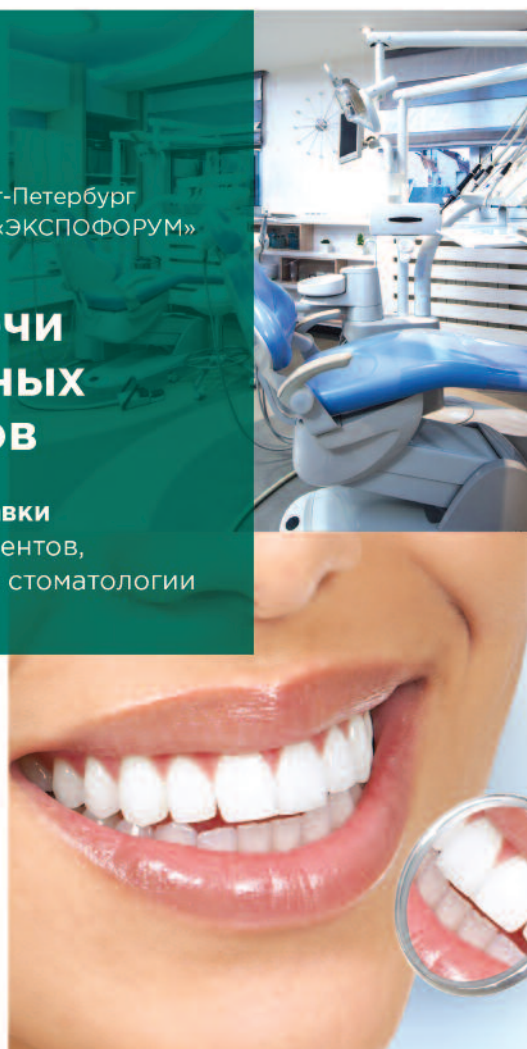
Компания МВК  
Офис в Санкт-Петербурге  
**MVK** Международная  
Выставочная  
Компания  
+7 (812) 380 60 00  
dentalexpo@mvk.ru

**DENTALEXPO®**

+7 (499) 707 23 07  
region@ dental-expo.com



#dentalexpospb



Получите бесплатный  
электронный билет на сайте  
**stomatology-expo.ru,**  
используя промокод **dentalexpo** 12+

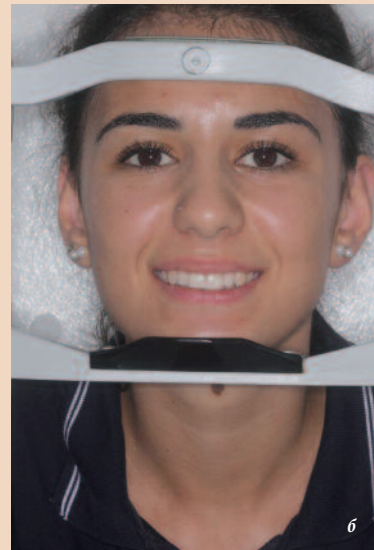


## Применение протокола цифрового дизайна улыбки по Coachman в повседневной практике

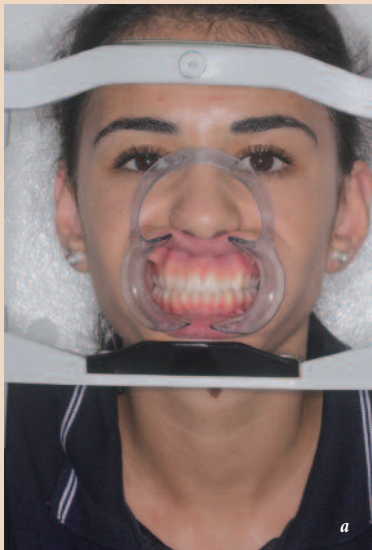

Рис. 1. Фотографии пациентки, сделанные с помощью офтальмологического фиксатора для головы: с ретрактором (а) и при улыбке (б).

Протокол цифрового дизайна улыбки (DSD), разработанный доктором Christian Coachman, является важной частью повседневной работы нашей клиники. Этот подход позволяет значительно повысить как качество планирования лечения, так и функцио-



нальность и эстетичность его результатов. Существенный элемент концепции DSD – наглядная демонстрация пациенту предполагаемых результатов с помощью mock-up'a, благодаря чему пациенты гораздо легче соглашаются с предложенным планом лечения.

Комплексный протокол DSD подробно описан на сайте доктора Coachman, поэтому в настоящей статье основное внимание будет уделено не особенностям этой концепции, а личному опыту ее применения, на основании которого автор хотел бы предложить новый метод получения фронтальных фотографий. Правильный выбор исходного снимка чрезвычайно важен, поскольку именно с него начинается весь процесс цифрового дизайна улыбки.

### Неподвижное положение головы

Прежде всего необходимо оценить, как пациент разговаривает, улыбается и двигает головой. Важно определить, как проходит воображаемая линия, соединяющая его зрачки. Часто эта прямая отнюдь не горизонтальна, и этот параметр следует учитывать при измерениях, особенно в ходе планирования лечения краниомандибулярной дисфункции.

→ **DT** стр. 6

### Клинический случай 1

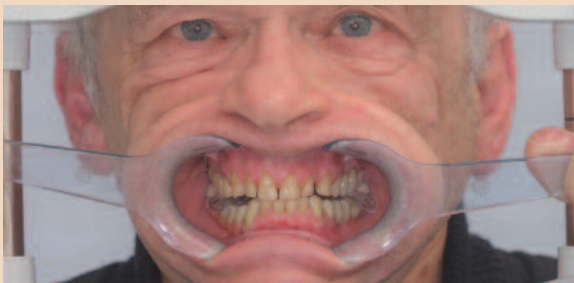

Рис. 2. Фронтальная фотография пациента, сделанная с помощью офтальмологического фиксатора для головы, вид полости рта с ретрактором.

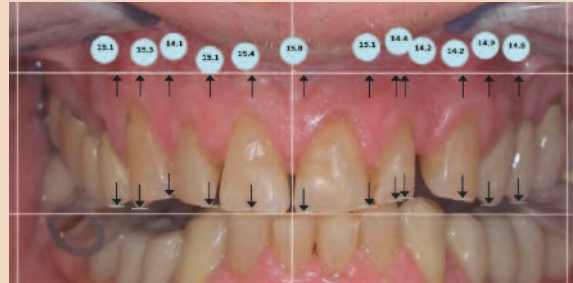


Рис. 3. Данные для техника.

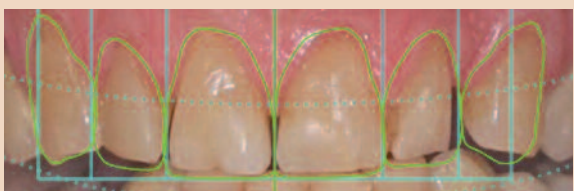


Рис. 4. DSD.

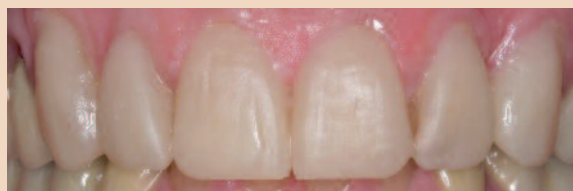

Рис. 5. Прямой mock-up, изготовленный с помощью силиконового ключа, вид до внесения изменений.

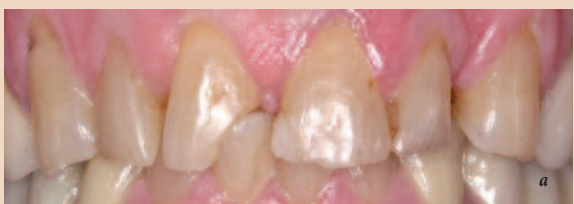

Рис. 6. Клиническая картина до (а) и после лечения (б), внутриротовые снимки.

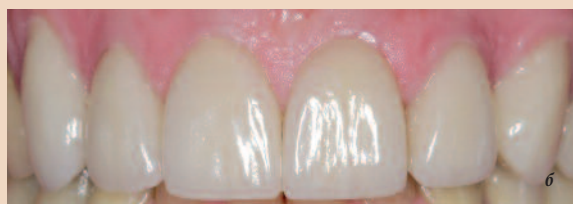


Рис. 7. Клиническая картина до (а) и после лечения (б), фронтальные фотографии пациента.



### Клинический случай 2

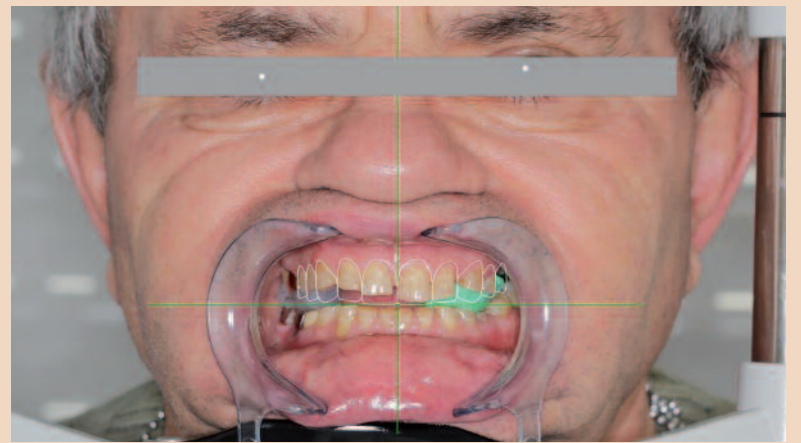

Рис. 8. Фронтальная фотография пациента, сделанная с помощью офтальмологического фиксатора для головы, вид полости рта с ретрактором при увеличении высоты окклюзии на 8 мм, DSD.

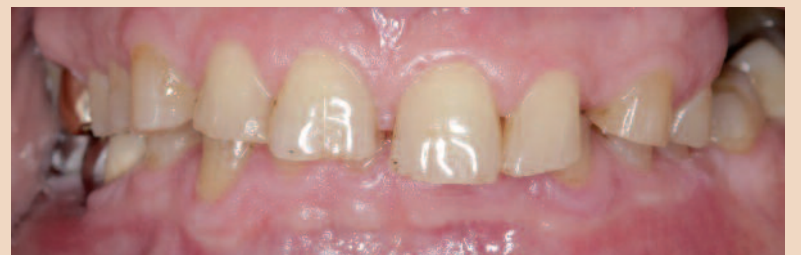

Рис. 9. Исходная ситуация.

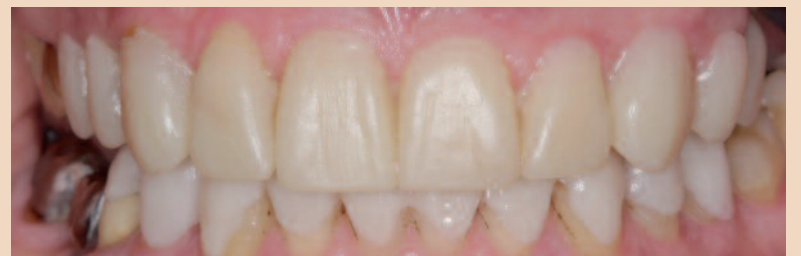

Рис. 10. Прямые mock-up'ы на верхней и нижней челюстях пациента, демонстрирующие предполагаемые результаты увеличения высоты окклюзии, вид до внесения изменений.

### Клинический случай 3

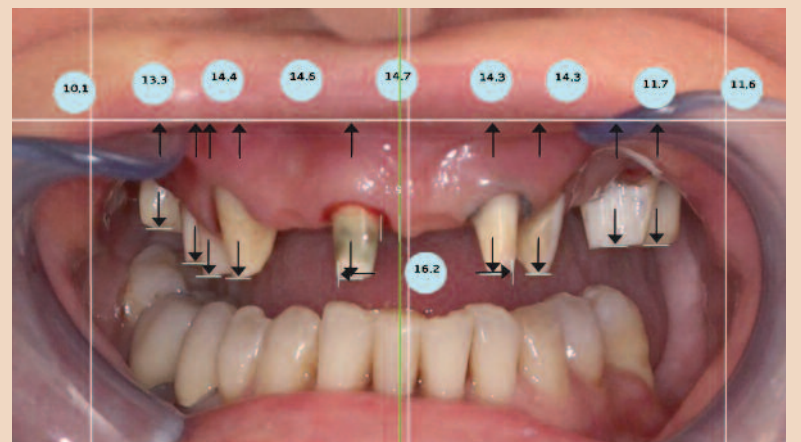


Рис. 11. Данные для техника, зубы отпрепарированы.




Рис. 12. Цифровая проверка непрямого mock-up'a.

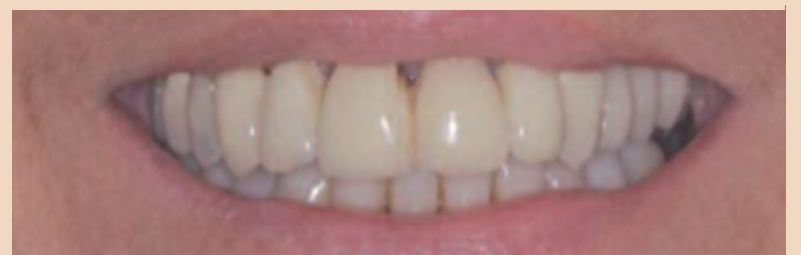

Рис. 13. Исходная ситуация.



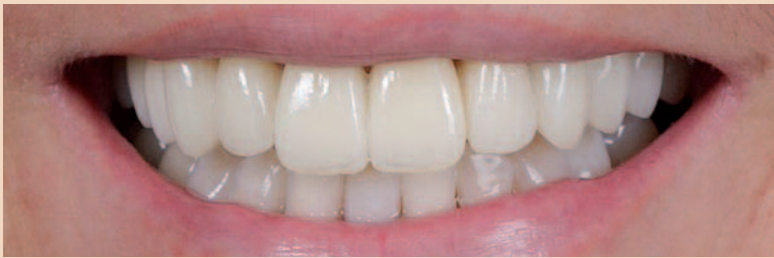

Рис. 14. Результаты лечения: на верхней челюсти установлены коронки и мостовидные протезы, зубы нижней челюсти отбелены и снабжены прямыми композитными реставрациями.

Клинический случай 4

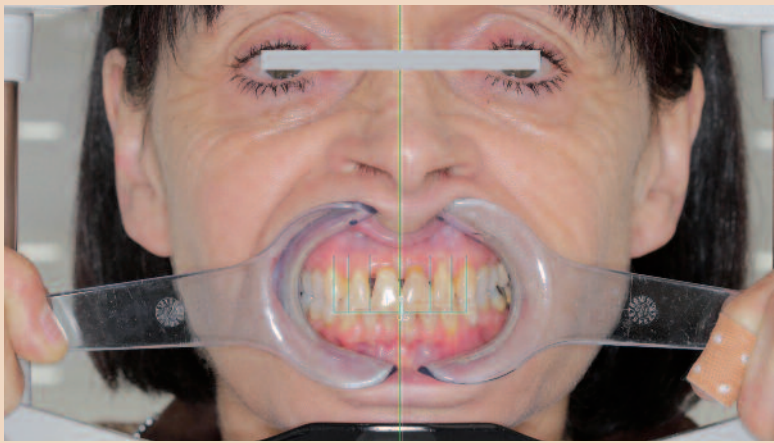

Рис. 15. Фронтальная фотография пациентки, сделанная с помощью офтальмологического фиксатора для головы, вид полости рта с ретрактором.

← DT стр. 5

Чтобы провести измерения, стоматологи нашей клиники используют офтальмологическое устройство для фиксации головы пациента, которое обеспечивает абсолютную неподвижность его лба и подбородка. Опыт показывает, что делать измерения в этом случае значительно удобнее (рис. 1, а и б).

Фронтальная фотография пациента используется для создания mock-up'a, передачи технику данных после препарирования зубов и проверки как предполагаемых, так и фактических результатов лечения.

Ниже в самых общих чертах будет представлено несколько клинических случаев, в рамках которых была при-

менена концепция DSD. В целом необходимо отметить, что цифровой рабочий процесс чрезвычайно удобен на всех этапах эстетического лечения, поскольку он позволяет не только сэкономить время, но и добиться лучших результатов при минимальном препарировании зубов.

Клинические случаи

Данные клинические случаи демонстрируют новый способ получения фронтальных фотографий.

В первом случае на зубы 13–23 установили 6 коронок из материала IPS e-max (Ivoclar Vivadent; рис. 2–7). Во втором случае изготовление mock-up'a для пациента с краниомандибулярной дисфункцией стало важным этапом работы и согласования плана лечения (рис. 8–10). Третий случай является

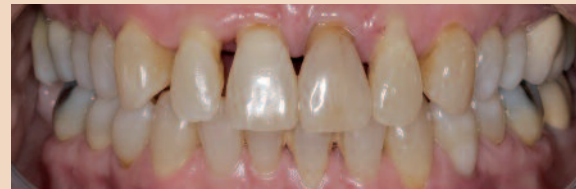

Рис. 16. Исходная ситуация.

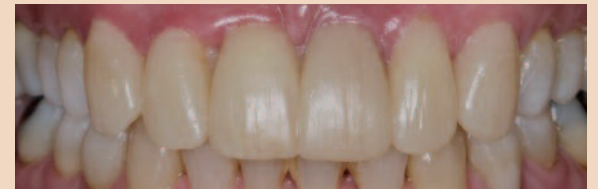

Рис. 17. Прямой mock-up на верхней челюсти пациентки, вид до внесения изменений.

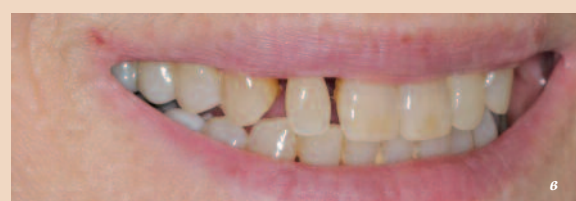
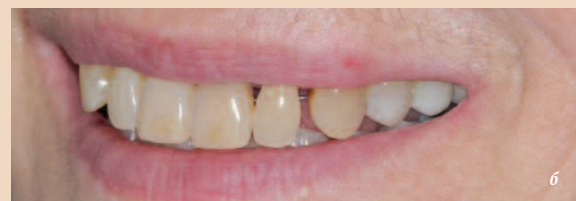
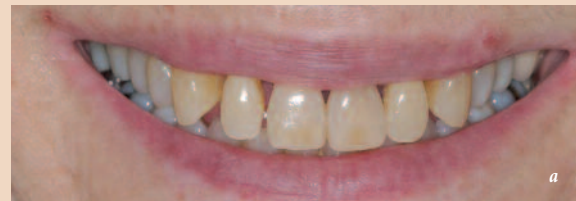Рис. 18. Улыбка пациентки до лечения.

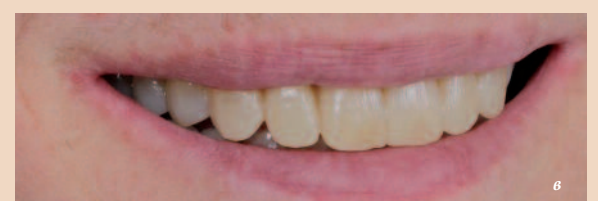
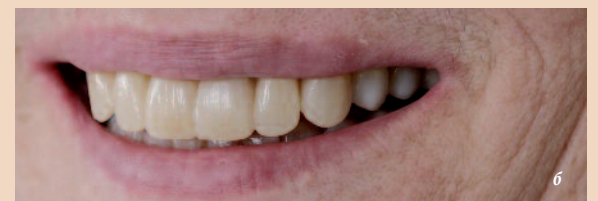
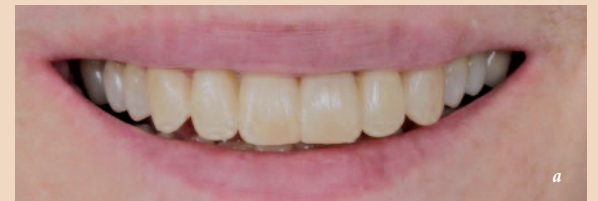Рис. 19. Улыбка с mock-up'ом.

примером полной реабилитации верхней челюсти с помощью циркониевых коронок с облицовкой из материала IPS e-max (рис. 11–14). Последний клинический случай демонстрирует создание mock-up'a для пациентки с хроническим пародонтизом (рис. 15–19).

Вывод

В настоящей короткой статье был представлен новый метод получения фронтальных фотографий для их последующего использования в рамках цифрового моделирования улыбки по Coachman. Данный подход к съемке может помочь стандартизировать фотографии, получаемые на разных этапах планирования и осуществления лечения, что позволит повысить качество лечения.

Концепция DSD удобна и понятна и для пациента, и для всех, кто осуществляет его лечение. DT

Опронед: Stefan Krause  
Техник: Sergei Müller  
От редакции: эта статья была опубликована в журнале cosmetic dentistry – beauty & science. Vol. 9, №2/2015.

**Контактная информация**



**Штефан Краузе (Stefan Krause)**  
Dr.-Hockertz-Str. 18  
73635 Rudersberg  
Germany (Германия)  
stefankrause1@me.com

**Работа с пародонтальными и периимплантными тканями в эстетически значимой зоне**

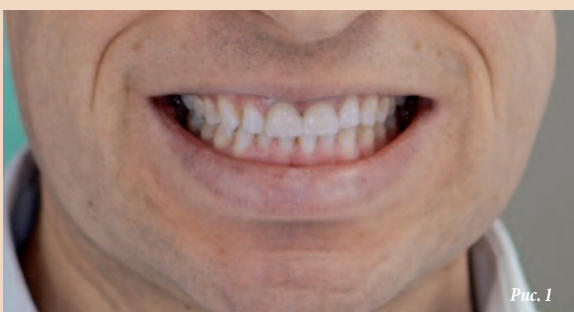

Рис. 1

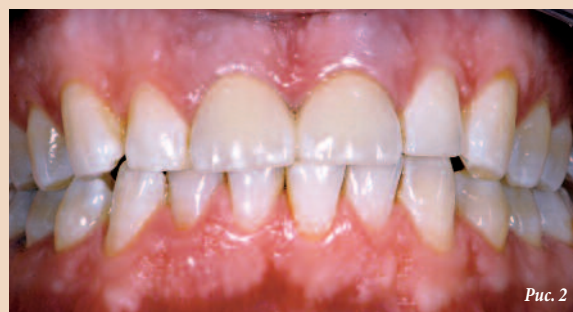

Рис. 2

Исходная ситуация

Пациент 38 лет без серьезных заболеваний в анамнезе обратился за помощью в связи с вертикальным переломом левого центрального резца верхней челюсти (зуба 21). Перелом зуба под коронкой был вызван целым рядом неблагоприятных факторов: отсутствием феррула, недостаточной длиной штифтов, бруксизмом и чрезмерной окклюзионной нагрузкой вследствие преждевременных контактов при протрузионном движении челюсти (рис. 1–3).

(в соответствии с руководством по оценке эстетических рисков Международной группы по имплантологии). Рентгенограмма позволила выявить горизонтальные и вертикальные дефекты, расстояние от уровня кости до

контактов составляло 6 мм (рис. 4). Чтобы обеспечить полное заживление мягких тканей до направленной регенерации кости и установки имплантата, запланировали отсроченную имплантацию. Одновременное проведе-

ние пародонтологических и имплантологических хирургических процедур должно было минимизировать количество посещений клиники и снизить общую болезненность лечения. Модификация пародонта зуба 11 при установке имплантата для замещения зуба 21 преследовала две цели: увеличить феррул и слегка сместить зенит десневого контура вверх для гармонизации внешнего вида десны (рис. 5) и скрыть темный корень зуба (см. рис. 2) с помощью соединительнотканного трансплантата.

Первый этап лечения предполагал удаление сломанного зуба 21 с помощью периотома. Постэкстракционную лунку заполнили коллагеном,

чтобы стабилизировать кровяной ступок в ходе первичного заживления мягких тканей. В тот же день установили мостовидный протез типа «Мэрилленд», который модифицировали во избежание его взаимодействия с зубами-антагонистами при протрузионных движениях челюсти (рис. 6).

**Лечение**  
**Первое хирургическое вмешательство**

Через 6 нед провели пародонтологическое и имплантологическое лечение. В области имплантации выполнили разрез по центру альвеолярного гребня, в области зуба 11 сформиро-

→ DT стр. 7

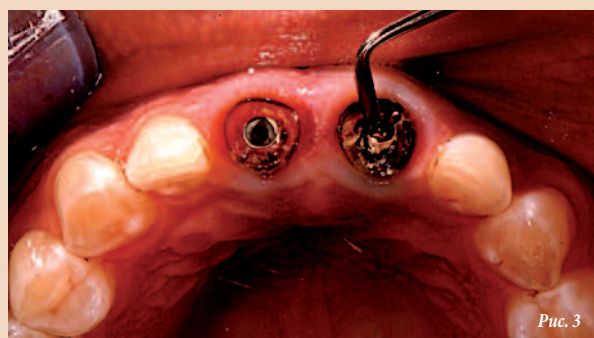


Рис. 3

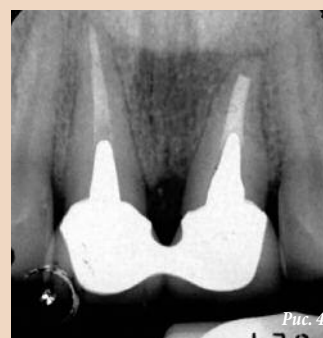
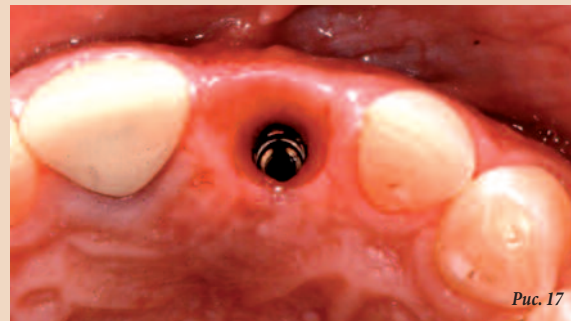
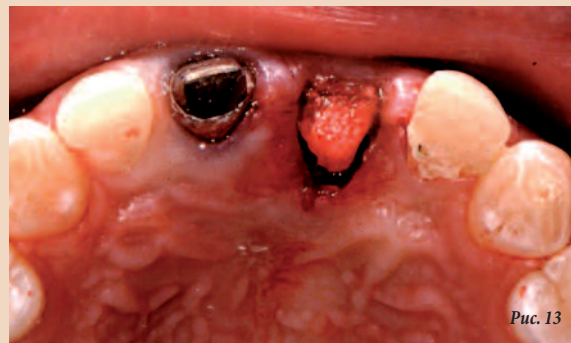
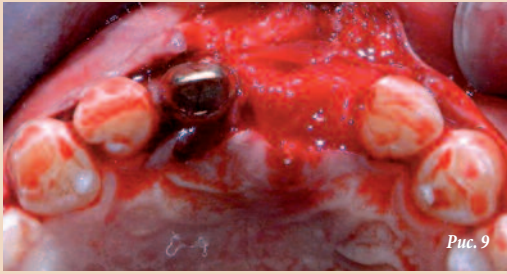
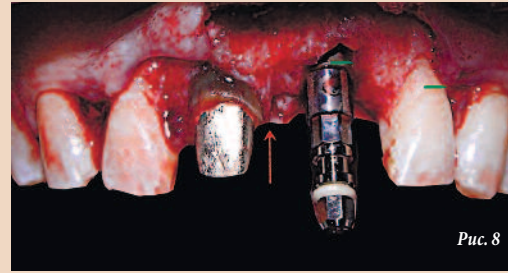


Рис. 4

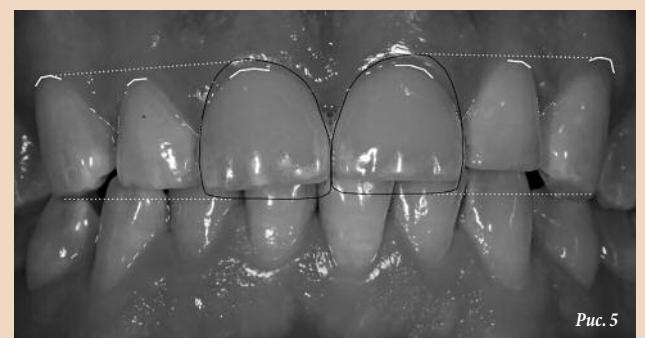
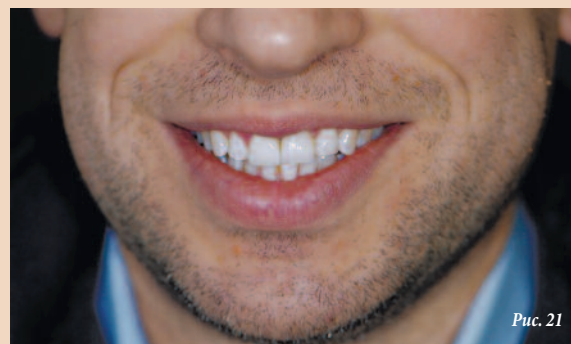
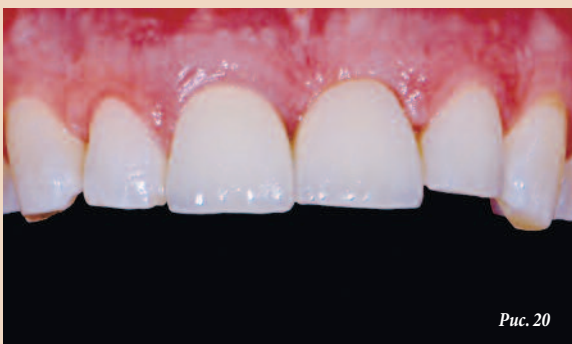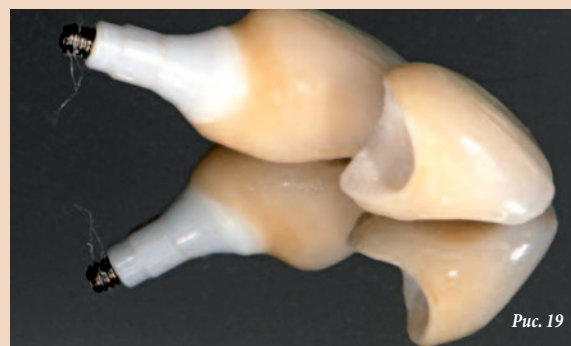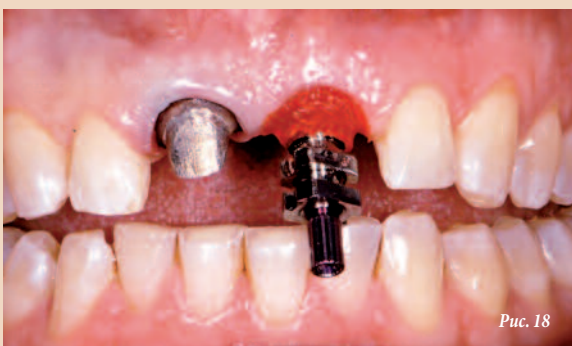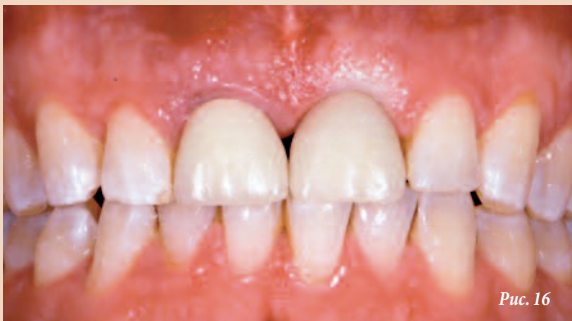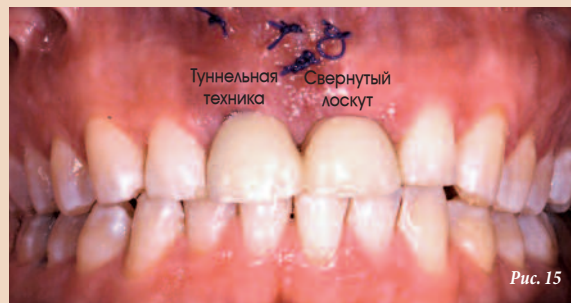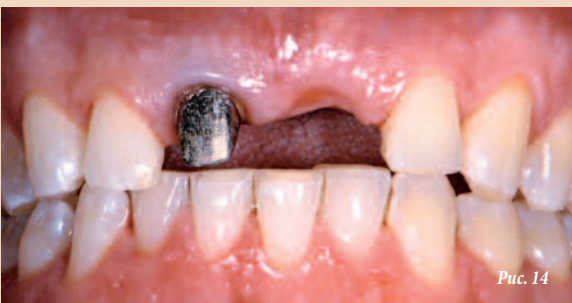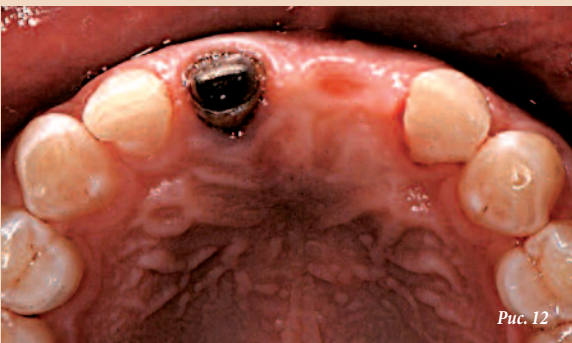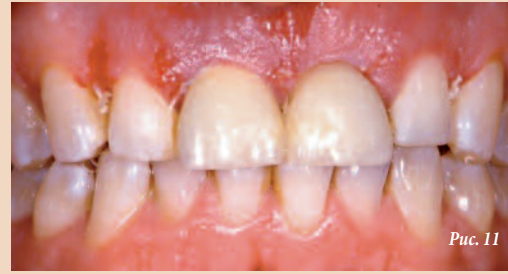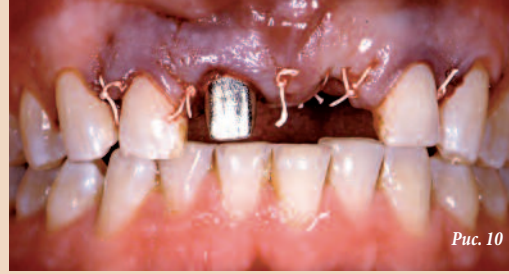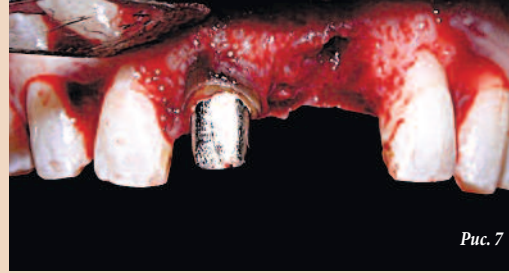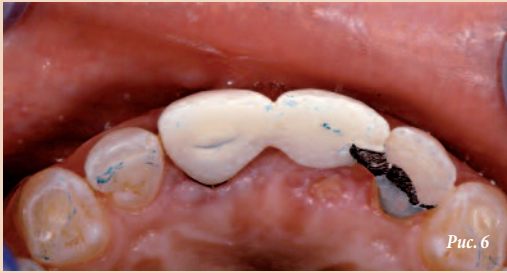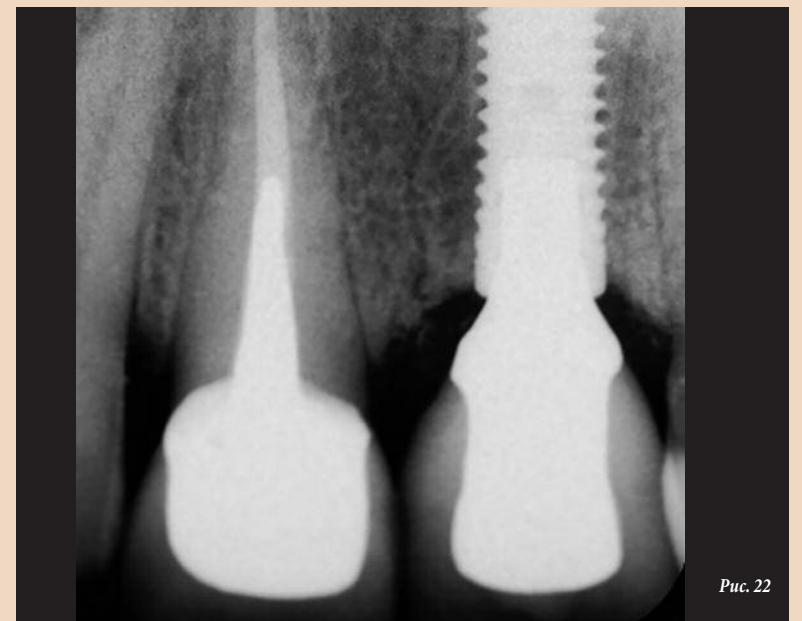
Рис. 5





**Второе хирургическое вмешательство**

Стабильность временного мостовидного протеза дала дополнительное время (4 мес) на изменение контура альвеолярного гребня в результате ремоделирования кости. Затем небольшую разницу в толщине мягких тканей устранили с помощью свернутого



лоскута в области зуба 21 (рис. 12 и 13). С неба в области премоляра взяли очень тонкий (менее 1 мм) соединительнотканый лоскут, который, применив туннельную технику, ввели в карман над надкостницей, чтобы замаскировать просвечивающий темный корень зуба 11 (рис. 14 и 15). В ходе обоих хирургических вмешательств удалось избежать выполнения вертикальных надрезов в области десневых сосочков.

**Ортопедический этап**

Имплантат был снабжен временной коронкой с винтовой фиксацией на весь шестимесячный период стабилизации периимплантных мягких тканей. В течение этого времени форму и контуры реставрации совершенствовали с помощью фотополимеризуемого композитного материала (рис. 16). Правильное позиционирование имплантата позволило создать оптимальный поддесневой контур (рис. 17). Затем для фиксации профиля переходной зоны, созданного с помощью временной реставрации, изготовили индивидуализированный оттисковой колпачок. Циркониевый абатмент и каркасы были изготовлены с помощью системы Straumann CARES CAD/CAM (рис. 18 и 19). Расположение винтового отверстия позволило создать единую реставрацию на два зуба. Абатмент облицевали прессованной керамикой. После примерки и коррекции цвета в лаборатории окончательная коронка была установлена с крутящим моментом 35 Нсм. Винтовое отверстие загерметизировали с помощью гуттаперчи и фотополимеризуемого композита.

Предварительно корень зуба 11 снабдили более длинным золотым

штифтом для уменьшения риска перелома. С той же целью небную часть золотой культевой вкладки модифицировали, удалив 1,5–2,0 мм материала, чтобы сформировать пространство для циркониевого каркаса и керамики. Конечной целью всех этих модификаций было исключение контакта реставраций с зубами-антагонистами при протрузионных движениях челюсти.

**Вывод**

Сложность данного клинического случая заключалась в необходимости создания естественного профиля десны и достижения хороших эстетических результатов при наличии скелетной асимметрии и костных дефектов.

Огромное значение имело правильное хирургическое ремоделирование твердых и мягких тканей вокруг имплантата в области зуба 21 и корня зуба 11.

Благодаря отказу от удаления корня зуба 11 удалось сохранить тонкий костный выступ в апроксимальной области, который обеспечил под-

держку десневого сосочка. Кроме того, это решение благотворно сказалось на эстетике ортопедической конструкции, которая выглядит естественно (рис. 20 и 21). Периапикальная рентгенограмма, сделанная при контрольном осмотре через 2 года, демонстрирует стабильность высоты альвеолярного гребня в области имплантата (рис. 22). [DL](#)

*От редакции: эта статья была опубликована в журнале CAD/CAM – international magazine of digital dentistry. №1/2015.*

**Информация об авторе**



**Риккардо Вердеккья (Riccardo Verdecchia), DMD, владеет частной клиникой в Риме (Италия), специализирующейся на пародонтологическом лечении, установке имплантатов и создании несъемных ортопедических конструкций на несколько единиц. Он является членом Международной группы по имплантологии и Итальянского общества пародонтологии и имплантологии. Свяжитесь с доктором Verdecchia можно по электронной почте: riccardoverdecchia@hotmail.com.**

← **DL** стр. 6

вали фестончатые надрезы с вестибулярной и небной стороны. Затем провели остеотомию, преследовавшую вышеописанные цели, при этом постарались сохранить тонкий костный выступ в межпроксимальной области (рис. 7). После этого в области зуба 21 установили имплантат Straumann Bone Level (SLActive, диаметром 4,1 мм и длиной 12 мм; рис. 8). Получили ауто-

генную костную стружку, с помощью которой закрыли костный дефект. Чтобы создать необходимый профиль кости с вестибулярной стороны, нанесли слой материала Straumann Bone Ceramic (400–700 мкм). В соответствии с принципами направленной регенерации кости материал закрыли двухслойной мембраной из перекрестно-сшитого коллагена (рис. 9). Насыщенная кровью мембрана легко адаптируется к

форме альвеолярного гребня и не требует дополнительной фиксации. Операционную рану ушили без натяжения, наложив горизонтальные матрасные швы, после расщепления надкостницы у основания лоскута (рис. 10). Оvoidный понтик сошлифовали, чтобы исключить давление на мягкие ткани под ним, после чего вновь зафиксировали временный мостовидный протез (рис. 11).



## Сверхкомплектные зубы: диагностика и лечение

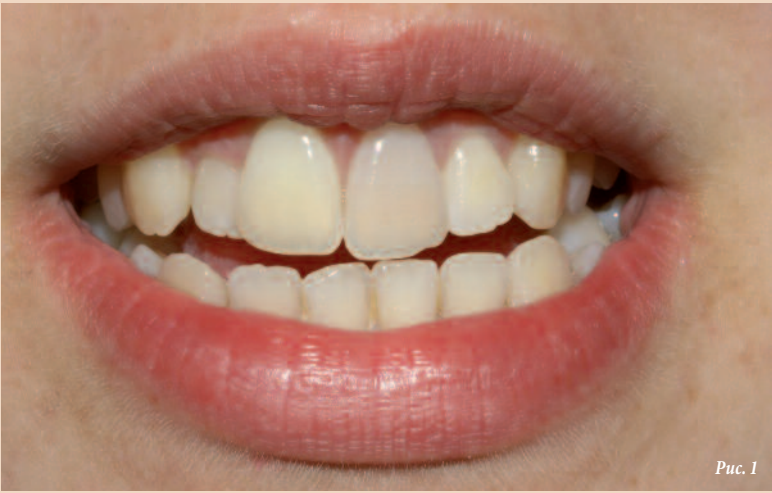

Рис. 1

### Аннотация

В настоящей статье описан клинический случай пациентки 17 лет, которая обратилась за помощью в связи с быстрым изменением цвета левого центрального резца верхней челюсти (зуба 21). При клиническом осмотре подтвердили, что зуб 21 выглядит темнее остальных зубов. После тщательного обследования и теста на витальность диагностировали некроз пульпы зуба 21.

Дифференциальную диагностику начали со сбора анамнеза. Пациентка прошла ортодонтическое лечение, в ходе которого были удалены сверхкомплектные зубы во фронтальном отделе верхней челюсти. Пациентка не помнила, чтобы травмировала резцы.

На ортопантограмме было замечено уплотнение на уровне верхушки зуба 21. Трехмерная компьютерная томография позволила выявить в периапикальной области зуба 21 расположенный с небным смещением и обратно ориентированный сверхкомплектный зуб. Диагностировали некроз, вызванный компрессией сосудисто-нервного пучка зуба 21 в связи с увеличением прорезывающегося зачатка сверхкомплектного зуба.

Провели экстирпацию пульпы, сверхкомплектный зуб удалили. В ходе хирургического удаления сверхкомплектного зуба отметили отечность сосудисто-нервного пучка и признаки застойных явлений, что и стало причиной некроза пульпы зуба 21.

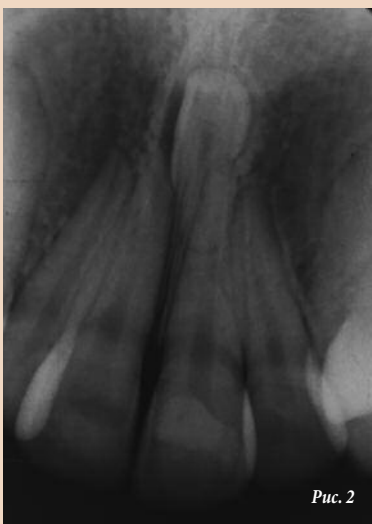

Рис. 2

### Клинический случай

Пациентка 17 лет была направлена в нашу клинику в связи с изменением цвета центрального левого резца верхней челюсти, произошедшим за последние 48 ч. Пять лет назад пациентка проходила ортодонтическое лечение. Основными жалобами были потемнение зуба (рис. 1) и слабая боль, которая хорошо купировалась с помощью нестероидного противовоспалительного препарата. Лечащий врач пациентки провел тесты на витальность зуба и выявил слабую реакцию, после чего направил пациентку к специалисту.

Когда пациентка пришла на прием к эндодонтисту, зуб потемнел и приобрел серовато-коричневый оттенок.

Кроме того, он больше не реагировал на тест на витальность пульпы. Эндодонтист сделал периапикальную рентгенограмму зуба (рис. 2), на основании которой было подтверждено наличие сверхкомплектного зуба, расположенного на уровне апекса резца и растущего в направлении дна носовой полости. Эндодонтист распорядился провести сканирование с помощью компьютерного томографа, чтобы определить точное положение сверхкомплектного зуба и оценить возможность его хирургического удаления.

Компьютерная томограмма позволила оценить расположение сверхкомплектного зуба относительно корней соседних зубов и подтвердила, что он растет в сторону периапикальной области зуба 21, т.е. в противоположном естественному направлении. Трехмерная реконструкция показывает это совершенно четко (рис. 3–6).

Провели эндодонтическое лечение зуба 21, в ходе которого удалили отечную пульпу, при этом отмечалась небольшая кровоточивость. Чтобы облегчить последующую операцию, для obturации канала намеренно использовали гуттаперчевый конус большей, чем обычно, длины (рис. 7–9).

Запланированное хирургическое лечение предполагало отслоение полукруглого лоскута в периапикальной области зуба 21 и резекцию примерно 2 мм корня без формирования фальца с помощью круглого бора 0.23 в прямом наконечнике для обнажения коронки сверхкомплектного зуба. Коронку разрежали посередине, верхнюю часть извлекли (рис. 11). В оставшейся части зуба сформировали отверстие (рис. 12) и удалили ее путем остеотомии с резекцией верхушки корня (рис. 13), что позволило свести к минимуму травматизацию кости и корней резцов.

Отечный сосудисто-нервный пучок, компрессия которого со стороны прорезывающегося зачатка сверхкомплектного зуба привела к дефициту кровоснабжения пульпы левого центрального резца, можно видеть на рис. 14 (в кровоостанавливающем зажиме).

Затем с помощью ультразвуковой системы Satelec и соответствующего наконечника провели препарирование под ретроградное пломбирование корневых каналов. В ходе последнего применили материал SuperEVA (Bosworth), обеспечив герметизацию канала на уровне апекса (рис. 15 и 16). Репозиционированный лоскут ушили

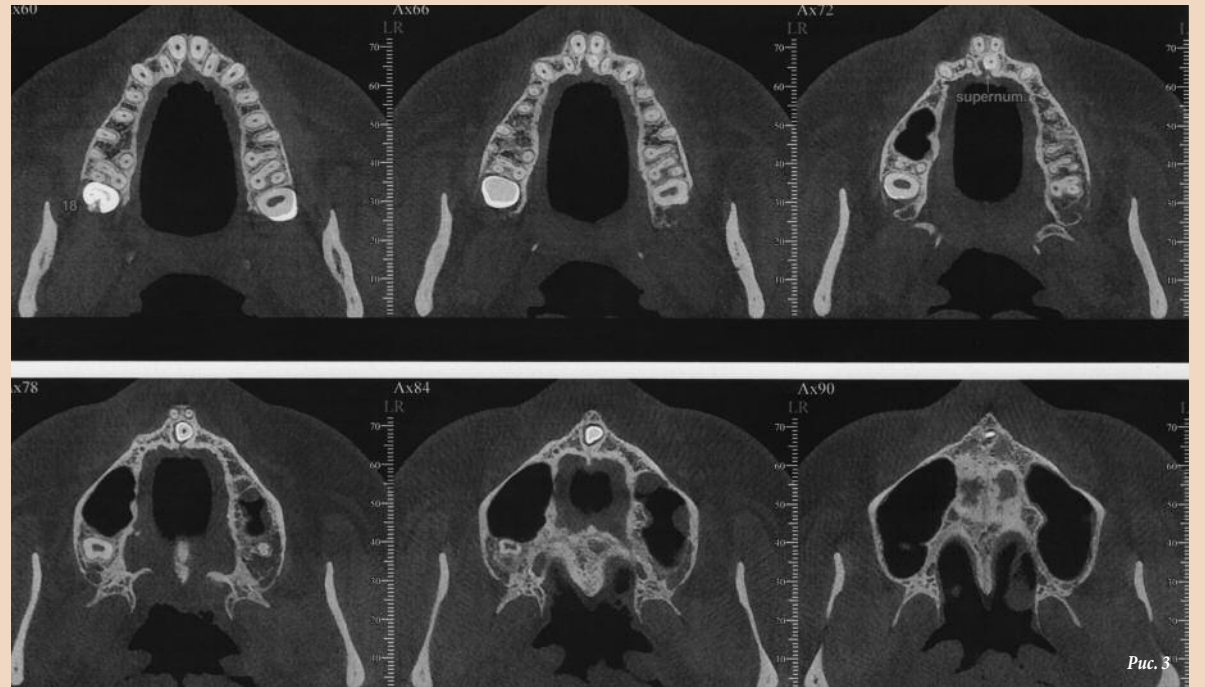


Рис. 3

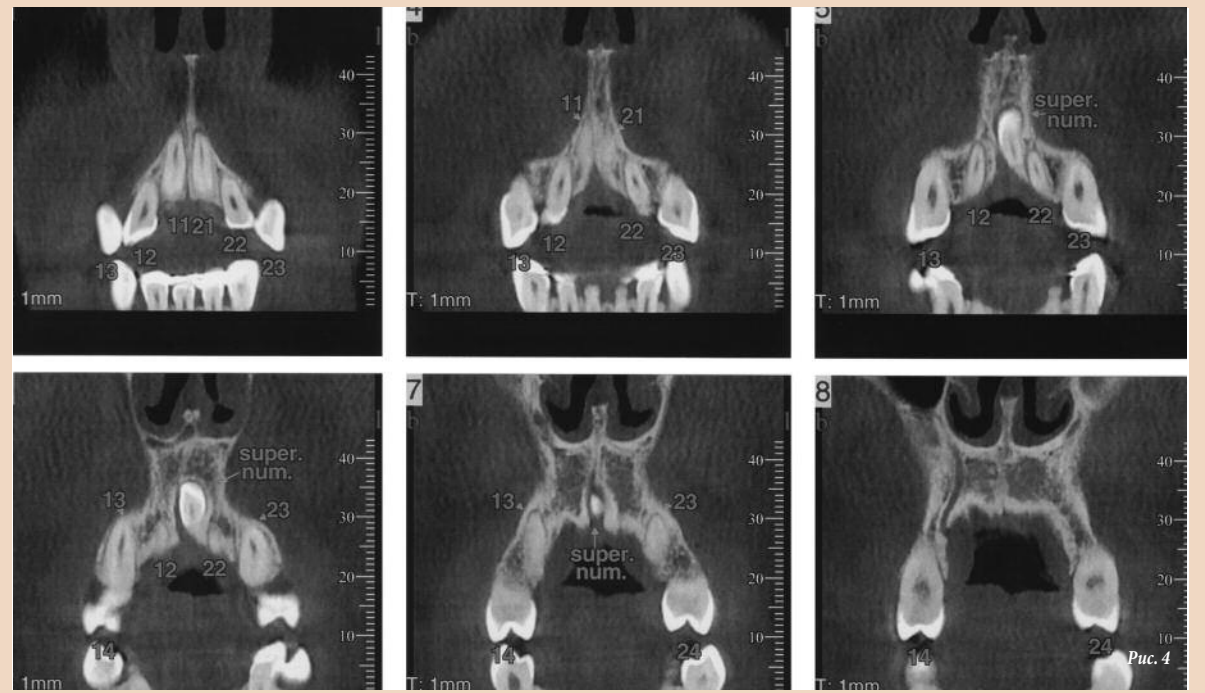


Рис. 4

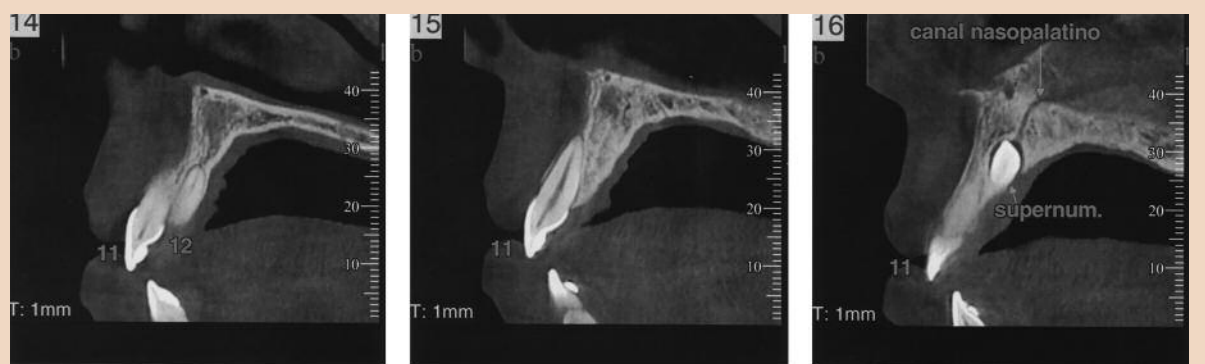

Рис. 5

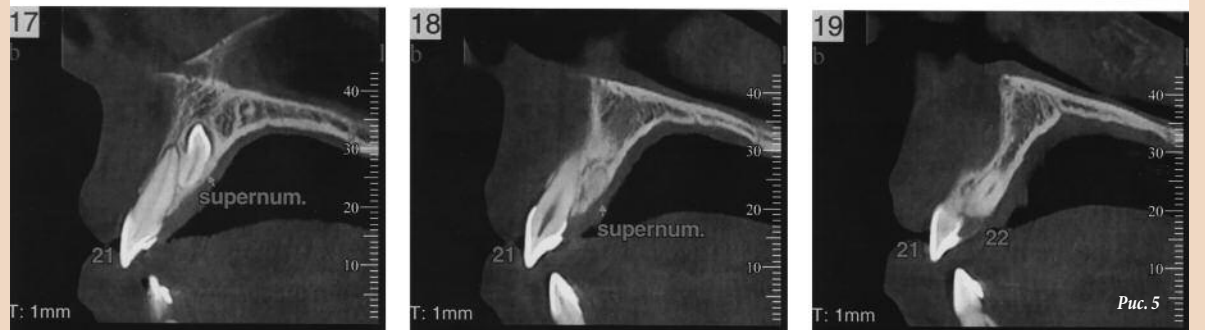

Рис. 6

шелковой нитью (рис. 17), через 7 дней сняли швы.

Удаленный сверхкомплектный зуб представлен на рис. 18.

Через 2 мес после вмешательства провели внутреннее отбеливание зуба 21, чтобы улучшить его цвет. На последних двух иллюстрациях представ-

лена клиническая картина (рис. 19) и рентгенограмма (рис. 20) через 3 года после лечения.

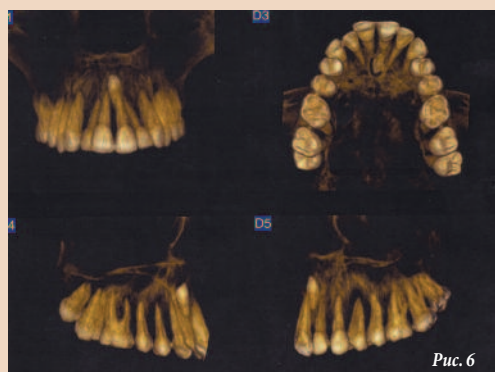

Рис. 6

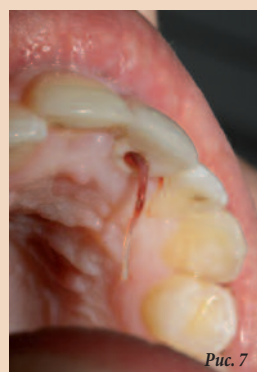

Рис. 7

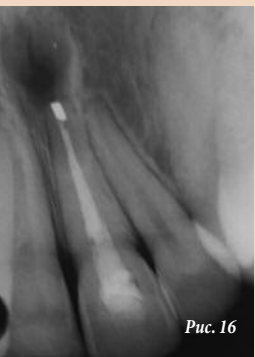
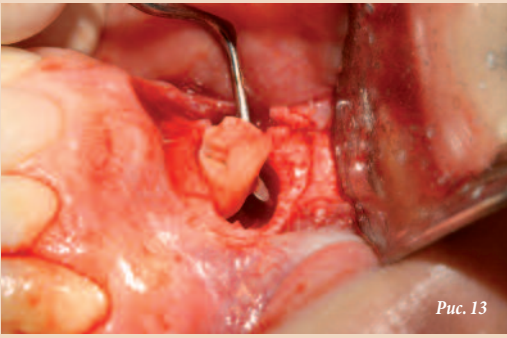
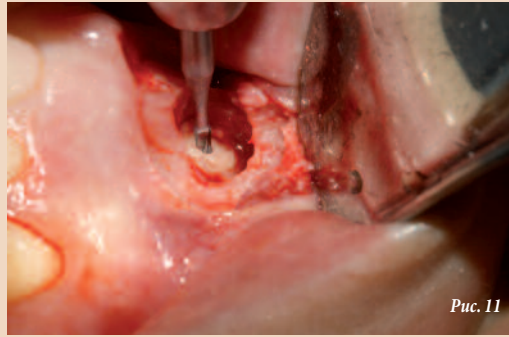


Рис. 8

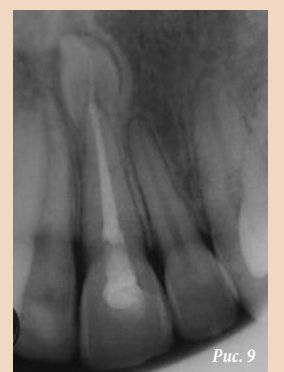
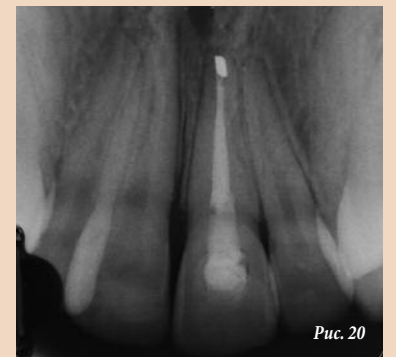
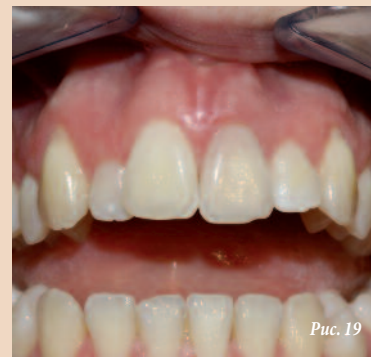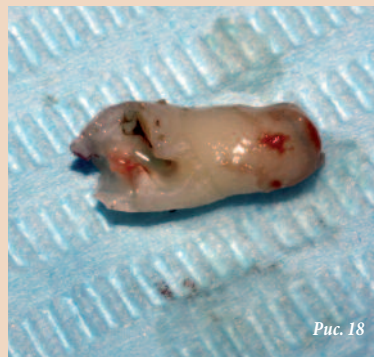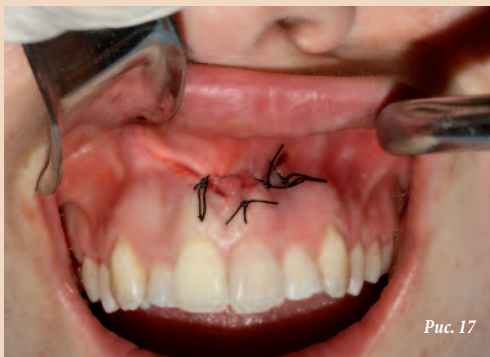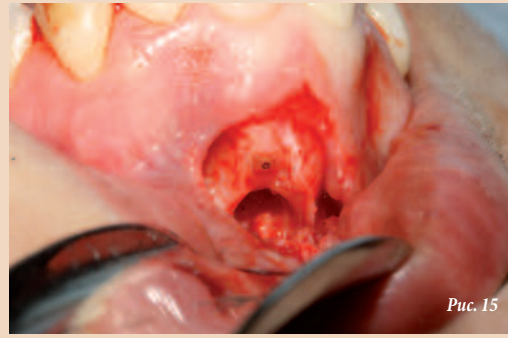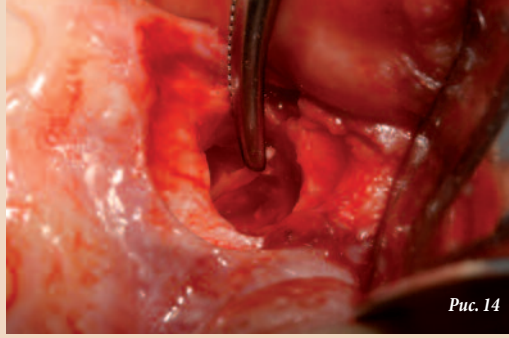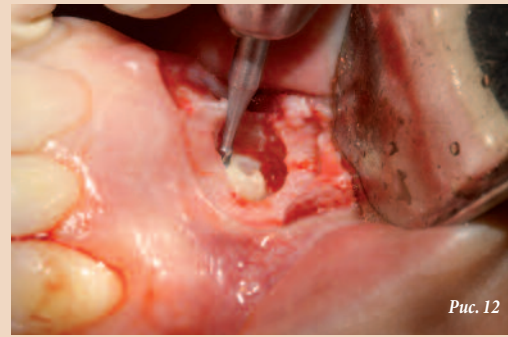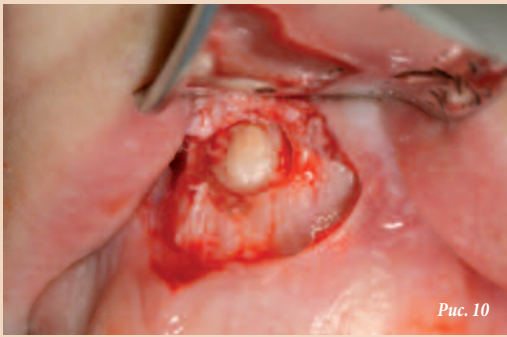Рис. 9





Наконец, необходимо ответить на вопрос, когда следует удалять сверхкомплектные зубы. Оптимально делать это еще до появления признаков какой бы то ни было патологии. Такой подход предполагает тщательную оценку каждого конкретного случая с клиническим и рентгенологическим наблюдением для выбора наиболее подходящего времени.

**Заключение**

Сверхкомплектные зубы встречаются у 0,1–3,8% обладателей постоянных зубов. Одним из возможных осложнений этого является некроз соседних зубов, поэтому в ходе диагностики клиницист должен учитывать такую возможность, особенно если некроз пульпы возникает в отсутствие травмы зуба. **□**

*От редакции: эта статья была опубликована в журнале cone beam – international magazine of cone beam dentistry. Vol. 1, №1/2015.*

**Обсуждение**

Компьютерная томография, широко применяемая в имплантологии, а также эндодонтии (для диагностики переломов и трещин), пока еще мало используется хирургами для получения диагностических и анатомических данных. Значимость и подробность информации, которую дают томограммы, особенно если речь идет о расположении сверхкомплектных зубов, свидетельствуют о том, что компьютерная томография должна быть включена в протокол планирования операции.

Важно упомянуть и способ обеспечения доступа к сверхкомплектному зубу, выбранный в данном клиническом случае. Доступ мог быть обеспечен и со стороны неба, однако томограмма показала, что выполнение остеотомии с вестибулярной стороны является менее рискованным, обеспе-

чит лучший обзор и позволит безопасно обойти важные анатомические структуры, минимизировав вероятность их случайного повреждения и нанесения ятрогенной травмы, например, соседним зубам.

Следует также обсудить патофизиологию некроза пульпы. Авторы подозревали наличие апикальной или периапикальной резорбции зуба 21 вследствие увеличения зачатка сверхкомплектного зуба и вторичного остеолита, который нельзя было исключить. Чтобы удалить максимально возможное число клеток, участвующих в резорбтивно-деструктивном процессе, выполнили резекцию верхушки корня. Тем не менее состояние пульпы заставляет предположить, что наиболее вероятной причиной патологии стал венозный застой в сосудистом сплетении непосредственно рядом с верхушкой корня.

**Контактная информация**



**Доктор Хавьер Мартинез Осорио (Javier Martínez Osorio)** окончил медицинский факультет Барселонского университета в 1981 г., завершил специализацию по стоматологии в 1983 г., по пластической хирургии – в 1987 г. С 1996 г. он является доцентом кафедры терапевтической стоматологии и эндодонтии стоматологического факультета Барселонского университета. Он владеет частной клиникой в Барселоне, специализирующейся на имплантологическом и эндодонтическом лечении. Доктор Осорио – автор многочисленных публикаций. Он читает по всему миру лекции, посвященные актуальным вопросам имплантологии и эндодонтии, и является членом национальных ассоциаций имплантологов, эндодонтистов, терапевтов и челюстно-лицевых хирургов Испании, а также президентом Каталонского общества стоматологии. Связаться с доктором Осорио можно по электронной почте: 16486jmo@comb.cat.



**Доктор Себастьяна Арройо Боте (Sebastiana Arroyo Boté)** окончила Барселонский университет в 1983 г. и завершила специализацию по стоматологии в 1985 г. С 1992 г. она является доцентом кафедры терапевтической стоматологии и эндодонтии стоматологического факультета Барселонского университета. Также доктор Боте владеет частной клиникой в Барселоне, специализирующейся на терапевтическом и эндодонтическом лечении. Ее перу принадлежит ряд публикаций. Доктор Боте читает лекции, посвященные актуальным вопросам эндодонтии и консервативной эстетической стоматологии, и является членом испанских национальных ассоциаций эндодонтистов и терапевтов. Связаться с ней можно по электронной почте: 20506sab@comb.cat.

Реклама

7-9.10.2020



XXI Международная специализированная выставка

**ДЕНТАЛ-ЭКСПО  
СТОМАТОЛОГИЯ УРАЛА 2020**

г. Уфа, ВДНХ-ЭКСПО, ул. Менделеева, 158



Организаторы:

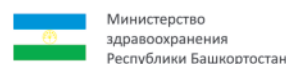


Выставочный центр «Лигас», г. Уфа  
Тел./факс: +7 (347) 253-77-00  
E-mail: ligas@ufanet.ru  
Http://www.ligas-ufa.net



DENTALEXPO, г. Москва  
Тел./факс: +7 (499) 707-23-07  
E-mail: info@dental-expo.com  
Http://www.dental-expo.com

При поддержке:



Министерство здравоохранения Республики Башкортостан



Стоматологическая Ассоциация России (СтАР)

Стоматологическая Ассоциация Республики Башкортостан