

Краткие выдержки

Оптимизм и юмор могут победить страх перед стоматологом

Dental Tribune International

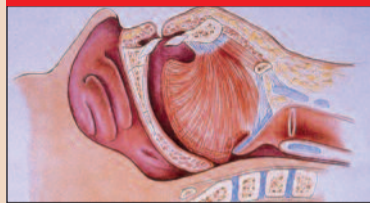
Гетебург, Швеция. Ученые из Сальгрэнской академии при Гетеборгском университете, Швеция, изучали стратегии, к которым пациенты прибегают, чтобы справиться со страхом перед стоматологическим лечением. Согласно исследователям, наиболее важными факторами устранения стресса при посещении стоматолога являются оптимизм пациента и юмор в общении с персоналом клиники.

Страх перед стоматологами в той или иной степени испытывают около половины взрослых людей, что делает его одним из наиболее распространенных страхов. В самых тяжелых своих формах он вызывает сильнейший стресс и заставляет человека вообще избегать стоматологического лечения – страх переходит в фобию. Несмотря на это большинство людей, включая и те примерно 5% населения, кто испытывает сильный стоматологический страх, все-таки регулярно посещают стоматолога. Чтобы лучше понять природу и причины стоматологического страха, ученые провели 2 исследования, в ходе которых изучили стратегии, используемые пациентами для преодоления страха перед стоматологами и стоматологическим лечением. В рамках одного исследования J. Vernson и соавт. раздали жителям Швеции, испытывающим стоматологический страх, анкету с 15 вопросами. Исходя из ответов респондентов, авторы смогли выявить 5 основных стратегий преодоления страха:

- собственные силы, использование внутренних ресурсов (например, «Я говорю себе, что должен проявить силу воли и пройти лечение несмотря на страх»);
- самоотвлечение («Я считаю про себя, пою про себя или играю сам с собой в какую-нибудь мысленную игру, чтобы забыть о лечении»);
- дистанцирование («Я убеждаю себя, что боль похожа на что-то другое, например на онемение»);
- молитва («Я молюсь, чтобы лечение поскорее закончилось»);
- оптимизм («Я стараюсь думать о будущем, о том, как хорошо все будет после лечения»).

«Исследование показало, что оптимистично настроенные пациенты гораздо лучше переносят стоматологическое лечение и посещают врача регулярнее, чем пациенты, которые молятся, впадают в отчаяние или преувеличивают «ужасы» лечения», – сказала J. Vernson. Второе исследование было основано на опросе шведских пациентов, испытывающих стоматологический страх. Согласно мнению респондентов, юмор является одним из важнейших факторов преодоления страха. «Юмор способен разрушать психологические барьеры, в результате чего пациент и стоматолог становятся ближе, стресс уменьшается, самочувствие пациента улучшается, а атмосфера в клинике делается для него более приятной», – прокомментировала J. Vernson. Выявленные благодаря этим исследованиям стратегии лягут в основу новой анкеты, которую можно будет использовать при лечении пациентов, испытывающих стоматологический страх.

Новости индустрии

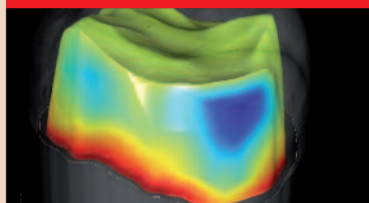


Храп и апноэ во сне.

Около 90 млн жителей Северной Америки страдают расстройствами сна, включая бессонницу, храп и апноэ во сне. Храп – очень распространенное в нашем обществе явление; по оценкам, храпят 60% мужчин и 40% женщин старше 50 лет. Храп возникает при частичном перекрытии воздухоносных путей, вызывающем вибрацию тканей неба.

стр. 14

Клиническая практика




Разработано программное обеспечение для улучшения ретенции коронок

Исследователи из Технологического университета Чалмерса в Гетеборге в настоящее время разрабатывают метод точного определения параметров препарирования зуба под коронку. Ожидается, что разработка такого метода позволит значительно уменьшить стоимость и сроки лечения, а также снизить риск возникновения осложнений.

стр. 22

клинический случай

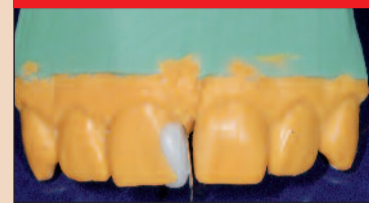

Эффективная и эргономичная резекция верхушки корня с помощью алгоритма Kaiserswerth

Благодаря минимально инвазивным методам, например ультразвуковой хирургии, и наличию надежных реставрационных материалов хирургическая ревизия и реабилитация эндодонтически леченных зубов сегодня имеет гораздо более благоприятный прогноз, чем еще 10 лет назад.

стр. 25

В помощь стоматологу



Закрытие диастемы с помощью новой техники непрямого моделирования реставраций

Закрытие диастемы с помощью прямых композитных реставраций может быть консервативным методом улучшения внешнего вида пациента. Однако без тщательной диагностики и планирования лечения даже самый простой случай может обернуться большими неприятностями и для пациента, и для стоматолога.

стр. 31

Исправление ошибок при создании ортопедических конструкций с опорой на имплантаты

Когда техникам и стоматологам приходится попотеть

Георг Бах и Кристиан Мюллер, Германия

Необходимость в исправлении ошибок обычно возникает на промежуточном этапе импланто-ортопедического лечения, когда имплантаты уже установлены, и требуется установить протез. Этот период крайне неблагоприятен по нескольким причинам. Одна из них заключается в том, что хирургиче-

ский этап лечения уже завершен, и возможности для корректировки положения имплантатов нет. Во-вторых, на этом этапе пациент надеется, что лечение подходит к концу, и не ждет, что могут возникнуть проблемы, которые в отдельных случаях способны привести к неудачному результату всего лечения.

Такие ситуации нередко заканчиваются взаимными обвинениями и судебными разбирательствами.

«Гипс не врет»

При самом худшем развитии событий тот факт, что имплантаты были размещены неправильно и не могут служить опорой для ортопедической конструкции, выявляется

после того, как техник изготовит рабочую модель.

«Гипс не врет!» – это утверждение, приписываемое хирургу-стоматологу из Фрайбурга профессору Esc- hler, совершенно верно. Рабочая

→ DT стр. 2

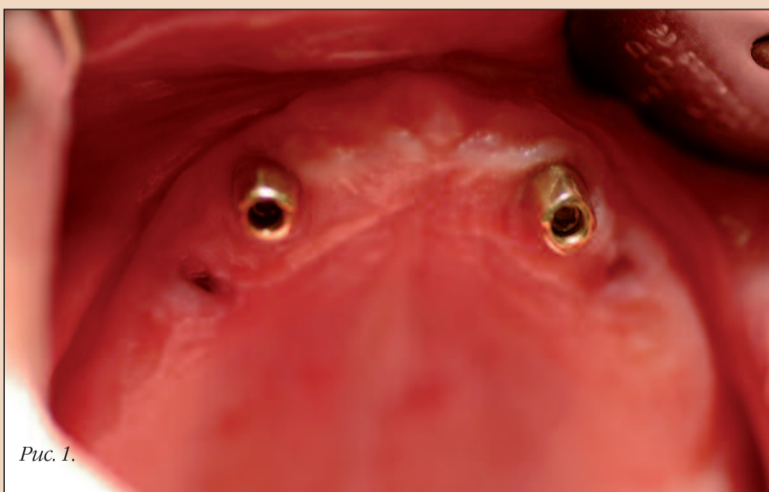

Рис. 1.

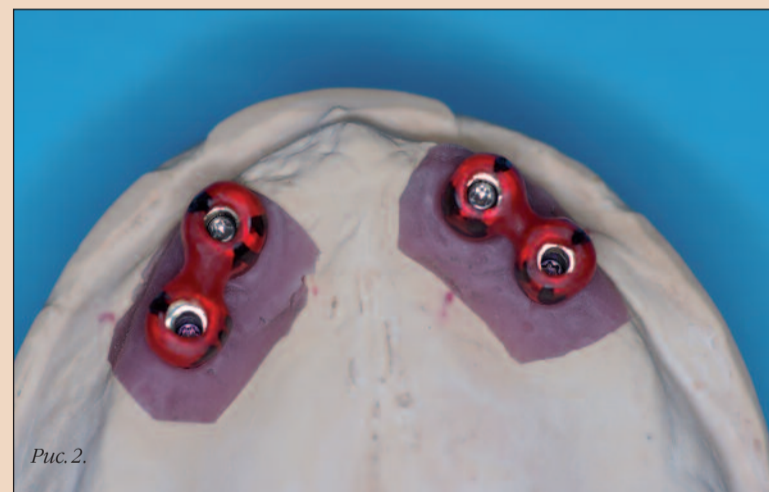

Рис. 2.

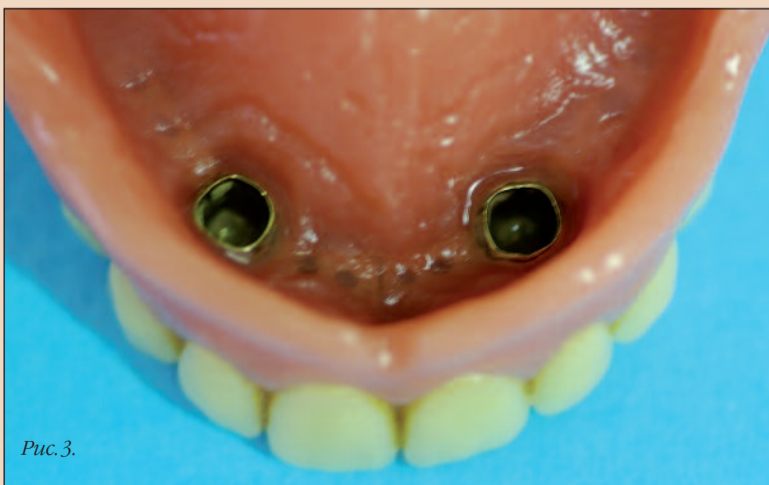

Рис. 3.

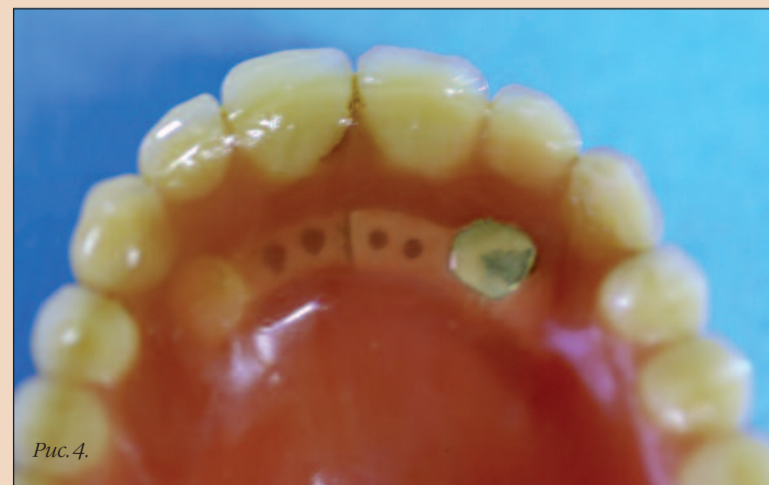

Рис. 4.

Несоответствие осей имплантатов и протезов

Рис. 1–4. Исходный протез (с опорой на два имплантата на верхней челюсти); обратите внимание на расхождение между расположением имплантатов и осями искусственных зубов.

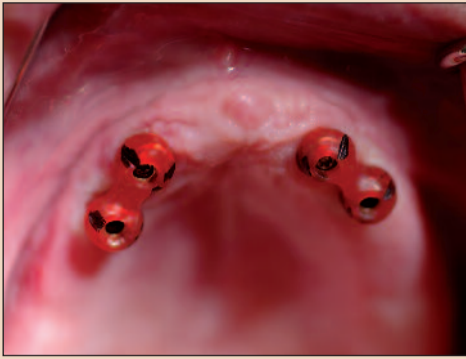


Рис. 5 и 6. По плану лечения, совместно разработанному стоматологом и зубным техником, два дополнительных имплантата установили дистально по отношению к имеющимся. Каждый имплантат снабдили телескопической коронкой, для установки которых использовали индивидуальные ключи.

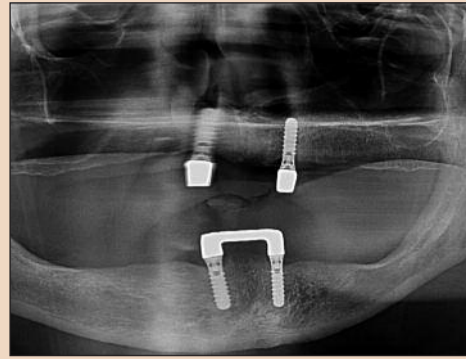
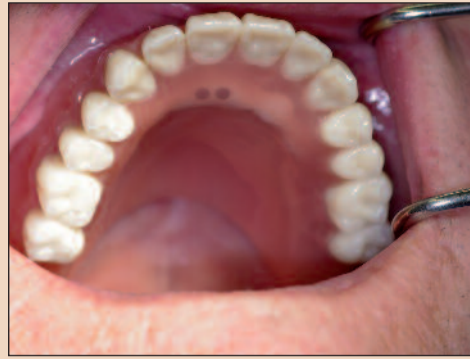

Рис. 7. Исходная рентгенограмма (ортопантомограмма); видны два имплантата (снабженных телескопами) на верхней челюсти.

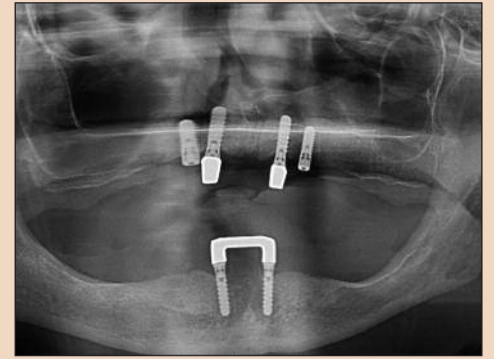
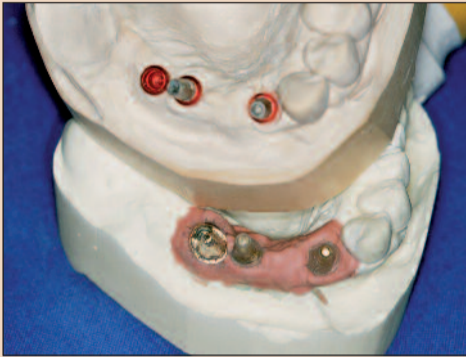

Рис. 8. Состояние после установки двух дополнительных имплантатов дистально по отношению к имеющимся имплантатам.



Утрата имплантата вследствие периимплантита

Рис. 9. Дистальный имплантат, служивший опорой для мостовидного протеза, был утрачен. После заживления мягких тканей новый имплантат установили максимально близко к месту размещения утраченного имплантата. На снимке представлена рабочая модель с индивидуальным абатментом.

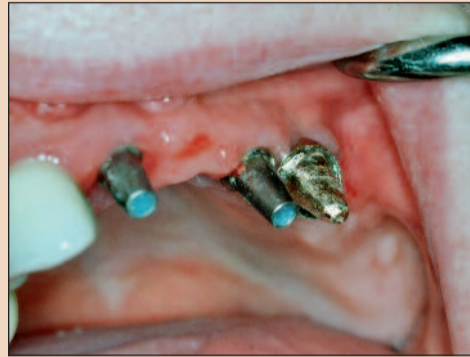

Рис. 10. Существующий мостовидный протез использовали в качестве своеобразного «ключа» при изготовлении индивидуализированного абатмента для дистального имплантата (обратите внимание на утрату вертикального размера) с тем, чтобы на него можно было установить существующую супраструктуру.

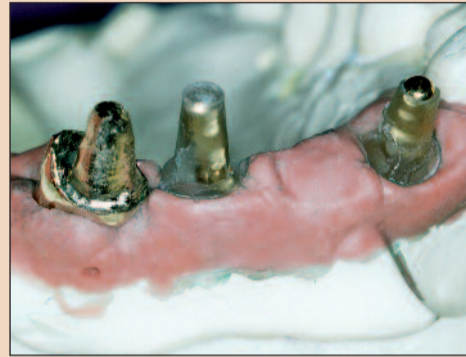


Рис. 11. Имплантат с индивидуализированным абатментом.

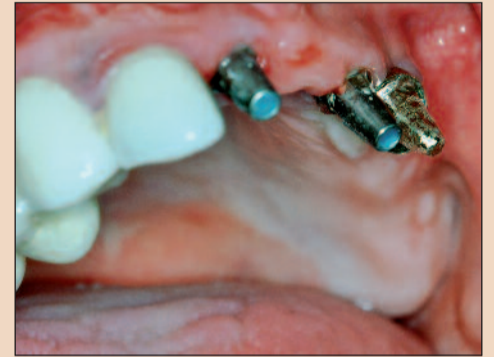

Рис. 12. Состояние полости рта пациентки.

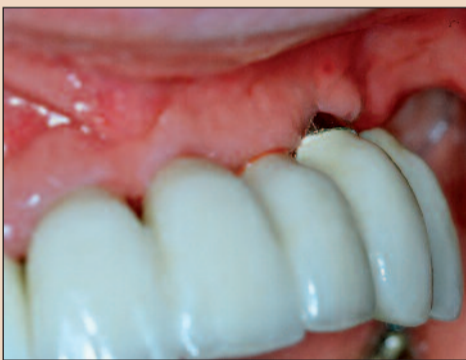

Рис. 13 и 14. Мостовидный протез на верхней челюсти слева удалось сохранить.

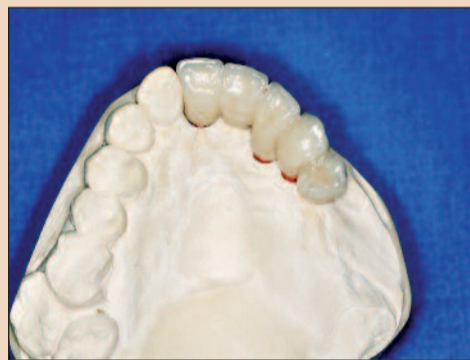

Рис. 15. Изначально три имплантата были установлены для замещения отсутствующих зубов в области верхней челюсти слева.

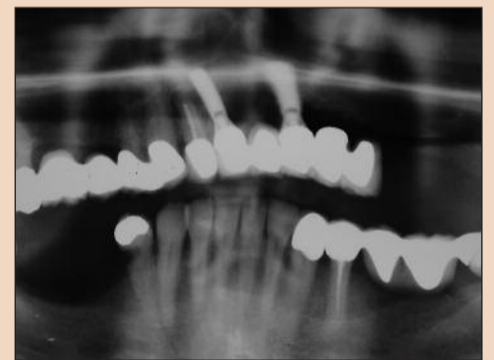


Рис. 16 и 17. Дистальный имплантат был утрачен; на увеличенном снимке видна нефункциональная коронка 25.

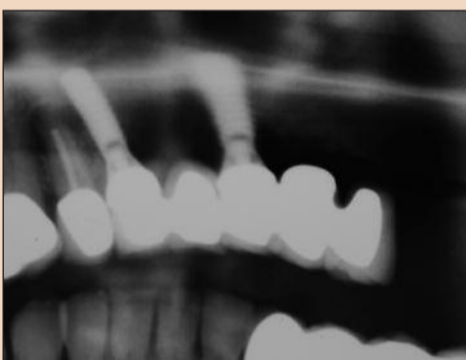

Рис. 17.

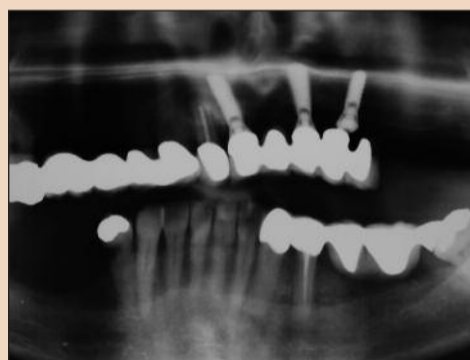
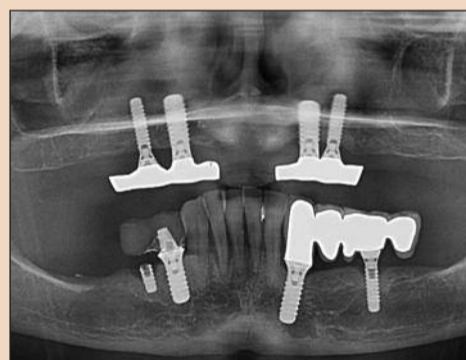


Рис. 18. Состояние после установки нового имплантата дистально по отношению к месту размещения утраченного имплантата.



Поломка имплантата

Рис. 19. Сломанный имплантат малого диаметра служил опорой одной из соединенных вместе коронок.

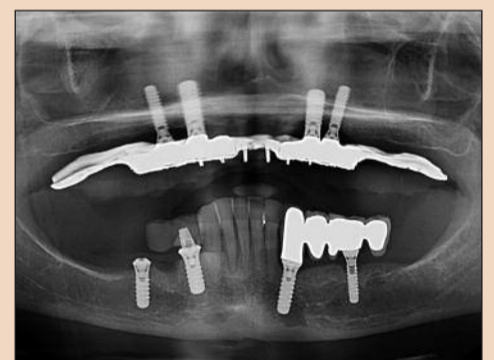

Рис. 20. После удаления фрагментов имплантата новый имплантат установили с дистальным смещением. Изготовили новый мостовидный протез с опорой на два имплантата.

← ДТ стр. 1

модель демонстрирует все особенности размещения имплантатов, их наклон, в том числе по отношению к естественным опорным зубам, а также расположение относительно десневого края.

Клинические случаи

На примере нескольких клинических случаев рассмотрим как возможные способы устранения проблем, так и ограниченность таких возможностей, особенно с точки зрения долгосрочности результатов.

Несоответствие осей имплантатов и протезов (рис. 1–8)

Пациенту 75 лет два года назад установили два имплантата на верхней челюсти и частичные протезы с

телескопическим креплением. Со слов пациента, работу не согласовали с ним с самого начала.

Помимо функциональных проблем пациенту не нравилось то, что резцы верхней челюсти оставались не видны даже при наполовину открытом рте.

При осмотре выявили, что протез расположен слишком небно, видны металлические части, оси имплантатов и искусственных зубов фронтальной группы не совпадают.

Решение

Лечение начали с изготовления восковой модели. Модель протеза модифицировали до тех пор, пока пациент не был удовлетворен расположением зубов и своим внешним видом. На основании полученных результатов определили положение двух дополнительных имплантатов, которые предполагали установить дистально по отношению к существующим.

Затем изготовили шаблон для установки дополнительных имплантатов в области зубов 14, 24. После остеоинтеграции установили новую ортопедическую конструкцию с опорой на четыре имплантата.

Помимо аналогичных случаев, являющихся результатом ошибок планирования лечения, существует другая разновидность проблем – поломка имплантатов или утрата отдельных имплантатов под конструкцией значительной протяженности. Решение таких проблем, встречающихся гораздо реже ошибок планирования, также будет рассмотрено в настоящей статье. При этом будут продемонстрированы решения, позволяющие пациенту сохранить дорогостоящий протез.

Утрата имплантата вследствие периимплантита (рис. 9–18)

Пациентка 50 лет более десяти лет пользовалась мостовидным протезом на верхней челюсти слева. По причине отсутствия жалоб посещала стоматолога редко. Внезапно на верхней челюсти слева возникла припухлость, сопровождавшаяся болью. На панорамной рентгенограмме выявили выраженный костный дефект вокруг дистального имплантата, который следовало удалить в тот же день. После этого встал вопрос о судьбе мостовидного протеза. Пациентка настаивала на его сохранении ввиду дороговизны изготовления нового протеза после повторной имплантации.

Решение

После заживления на том же месте установили новый имплантат, в качестве направляющего шаблона использовали мостовидный протез. Затем его временно зафиксировали на оставшихся имплантатах.

После остеоинтеграции нового имплантата установили пластмассовый абатмент и изготовили аналог имеющегося постоянного протеза из полиэфирного материала. По полученной таким образом модели индивидуализированного абатмента изготовили металлический абатмент, и после примерки зафиксировали мостовидный протез на цемент.

Поломка имплантата (рис. 19 и 20)

Имплантаты малого диаметра зачастую можно установить без аугментации кости даже при ее недостаточном объеме. Однако на раннем этапе имплантаты малого диаметра применялись и при других показаниях; некоторые авторы даже рекомендовали использовать их в качестве стандартных имплантатов. Частые поломки таких имплан-

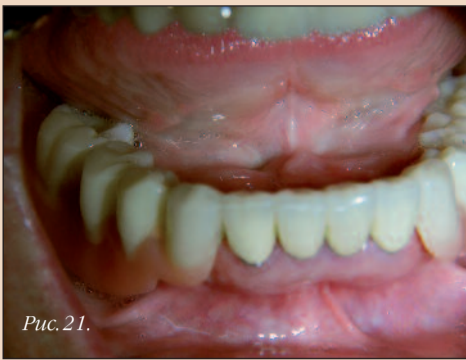

Рис. 21.

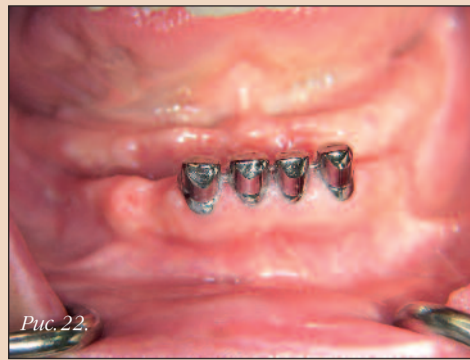

Рис. 22.

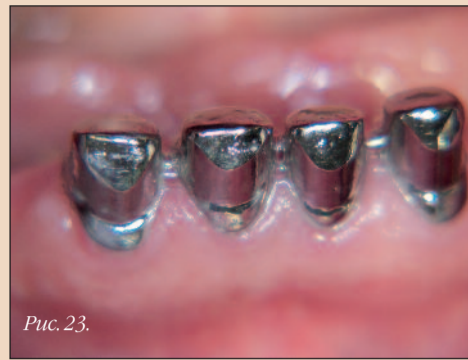

Рис. 23.

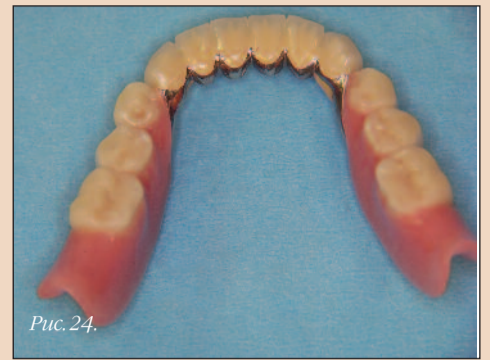

Рис. 24.

Неудачное традиционное лечение

Рис. 21–25. После утраты на этапе протезирования двух предполагаемых опорных зубов – 43 и 33 – на оставшиеся зубы 42, 41, 31 и 32 установили телескопические коронки.

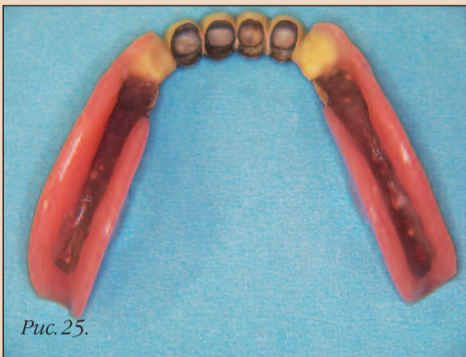


Рис. 25.

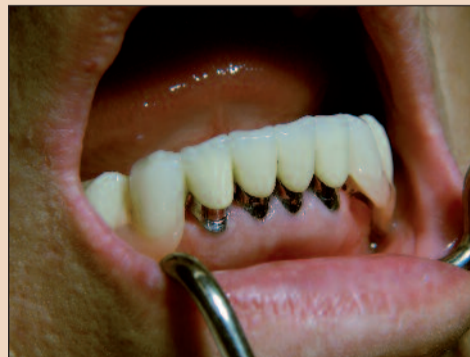

Рис. 26. Частичный протез имел плохую фиксацию.

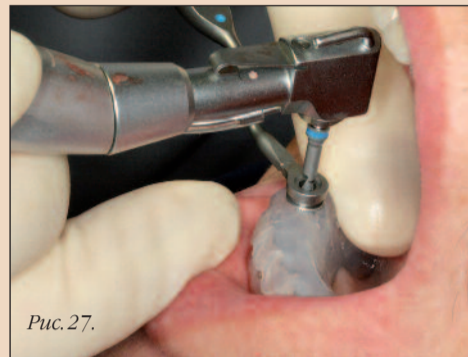

Рис. 27.

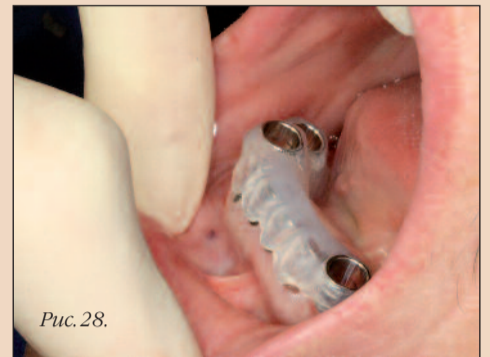

Рис. 28.

Рис. 27–29. После получения трехмерных изображений и составления плана лечения четыре имплантата установили в области зубов 46, 43, 33 и 36 без аугментации кости.

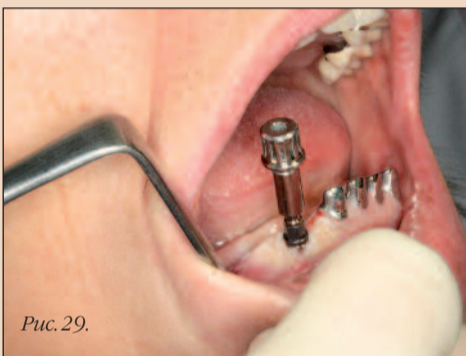

Рис. 29.

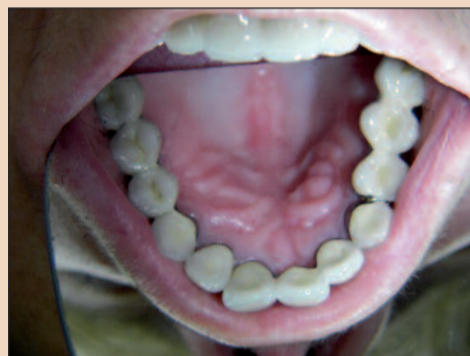

Рис. 30. После остеоинтеграции имплантатов на них установили два мостовидных протеза и изготовили отдельные коронки для сохранившихся зубов нижней челюсти.

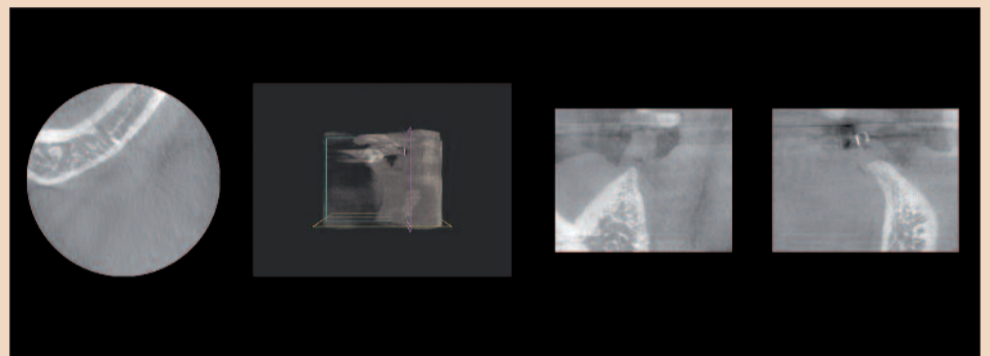


Рис. 31–33. Диагностика и планирование лечения с помощью трехмерных изображений.

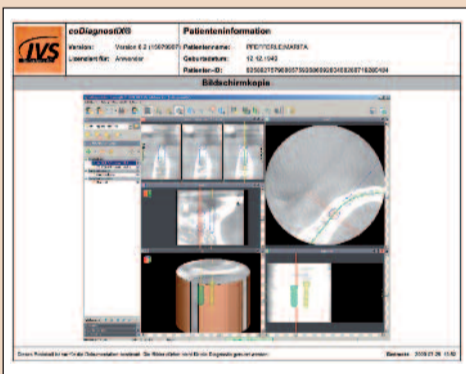

Рис. 32.

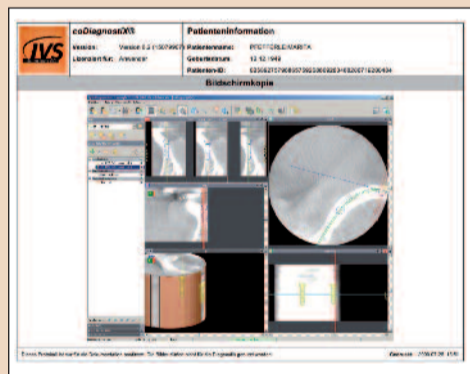

Рис. 33.

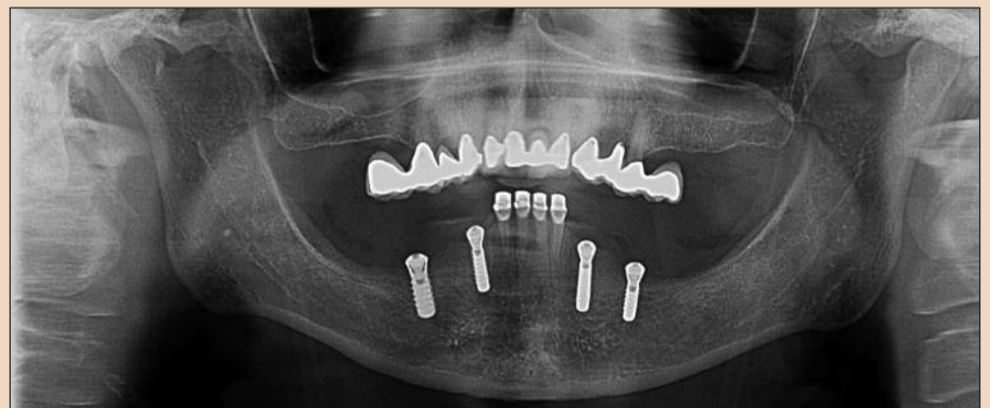

Рис. 34. Ортопантомограмма после установки четырех имплантатов, три из которых являлись имплантатами малого диаметра Roxolid (Straumann).

татов вследствие нагрузок привели к существенному сокращению показаний для установки имплантатов малого диаметра.

Представленный здесь случай вполне типичен. В области нижней челюсти справа установлены две соединенные между собой коронки с опорой на два имплантата. Несмотря на то, что ширина кости была достаточной для установки стандартного имплантата, использовали имплантат малого диаметра. Вследствие нагрузки дистальный имплантат спустя восемь лет сломался.

Решение
Прибегнув к остеотомии, из кости извлекли фрагменты имплантата и сразу же установили новый имплантат, который разместили дистально. После остеоинтеграции изготовили новый мостовидный протез с опорой на два имплантата.

Вышеописанные случаи позволяют извлечь определенные уроки и в будущем применять более эффективный подход, в том числе при лечении пациентов с несостоятель-

Неудачное традиционное лечение в сравнении с успешным хорошо спланированным имплантологическим вмешательством (Рис. 21–34)

ными протезами значительной протяженности. Эту ситуацию иллюстрирует последний клинический случай.
В заключение представлен необычный случай, когда традиционное лечение закончилось неудачей, а лечение с применением имплантатов стало успешным благодаря тесному сотрудничеству стоматолога и зубного техника. При ортопедическом лечении у пациентки возникли серьезные осложнения (предполагалось, сохранив интактные зубы 42–32, установить частичный протез на телескопах с опорой на зубы 43 и 33 для замещения зубов 47–44 и 34–37). После перелома зуба 33 его пришлось удалить, хотя к тому моменту препарирование опорных зубов и изготовление про-

теза уже были завершены. План лечения изменили, и зубы 42, 41, 31 и 32 также отпрепарировали под телескопические коронки. Незадолго до окончания лечения зуб 43 также пришлось удалить. Пациентка не смогла объяснить причину удаления зуба. Таким образом, на нижней челюсти пациентки сохранились четыре зуба, 42, 41, 31 и 32, с телескопическими коронками.
Плохая фиксация частичного протеза, его смещение при минимальном надавливании языком и опускание седловидных частей на альвеолярный отросток привели к образованию множества наминов. В этом состоянии пациентку направили в нашу клинику. Причиной направления, по словам лечащего стоматолога пациентки, послужила невозможность установки имплантатов ни во фронтальной области, ни в области жевательных зубов из-за атрофии альвеолярного гребня.

Решение
У пациентки выявили недостаток объема альвеолярной кости, недо-

статок ширины прослеживался с обеих сторон, начиная от области клыков до области моляров, где отмечался и недостаток высоты.
С целью создания условий для установки имплантатов получили трехмерные изображения, которые в данном сложном случае оказались очень полезны. Выявили возможность установки имплантатов без аугментации кости. После составления виртуального плана имплантации подготовили соответствующий хирургический шаблон.
Сохранившиеся зубы фронтальной группы использовали для фиксации шаблона в полости рта пациентки. Выбор в пользу укороченного зубного ряда с двумя имплантатами в области первых моляров и еще двумя – в области клыков позволил использовать шаблон относительно малых размеров.
После установки четырех имплантатов в области зубов 46, 43, 33 и 36 и их остеоинтеграции на них установили два мостовидных протеза для замещения зубов 46–43 и 33–36 и изготовили четыре инди-

видуальных коронки для зубов фронтальной группы. Реставрации сначала установили временно, а через 6 мес окончательно зафиксировали на цемент. □

От редакции: статья впервые опубликована в журнале *Implants* №2, 2011.

Контактная информация

Dr Georg Bach
Oral surgery specialist
Rathausgasse 36
79098 Freiburg/Breisgau, Germany (Германия)
doc.bach@t-online.de

ZTM Christian Müller
Master dental technician
Dental Technik Müller
Carl-Kistner-Strale 21
79115 Freiburg/Breisgau, Germany (Германия)
CHMUE10@aol.com

Семинар для экспонентов

12 марта 2012 г. в Москве в бизнес-школе «Арсенал» прошел однодневный семинар для экспонентов выставки «Стоматологический салон 2012», организованный выставочной компанией «Дентал-Экспо».

Тема семинара: «Как повысить эффективность участия в выставках?». Семинар проводил признанный эксперт в данной области Николай Карасев. Участники семинара – представители круп-

нейших стоматологических компаний – высоко оценили мастерство и компетенцию лектора, а также сами приняли активное участие в работе семинара, звучали не только вопросы, но и инте-

ресные идеи. Объем материала был велик, но очень полезен, а наглядность его подачи и ораторское мастерство лектора удерживали внимание слушателей в течение всего дня.



AD

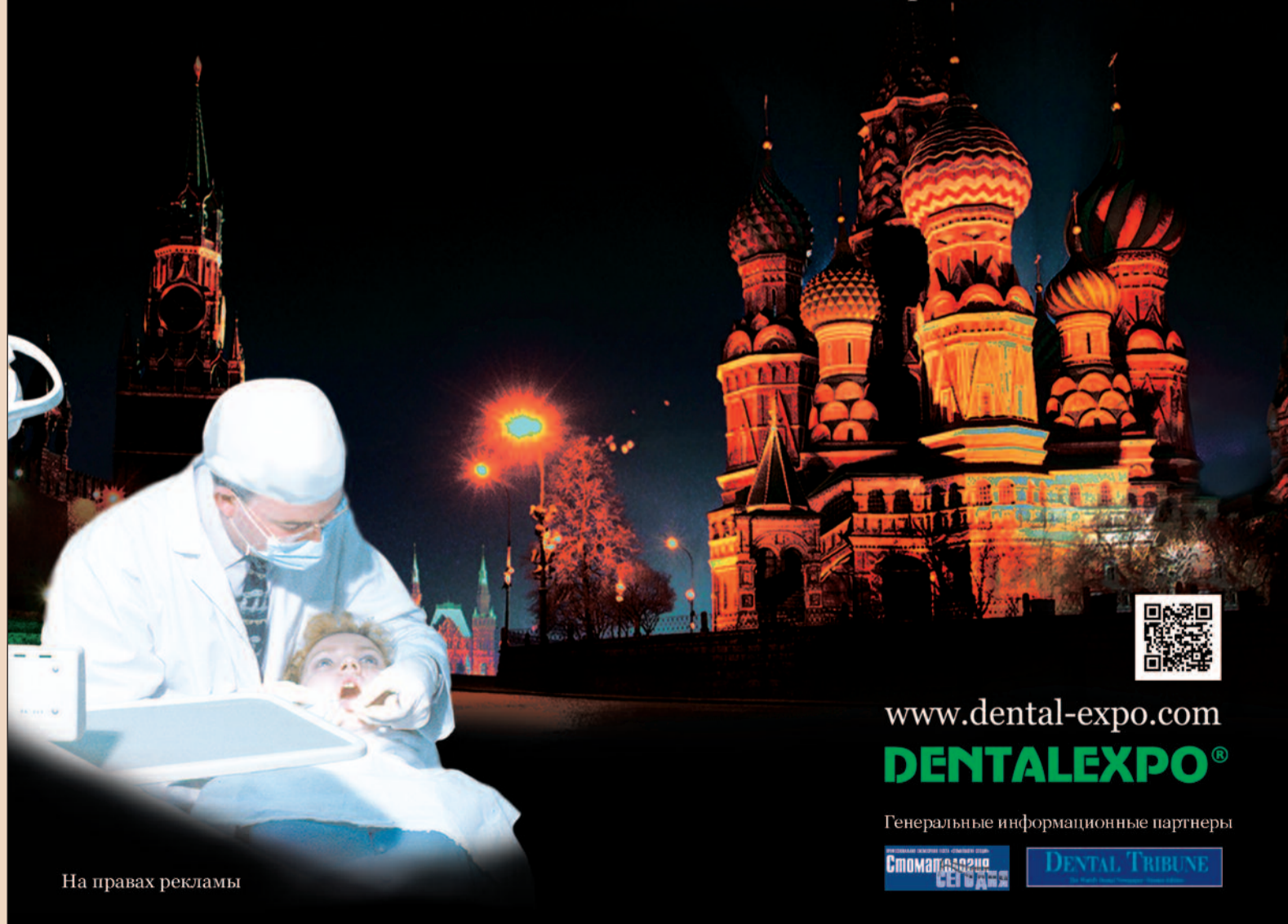32-й Московский
международный
стоматологический форум
Международная выставка



Дентал-Экспо

17-20 сентября 2012

Москва, Крокус Экспо
павильон 2, залы 7, 8
Проезд: м. «Мякинино»



На правах рекламы

www.dental-expo.com
DENTALEXPO®

Генеральные информационные партнеры



Руководитель «Экспозфлект»
Н.Карасев и ген. директор
ВК «ДЕНТАЛЭКСПО» И. Бродецкий

Отзывы участников


«Доступность и наглядность представленного материала – на отличном уровне», – С.Кривопалова, 3M-ESPE (представительство в России, Москва).

«Все понравилось! Доступно, понятно, с отдачей, с диалогом с аудиторией. Весь семинар прослушала на одном дыхании», – Н.Евдокимова, STI Dent (Москва).

«Очень много интересной и полезной информации. Даже известные ранее вещи интерпретируются иначе – более полно. Много примеров «из жизни», внимание к деталям», – А.Новикова, Стомус (Санкт-Петербург).

«Понравилось – интерактивность, информативность, уютное помещение, питание. Выступление тренера очень интересное, живое. Порадовали интересные факты из жизни. Очень грамотный, информированный лектор», – А.Дымбрылова, Юнидент (Москва).

«Хочу поблагодарить организаторов за возможность посетить этот познавательный семинар!» – И.Смирнова, Ivoclar-Vivadent (представительство в России, Москва).

От имени выставочной компании «Дентал-Экспо» благодарю всех участников семинара за потраченное время. Искренне надеюсь – оно было потрачено не зря. Желаю всем максимальных успехов на наших выставках! 

И.Бродецкий, генеральный директор ВК «Дентал-Экспо» (Москва)

Алгоритм применения препарата Имудон в комплексном лечении и профилактике послеоперационных осложнений в полости рта

Комментарии к алгоритму

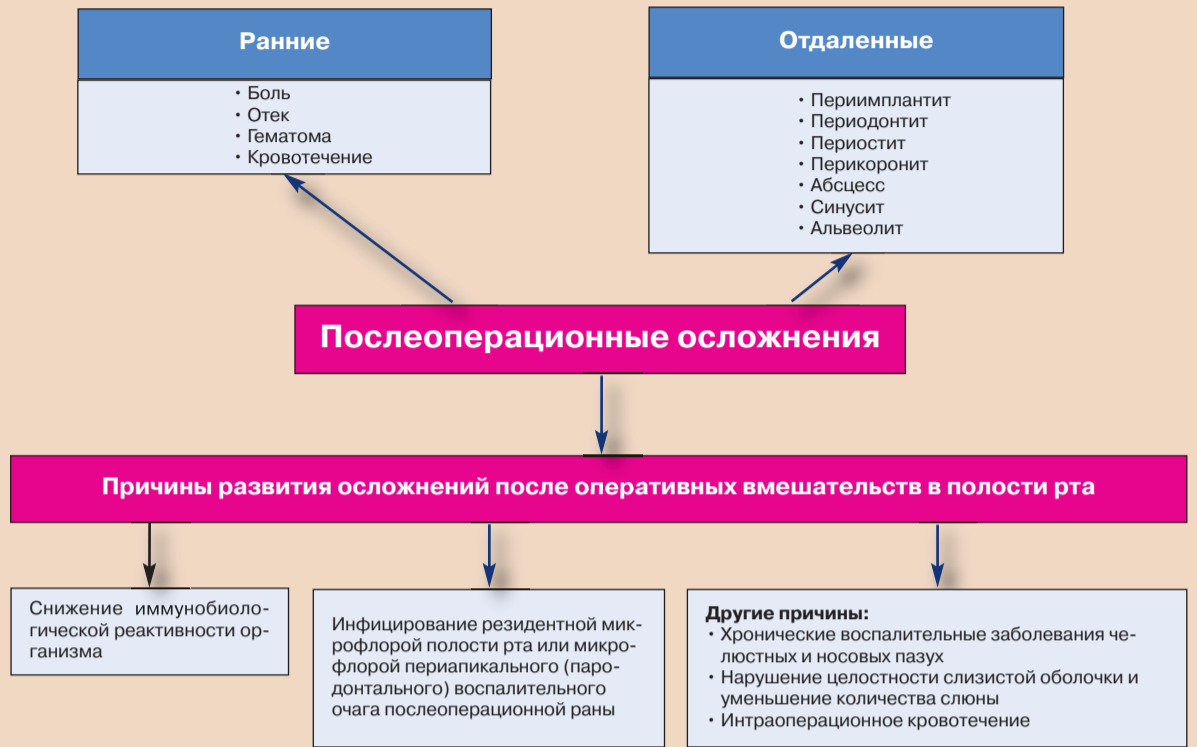
Одной из причин развития осложнений после оперативных вмешательств в полости рта, например после операции удаления зуба, является присоединение и активизация облигатной и факультативной анаэробной микрофлоры, в норме обитающей на поверхности слизистой оболочки полости рта в небольшом количестве. Примером этих микроорганизмов являются *Staphylococcus aureus*, *Streptococcus pyogenes*, *Enterococcus faecalis* и др.

Микроорганизмы обладают антигенными свойствами, активизирующими иммунный ответ организма. У грамотрицательных бактерий повреждающим фактором является липополисахарид клеточной стенки или эндотоксин, который распознается макрофагами организма и вызывает каскад реакций образования цитокинов, направленный на подавление инфекции и проявляющийся в виде воспалительного процесса. Грамположительные бактерии вырабатывают различные экзотоксины – ферменты, например стрептолизин и стрептокиназа, повреждающие мембраны клеток.

Лечение и профилактика основано, с одной стороны, на медикаментозной антибактериальной, антигистаминной и антигрибковой тера-

пии. С другой стороны – на активизации собственных защитных сил организма. И если раньше это было в основном направлено на активизацию неспецифической защиты (поливитаминные комплексы, уменьшение физической активности и др.), то в настоящее время существуют современные препараты, способствующие выработке факторов специфической защиты против патогенных микроорганизмов.

К таким препаратам относятся таблетки для рассасывания Имудон, содержащие смесь лизатов бактерий *Streptococcus pyogenes* группы А, *E. faecalis*, *Enterococcus faecium*, *Streptococcus sanguis*, *Staphylococcus aureus subsp. aureus*, *Klebsiella pneumoniae subsp. pneumoniae*, *Corynebacterium pseudodiphtheriticum*, *Fusobacterium nucleatum subsp. nucleatum*, *Candida albicans*, *Lactobacillus acidophilus*, *Lactobacillus fermentum*, *Lactobacillus belveticus*, *Lactobacillus delbrueckii subsp. lactis*. При взаимодействии с ними иммунная система начинает вырабатывать факторы защиты против этих возбудителей, таким образом усиливая воздействие на реального живого возбудителя. Препарат применяют как для лечения, так и для профилактики возникновения осложнений. **DT**



Повышение активности иммунной системы организма при лечении инфекционно-воспалительных заболеваний полости рта			
Препараты с иммунокорригирующими свойствами			
Иммуностимуляторы (Левамизол, Т-активин и др.)	Иммуномодуляторы микробного происхождения		
Действуют на общий иммунитет	Стимулируют иммунные процессы и специфически активируют Т- и В-лимфоциты, а также другие факторы иммунитета (макрофаги, секреторные иммуноглобулины и др.)		
Минусы: необходимо учитывать исходный иммунный статус пациента (консультация иммунолога)!	Смесь очищенных лизатов бактерий и грибов, наиболее часто инициирующих патологические процессы в челюстно-лицевой области (Имудон)	Содержащие липополисахаридные комплексы (Продигиозан и Пирогенал)	Бактериальные рибосомы в комбинации с протейгликанами мембран

Препарат Имудон	
Уникальные особенности	Механизм действия
Создан для проведения специфической иммунотерапии заболеваний полости рта	Повышает фагоцитарную активность
В состав входит смесь очищенных лизатов бактерий и грибов, наиболее часто инициирующих патологические процессы в челюстно-лицевой области	Увеличивает количество лизоцима в слюне
Препарат местного действия (не попадает в кровь, не оказывает влияния на обмен веществ, имеет низкую токсичность)	Повышает активность и увеличивает количество иммунокомпетентных клеток, ответственных за выработку антител
	Активирует и увеличивает количество секреторных иммуноглобулинов
	Замедляет окислительный метаболизм полиморфно-ядерных клеток и снижает образование свободных радикалов
	Уменьшает дегенеративные процессы в тканях

Дозировки Имудона	
Лечение	Профилактика
Взрослым и подросткам старше 14 лет назначают по 8 таблеток в день. Детям в возрасте от 3 до 14 лет препарат назначают в дозе 6 таблеток в день. Таблетки рассасывают (не разжевывая) в полости рта с интервалом 1–2 ч. Курс лечения – 10 дней.	Взрослым и подросткам рассасывать по 6 таблеток в день с интервалом в 2 ч. Продолжительность курса – 20 дней. Рекомендуется проводить профилактические курсы приема Имудона 3–4 раза в год

ИМУДОН®

ВИРУСЫ
БАКТЕРИИ
ГРИБКИ

ТРОЙНОЙ ЭФФЕКТ

Эффективная защита слизистой оболочки глотки и полости рта

- пародонтоз • пародонтит • стоматит • гингивит
- глоссит • профилактика изъязвлений, вызванных зубными протезами

- профилактика и лечение воспаления после удаления зубов, имплантации искусственных зубных корней

ИМУДОН (лизатов бактерий смесь)
Регистрационное удостоверение П №014990/01 от 02.08.2010 г. Таблетки для рассасывания. ФАРМАКОЛОГИЧЕСКИЕ СВОЙСТВА: иммуностимулирующий препарат для местного применения. Активирует фагоцитоз, способствует увеличению количества иммунокомпетентных клеток, повышает выработку лизоцима и интерферона, иммуноглобулина А в слюне. ПОКАЗАНИЯ К ПРИМЕНЕНИЮ: фарингит, хронический тонзиллит, предоперационная подготовка и послеоперационный период после тонзилэктомии, пародонтоз, пародонтит, стоматит, глоссит, гингивит, дисбактериоз полости рта, инфекции после удаления зубов, имплантации искусственных корней, изъязвления, вызванные зубными протезами. ПРОТИВОПОКАЗАНИЯ: повышенная индивидуальная чувствительность к препарату и его компонентам, детский возраст до 3-х лет, аутоиммунные заболевания. Не рекомендуется принимать Имудон в период беременности или лактации. СПОСОБ ПРИМЕНЕНИЯ И ДОЗЫ: Для взрослых и подростков старше 14 лет: для лечения по 8 таблеток в день, рассасывают с интервалом в 1-2 часа, для профилактики по 6 таблеток. Для детей от 3 до 14 лет: для лечения и профилактики принимают по 6 таблеток. Продолжительность курса лечения 10 дней, профилактики – 20 дней. Дети от 3-х до 6 лет рассасывают таблетки под присмотром взрослых. После приема Имудона необходимо воздержаться от приема пищи и воды в течение часа. ПОБОЧНОЕ ДЕЙСТВИЕ: в редких случаях тошнота, рвота, боли в животе, аллергические реакции, повышение температуры, обострение бронхиальной астмы, кашель. В очень редких случаях – уловчатая эритема, геморрагический васкулит, тромбоцитопения. ВЗАИМОДЕЙСТВИЕ С ДРУГИМИ ЛЕКАРСТВЕННЫМИ ПРЕПАРАТАМИ: не отмечено. УСЛОВИЯ ХРАНЕНИЯ И ТРАНСПОРТИРОВАНИЯ: при температуре не выше 25°С, хранить в недоступном для детей месте. УСЛОВИЯ ОТПУСКА ИЗ АПТЕК: без рецепта. См. полную информацию о препарате в инструкции по применению. Информация для медицинских работников, не для пациентов.

2012/01-155

119334, г. Москва, ул. Вавилова, 24, этаж 5, тел.: (495) 411-69-11, факс: (495) 411-69-10
www.abbott-products.ru, www.dentalsite.ru

Abbott
A Promise for Life

Обоснование временного пломбирования корневых каналов при эндодонтическом лечении постоянных зубов

И.К.Луцкая

ГОУ Белорусская медицинская академия последипломного образования, Минск

Эндодонтическое лечение зубов при пульпитах и периодонтитах занимает до 35% рабочего времени врача терапевта-стоматолога, требуя качественной механической и медикаментозной обработки каналов. Однако микрофлора в виде биопленки в недоступных участках системы корневых каналов не удаляется полностью в одно посещение, вследствие чего процент успешного лечения не достигает максимальных значений. Так, после латеральной конденсации гуттаперчи осложнения составляют от 5 до 20% всех случаев эндодонтического лечения.

Значительно снижает периапикальное воспаление дезинфекция корневых каналов с помощью гидроокиси кальция, которая представляет собой белый порошок без вкуса и запаха, в водном растворе имеет рН около 12,5, распадаясь на кальций и гидроксильные ионы.

Антимикробная активность обеспечивается следующими механизмами:

- Повреждение цитоплазматической мембраны бактерии: гидроксильные ионы ускоряют перекисное окисление липидов, что приводит к разрушению структурных компонентов клеточной мембраны.
- Денатурация белков микробной клетки: ошелачивание среды гидроксидом кальция приводит к разрушению ионных соединений, поддерживающих третичные связи белков, потере биологической активности фермента и нарушению клеточного метаболизма.
- Разрушение генных структур: гидроксильные ионы реагируют с ДНК бактерий, что приводит к нарушению их пространственного строения. В результате подавляется репликация ДНК и нарушается клеточная активность.
- Противомикробное действие гидроксида кальция наиболее значимо сразу после внесения препарата в корневой канал. Концентрация гидроксильных ионов снижается в результате действия буферных систем (бикарбонатной и фосфатной). Параллельно падает антибактериальная активность.

Гидроокись кальция оказывает **действие на периапикальные ткани**, способствуя образованию слоя коагуляционного некроза, вызывает слабое раздражение подлежащих тканей, образование соединительно-тканной прослойки, которая в дальнейшем подвергается минерализации. Щелочной уровень рН нейтрализует молочную кислоту остеокластов, защищая от растворения минеральные компоненты дентина и кости, активирует щелочные фосфатазы, играющие важную роль в формировании твердых тканей.

Практическое применение препаратов гидроокиси кальция призвано решать следующие задачи:

- уменьшение количества внутриканальных микроорганизмов;

- удаление максимального количества некротической ткани;
- снижение концентрации бактериальных эндотоксинов.

Существуют разноречивые мнения о необходимости замены в канале пасты из гидроксида кальция новыми порциями. H.S.Chawla предполагает, что достаточно однократного внесения. A.Chosack и соавт. считают, что необходимы повторные введения гидроксида кальция через 1–3 нед. Сторонники однократных пломбирований указывают на тот факт, что гидроксид необходим только для инициирования репаративной реакции, поэтому не требуется замены препарата. Многие авторы предлагают повторно вносить в канал пасту с гидроксидом кальция только при усилении симптоматики.

Результаты исследования показали, что $\text{Ca}(\text{OH})_2$ в чистом виде не всегда эффективен для уничтожения микробов, например *Enterococcus faecalis*, *Candida albicans*. Более действенной оказалась паста гидроокиси кальция с йодоформом, проникающая в каналы на глубину более 300 мкм.

Паста гидроксида кальция с парамонхлорфенолом и глицерином уничтожала бактерии, включая *E. faecalis*, за 24 ч применения. Гидроксид кальция в сочетании с 2% гелем хлоргексидина обладает повышенной антимикробной активностью против резистентных микроорганизмов.

Остается спорным вопрос о сроках пребывания гидроксида в канале.

В соответствии с рекомендациями большинства фирм длительность нахождения средств в зубе составляет до 14 дней, что создает некоторые неудобства в работе, а именно: часть пациентов не завершают лечение, забывая о необходимости повторного посещения стоматолога. С другой стороны, результаты исследований показали, что паста уже через 1 день использования создает антибактериальный эффект. Гидроксид кальция вызывает полную инактивацию разных видов микроорганизмов в течение 12–72 ч (Stuart и соавт., Estrela и соавт.). Сочетание хлоргексидина и гидроксида кальция на 100% ингибирует рост *E. faecalis* после 1–2 дней контакта.

Названные результаты подтверждены собственными микробиологическими исследованиями содержимого корневых каналов после каждого из 3 этапов: стандартной механической и медикаментозной обработки; дополнительного медикаментозного воздействия 2% раствором хлоргексидина в течение 2–3 мин; временного пломбирования гидроксидом кальция или гидроокисью в сочетании с йодоформом на 48 ч. С этой целью проводили соскоб со стенок корневых каналов Н-файлом, который помещали в стерильную пробирку с транспортной системой (2 мл триптиказо-со-

евого бульона). Последнюю доставляли в термодержателях в микробиологическую лабораторию (40 образцов).

На чашку с кровяным агаром засеивали сплошным методом по 0,1 мл приготовленного гомогенизата. Чашки Петри помещали в термостат. Культивирование проводили при 35–37°C в течение 48 ч. При появлении роста учитывали колонии, определяя КОЕ в 1 мл. Окрашенные по Граму мазки изучали в световом микроскопе с целью родовой идентификации микроорганизмов.

В корневых каналах с исходно низкой степенью контаминации после проведения стандартной механической и медикаментозной обработки количество микроорганизмов составило 100 КОЕ/мл. Временное пломбирование каналов пастой на основе гидроокиси кальция позволило снизить количество микроорганизмов до уровня 0 (0/0) КОЕ/мл.

При исходно высокой степени контаминации обсемененность каналов значительно снижалась на каждом этапе исследования. Так, после стандартной обработки микробное число составило 1400 КОЕ, после медикаментозного воздействия 2% раствором хлоргексидина – 200 КОЕ, после временного пломбирования (на 48 ч) – 0 (0/100) КОЕ.

Таким образом, использование дополнительной медикаментозной обработки и временного пломбирования позволяет до минимума снизить количество микроорганизмов в корневом канале.

Предварительные клинические исследования показали, что сокращение сроков пребывания гидроокиси кальция в канале под временной пломбой до 48 ч снижает риск незавершенного лечения пульпита и периодонтита на 8–11%, а сочетание использования препаратов гидроокиси с йодоформом снижает число осложнений на 5–25%.

Показания к временному пломбированию корневых каналов

Временное пломбирование пастой на основе гидроокиси кальция показано при хроническом пульпите с закрытой полостью зуба, имеющего 2 и более корневых каналов; хроническом апикальном периодонтите с закрытой полостью зуба, имеющего 2 и более корневых каналов; остром апикальном периодонтите пульпарного происхождения с закрытой полостью зуба.

Временное пломбирование пастой на основе гидроокиси кальция с йодоформом показано при остром гнойном пульпите с открытой и закрытой полостью зуба; хроническом язвенном пульпите с открытой полостью зуба; хроническом гиперпластическом пульпите; некрозе пульпы с открытой и закрытой полостью зуба; остром апикальном периодонтите пульпарного происхождения после снятия

острых явлений; хроническом апикальном периодонтите с открытой полостью зуба.

Всем пациентам, нуждающимся в эндодонтическом лечении, назначается рентгенологическое исследование на этапах измерения рабочей длины, пломбирования корневых каналов, а также в отдаленные сроки.

Инструментальная обработка, предполагающая устранение очага инфекции и формирование необходимой формы корневого канала, проводится методом Step Back, Crown Down или смешанной методикой.

После механической обработки образуется воронкообразной формы канал с минимальным диаметром в области апекса и максимальным у его устья; сохраняется баланс между диаметром канала и толщиной его стенок; обеспечивается неизменная позиция апикального отверстия; создается апикальный упор, предотвращающий проталкивание пломбировочного материала в периодонт. Осуществляется медикаментозная обработка (**Белодез** – 3% раствор, гель на основе стабилизированного раствора гипохлорита натрия; **Кальцесепт** – суспензия на основе гидроокиси кальция). Стенки корневого канала просушиваются при помощи бумажных штифтов.

При лечении пульпита без явлений апикального периодонтита (низкая контаминация каналов) используется метод временного пломбирования корневых каналов пастой на основе гидроксида кальция – **Кальцесепт**,

Фосфадент-Био, **Апексдент (без йодоформа)**. При пульпите с явлениями периодонтита, хроническом периодонтите, остром и на стадии обострения хроническом периодонтите (после снятия острых явлений) корневые каналы дополнительно обрабатываются 2% раствором хлоргексидина (**БелСол №2**) (экспозиция 2 мин), после чего временно пломбируются пастой на основе гидроокиси кальция с йодоформом (**Апексдент**, **Иодент**), хлоргексидином (**Эндасепт**), парамонхлорфенолом (**Крезодент**).

Методика временного пломбирования корневых каналов

Пломбирование канала пастой можно произвести как вручную, так и с помощью каналонаполнителя.

Методика «ручного» пломбирования

При помощи ограничителя фиксируют рабочую длину канала на К-файле, К-риммере или на специальной канюле-насадке на шприц. На кончике инструмента в корневой канал до верхушки вносят небольшое количество пасты. Кон-

денсируют пасту при помощи влажной ватной турунды. Вводят следующую порцию пасты на 2/3 рабочей длины канала. Конденсируют пасту аналогичным образом. Вводят следующую порцию пасты на 1/3 рабочей длины канала. Избыток пасты, скопившийся над устьем, продавливают в канал с помощью ватного шарика. Полость зуба герметично изолируют временной пломбой на 48 ч.

Методика пломбирования с использованием каналонаполнителя

Каналонаполнитель на размер меньше, чем последний инструмент, применявшийся для расширения корневого канала, фиксируют в наконечнике и рабочую часть погружают в пасту, задерживая на спирали небольшое количество материала. Инструмент вводят в канал до верхушки, включают на малые обороты (100–120 об/мин) на 2–3 с, затем инструмент медленно извлекается из канала при работающей бормашине. Каналонаполнитель вновь обволакивают пломби-

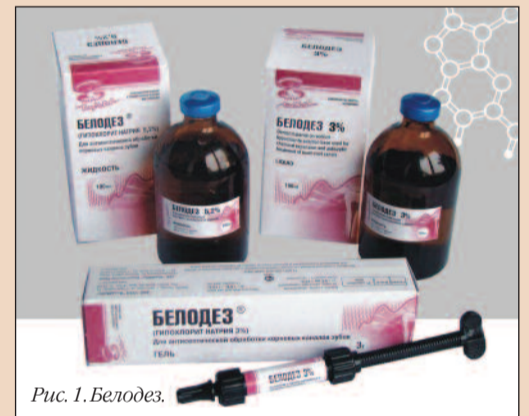

Рис. 1. Белодез.

рочным материалом, вводят в канал на 2/3 рабочей длины, включают бормашину и нагнетают материал в канал, затем повторяют процедуру. Избыток пасты, скопившийся над устьем, продавливают в канал с помощью ватного шарика. Полость зуба герметично изолируют временной пломбой на 48 ч. При наличии болезненной перкуссии при следующем посещении канал пломбируется повторно.

Если апикальное отверстие широкое или было расширено в процессе инструментальной обработки, то первую порцию пасты вводят и конденсируют «ручным» способом и лишь затем применяют каналонаполнитель.

Во второе посещение из корневого канала Н-файлом удаляются остатки временного силера. Соскабливания периодически чередуются с ирригацией корневого канала антисептическим раствором при помощи эндодонтического шприца с иглой до полного извлечения временного силера на Н-файле, после чего корневой канал высушивается бумажными штифтами и пломбируется с использованием силера и гуттаперчевых штифтов методом лате-

Результаты эндодонтического лечения через 6 мес

Параметры		Группа 1		Группа 2	
		Основная 1, % (n=63)	Контроль 1, % (n=64)	Основная 2, % (n=56)	Контроль 2, % (n=61)
		6 мес		6 мес	
Жалобы	Нет	100,0	98,4	98,2	72,1
	Периодическая болезненность	–	1,6	1,8	27,9
На рентгенограмме	Нет изменений	98,4	92,2	80,4	55,7
	Изменение периодонтальной щели	1,6	7,8	19,6	44,3

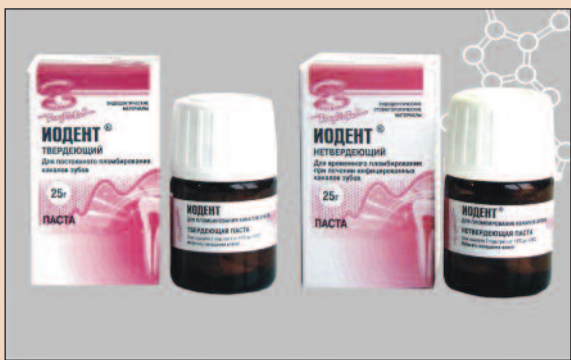

Рис. 2. Иодент.

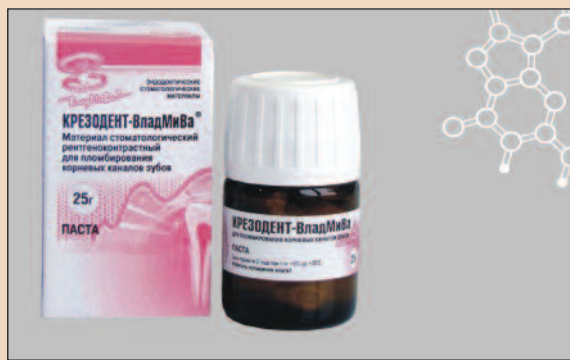

Рис. 3. Крезодент-паста.

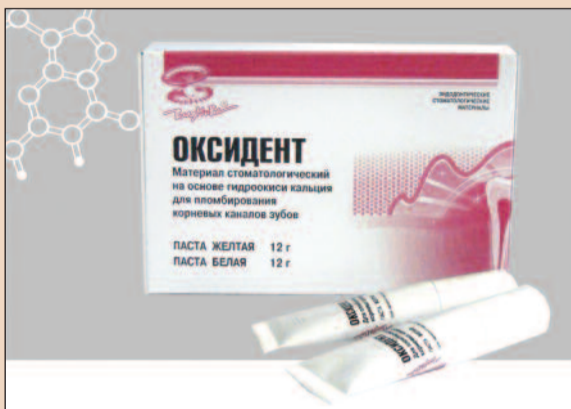

Рис. 4. Оксидент.



Рис. 5. Эндасепт.

ральной конденсации. Для постоянного пломбирования по показаниям применяются силеры, в основе которых содержится гидроксид кальция (**Оксидент, Фосфадент**), цинкоксидэвгенол (**Тиэдент, Эодент**), стеклоиономерный цемент (**Стиодент**).

Оценка качества эндодонтического лечения проводится непосредственно после лечения и в отдаленные сроки (через 6, 12 мес). Критериями клинического благополучия считаются: отсутствие жалоб; безболезненная перкуссия; нормальное состояние переходной складки в области проекции вер-

хушки корня исследуемого зуба; положительная динамика или отсутствие патологических изменений в тканях апикального периодонта на рентгенограмме.

Эффективность временного пломбирования корневых каналов

Аспирантом кафедры терапевтической стоматологии БелМАПО О.В.Федоринчик проведена оценка ближайших результатов эндодонтического лечения в исследуемых группах 1 (пульпиты без явлений периодонтита) и 2 (с явлениями апикального периодонтита).

После проведенного лечения жалобы отсутствовали в 75,0% случаев в контроле (без использования гидроксида кальция), после временного пломбирования этот показатель достигал 95,2%. В течение 1–2 дней жалобы на болезненность при накусывании предъявлялись в контроле в 11 случаях (17,2%), в основной группе регистрировались лишь в 3 зубах (4,8%). На 3–5-й день в контрольной группе болезненность сохранялась в 5 зубах (7,8%), в то время как в основной группе отсутствовала.

Во 2-й группе жалобы на болезненность после проведенного эн-

додонтического лечения отсутствовали в контроле в 50,8% случаев, в основной – в 85,7%. Болезненность при накусывании через 1–2 дня после лечения в контроле отмечали 22 (36,1%) пациента, в основной – 6 (10,7%). На 3–5-й день болезненность в контрольной группе составила 13,1%, т.е. 8 случаев, и лишь 2 (3,6%) случая – в основной. Таким образом, при использовании временного пломбирования корневых каналов болезненность существенно снижается.

Результаты эндодонтического лечения через 6 мес представлены в таблице. В основной группе в 100% случаев отсутствовали жалобы на болезненность в области пролеченного зуба. В контроле жалобы на периодические боли предъявлялись в 1 случае. При рентгенологическом обследовании в контроле выявлено расширение периодонтальной щели в тканях апикального периодонта у 5 (7,8%) зубов, в основной группе этот показатель был зарегистрирован в 1 (1,6%) случае.

При использовании для временного пломбирования пасты с йодоформом жалобы на боли отсутствовали у 98,2% пациентов, а периодическая болезненность наблюдалась в лишь 1 (1,8%) зубе. В то же время в контроле жалобы отсутствовали в 72,1%, а периодическая болезненность в области пролеченного зуба беспокоила в 17 (27,9%) случаях.

На рентгенограмме в контрольной группе изменения в периодонте отсутствовали в 55,7% случаев, в основной – у 80,4% пролеченных зубов.

При контрольном осмотре через 12 мес в группе 1 (пульпиты) жалобы на боли отсутствовали в контроле в 95,3%, в основной группе жалоб не было в 100% случаев. Периодическая болезненность в области пролеченного зуба регистрировалась в контрольной группе в 3

(4,7%) случаях. На рентгенограмме через 12 мес зафиксировано отсутствие изменений в тканях апикального периодонта у 85,9% зубов контрольной группы, в основной группе этот показатель достигал 98,4%. В апикальной области у 9 (14,1%) зубов контрольной группы отмечено неравномерное расширение периодонтальной щели, в то время как в основной группе эти изменения зафиксированы лишь в 1 (1,6%) случае.

В основной группе 2 (апикальные периодонтиты) жалобы отсутствовали в 100% случаев, в контроле не было жалоб в 93,4%. При рентгенологическом исследовании отсутствие изменений в тканях апикального периодонта отмечено в 73,8% случаев в контрольной группе. В основной группе этот показатель достигал 92,9%. Расширение периодонтальной щели в области апикального периодонта сохранилось в 12 (19,7%) зубах контрольной группы, в основной – в 4 (7,1%) случаях.

Заключение

Проведенные исследования показали, что временное пломбирование корневых каналов позволяет статистически значимо снизить частоту осложнений как при пульпите, так и периодонтите. Через 6 мес после проведенного лечения пульпита количество осложнений было минимальным.

Жалобы на болезненность и рентгенологические изменения в области пролеченного зуба значительно реже встречались в основной группе. Через 12 мес положительная рентгенологическая динамика чаще наблюдалась в основной группе, где использовалась паста на основе гидроксида кальция с йодоформом (**Апексдент, Иодент**). ■

AD

материалы

для лечения и пломбирования

корневых каналов

ЗОДЕНТ
на основе эпоксидного
аминополимера

ФОСФАДЕНТ-БИО

АПЕКСДЕНТ
с йодоформом

ФОСФАДЕНТ

ТИДЕНТ
антибактериальный
цинкоксидэвгенольный
материал с кортикостероидами

СТИОДЕНТ
стеклоиономерный
водоотверждаемый
цемент

КВИРОДЕНТ

КАЛЬСЕПТ

Ca²⁺

кальцийсодержащие

надежная obturация

ШИРОКИЙ ВЫБОР СИЛЕРОВ ДЛЯ ЛЮБОЙ КЛИНИЧЕСКОЙ СИТУАЦИИ

308023, Россия, г. Белгород, ул. Садовая 118, тел. (4722) 200-555, факс: (4722) 31-35-02;
market@vladmiva.ru;
www.vladmiva.ru

Р.У. №ФСР 2010/07021 от 03.03.2010 г., Р.У. №ФСР 2010/07670 от 11.05.2010 г., Р.У. №ФСР 01248/2954/3790-06 от 29.08.2006 г., Р.У. №ФСР 2008/02585 от 28.04.2008 г., Р.У. №ФСР 2007/00143 от 5.04.2007 г., Р.У. №ФСР 2008/02587 от 29.04.2008 г., Р.У. №ФСР 2008/02587 от 29.04.2008 г., Р.У. №ФСР 2008/03516 от 23.10.2008 г., Р.У. №ФСР 2010/04698 от 12.02.10 г.

Использование препарата Метрогил Дента® в комплексном лечении воспалительных заболеваний слизистой оболочки полости рта

И.М.Макеева, В.Ю.Дорошина

Кафедра терапевтической стоматологии ГБОУ ВПО Первый МГМУ им. И.М.Сеченова Минздравсоцразвития РФ

Заболевания слизистой оболочки полости рта занимают особое место в практике врача-стоматолога. Спектр их очень широк – от единичных изолированных поражений до тяжелых проявлений системных заболеваний, которые представляют угрозу для жизни пациента. Актуальность профилактики и лечения заболеваний слизистой оболочки обусловлена также высокой распространенностью данной патологии.

В полости рта могут проявляться признаки и симптомы вирусных, бактериальных и грибковых заболеваний [1]. Ротовая полость, являясь обширным биотопом, содержит сотни разных видов бактерий, среди которых большинство является условно-патогенными [2].

Многие заболевания слизистой оболочки полости рта сопровождаются нарушением целостности эпителия, что в свою очередь может привести к вторичному инфицированию, появлению признаков воспаления. В связи с этим для местного лечения заболеваний слизистой оболочки перед врачом-стоматологом возникает проблема выбора эффективных лекарственных препаратов, обладающих антисептическими и противовоспалительными свойствами. Их использование позволяет одновременно воздействовать на разные звенья патогенеза и симптомы заболеваний слизистой оболочки рта [3].

Учитывая ведущую роль анаэробной и аэробной сапрофитной и условно-патогенной микрофлоры в патогенезе широкого спектра воспалительных заболеваний мягких тканей полости рта, для их лечения и профилактики разработан эффективный комбинированный препарат стоматологический гель Метрогил Дента®. Эффективность данного препарата обусловлена наличием в его составе двух антибактериальных компонентов: метронидазола и хлоргексидина. Метронидазол на сегодняшний день является «золотым стандартом» в лечении заболеваний, вызываемых анаэробной микрофлорой, что и объясняет его высокую эффективность при использовании, особенно в сочетании с хлоргексидином [4]. Основной механизм действия метронидазола заключается в нарушении синтеза ДНК чувствительных к нему микроорганизмов.

Хлоргексидин является антисептиком широкого спектра, обладаю-

щим бактерицидным действием в отношении вегетативных форм грамотрицательных и грамположительных микроорганизмов. Этот антисептик достаточно широко используется в медицине в целом и в стоматологии в частности. Он обладает сильно выраженным положительным зарядом, поэтому может длительное время находиться с отрицательно заряженными микроорганизмами, что приводит к разрыву их клеточной мембраны, не способной поддерживать осмотический баланс. Однако хлоргексидин не обладает избирательным действием на патогенные микроорганизмы или только микроорганизмы зубного налета.

Препарат Метрогил Дента® с успехом используется в современной пародонтологии, многочисленными исследованиями доказана его высокая клиническая эффективность.

Показаниями к применению данного препарата являются также инфекционно-воспалительные заболевания слизистой оболочки рта, в том числе язвенно-некротический гингивостоматит Венсана, афтозный стоматит, хейлиты.

Язвенно-некротический гингивостоматит Венсана – заболевание, проявляющееся преимущественно некрозом (альтернативное воспаление) с вовлечением десневого края и прилегающей слизистой оболочки (чаще щек, ретромолярной области). Снижение иммунологического статуса организма приводит к активации фузоспирохетозного симбиоза, ранее существовавшего в углублениях слизистой оболочки. Предрасполагающим фактором также служит нарушение целостности слизистой, что создает условия для инвазии (при хронической механической травме, при затрудненном прорезывании третьих моляров).

При хроническом рецидивирующем афтозном стоматите на неизменной слизистой оболочке губ, переходных складок, боковой поверхности языка, щек появляются единичные афты. Как правило, они покрыты фибринозным налетом, окружены венчиком гиперемии, резко болезненны.

Гель Метрогил Дента® наносится на пораженную область слизистой оболочки полости рта 2 раза в день. Препарат обладает приятным освежающим вкусом. После нанесения геля в течение 30 мин рекомендуется воздержаться от полоскания рта и прие-

ма пищи. Курс лечения составляет 7–10 дней. Препарат может быть использован в детской практике.

По данным С.Ю.Страховой, Л.Н.Дроботько, включение в комплекс лечебных мероприятий у детей, страдающих хроническим рецидивирующим афтозным стоматитом, препарата Метрогил-Дента® позволяет значительно сократить сроки выздоровления ребенка [5].

По данным И.М.Корсунской и К.Н.Суворовой [6], эффект от применения геля Метрогил Дента® в лечении афтозного стоматита у детей отмечается на 2-е сутки и выражается в уменьшении болевых ощущений и воспалительных явлений. Эпителизация афт наблюдалась в течение 3–5 дней. Использование геля позволяет достигнуть длительной ремиссии и снижения частоты рецидивов. Применение геля Метрогил Дента® для лечения атопического хейлита позволяет быстро и эффективно купировать острые проявления хейлита, уменьшить зуд и инфильтрацию в углах рта, что помогает избежать повторного появления трещин.

На основании изложенного выше можно сделать вывод, что препарат Метрогил Дента® может быть рекомендован в комплексной терапии хронического рецидивирующего афтозного стоматита (рис. 1), хейлита, ангулярного хейлита (рис. 2), повреждения слизистой оболочки полости рта любого генеза (рис. 3). Его использование позволяет избежать присоединения вторичной инфекции, сократить сроки эпителизации элементов поражения, увеличить длительность ремиссии. ■

Литература

1. Леонтьев В.К., Г.Н.Пахомов. Профилактика стоматологических заболеваний. М.: 2006.
2. Каргальцева Н.М. Ротовая полость – важный биотоп организма человека. Институт стоматологии. 2001; 1 (10): 18–21.
3. Анисимова И.В., Недосеко В.В., Ломашвили Л.М. Клиника, диагностика и лечение заболеваний слизистой оболочки полости рта. М.: Медицинская книга, 2008.
4. Грудянов А.И. Гель для десен «Метрогил Дента» в лечении заболеваний пародонта и слизистой оболочки полости рта. Стоматология сегодня. 2003; 5 (27).
5. Страхова С.Ю., Дроботько Л.Н. Хронический рецидивирующий афтозный стоматит. РМЖ. 2006; 29.
6. Корсунская И.М., Суворова К.Н. Лечение стоматитов и хейлитов у детей. Лечащий врач. 2002; 9.

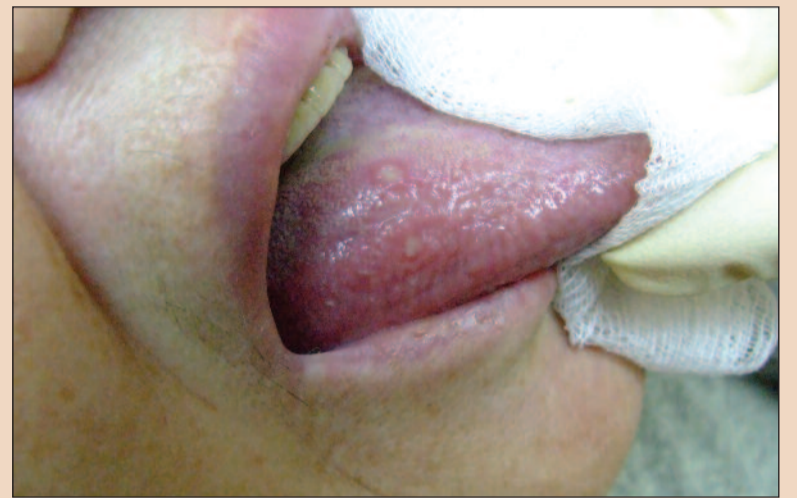

Рис. 1. Хронический рецидивирующий афтозный стоматит.

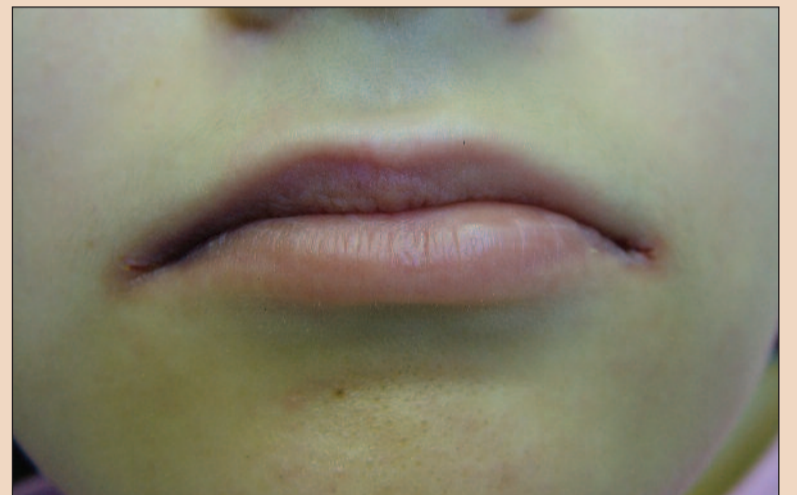

Рис. 2. Ангулярный хейлит у ребенка.

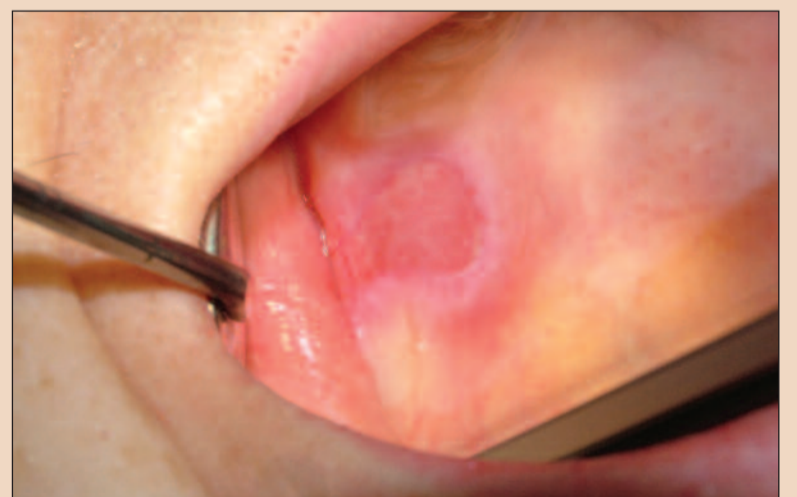
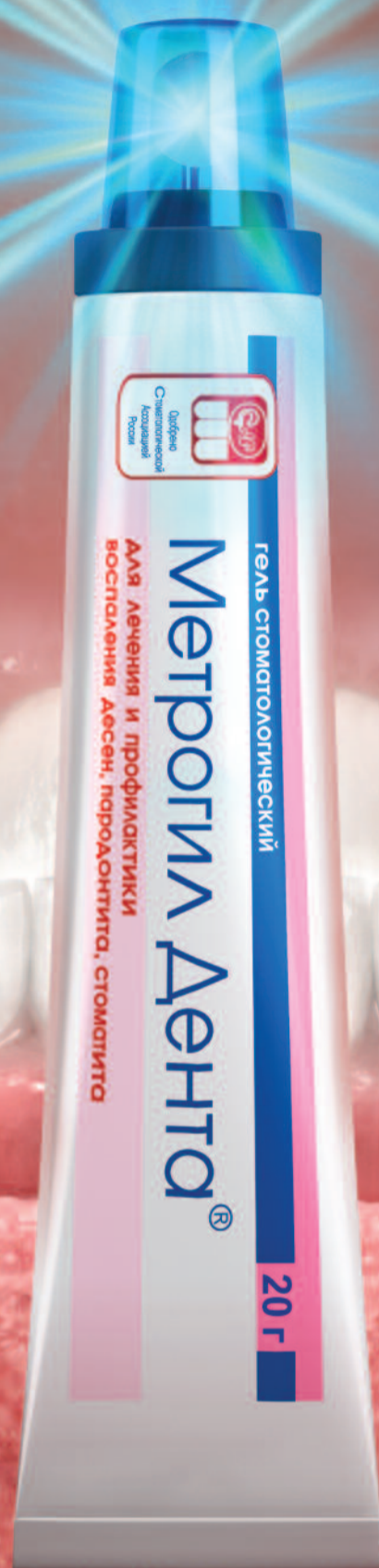
Рис. 3. Хроническая механическая травма слизистой оболочки неба съемным протезом.

7 причин для того, чтобы размещать рекламу в Dental Tribune

DENTAL TRIBUNE
The World's Dental Newspaper

1	Глобальный охват	Dental Tribune – единственная газета, которую читают 650 тыс. стоматологов, говорящих на 19 языках
2	Реклама	Сломайте культурные и языковые барьеры, чтобы привлечь внимание своей целевой группы и создать достойный образ своей марки в мире
3	Надежное распространение	Компания Dental Tribune Publishing Group состоит из ведущих профильных издательств мира, тесно сотрудничающих с национальными стоматологическими ассоциациями и обществами
4	Быстро и постоянно	Наличие глобальной сети корреспондентов обеспечивает полное и своевременное освещение всех главных стоматологических выставок и конгрессов мира
5	Привлечение покупателей	Наша интерактивная издательская платформа позволяет одновременно размещать рекламу в печатном и онлайн-изданиях, что усиливает ее воздействие и привлекает больше потенциальных покупателей
6	Одобрение профессионалов	Среди работников в области стоматологии Dental Tribune пользуется безупречной репутацией источника всеобъемлющей и лаконично изложенной информации
7	Надежные партнеры	Всемирная стоматологическая федерация (FDI) и многие региональные стоматологические ассоциации выбрали Dental Tribune в качестве своего информационного партнера и средства связи с организациями-членами



Метрогил Дента® – «СКОРАЯ ПОМОЩЬ» для полости рта

- Устраняет причину воспалительного процесса
- Кровоточивость и болезненность десен исчезают после 3 дней применения*