

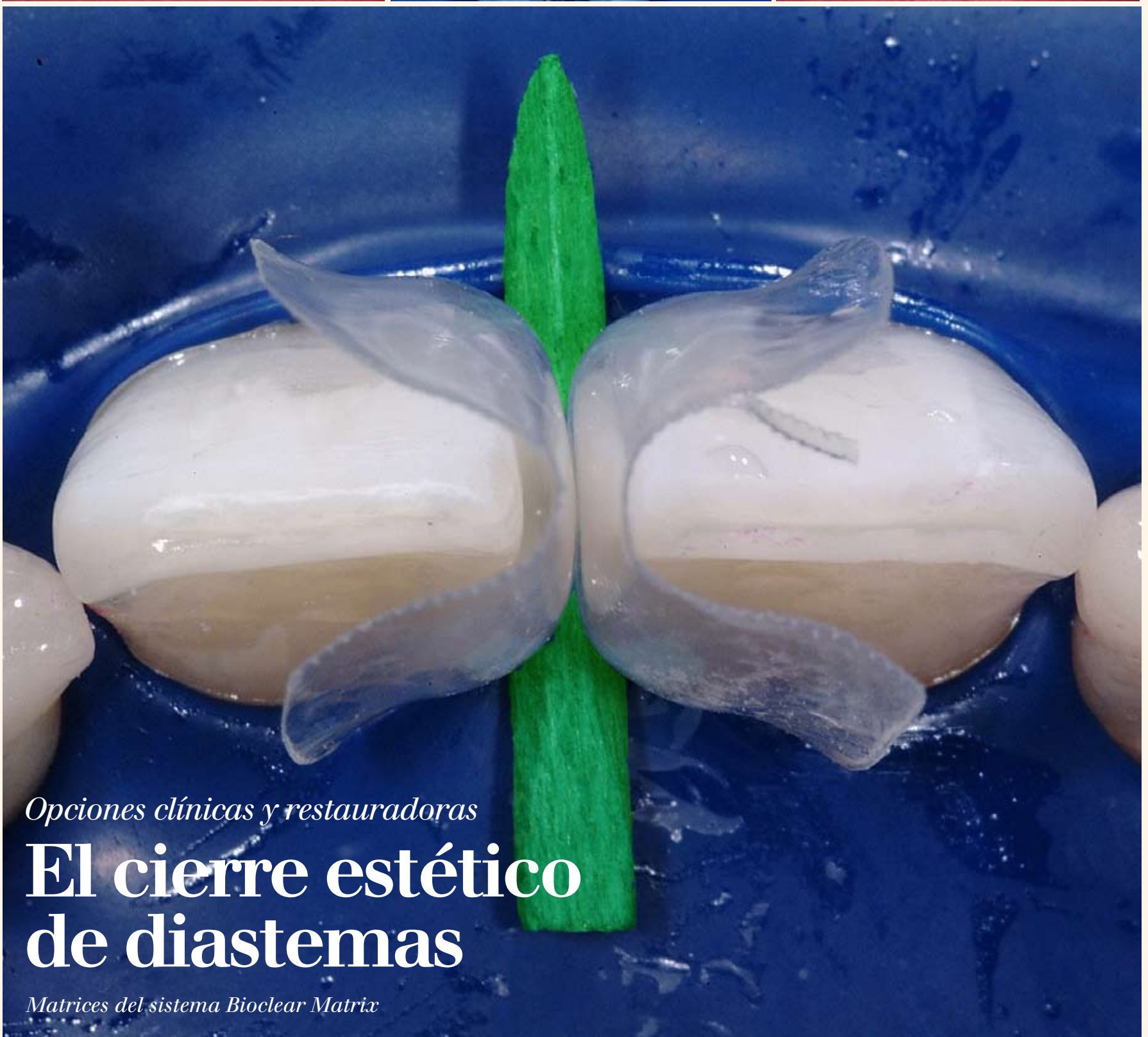
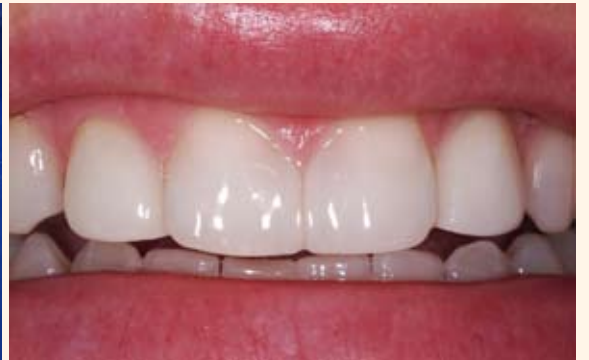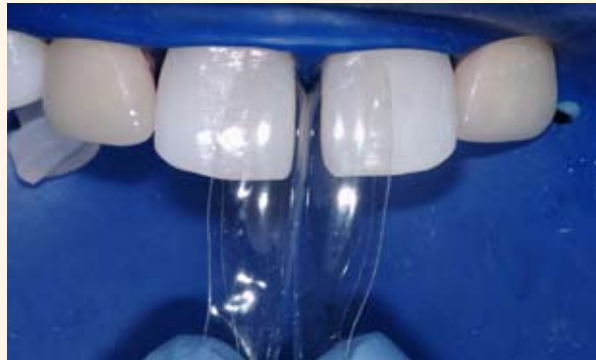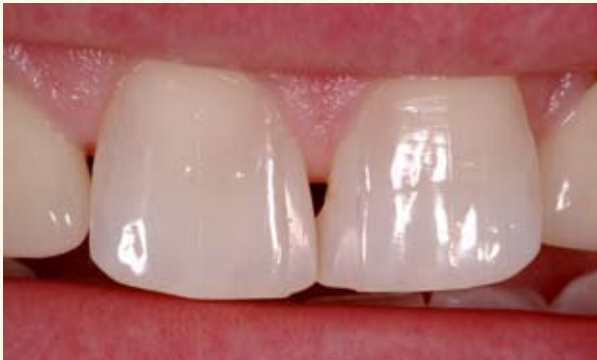DENTAL TRIBUNE

— The World's Dental Newspaper · Hispanic and Latin American Edition —

EDITADO EN MIAMI

www.dental-tribune.com

No. 8, 2012, Vol. 9



Opciones clínicas y restauradoras

El cierre estético de diastemas

Matrices del sistema Bioclear Matrix



WEBINARS

DENTAL TRIBUNE
DT STUDY CLUE

DENTAL TRIBUNE AMERICA IS AN ADA CERP RECOGNIZED PROVIDER

EL CLUB DE ESTUDIOS DE DENTAL
TRIBUNE LE OFRECE
AHORA CURSOS DE EDUCACIÓN
CONTINUA POR INTERNET

INSCRÍBASE GRATIS EN

WWW.DTSTUDYCLUBSPANISH.COM



DENTAL TRIBUNE
El periódico dental del mundo
www.dental-tribune.com

Publicado por Dental Tribune International

DENTAL TRIBUNE
Hispanic & Latin America Edition

Director General
Javier Martínez de Pisón
j.depison@dental-tribune.com
Miami, Estados Unidos
Tel.: +1-305 635-8951

Directora de Marketing y Ventas
Jan Agostaro
j.agostaro@dental-tribune.com

Diseñador Gráfico Javier Moreno
j.moreno@dental-tribune.com

COLABORACIONES
Los profesionales interesados en colaborar deben contactar al director.

Esta edición bimensual se distribuye gratuitamente a los odontólogos latinoamericanos y a los profesionales hispanos que ejercen en Estados Unidos.

Dental Tribune Hispanic and Latin America Edition es la publicación oficial de la **Federación Odontológica Latinoamericana (FOLA)**. Además, estamos asociados con las siguientes instituciones: **AMIC Dental** (México), **Expodent/CACID** (Argentina), **CODI** (Guatemala), **Greater New York Dental Meeting** (Nueva York), **Hispanic Dental Association** (EEUU), **Federación Dental Internacional** (FDI), **Federación Odontológica de Centroamérica y Panamá (FOCAP)** y **Salón Dental de Chile**.

Dental Tribune Study Club
El club de estudios online de Dental Tribune, avalado con créditos de la ADA-CERP, le ofrece cursos de educación continua de alta calidad. Inscríbese gratuitamente en www.dtstudyclubspanish.com para recibir avisos y consulte nuestro calendario.

DT International

Licensing by Dental Tribune International
Publisher Torsten Oemus

Group Editor: Daniel Zimmermann
newsroom@dental-tribune.com
+49 341 48 474 107

Clinical Editor Magda Wojtkiewicz
Online Editor Yvonne Bachmann
Editorial Assistance Claudia Salwiczek
Copy Editors Sabrina Raaff
Hans Motschmann

Publisher/President/CEO Torsten Oemus
Director of Finance Dan Wunderlich
Media Sales Managers Matthias Diessner
Vera Baptist
Peter Witteczek
Maria Kaiser
Małgorzata Worona

Marketing & Sales Services Nadine Dehmel
License Inquiries Jörg Warschat
Accounting Manuela Hunger
Business Development Bernhard Moldenhauer
Executive Producer Gernot Meyer

Dental Tribune International
Holbeinstr. 29, 04229 Leipzig, Germany
Tel.: +49 341 4 84 74 302 | Fax: +49 341 4 84 74 173
www.dental-tribune.com | info@dental-tribune.com

Regional Offices
ASIA PACIFIC
Dental Tribune Asia Pacific Limited
Room A, 20/F, Harvard Commercial Building,
111 Thomson Road, Wanchai, Hong Kong
Tel.: +852 3113 6177 | Fax: +8523113 6199

THE AMERICAS
Dental Tribune America
116 West 23rd Street, Ste. 500, New York, N.Y.
10011, USA
Tel.: +1 212 244 7181 | Fax: +1 212 224 7185

La información publicada por Dental Tribune International intenta ser lo más exacta posible. Sin embargo, la editorial no es responsable por las afirmaciones de los fabricantes, nombres de productos, declaraciones de los anunciantes, ni errores tipográficos. Las opiniones expresadas por los colaboradores no reflejan necesariamente las de Dental Tribune International.
©2012 Dental Tribune International.
All rights reserved.

Opciones clínicas y restauradoras

El cierre estético de diastemas

Por David Clark*

Este caso clínico describe muchos de los problemas comúnmente asociados con el tratamiento de diastemas en la línea media dental con composites directos. El tratamiento mínimamente

invasivo incluyó composites y matrices especiales desarrolladas por el autor, que asegura que son preferibles a las carillas de cerámica para la salud gingival y la regeneración de la papila del paciente.

Muchos procedimientos estéticos mejoran la integridad estructural del diente y la salud de la encía circundante. El cierre de diastemas, por lo menos en el sextante anterior, rara vez produce estos beneficios secundarios. Lamentablemente, el cierre estético de diastemas a menudo compromete la arquitectura de la raíz/corona, provocando una mayor retención de placa bacteriana, con el consiguiente deterioro de la salud periodontal, lo que puede implicar una desagradable estética gingival!

Este caso clínico describe el cierre de un diastema iatrogénico clásico. En el retratamiento se muestran las nuevas estrategias y retos del uso de composites directos. La regeneración de la papila como resultado del tratamiento de los incisivos centrales con composite se contrasta con el tratamiento con carillas de cerámica de los incisivos laterales. Siempre que se cierre un diastema debe considerarse hacer una regeneración de la papila, ya que las troneras gingivales abiertas (triángulos negros) no sólo son antiestéticas sino que causan un envejecimiento prematuro de la sonrisa, fomentan la acumulación de restos alimenticios y un crecimiento excesivo de la placa. A diferencia de lo que creíamos en 1980, ahora sabemos que los triángulos negros pueden afectar negativamente el periodonto².

La Tabla 1 describe las consideraciones a tener en cuenta durante la planificación del tratamiento de casos de diastema.

Corrección

Por un error, la fotografía en el número de junio de esta publicación, Dental Tribune Latinoamérica #6, publicó en portada una imagen de una de las matrices del sistema Bioclear desarrolladas por el Dr. David Clark. La misma corresponde a un caso clínico del Dr. Clark, el cual se publica en la portada de este número.

Número total de dientes a tratar	Si son más de 4, el uso de un composite o de cerámica depende de la capacidad y paciencia del profesional
¿Es necesario alargar el borde incisal?	En caso afirmativo, el uso de un composite o de cerámica depende de la capacidad y paciencia del profesional
¿Hay que regenerar la papila?	Si es así, la restauración directa con composite combinada con una matriz precurvada cervicalmente ofrece ventajas
¿Es aceptable el color del diente o dientes?	Si no lo es, considere realizar un blanqueamiento preoperatorio en el consultorio o en el hogar
Costos	Las carillas de cerámica deben cobrarse de 2 a 4 veces más caras que un composite directo
Restauraciones anteriores	Las restauraciones anteriores que involucren amplias zonas incisales son una indicación para un nuevo tratamiento con cerámica
Proporciones dentales	Se recomienda realizar un encerado diagnóstico y revisar el Criterio de Diseño la Sonrisa de la American Academy of Cosmetic Dentistry

Tabla 1. Estudio diagnóstico.

Cierre de diastemas con resinas compuestas

Siempre que un paciente pida que se cierre un gran diastema deben discutirse las alternativas de tratamiento. Pero muchas veces los pacientes eligen la opción más rápida: los composites directos. Ante este desafío, nuestras opciones son limitadas. Hasta ahora, el profesional contaba con muy pocas técnicas que tuvieran una posibilidad razonable de éxito. Existen un buen número de técnicas realizadas por algunos maestros como la de Corky Willhite, que utiliza composites directos y matrices planas, la cual explicó en una monografía publicada por la American Academy of Cosmetic Dentistry (AACD) en 2006. Pero estas técnicas están más allá del alcance de la mayoría de los odontólogos. En el pasado teníamos tres opciones:

Opción 1: No usar matriz. En el caso de un diastema grave como el que se presenta en este artículo, parece ser que el odontólogo que lo trató anteriormente utilizó la papila como matriz gingival en el incisivo central izquierdo (Figs. 1-4). Esto produjo el cierre del espacio físico, pero dejó un contorno biológicamente horrible: una superficie gruesa y porosa con un ángulo agudo de 90°, que es la peor situación para la salud de los tejidos blandos.

Opción 2: Usar matriz y cuña. El problema con las tradicionales tiras transparentes de Mylar es que son planas y requieren del uso de una cuña, no se ajustan a los dientes y es casi imposible mantenerlas a un nivel profundo del surco. El resultado, con su utilización, a menudo compromete la estética y sostener los cuatro extre-

* El Dr. Clark, conferencista internacional y autor de numerosos artículos, es fundador de la Academy of Microscope Enhanced Dentistry, asociación internacional dedicada a la ciencia y la clínica de la microscopía odontológica. Dirige un curso en el Oral Facial Institute en Newport Beach (California) y codirige el de Precision Aesthetics en Tacoma (Washington). Ha desarrollado innovaciones en instrumentación microdental, imagenología, operatoria dental y es el inventor de las matrices Bioclear Matrix System.



EL MUNDO EN SUS MANOS
Las noticias más relevantes de América Latina y del mundo.
Reciba gratis la edición digital de Dental Tribune Latinoamérica.

DENTAL TRIBUNE
The World's Dental Newspaper - Spain and Latin American Editions

¡SUSCRÍBASE YA! CONTACTE A: j.depison@dental-tribune.com

dti

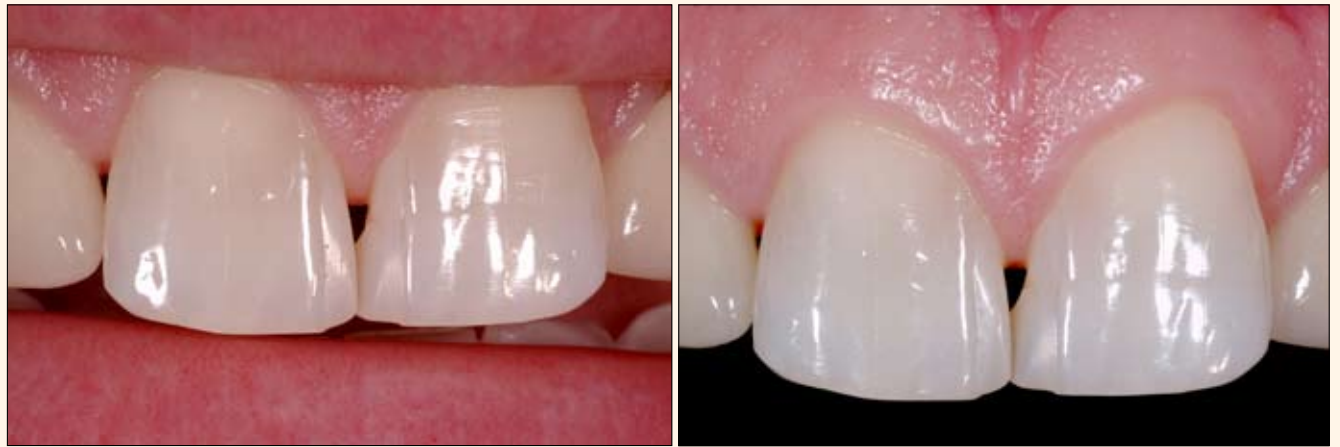mos de las tiras y fotocurar a la vez es siempre un reto.

Opción 3: Usar matriz, sin cuña. Esta técnica puede producir las peor de las pesadillas: un cierre incompleto del espacio y además un colgajo de la encía.

Presentación del caso

Cierre de diastema y regeneración de la papila combinado

Una mujer de 32 años de edad acudió al consultorio quejándose de sangrado de las encías, manchas marrones, problemas con el uso de hilo dental, ya que cuando lo utilizaba se le deshinchaba y cierre incompleto del diastema con composite directo en la zona interproximal⁸⁻⁹. La paciente quería el



Figs. 1-2. Vistas preoperatorias que muestran problemas de simetría y sobrecontorneo, los cuales son comunes cuando se usan composites directos para corregir un diastema en la línea media.

cierre completo del diastema y la resolución de los problemas mencionados resultado del tratamiento anterior. También se quejaba de márgenes gingivales oscuros por decoloración de las carillas de cerámica en los incisivos laterales 7 y 10. Los cuatro incisivos habían sido tratados previamente para cerrar diastemas. Como sucede con las técnicas directas tradicionales que usan matrices de tira de Mylar, los composites anteriores no tienen una curvatura cervical adecuada para cerrar el medio gingival de la tronera, ni tampoco proporcionan un apoyo para la regeneración de la papila.

uniformemente el espacio y luego la colocación de carillas de cerámica. Como parte de un plan de tratamiento integral se le ofreció toda una gama de posibilidades: que no se tratara, eliminar los composites en mal estado y que el diastema volviera a su estado natural, sólo ortodoncia, un tratamiento combinado de composites directos en los incisivos centrales y carillas de cerámica en los incisivos laterales y, finalmente, carillas de cerámica del diente #5 al #12. La paciente rechazó el enfoque integral y se le explicaron los compromisos estéticos antes de comenzar el tratamiento. La paciente optó por el tratamiento de los incisivos centrales con composite directo y carillas de cerámica de los incisivos laterales.

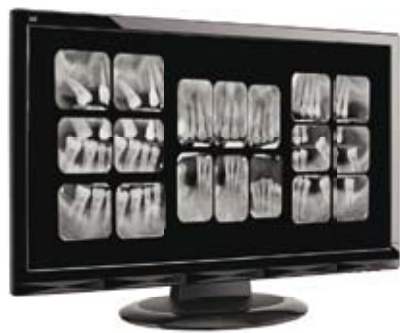Las imágenes preoperatorias (Figuras 1-4) muestran muchas de las limitaciones y problemas asociados con el cierre de diastemas tratados con composite directo para corregir un diastema de la línea media dental (Tabla 2). En mi experiencia clínica he observado que la mayoría de casos que se han presentado en mi consultorio tienen contornos inaceptables, lo cual pone en peligro la salud periodontal de los dientes afectados. La investigación indica que una discrepancia marginal en la prótesis superior a 50 micras provoca una respuesta desfavorable del tejido⁵⁻⁶. Los sobrecontorneos de los materiales directos demuestran una ruptura periodontal similar⁷. Un gran porcentaje de los cierres de diastema con composites directos pueden

Permanencia de un triángulo negro
Borde que compromete el periodonto y produce molestias cuando se usa hilo dental
Simetría incorrecta de la línea media
Angulación incorrecta de la línea media en la inclinación gingivo-incisal
Línea media incorrecta en la inclinación palato-facial
Luz o "punto" en la zona de contacto

Tabla 2. Problemas comunes del cierre de diastema con composites directos

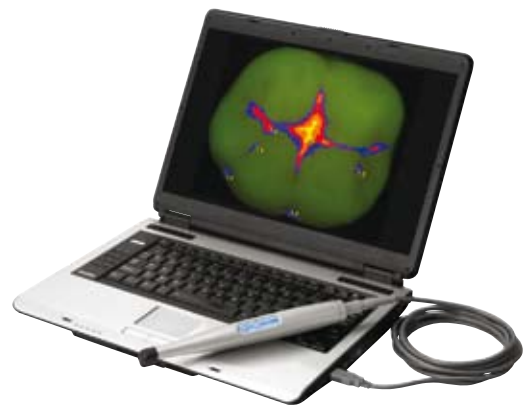Se le presentó a la paciente un plan de tratamiento que incluía primero ortodoncia pre-prótesis para distribuir

Aumente su capacidad diagnóstica



scanX²Duo

Imagenología Digital Intraoral



spectra[®]

Dispositivo portátil para la detección de caries

- 40 LP/mm (2000 dpi)
- Elimina la necesidad de un cuarto oscuro, de usar película y productos químicos peligrosos, al igual que los elevados costos de mantenimiento del revelador.
- Mejora la comodidad del paciente ya que usa finas placas de fósforo, flexibles, inalámbricas y reutilizables que vienen en tamaños intraorales 0, 1, 2, 3 y 4.
- Conexión directa por USB 2.0.



- La tecnología fluorescente de Spectra permite la detección segura diente por diente de fisuras cariosas y caries en superficies lisas que son demasiado pequeñas para ser detectadas por rayos X.
- Spectra puede detectar la caries dental entre los márgenes de restauraciones de amalgama y composite.
- Conexión directa por USB 2.0.

IMAGING | UTILITY ROOM | MERCHANDISE



Si desea una demostración del producto o más información, por favor llame al +1 516 214-5627 o visite www.airtechniques.com.

tener unos bordes marginales con un sobrecontorneo mayor de 500 micras. Si la ética nos obliga «a no hacer daño», cuando elegimos una técnica para el cierre de diastemas debemos superarnos para no poner en peligro la salud periodontal de nuestros pacientes.

A medida que avanzaba en el caso, fui retirando el composite viejo con un diamante grueso en forma de llama (Fig. 5). Para eliminar adecuadamente el biofilm se aplica en los dientes un revelador de placa y después se limpian a presión minuciosamente con una mezcla de agua y bicarbonato de sodio (Prophy Jet de Dentsply International o Prophy Plus de Bioclear Matrix Systems).

El uso de un dique de goma

En los tratamientos de la estética anterior a menudo se descarta el uso de un dique de goma como innecesario o, lo que es peor, por ser contraproducente. Sin embargo, en la mayoría de los casos la cantidad de retracción gingival interproximal que ofrece el dique de goma es ideal para predecir la cantidad de tensión estática necesaria para generar o regenerar una papila^{8,9}. La aplicación, inmediatamente antes de la colocación de la matriz, de un astringente como el cloruro de aluminio por debajo del dique amplía los surcos y proporciona un control ideal de los fluidos crevicales durante 15 minutos. Una vez retirado el dique de goma, el tejido retoma su posición y en general se vuelve extremadamente favorable.

Luego se insertan dos matrices para cierre de diastema (Bioclear Matrix DC-201) en sentido inciso-gingival hasta que los márgenes gingivales de las mismas estén cerca de la parte más profunda del surco (Figs. 6, 7). El dique de goma y/o surco gingival y/o dispositivos de aproximación, como el Coltene Wedget (Whaledent Inc. Mahwah, Nueva Jersey) o el Bioclear Matrix (Tacoma, Washington) proporcionan la presión lateral suficiente para sellar los márgenes gingivales. No deben usarse las tradicionales cuñas de madera o plástico durante la fase uno del acuñaamiento para evitar la deformación de la matriz precurvada.

Después se graban los dientes con ácido fosfórico al 37%, se lavan y secan, se coloca una capa delgada de resina adhesiva y se aplica aire pero sin fotocurar.

A continuación se coloca la pequeña cánula del composite fluido en posición interproximal desde facial y lingual, se aplica una pequeña cantidad de composite fluido y luego se realiza el fotocurado (Fig. 8).

Técnica de acuñaamiento por fases

Una vez que se ha aplicado y fotocurado el composite fluido en una pequeña zona de la zona socavada, debe aplicarse con fuerza una cuña tradicional para separar los dientes (Figs.

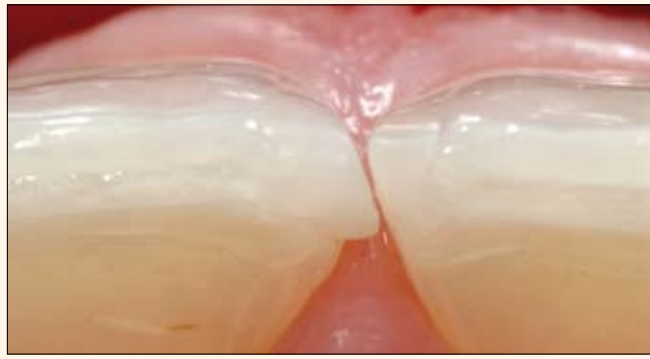


Fig. 3. Vista preoperatoria incisal que resalta otro problema común de la línea media del paladar como es una mala forma facial; la mayoría de fracasos se deben a problemas de técnica con la matriz.

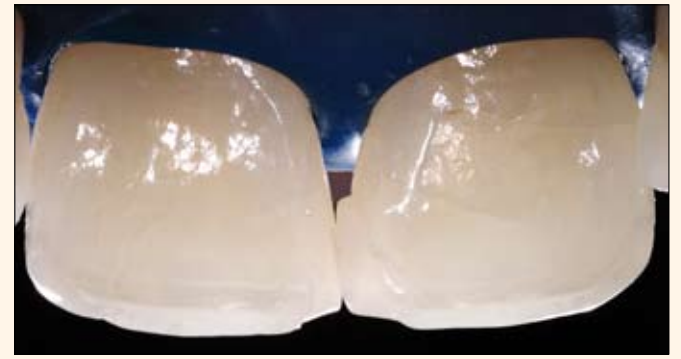

Fig. 4. Vista palatina preoperatoria. Más evidente aún es el significativo reborde sobre el central izquierdo. En este caso se obtuvo 1,5 mm de retracción gingival mediante la colocación precisa del dique de goma.



Fig. 5. Se ha eliminado el composite antiguo y todas las superficies han sido tratadas a presión con bicarbonato de sodio. Cuando se utiliza la técnica de grabado total no es necesaria la preparación del diente.

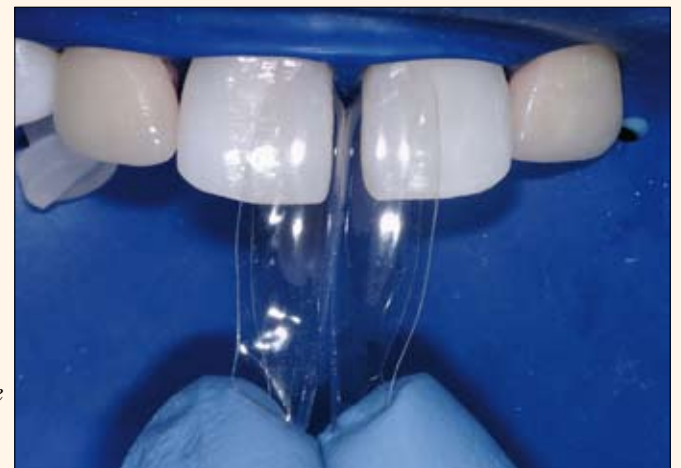

Fig. 6, 7. Imágenes ampliadas de las matrices precurvadas del sistema Bioclear Matrix para cierre de diastemas completamente asentadas. Nótese cómo el dique de goma presiona a las matrices sobre los dientes.

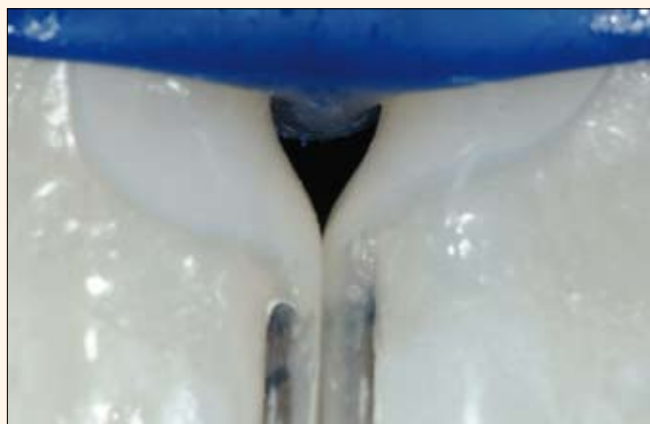

Fig. 8. Se coloca y fotopolimeriza el primer incremento de composite fluido.

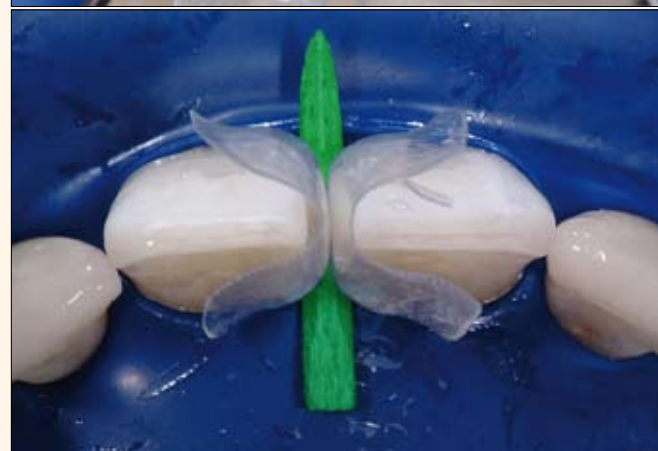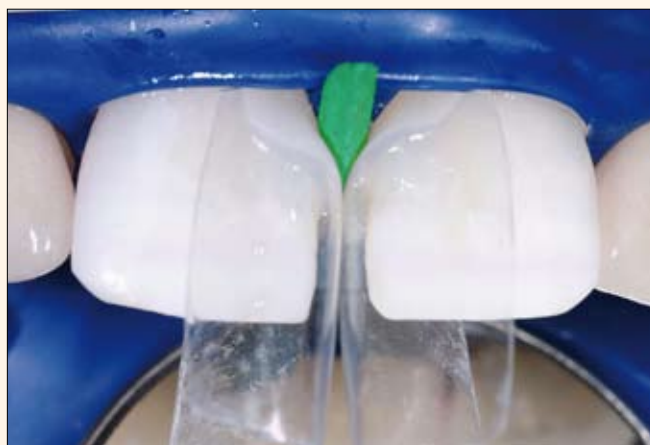


Fig. 9-10. Imágenes facial e incisal de la segunda etapa, con la cuña convencional correctamente colocada

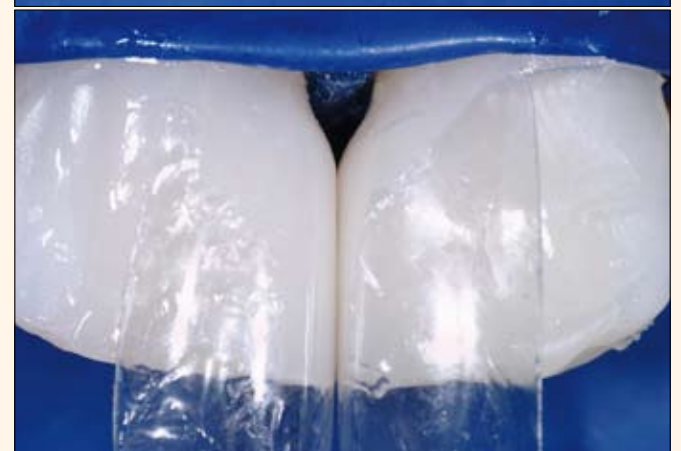
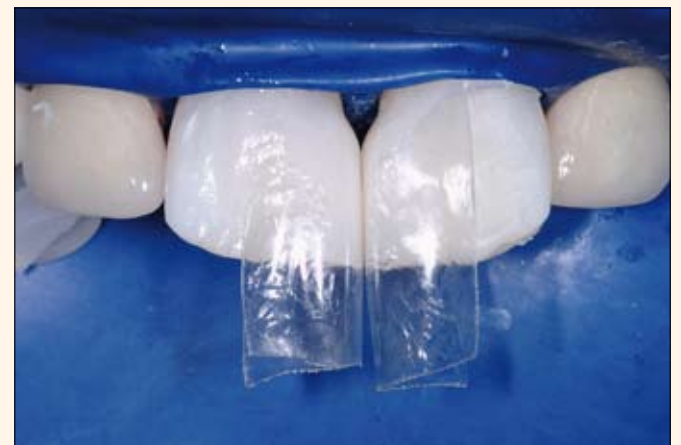
Fig. 11-12. Imágenes ampliadas después de moldear la segunda fase de las restauraciones de composite.

Tetric® N-Collection

Un completo sistema restaurativo nano-optimizado



DESCUBRA NUESTRA ÚLTIMA COLECCIÓN



Tetric® N-Collection

Tetric® N-Ceram | Tetric® N-Flow | Tetric® N-Bond | Tetric® N-Bond Self-Etch

www.ivoclarvivadent.com

Ivoclar Vivadent AG
Bendererstr. 2 | FL-9494 Schaan | Principality of Liechtenstein | Tel.: +423 / 235 35 35 | Fax: +423 / 235 33 60

Ivoclar Vivadent Marketing Ltd.
Calle 134 No. 7-B-83, Of. 520 | Bogotá | Colombia | Tel. +57 1 627 33 99 | Fax +57 1 633 16 63

Ivoclar Vivadent S.A. de C.V.
Av. Insurgentes Sur No. 863, Piso 14, Col. Napoles | 03810 México, D.F. | México | Tel. +52 (55) 50 62 10 00 | Fax +52 (55) 50 62 10 29

**ivoclar
vivadent®**
passion vision innovation

9, 10). En los dientes anteriores, que son más fáciles de desplazar que los posteriores, ejercer una fuerte presión con la cuña suele ser suficiente para colocar dos láminas de Mylar y lograr un contacto bien ajustado. Una vez colocada la cuña correctamente en los dientes, el resto del espacio se llena con composite en pasta y después se polimeriza (Figs. 11, 12).

Surco o encía

La clave para la regeneración ideal de la papila en el cierre de diastemas, tanto si se usa cerámica como composite, es producir una pronunciada curvatura cervical que comience subgingivalmente¹⁰. Muchos tratamientos tradicionales cierran el diastema con composite o cerámica, quedando “por encima” de la encía a nivel mesio-distal o, como en el fallido tratamiento inicial de este caso, a mitad del diente.

En esta ocasión, tuve que volver a tratar los incisivos centrales inferiores utilizando la nueva matriz Bioclear DC-201 (Diastema Closure – Universal Flat Incisor), que tiene una forma ideal para la zona mesial de los incisivos centrales. El contorno gingival bicóncavo de las diversas matrices Bioclear¹¹ proporciona una forma ideal que hasta ahora era sólo posible usando cerámica para la restauración. Y, lo que es más importante, estas matrices permiten movilizar de forma previsible los tejidos blandos para llevar a cabo la alteración subgingival del perfil emergente. Así, la agresiva curvatura cervical se transforma en una forma bastante plana en los dos

tercios incisales de la matriz. La imagen postoperatoria inmediata (Fig. 13) muestra la significativa diferencia que una matriz bicóncava precurvada puede proporcionar. La papila regenerada termina de cerrar el espacio y la tensión estática de la encía contra las superficies de los dientes interproximales proporciona un sellado de apariencia juvenil, elimina la colonización bacteriana y la acumulación de detritus. Las estrías verticales, que se observan en las fotografías como reflejos especulares modificados en el composite, se colocaron para reducir al mínimo la posibilidad de que los incisivos centrales dieran una apariencia excesivamente ancha¹².

Discusión del resultado

La paciente quedó muy satisfecha con el resultado. La función y la salud mejoró marcadamente y la regeneración inmediata de la papila fue espectacular. La paciente informó de tres importantes mejoras: eliminación del espacio oscuro, de la impactación alimentaria y menor acumulación de placa. La superficie altamente pulida de la resina atrae menos placa que el espacio anterior y la sensación en la superficie es más suave que la de los dientes naturales.

Mi evaluación del caso incluye las siguientes críticas:

a) Como sucede a menudo con los diastemas extensos no tratados con ortodoncia previa a la restauración, la relación altura/anchura de los incisivos centrales no es la ideal (son un poco anchos), cuestión sobre la cual la

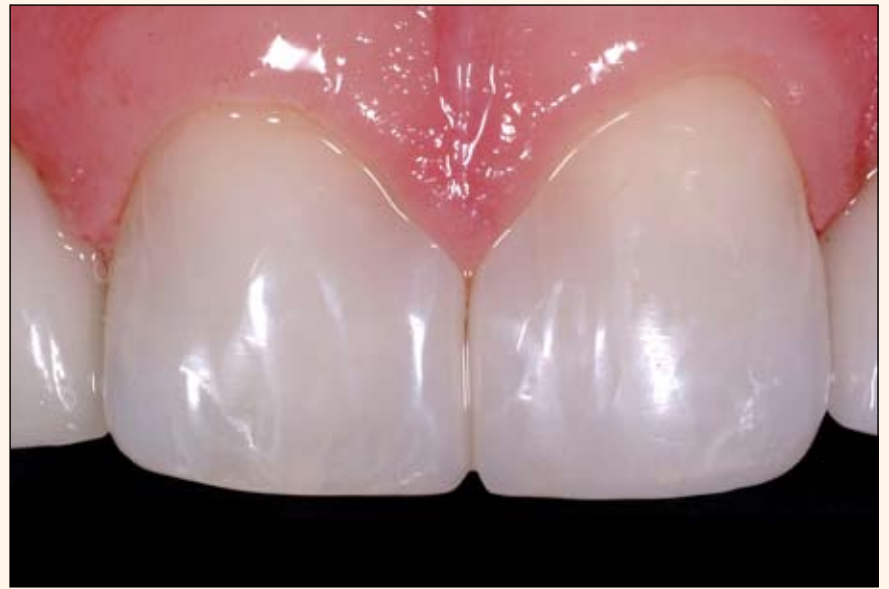

Fig. 13. Imagen postoperatoria inmediata.

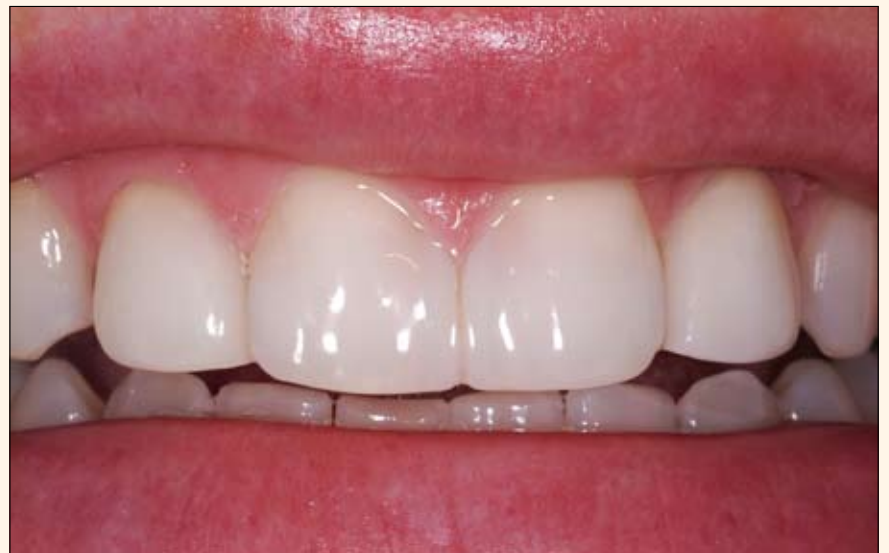

Fig. 14. Seguimiento postoperatorio a las tres semanas que muestra una apariencia más natural o «wet look».

VALORES

- ODONTÓLOGOS: \$ 250.000
- ESTUDIANTES: \$ 180.000

FORMA DE PAGO

Cuenta Corriente Banco de Bogotá N. 352165096

INFORMACIÓN

[cursos@esibarcelona.com](mailto: cursos@esibarcelona.com)

www.esibarcelona.com

HANDS ON PRACTICOS

- TOMA DE IMPRESIÓN
- COLOCACIÓN DE IMPLANTE EN MODELO
- ELEVACIÓN DE SEÑO

PARTNER BY

LUGAR: Club Campestre - Cali
DIA: Septiembre 27 - 28 de 2012

paciente fue advertida cuando eligió el plan de tratamiento. La paciente no quiso someterse a un alargamiento de los dientes, lo cual habría mejorado la relación altura/anchura).

b) Existe una ligera discrepancia de color entre el composite fluido y el esmalte cervical, si bien es mucho más similar en los dos tercios coronales del diente. El compuesto en pasta Filtek Supreme Body es bastante opaco y se adapta bien con el composite fluido de 3M, que sólo viene con un tipo de opacidad. Los composites fluidos ofrecen pocas opciones en términos de color y translucidez, si bien se están desarrollando muchos nuevos compuestos.

Retrospectivamente, podría haber elegido un composite más translucido o de menor valor fluido para el cuarto cervical; sin embargo, esto suele ser problemático debido a que colocar diferentes tonos de composites directos en una matriz para el cierre de diastemas es todo un desafío. En realidad, una vez que los dientes se rehidratan y se observan con menor aumento la discrepancia de color es mínima (Fig. 14). Para remediar el problema en este caso, podría raspar el composite con un diamante de grano medio, regrabar esmalte y composite y la transición de color podría ser fácilmente suavizada con una capa delgada de composite cervical extendida hasta mediados del diente.

Como fabricante de la matriz, tengo una considerable experiencia con el cierre de diastemas con la matriz

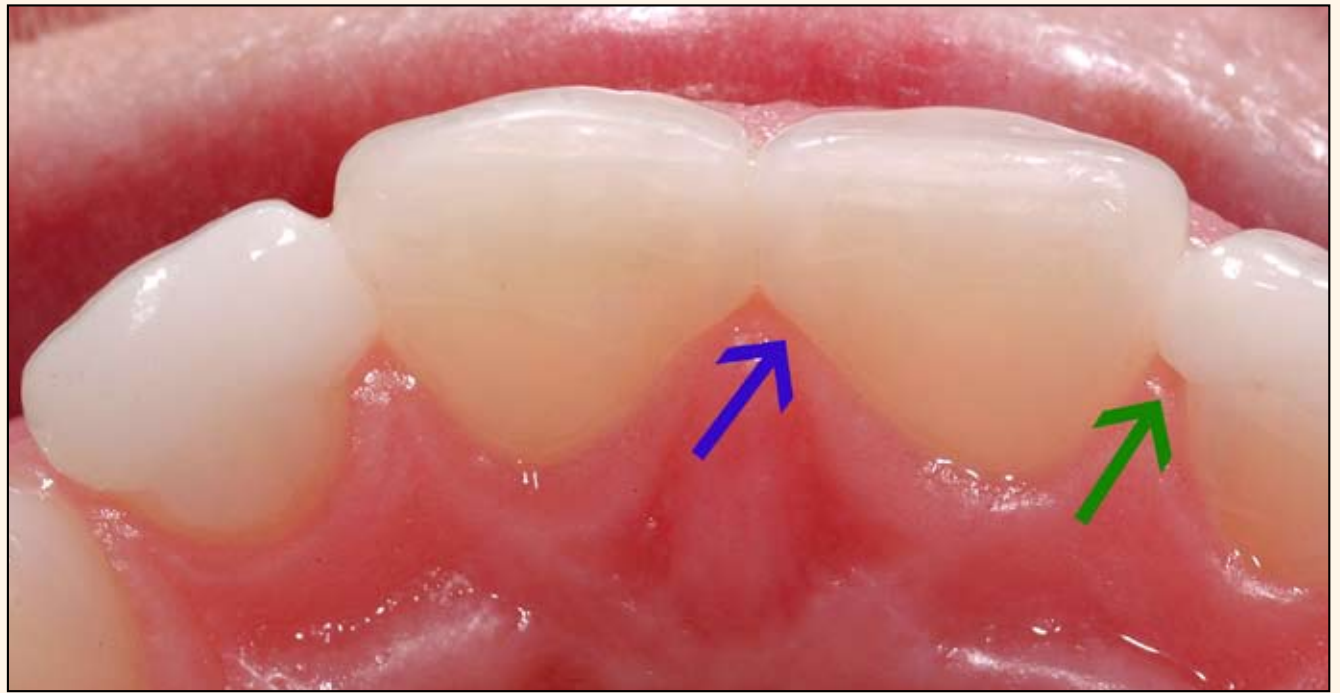

Fig. 15. La flecha azul señala que el composite directo recubre bien la pieza, más allá del ángulo de la línea del diente y en la encía palatina. La flecha verde indica el compromiso típico de las carillas de cerámica para cierre de diastema y más limitado en la encía palatina. Esta zona tiene un mayor potencial de acumulación de bacterias y un menor potencial de regeneración ideal de la papila.

Bioclear, por lo que recomiendo primero trabajar el área interproximal, luego remover el dique de goma y después tratar por separado problemas como abrasiones faciales o adiciones al composite interproximal. He descubierto que el dique de goma es de gran ayuda en la encía interproximal, pero un problema para la zona media del diente. El composite fluido utilizado en este caso, Filtek Supreme Plus Flowable, es uno de los más opacos y más consistentes con los tonos correspondientes del

composite en pasta. Un caso similar tratado por el Dr. Michael Pollack con la matriz Bioclear pero con composites más translúcidos fue publicado el 3/2010 en Oral Health (Canadá) y ofrece un excelente contraste con la opacidad de los composites utilizados en este artículo.

La imagen de la sonrisa en la Fig. 14 muestra una estética razonable tanto en los incisivos centrales tratados con composite directo como en los incisivos laterales tratados con

carillas de cerámica. Sin embargo, la vista oclusal (Fig. 15) muestra un contorno palatal más saludable y una papila más regenerada con el composite directo. La trayectoria de inserción inciso-facial de una carilla de cerámica impide que cubra desde la zona interproximal a la línea de ángulo palatino.

Si desea más información, visite www.bioclearmatrix.com. Consulte las referencias en nuestra edición online en www.dental-tribune.com. [D](#)

PEREIRA - COLOMBIA

PARTNER BY

ESI Barcelona

LOMA LINDA UNIVERSITY
School of Dentistry

**CURSO INTENSIVO
INTERNACIONAL DE IMPLANTOLOGÍA Y
ADIESTRAMIENTO QUIRÚRGICO**

UNIVERSIDAD
SANTIAGO
DE CHILE
POSGRADOS
SALUD

FECHA

13 - 14 - 15 - 16 - 17 de Agosto 2012

LUGAR

IDONTE (Pereira - Risaralda)
Av.30 de Agosto · 35 - 22

HORARIO

8:00 AM A 12:00 PM - 2:00 PM A 6:00 PM

INFORMACION

cursos@esibarcelona.com
www.esibarcelona.com

FORMA DE PAGO

Cuenta Corriente Banco de
Bogotá N. 352165096

Una Solida Base para tu Crecimiento

FECHA: 13 - 14 - 15 - 16 - 17
AGOSTO DE 2012

PARTNER BY

LUGAR

Un seminario sobre excelencia estética en implantes anteriores inaugurará el congreso de Nueva York

El Greater New York Dental Meeting (GN-YDM), el mayor congreso de Estados Unidos, anunció que el primer seminario de su 88 edición será “Excelencia estética en im-

plantes anteriores: más biología en la clínica y más tecnología digital en el laboratorio”, a cargo de los doctores Bernard Touati y Jean-Marc Etienne (Francia).

El seminario, que se impartirá en inglés con el nombre de “Excellence in Anterior Implant Esthetics: More Biology in the Clinic, More Digital Technology in the Lab” tendrá lugar el viernes 23 de noviembre de 9:30 a 12:00 y de 1:00 a 3:30 en el Westside Ballroom (5º piso) del hotel New York Marriott Marquis. El seminario de apertura refleja el carácter científico internacional que ha adquirido el GNYDM desde hace ya casi una década.

De hecho, el congreso neoyorquino ofrecerá una vez más cursos en español, francés, portugués, italiano y ruso, además de uno de los programas científicos en inglés más completos de cualquier congreso, el cual incluye dos teatros quirúrgicos en vivo, conferencias e innumerables talleres hands-on, además de una gran área comercial.

- Además, este año el GNYDM dedicará por primera vez un día específicamente a los avances en implantología en la península ibérica titulado «Jornadas Internacionales en Implantología de España y Portugal en Nueva York». El director científico de este programa es el Dr. Juan Manuel Aragonés, Director de Odontología de la Universidad Europea de Madrid y en las jornadas

participarán reconocidas figuras de la implantología peninsular como los doctores Eugenio Velasco, Miguel Peñarocha, Antonio Da Silva, Vicente Ferrer y Rafa Gómez Font, además de Aragonés. Las plazas son limitadas por lo que debe inscribirse a la brevedad en: regina_8879@hotmail.com



Falta calce

Obtenga un “Mastership”

Por otra parte, se informó que los siguientes cursos que se impartirán en el GNYDM cuentan para el programa de “Mastership” de la Academy of General Dentistry de Estados Unidos, título profesional superior al de “fellowship”.

Taller sobre Fundamentos de ortodon-

cia para el odontólogo general: aprenda hoy y hágalo mañana

Elliott M. Moskowitz, D.D.S., M.S.D. y Laurance Jerrold, D.D.S., J.D.
Domingo, 25 de noviembre - 09:00-12:00 y 02:00-05:00

Taller sobre Instrumentación simplificada para endodoncia

Barry Musikant, D.M.D.
Lunes 25 de noviembre - 9:45-12:45

Taller sobre el tratamiento de urgencias médicas en la clínica dental

Robert R. Edwab, B.S., D.D.S.
Sábado 24 de noviembre - 9:45-12:45


Taller sobre Cirugía bucal para el odontólogo general

Robert R. Edwab, B.S., D.D.S.
Martes 27 de noviembre - 9:45-12:45

Inscripción online al curso: 10 de agosto

Visitantes internacionales

La 88 edición anual del Greater New York Dental Meeting en 2012 ofrecerá una vez más en 2012 conferencias, cursos y talleres en seis idiomas diferentes. Consulte la página web para visitantes internacionales y obtenga toda la información necesaria para viajar a Estados



Unidos y solicitar visa si la necesita. Los siguientes enlaces le ofrecen una carta oficial de invitación del congreso para sus trámites en el Consulado de EE UU y otra información que le puede ser útil.

Carta de Invitación

Además del magnífico programa científico, el congreso le ofrece también la mayor feria de productos dentales de Estados Unidos y muchos otros recursos.

Durante el congreso la editorial Dental Tribune International publicará tres ediciones de su periódico de ferias *Today* y organizará tres días de conferencias gratuitas en inglés de su Club de Estudios en la zona expositiva cercana al teatro quirúrgico principal.

Como siempre, la inscripción en el **Greater New York Dental Meeting es gratuita.**

Le esperamos en Nueva York.

DT

DONTOecuador.com.ec
EL MEJOR portal de negocios en ODONTOLOGÍA

dontologos.com.co

Pronto conectaremos a todos los odontólogos de Colombia y Latinoamérica.

Espera el lanzamiento de una nueva herramienta en www.odontologos.com.co que te traerá muchas ventajas y aportará al crecimiento del gremio de la odontología en Colombia.

Si aún no eres parte de la comunidad de odontólogos más grande del país, te invitamos a registrarte.



PRECISION THAT HITS THE GOAL
MAKE IT SIMPLE

mis[®] | C1

Para obtener más información acerca del C1 visite nuestro sitio: www.mis-implants.com o póngase en contacto con el distribuidor local