PUBLICACION OFICIAL DE fola

DENTAL TRIBUNE

The World's Dental Newspaper · Hispanic and Latin American Edition

EDITADO EN MIAMI www.dental-tribune.com No. 7, 2012, VOL. 9

La cementación de restauraciones estéticas

DENTAL TRIBUNE
El periódico dental del mundo
www.dental-tribune.com

Publicado por Dental Tribune International

DENTAL TRIBUNE
Hispanic & Latin America Edition

Director General
Javier Martínez de Pisón
j.depison@dental-tribune.com
Miami, Estados Unidos
Tel.: +1-305 633-8951

Directora de Marketing y Ventas
Jan Agostaro
j.agostaro@dental-tribune.com

Diseñador Gráfico Javier Moreno
j.moreno@dental-tribune.com

COLABORACIONES
Los profesionales interesados en colaborar deben contactar al director.

Esta edición bimensual se distribuye gratuitamente a los odontólogos latinoamericanos y a los profesionales hispanos que ejercen en Estados Unidos.

Dental Tribune Hispanic and Latin America Edition es la publicación oficial de la **Federación Odontológica Latinoamericana (FOLA)**. Además, estamos asociados con las siguientes instituciones: **AMIC Dental** (México), **Expodent/CACID** (Argentina), **CODI** (Guatemala), **Greater New York Dental Meeting** (Nueva York), **Hispanic Dental Association** (EEUU), **Federación Dental Internacional** (FDI), **Federación Odontológica de Centroamérica y Panamá (FOCAP)** y **Salón Dental de Chile**.

Dental Tribune Study Club
El club de estudios online de Dental Tribune, avalado con créditos de la ADA-CERP, le ofrece cursos de educación continua de alta calidad. Inscríbase gratuitamente en www.dtstudyclubspanish.com para recibir avisos y consulte nuestro calendario.

DENTAL TRIBUNE
INTERNATIONAL

Group Editor: Daniel Zimmermann
newsroom@dental-tribune.com
+49 341 48 474 107
Editors: Claudia Salwiczek
Yvonne Bachmann
Copy Editors: Sabrina Raaff
Hans Motschmann
President/CEO Torsten Oemus
Sales & Marketing Peter Witteczek
Matthias Diessner
Director of Finance & Controlling
Dan Wunderlich
Marketing & Sales Services
Nadine Parczyk
Vera Baptist
License Inquiries Jörg Warschat
Accounting Manuela Hunger
Business Development Bernhard Moldenhauer
Project Manager Online Alexander Witteczek
Executive Producer Gernot Meyer

Holbeinstr. 29, 04229 Leipzig, Germany
Tel.: +49 341 4 84 74 302 | Fax: +49 341 4 84 74 *173*
Internet: www.dental-tribune.com
E-mail: info@dental-tribune.com

Oficinas Regionales
ASIA PACIFIC
Dental Tribune Asia Pacific Limited
Room A, 20/F, Harvard Commercial Building,
111 Thomson Road, Wanchai, Hong Kong
Tel.: +852 3113 6177 |Fax +8523113 6199

THE AMERICAS
Dental Tribune America, LLC
116 West 23rd Street, Ste. 500, New York, N.Y. 10011, USA
Tel.: +1 212 244 7181 | Fax: +1 212 224 7185

La información publicada por Dental Tribune International intenta ser lo más exacta posible. Sin embargo, la editorial no es responsable por las afirmaciones de los fabricantes, nombres de productos, declaraciones de los anunciantes, ni errores tipográficos. Las opiniones expresadas por los colaboradores no reflejan necesariamente las de Dental Tribune International.
©2012 Dental Tribune International.
All rights reserved.

La cementación predecible de restauraciones estéticas indirectas

*Por Irfan Ahmad**

La mayoría de los tratamientos dentales estéticos actuales se basan en la odontología estética basada en resinas (Resin-based Aesthetic Dentistry o RES, por sus siglas en inglés). La esencia de la RED es lograr una adhesión eficiente en el sustrato natural del diente, sea esmalte o dentina, para obtener una restauración de larga duración. Esto se aplica tanto a las restauraciones estéticas directas como a las indirectas.

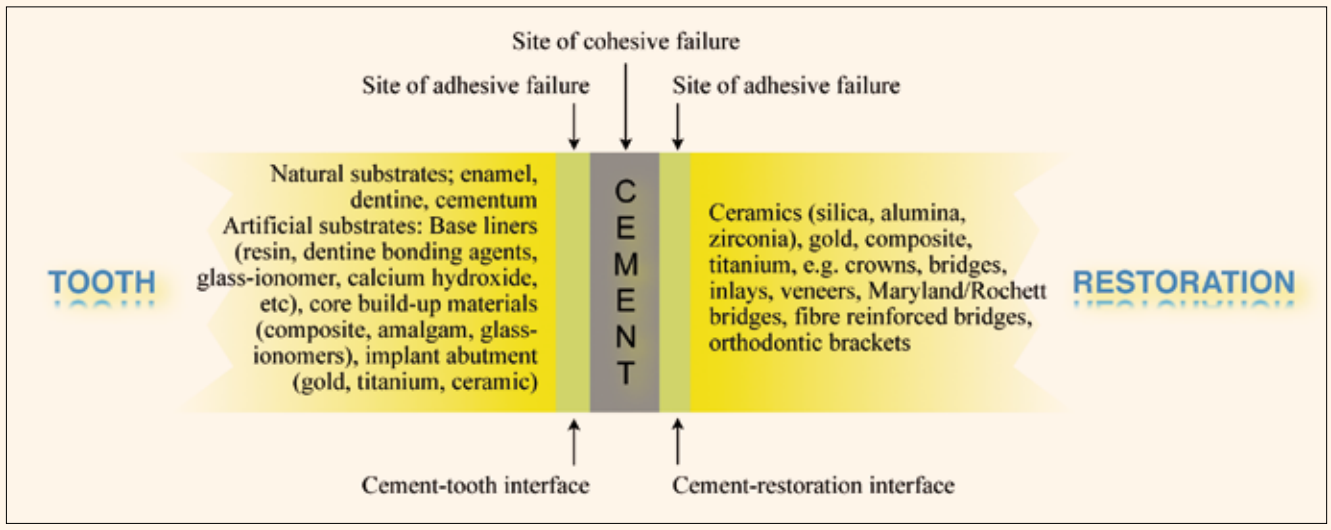

Fig. 1. Mecanismo de cementación: se crean dos interfases entre el diente y la restauración: interfase cemento-diente y la interfase cemento-restauración.

La adhesión al esmalte sigue un protocolo establecido, pero la adhesión a la dentina ha demostrado ser más difícil y ha experimentado considerables cambios. Sin embargo, la mayoría de agentes actuales de adhesión a la dentina (DBA) son capaces de unirse eficazmente, si bien el método para la lograr este objetivo sigue siendo discutible. Algunos expertos defienden el autograbado con DBA, mientras que otros prefieren el grabado total; sólo la investigación aclarará la validez de estos métodos.

Independientemente de la técnica utilizada, la adhesión RED es un requisito esencial para el éxito y durabilidad de las restauraciones dentales estéticas.

Hay que señalar que el rendimiento clínico de los cementos dentales depende en un 50% del profesional, lo cual incluye seguir precisamente la técnica clínica, la mezcla, la dispensación y la carga del cemento. Los factores de riesgo restantes son el diseño de la preparación (lo ideal es un ángulo de convergencia de 12° para obtener una forma con adecuada resistencia), las propiedades del material, ubicación de los dientes en la boca y factores del paciente, como la higiene oral.

Interfases

La función primordial del cemento dental es unir una restauración indirecta a un pilar intraoral, que puede ser el sustrato natural del diente o un material de restauración artificial. Los mecanismos por lo que los cementos logran esta unión se denominan "cementación" (luting) o "adhesión" (bonding). La cementación es una retención no adhesiva, y la adhesión implica una unión más estrecha del cemento a la restauración y el diente, lo que incluye una adhesión micromecánica y química.

El mecanismo de cementación de los cementos se clasifica como:

1. Retención no adhesiva o retención mecánica, debida por un lado a las irregularidades de la superficie del diente y por otro a las irregularidades de la parte interna de la restauración, midiendo la capa de cemento entre 20 y 100 micras (este mecanismo es aplicable a todos los cementos dentales).

2. "Adhesión" micromecánica que compromete a irregularidades aún más finas de la superficie menores de 2 micras, creadas por grabado, abrasión por aire y, por lo general, en combinación con un DBA mediante la formación de una capa híbrida (0,5 a 10 micras).

3. Adhesión química (molecular) mediante la fuerza bipolar Vander Waals y enlaces químicos, que es el ideal que los cementos actuales se esfuerzan por lograr.

A fin de comprender el mecanismo de cementación, hay que considerar las dos interfases entre el cemento y el complejo diente/restauración. En el diente, el sustrato es la dentina, esmalte o el cemento, y a esto se lo denomina «interfase cemento-dientes». El lado opuesto es la restauración artificial, denominada «interfase cemento-restauración» (Fig. 1). Algunos cementos ofrecen adhesión química en ambas interfases. Sin embargo, es posible contar con un gran número de interfases dependiendo del sustrato del diente y la restauración. Estas interfases son el vínculo más débil y son responsables de los fracasos adhesivos. El fracaso cohesivo es el fracaso del cemento o la fractura del diente o de la restauración.Un cierre hermético y seguro es esencial para prevenir la microfiltración entre las interfases formadas por la parte inferior de la mayor parte de la restauración y los márgenes «abiertos» expuestos a la cavidad oral. Además, los márgenes expuestos también son vulnerables a las tensiones oclusales transmitidas en sentido corono cervical, y el cemento debe ser resistente a estas fuerzas a fin de mantener un sellado hermético de larga duración.

** The Ridgeway Dental Surgery*
173 The Ridgeway, North Harrow
Middlesex, HA2 7DF, UK
iahmadbds@aol.com
www.irfanahmadtrds.co.uk

Fig. 2. Restauraciones defectuosas de amalgama que deben ser reemplazadas.

Fig. 3. Después de retirar la amalgama no se intenta ampliar la cavidad para crear retenciones, manteniendo así la integridad estructural del diente. Además, se excava la dentina blanda careada, pero la dura, y descolorida se deja in situ para preservar el sustrato del diente.

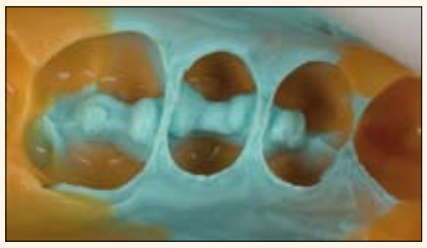

Fig. 4. Toma de impresión para fabricar incrustaciones cerámicas indirectas.

Cementos contemporáneos

En la actualidad, no hay un cemento que pueda ser utilizado para todas las restauraciones indirectas. La elección del cemento depende del tipo de restauración, el material de restauración y las diferentes situaciones clínicas. Una selección juiciosa es imprescindible para una cementación eficaz y para la longevidad de la prótesis. Los cementos contemporáneos permanentes para restauraciones definitivas se categorizan en ionómeros de vidrio modificados con resina (RMGI) y resinas (Tabla I). Las últimas se dividen a su vez en resinas convencionales (CR) y resinas adhesivas (AR). Las AR verdaderas son sólo aquellas que contienen monómeros MDP (10-methacryloyloxydecyl dihidrógeno fosfato) o 4-META (methacryloxy-etilo anhídrido trimelitato), por ejemplo Maxcem Elite (Kerr), RelyX Unicem (3M ESPE) y Panavia 21, Panavia F2.0, Clearfil SA (Kuraray Dental).

Selección de un cemento permanente

La elección del cemento para una prótesis indirecta depende del tipo de restauración, el material restaurador del que está hecha la restauración y la situación clínica. (La Tabla II resume la elección ideal de cemento en función del tipo y material de restauración).

Tipo de restauración

Las restauraciones indirectas se clasifican en intracoronal o extracoronal. Además, la restauración puede ser retentiva o no retentiva (Tabla III). Las restauraciones retentivas obtienen su retención y resistencia de la geometría de la preparación

	Formulation	Varieties	Advantages	Disadvantages	Cementation mechanism:	
					Cement–tooth interface	Cement–restoration interface
RMGI	Polyalkenoic acid with addition of a methacrylate component (e.g. HEMA) and fillers	Pre-capsulated, chemical and light-cured	Adhesion to dentine, thin film thickness, antimicrobial, fluoride releasing, low solubility, adheres to moist tooth substrate, reduced chemical trauma to pulp	Mechanically weaker than resins, significant post-cementation dimensional changes may fracture weak ceramics	Chemical adhesion	Mechanical interlocking
CR	Polymer infiltrated with filler particles	Chemical, light-and dual-cured, low and high viscosities, shade tints to modify colour	High compressive strength, superior optical properties	Technique sensitive, hydrolytic degradation, shade shift over time, possible post-opsensitivity with poor technique	Micromechanical adhesion and/orchemical adhesion	Chemical adhesion
AR	Polymer infiltrated with filler particles with the addition of an adhesive functional phosphate monomer (e.g. MPD)	Dual-cured, self-etch, self-adhesive, antibacterial, fluoride releasing	High compressive strength, superior optical properties, chemical bonding to cast-metal, alumina and zirconia substructures	Technique sensitive, hydrolytic degradation, shade shift over time, lower bond strength compared with CR, reduced post-op sensitivity compared with CR	Micromechanical adhesion and/or chemical adhesion	Chemical adhesion

Tabla I. Propiedades de los cementos definitivos contemporáneos y de los mecanismos de cementación en las interfases cemento-diente y cemento-restauración.

Fig. 5. El molde de yeso muestra retenciones en las preparaciones de la cavidad, que eventualmente se llenarán con un cemento resinoso permanente.

Fig. 6. Las retenciones en la cavidad se bloquean en el molde de yeso para facilitar la fabricación de las incrustaciones cerámicas.

Fig. 7. Cementación posterior de las incrustaciones cerámica con un cemento a base de resina.

Type of restoration	Restorative material	Ideal cement	Possible cement
Cast-metal crowns and inlays, intra-radicular posts, PFM crowns and FPDs (bridges)	High gold and semi-precious alloys	AR, RMGI	ZP, PC, CR
Maryland/Rochette bridges and splints	Semi-precious alloys	AR	CRD
Fibre-reinforced composite bridges and splints	Composite, fibre	AR	CRD
Light-transmitting intra-radicular posts	Fibre, zirconia	AR	CRD
Orthodontic fixed brackets	Metal alloy	AR	CRD
Inlays and onlays	Composite or silica-based ceramic	AR	CRD
PLVs (feldspathic)	Silica-based ceramics	CRL	AR
All-ceramic crowns, e.g. feldspathic, leucite-reinforced pressed glass, lithium disilicate	Silica-based ceramics	AR, CRD	RMGI
All-ceramic crowns and FPDs of glass-infiltrated alumina, densely sintered alumina, zirconia substructures	Alumina- and zirconia-based ceramics	AR, RMGI	
Implant-supported crowns or FPDs	PFM, or alumina- and zirconia-based ceramics	AR, RMGI	ZOE

Key
AR: adhesive resin; CR: conventional resin; CRL: conventional resin, light-cured; CRD: conventional resin, dual-cured; FPD: fixed partial denture; PC: polycarboxylate; PLV: porcelain laminate veneer;
RMGI: resin-modified glass ionomer; ZOE: zinc/oxide eugenol; ZP: zinc phosphate.

Tabla II. El tipo de cemento depende del tipo de restauración y del material de la misma.

del diente (por ejemplo, la preparación de la corona), y por lo tanto no es obligatoria la cementación adhesiva. En consecuencia, estas restauraciones pueden ser cementadas con cementos tradicionales tales como fosfato de zinc o ionómero de vidrio, que son menos sensibles a la técnica usada. Por el contrario, las restauraciones no retentivas tienen limitadas sus características de retención por el tipo de preparación realizada en los dientes y son en su mayoría totalmente dependientes de la adhesión RED al sustrato del diente, por ejemplo los tipos Maryland/Rochette, las prótesis parciales fijas reforzadas con fibra (FPD), las carillas de porcelana (PLV) y los inlays/onlays.

Este cambio de paradigma de las restauraciones retentivas a las no retentivas, ha sido posible debido a los avances en la tecnología de los materiales dentales y de las técnicas clínicas adhesivas, que han puesto un mayor énfasis en la preservación del sustrato natural del diente. Mientras que en el pasado, el diseño de la preparación era geométrico y extenso (dictado por las propiedades del material restaurador), ahora es amorfo y minimalista (dictado por la extensión de la enfermedad; Figs. 2-7).

Restauraciones estéticas

Esencialmente, cualquier restauración que logre recuperar la salud y función puede ser también estética. Sin embargo, el término «restauraciones estéticas» se usa por lo general para describir el color de los dientes restaurados o de las prótesis. Las restauraciones estéticas pueden ser directas, utilizando materiales compuestos a base de resina, o indirectas, fabricadas exclusivamente a partir de un único material cerámico o con una subestructura rígida (cerámica o metal), que posteriormente es recubierta con una capa de porcelana más débil. Esta es la base para el alto porcentaje de éxito de las coronas de porcelana fundida sobre metal (PFM) y las FPD.

La principal desventaja de las restauraciones de PFM es la poca estética en el margen cervical, que presentan un aspecto grisáceo debido a la visibilidad de la subestructura de metal o a la traslucidez de la misma, por la presencia de un biotipo periodontal fino. Por lo tanto, se ha hecho un esfuerzo para buscar alternativas, utilizando densos núcleos de cerámica de alta resistencia para respaldar a las porcelanas estéticas más débiles. Aunque

Tetric® N-Collection

Un completo sistema restaurativo nano-optimizado

DESCUBRA NUESTRA ÚLTIMA COLECCIÓN

Tetric® N-Collection

Tetric® N-Ceram | Tetric® N-Flow | Tetric® N-Bond | Tetric® N-Bond Self-Etch

www.ivoclarvivadent.com

Ivoclar Vivadent AG
Bendererstr. 2 | FL-9494 Schaan | Principality of Liechtenstein | Tel.: +423 / 235 35 35 | Fax: +423 / 235 33 60

Ivoclar Vivadent Marketing Ltd.
Calle 134 No. 7-B-83, Of. 520 | Bogotá | Colombia | Tel. +57 1 627 33 99 | Fax +57 1 633 16 63

Ivoclar Vivadent S.A. de C.V.
Av. Insurgentes Sur No. 863, Piso 14, Col. Napoles | 03810 México, D.F. | México | Tel. +52 (55) 50 62 10 00 | Fax +52 (55) 50 62 10 29

ivoclar vivadent®
passion vision innovation

Fig. 8. Fractura de una carilla de porcelana en el pilar distal de un FPD.

Fig. 9. Molde de yeso de las preparaciones dentales para una corona completa.

Fig. 10. Restauraciones mono-capa fabricadas con una sola cerámica y soporte adicional obtenido del diente subyacente.

Fig. 11. Restauraciones de dos capas fabricadas a partir de un núcleo denso (metal o cerámica), que soporta una carilla estética de porcelana.

Fig. 12. Coronas totalmente cerámicas fabricadas a partir de sílice, que son el tipo de restauración indirecta más estética.

Fig. 13. Las carillas de porcelana son restauraciones delicadas que requieren una cuidadosa manipulación para evitar una ruptura accidental durante la cementación.

las cerámicas pueden imitar la apariencia de los dientes naturales, se ven afectadas por fracturas en un medio oral acuoso y dinámico. La imbibición de agua y las cargas oclusales propagan la formación de grietas en las irregularidades superficiales expuestas de la cerámica, lo que lleva al desprendimiento o fractura catastrófica. Es más, incluso si la superficie está altamente pulida o glaseada, el principio para el uso de cerámica en la cavidad oral es que debe estar apoyada ya sea por el sustrato natural del diente o por una subestructura de alta resistencia.

Las cerámicas son un material inherentemente frágil (alto módulo de elasticidad) y por lo tanto susceptibles a fracturas. Las imperfecciones microscópicas en el material se denominan «falla de Griffith», que forma grietas y, si no se reparan, llevan a una fractura catastrófica de la cerámica. Las grietas se propagan por un medio oral hostil: la dinámica (fuerzas oclusales) y la humedad (corrosión por estrés). Además, la fatiga estática es tiempo-dependiente, lo que, finalmente produce una fractura (Fig. 8).

Se utilizan muchos mecanismos para detener la propagación de una fractura, como el refuerzo por infiltración de vidrio y el endurecimiento en la fase de transformación. La prevención de fracturas depende también de la situación clínica, del método y técnica de fabricación de la restauración y del proceso de fortalecimiento de la cerámica.

Con objeto de que la cerámica perdure en la cavidad oral, deben estar apoyadas por cualquiera de los recursos naturales diente-sustrato o una subestructura. Dos tipos de restauraciones cerámicas son posibles: en primer lugar, una restauración monocapa, que se compone enteramente de una única cerámica, la cual obtiene su apoyo a través de la unión adhesiva al sustrato del diente subyacente, y, segundo, una restauración bicapa, con una subestructura para mantener el recubrimiento estético cerámico. Esta subestructura puede ser de metal o de un núcleo cerámico de alta densidad y este tipo de restauración puede ser cementada con un cemento de resina o con un cemento de RMGI

Las cerámicas dentales pueden clasificarse arbitrariamente como con base de sílice, alúmina o zirconia. Las compuestas de sílice son más débiles, tienen un alto contenido de vidrio y excelentes propiedades ópticas, haciendo de ellas el tipo más estético de cerámica, por ejemplo las feldespáticas, de leucita reforzado, de disilicato de litio y las sintéticas (Fig. 12). Las cerámicas de alúmina y zirconia tienen menor contenido de vidrio, menor transparencia y la transmisión de luz es más pobre, por lo que son menos estéticas, pero ofrecen mayor resistencia; por ejemplo, la cerámica de alúmina (resistencia a la flexión de 700MPa) y la de zirconio (resistencia a la flexión de > 1000MPa). Sin embargo, debido a su dureza y menores propiedades ópticas, las restauraciones de monocapa de alúmina y de zirconia no son prácticas. Por lo tanto, estas cerámicas de alta resistencia son ideales para prótesis de doble capa, que actúa como una densa base subyacente para apoyar las más débiles pero más estéticas porcelanas a base de sílice en FPDs individuales y múltiples.

Escenario clínico

El factor final que determina la elección del cemento es el escenario clínico. Si la

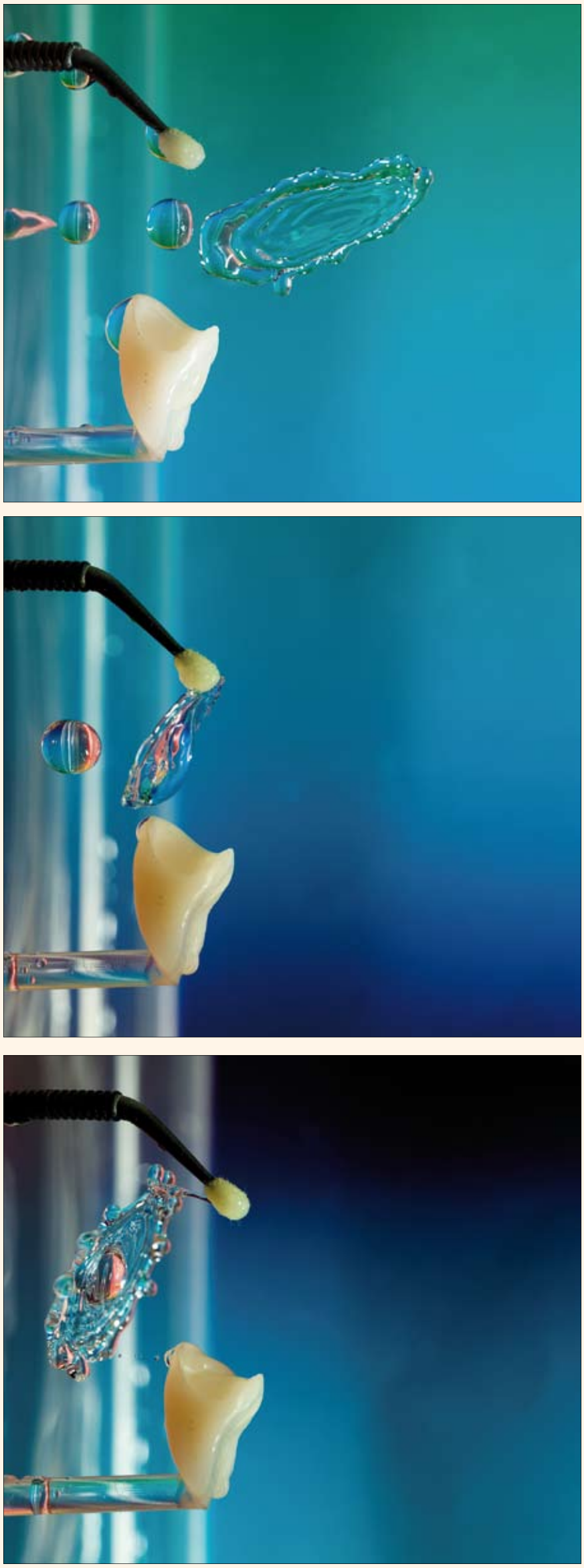

Figs. 14 a-c. La aplicación de silano como agente de unión en la superficie de una restauración cerámica a base de sílice forma una conexión de sílice-silano, la cual produce la adhesión química en la interfase cemento-restauración.

resistencia y la forma de retención del pilar es menor que el ideal, 6° axial (12° de ángulo de convergencia), un cemento de resina es una prudente elección para reforzar y mejorar la resistencia a la fractura del complejo restauración/pilar/cemento. Del mismo modo, cuando no es posible realizar una restauración debido a su pobre integridad marginal, es posible sellar los márgenes abiertos con cementos de resina.

Por último, ante la dificultad de conseguir un ambiente seco, como por ejemplo, en el caso de profundos márgenes subgingivales, los cementos a base de RMGI son una mejor opción ya que son menos sensibles a la humedad.

Adhesión indirecta de restauraciones estéticas

Las restauraciones estéticas indirectas, RED, son sensibles y exigentes con la técnica utilizada. Si no se siguen meticulosos protocolos clínicos o los materiales no son los adecuados, el fracaso está asegurado. Es más, las restauraciones estéticas son únicas, ya que a menudo tienen muy poco grosor, no son retentivas y son delicadas y frágiles, por lo que requieren una manipulación cuidadosa para evitar que se rompan durante el procedimiento de cementación (Fig. 13).

Elección del cemento

La elección del cemento definitivo en el caso de las restauraciones estéticas definitivas está entre las RMGI o las resinas. Si bien las RMGIs ofrecen una adherencia química a la dentina, no son adecuadas para restauraciones estéticas debido a sus malas propiedades mecánicas y sus inferiores propiedades ópticas (opacidad profunda), lo cual hace que las cerámicas transparentes a base de sílice no tengan brillo, y una selección limitada de colores dificulta poder realizar una comparación cromática exacta. Además, las RMGIs sufren significativos cambios dimensionales después de la cementación que pueden fracturar las restauraciones de cerámica de una capa. Por lo tanto, el cemento ideal para restauraciones estéticas es una resina que tenga propiedades físicas, mecánicas y ópticas superiores (Tabla I). Los nuevos cementos de resina ofrecen también una película de bajo espesor, entre 8 y 21 micras, comparables con las de RMGI, lo cual reduce la microfiltración. Sus desventajas son la degradación hidrolítica, inestabilidad cromática en el tiempo, sensibilidad postoperatoria y que requieren seguir una estricta técnica.

La siguiente decisión es elegir entre el cemento AR o CR. La variedad de cementos de resina AR no es la apropiada para la cementación de restauraciones estéticas debido a su limitada disponibilidad cromática y a que la imposibilidad de controlar el tiempo de trabajo del fotocurado dual dificulta eliminar el exceso de cemento. Además, muchas restauraciones estéticas requieren una preparación mínima con un margen en el esmalte. Como los cementos de autograbado AR no requieren grabar el esmalte por separado con ácido fosfórico al 37%, el pH más alto del primer de los AR puede que no cree un patrón adecuado de grabado en el esmalte para obtener una adhesión eficaz. Por estas razones, el cemento tipo CR es la opción ideal para la adhesión de restauraciones estéticas en dientes en los que se ha trabajado el color.

Los cementos CR están recomendados en cerámicas de sílice de una capa, no retentivas (menor resistencia a la flexión de 100 a 300 MPa), las cuales ofrecen mayor translucidez, siempre que el sustrato subyacente del diente sea de un color aceptable. Estas cerámicas pueden grabarse con ácido fluorhídrico para mejorar la mecánica de retención, y cuando se tratan con silano (Figs. 14 a-c) crean una adhesión química silano-sílice en el interfaz cemento-restauración. Sin embargo, el CR debe usarse también con un DBA, sea de grabado total o de autograbado.

Las resinas convencionales tienen una amplia guía de colores y pastas de prueba para un preciso ajuste del color. Además, el cemento CR fotopolimerizable puede

Type of restoration	Intra-coronal	Extra-coronal
Inlay	Non-retentive	
Onlay		Non-retentive
PLV		Non-retentive
Maryland/Rochette bridges and splints		Non-retentive
Fibre-reinforced composite bridges and splint s s		Non-retentive
Orthodontic brackets		Non-retentive
Full-coverage crown		CRL
FPD		AR, CRD
Implant-supported crowns and FPD		AR, RMGI

Tabla III. Restauraciones retentivas y no retentivas.





Fig. 15. Deficiente patrón de grabado de esmalte con una DBA de séptima generación



Fig. 16. Profundo patrón de grabado de esmalte con el OptiBond XTR.



Figs. 17 a y b. El OptiBond XTR tiene mayor penetración en los túbulos de la dentina y un espesor de película de sólo 5 micras, comparado con las 35 micras de otros agentes adhesivos de autograbado.

Figs. 18 a-c. El OptiBond XTR incorpora un monómero adhesivo que se acopla a las superficies de conexión de las restauraciones de cerámica para lograr una adhesión química en la interfase cemento-restauración.

utilizarse para restauraciones con espesores de 1,5 a 2 mm o más delgadas y el CR de fotocurado dual para espesores de > 2 mm o para núcleos opacos, lo que aumenta su versatilidad y aplicaciones clínicas.

El NX3 Nexus (Kerr) es un cemento tipo CT disponible en una gran variedad de tonos de color del diente, lo que permite realizar un ajuste cromático exacto. Las pastas de prueba corresponden precisamente con los matices de color del cemento definitivo, lo que permite su evaluación y alteración antes de la cementación final. Las características que definen al NX3 son su estabilidad cromática en el tiempo y compatibilidad con la mayoría de DBA de séptima generación.

Una preocupación importante con cementos de resina, especialmente asociada con los cementos de resina de doble curado, es que cuando envejecen muchas restauraciones estéticas translúcidas adoptan un color amarillento desagradable. Esto se atribuye a la reacción de fraguado de los agentes de cementación. Para mitigar este efecto indeseado, el NX3 Nexus incorpora un agente que garantiza la estabilidad cromática en el tiempo.

También es esencial que el CR y la DBA sean compatibles entre sí. La compatibilidad es sobre todo un problema con los agentes de DBA de autograbado debido a la capa residual de inhibición ácida que retarda o impide el secado de los cementos de resina de curado dual u oscuros. El NX3 tiene una excelente compatibilidad adhesiva con la séptima generación de cementos DBA de grabado total y de autograbado, por lo que no necesita un activador para los adhesivos de doble curado. Esto simplifica los protocolos clínicos y asegura una unión predecible en la interfaz cemento-diente, y en combinación con un DBA tiene una resistencia al cizallamiento (SBS) de aproximadamente 34 MPa para la dentina y de 30 MPa para esmalte. En la interfase cemento-restauración, el NX3 se adhiere químicamente a los materiales de la mayor parte de restauración, incluyendo materiales compuestos a base de resina, bloques de porcelana para CAD/CAM, alúmina, óxido de zirconio y metal, logrando un SBS máximo de más de 30 MPa. Por último, el NX3 ofrece la opción de fotopolimerización doble, permitiendo que las restauraciones con

© MIS Corporation. All rights reserved.

IMPLANTES EN LA GRAN MANZANA...

IMPLANTOLOGY 2012

July 30th - August 2nd, NYU College of Dentistry

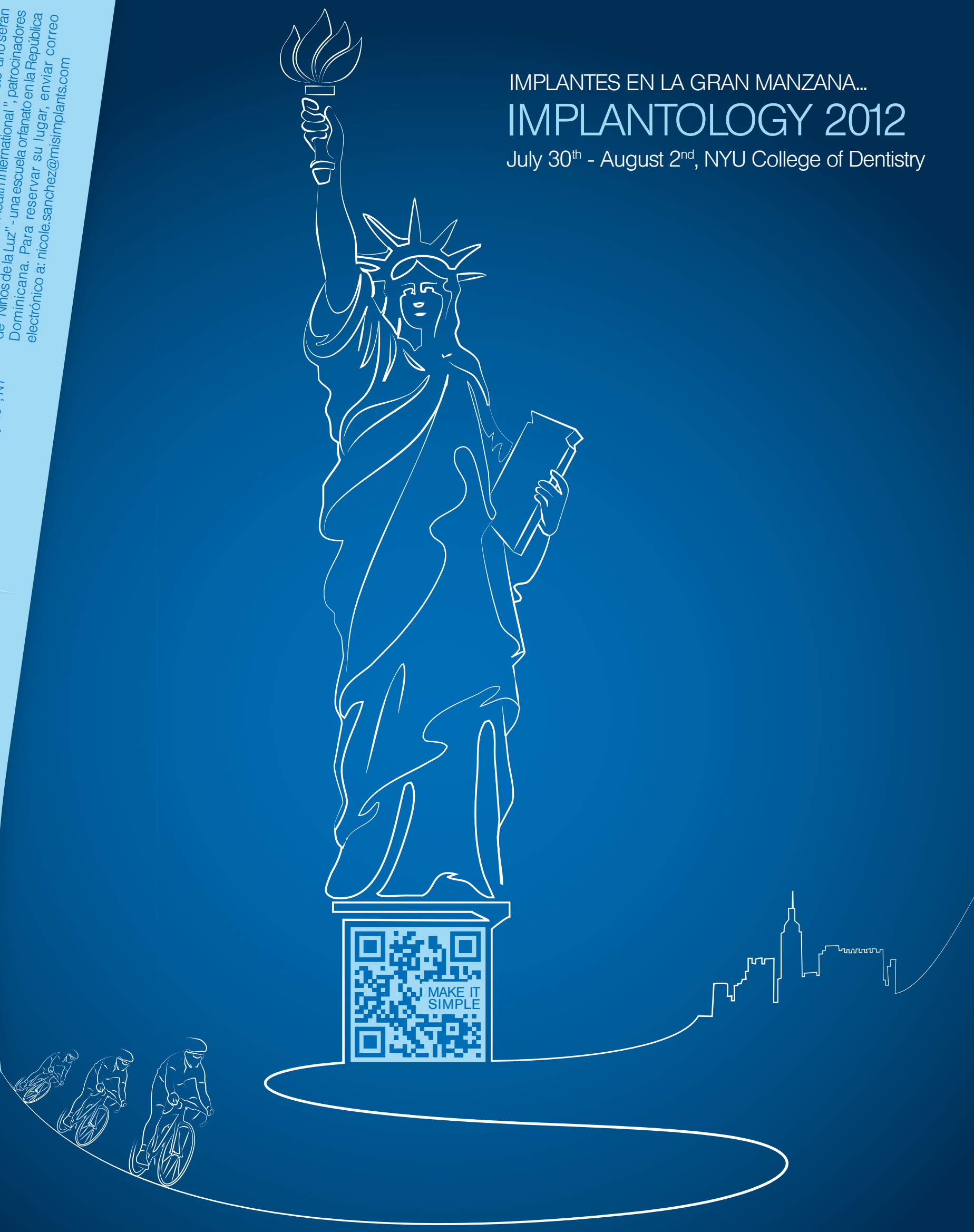

MILES FOR SMILES

July 29th, NY

Acompáñenos en la segunda carrera MIS en bicicleta por Nueva York! Todas las ganancias de este año serán donadas a "Impact Health International", patrocinadores de "Niños de la Luz" - una escuela orfanato en la República Dominicana. Para reservar su lugar, enviar correo electrónico a: nicole.sanchez@misimplants.com

MIS USA Cycling team

APRENDER. COLABORAR. INTERACTUAR . ASÍ DE SIMPLE

MIS le ofrece un curso internacional de 4 días en NYU bajo el título: Implantología 2012 - tendencias actuales en implantología Dental. Instruido por expertos de nivel internacional, el curso se centrará en procedimientos quirúrgicos y de rehabilitación, ofreciendo debates interactivos basados en un espectro amplio de casos científicos. Los graduados recibirán un certificado de MIS NYU. Para el registro por favor contáctese con su distribuidor local de MIS o visite nuestro minisite: www.mis-events.com/nyu

MIS®

NYU