

DENTAL TRIBUNE

The World's Dental Newspaper • Slovenian Edition 

SLOVENIJA

APRIL 2022

ŠT. 2 / LETO 13

SLOVENIA
سلافينيا

Stranski produkt nanotehnologije

strani 6-7

Nov izziv: ravnanje z odpadki

Laser v ordinaciji

stran 11

Uporaba je veliko večja

Intervju

strani 14-15

Spoznajte poravnalnike



Hitra in učinkovita restavracija s steklohibridi: »stamp technique«

dr. Rosalía Marcano, Španija

Steklohibridne restavracije v zobozdravstvu prinašajo številne prednosti. So biokompatibilne in ne zahtevajo aplikacije veziv za adhezijo ali protokolov absolutne izolacije. Zaradi visoke viskoznosti in kemičnih značilnosti jih lahko nanašamo v večjih količinah ne glede na globino kavitete in se izognemo vmesnim fazam. Prav tako jih je z inštrumentom ali šampiljko mogoče enostavno oblikovati (kot bomo videli v predstavljenem primeru). In ne nazadnje, stroškovna učinkovitost tega razreda materialov, celo pri restavracijah nosilnih posteriornih zob, je pritegnila pozornost strokovne literature¹.



Biografija

Dr. Rosalía Marcano je leta 2007 diplomirala na Univerzi Santa María v Venezueli in leta 2009 zaključila še izobraževanje iz estetskega zobozdravstva. Po selitvi v Španijo je dokončala študij Klinične in napredne oralne implantologije ter magisterij iz implantologije na Univerzi v Sevilji leta 2013, medtem ko je delala v zasebnih praksah v Sevilji in Madridu. Od leta 2017 zastopa GC-jevo ekipo za profesionalne storitve v zobozdravstvu GC Ibérica Professional Services in prispeva k organizaciji in razvoju izobraževalnih dejavnosti, tečajev in delavnic za zobozdravnike – vse to pa počne ob svoji redni klinični praksi in doktorskem študiju na Univerzi v Valladolidu (Španija).

(EQUIA Forte HT, GC) je najnovejši material v tej kategoriji. Sestavljen je iz visoko reaktivnih, površinsko obdelanih fluoroaluminosilikatnih steklenih delcev in poliakrilne kisline z visoko molekularno težo. Porazdelitev velikosti delcev je bila natančno optimizirana. Posledično je z materialom lažje rokovati in izboljšali sta se njena kompresijska moč ter odpornost na obrabo²⁻⁵. Sistem vključuje sinergistično prevleko (EQUIA Forte Coat, GC), ki zapre restavracijo, poskrbi za gladkejšo površino in zmanjša obrabo, zaradi česar je material primeren tudi za dolgotrajne restavracije. Ima tudi estetski »glazurni učinek«, medtem ko ščiti ma-

terial pred prezgodnjo izgubo ionov in vode, kar sta pomembni mehanski značilnosti⁶. Material se da preprosto oblikovati s sondo ali lopatko, omogoča pa tudi enostavno nanašanje s tehniko štempljanja, manjšo kopijo zobne strukture, temelječe na pacientovem lastnem zobu ali celo klasičnem voščenem modelu.

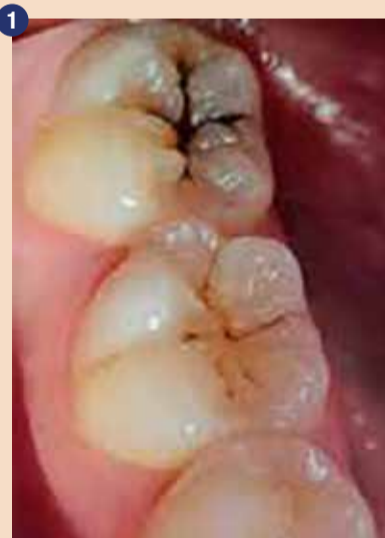Poročilo o primeru: restavracija I. razreda z EQUIA Forte HT in »stamp technique«

16-letna zdrava pacientka je imela restavracije spodnjih molarjev

zaradi karioznih lezij v preteklosti. Zaradi preteklega zdravljenja je pacientka redno hodila na preglede vsaj enkrat letno in skušala vzdrževati dobre higienske navade. Ob rednem pregledu je omenila nove »črne madeže« na spodnjih molarjih in občutljivost zadnjega molarja v četrtem kvadrantu (slika 1). Med kliničnim pregledom smo našli zabarvana območja na zobeh 46 in 47. Kompozitne restavracije molarjev v tretjem kvadrantu so bile v dobrem stanju.

Pri opazovanju lezij smo videli, da je sklenina zoba 47 nekoliko osivela, kar je namigovalo na spodaj skri-

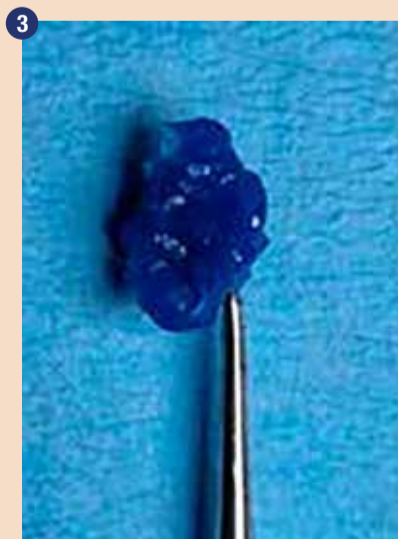
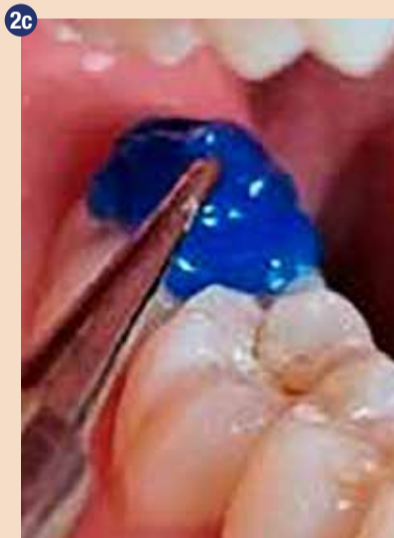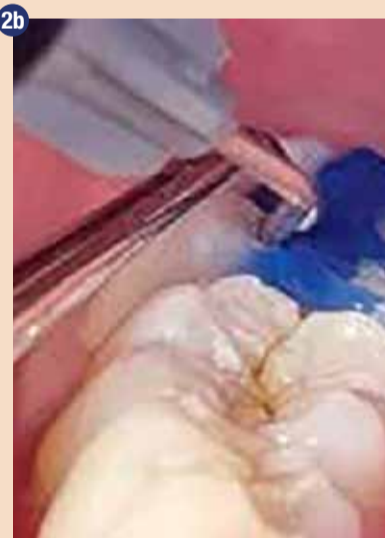to lezijo dentina in s tem potrebo po zdravljenju. Okluzalne površine so bile praktično nedotaknjene, brez kavitet. Zato smo lahko izdelali kopijo anatomije zoba s pomočjo instrumenta s kroglico in nizko-viskoznega smolnatega materiala. V tem primeru smo uporabili modro obarvano smolo (LC Block-Out Resin, Ultradent Products) z dobro vidljivostjo in tokom, lahko pa bi uporabili katerikoli smolnati material, ki je dovolj tekoč in močan. Najprej smo na vdolbinice in fisure nanесли tanek sloj smolnatega materiala in ga polimerizirali (slika 2a). Nato smo na okluzalno površino, prekrito s smolo, namestili srednje velik instrument s kroglico



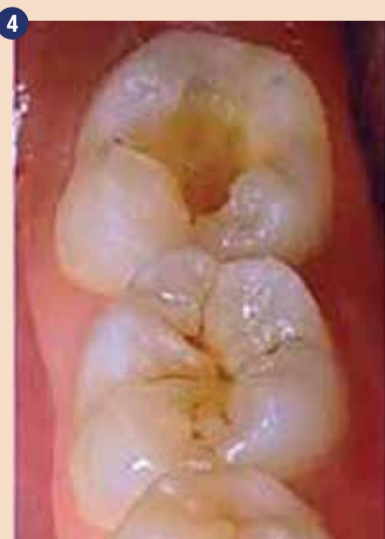1 Kariozne lezije brez kavitet na zobeh 46 in 47. Sivkasta sklenina in prekomerna občutljivost na zobu 47 sta kazali na skrito dentinsko lezijo, ki je zahtevala restavracijsko zdravljenje.



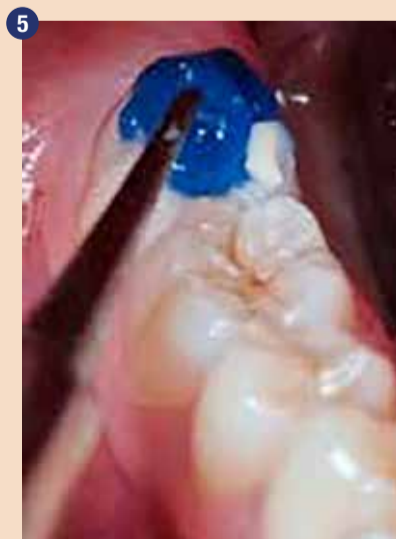2 a-c: Anatomijo okluzalne površine smo preslikali s smolnatim materialom ter ustvarili šampiljko. Ročaj smo pridobili tako, da smo dodali instrument s kroglico in ga zalili.



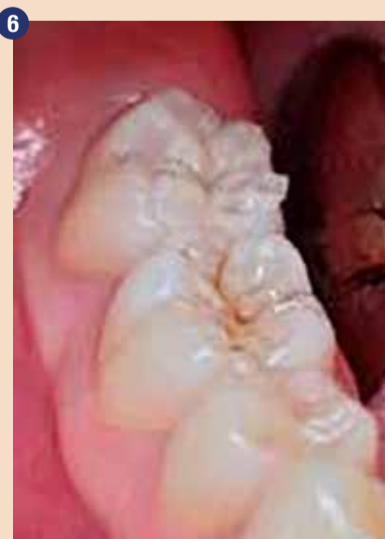3 Šampiljka natančno posnema okluzalno anatomijo.



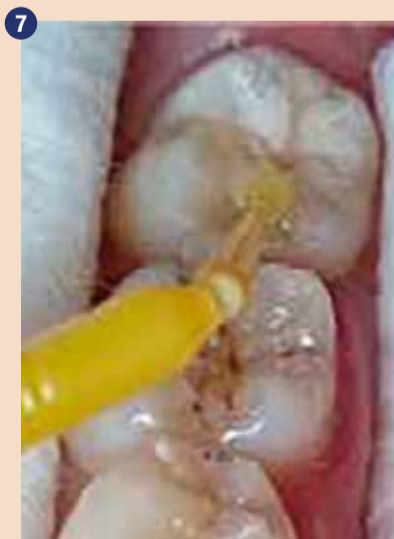4 Kavitev po prepariranju.



5 Šampiljko smo čvrsto pritisnili v kavitev, napolnjeno z EQUIA Forte HT, ko je bil material v gumijasti fazi.



6 Ko smo odstranili šampiljko, se je nemudoma pokazala lepo oblikovana okluzalna anatomija.

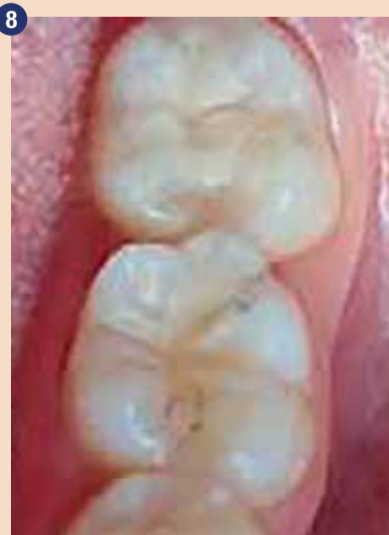

7 Nanesli smo zaključni sloj EQUIA Forte Coat in ga presvetlili.

in dodali drugi sloj smole, da smo prekrili kroglico. Nadaljevali smo z nanašanjem slojev, dokler nismo ustrezno prekrili površine zoba in instrumenta (sliki 2b-c). Nato smo štampiljko z ročajem vred odstranili z zoba (slika 3).

Ko smo naredili kopijo okluzalne površine, smo lezijo zoba 47 odprli z manjšim okroglim diamantnim svedom pri veliki hitrosti in z obilno irigacijo. Dobljeno kaviteto I. razreda (slika 4) smo restavrirali s steklohibridom (EQUIA Forte HT, GC, odtenek A2). Ko smo opravili relativno izolacijo z vatnimi rolicami, smo sosednje zobe in področja, kamor se steklohibrid ne bi smel prijati, na tanko premazali z GC-jevim kakavovim maslom (GC Cocoa Butter, GC). EQUIA Forte HT je na voljo v priročnih kapsulah, s katerimi je preprosto rokovati, zato je material mogoče homogeno premešati in ga hitro ter enostavno vbrizgati v kaviteto. Z vsebino ene kapsule smo lahko popolnoma prekrili kaviteto in nanjo namestili štampiljko (slika 5), ki smo jo predhodno pridobili z nizko-viskozno smolo, ter jo čvrsto pritisnili na vrh zoba in restavracijskega materiala. Ostanke steklohibrida v gumijasti fazi smo odstranili s spatulo in sondo. Ko smo odmaknili štampiljko, se je pokazala čudovito reproducirana okluzalna anatomija (slika 6). Pri tem nismo potrebovali nobenega ločevalnega agenta, kot je glicerol ali teflonski trak, saj se štampiljka ne prilepi na steklohibridni material. Če pa bi uporabili smolnato štampiljko na restavraciji iz smolnatega kompozita, bi lahko pri presvetljevanju z nameščeno štampiljko lahko prišlo do težav zaradi sočasne polimerizacije štampiljke z restavracijo.

Restavracijo smo zaključili z odstranitvijo manjših ostankov s sondo, na mezolingvalnem vršičku pa smo z majhnim plamenastim diamantnim svedom naredili manjši popravek. EQUIA Forte Coat olajša zadnje korake restavriranja, saj ni potrebe po poliranju. Področje smo znova izolirali z vatnimi rolicami, nanesli smo tanek sloj EQUIA Forte Coat (slika 7) in ga 20 sekund presvetljevali. Nastala je gladka, svetleča površina (slika 8). Prevrleka je v povprečju debela le 35-40 µm in ne vpliva na okluzijo.



Končni rezultat, preprosto dosežen brez potrebe po oblikovanju ali poliranju.

Zaključek

Upoštevač pacientino zgodovino in značilnosti kavitete smo se odločili za steklohibridni restavracijski material, ki se v takih primerih izvrstno obnese. Bulk-fill material s fluoridno vsebino omogoča hitro, trajno in stroškovno učinkovito restavriranje širokih in globokih kavitet v posteriornem področju, čeprav so ti zobje med žvečenjem močno obremenjeni.

Reference

1. Schwendicke F, Rossi JG, Krois J, Basso M, Peric T, Turkun LS, Miletić I. Cost-effectiveness of glass hybrid versus composite in a multi-country randomized trial. *J Dent.* 2021 Apr;107:103614.
2. Brkanović S, Ivanišević A, Miletić I, Mezdrić D, Jukić Krmek S. Effect of Nano-Filled Protective Coating and Different pH Environment on Wear Resistance of New Glass Hybrid Restorative Material. *Materials (Basel).* 2021 Feb 5;14(4):755.
3. Mori D. Comparison of compressive strength and fluoride release of GIC restoratives. *J Dent Res Vol 99 (Spec IssA):* 1856.
4. Navarro M, Fernandes P, Rafal R, Fernanda T, Baesso M et al. Compressive strength, microhardness, acid erosion of restorative glass hybrid/glass-ionomer cements. *J Dent Res Vol 99 (Spec IssA):*1310.
5. Shimada Y, Mori D and Kumagai T. Evaluation of mechanical properties of new GI-restorative (EQUIA Forte HT). *J Dent Res Vol 98 (Spec IssA):* 3662.
6. Brzović-Rajić V, Miletić I, Gurgan S, Peroš K, Veržak Ž, Ivanišević-Malčić A. Fluoride Release from Glass Ionomer with Nano Filled Coat and Varnish.

»Obj.v GCget connected²⁰,s privolj. avt. dr. R. Marcano« 

Avtor:
dr. Rosalía Marcano,
Španija

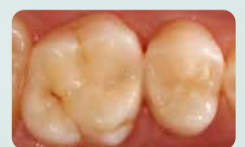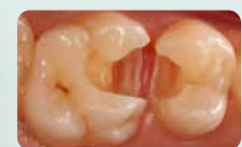AD

Restavracije, ki križajo generacije



EQUIA Forte[®] HT
from GC

Steklo hibridni
restavrativni bulk fil sistem



Z dovoljenjem Dr. Z Bilge Kutuk, Turčija



GC EUROPE N.V.
East European Office-Slovenia
Ulica talcev 1a, 3310 Žalec
Tel: 03/710-32-70
info.slovenia@gc.dental
http://europe.gc.dental/sl-SI

Bredent medical predstavlja novo generacijo cirkonskih implantatov whiteSKY

bredent

WhiteSKY sistem keramičnih implantatov podjetja Bredent medical je na tržišču že več kot 15 let in o njegovi zanesljivosti pričajo tako praksa kot številne raziskave. Sistem so sedaj nadgradili z novo linijo enojnih implantatov bredentTissue Line, ki je zelo vsestranska in primerna za širok spekter indikacij, vključno z enojnimi restavracijami v estetskem predelu in kratkimi mostički v premolarnem in molarnem predelu.

Če je zobozdravstvena ekipa primerno usposobljena in razvije ustrezen protetični koncept, lahko novo generacijo whiteSKY uporabi tudi za zelo zahtevne primere. Na voljo je namreč v različnih debelinah in dolžinah.

Prva generacija implantatov whiteSKY, ki je bila predstavljena leta 2006, spada med najboljše dokumentirane sisteme cirkonskih implantatov. Od samega začetka uporabe so na njem izvajali klinične in znanstvene evaluacije vključno s histološkimi pregledi ter tako potrdili izjemno oseointegracijo implantatov in dolgoročni klinični izid.

Raziskave so pokazale, da je stopnja preživetja enaka kot pri im-

plantatih iz titana, da je raven kosti dolgoročno stabilna, estetski rezultati pa izjemni.^{1,2} Glede na študije so keramični implantati na splošno zelo biokompatibilni, epitelij se jih dobro oprime, ponašajo pa se tudi z nizko akumulacijo oblog.³ So zanesljiva alternativa titanijevim implantatom za paciente z alergijami na kovine.

Svojo izkušnjo z uporabo implantatov white SKY je komentiral dr. Claude Gallizia iz Francije: »Ko sem začel uporabljati sistem whiteSKY, se je vse spremenilo na bolje. Sistem je enostavnejši za uporabo in tudi cenejši od ostalih sistemov cirkonskih implantatov. Povsem sem prenehal uporabljati titanijeve implantate, saj moji pacienti

rade voljo plačajo malenkost več za cirkon.«

Dejal je še: »Vesel sem, da pacienti po namestitvi implantatov whiteSKY poročajo o minimalni po-operativni bolečini, imajo krasno oseointegracijo in fenomenalno reakcijo s trdimi in mehкими tkivi. Zahvaljujoč implantatom whiteSKY sem povečal število svojih pacientov, ki se zdravijo z implantati. Bredentov sistem omogoča zelo nežen proces z minimalnimi nujnimi primeri ali sploh brez njih. S poslovnega vidika je whiteSKY zagotovo velik doprinos v moji praksi. Pacienti uživajo v prelepih rezultatih, jaz pa imam vedno več pacientov, ki si želijo podobnega zdravljenja.«

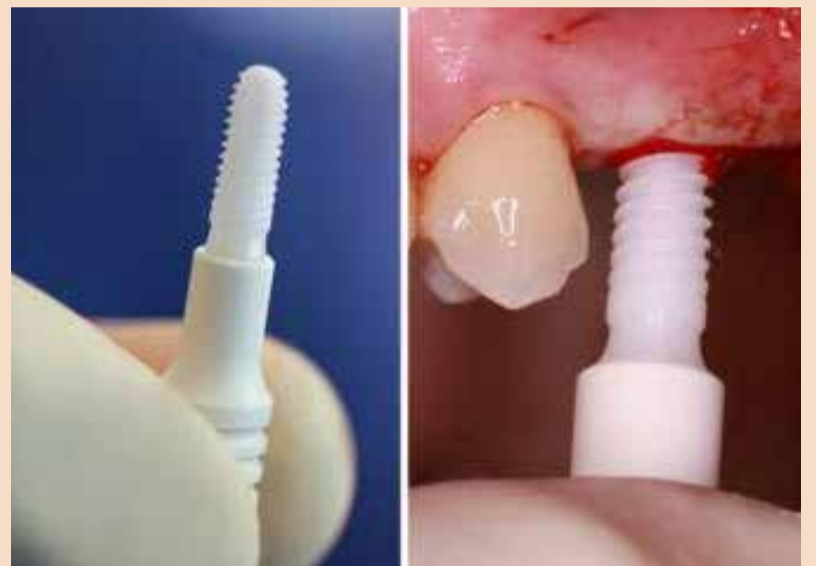Dr. Luis Lapa Bessa s Portugalske je o prednostih cirkonskega sistema implantatov povedal: »Zame je glavna prednost sistema whiteSKY, da je primeren tudi za biotip s tankimi tkivi, to pa je zelo pomembno, saj močno vpliva na izid restavracijskega in regenerativnega zdravljenja. WhiteSKY se odlično obnese in ne zahteva dodatnega tkiva za prekrivanje implantata. Druga prednost je, da v 90 % implantate takoj obremenimo, zato je pomembno, da uporabljamo implantate, ki hkrati zadostijo tako estetskim kot funkcijskim pogojem. Naši pacienti so zelo zadovoljni, saj so manj časa na stolu, cenijo pa tudi minimalno invazivno zdravljenje. V enem samem obisku običajno rešimo skoraj vse.«

Več informacij je na voljo na spletni strani www.bredent-implants.com.


Reference:

- Borgonovo, A. E. et al. (2021). A clinical and radiographic evaluation of zirconia dental implants: 10-year follow-up. *International Journal of Dentistry*, 2021.
- Steyer, E. et al. (2021). Immediate restoration of single-piece zirconia implants: a prospective case series—long-term results after 11 years of clinical function. *Materials*, 14(22).
- Depprich, R. et al. (2008). Osseointegration of zirconia implants compared with titanium: an in vivo study. *Head & Face Medicine*, 4(30).

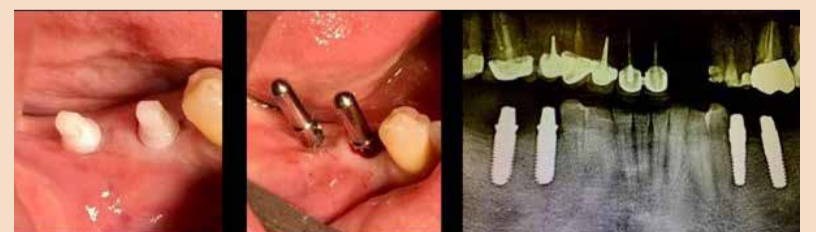Avtor:
bredent



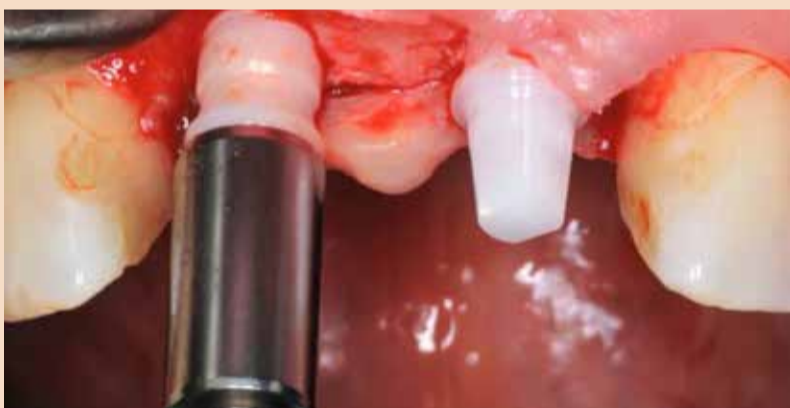Novi bredentovi implantati whiteSKY Tissue Line



Specifična ravna platforma in konkavna zasnova whiteSKY Tissue Line implantata zobozdravnikom pomaga izboljšati stabilnost proteze na dlesni. (Dr. Andrea Borgonovo)



Dr. Claude Gallizia: Že preko deset let iz več razlogov uporabljam cirkonijeve implantate. Poleg očitnih prednosti uporabe tega popolnoma biokompatibilnega materiala, zaradi česar še nisem naletel na težave s periimplantitisom, mi je uporaba ONE PIECE cirkonijevih implantatov omogočila, da sem se odločil za preprostost z odpravo potrebe po protetičnih nastavkih. Z novimi vsadki whiteSKY Tissue Line imam dober občutek pri privijanju vsadkov, ker imajo optimalno primarno stabilnost. Zahvaljujoč optimizirani višini abutmenta novih vsadkov pa je postopek prilagajanja tudi veliko lažji in hitrejši! Poleg tega mi je všeč nova oblika držala za implantate, ki je vgrajena v embalažo ter omogoča enostavno rokovanje, kar je zelo privlačno! Na splošno uspešen implantatni sistem, ki mi omogoča popolne rekonstrukcije na 4 ali 6 vsadkih, kot je prikazano na zgornjih fotografijah. (Fotografije: dr. Claude Gallizia)



Cirkon je izvrsten material za implantate, saj se po moči lahko primerja s titanom, poleg tega ima idealno elastičnost in je dolgotrajno odporen na frakture (slika: bredent)

DENTAL TRIBUNE

The World's Dental Newspaper • Slovenian Edition

align	Align Technology Switzerland GmbH	17
bredent	BRENT, d.o.o.	5
curaden	Curaden A.G.	21
Dentsply Sirona	Dentsply Sirona	9
Fotona	Fotona, d.o.o.	11
GC	GC EUROPE N.V.	3, 19
Intradent	Intradent d.o.o.	22, 23
Ivoclar	Ivoclar, AG	13
MEGASONEX	Megasonex	24
VOCO	VOCO GmbH	15
ZLATARNA CELJE	Zlatarna Celje, d.o.o.	7

Abecedni seznam oglaševalcev

New options!

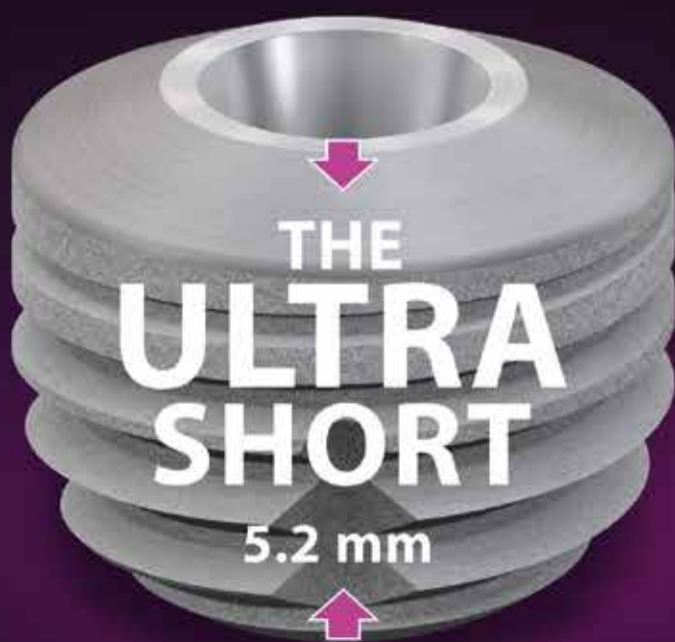The ultra-short implant for optimum exploitation of the available bone



Our Conical-Parallel Implant

CONICAL CONNECTION

BONE LEVEL IMPLANTS



| Primary stable | Precise | Physiological

The SKY® implant system



Nanotehnologija in problematika nanoodpadkov

Rebeka Rudolf^{1,2}, Žiga Jelen¹, Peter Majerič^{1,2}, Lidija Grobelšek²

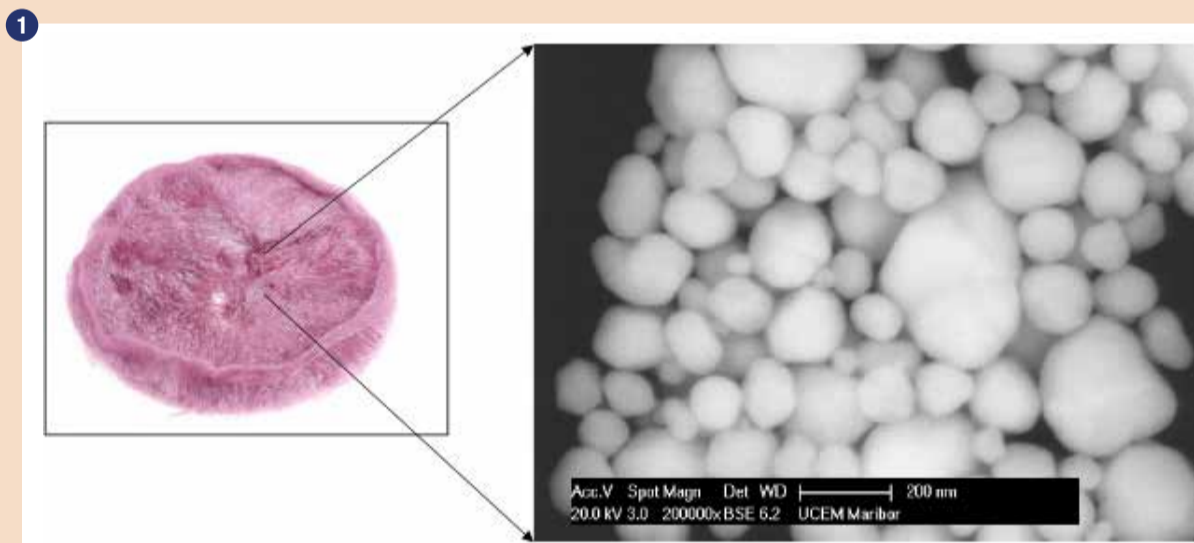
Področje nanotehnologije je multidisciplinarno področje, ki vključuje vrsto znanstvenih ved od organske kemije, molekularne biologije, inženiringa materialov, fizike polprevodnikov in izdelavnih tehnologij. Nanotehnologija lahko ponudi številne nove rešitve za sedanje socialne, gospodarske in tehnološke izzive. Izkušnje namreč kažejo, da nove materiale in naprave, izdelane z nanotehnologijo, s pridom uporabljamo v medicini, elektroniki, pretvorbi in skladiščenju energije, čiščenju voda in različnih potrošniških izdelkih. Zaradi izrazitega razširjanja nanotehnologije nastajajo posledično s tem odpadki, ki vsebujejo sintetične nanomaterialne. To pa pomeni, da je potrebno zagotoviti, da skladiščenje takšnih odpadkov ne povzroča škodljivih vplivov na okolje in zdravje.

Nanomateriali so tisti, ki imajo vsaj eno dimenzijo velikosti 100 nm ali manj (slika 1). To so nanodelci, nanocevi, nanopiramide,

idr., ki imajo drugačne lastnosti v primerjavi z materiali običajnih dimenzij. Njihove spremenjene fizikalno-kemijske lastnosti izvirajo iz velikega razmerja med površino in volumnom, kar se odraža v višji površinski aktivnosti. Sintetični nanomateriali se že na veliko uporabljajo v komercialno dostopnih izdelkih, kot so kozmetika (izdelki za lase, hidratacija kože, kozmetična sredstva in UV filtri), barve in premazi (antistatični, protihrupni, antikorozijski in UV filtri), tekstilije (vodoodbojne in antibakterijske snovi) ter gradbeni materiali (samočistilni materiali, ognjevarni materiali). Pričakovati je, da se bodo v bližnji prihodnosti izdelki, ki temeljijo na nanotehnologiji, in nanomaterialih razširili na druga področja in se bodo uporabljali v medicini in farmakologiji, energiji ter okolju.

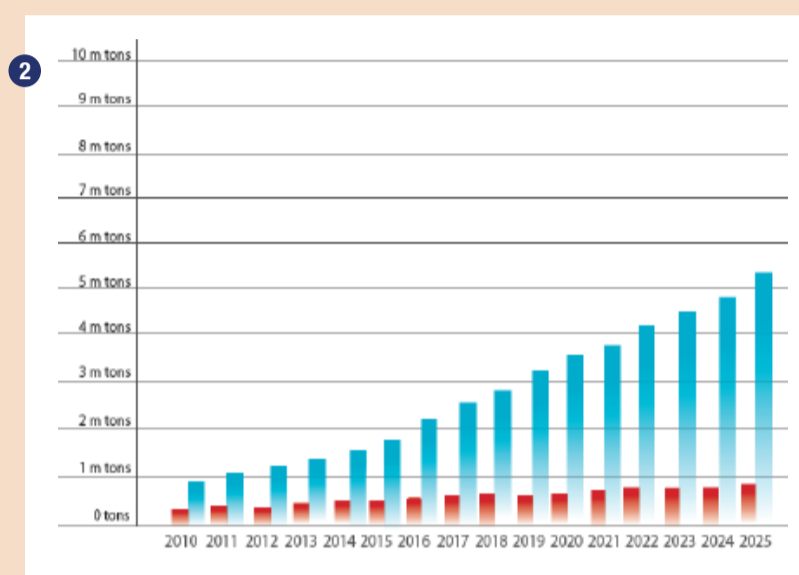
Najpogostejši nanomateriali vključujejo ogljikove spojine

(ogljikove nanocevi, fullerene, grafen in ogljikove spojine), okside (cinkov oksid, silicijev oksid, titanov oksid, bakrov oksid itd.), kovinske nanodelce (srebro, zlato, platino itd.), polimere in nanomaterialne biološkega izvora (liposomi in beljakovine). Zaradi majhnih dimenzij in drugačnih struktur v primerjavi z njihovimi velikimi kosi imajo ti sintetični nanomateriali zelo drugačne fizikalne in kemijske lastnosti. Njihove mehanske, optične, električne in mnoge druge lastnosti se lahko bistveno razlikujejo od lastnosti materialov v razsutem stanju. Eden takih primerov je zlato, ki v razsutem stanju ne absorbira učinkovito vidne svetlobe. Kot zlato v nanodelcih pa je lahko učinkovit absorbent svetlobe, ki ga lahko uporabimo za relaksacijo določenih kemijskih reakcij oziroma kot katalizator. Zaradi te revolucionarne ugotovitve je v zadnjih letih opazen dvig uporabe za zlate nanodelce (slika 2).



Prikaz nanodelcev zlata - LYO-GOLD Zlatarne Celje d.o.o. z elektronsko mikroskopsko tehniko

Na naslovnici časopisa je fotografija ekipe Zlatarne Celje, d.o.o. pred Slovenskim paviljonom v Dubaju. Moto tokratne Slovenske predstavitve je geslo »Green and Smart Experience«. Članek o vtisih s predstavitve dejavnosti Zlatarne Celje, ki je v tem paviljonu potekal na Svetovni razstavi Expo 2020, si lahko preberete v prejšnji številki slovenske izdaje časopisa Dental Tribune.



Povečanje uporabe zlatih nanodelcev od leta 2010 in napoved do leta 2025.^{1,2}

Problematika

Na žalost pa povišana uporaba nanomaterialov lahko povzroči tudi povečanje nevarnosti za toksičnost in kemično reaktivnost. To pa je potrebno nadzorovati. Učinki mnogih namensko proizvedenih nanomaterialov na zdravje ljudi in okolje še niso dobro pojasnjeni, prav tako vsi nanomateriali nimajo nevarnih lastnosti. Potencialna tveganja teh materialov so tako odvisna od njihove topnosti, velikosti, oblike in stopnje aglomeracije, kakor tudi od drugih fizikalno-kemijskih parametrov. Odstranjevanje nanomaterialov in izdelkov, ki vsebujejo nanomaterialne, je treba izvajati s posebno pozornostjo, se zagotovi, da so nanomateriali neškodljivi za zdravje ljudi in da se ne sprostitjo v okolje. Nanomaterialne, ki bi bili potencialno nevarni, strupeni ali kemično reaktivni, je treba nevtralizirati. Kjer pa je le mogoče, pa se je potrebno posluževati postopkov reciklaže.

Nanoodpadek je lahko rezultat stranski proizvod industrijskih ali komercialnih procesov. Zaradi široke palete obstoječih nanomaterialov enoten postopek za odstranjevanje ne bo zadostoval za vse razrede nanomaterialov. Razviti bo potrebno varnostne ukrepe in postopke razgradnje nanomaterialov v osnovno ionsko ali monomerno obliko, ki bodo potrebni za predelavo v naslednji proizvodni stopnji (v nov produkt). Vsi procesi bodo morali temeljiti na dobrem poznavanju znanstvene problematike in strokovnih praks z upoštevanjem obstoječe zakonodaje. Postopki razgradnje bodo morali zagotoviti, da bodo nanoodpadki stabilni in brez nevarnih lastnosti v kasnejšem času po uporabi. Na osnovi tega bo potrebno preučiti različne vrste predelav nanomaterialov od

toplodne, kemične ali fizikalne z vpeljavo novih inovativnih tehnoloških rešitev razgradnje.

Priložnosti

Pomanjkanje strogih politik in predpisov, povezanih z uporabo nanotehnologije in razgradnjo nanomaterialov z reciklažo, so ključna vprašanja. Nanoodpadek bo težko presteči, shraniti, ločevati ali ga nadalje spremljati. Zaradi svoje majhnosti se bo lahko direktno razširil v vodne sisteme ali lebdel v zraku, kjer bo lahko škodoval zdravju ljudi in okolju. Na osnovi tega bo potrebno urediti zakonodajo v EU, vezano tudi na ureditev prodaje proizvodov, ki vsebujejo nanomaterialne, vključujoč nanokomponente. Pri tem si bo potrebno prizadevati, da se vpelje reciklaža, kjer je le mogoče.

Vlade in politiki bodo morale pripraviti ocene, predpise in ukrepe za spremljanje proizvajalcev, ki se ukvarjajo z nanotehnologijo. Pred dajanjem izdelkov na trg bo potrebno pripraviti obsežne študije vplivov na okolje in zdravje; te bodo morale vključevati raziskave v zvezi s toksičnostjo in kemijsko reaktivnostjo novih nanomaterialov. Šele nato se bodo lahko vzpostavili varni postopki odstranjevanja in recikliranja. Proizvajalci nanomaterialov (ali neodvisni organi) bodo morali določiti tudi, ali bi te snovi in proizvodne tehnike lahko ogrozile javno zdravje ali okolje. Izdelke bo dovoljeno tržiti le, če ne bo tveganja ali če bo tveganje mogoče nadzorovati z zaščitnimi ukrepi. Koncentrirane industrijske nanoodpadke bo treba po uporabi razredčiti in deaktivirati. Poleg tega bodo morala podjetja, ki proizvajajo take nanoodpadke kot stranski proizvod svojih industrijskih de-

javnosti, dokazati, da ne škodujejo okolju in zdravju ljudi. Smatramo, da se na novo razvitih nanomaterialov ne bi smelo dati na trg brez ustreznih predpisanih postopkov reciklaže oziroma skladiščenja in ustreznih ocen tveganja. Na novo razvite postopke skladiščenja in reciklaže nanomaterialov bodo morale pregledati in odobriti vladne agencije na podlagi nespornih dokazov organizacije za vlaganje zahtevkov. Za zagotovitev zadostnih dokazov bodo proizvajalci lahko sami opravili preskuse, v posameznih primerih pa se bodo lahko sklicevali na obstoječe znanstvene postopke in trditve s področja nanoodpadkov.

Zvišano tveganje obstaja za strokovnjake, ki lahko nevede pridejo v stik z nanodelci. To še posebej velja za stomatološke delavce. Kompozitni keramični in polimerni materiali, ki vsebujejo nanodelce, namreč izkazujejo boljše lastnosti kot že ustaljeni konvencionalni materiali. Sama obdelava obeh vrst materialov je tudi primerljiva, pri čemer imata brušenje in poliranje velik potencial, da povzročita aerosolizacijo nanodelcev in mikrodolcev. V tej obliki imajo lahko tovrstni delci negativen vpliv na dihala, bodisi zaradi svoje oblike (iglice, ostri kristali, ...), ali pa zaradi biokemičnega odziva. Uporabnike je potrebno izobraziti o pomembnosti uporabe ustrezne filtracije in odsesavanja s tako imenovanimi HEPA filtri in osebno zaščitno nivoja FFP 3 ter o ustreznih reciklaži odsluženih filtrov in mask.

V zobozdravstvu je osebje tako izpostavljeno predvsem prahu nanodelcev, ki nastanejo pri brušenju in poliranju zobnih materialov ne glede na prisotne nanodelce v materialu, in tako predstavljajo tveganje predvsem za pljuča. Nedavne ocene pri vdihavanju nanodelcev zobozdravstvenega osebja sicer kažejo majhno tveganje za zdravje. Podatkov o učinkih dolgotrajne izpostavljenosti tem nanodelcem zobozdravstvenega osebja ni. Kljub izpostavljenosti zobnim nanodelcem po več desetletij pa sicer ni znakov povečane stopnje pljučnih ali sistemskih bolezni pri zobozdravstvenemu osebju. Pacienti so izpostavljeni prahu ali ostankom nanodelcev, vendar v veliko manjši meri kot zobozdravstveno osebje. Tveganje za zdravje bolnikov tako pri vdihavanju nanodelcev kot pri zaužitju zaradi obrabe je majhno. Razpoložljive informacije so omejene, zlasti v zvezi z učinkom nanodelcev zobnega materiala na ranljive skupine bolnikov, kot so tisti z astmo ali kronično obstruktivno pljučno boleznijo³.

V zadnjem času so nanodelci postali predmet skrbnega pregleda javnih in znanstvenih skupnosti. Z nanodelci in njihovo varnostjo se ukvarjajo nacionalne in mednarodne agencije, saj lahko zaradi svoje velikosti in morda kemič-

ne sestave povzročijo škodljive učinke. Ob upoštevanju, da lahko vdihani nanodelci predstavljajo poklicno nevarnost za zdravje ljudi, je zelo pomembna uporaba pravih ukrepov proti poklicni izpostavljenosti zobozdravstvenega osebja različnim nanodelcem ter identifikacija materialov in postopkov, ki povzročajo večje sproščanje nanodelcev v delovno okolje v zobozdravstvu.

Sklepi

Potrošniki in širša skupnost bodo morali razumeti, da čeprav lahko nanotehnologija reši številne trenutne izzive, ob neprimerni ali neodgovorni uporabi, lahko povzroči resne, pogosto nepopravljive posledice za zdravje ljudi in okolja. Izmenjava izkušenj in znanja, usklajene raziskovalne dejavnosti, razvoj smernic za proizvajalce, uporabnike ter objekte za predelavo nanoodpadkov ter preučitev obstoječih smernic ali politik

so le nekateri od načinov, da se načrt za upravljanje z nanoodpadki uspešno premakne naprej.

Reference

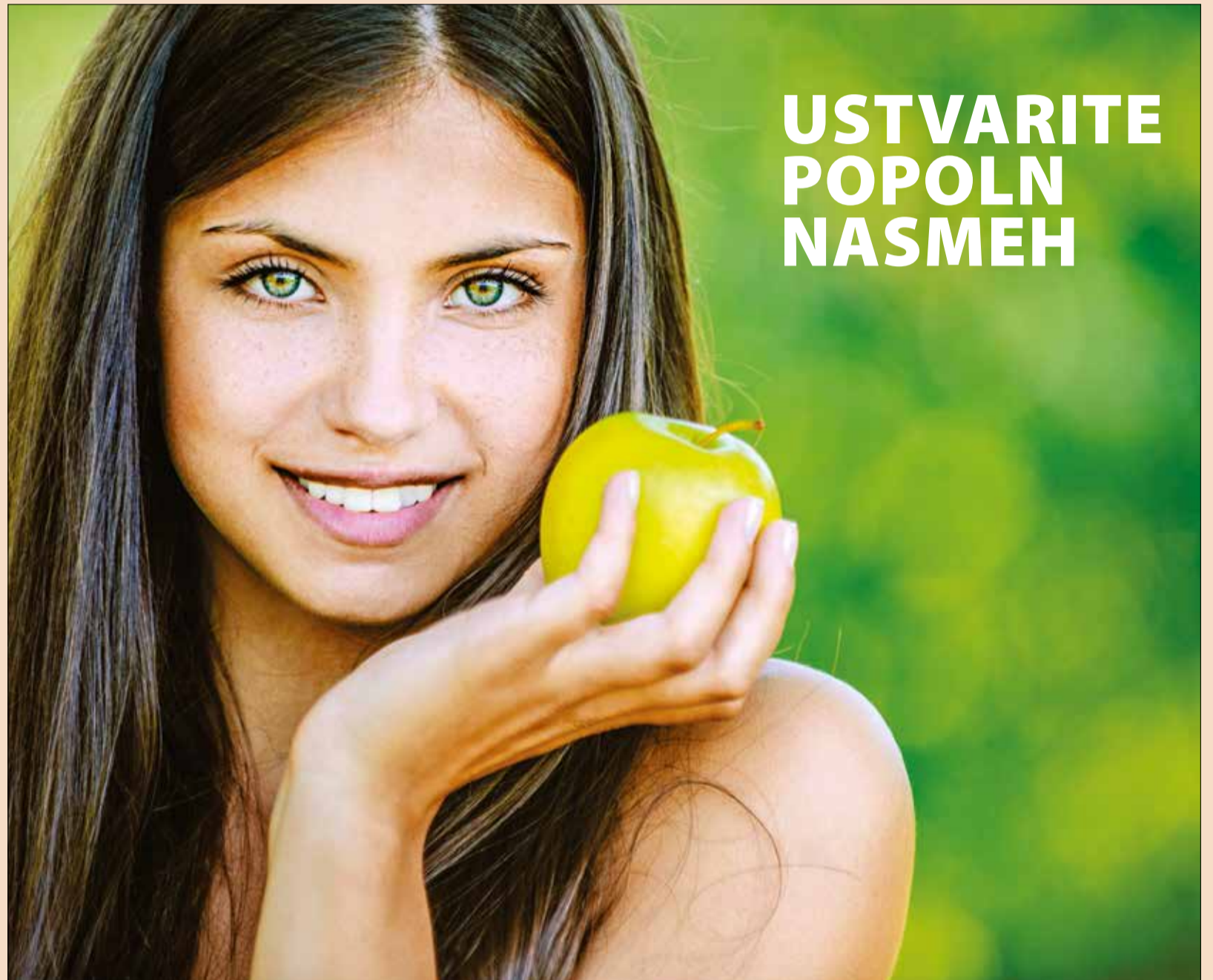1. *The Global Market for Gold Nanoparticles, 2010-2025. March 2015; <http://www.futuremarketsinc.com/global-market-gold-nanoparticles-2010-2025/>.*
2. *<https://www.marketwatch.com/press-release/the-global-market-for-gold-nanoparticles-is-expected-to-grow-at-a-cagr-of-1690-through-its-forecasting-period-of-2019-2027-2018-12-18>*

3. *Gottfried Schmalz in sodelavci, (2018), Scientific update on nanoparticles in dentistry. International Dental Journal, 68: 299-305. <https://doi.org/10.1111/idj.12394>.*

Avtorji:

Rebeka Rudolf, Žiga Jelen,
Peter Majerič, Lidija Grobelšek
¹Univerza v Mariboru, Fakulteta
za strojništvo, Smetanova ulica 17,
2000 Maribor
²Zlatarna Celje d.o.o., Kersnikova
ulica 19, 3000 Celje

AD



USTVARITE
POPOLN
NASMEH

ODKUP ODPADNIH DENTALNIH ZLITIN

www.odkup-zlata.si

Dentalne zlitine odkupujemo:

- v poslovalnici Aurodent, Resljeva 20, 1000 Ljubljana
 - v vseh prodajalnah z nakitom Zlatarne Celje
- po pošti na naš naslov, Kersnikova 19, 3000 Celje
 - informacije: 051 455 509

POMEMBNO! Zaradi situacije z epidemijo Covid 19, zagotavljanja ustrezne higiene in zaščite zaposlenih pri rokovanju z odpadnimi dentalnimi zlitinami v odkup sprejemamo samo OČIŠČENE in SUHE odpadne dentalne zlitine (brez zob, tkiv, krvi, slin in tekočine).

AURODENT
ZLATARNA CELJE

Zlatarna Celje d.o.o., Kersnikova 19, 3000 Celje, +386 3 42 67 137, zc.aurodent@zlatarnacelje.si

Poročilo o primeru št. 1

dr. Laura Andriukaitiene, DDS, Litva

Primer ProTaper Ultimate: ponovno zdravljenje

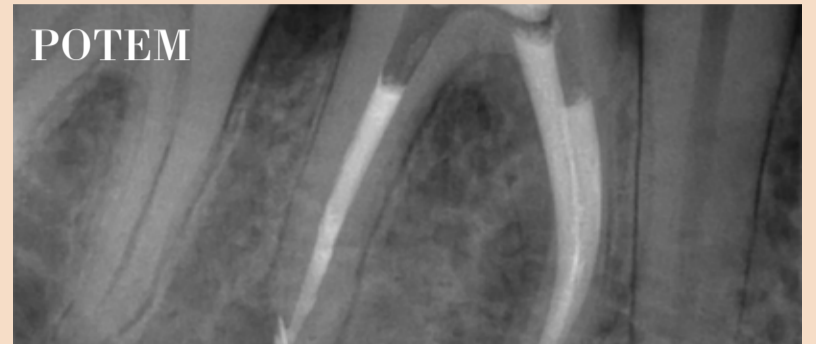
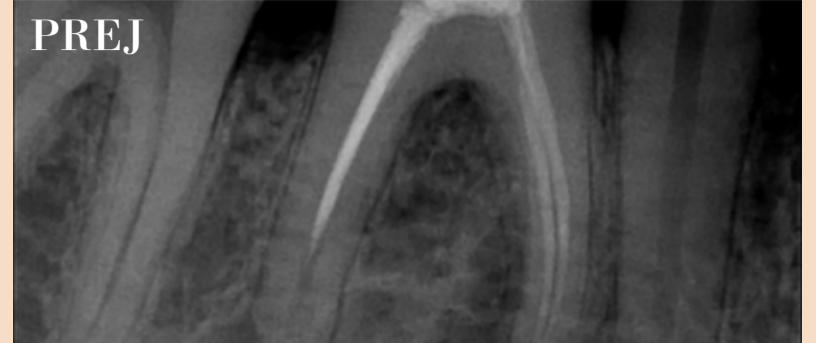
Diagnoza: kronični parodontitis na zobu št. 46.

Dostopna kaviteta: odstranitev stare kompozitne zalivke s svedrom ter končno oblikovanje in fina obdelava z ultrazvočno konico Start X št. 1, št. 3. Odstranitev polnila v koreninskem kanalu z ultrazvočno konico Acteon/Satelec L25 in ProTaper Ultimate z uporabo obratne sekvence od F2, F2 do apikalne tretjine. Čiščenje zobnih kanalov s C-pilico št. 10 do delovne dolžine in oblikovanje koreninskega kanala s pilicami Slider, Shaper in Finisher do F3. Distalni koreninski kanal smo oblikovali in očistili do F5 (zaradi resorpcije korenine smo delovno dolžino ponovno preverili s papirnatim poenom).

NaOHCl 5,24 % po vsakem čiščenju s pilico in EDTA 17 % + NaOHCl za končno izpiranje pred obturiranjem.

Polnjenje: AH Plus Bioceramic sealer in gutaperče ProTaper Ultimate GP.

Kontrolni pregled čez tri mesece.



Poročilo o primeru št. 2

dr. Laura Andriukaitiene, DDS, Litva

Primer ProTaper Ultimate: odstranitev odlomljene pilice

Diagnoza: Periodontitis apicalis chronica exacerbata na zobu št. 47.

Pacienta je k nam usmeril kolega zobozdravnik, ki se mu je v MB odlomila pilica. Pri odstranjevanju je bil neuspešen. Kronski del MB kanala je bil že prekomerno razširjen in prišlo je do transportacije, vendar ne do perforacije.

Dostopna kaviteta: odstranitev začasne zalivke in fina obdelava dostopne kavitete z ultrazvočno konico Start X št. 3.

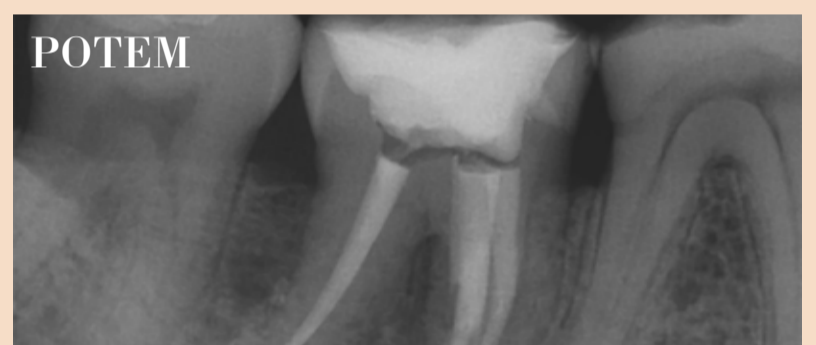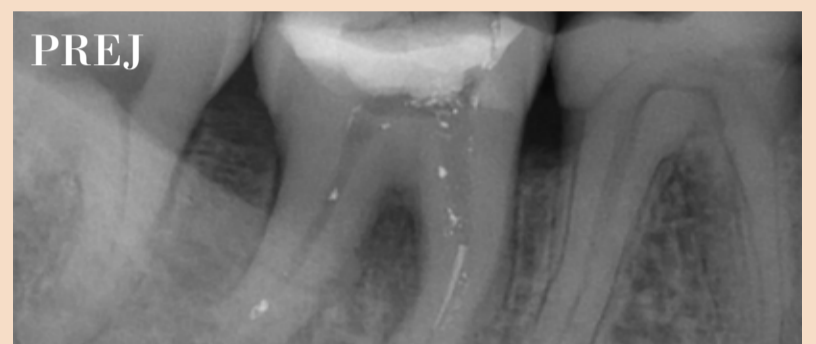Odlomljeno pilico smo odstranili z zanko po Teraučiju in previdno uporabo gladke Ultrazvočne konice.

Koreninske kanale smo očistili do delovne dolžine s K-pilicami št. 8 in 10.

Mezialne koreninske kanale smo oblikovali s pilicami Slider, Shaper in Finisher do F2. Distalni koreninski kanal smo oblikovali in očistili do F3. Do naslednjega obiska čez en teden smo kanal zaradi eksudacije zaprli s Ca(OH)₂.

NaOHCl 5,25 % po vsakem čiščenju s pilicami in EDTA 17 % + NaOHCl za končno izpiranje pred obturacijo.

Polnjenje: AH Plus polnilo in topla vertikalna obturacija s ProTaper Ultimate GP gutaperčami.



DENTAL TRIBUNE

The World's Dental Newspaper • Slovenian Edition

Uredniški material, preveden in tiskan v tej izdaji časopisa Dental Tribune, je avtorsko zaščiteno s strani Dental Tribune International GmbH. Ta material se lahko objavlja z dovoljenjem podjetja Dental Tribune International GmbH. *Dental Tribune* je zaščitena blagovna znamka Dental Tribune International GmbH.

Vse pravice pridržuje © 2022 Dental Tribune International GmbH. Kakršnakoli reprodukcija na katerikoli način v katerem koli jeziku, v celoti ali delno, brez predhodnega pisnega dovoljenja podjetja Dental Tribune International GmbH je izrecno prepovedana.

Dental Tribune International GmbH se trudi, da natančno poroča o kliničnih informacijah in novicah proizvajalcev, vendar ne more prevzeti odgovornosti za veljavnost trditve o izdelku ali za tiskarske napake. Založnik tudi ne prevzema odgovornosti za imena izdelkov, trditve ali izjave oglaševalcev. Mnenja avtorjev so lastna in morda ne odražajo mnenja družbe Dental Tribune International GmbH.

Dental Tribune International GmbH

Holbeinstr. 29, 04229 Leipzig, Nemčija
tel.: +49 341 48 474 302, faks: +49 341 48 474 173

splošne informacije: info@dental-tribune.com | www.dental-tribune.com
oglasno trženje: mediasales@dental-tribune.com
www.dental-tribune.com

ISSN 2232-3511

Uredniški svet:

dr. Nasser Barghi
dr. Karl Behr
dr. George Freedman
dr. Howard Glazer
prof.dr. I.Krejci

ZDA
Nemčija
Kanada
ZDA
Švica

keramika
endodontija
estetika
kariologija
konzervativa

dr. Edward Lynch
dr. Ziv Mazor
prof.dr. Georg Meyer
prof.dr. R. Slavicek
dr. Marius Steignamm

Irska
Izrael
Nemčija
Avstrija
Nemčija
restavrativa
implantologija
restavrativa
funkcionalnost
implantologija

Publisher and Chief Executive Officer: Chief Content Officer:

Torsten R.Oemus
Claudia Duschek

Prevod in lektoriranje: Grafično oblikovanje in prelom: Tisk: Naklada:

Dental Tribune Slovenija
IDENTITETA agencija za marketing
TISK Žnidarič, d.o.o., Kranj
2800 izvodov, (april 2022)

Obiščite našo spletno stran:

www.dental-tribune.com
info@dental-tribune.com
Bisernica Medicina d.o.o.,
Gmajnice 15, 1000 Ljubljana
Ronald Pintar, direktor
Boštjan I. Košak
Zoran Grom
telefon: 031 378 022,
e-pošta: prodaja@dental-tribune.si

Lastnik licence za Slovenijo:

Za založbo Bisernica Medicina: Glavni urednik: Vodja produkcije: Kontakt slovenskega uredništva:

Oglasno trženje:


Boštjan I. Košak (041 740 864),
Zoran Grom (031 378 022)
prodaja@dental-tribune.si

Naročnine:

MAILLEFER

ProTaper Ultimate™

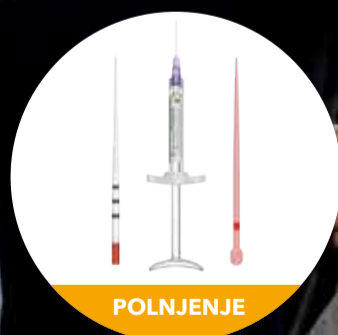Neomejeno delovanje



OBLIKOVANJE



ČIŠČENJE



POLNENJE

 **Dentsply
Sirona**

Šteje le strast.

Strokovnjaki za endodontijo potrebujejo le najboljše materiale.

Predstavljamo novo rešitev: kombinacijo najnovejše generacije pilic ProTaper, izboljšane dezinfekcije in polnil, ki se izvrstno dopolnjujejo.

Oblikovanje: zaporedje Slider-Shaper-Finisherji za vse vrste anatomskih situacij.

Čiščenje: več kot 25 % večja učinkovitost čiščenja v primerjavi z natrijevim hipokloritom brez aktivacije.*

Polnjenje: obturacija s 100 % idealnim prileganjem.

PART OF A

 **Dental
Solution**

dentsplysirona.com/protaperultimate

#endopassion

*Samo pri uporabi EndoActivatorja®