



# DENTAL TRIBUNE

The World's Dental Newspaper | Greek Edition

ISSN 2585-2450

ΕΛΛΑΔΑ, ΜΑΪΟΣ - ΙΟΥΝΙΟΣ 2022 ΤΟΜΟΣ 18, ΤΕΥΧΟΣ 91

## ΨΗΦΙΑΚΟ ΑΛΜΑ - Ενσωμάτωση Σύγχρονων Ψηφιακών Τεχνικών στο Οδοντιατρείο

Μοναδικό, ολοκληρωμένο, πρωτοποριακό πρόγραμμα μετεκπαίδευσης οδοντιάτρων στις ψηφιακές τεχνολογίες από την Διαγνωστική & Ακτινολογία Στόματος του Οδοντιατρικού Τμήματος του ΕΚΠΑ (4 διαδακτικές ενότητες-modules) - Διάρκεια: 4 εβδομάδες (1 ΣΚ/ module) - Περιορισμένος αριθμός συμμετεχόντων (24)



Επιστημονικός Υπεύθυνος: Καθηγητής Χρίστος Αγγελόπουλος

### ΤΟ ΜΕΤΕΚΠΑΙΔΕΥΤΙΚΟ ΠΡΟΓΡΑΜΜΑ

Πρόκειται για ένα εκτεταμένο και σε βάθος πρόγραμμα επιμόρφωσης/μετεκπαίδευσης που απευθύνεται σε οδοντιάτρους οι οποίοι θέλουν να μεταπηδήσουν στην ψηφιακή εποχή, αξιοποιώντας μια πλειάδα ψηφιακών εφαρμογών που έχουν ήδη εισαχθεί στο οδοντιατρείο και βρίσκουν ολο-

ένα και μεγαλύτερη απήχηση. Αφορά ένα μικρό αριθμό συμμετεχόντων (μέχρι 24) οι οποίοι/ες θα εκπαιδευτούν τόσο θεωρητικά αλλά, πολύ περισσότερο, πρακτικά σε συγκεκριμένες ψηφιακές λειτουργίες κι εφαρμογές που περιλαμβάνουν:

**MODULE (1) Ψηφιακή ενδοστοματική ακτινογραφία** - θεωρητική κατάρτιση και πρακτική

άσκηση (hands on) σε διάφορους τύπους ψηφιακών ακτινογραφικών αισθητήρων με λήψη ακτινογραφιών σε ανθρωπόμορφα phantoms.

- Ακτινολογική Οδοντική Ανατομία
- Διαγνωστική ανάλυση ακτινογραφιών

**MODULE (2) Ψηφιακή πα-**

**νοραμική ακτινογραφία** - θεωρητική κατάρτιση και πρακτική άσκηση (hands on) σε διάφορους τύπους ψηφιακών πανοραμικών μηχανημάτων με λήψη ακτινογραφιών σε ανθρωπόμορφα phantoms.

- Ακτινολογική ανατομία γνάθων
- Διαγνωστική ανάλυση ακτινογραφιών


❖ σελίδα 2

AD



ΑΘΗΝΑ - DIVANI CARAVEL  
24-25 ΣΕΠΤΕΜΒΡΗ 2022

**ΑΝΑΓΕΝΝΗΣΗ  
& ΑΙΣΘΗΤΙΚΗ**  
στην εμφυτευματολογία



Για πληροφορίες & δήλωση συμμετοχής, σκανάρετε το QR code ή επισκεφθείτε το [academy.aristondental.com/2022gr](http://academy.aristondental.com/2022gr)

Τιμή "Early Bird"

**-40%**

έως 31/7/2022



**ariston dental**  
better answers

Χορηγοί: **PALTOP**

**LifeNet Health**

Υποστηρικτής: OMNIPRESS

ΑΘΗΝΑ Τ. 210 80 30 341 • ΘΕΣΣΑΛΟΝΙΚΗ Τ. 2310 268 020 • ΚΥΠΡΟΣ Τ. 25 322 895

[www.aristondental.com](http://www.aristondental.com)

## International Headquarters

Publisher and Chief Executive Officer Torsten R. Oemus

Chief Content Officer Claudia Duschek

Dental Tribune International GmbH  
Holbeinstr. 29, 04229 Leipzig, Germany  
Tel.: +49 341 4847 4302 | Fax: +49 341 4847 4173  
General requests: info@dental-tribune.com  
Sales requests: mediasales@dental-tribune.com  
www.dental-tribune.com

Material from Dental Tribune International GmbH that has been reprinted or translated and reprinted in this issue is copyrighted by Dental Tribune International GmbH. Such material must be published with the permission of Dental Tribune International GmbH. *Dental Tribune* is a trademark of Dental Tribune International GmbH.

All rights reserved. © 2022 Dental Tribune International GmbH. Reproduction in any manner in any language, in whole or in part, without the prior written permission of Dental Tribune International GmbH is expressly prohibited.

Dental Tribune International GmbH makes every effort to report clinical information and manufacturers' product news accurately but cannot assume responsibility for the validity of product claims or for typographical errors. The publisher also does not assume responsibility for product names, claims or statements made by advertisers. Opinions expressed by authors are their own and may not reflect those of Dental Tribune International GmbH.

## Ελληνική Έκδοση

Κωδικός 01-7656



FAEP

FIPP

Ιδιοκτήτης

NEW OMNIPRESS IKE  
Λ. Μεσογείων 330,  
Αγία Παρασκευή - Τ.Κ. 15341  
Τηλέφωνο +30 210 2222637,  
+30 6972036900  
info@omnipress.gr -  
gr.dental-tribune.com

Εκδότης-Διευθυντής  
Διεύθυνση-Σύνταξη  
Art Director  
Νομικός Σύμβουλος  
Εκτύπωση

Ρούσσης Γ. Ιωάννης  
Δημήτρης Αρ. Αλεξόπουλος  
Εύη Μίνη  
Παναγιώτα Καρκαβέλια  
ΥΙΟΙ Θ.ΒΓΟΝΤΖΑ ΑΕ -  
ΛΥΧΝΙΑ

Έμβλημα συνδρομών

• ΠΕΙΡΑΙΩΣ 5010 091284 425  
GR23 0172 0100 0050 1009  
1284 425

Επισκευθείτε μας: [gr.dental-tribune.com](http://gr.dental-tribune.com).

← DT σελίδα 1

**MODULE (3)\_O "ψηφιακός αισθητής" και ενδοστοματική αποτύπωση** και άλλα ψηφιακά δεδομένα που τον απαρτίζουν:

- Ψηφιακή οδοντιατρική φωτογραφία - θεωρητική κατάρτιση και πρακτική άσκηση (hands on) με λήψη φωτογραφιών με σύγχρονες φωτογραφικές μηχανές αλλά και με smartphones

- Ενσωμάτωση της οδοντιατρικής φωτογραφίας στον "ΨΗΦΙΑΚΟ ΑΣΘΕΝΗ"

- Ψηφιακή ενδοστοματική αποτύπωση (intra-oral scanning) - θεωρητική κατάρτιση και πρακτική άσκηση (hands on) σε διάφορους τύπους ενδοστοματικών σαρωτών και χρήση των αντίστοιχων λογισμικών.

**MODULE (4)4. Ψηφιακός χειρουργικός σχεδιασμός και 3D εκτύπωση**

Ψηφιακός χειρουργικός σχεδιασμός εμφυτευμάτων, θεωρητική κατάρτιση και πρακτική άσκηση (hands on) με διαφορετικά λογισμικά,

- 3D εκτύπωση - θεωρητική κατάρτιση και πρακτική άσκηση (hands on) σε διάφορους τύπους 3D εκτυπωτών

- Ανάλυση και εφαρμογές της 3D εκτύπωσης: ανατομικά βιομοντέλα, χειρουργικοί οδηγοί εμφυτευμάτων με διάφορους τύπους εκτυπωτών

**MODULE 1:**  
16-18/9/2022

**MODULE 2:**  
14-16/10/2022

**MODULE 3:**  
4-6/11/2022

**MODULE 4:**  
25-27/11/2022

## ΠΡΟΓΡΑΜΜΑ

**MODULE (1) ΨΗΦΙΑΚΗ ΕΝΔΟΣΤΟΜΑΤΙΚΗ ΑΚΤΙΝΟΓΡΑΦΙΑ**

9.30-10.00  
Διάλειμμα

Invited speaker:

Douglas Yoon, DDS, BS, Physics & Mathematics, Founder of XDR Radiology, Los Angeles, Ca  
"Advances on Digital Dental Imaging"

10.00-14.00  
GROUP (1)

(12 participants-3 participants/x ray room)

ΠΡΑΚΤΙΚΗ ΑΣΚΗΣΗ  
(Hands-on)

Ομιλητές/εκπαιδευτές:

-Αγγελόπουλος Χρίστος, Καθηγητής Διαγνωστικής & Ακτινολογίας Στόματος, ΕΚΠΑ

-Τεχνική παραλλήλου-Τεχνική διχοτόμου

-Τσιχλακης Κώστας, Ομότιμος Καθηγητής Διαγνωστικής & Ακτινολογίας Στόματος, ΕΚΠΑ

-Λήψη ακτινογραφιών με διάφορους τύπους ψηφιακών συστημάτων  
GROUP (2) (12 participants/classroom)

-Δαμάσκος Σπύρος, Επίκουρος Καθηγητής Διαγνωστικής & Ακτινολογίας Στόματος, ΕΚΠΑ

• Παραπομπή - Χρήση- Χρησιμότητα Ενδοστοματικής Ακτινογραφίας

-Αποστολάκης Δημήτριος, Εξειδ. Οδοντιατρική Ακτινολογία

• Διαγνωστική ποιότητα της Ενδοστοματικής Ακτινογραφίας

-Αλεξίου Νάντια, Επιστ. Συνεργάτης Διαγνωστικής & Ακτινολογίας Στόματος, ΕΚΠΑ

• Ενδοστοματικές ακτινογραφικές τεχνικές (Τ. Παραλλήλου-Τ. Διχοτόμου)

-Μακρής Νίκος, Επιστ. Συνεργάτης Διαγνωστικής & Ακτινολογίας Στόματος, ΕΚΠΑ

• Εξοικείωση με τους διάφορους τύπους συγκρατητήρων-Πρακτική άσκηση χρήσης συγκρατητήρων

**DAY (1)**

8.00-9.30 πμ  
GROUP (1), (2) (24 participants classroom)

• Τεχνικά λάθη - Πως διορθώνουμε; (επιμήκυνση / βράχυνση, επαλληλίες)

1. Εισαγωγή στην Ακτινολογία (Ακτινολογία - Ακτινολογικό μηχάνημα - Βασικές αρχές παραγωγής ακτινών)

• Λογισμικά των διαφόρων ψηφιακών συστημάτων-Επίδειξη από τους αντιπροσώπους/Πρακτική άσκηση στα διαθέσιμα λογισμικά

2. Ψηφιακή Ενδοστοματική Ακτινογραφία

14.00-15.00  
Μεσημεριανό γεύμα

15.00-17.00  
GROUP (2)

(12 participants-3 participants/x ray room)

ΠΡΑΚΤΙΚΗ ΑΣΚΗΣΗ  
(Hands-on)

3. Μέσα καταγραφής των ακτινών (film, ψηφιακοί αισθητήρες, πλάκες φθοσφόρου)

-Τεχνική παραλλήλου-Τεχνική διχοτόμου

-Λήψη ακτινογραφιών με διάφορους τύπους ψηφιακών συστημάτων

GROUP (1)

(12 participants/classroom)

• Παραπομπή - Χρήση- Χρησιμότητα Ενδοστοματικής Ακτινογραφίας

• Διαγνωστική ποιότητα της Ενδοστοματικής Ακτινογραφίας

• Ενδοστοματικές ακτινογραφικές τεχνικές (Τ. Παραλλήλου-Τ. Διχοτόμου)

• Εξοικείωση με τους διάφορους τύπους συγκρατητήρων-Πρακτική άσκηση χρήσης συγκρατητήρων

• Τεχνικά λάθη - Πως διορθώνουμε; (επιμήκυνση/βράχυνση, επαλληλίες)

• Λογισμικά των διαφόρων ψηφιακών συστημάτων-Επίδειξη από τους αντιπροσώπους/Πρακτική άσκηση στα διαθέσιμα λογισμικά

Τέλος πρώτης μέρας

**MODULE (1) ΨΗΦΙΑΚΗ ΕΝΔΟΣΤΟΜΑΤΙΚΗ ΑΚΤΙΝΟΓΡΑΦΙΑ DAY (2)**

8.00-9.30 πμ  
GROUP (1), (2)  
(24 participants classroom)

1. Quiz-Αυτοαξιολόγηση-Τί έχω μάθει μέχρι τώρα;

2.Λειτουργικοί προβληματισμοί στην καθημερινή χρήση των διαφόρων ψηφιακών συστημάτων (Καθαρισμός, απολύμανση, αντοχή πλάκων, φθορές, κόστος)

9.30-10.00  
Διάλειμμα

10.00-13.00  
GROUP (2)

(12 participants-3 participants/x ray room)



3Shape TRIOS

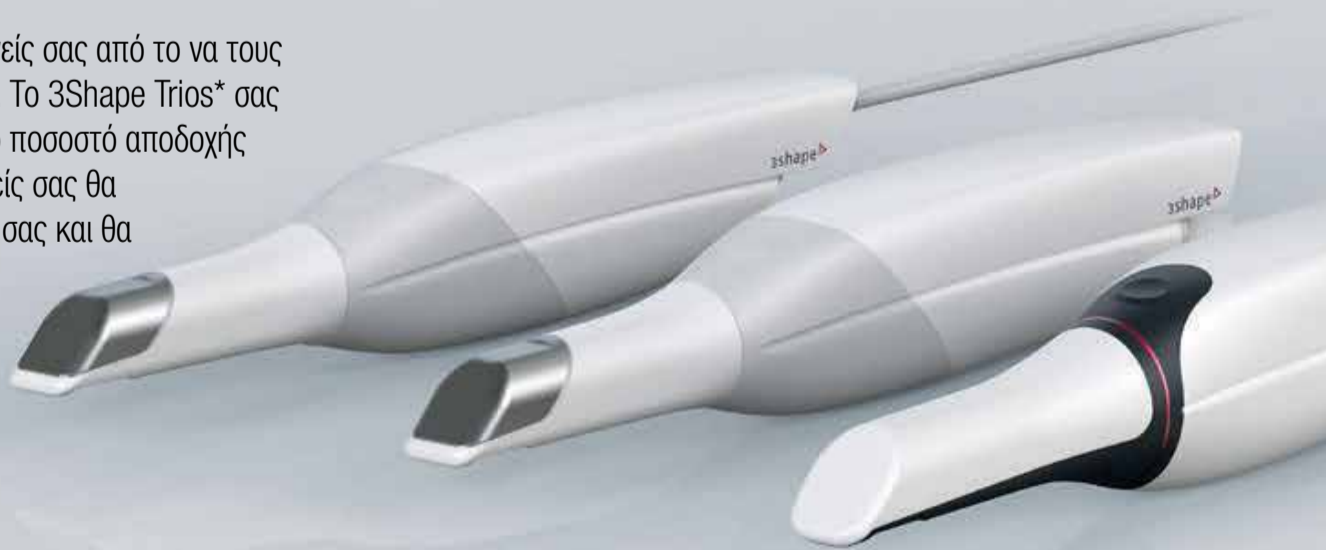Better for them.  
Better for you.

### Καλύτερη φροντίδα για τους ασθενείς σας

Δεν υπάρχει καλύτερος τρόπος να συμβουλευστείτε τους ασθενείς σας από το να τους δείξετε τα δικά τους δόντια και τη στοματική τους κατάσταση. Το 3Shape Trios\* σας βοηθά να αποκτήσετε μεγαλύτερη πειθώ και να βελτιώσετε το ποσοστό αποδοχής των προτεινόμενων σχεδίων θεραπείας. Θα δείτε ότι οι ασθενείς σας θα είναι πιο ευχαριστημένοι και ενθουσιασμένοι με τις υπηρεσίες σας και θα συνεισφέρουν στην επιτυχία του ιατρείου σας. Τι καλύτερο;

Δείτε περισσότερα στο <http://www.sadent.com>

\* Το 80% των δημοσιευμένων μελετών δείχνουν ότι οι ασθενείς προτιμούν την ψηφιακή από τη συμβατική αποτύπωση και το 88% των δημοσιεύσεων δείχνουν ότι το 88% των οδοντιάτρων προτιμούν την ψηφιακή από τη συμβατική αποτύπωση.



3shape 

• ΠΑΙΑΝΙΑ: 1 χλμ Λεώφ. Μαρκοπούλου, ΤΚ: 190 02, Τηλ: 211 10.22.900 • ΓΟΥΔΗ: Τετραπόλεως 4-8, Τηλ.: 211 10.22.900, 210 77.77.608  
• ΘΕΣΣΑΛΟΝΙΚΗ: Ν. Τέλογλου 5, Τ.Κ.: 546 36 • Τηλ. 2310 968.799 • e-mail: [info@sadent.com](mailto:info@sadent.com)

[www.sadent.com](http://www.sadent.com)



# Βοηθώντας τον ξενιστή να αναγεννήσει σκληρούς και μαλακούς ιστούς

Μία άμεση- μεθύτερη διαδικασία φατνιακού μοσχεύματος

Minas Leventis, Peter Fairbairn, Annette Lindner<sup>4</sup>

AD

## beyond<sup>®</sup> II Ultra Whitening Accelerator

Το beyond II Ultra Whitening Accelerator, είναι η τελευταία ανανεωμένη έκδοση της δημοφιλούς σειράς, beyond II Whitening Accelerator.

Με την νέα τεχνολογία Ultrasound στην κεφαλή LED, ελαχιστοποιείται ο χρόνος θεραπείας και εξαφανίζονται σχεδόν οι ευαισθησίες στους ασθενείς.

### Professional in-office Whitening Treatment



Digital



Adjustable



Purifies



Powerful

Whitening Made

# Simple and Affordable!

**beyond<sup>®</sup>** International Inc.

**Οδοντο-  
Εμπορική**  
...The absolute DEPOT!

**ΟΔΟΝΤΙΑΤΡΙΚΑ ΕΙΔΗ & ΜΗΧΑΝΗΜΑΤΑ**  
Π. Τσαλδάρη 211 - 17676 Καλλιθέα  
Τηλ.: 2109572770, 771 - Fax: 2109577557  
email: odontemporiki@gmail.com  
www.odontemporiki.gr

Αυτή η αναφορά περιστατικού υπογραμμίζει τη χρήση ενός βιοενεργού συνθετικού απορροφήσιμου υποκατάστατου οστού in situ σκλήρυνσης αποτελούμενου από βήτα φωσφορικό τριασβέστιο (β-TCP) και θειικό ασβέστιο (CS) για τη διατήρηση της φατνιακής ακρολοφίας, ακολουθώντας μία τροποποιημένη άμεση- μεθύτερη τεχνική φατνιακού μοσχεύματος. Τόσο η προσέγγιση σταδίων όσο και οι βιολογικές και βιομηχανικές ιδιότητες του υλικού του μοσχεύματος βοήθησαν τον ξενιστή να αναγεννήσει ζωτικό οστό και νεοσχηματισθέντες παχείς κερατινοποιημένους μαλακούς ιστούς, ελαχιστοποιώντας έτσι την πολυπλοκότητα των διαδικασιών και οδηγώντας σε ένα προβλέψιμο επιτυχημένο αποτέλεσμα.

1 Ιδιωτικό Οδοντιατρείο, Λονδίνο, Ηνωμένο Βασίλειο

2 Έρευνήτης, Εργαστήριο Πειραματικής Χειρουργικής και Χειρουργικής Έρευνας «N.S. Christeas», Ιατρική Σχολή του Πανεπιστημίου Αθηνών, Ελλάδα

3 Επισκέπτης Καθηγητής, Τομέας Περιοδοντολογίας και Χειρουργικής Εμφυτευμάτων, Οδοντιατρική Σχολή του Πανεπιστημίου του Detroit Mercy, Detroit, ΗΠΑ  
4 CTA- Cell Tissue Analysis, Ιατρικό Κέντρο, Πανεπιστήμιο του Freiburg, Freiburg, Γερμανία

#### Αναφορά περιστατικού

Μία 63χρονη ασθενής, μη καπνίστρια, με ελεύθερο ιατρικό ιστορικό, προσήλθε με έναν μη διατηρήσιμο δεξιό κάτω πρώτο προγόνιο λόγω εκτεταμένης τερηδόνας και περιακρορριζικής παθολογίας (Εικ. 1 και 2). Μετά από ενδελεχή κλινική και ακτινογραφική εξέταση, προτάθηκε μία θεραπεία με μεθύτερη τοποθέτηση εμφυτευμάτων. Το σχέδιο θεραπείας περιλάμβανε:

- Εξαγωγή του προβληματικού δοντιού,
- Διατήρηση της φατνιακής ακρολοφίας με τοποθέτηση μοσχεύματος στο φατνίο έξι εβδομάδες μετά την εξαγωγή,
- Τοποθέτηση εμφυτεύματος τέσσερις εβδομάδες μετά την τοπο-

Περιστατικό άμεσης τοποθέτησης εμφυτεύματος  
και εσύ πετάς για 3ήμερο σε δύο ώρες;



*Better Answer*

στην τοποθέτηση εμφυτευμάτων

### Ariston Digital. Ταχύτητα τοποθέτησης & σιγουριά!



Οι προηγμένες υπηρεσίες ψηφιακά καθοδηγούμενης τοποθέτησης εμφυτευμάτων και ο ψηφιακός σχεδιασμός του εμφυτευματολογικού χειρουργείου από τους οδοντιάτρους της Ariston Dental, αποτελούν την πιο σίγουρη και γρήγορη λύση για ασφαλή και επιτυχημένα χειρουργεία! Ο σχεδιασμός ψηφιακών προϊόντων και ψηφιακής ροής εργασίας, οδηγούν σε εξατομικευμένα πλάνα θεραπείας βάση των πιο σύγχρονων μεθόδων χειρουργικής και προσθετικής αποκατάστασης. Οι υπηρεσίες Ariston Digital δημιουργούν τις ιδανικές προϋποθέσεις αντιμετώπισης οποιουδήποτε περιστατικού!



*10  
χρόνια!*

**ariston dental**  
better answers

ΑΘΗΝΑ Τ. 210 80 30 341 • ΘΕΣΣΑΛΟΝΙΚΗ Τ. 2310 268 020 • ΚΥΠΡΟΣ Τ. 25 322 895

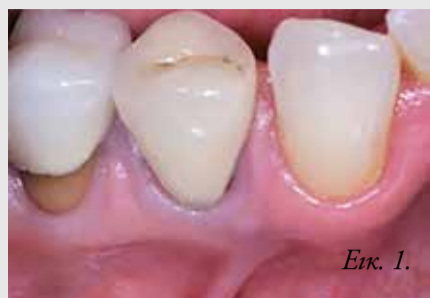[www.aristondental.com](http://www.aristondental.com)



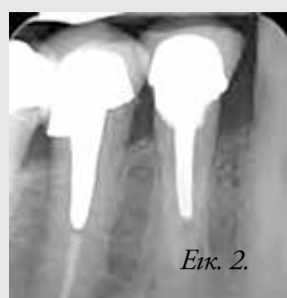← DT σελίδα 4

θέτηση του μοσχεύματος,

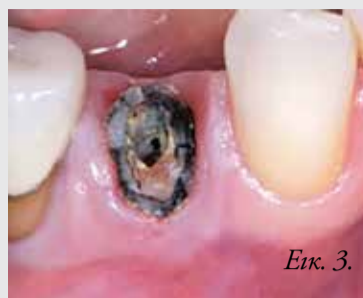• Αποκάλυψη του εμφυτεύματος τρεις μήνες μετά από την τοποθέτηση και ακολούθως φόρτιση με την τελική κοχλιούμενη στεφάνη. Η εξαγωγή πραγματοποιήθηκε υπό τοπική αναισθησία χωρίς την αναπέταση κρημνού. Πρώτα, αφαιρέθηκε η στεφάνη με οδοντάγρα και η τερηδονισμένη ρίζα κινητοποιήθηκε και εξάχθη-



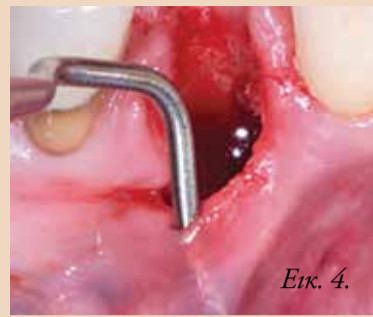Εικ. 1. Αρχική κλινική εικόνα.



Εικ. 2. Αρχική ακτινογραφία.



Εικ. 3. Κλινική εικόνα της τερηδονισμένης ρίζας μετά την αφαίρεση της στεφάνης.

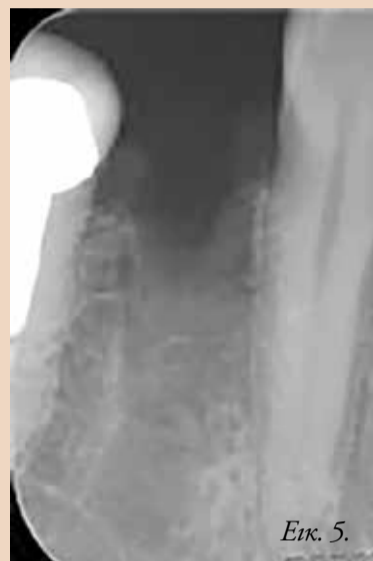

Εικ. 4. Η μετεξακτική περιοχή- παρατηρήστε την απώλεια του παρειακού πετάλου και τους λεπτούς παρειακούς μαλακούς ιστούς.

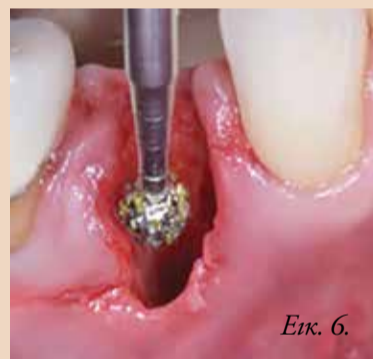AD



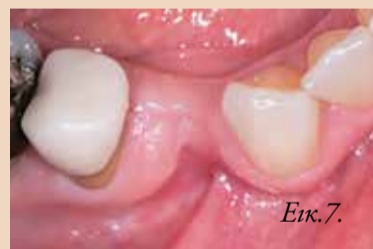Dentsply Sirona does not waive any right to its trademarks by not using the symbols or " 32670635-USX-1612 © 2016 Dentsply Sirona. All rights reserved.



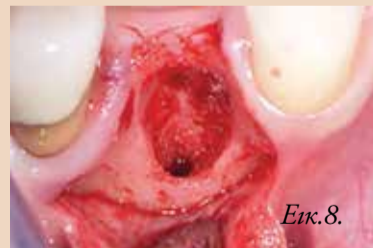Εικ. 5. Οπισθοφραγματική ακτινογραφία αμέσως μετά την εξαγωγή.



Εικ. 6. Απόξεση του φατνίου χρησιμοποιώντας εγγλυφίδες αποκοκκίωσης.



Εικ. 7. Κλινική εικόνα έξι εβδομάδες μετά την εξαγωγή. Ο δέκτης ήδη αναγέννησε μαλακούς ιστούς για να καλύψει το φατνίο.



Εικ. 8. Ειδικός για την περιοχή κρημνός με διατήρηση των θηλών για να αποκαλυφθεί το φατνίο. Παρηγήστε την έλλειψη παρειακού οστού.

## Astra Tech Implant System®

# Απλότητα χωρίς συμβιβασμούς

Ο σχεδιασμός του εμφυτευματικού συστήματος Astra Tech EV βασίζεται στη φυσική οδοντοφία και υποστηρίζεται από ευέλικτο χειρουργικό πρωτόκολλο και απλό προσθετικό με αποτέλεσμα την πλήρη ικανοποίηση και αυτοπεποίθηση τόσο των χειρουργών όσο και των προσθετολόγων.

- Ευέλικτο χειρουργικό πρωτόκολλο
- Άξονες αποτύπωσης που αυτο-προσανατολίζονται
- Ποικιλία σχεδιασμού εμφυτευμάτων, που προσαρμόζονται στις κλινικές ανάγκες ( Profile EV, Conical, Straight)
- Μία και μόνο θέση τοποθέτησης για τα εξατομικευμένα προσθετικά διαβλενογόνια στηρίγματα Atlantis.

Η βάση όλων αυτών των πρωτοποριακών χαρακτηριστικών παραμένει το μοναδικό **Astra Tech BioManagement Complex**, το οποίο έχει μια μακρά βιβλιογραφία που αποδεικνύει τη διατήρηση του οστού στον αυχένα του εμφυτεύματος σε βάθος χρόνου καθώς και τα άριστα αισθητικά αποτελέσματα.

[www.dentsplysirona.com](http://www.dentsplysirona.com)

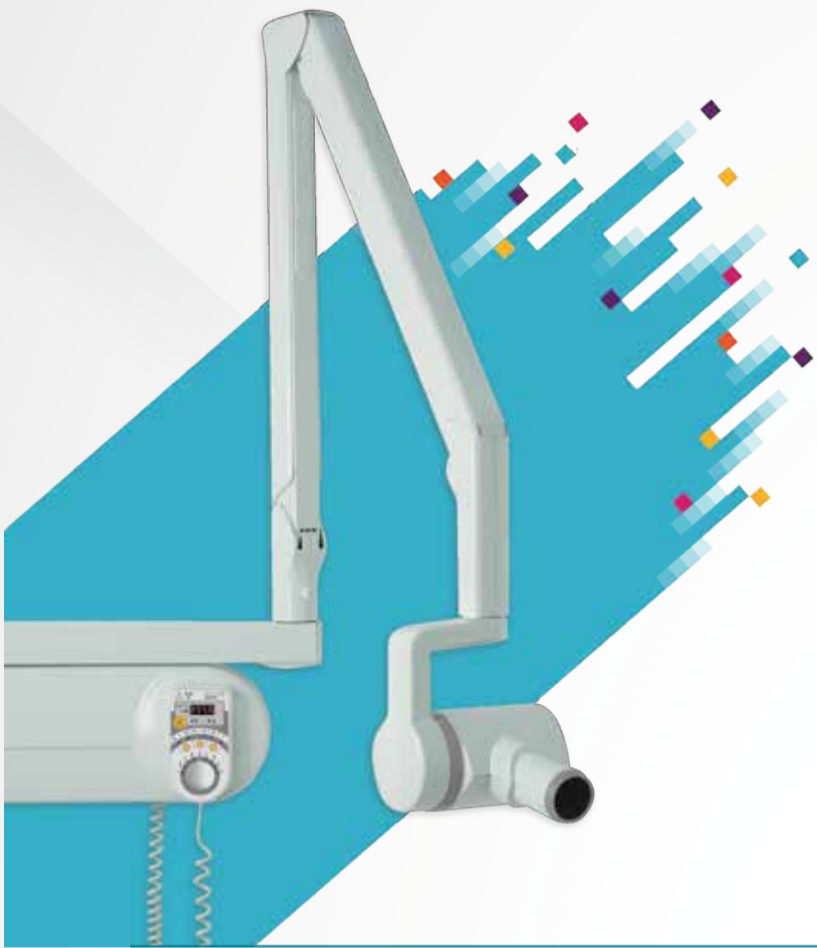ΑΠΟΚΛΕΙΣΤΙΚΟΣ ΑΝΤΙΠΡΟΣΩΠΟΣ ΓΙΑ ΤΗΝ ΕΛΛΑΔΑ:  
Δ. ΜΑΥΡΑΕΙΔΟΠΟΥΛΟΣ Α.Ε., ΤΖΩΡΤΖ 12, 106 77 ΑΘΗΝΑ ΤΗΛ.: 210 3837 334  
[mavraid@otenet.gr](mailto:mavraid@otenet.gr), [www.mavraidopoulos.gr](http://www.mavraidopoulos.gr) [www.dentsplysirona.com](http://www.dentsplysirona.com)

**Dentsply  
Sirona**  
Implants

κε προσεκτικά, χρησιμοποιώντας περιτομικούς και λεπτούς μοχλούς για να ελαχιστοποιηθεί το τραύμα στους περιβάλλοντες μαλακούς και σκληρούς ιστούς (Εικ. 3). Όμως,

→ DT σελίδα 8





**Ενδοστοματικά Ακτινογραφικά.  
Υπέρβαση στις προσδοκίες των  
ενδοστοματικών ακτινογραφιών**

**CS 2100**

Οικονομικότερη λύση.  
60kV  
Υψίσυχο 300kHz!!  
Συμβατό με φιλμ και ψηφιακή απεικόνιση.  
Χειροκίνητη επιλογή χρόνου

**CS 2200**

Λειτουργική ευκολία.  
Ασφάλεια.  
60 η 70kV  
Υψίσυχο 300kHz!!  
Αυτόματο χειριστήριο για ψηφιακή απεικόνιση, φιλμ και χειροκίνητη λειτουργία

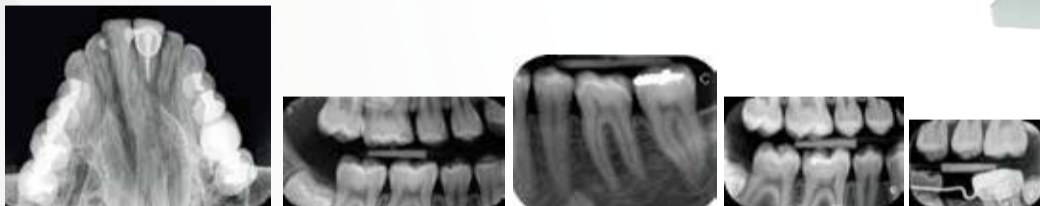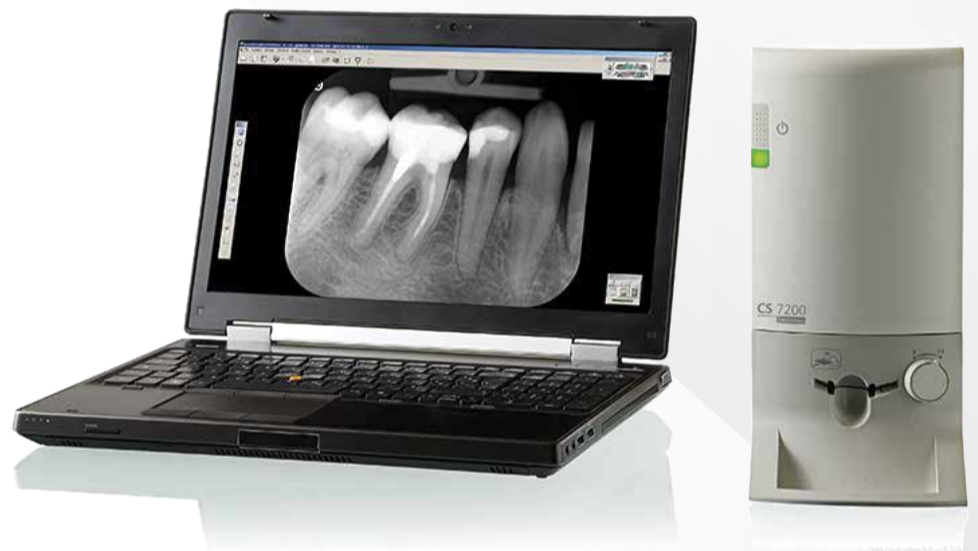**Φέρνοντας μαζί τα καλύτερα  
της Ψηφιακής και του Φιλμ!**

**CS 7200**

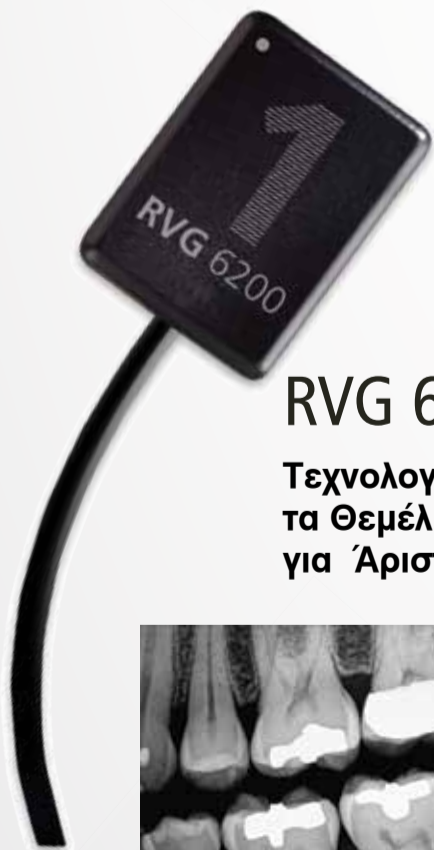Η ιδανική ψηφιακή απεικόνιση για τον οδοντίατρο.  
3 Μεγέθη πλακιδίου.  
4 Προγράμματα σάρωσης

**CS 7600**

Ιδανικό για πολυοδοντιατρεία.  
5 Μεγέθη πλακιδίων.  
Δικτυακή Σύνδεση.  
Scan'n'Go τεχνολογία



**Αποδεδειγμένη τεχνολογία RVG.  
Εδραιωμένη αξιοπιστία.**



**RVG 6200**

Τεχνολογία που Θέτει τα Θεμέλια για Άριστη Διάγνωση



Μέγιστη Αντοχή



HD ποιότητα εικόνας



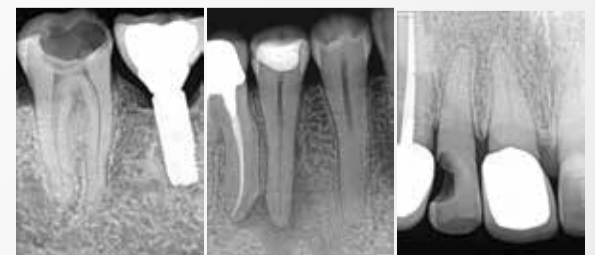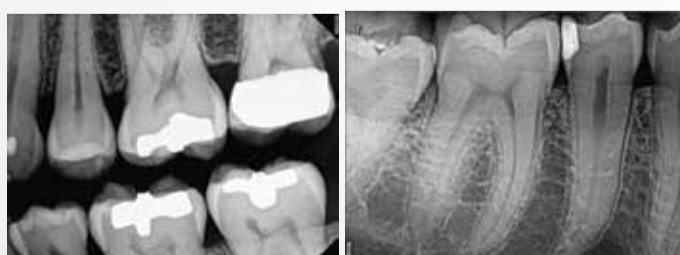Γρήγορη Λήψη



Ποικιλία φίλτρων

**RVG 5200**

Μοναδική Απεικόνιση. Προσιτή τιμή.





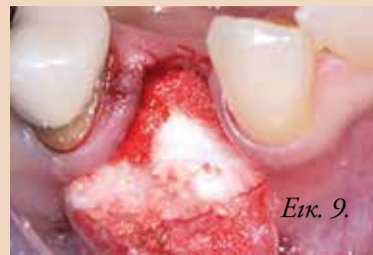← DT σελίδα 6

λόγω της εκτεταμένης τερηδόνας και της μη ευνοϊκής ανατομίας της ρίζας, η εξαγωγή ήταν πολύ δύσκολη, το οποίο είχε ως αποτέλεσμα την πλήρη απώλεια του παρειακού οστικού πετάλου και την απώλεια των παρειακών κερατινοποιημένων μαλακών ιστών της ακρολοφίας (Εικ. 4 και 5). Μετά, έγινε ενδεδειγμένη απόξεση και καθαρισμός των μαλακών

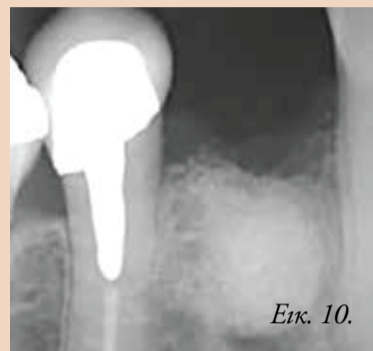
ιστών στο φατνίο, χρησιμοποιώντας οστικά ξέστρα χειρός Lucas και εγγλυφίδες αποκοκκίωσης και ακολούθησε έκπλυση με φυσιολογικό ορό (Εικ. 6). Στη συνέχεια η μετεξακτική περιοχή αφέθηκε να επουλωθεί κατά δεύτερο σκοπό. Μετά από έξι εβδομάδες, η περιοχή καλύφθηκε από νεοσχηματισθέντες μαλακούς ιστούς, ενώ η πλήρης απώλεια του παρειακού πετάλου είχε ως αποτέλεσμα τη σοβαρή ατροφία της ακρολοφίας

στην οριζόντια διάσταση (Εικ. 7). Υπό τοπική αναισθησία, αναπετάστηκε ένας ειδικός για την περιοχή κρημνός ολικού πάχους με διατήρηση των θηλών χρησιμοποιώντας κατακόρυφες απελευθερωτικές τομές, χωρίς να συμπεριλαμβάνει της θηλές των παρακείμενων δοντιών (Εικ. 8) όπως περιγράφεται από τους Greenstein και Tagrow. Μετά από την αναπέταση του κρημού, αφαιρέθηκε όλος ο κοκκιωματώδης ιστός

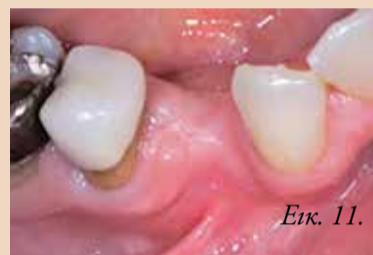και τοποθετήθηκε μόνος στο φατνίο χρησιμοποιώντας ένα πλήρως απορροφούμενο συνθετικό υλικό οστικού μόνωσης αυτόματης σκλήρυνσης, που αποτελείται από β-TCP (65%) και CS (35%), όπως περιγράφηκε από τους συγγραφείς σε προηγούμενη δημοσίευση. Δεν χρησιμοποιήθηκαν μεμβράνες (Εικ. 9 και 10). Ο βλεννογονοπεριστικός κρημνός επανατοποθετήθηκε και συρράφηκε χωρίς τάση με ράμ-



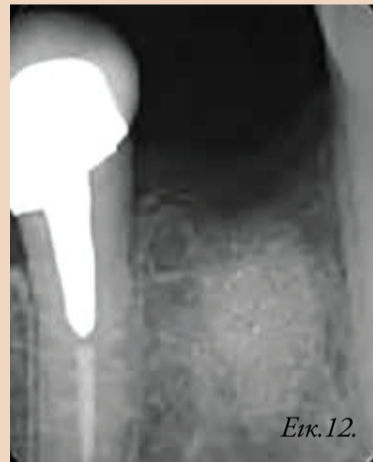Εικ. 9. Στο φατνίο τοποθετήθηκε μόνος β-TCP/CS.



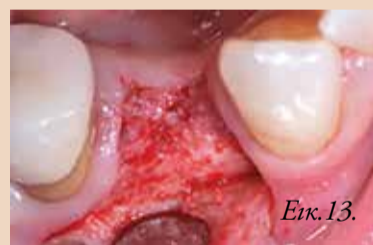Εικ. 10. Μετεχειρητική οπισθοφαρνιακή ακτινογραφία.



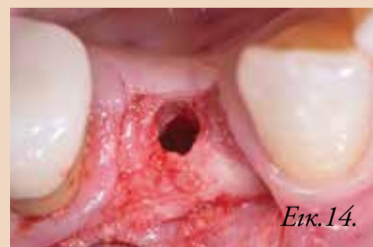Εικ. 11. Κλινική εικόνα τέσσερις μήνες μετεχειρητικά.



Εικ. 12. Οπισθοφαρνιακή ακτινογραφία τέσσερις μήνες μετεχειρητικά.



Εικ. 13. Επαρκής αναγέννηση των σκληρών ιστών κατά την εκ νέου είσοδο τέσσερις μήνες μετεχειρητικά.



Εικ. 14. Ο μόνος τρόπος να αξιολογηθεί η ποιότητα του αναγεννημένου οστού είναι να συλλεχθεί μία οστική βιοψία με οστεοτρύπανο. Το οστικό δείγμα συλλέχθηκε από το κέντρο του αναγεννημένου οστού, οπότε εκεί δεν υπάρχει παλιό οστό, μόνο νεοσχηματισθείς αναγεννημένοι σκληροί ιστός.



**meo plant**<sup>®</sup>  
Meoplant Medical GmbH

ΑΠΟΚΛΕΙΣΤΙΚΟΣ ΑΝΤΙΠΡΟΣΩΠΟΣ ΓΙΑ ΤΗΝ ΕΛΛΑΔΑ:

ΤΖΩΡΤΖ 12, 10677 ΑΘΗΝΑ, ΤΗΛ.: 210 3847735 Website: [www.oralinnovation.gr](http://www.oralinnovation.gr)  
www.oralinnovation.gr E-mail: [info@oralinnovation.gr](mailto:info@oralinnovation.gr)



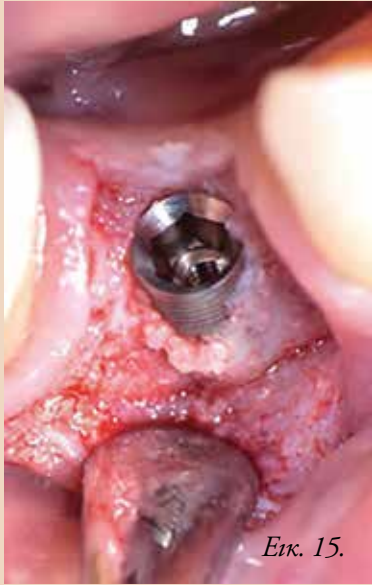

**ΤΙΜΗ ΕΜΦΥΤΕΥΜΑΤΟΣ 59 ευρώ (+ ΦΠΑ)**  
Συμπεριλαμβάνεται η βίδα κάλυψης

→ DT σελίδα 9

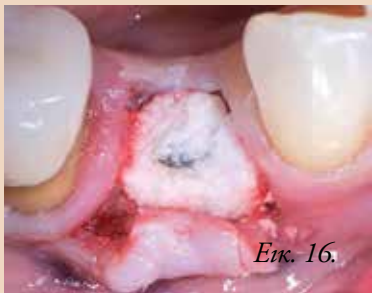

← DT σελίδα 8



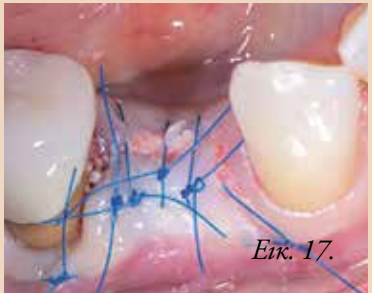Εικ. 15.

Εικ. 15.ο εμφύτευμα τοποθετημένο στη σωστή τρισδιάστατη θέση.



Εικ. 16.

Εικ. 16.Επιπρόσθετη επικάλυψη με μόσχευμα β-TCP/CS.



Εικ. 17.

Εικ. 17.Επανατοποθέτηση και συρραφή του κρημνού ολικού πάχους.

ματα 5-0. Συνταγογραφήθηκε αντιβιοτική θεραπεία αποτελούμενη από 500mg αμοξικιλίνης κάθε 8 ώρες για 5 ημέρες. Τα ράμματα αφαιρέθηκαν μετά από μία εβδομάδα. Η ασθενής δεν φορούσε προσθετική εργασία κατά τη διάρκεια της περιόδου επούλωσης.

Η μετεγχειρητική επούλωση δεν είχε επιπλοκές. Μετά από 4 μήνες, η αρχιτεκτονική και οι διαστάσεις της ακρολοφίας είχαν αποκατασταθεί επαρκώς και η περιοχή είχε καλυφθεί από κερατινοποιημένο επιθήλιο (Εικ. 11). Μία οπισθοφατνιακή ακτινογραφία σε εκείνη τη χρονική στιγμή έδειξε την εδραίωση του μοσχεύματος, με αποτέλεσμα την αναγέννηση στην περιοχή (Εικ. 12). Αναπετάστηκε ένας ειδικός για την περιοχή κρημνός ολικού πάχους αποκαλύπτοντας ότι η περιοχή με το μόσχευμα είχε πληρωθεί με αναγεννημένο σκληρό ιστό (Εικ. 13). Πριν από την τοποθέτηση του εμφυτεύματος, λήφθηκε μία βιοψία από τον πυρήνα του οστού (Εικ. 14) με βάθος 14mm από το κέντρο της περιοχής χρησιμοποιώντας ένα οστεοτρύπανο διαμέτρου 2,3mm. Μετά από

τη συλλογή του δείγματος οστού, ολοκληρώθηκε η παρασκευή της οστικής υποδοχής και τοποθετήθηκε ένα κωνικό εμφύτευμα 3,75mm x 10mm στη βέλτιστη θέση (Εικ. 15). Αφού τοποθετήθηκε η βίδα κάλυψης, τοποθετήθηκε ξανά μόσχευμα στην περιοχή με μία μικρή ποσότητα του ίδιου υλικού για να καλυφθούν οι εκτεθειμένες σπείρες του εμφυτεύματος παρειακά (Εικ. 16). Και πάλι, δεν χρησιμοποιήθηκαν μεμβράνες.

Μετά την απελευθέρωση του περιστεύου, ο κρημνός επανατοποθετήθηκε και συρράφθηκε χωρίς τάσεις χρησιμοποιώντας τον ίδιο τύπο ραμμάτων όπως στην προηγούμενη διαδικασία (Εικ. 17). Δεν υπήρχε ανάγκη για χαλινεκτομή, καθώς ο παρακείμενος χαλινός δεν ασκούσε καμία τάση στην περιοχή κατά την κινητοποίηση και την έλξη του κάτω χείλους της ασθενούς. Συνταγογραφήθηκε αντιβιοτική θεραπεία

αποτελούμενη από 3g αμοξικιλίνης κάθε οκτώ ώρες για πέντε ημέρες μετεγχειρητικά. Τα ράμματα αφαιρέθηκαν μετά από μία επταήμερη περίοδο επούλωσης χωρίς επιπλοκές.

Το οστεοτρύπανο με το οστικό δείγμα για βιοψία μέσα στερεώθηκε σε φορμαλίνη 4% για πέντε ημέρες, εκπλύθηκε με νερό και αφυδατώθηκε με μία σειρά σταδίων αιθανόλης (70%, 80%, 90%, 100%), παραμένοντας για

μία ημέρα σε κάθε συγκέντρωση. το δείγμα τότε εμποτίστηκε, εγκιβωτίστηκε και πολυμερίστηκε σε ρητίνη σύμφωνα με τις οδηγίες του κατασκευαστή. Μετά τον πολυμερισμό, το δείγμα κόπηκε σε τομές 500μm χρησιμοποιώντας μία κοπτική μηχανή ακαριβείας. Οι τομές τοποθετήθηκαν σε ακρυλικές πλάκες και αποτρίφθηκαν σε τελικό πάχος περίπου

→ DT σελίδα 10

AD

Η παγκοσμίως πρώτη σύνθετη ρητίνη με τεχνολογία θερμο-εξώδους (TVE)

NEO

... θέρμανση

... εκροή

... μορφοποίηση

### ΣΥΝΔΥΑΖΕΙ ΡΕΥΣΤΟΤΗΤΑ ΚΑΙ ΜΟΡΦΟΠΟΙΗΣΗ

- Μοναδικό και καινοτόμο  
Η θέρμανση του υλικού το κάνει ρευστό για την εφαρμογή και μορφοποιήσιμο αμέσως μετά (τεχνολογία θερμο-εξώδους)
- Εφαρμογή υψηλής ποιότητας  
Ιδανική ροή στα όρια και στις υποσκαφές
- Εξοικονόμηση χρόνου  
Αποτελεσματική αποκατάσταση με ένα μόνο υλικό
- Απλός χειρισμός  
Εφαρμογή χωρίς φυσαλίδες με λεπτό ρύγχος

Vis Calor: 2 mm

Vis Calor bulk: 4 mm

Για περισσότερες πληροφορίες παρακαλούμε επικοινωνήστε: +30 6974840529 · info@voco.com

## Vis Calor Vis Calor bulk



**VOCO**  
THE DENTALISTS

VOCO GmbH · Anton-Flettner-Straße 1-3 · 27472 Cuxhaven · Γερμανία · Τηλ. +49 4721 719-0 · www.voco.dental