

roots

international magazine of endodontics

1 2023 Türkiye Baskısı

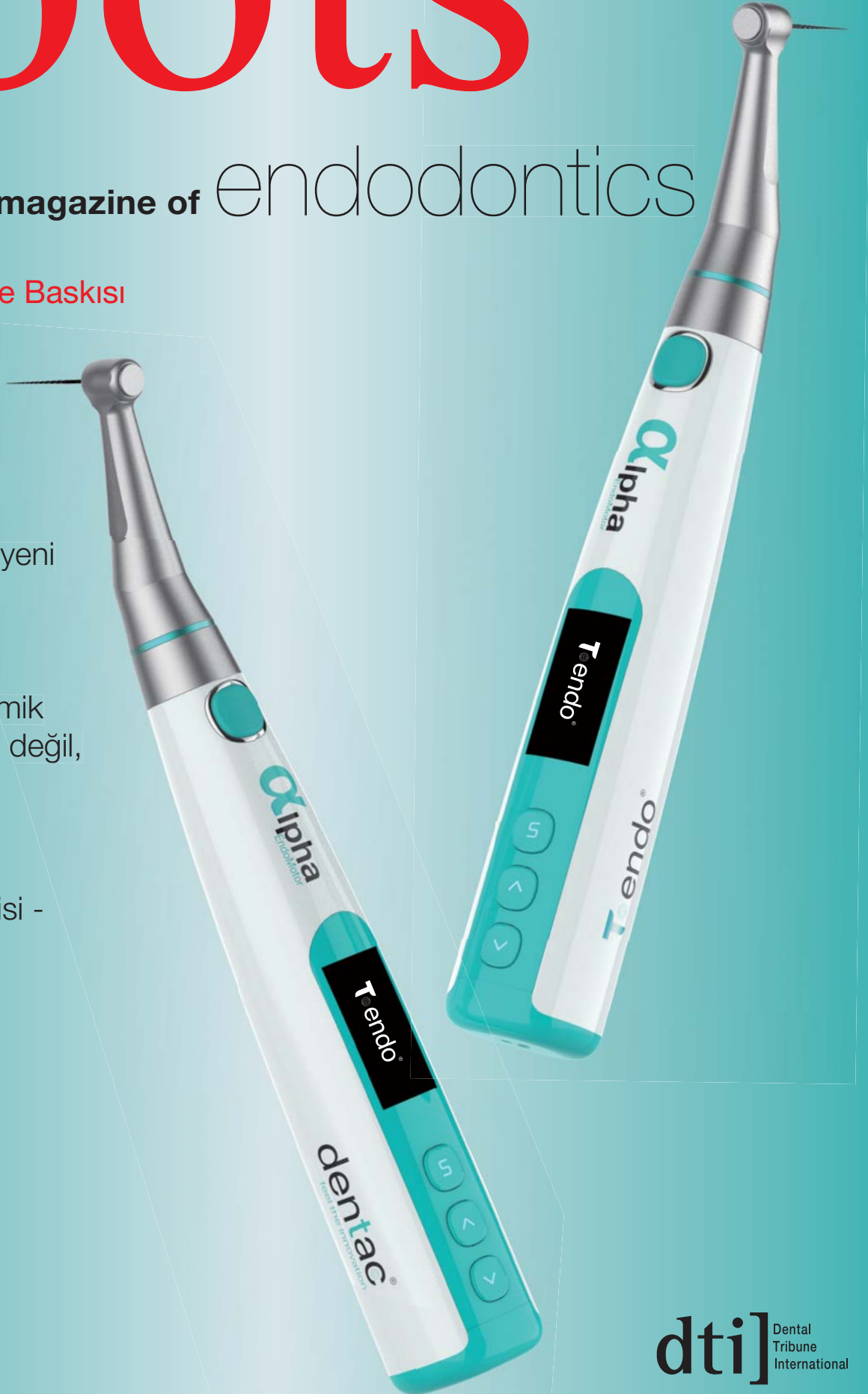_vaka raporu

Kök kanalı
preparasyonuna yeni
bir yaklaşım:
In-out tekniği

Doğal vertikal kemik
artışı – bir efsane değil,
bir gerçeklik

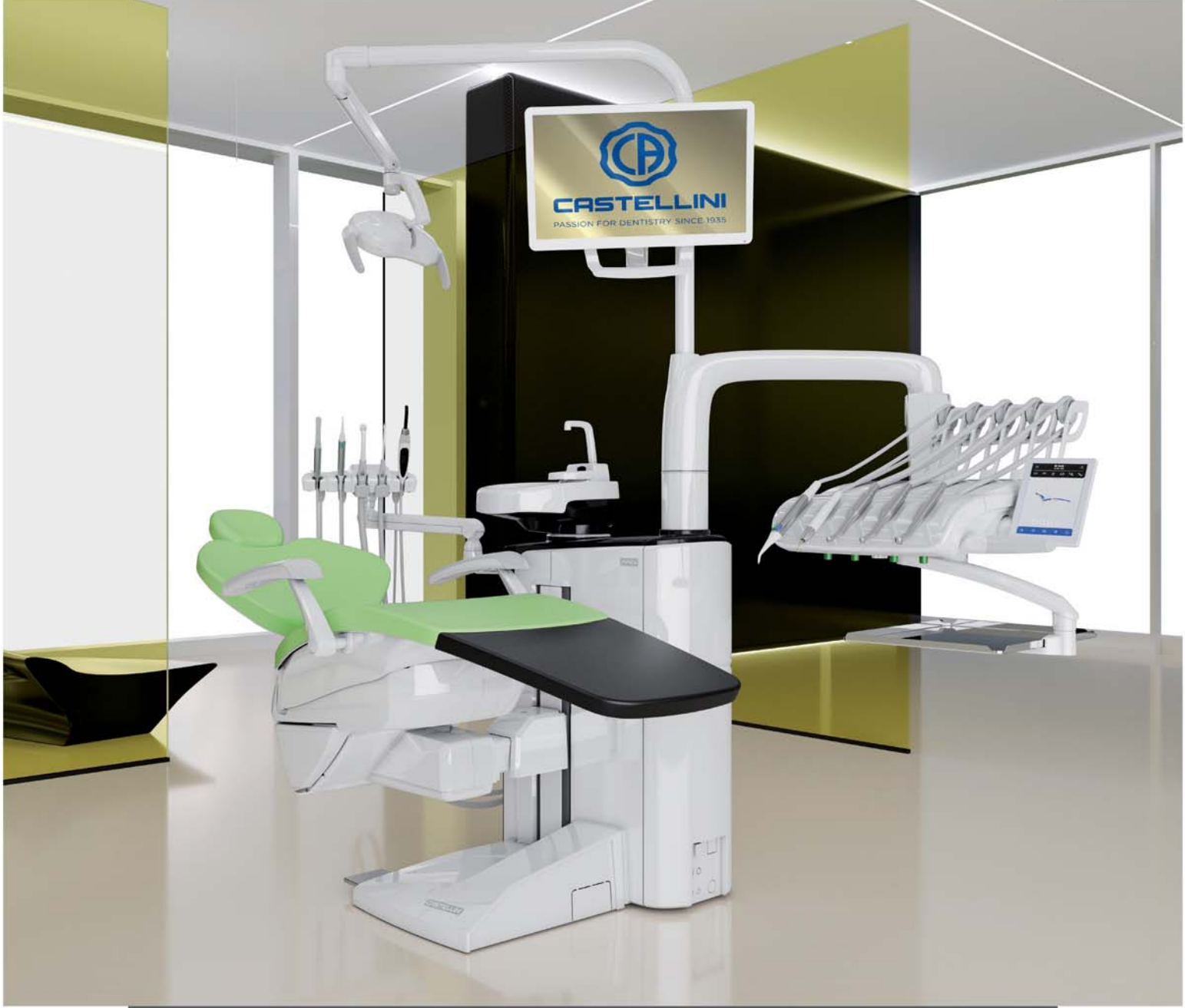_vaka raporu

Vital pulpa tedavisi -
klinik bakış açısı



AREA

MAKING SPACE FOR EXCELLENCE



AREA ile diş hekimliğinde yepyeni bir tutku, keşfedilmemiş alanlar, yeni potansiyeller ve birinci sınıf deneyimi keşfedin! Klinik uygulamalarınızı daha akıcı, hassas ve etkili hale getirin. Olağanüstü ergonomisinin yanı sıra, implantolojiden endodontiye, sesli kontrol edilebilen **LED Paketi**, **NFC** teknolojisi ve **FLUO** mikromotora kadar, tüm özel klinik ihtiyaçlarınızı karşılayan kapsamlı Castellini çözümleri yelpazesinden seçiminizi yapın ve entegre edin. İleri teknoloji ile mükemmel ergonomi bir arada!



CASTELLINI
PASSION FOR DENTISTRY SINCE 1935

oncu
dental

Diş Hekimliğine Öncü Çözümler...

ISSN 1307-7791

roots

international magazine of endodontics

1

2023
Türkiye Baskısı**Yayıncı**

Vestiyer Yayın Grubu

Sahibi

Bülent Manav

Editör

Doç. Dr. Taha Özyürek

tahaozyurek@hotmail.com

Kurumsal Satış Müdürü

Elif Taman Yazıcı

Sorumlu Yazı İşleri Müdürü

Rahmi Çelikağ

Yazı İşleri

Elvan Genç

Haber Merkezi

habermerkezi@vyg.com.tr

Uluslararası İlişkiler Yönetimi

Muhammet İhvan

Tercüme

Dt. Abdulkadir Tiftik

Dt. Meryem Çakır

Roots Dergisi Grafik

Hakan Zengin

Bilimsel Danışma Kurulu

(Soyadı Alfabetiğine Göre)

Doç. Dr. Burçin Arıcan Alpay (Başkan)

Prof. Dr. Ebru Özsezer Demiryürek

Prof. Dr. Kürşat Er

Prof. Dr. Nimet Gençoğlu

Prof. Dr. Nicola Mary Grande

Prof. Dr. Mehmet Baybora Kayahan

Prof. Dr. Alper Kuştarıcı

Prof. Dr. Emre Nagaş

Prof. Dr. Gianluca Plotino

Dr. Simone Staffoli

Doç. Dr. Gülşah Uslu

Doç. Dr. Koray Yılmaz

Publisher and Chief Executive Officer

Torsten Oemus

Chief Content Officer

Claudia Duschek

Dental Tribune International

Holbeinstr. 29, 04229 Leipzig, Germany

Tel.: +49 341 4 84 74 302

Fax: +49 341 4 84 74 173

General requests: info@dental-tribune.com

Sales requests: mediasales@dental-tribune.com

www.dental-tribune.com

YAZARLARA NOTLAR

roots dergisi, kendi alanında, öncelikle bilimsel araştırmalara açıktır. Dergide, Yayın Kurulu'nun denetiminden geçen yazılar yayınlanır. Gönderilen yazılar, daha önce hiçbir yerde yayınlanmamış olmalıdır. Yazılar, incelendikten sonra sonuçlar yazarlara bildirilir ve uygun görülenler yayınlanır. Yazılardan doğacak her türlü bilimsel ve yasal sorumluluk yazarlarına aittir. Dışkimiğinde roots Yayın Kurulu, yazılarda değişiklik yapmaya mezdur. Yayınlanmayan yazılar, iade edilir. Yayınlanmak üzere sıraya konulan yazıların sahiplerine (istedikleri takdirde) "Kabul Yazısı" gönderilir. Gönderilen yazının bir nüshası da e-posta adresimize ulaştırılmalıdır. Böylece dizgi ve baskı sırasında meydana gelebilecek yazım hataları önlenmiş olacaktır. Fotoğraflar, dijital ortamda ve 300 dpi çözünürlükte olmalı; TIFF veya JPEG formatında kayıt edilmelidir.

roots_Telif Hakkı Kuralları

_Dental Tribune International GmbH firmasından bu sayıda basılan veya tercüme edilen ve yeniden basılan materyalin telif hakkı Dental Tribune International GmbH tarafından telif hakkı ile korunmaktadır. Bu tür materyaller Dental Tribune International GmbH'nin izniyle yayınlanmalıdır. roots, Dental Tribune International GmbH'nin bir ticari markasıdır.

Dental Tribune International GmbH © 2023 - Tüm hakları saklıdır.

Dental Tribune International GmbH'nin önceden yazılı izni olmadan, tamamen veya kısmen, herhangi bir dilde çoğaltılması kesinlikle yasaktır.

Dental Tribune International GmbH, klinik bilgileri ve üreticilerin ürün haberlerini doğru bir şekilde bildirmek için her türlü çabayı göstermektedir, ancak ürün taleplerinin geçerliliği veya yazım hatalarından sorumlu değildir. Yayıncı ayrıca, reklam verenler tarafından yapılan ürün adları, hak talepleri veya beyanlardan da sorumlu değildir. Yazarların görüşleri kendilerine aittir ve bunlar Dental Tribune International GmbH'nin görüşlerini yansıtmayabilir.

Dental Tribune International, Almanya tarafından bu sayıda çevrilen ve basılan tüm yayın materyallerinin telif hakkı Dental Tribune International GmbH'ye aittir. Tüm hakları saklıdır. Dental Tribune International GmbH, Holbeinstr. 29, 04229 Leipzig, Germany'nin izni ile yayınlanmıştır. Dental Tribune International GmbH ve Vestiyer Yayın Grubu'nun önceden yazılı izni olmadan, tamamen veya kısmen, herhangi bir dilde çoğaltılması kesinlikle yasaktır. roots, Dental Tribune International GmbH'nin bir ticari markasıdır.

Dergi Adı Roots, Yayın Türü Süreli-Yaygın, Yönetim Yeri Eski Çırpıcı Yolu No:1/232 34010 Merter/İstanbul, Basım Yeri Merkez Ofset Rifat Kaçar, Zeytinburnu / İstanbul Tel: 0212 544 12 01 Basım Tarihi 22.05.2023

19th Greatist Professional Dental Meetings & Expo

GREATIST 2023

Beautiful
Days
for
Dentistry



20-22
OCTOBER
2023

BU FUAR 5174 SAYILI KANUN GEREĞİNCE TOBB
(TÜRKİYE ODALAR VE BORSALAR BİRLİĞİ)
İZİNİ İLE DÜZENLENMEKTEDİR.
Greatist, KOSGEB tarafından destek verilen
bir ihtisas fuarıdır.

   greatistpro



DISSİAD
TURKISH DENTAL BUSINESSMEN ASSOCIATION

dti Dental
Tribune
International



Ürün Videosu
İçin QR KODU TARATIN



BTR PEN

DÜNYA'NIN EN İNCE ÇALIŞMA UCUNA SAHİP

KANAL İÇİ KIRIK ALET

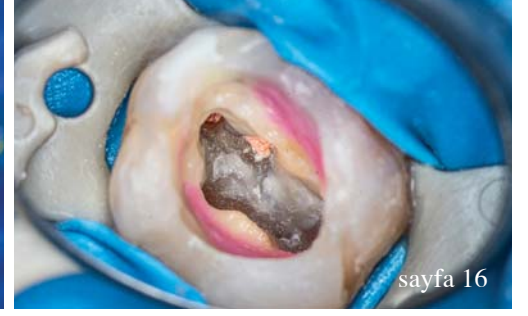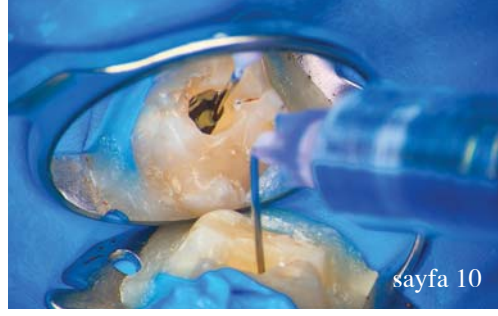
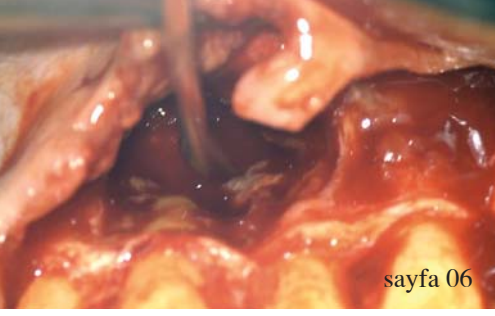
Ömür Boyu
Garantili

Çıkarma Seti



oncu
dental

Diş Hekimliğine Öncü Çözümler...



editörden

05 **Değerli** Meslektaşlarım,
_Doç. Dr. Taha Özyürek

vaka raporu

06 **Doğal vertikal kemik artışı** – bir efsane değil,
bir gerçeklik
_Prof. Adj. Philippe Sleiman

10 **Kök kanalı preparasyonuna yeni bir yaklaşım:**
In-out tekniği
_Dr. Grzegorz Witkowski

16 **Less-Prep-Endo- önümüzde kök kanal**
preparasyonunda bir paradigma değişimi mi var?
_Dr. Bartłomiej Karaś

30 **Zorlu vakalarda irrigasyonun önemi**
_Dr. Marco Martignoni

olgu sunumu

26 **Kanal tedavisinin yenilenmesi ve periapikal küretaj**
_Dt. Nüşet Doğan

teknik

34 **Vital pulpa tedavisi** - klinik bakış açısı
_Dr. Jenner Argueta ve Dr. Ana Lucía Orellana

ürün tanıtımı

38 **Ürün** Tanıtımı

haberler

42 **4 Binin Üzerinde Marka, IDEX 2023 Fuarı'nda**
Görücüye Çıkıyor

42 **IDEX 2023 Fuarı'nda İmza Günü**

43 **Diş Hekimliği Kütüphanesinde Aboneliğiniz**
Başladı

43 **FDI'ın Platformu ile Yeni Araştırmaları Keşfedin**

44 **Kökcell, TEKNOFEST'te Beğeni Topladı**

44 **Sensodyne'den Deprem Bölgesine Ağız ve**
Diş Sağlığı Hizmet Birimleri

45 **DİŞSIAD'tan Deprem Bölgesine Yardım**
Seferberliği

45 **Dental Sektör İftarda Buluştu**

haber_sempozyum

46 **Sempozyumda kaçırılmayacak endodonti sunumları**

üniversite_tanıtımı

48 **Deprem'in ardından** Adıyaman ve diş hekimliği
fakültesi

röportaj_firma

50 **Diş kliniklerinde depreme karşı güçlendirme**

kitap_PTC

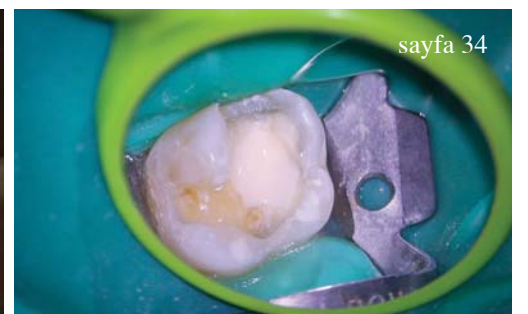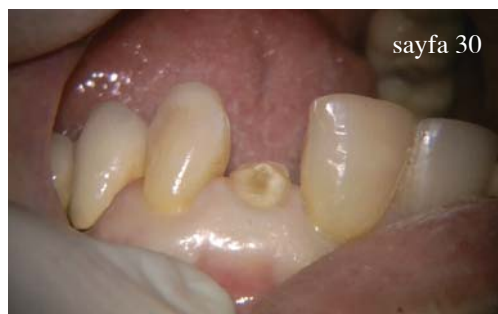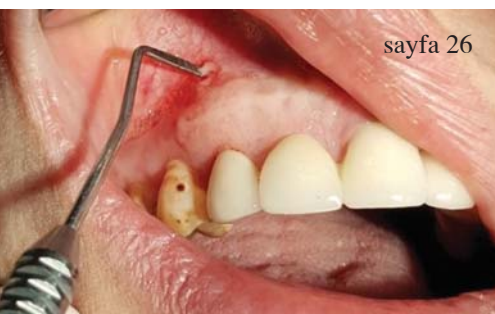52 **Diş Teknisyenleri için Harika Bir Kaynak:**
PTC Teknik Kitaplar Serisi

kitap_inceleme

53 **Kitap** İnceleme

ajanda

54 **roots** ajanda



Değerli Meslektaşlarım,

Bu sayımızda, endodonti alanında yükselen bir trend olan lazer ile irrigasyon solüsyonlarının aktivasyonunu ele alacağız. Bu yenilikçi yaklaşım, kök kanal tedavilerinin etkinliğini ve başarısını artırmayı amaçlamaktadır. Geleneksel endodontik tedavilerde, kök kanal temizliği ve dezenfeksiyonu için mekanik ve kimyasal yöntemler kullanılırken, lazer teknolojisi ile irrigasyon solüsyonlarının aktivasyonu bu süreçleri daha etkili hâle getirmektedir. Lazerin ısı enerjisi ve mekanik etkisi sayesinde, solüsyonlar kök kanal sisteminin daha derin bölgelerine nüfuz edebilmekte ve kapsamlı bir temizlik sağlamaktadır.

Birbirinden güzel vaka örneklerinin olduğu ve çok değerli klinisyenler tarafından hazırlanan bu vakaların, kliniğinize yararlı olmasını umuyorum.

Bu sayının hazırlanmasında oldukça yoğun çalışan Doç. Dr. Burçin Arıcan Alpay'a ve yazı işleri ekibimize, gayretli çalışmalarından dolayı teşekkürler.

Hepinize, keyifli okumalar dilerim.

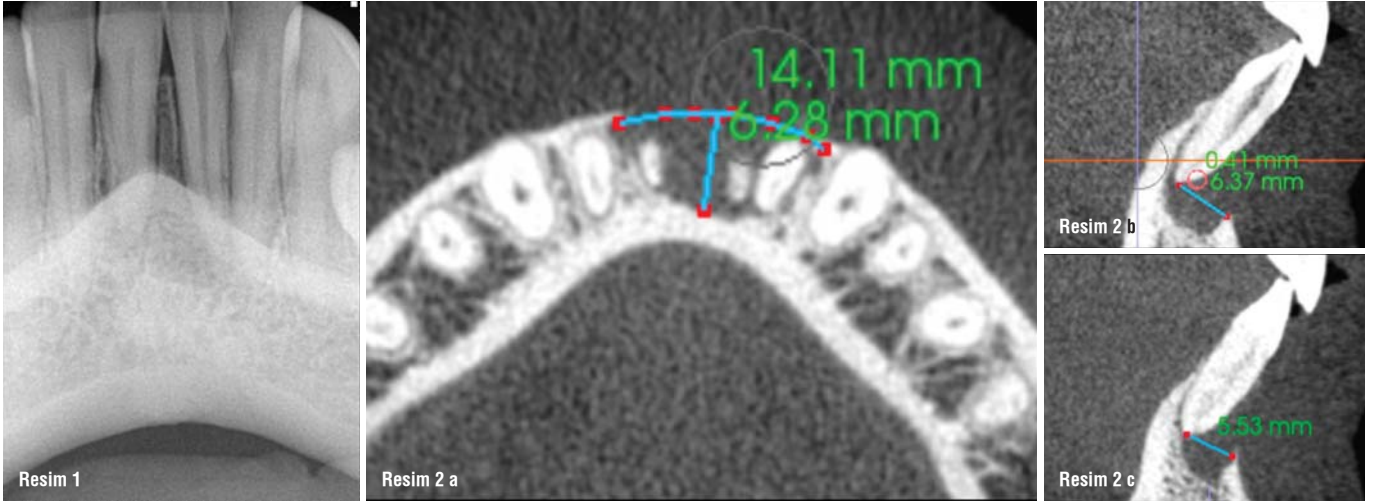


Doç. Dr. Taha Özyürek
Editör



Doğal vertikal kemik artışı – bir efsane değil, bir gerçeklik

Yazar_Prof. Adj. Philippe Sleiman, Lübnan



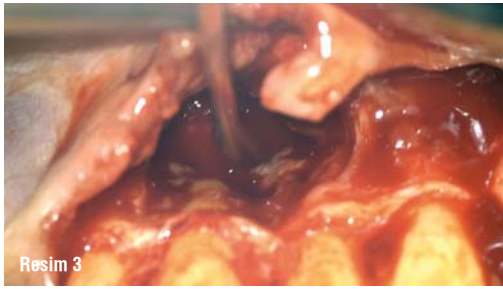
Resim 1: Hastanın pre-op radyografisi. **Resim 2 a-c:** Büyük bir kemik defekti (a) gösteren i-CAT taramasının horizontal görünümü. Her iki santral kesici dişin vertikal açıları kemik kaybını gösterir (b ve c).

Giriş

Kemik kaybı, diş hekimliğindeki en büyük zorluklardan biridir. Kemik hacmi doğal dişlerin varlığı

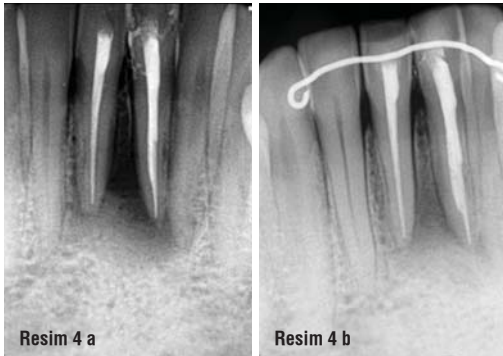ile bağlantılıdır. Ankrajlarının, yani dişlerin kaybıyla kemik yavaş yavaş rezorbe olacaktır ve bu durumun kontrol altında tutulması daha düşük bir ihtimaldir. Aynısı, periodontal hastalık durumunda bakteriyel invazyon ile de ortaya çıkar. Birçok dişin durumu, bazen yatay kemik kaybı ile birleşmiş dikey kemik kaybı nedeniyle umutsuz olarak kabul edilir.

Bu makale, bu tür durumlar için umut olmayı amaçlamaktadır. Sunulan teknik, apikal kiste bağlı problemleri problemlerini iki kısımda tedavi eden, sıfır apisektomi tekniğine dayanmaktadır. İlk sorun, kök kanal tedavisi ile çözüme kavuşan kök kanalının içi ile; ikinci sorun, kistin kendisi ve kistin içindeki kökün açıkta kalan kısmı ile ilgilidir. Sıfır apisektomi tekniği, kök kanalının bütünlüğünün korunmasına ve kökün açıkta kalan kısmının tedavi edilmesine dayanır. Temel zorluk, kökün dış yüzeyinde bulunan bakterilerdir, bunun için %1 sitrik asit, kisti çıkardıktan sonra kökün açıkta kalan kısmına bir mikro fırça ile düzgün bir şekilde uygulanır. Sitrik asit, yüzeyde biriken bakterileri ortadan kaldırır. Kökü çizmemek için özellikle dikkatli ol-



Resim 3:

Her iki santral kesici dişe sıfır apisektomi tekniği uygulandı.



Resim 4 a ve b:

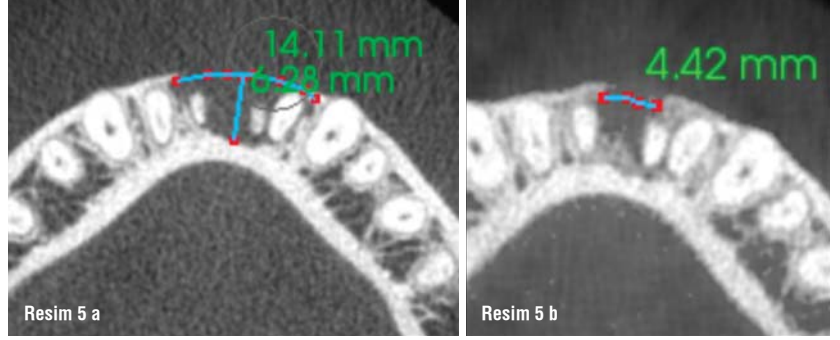
Post-op durumu (a) ve dokuz aylık takipteki durumu (b) gösteren radyografiler.

mak gerekir. Bir sonraki adım, asidi yüzeyden durulamak için bol miktarda steril su ile yıkamadır. Daha sonra, bu teknikle korunan periodontal ligament hücrelerini onarmak için bir mikro fırça ile %17 EDTA uygulanır, 1 dakika bekletilir. Ardından bol miktarda steril su ile irrigasyon yapılır. Bu yaklaşım, periodontal ligament hücrelerinin kökün açıkta kalan kısmı üzerinde yeniden gelişmesi için güvenli bir ortam yaratır. Periodontal ligamenti yeniden şekillendirerek ve böylece dış rezorpsiyonu veya ankilozu önleyerek, dikey ve yatay kemik yeniden oluşumunu indükleyerek yeniden büyüyecek kemik için bir yapı iskelesi oluşturur.

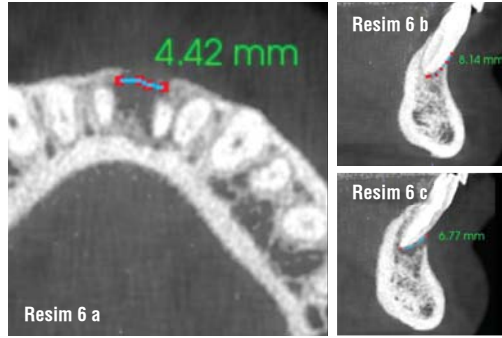
Olgu Sunumu

Dış görünüşüne çok önem veren ve doğal görünmek isteyen model bir genç kadın hasta, alt çenesinde iki santral kesici dişin altında bir şişlik ile kliniğimize geldi. Periodontist ve protez uzmanımıza danıştıktan sonra, bir santral kesici dişten diğerine uzanan, tüm kortikal plakanın yok olduğunu gösteren, 20 mm'den geniş bir cep keşfedildi. Bu, her iki santral kesici dişin Sınıf III mobilitesi ile birlikte, periodontist için bir tehlike işaretiydi. Dişlerin canlılık testinde, her iki santral kesici diş soğuk testine cevap vermedi ve kalan dişler normaldi. Radyografide sorun görünmüyordu (Resim 1). Sorunun daha iyi anlaşılması için bir i-CAT taraması yapıldı. Tarama, lezyonun horizontal ve vertikal bir açısını gösteriyordu. Horizontal açı, sol santral kesici dişten sağ lateral kesici dişe kadar uzanan, toplam uzunluğu yaklaşık 14.11 mm ve derinliği 6.28 mm olan, hem kortikal hem de trabeküler kemiğin kaybını gösteriyordu (Resim 2a). Vertikal açıda, bukkal yüzeyde ve santral kesici dişlerin neredeyse apeks hizasına kadar kemik bulunmadığı gözleniyordu (Resim 2b ve c). 5.5 mm ile 6.3 mm arasında horizontal kemik kaybı vardı. Bu, genellikle umutsuz kabul edilen bir durumdu ve ilgili dişleri kurtarmak imkânsız görünüyordu.

Hasta bu prognozdan memnun değildi. Lezyonun nedenini anlamak için bana bu dişlerin hikayesini anlatmasını istedim. Alt çenesine çok önceden, ön taraftan aldığı bir travmayı anlattı. Birkaç yıldır travmatik bir kistten muzdarip olduğu sonucuna vardım. Dişlerini kurtarmayı umarak sıfır apisektomi tekniğini uygulamayı önerdim, ancak kemik kaybı çok ilerlemiş olduğu için başarısızlık riskini açıkladım.



Resim 5 a ve b: Pre-op (a) ve dokuz aylık takipte (b) alınan i-CAT taramalarının horizontal görünümünün karşılaştırılması.

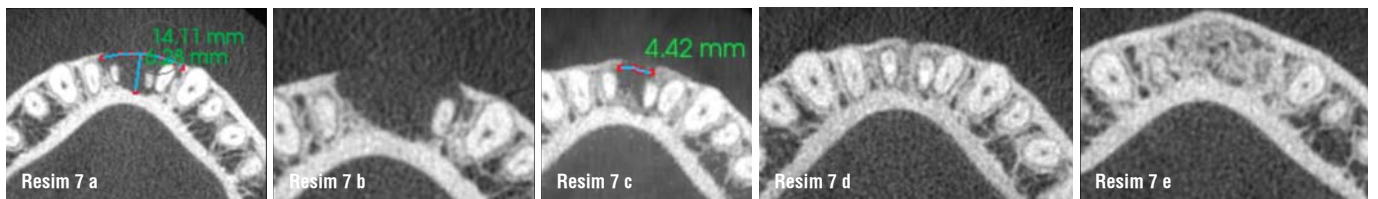


Resim 6 a-c:

Dokuz aylık takipte alınan i-CAT taramasının horizontal görünümü, sadece 4.42 mm (a) kemik defekti göstermektedir. Her iki santral kesici dişin vertikal görünümüleri apekslerin altındaki kemik iyileşmesini gösterir ve kemik bukkal yönde vertikal olarak gelişmektedir (b ve c).

Her iki santral kesici dişe tek seansta kök kanal tedavisi uygulandı, flep kaldırıldı, kist dikkatlice çıkarıldı ve her iki kökün yüzey tedavisi dikkatli bir şekilde yapıldı (Resim 3). İşlem sırasında, hücreleri canlı tutmak için bölgeyi iyi nemlendirmek zorunludur. Sıkı ve düzgün dikiş atıldı, sert bir retainer yapıldı ve kapanış kontrol edildi. Sert retainer, altı hafta sonra daha esnek bir retainer ile değiştirildi. Hastaya yedi gün boyunca antibiyotik, birkaç gün boyunca ibuprofen ve ameliyattan sonraki gün başlamak üzere yedi gün boyunca alkolsüz bir gargara reçete edildi. Ameliyattan bir hafta sonra dikişler alındı ve her iki santral kesici dişin giriş kavitesine daimi dolgu yapıldı.

İşlemden hemen sonra postoperatif ve dokuz aylık takip radyografisi çekildi. Karşılaştırmada, iki santral kesici diş arasında kemik apozisyonu görüldü (Resim 4). Kemik oluşumunu kontrol etmek için dokuz aylık takipte bir i-CAT taraması da yapıldı. Preoperatif olarak alınanla aynı seviyeden alınan horizontal kesit, boşluğun kortikal düzeyde 14.11 mm'den 4.42 mm'ye düştüğünü ve trabeküler kemiğin iyileşmede aynı eğilimi gösterdiğini açıkça gösterdi (Resim 5). Vertikal kesit, bukkal



Resim 7 a-e: Pre-op (a ve b), dokuz aylık takip (c) ve 18 aylık takipte (d ve e) alınan i-CAT taramalarının horizontal görünümünün karşılaştırılması, bölgenin tamamen iyileştiğini gösterir.