

**3i T3 IMPLANT™** **COMET 3i**

**IL PRIMO IBRIDO TRIFUNZIONALE**

**LA PRIMA SUPERFICIE NANOTECNOLOGICA**  
con cristalli DCD per sviluppare un alto livello di BIC nelle prime due settimane (70-80%)

**T<sup>1</sup> Tecnologia Bone**

Valore Medio Complessivo  
**Sa 1,2 µm**

**IL PRIMO IBRIDO DI NUOVA GENERAZIONE**  
per contrastare efficacemente la perimplantite

**T<sup>2</sup> Tecnologia Safe**

Valore Medio Complessivo  
**Sa 0,3 µm**

**LA PRIMA CONNESSIONE CON 3 LIVELLI DI INGAGGIO**  
per una tenuta a prova di test

**T<sup>3</sup> Tecnologia Connection**

www.biomax.it

**L'INTERVISTA**  
L'ISQ è l'unica misura che consente il follow-up della guarigione dell'impianto 2

**MEETING & CONGRESSI**  
EuroPerio10 si svolgerà nel 2022 3

**INDUSTRY REPORT**  
L'implantologia in zona estetica e le aspettative del paziente 6

**SPECIALE REGENERATION**  
Ripristino Estetico-Funzionale di un canino fratturato 8

**L'INTERVISTA**  
I principi per la selezione dei casi di posizionamento di impianti post-estrattivi. Intervista al dott. Stephen Chen 12

**LAB TRIBUNE**  
Da pagina 13

Evento internazionale online

# BTI DAY

**20-21 NOVEMBRE 2020**

L'imminente BTI DAY verrà trasmesso in streaming in 8 lingue. E' aperto a Medici, Odontoiatri e Odontotecnici. Ti aspetta un programma estremamente interessante, basato sulla scienza e sull'innovazione. Non mancare!

Save the date

Unisciti a noi e partecipa a questo speciale BTI Day

www.btiday.com

## L'evoluzione della classificazione della malattia parodontale

Arianna Montaldo

Negli ultimi anni si è molto discusso del concetto di Precision Medicine, ovvero un approccio terapeutico e di prevenzione che considera la variabilità individuale di geni, ambienti e stili di vita di ciascuna persona. Considerato ciò, viene a perdersi la teoria assiomatica per cui una singola terapia per una precisa patologia risulti valida per la collettività intera, ma, considerate le va-

riabili dell'individuo nello specifico si può, di conseguenza, stilare un piano di cura che sia personale.

Questo pensiero ha mutato l'approccio della classe medica, influenzando anche il mondo della Parodontologia, da ciò ne è derivata una nuova classificazione della malattia parodontale densamente intrisa di questi rinnovamenti.

> pagina 10

## Vitamina D e COVID-19: esiste una correlazione?

Iveta Ramonaite

LEIPZIG, Germania. La vitamina D, detta anche vitamina del sole, è sempre più difficile da ottenere dalla sola esposizione al sole. L'aumento del numero di persone che oggi lavorano negli uffici ha drasticamente ridotto l'accesso alla luce diretta del sole. Le severe misure di confinamento adottate in tutto il mondo per rallentare la diffusione della SARS-CoV-2 non possono che aver peggiorato que-

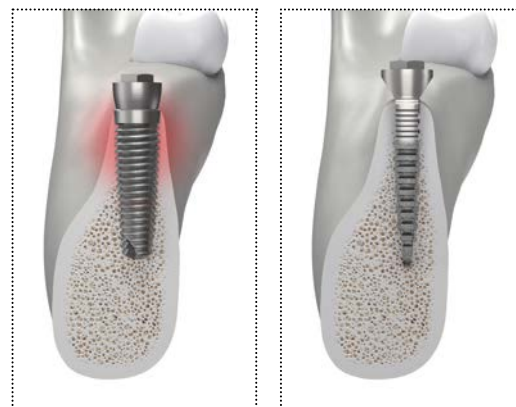
sta situazione.

La carenza di vitamina D è stata associata al fallimento dell'impianto dentale e a complicanze. Inoltre, l'aumento delle prove suggerisce che livelli inadeguati di vitamina D nel sangue potrebbero giocare un ruolo importante nella suscettibilità e negli esiti della SARS-CoV-2.

> pagina 4

## CRESTE SOTTILI? UN PROBLEMA RISOLTO

### REX PIEZOIMPLANT



#### → ANATOMICO

REX PiezoImplant è unico, la sua sezione rettangolare, è la più adeguata all'anatomia crestale residua e ne preserva la vascolarizzazione e la dimensione ossea, in particolare quella vestibolare, la più soggetta a riassorbimenti e deiscenze.

#### → ESTREMAMENTE CONVENIENTE

REX PiezoImplant evita il ricorso alle chirurgie rigenerative che normalmente richiedono tempi e costi estremamente elevati sia per il medico che per il paziente. Interventi complessi, non sempre accettati dal paziente e dal risultato non sempre predicibile.



**mectron**  
medical technology

mectron s.p.a.,  
via Loreto 15/A, 16042 Carasco (Ge), Italia,  
tel +39 0185 35361, fax +39 0185 351374,  
www.mectron.it, mectron@mectron.com

**Rex Implants®**  
minimally invasive technology



# L'ISQ è l'unica misura che consente il follow-up della guarigione dell'impianto

La dott.ssa Raquel Zita Gomes, che gestisce il proprio studio a Porto, in Portogallo, dedicandosi all'implantologia e alla chirurgia orale, sarà uno dei relatori del prossimo simposio scientifico online Osstell ISQ. Prima dell'evento, la dottoressa ha condiviso con Dental Tribune International la sua opinione su come la SARS-CoV-2 ha plasmato il modo in cui viene impartita la formazione odontoiatrica e ha discusso i criteri da considerare per il carico dell'impianto dentale.

**Dott.ssa Gomes, molti congressi quest'anno sono stati cancellati o trasformati in eventi digitali. Come ha vissuto, da relatore, questo sviluppo?**

La pandemia ha completamente cambiato il modo in cui si sono svolti gli eventi educativi quest'anno. Più di 15 eventi residenziali - nazionali e internazionali - a cui avrei voluto partecipare in qualità di relatore sono stati cancellati o convertiti in eventi digitali. A causa delle restrizioni su spostamenti e congressi per i professionisti del settore dentale, ho dovuto reinventarmi e adattarmi alle nuove circostanze iniziando ad utilizzare le piattaforme online. Naturalmente, la formazione così non ha lo stesso impatto di quella in presenza ma

è stato un modo per continuare il mio ruolo di educatore e raggiungere un maggior numero di professionisti che non potrebbero permettersi di iscriversi a costosi programmi di formazione residenziale.

**Nella sua esperienza, con quali processi decisionali i professionisti del settore odontoiatrico lottano di più e come intende aiutarli grazie alla sua relazione al simposio online?**

Molti odontoiatri sono incerti su quali siano le condizioni minime ideali per il carico dell'impianto nella riabilitazione implantare con impianto singolo o multiplo. Fornirò pertanto le linee guida e i protocolli oggettivi per prendere



© Raquel Zita Gomes

le giuste decisioni, sulla base dei dati scientifici e dei miei 18 anni di esperienza clinica in implantologia.

**Ci sono molti fattori da considerare per quanto riguarda le decisioni sul protocollo del carico implantare. Quali sono i più importanti da tenere in considerazione?**

I fattori più importanti da consi-

derare quando si selezionano i protocolli di carico in implantologia orale sono il torque e il quoziente di stabilità dell'impianto (ISQ) al momento del suo posizionamento, la densità ossea del sito implantare, lo stato medico del paziente e la complessità del caso.

**Che ruolo gioca l'ISQ nelle procedure di caricamento dell'impianto?**

Oggi giorno, con le nuove tecnologie e tecniche, disponiamo di misure oggettive per prendere la giusta decisione sui protocolli di carico. Tuttavia, l'ISQ è l'unica misurazione che consente il follow-up della guarigione dell'impianto: possiamo misurarlo più volte in diversi momenti temporali in modo oggettivo e quantitativo. Il valore della coppia può essere misurato solo durante il posizionamento dell'impianto, fornendo ai professionisti del settore dentale informazioni limitate.

Nota editoriale: la sessione del simposio della dott.ssa Raquel Zita Gomes, intitolata "Predictable implant loading protocols" è stata trasmessa il 24 settembre. I partecipanti potranno ottenere un credito di formazione continua rispondendo alle domande del questionario a fine sessione. La dott.ssa Gomes ha tenuto conferenze in più di 25 Paesi.

I professionisti dentali che desiderano rivedere la presentazione possono registrarsi all'Osstell Campus all'indirizzo:

<https://www.osstellcampus.com/register/>

**Franziska Beier**  
Dental Tribune International

**IMPLANT TRIBUNE**  
The World's Newspaper of Implantology - Italian Edition

PUBLISHER AND CHIEF EXECUTIVE OFFICER - Torsten R. Oemus  
CHIEF CONTENT OFFICER - Claudia Duschek

DENTAL TRIBUNE INTERNATIONAL GMBH  
Holbeinstr. 29, 04229 Leipzig, Germany  
Tel.: +49 341 48 474 302 | Fax: +49 341 48 474 173  
General requests: info@dental-tribune.com Sales requests: mediasales@dental-tribune.com  
www.dental-tribune.com

Material from Dental Tribune International GmbH that has been reprinted or translated and reprinted in this issue is copyrighted by Dental Tribune International GmbH. Such material must be published with the permission of Dental Tribune International GmbH. *Implant Tribune* is a trademark of Dental Tribune International GmbH.

All rights reserved. © 2020 Dental Tribune International GmbH. Reproduction in any manner in any language, in whole or in part, without the prior written permission of Dental Tribune International GmbH is expressly prohibited.

Dental Tribune International GmbH makes every effort to report clinical information and manufacturers' product news accurately but cannot assume responsibility for the validity of product claims or for typographical errors. The publisher also does not assume responsibility for product names, claims or statements made by advertisers. Opinions expressed by authors are their own and may not reflect those of Dental Tribune International GmbH.

IMPLANT TRIBUNE ITALIAN EDITION  
Anno IX Numero 4, Novembre 2020  
SUPPLEMENTO N. 1  
di DENTAL TRIBUNE ITALIAN EDITION, ANNO XVI n. 11

MANAGING EDITOR  
Patrizia Gatto  
[patrizia.gatto@tueorservizi.it]

DIREZIONE SCIENTIFICA  
Enrico Gherlone, Tiziano Testori

COMITATO SCIENTIFICO  
Alberto Barlattani, Andrea Bianchi, Roberto Cocchetto, Ugo Covani, Mauro Labanca, Carlo Maiorana, Gilberto Sammartino, Massimo Simion, Paolo Trisi, Leonardo Trombelli, Ferdinando Zarone

CONTRIBUTI  
F. Beier, G. Efisio, D. Longhin, A. Montaldo, I. Ramonaite.

REDAZIONE ITALIANA  
Tueor Servizi Srl - redazione@tueorservizi.it  
Coordinamento: Adamo Buonerba  
C.so Enrico Tazzoli 215/13 - 10137 Torino  
Tel.: 011 3110675

GRAFICA - Tueor Servizi Srl  
GRAPHIC DESIGNER - Giulia Corea

STAMPA  
Musumeci S.p.A.  
Loc. Amérique, 97 - 11020 Quart (AO)  
Valle d'Aosta - Italia

COORDINAMENTO DIFFUSIONE EDITORIALE  
ADDRESSVITT srl

PUBBLICITÀ  
Alessia Murari  
[alessia.murari@tueorservizi.it]

UFFICIO ABBONAMENTI  
Tueor Servizi Srl  
C.so Enrico Tazzoli 215/13  
10137 Torino  
Tel.: 011 3110675  
Fax: 011 3097363  
segreteria@tueorservizi.it  
Copia singola: euro 3,00

TAKE YOUR IMPLANTOLOGY  
TO THE NEXT LEVEL

ISQ+

+ SEMPLICE  
+ STABILE  
+ VERSATILE

**btk**  Implanting Trust,  
Smile Again!

Discover more [btk.dental](http://btk.dental)



DENTAL TRIBUNE EDIZIONE ITALIANA FA PARTE DEL GRUPPO DENTAL TRIBUNE INTERNATIONAL CHE PUBBLICA IN 25 LINGUE IN OLTRE 90 PAESI

È proibito qualunque tipo di utilizzo senza previa autorizzazione dell'Editore, soprattutto per quanto concerne duplicati, traduzioni, microfilm e archiviazione su sistemi elettronici. Le riproduzioni, compresi eventuali estratti, possono essere eseguite soltanto con il consenso dell'Editore. In mancanza di dichiarazione contraria, qualunque articolo sottoposto all'approvazione della Redazione presuppone la tacita conferma alla pubblicazione totale o parziale. La Redazione si riserva la facoltà di apportare modifiche, se necessario. Non si assume responsabilità in merito a libri o manoscritti non citati. Gli articoli non a firma della Redazione rappresentano esclusivamente l'opinione dell'Autore, che può non corrispondere a quella dell'Editore. La Redazione non risponde inoltre degli annunci a carattere pubblicitario o equiparati e non assume responsabilità per quanto riguarda informazioni commerciali inerenti associazioni, aziende e mercati e per le conseguenze derivanti da informazioni erronee.



# EuroPerio10 si svolgerà nel 2022

COPENHAGEN, Danimarca. Dopo aver monitorato attentamente la situazione del COVID-19, la Federazione Europea di Parodontologia (EFP) ha deciso di riprogrammare il congresso EuroPerio10, che era previsto per giugno 2021. L'evento si terrà ora nella prima metà del 2022 al Bella Center, la più grande sede di eventi multifunzionali della Scandinavia, a Copenaghen. Le date definitive verranno comunicate non appena confermate.

In una lettera alle 37 società nazionali di parodontologia affiliate all'EFP, il Presidente della Federazione, il dott. Xavier Struillou, il Segretario Generale, il prof. Nicola West, e il Presidente di EuroPerio10, il prof. Phoebus Madianos, hanno affermato che la decisione di posticipare il congresso di punta dell'EFP è stata presa perché «la situazione attuale del COVID-19 non sembra che possa risolversi in modo sostanziale entro il giugno 2021».

«A conti fatti, ci aspettiamo che la situazione sia notevolmente migliore entro giugno 2022», hanno affermato sottolineando l'importanza del congresso triennale EuroPerio sia per l'EFP che per le società membri. «Il comitato EuroPerio10 è fortemente convinto che posticipare l'evento al 2022 aumenterà notevolmente le possibilità di un incontro di successo, degno della sua tradizione e delle aspettative future».

Per mitigare l'effetto del rinvio del congresso, l'EFP e l'organizzatore del congresso Mondial Congress&Events stanno sviluppando una piattaforma online pre-EuroPerio10, che sarà lanciata nella primavera del 2021, per for-

nire contenuti educativi e sessioni interattive.

Gli aggiornamenti saranno pubblicati su:

[www.efp.org/europerio10](http://www.efp.org/europerio10)

Dental Tribune International



© Vladislav Staykov/Shutterstock



Semplificazione | Adattabilità | Conoscenza | Sviluppo

# Idee

**rivoluzionarie**  
per cambiare il modo di lavorare nel **settore dentale**

 <p><b>Semplificazione, gestione, razionalizzazione</b></p> <p>Come ottimizzare e razionalizzare l'acquisto del materiale di consumo risparmiando</p>	 <p><b>Integrazione per la crescita</b></p> <p>Strumenti e metodi per costruire insieme il tuo workflow digitale</p>	 <p><b>Formazione applicata</b></p> <p>Indispensabile per rendere produttivo e profittevole l'investimento tecnologico effettuato</p>	 <p><b>Supporto allo sviluppo</b></p> <p>Come sviluppare il proprio business senza salti nel buio</p>
--	--	--	--



Un **modello per costruire l'eccellenza** valorizzando le specificità di ogni **struttura dentale.**

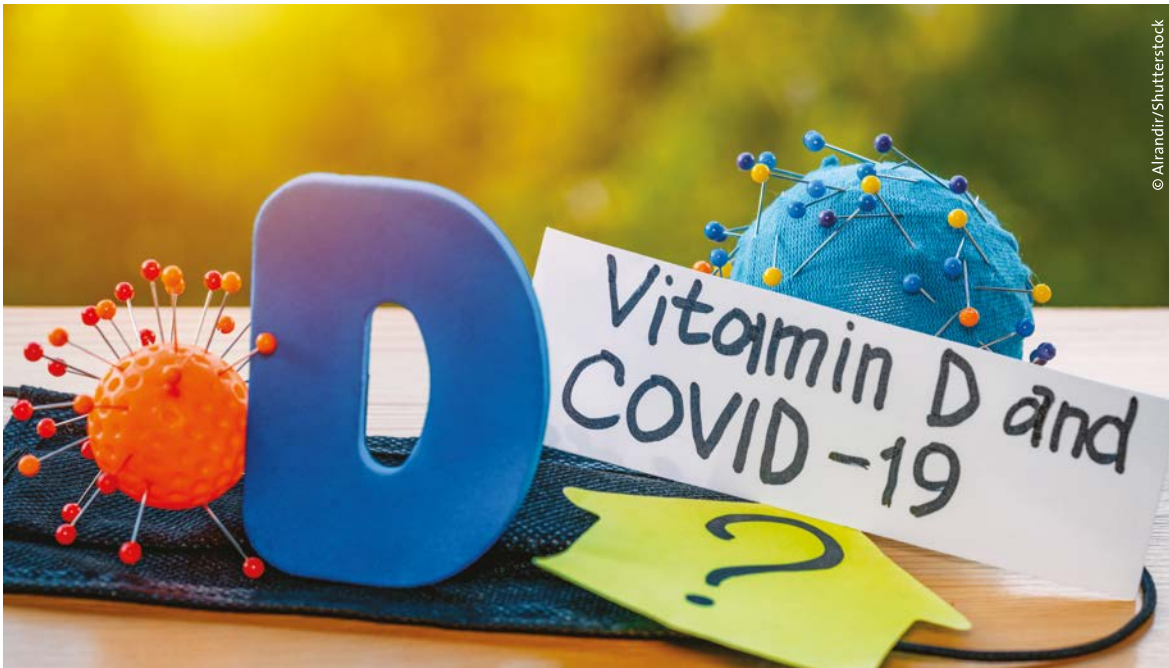[www.bquadro.it](http://www.bquadro.it)



© Pochoho Calapre/Shutterstock



# Vitamina D e COVID-19: esiste una correlazione?



< pagina 1

La vitamina D supporta il sistema immunitario ed è fondamentale per lo sviluppo di ossa e muscoli sani e per il rafforzamento dello smalto dei denti. Eppure, secondo un articolo pubblicato all'inizio di quest'anno dal National Center for Biotechnology Information, circa un miliardo di persone in tutto il mondo soffre di carenza di vita-

mina D e il 50% della popolazione mondiale soffre di insufficienza di vitamina D.

Un recente articolo pubblicato dal Dental Tribune International (DTI) ha riportato studi precedenti che hanno evidenziato l'impatto della carenza di vitamina D sull'osteointegrazione e il fallimento degli impianti a carico immediato. Inoltre, una dieta ottimale ricca di vitamina D è stata associata alla

riduzione della gengivite e DTI ha precedentemente riportato uno studio che ha dimostrato che l'integrazione di vitamina D durante la gravidanza ha migliorato la salute orale della prole durante l'infanzia.

## Il ruolo della carenza di vitamina D nell'infezione da SARS-CoV-2

La vitamina D ha dimostrato di avere un impatto benefico nella pre-

venzione delle infezioni da malattie batteriche e virali. In un recente studio condotto dall'University Hospitals Birmingham NHS Foundation Trust nel Regno Unito, i ricercatori hanno analizzato campioni di sangue di 392 operatori sanitari reclutati nel maggio 2020, testando la presenza di anticorpi SARS-CoV-2 e stabilendo la concentrazione di vitamina D nel loro sangue.

Hanno scoperto che il 15,6% dei partecipanti infettati con SARS-CoV-2 erano carenti di vitamina D. Inoltre, coloro che erano carenti di vitamina D tendevano a segnalare dolori al corpo e febbre, ma non i sintomi respiratori associati con COVID-19, come l'affanno o tosse continua. I ricercatori hanno notato che la maggior parte dei lavoratori con un basso livello di vitamina D proveniva da neri, asiatici e minoranze etniche o giovani medici. I livelli di vitamina D erano più bassi nei partecipanti più giovani e nei partecipanti maschi, così come in quelli con un alto indice di massa corporea.

I risultati hanno anche suggerito un aumento nello sviluppo di anticorpi rilevabili della SARS-CoV-2 nel 72% degli operatori sanitari con carenza di vitamina D rispetto al 51% senza carenza. Dati questi risultati, i ricercatori hanno concluso che livelli più bassi di vitamina D nei partecipanti avrebbero potuto aumentare la loro suscettibilità al virus.

«Il nostro studio ha dimostrato che c'è un aumento del rischio di infezione da COVID-19 negli operatori sanitari che sono carenti di vitamina D», ha detto in un comunicato stampa il coautore, il dott. David Thickett, professore di medicina respiratoria presso l'Institute of Inflammation And Ageing dell'Università di Birmingham nel Regno Unito.

«I nostri dati si aggiungono alle prove emergenti da studi condotti nel Regno Unito e in tutto il mondo che mostrano come gli individui colpiti da una forma acuta di COVID-19 sono più carenti di vitamina D rispetto a quelli colpiti da una forma lieve. Infine, i nostri risultati, combinati con le prove esistenti, dimostrano ulteriormente i potenziali benefici dell'integrazione di vitamina D in individui a rischio di carenza di vitamina D o che hanno dimostrato di essere carenti, come modo per alleviare potenzialmente l'impatto di COVID-19», ha aggiunto.

Uno studio simile condotto presso l'Università di Medicina di Chicago negli Stati Uniti ha esaminato 489 pazienti, i cui livelli di vitamina D sono stati misurati entro un anno prima di essere testati per la SARS-CoV-2. I ricercatori hanno scoperto che i pazienti che avevano una carenza di vitamina D non trattata, cioè meno di 20 ng/ml di vitamina D nel sangue, avevano quasi il doppio delle probabilità di risultare positivi

alla SARS-CoV-2 rispetto ai pazienti che non soffrivano di carenza di vitamina D.

«La vitamina D è importante per la funzione del sistema immunitario e gli integratori di vitamina D hanno dimostrato in precedenza di abbassare il rischio di infezioni virali delle vie respiratorie», ha commentato in un comunicato stampa l'autore principale Dr David Meltzer, Fanny L. Pritzker professore di medicina presso l'Università di Medicina di Chicago. «La nostra analisi statistica suggerisce che questo può essere vero per l'infezione da COVID-19».

«Comprendere se il trattamento per la carenza di vitamina D cambi il rischio di contagio da COVID-19 potrebbe essere di grande importanza a livello locale, nazionale e globale», ha detto e ha aggiunto che la vitamina D è efficiente in termini di costi e generalmente considerata sicura da assumere.

## L'assunzione di integratori di vitamina D è necessaria?

Esperto in farmaceutica per anziani, il dottor William Simonson del College of Pharmacy dell'Oregon State University di Corvallis, negli Stati Uniti, ha osservato in un recente articolo che, essendo la SARS-CoV-2 un nuovo virus, il legame tra la vitamina D e la prevenzione dalla SARS-CoV-2 è ancora altamente speculativo, come nel caso di altri trattamenti. Tuttavia, egli ritiene che ci sia «un valido ragionamento dietro questa speculazione».

Organismi come il Comitato Consultivo Scientifico sulla Nutrizione del Regno Unito, il National Institute for Health and Care Excellence e la Royal Society hanno recentemente pubblicato rapporti in cui si consiglia di aderire alla corrente raccomandazione di assunzione giornaliera di vitamina D per la salute generale e come possibile precauzione contro il virus. Per mantenere il livello ottimale di vitamina D nel sangue, il Servizio Sanitario Nazionale consiglia di assumere un supplemento di 10 µg di vitamina al giorno.

Lo studio britannico, intitolato «Vitamin D status and seroconversion for COVID-19 in UK healthcare workers who isolated for COVID-19 like symptoms during the 2020 pandemic», è stato pubblicato online il 6 ottobre 2020 su medRxiv.

Lo studio statunitense, intitolato «Association of vitamin D status and other clinical characteristics with COVID-19 test results», è stato pubblicato online il 3 settembre 2020 su JAMA Network Open.

**Iveta Ramonaite**  
Dental Tribune International

PER ANDARE AVANTI E' NECESSARIO FOCALIZZARE. AFFIDATI AI NOSTRI STRUMENTI DI PRECISIONE.

Il futuro dipende dalla flessibilità e dalla capacità di adattarsi ai cambiamenti. Non importa quale sia il tuo flusso di lavoro, i nostri servizi si adegueranno sempre alle tue specifiche esigenze. Grazie alla nostra sinergia troverai il connubio perfetto tra massima precisione e semplicità di utilizzo ad ogni istante.

## COMBINED FORCES. ACCELERATED EVOLUTION.

Sei pronto al futuro dell'implantologia? Sistematiche implantari complete, flussi di lavoro digitali integrati, portfolio di prodotti biologici per rigenerativa e programmi formativi di alta qualità. Siamo sempre al tuo fianco con soluzioni personalizzate ed un team di esperti dedicato, per supportarti in ogni istante.

www.biohorizonscamlog.com  
marketing@biohorizons.com

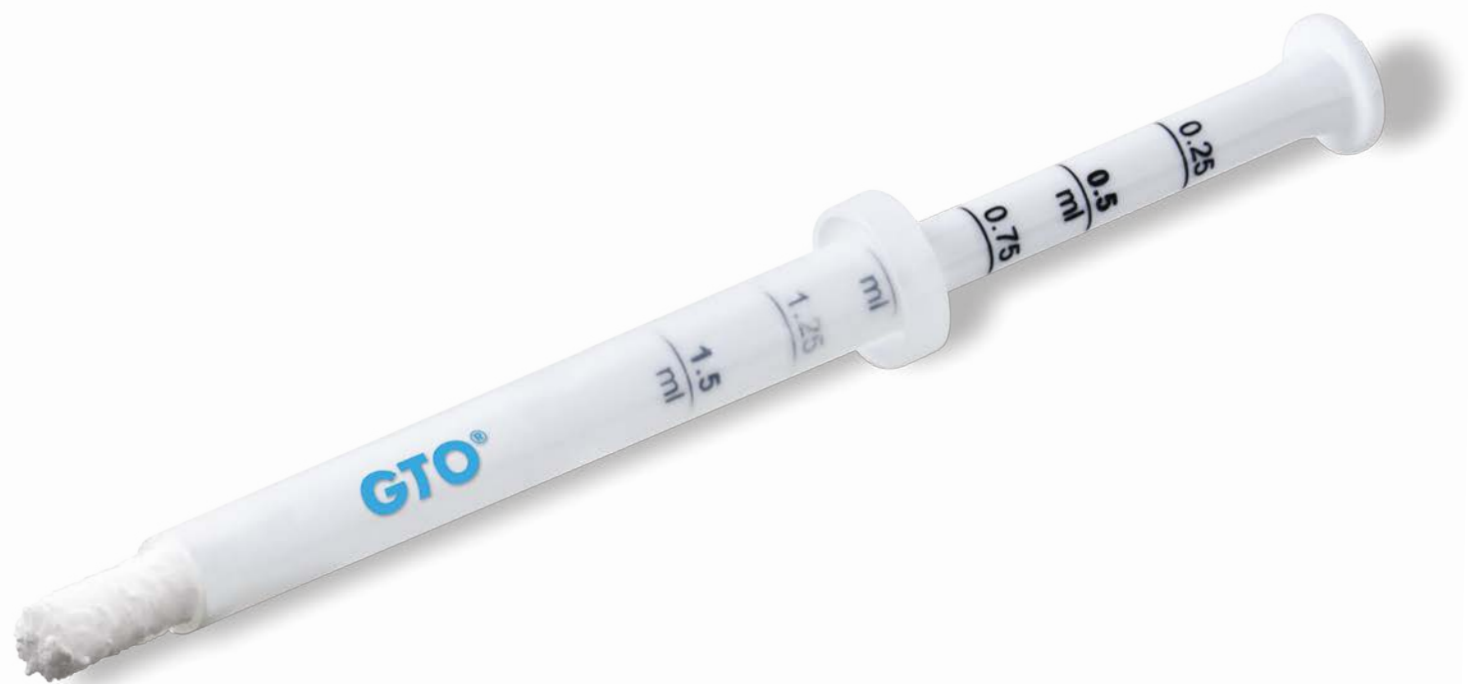 **biohorizons**  
camlog





# OsteoBiol® GTO®

THE **NEW STANDARD** OF EXCELLENCE IN BIOMATERIALS



## OLTRE OGNI ASPETTATIVA

STABILITA' E VISCOSITA' STRAORDINARIE ● TSV GEL INSIDE PER UNA **ADESIVITA' OTTIMALE**  
FACILMENTE **ADATTABILE** AL SITO RICEVENTE ● **DIRETTAMENTE INIETTABILE** NEL DIFETTO OSSEO  
**PRONTO ALL'USO** IN SIRINGA STERILE ● MANEGGEVOLEZZA PIU' **RAPIDA E SICURA**  
TECNOLOGIA INNOVATIVA **DUAL-PHASE** ● MATRICE **COLLAGENATA** CORTICO-SPONGIOSA

**OsteoBiol®**  
by Tecnos

[osteobiol.com](http://osteobiol.com)

ROEN.IT



# L'implantologia in zona estetica e le aspettative del paziente

Diego Longhin, laureato in Odontoiatria e P.D. presso l'università di Padova. È socio ordinario della SIdP, si dedica esclusivamente alle discipline di Parodontologia, Implantologia e Protesi.



Oggi più che mai l'implantologia fa parte di una delle pratiche cliniche più utilizzate per ripristinare la funzione dell'apparato dentale. Tuttavia, il ripristino funzionale, pur essendo un traguardo fondamentale, non può essere l'unico obiettivo da perseguire, ma deve essere abbinato al raggiungimento di un'estetica ottimale che possa mantenersi nel tempo.

La sfida per noi odontoiatri diventa sempre più difficile dovendo affrontare spesso problemi di mancanza di volume osseo, di tessuti molli che, oltre all'estetica, possano garantire un "sigillo" ottimale al fine di ridurre al massimo le probabilità di infezioni a carico dell'impianto.

## Caso clinico

La paziente, di 45 anni, si presentava alla mia attenzione per agenesia dell'elemento dentario 13; risultava infatti impossibile mantenere ancora il dente deciduo 53 che aveva subito nel tempo vari interventi di terapia conservativa, al fine di mimare un'estetica da elemento dentario permanente (Fig. 1).

Da un attento esame obiettivo, si poteva osservare una carenza dei volumi tipica di ogni sito in cui

si presenti un'agenesia. Si notavano inoltre recessioni a carico degli elementi dentari 1.2 e 1.3 con trattamenti di conservativa incongrui; le recessioni del 2.4 e 2.5 erano state trattate con terapia conservativa.

La paziente, per motivi economici, mi chiedeva di concentrare la terapia esclusivamente a carico dell'elemento dentario 1.3 e così ho proceduto, dopo aver comunicato comunque alla paziente tutte le terapie necessarie per raggiungere la salute del cavo orale.

A seguito dell'esame obiettivo clinico, seguiva un esame strumentale radiografico cone beam 3D, dal quale si poteva osservare un volume osseo sufficiente a supportare un impianto (Figg. 2a, 2b).

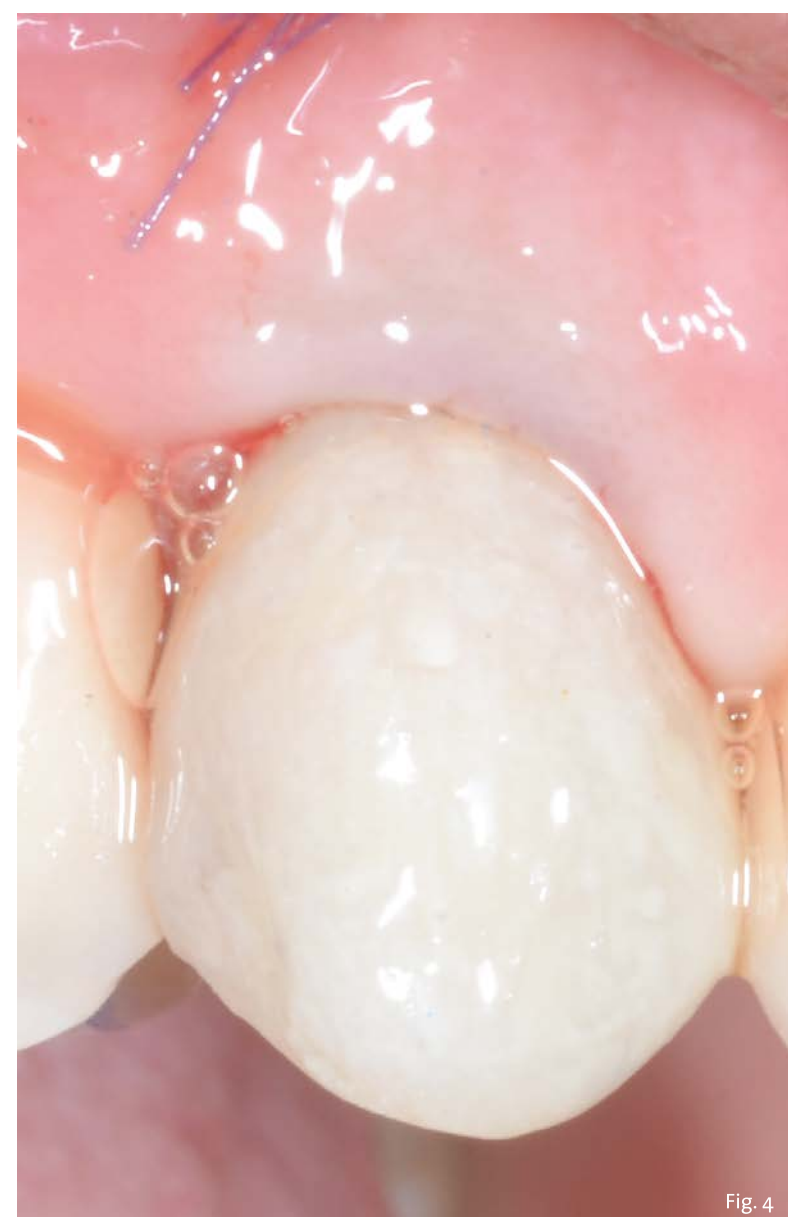
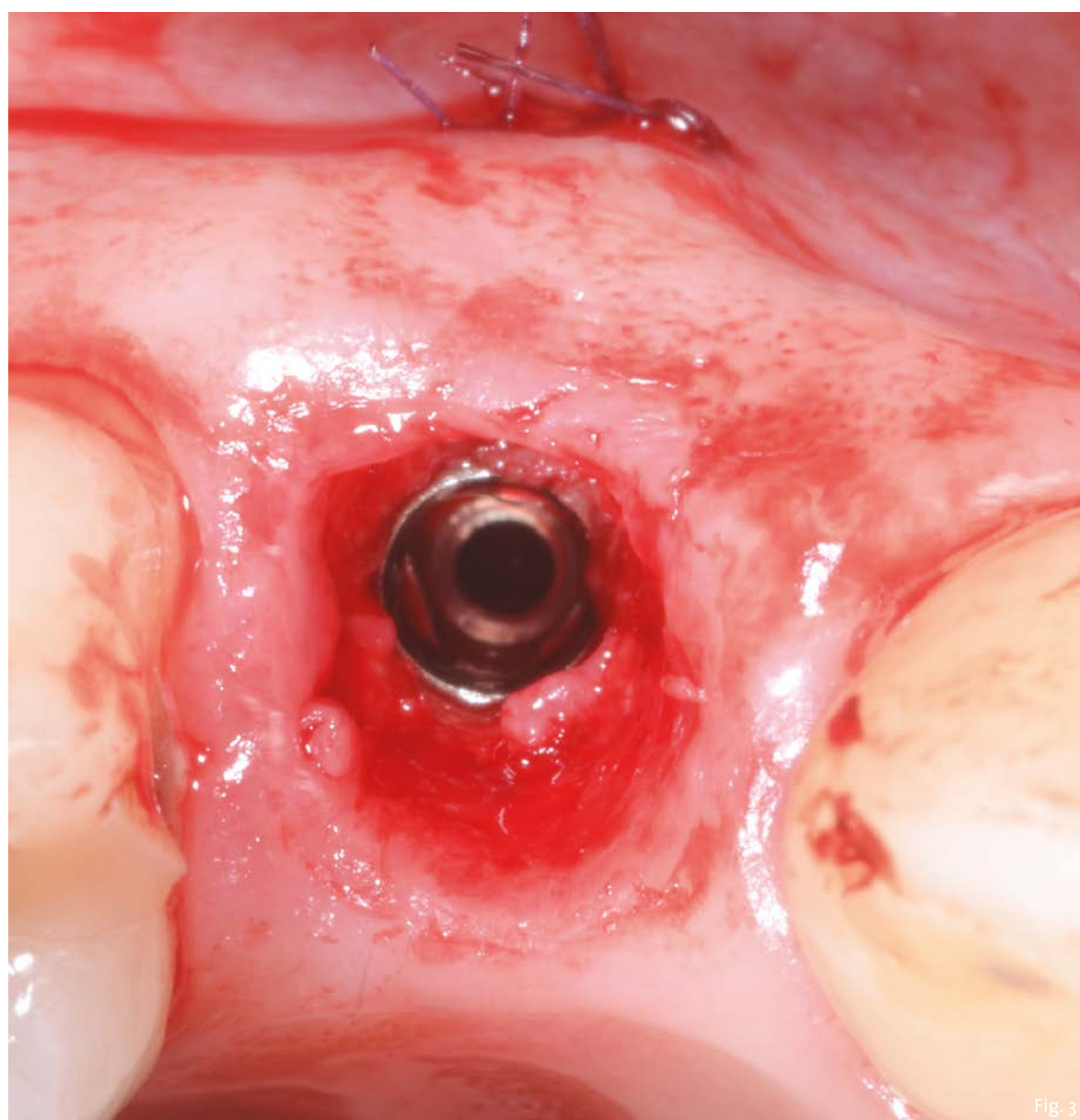
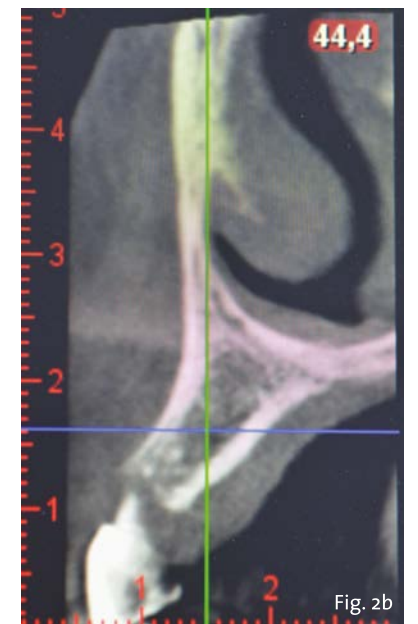
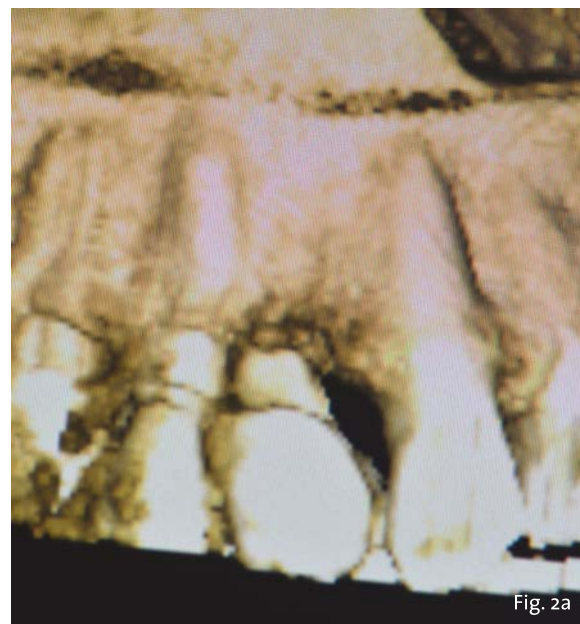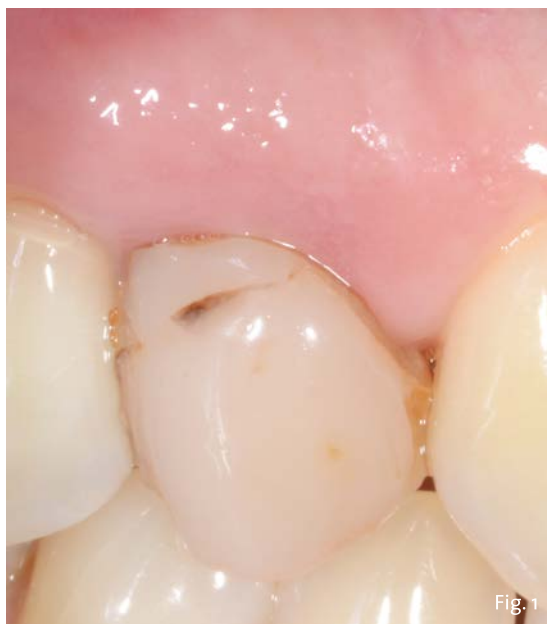Dopo tutte le valutazioni del caso, ho deciso di proporre alla paziente l'inserimento di un impianto a carico immediato non funzionale a sostituzione dell'elemento 1.3 con il contestuale innesto di connettivo, questo al fine di compensare la carenza di volume dovuta all'agenesia.

Dopo l'avulsione del deciduo, è stato inserito un impianto Axiom regular di diametro 3,4 seguendo l'andamento della parete palatale e restando fedeli al protocollo descritto dalla letteratura per l'impianto post-estrattivo. Ho proceduto affondando la testa dell'impianto di 3 mm in senso apicale al margine gengivale, creando di conseguenza un gap tra la fixture e la parete ossea vestibolare, compensato successivamente con particolato a lento riassorbimento (Fig. 3).

Contestualmente alla chirurgia sopra descritta, ho eseguito un'incisione intra-sulcure a spessore parziale, nel tessuto della parete vestibolare e ho inserito un innesto di tessuto connettivo stabilizzato con un punto di sutura apicale (Fig. 4).

Era stato creato un provvisorio stabilizzato da una dima ad appoggio dentale su un'impronta rilevata in precedenza; lo scopo era quello di garantire la posizione corretta del

> pagina 7





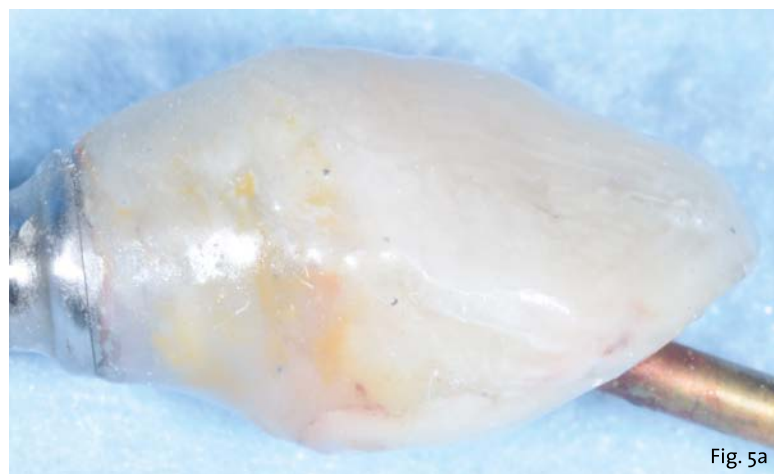


Fig. 5a

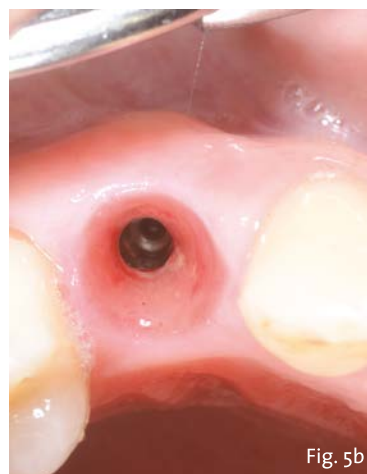


Fig. 5b

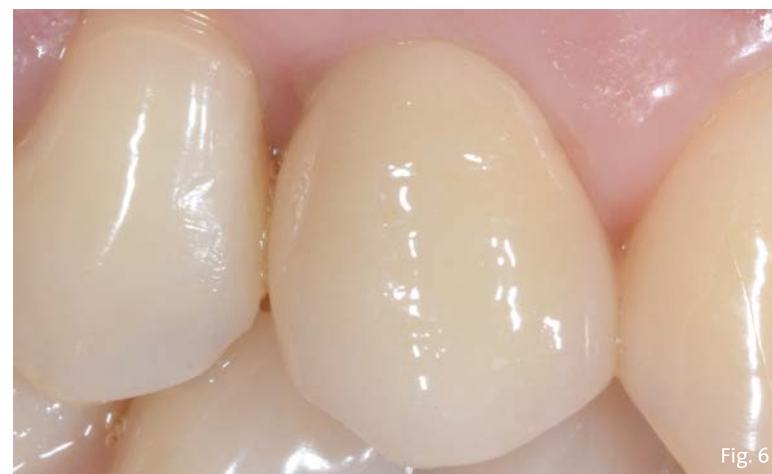

Fig. 6

> pagina 6

provvisorio nella fase di stabilizzazione dello stesso; la stabilizzazione è stata effettuata con resina a freddo sul cilindro provvisorio del commercio. In questo caso, il cilindro provvisorio utilizzato si adagia in maniera meccanica su di una base denominata AxIN, costituita da un ingaggio conico trilobato corrispondente alla connessione dell'impianto. Ciò, ha potuto consentire la realizzazione di una protesi avvitata, garantendo la possibilità di traslare il foro d'uscita della vite protesica di 25° e, allo stesso tempo, evitare di utilizzare tecniche cementate o ad incollaggio sia nella protesi provvisoria, sia in quella definitiva. La realizzazione del provvisorio e del definitivo con tecnica BOPT associato all'innesto del connettivo e alla connessione conica favorisce lo spazio perimplantare affinché si possa formare una grande quantità di tessuto connettivo a "sigillo" della parte più vulnerabile dell'impianto (Figg. 5a, 5b).

Il protocollo usato per il carico immediato, rispetta: la posizione corretta dell'impianto, l'innesto di connettivo che favorisce la compensazione del volume mancante, l'inserimento del provvisorio che sostiene il margine gengivale. Tutto questo è sostenuto dall'evidenza scientifica. Da precisare, inoltre, che la realizzazione di una protesi completamente avvitata evita qualsiasi fenomeno di "cementite", infiammazione che può evolvere in perimplantite.

#### Conclusioni

L'obiettivo da raggiungere in questo caso, come in ognuno che trattiamo in zona estetica, deve essere il successo estetico-funzionale. Questo traguardo soddisfa le aspettative del paziente e permette di ottenere i requisiti biologici che preservano la salute dei tessuti perimplantari (Fig. 6).

axiom®  
MULTI LEVEL®



#### La migliore performance in implantologia Guidata dall'ingegno.

Dopo 30 anni di esperienza, Anthogyr 10 anni fa ha lanciato la linea implantare Axiom® per migliorare le performance in implantologia ed offrire una soluzione innovativa e accessibile, per ottenere risultati eccellenti nella pratica clinica quotidiana.

Straumann Italia srl  
Customer Service 800 810 500  
www.straumanngroup.it



Per maggiori informazioni segui il QRcode:



www.anthogyr.com

Anthogyr  
A Straumann Group Brand



# Ripristino Estetico-Funzionale di un canino fratturato

Gianni Efsio, odontoiatra libero professionista presso il proprio studio a Casale Monferrato.

## Presentazione del caso

La paziente, donna di 54 anni in buono stato di salute, si presenta alla nostra attenzione lamentando gonfiore ricorrente sul palato nella zona del dente 1.3 con essudato purulento. Il dente all'osservazione clinica e radiografica appare devitalizzato e ricostruito per mezzo di una perno moncone fuso e una corona in metallo ceramica collegata ad una corona sul dente 1.4 (Fig. 1, 2). All'esame parodontale si rileva un sondaggio puntiforme in zona palatale che indica la presenza di una frattura radicolare (Fig. 3). La paziente riporta una precedente apicectomia a carico del dente 1.2, come si evince dall'esame come-beam che ne evidenzia gli esiti a carico dell'osso apicale all'elemento 13 (Fig. 4).

## Piano di trattamento

Dopo valutazione clinica e radiografica si stabilì il seguente piano di trattamento. Si decise di effettuare l'estrazione dell'elemento compromesso e di aspettare otto settimane per avere la guarigione dei tessuti molli e una parziale rigenerazione dell'osso. Si sarebbe poi inserito un impianto senza applicazione di un provvisorio immediato. Per la fase provvisoria si decise di rimuovere la corona sul dente 1.4 di consegnare una corona provvisoria su tale elemento che supportasse l'elemento 1.3 a sbalzo. Il dente 1.4 sarebbe poi stato restaurato per mezzo di una corona assieme all'elemento supportato da impianto.

## Fasi del trattamento

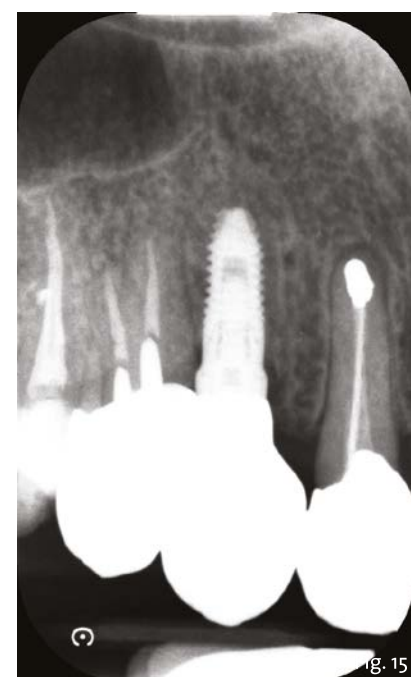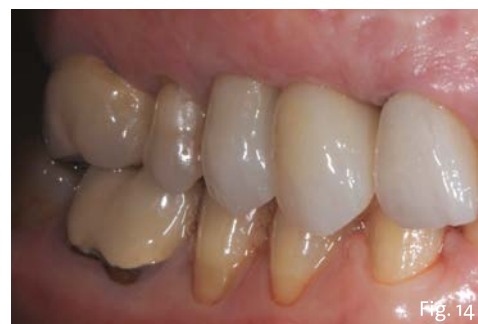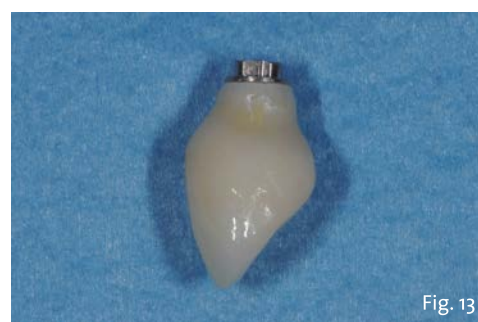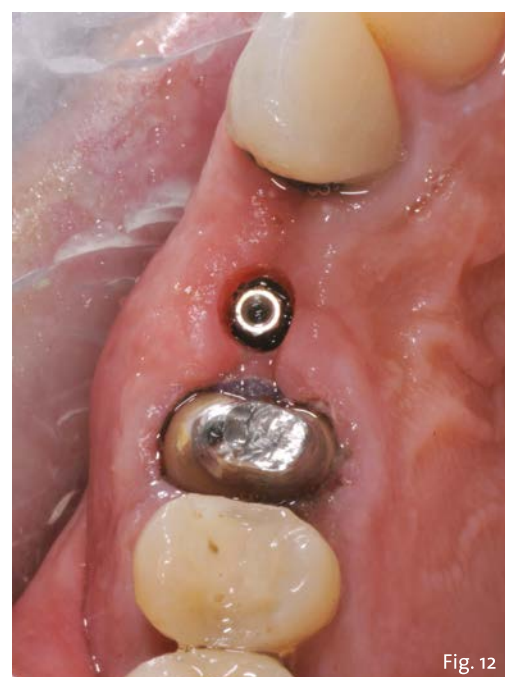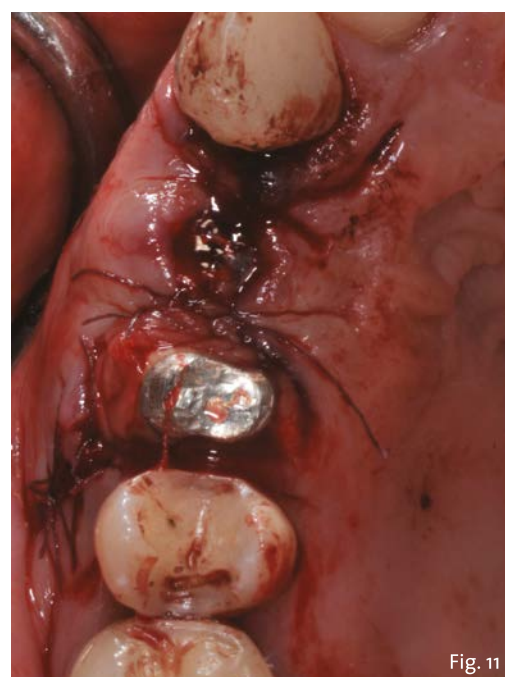
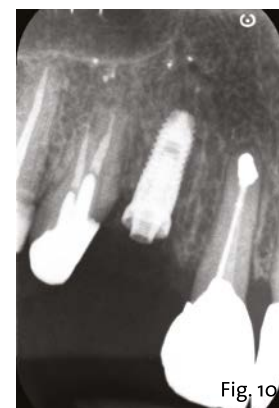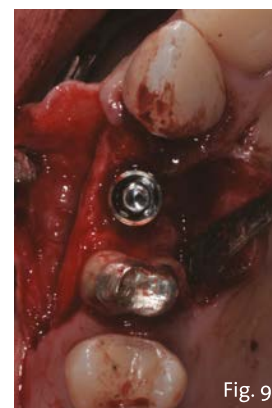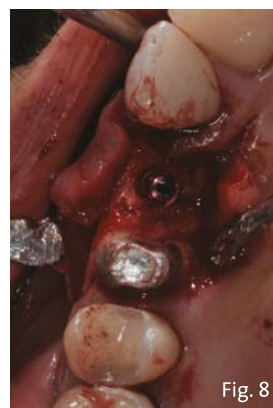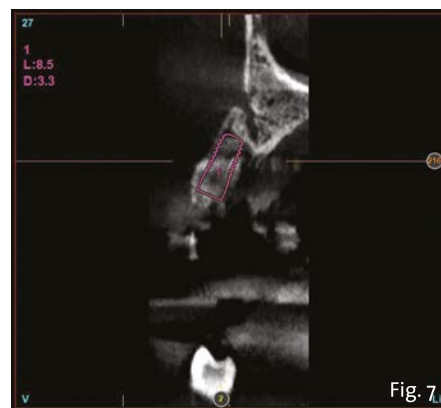
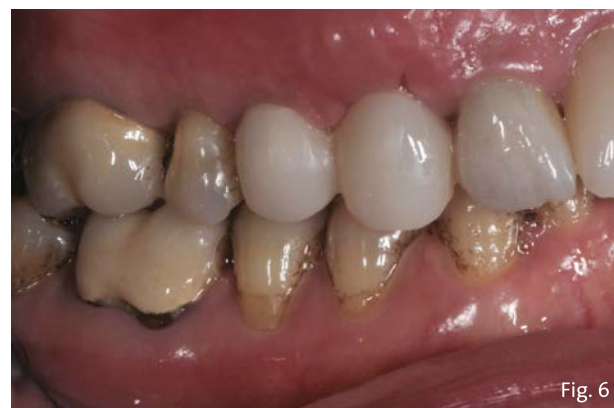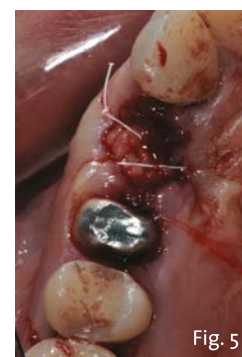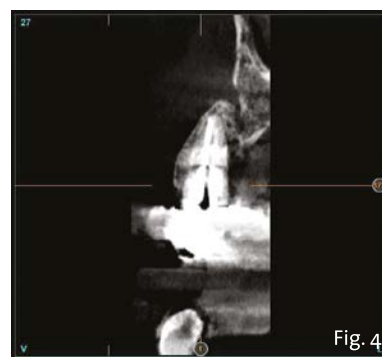
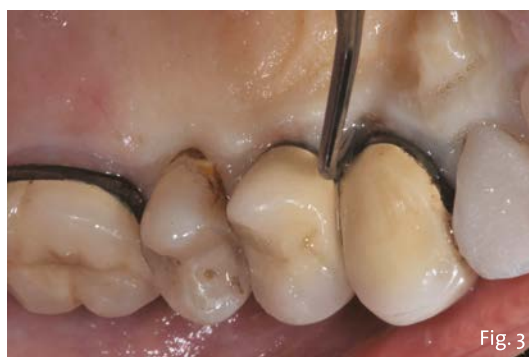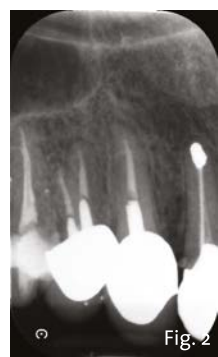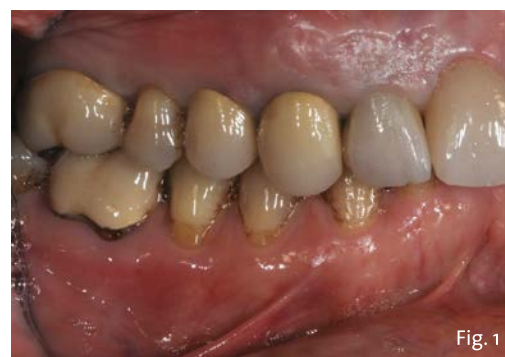Le corone sui denti 1.3 e 1.4 furono rimosse, il dente 1.3 fu estratto e l'alveolo fu riempito con una membrana di PRGF ottenuta tramite centrifugazione del sangue della paziente con il sistema Endoret e un provvisorio fu consegnato sui denti 1.3 e 1.4 (Fig. 5, 6).

Dopo otto settimane fu eseguita una nuova cone-beam e la chirurgia fu pianificata (Fig. 7). Si eseguì un lembo a tutto spessore, fu eseguita l'osteotomia e fu inserito un impianto BTI Core 3.5 × 8.5. Un pilastro Unit fu avvitato e un tappo di guarigione fu applicato. L'osso ottenuto dalla fresatura mescolato con una membrana di PRGF fu applicato sul lato palatale per compensare una piccola deiscenza, una seconda membrana fu applicata sopra l'osso circostante e un innesto di tessuto connettivo prelevato dalla tuberosità fu suturato vestibolarmente per ricreare la bozza canina. Punti di sutura staccati furono eseguiti con un filo in PTFE (Fig. 8-11). Dopo quattro mesi il provvisorio fu rimosso e i tessuti apparivano sani e con un buon spessore di tessuto connettivo vestibolare per garantire la stabilità nel tempo del risultato. Fu eseguita un'impronta con la tecnica del cucchiaio aperto e dopo due settimane furono consegnate una corona in zirconio cementata sul dente 14 ed una avvitata sul dente 1.3. Il profilo di emergenza della corona sull'impianto appariva ideale. Purtroppo, a causa della

manca del picco osseo sul versante distale del dente 1.2, non si ottenne una papilla di altezza adeguata. Ciononostante la paziente si disse soddisfatta del risultato e rifiutò ulteriori terapie per correggere il difetto residuo (Fig. 12-15).

## Conclusioni

La presenza di difetti ossei dopo l'apicectomia eseguita sul dente 1.2 fece decidere di non eseguire un impianto post-estrattivo immediato. La presenza dei difetti ossei e la presenza di cicatrici a carico dei tessuti molli rendeva di difficile esecuzione procedure di GBR che richiedessero il rilascio dei lembi. Si decise pertanto di compensare la perdita di tessuto vestibolare con un innesto di tessuto connettivo. L'inserimento di un impianto di 8,5 mm permise di ottenere un asse di inserzione ideale e di avere il foro di fuoriuscita della vite collocato palatalmente senza il bisogno di correggere l'angolazione. Tutto ciò ha permesso di eseguire procedure chirurgiche e protesiche semplici e ben sopportate dalla paziente e soprattutto di raggiungere un buon risultato estetico e funzionale.





# GEISTLICH BIOMATERIALS ITALIA

## Preservazione della cresta nell'impianto immediato con Geistlich Bio-Oss Collagen

L'inserimento immediato dell'impianto è un trattamento scelto dai dentisti e apprezzato da pazienti. Il principale vantaggio è rappresentato dal guadagno di tempo, sia dal punto di vista del paziente che per l'odontoiatra che esegue un solo intervento chirurgico e una sola procedura protesica. Una review sistematica dimostra che l'impianto immediato comporta però un rischio maggiore di perdita precoce dell'impianto rispetto a quello ritardato<sup>1</sup>.

Oltre a fattori di rischio legati alle infezioni, ci sono quelli legati alla stabilità del tessuto e alla conseguente compromissione della stabilità implantare, oltre che dell'estetica. Nel caso di impianti immediati, riempire il gap dei tessuti duri e molli rende più predicibile il risultato. A differenza di quanto si pensava 10 anni fa, adesso è ampiamente dimostrato che l'impianto immediato da solo non può mantenere il volume della cresta<sup>2,3</sup> ed esiste una differenza statisticamente significativa a favore dell'uso di Geistlich Bio-Oss Collagen rispetto al solo impianto<sup>4,6</sup>. A distanza di un anno dall'estrazione, la preservazione del volume osseo orizzontale è pressoché totale con l'uso di Geistlich Bio-Oss Collagen (92%), mentre il solo inserimento dell'impianto può comportare una perdita ossea di oltre il 20%. Questa differenza influisce in modo determinante sul profilo della cresta, sull'esposizione dell'impianto, sulla salute orale e, non ultimi, sul risultato estetico<sup>7</sup> e la soddisfazione del paziente. Quindi, per mantenere la stabilità del risultato, è indispensabile usare il biomateriale.

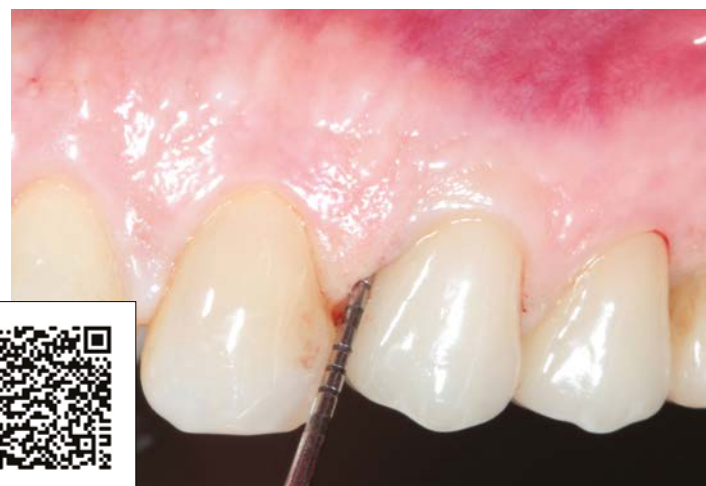Quando si vuole ridurre il tempo di trattamento e offrire al paziente una soluzione protesica che duri a lungo nel tempo, è necessario scegliere con cura i materiali e analizzare bene tutti i rischi della terapia prescelta. La prevenzione di complicanze e insuccessi attraverso la rigenerazione è un fattore essenziale nella gestione del paziente odontoiatrico di oggi, che necessita sempre più di sicurezza, tempi brevi di trattamento, spese contenute. Geistlich Bio-Oss Collagen nel nuovo formato da 50 mg offre un aiuto pratico e pronto all'uso per proteggere il successo dell'impianto.

Da oggi, Geistlich Bio-Oss Collagen si adatta all'esigenza di riempire il gap residuo, dopo l'inserimento di un impianto immediato, con il nuovo piccolo formato da 50 mg. La qualità dei granuli di Geistlich Bio-Oss con 10% di collagene offre sicurezza terapeutica, maneggevolezza e praticità per un intervento rapido che protegge la stabilità del risultato nel tempo.

Bibliografia disponibile presso l'editore.

Geistlich Biomaterials Italia  
Tel. 0445.370890 - info@geistlich.it  
www.geistlich.it

Scansiona il QR code e scopri il caso clinico del Prof. Simion.



LEADING REGENERATION

**Geistlich**  
Biomaterials

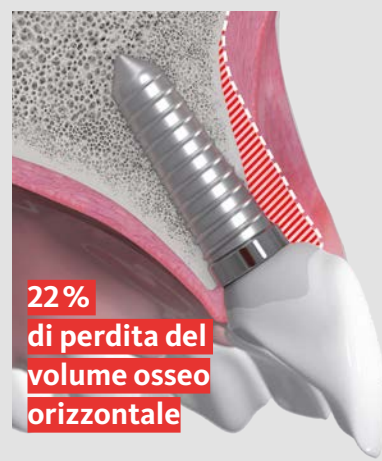## Quanto vale il successo di un impianto in zona estetica?

### Exactly.

Da oggi è disponibile il nuovo formato di Geistlich Bio-Oss<sup>®</sup> Collagen 50mg che ti assicura la quantità di innesto necessario per riempire il "gap", evitando inutili rischi per la stabilità dell'impianto.

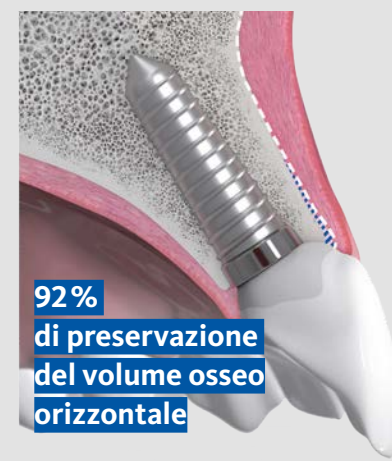L'uso di Geistlich Bio-Oss<sup>®</sup> Collagen, rispetto al solo impianto offre vantaggi statisticamente significativi, dimostrati in 3 studi clinici controllati randomizzati.<sup>2-4</sup>

Nessun riempimento del difetto  
Dopo 1 anno



Riassorbimento osseo<sup>1</sup>  
► Il 22% del volume orizzontale viene perso  
► 1,7mm di perdita verticale

Geistlich Bio-Oss<sup>®</sup> Collagen  
Dopo 1 anno



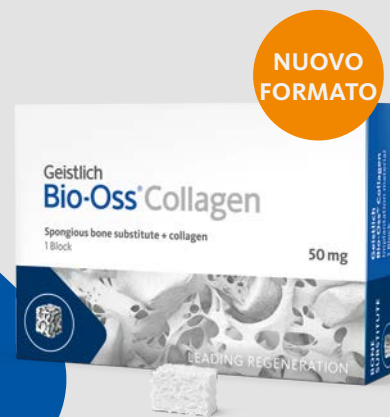Ottimizzare la preservazione del volume osseo<sup>1</sup>  
► Il 92% del volume orizzontale è preservato  
► 0,6mm di perdita verticale

I biomateriali non sono tutti uguali, scegli l'originale.

Geistlich's Collagen Expertise

**Proteggi il tuo successo con la nostra ultima innovazione**

swiss made



Approfondimenti e casi su [www.geistlich.it](http://www.geistlich.it)

<sup>1</sup> Cardaropoli, D. et al. IJPRD 2014;34:631-637 (studio clinico)  
<sup>2</sup> Chen ST, et al.: Clin Oral Implants Res. 2007;18(5):552-62 (Studio clinico).  
<sup>3</sup> Mastrangelo F, et al.: Implant Dent. 2018;27(6):638-645 (Studio clinico).  
<sup>4</sup> Sanz M, et al.: Clin Oral Implants Res. 2017;28(8):902-910 (Studio clinico).