


DENTAL TRIBUNE

The World's Dental Newspaper • Slovenian Edition 

SLOVENIJA

APRIL 2020

ŠT. 2 / LETO 11



Implantati = boljša kakovost življenja

strani 8-9

vendar samo, če zmanjšamo tudi biološke zaplete

Enostavneje do vrhunskega rezultata

strani 12-13

Poenostavljeno slojevanje s tekočimi kompoziti

Zmanjšanje števila ekstrakcij ^{strani 14-19}

MRC-jev sistem zvite žice

FujiCEM Evolve kot inovativni steklasto-ionomerni cement, modificiran s smolo za cementiranje cirkonija: poročilo primera

prof. Roberto Sorrentino, Italija

Zaradi vse večjega povpraševanja bolnikov po estetiki in optimalnih biomehanskih ter optičnih lastnosti se cirkonij široko uporablja v protetiki kot izbrani material za posredne keramične restavracije 1-4. Pred kratkim so na trg uvedli kubični prosojni cirkonij za izboljšanje optičnih lastnosti in zmanjšanje staranja materiala 3,5,6.

Ker ni cirkonijeve matrice, cirkonij ne vsebuje kremenca in ga zato s konvencionalnimi tehnikami jedkanja s kislino ne moremo kondicionirati 1,7,8. V literaturi je bilo predlaganih več površinskih obdelav, vendar so do danes še vedno sporne 9,10. Na podlagi fizikalno-kemijskih lastnosti cirkonija izberemo glede na 3D obliko retencijskega pripomočka in totalnih protez za cementiranje material prve izbire običajne mešalne agente na vodni osnovi (tj. steklo-ionomernih in cink-fosfatne cimente) ter hibridne cimente (tj. steklo-ionomerne cimente z dodatkom smole) 9,11,12.

Anamneza primerov

43-letni bolnik, ki se je zdravil in stabiliziral zaradi preteklega hudega kroničnega parodontitisa, je zaprosil za estetsko rehabilitacijo obeh zobnih lokov, pri čemer se je pritožil nad estetskimi in funkcionalnimi težavami (slike 1-2). Po doseganju dobre okluzijske stabil-

nosti in pravilne vertikalne dimenzije okluzije z implantati podprtih kovinsko-keramičnih kron v posteriornih predelih je bila izvedena natančna ocena sprednjih zob maksile, da bi oblikovali ustrezen načrt biomehanske in estetske obravnave. Bolnik je še posebej predstavil naslednji seznam problemov: diastema, obraba zob, velika kariesna aktivnost, zmerno obarvanje, nezadovoljive kompozitne restavracije, spremenjeni interdentalni prostori, gingivalne recesije in zmerna resorpcija kosti (slika 3).

Zdravljenje

Glede na pacientove zahteve ob upoštevanju estetskih potreb ter biomehanskih motenj primera (tj. globokega griza) je bilo načrtovanih 6 prosojnih cirkonijevih enojnih kron, da bi dosegli naravnemu zobu podoben videz restavracij in optimalne mehanske odpornosti med 'uporabo'.

Na maksilarnih sprednjih zobeh smo opravili minimalno invazivne navpične preparacije, s katerimi smo odstranili predhodne kompozitne restavracije in sekundarni karies ter ohranili zadovoljivo skupno okluzalno konvergenco. Protetični robovi so bili postavljeni v ixtaging in vsi zobje so bili vitalni (Sl. 4-6). Začasne restavracije iz akrilne

smole so bile nameščene 3 tedne, da so si mehka tkiva opomogla po postopkih priprave in odtisa. Nato smo izdelali 6 prosojnih cirkonijevih enojnih kron (slika 7). Bukalne površine so bile slojevane s posebno keramiko za venirje, da je bilo zadoščeno estetskemu videzu, medtem ko so bili palatinalno narejeni v monolitu in glazirani, da bi se izognili kakršnemu koli tveganju pokanja. Zaradi odlične biokompatibilnosti cirkonija so bili protetični ikstagingivalni robovi ročno polirani in ostali neglazirani, da bi spodbudili nastanek epiteljskega nastavka in optimizirali biološko integracijo restavracij.

Notranjo površino cirkonija vsake krone smo kondicionirali z blagim peskanjem z uporabo 110 µm alumine z 0,2 MPa. Za cementiranje restavracij je bil uporabljen inovativen stekloionomerni cement, modificiran s pasto (FujiCEM Evolve) (slika 8). Ker ta tip cimenta ne zahteva popolne izolacije in omogoča izvedbo običajnega cementiranja,

so bili za zaščito sosednjih zob uporabljeni trakovi iz PTFE (slika 9). Po namestitvi restavracij je bilo s pomočjo svetlobnega strjevanja doseženo geliranje cimenta; ta prehod ni obvezen, vendar omogoča hitrejšo strjevanje cimenta. Nato smo presežek cimenta odstranili z uretano dimetakrilatno kireto, da bi poškodovali glazirane površine keramičnih kron (slika 10), zobne nitke pa smo uporabili za čiščenje medproksimalnih prostorov (slika 11). Enak pristop je bil uporabljen za cementiranje cirkonijevih kron na stranske sekalce (slika 12) in podočnike (slika 13). Nazadnje smo polimerizacijo izvedli po nanosu inhibicijskega sloja, da bi dosegli popolno strditev cimenta na marginalni meji (slika 14).

Zahvaljujoč odlični biokompatibilnosti cirkonija, natančnosti protetičnih robov in optimalni učinkovitosti FujiCEM Evolve je bila 2 tedna po cementiranju estetska in biološka integracija cirkonijevih

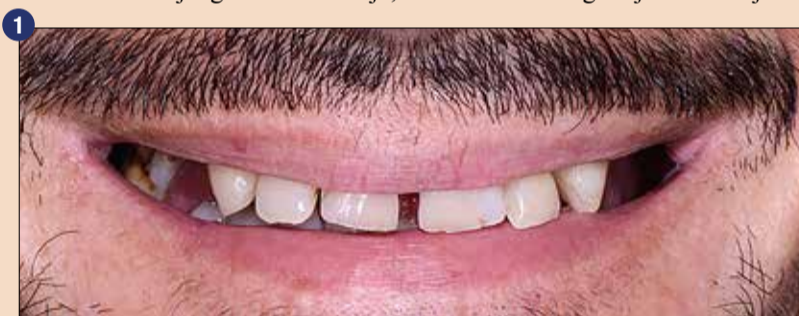kron idealna, z dobrim okrevanjem zdravja dlesni in ustrezno parodontalno maturcijo (slike 15-17).

Zaradi ekonomskih razlogov se je pacient odločil, da bo s kompozitnimi restavracijami obnovljen močno obrabljen in neustrezen sprednji del mandibule (slika 18). Posledično smo območje obnovili z direktnimi restavracijami, uporabljenimi s tehniko vbrizgavanja tekočega kompozita (G-aenial Universal Flo) (Sl. 19-20).

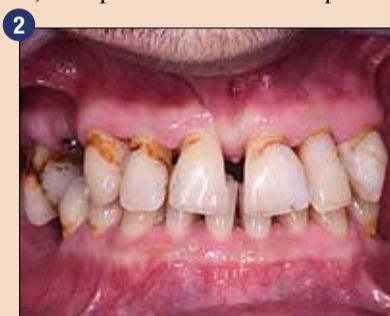Pravilne dinamične in okluzijske funkcije so bile obnovljene in skrbno preverjene (slike 21-23). Poleg tega je končni rezultat pokazal dobro estetsko obnovo bolnikovega nasmeha (sl. 24).

Izid

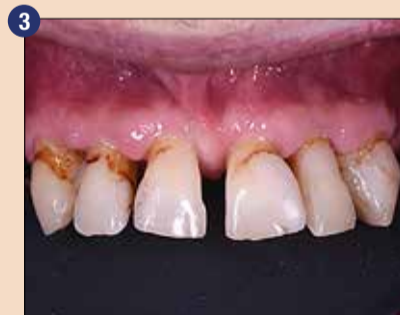Pri uporabi FujiCEM Evolve so bile opažene različne prednosti, na primer enostavna uporaba



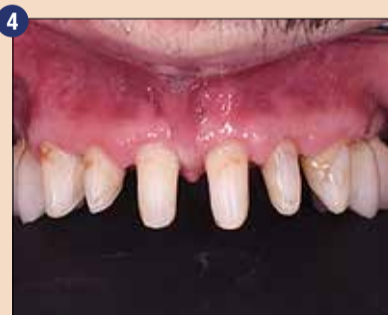Ekstraoralni predoperativni pogled.



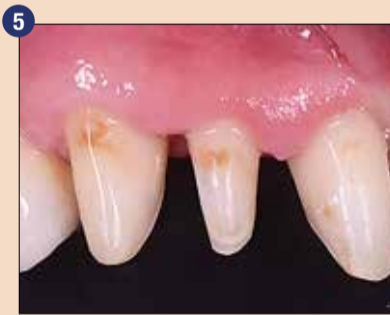Intraoralni predoperativni pogled.



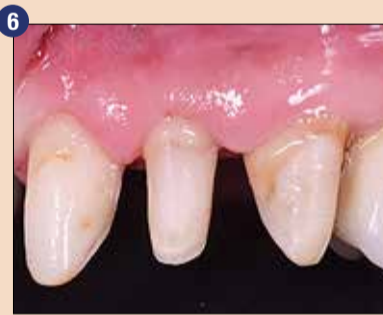Predoperativni detajli sprednjih zob maksile



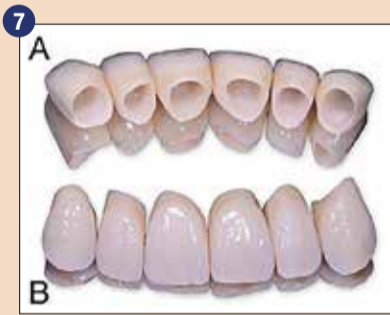Preparacije za maksilarne prednje zobe za enojne krone.



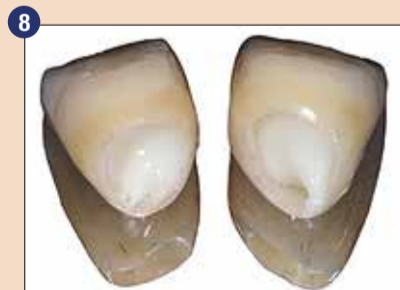Detajli preparacij na desni strani zob.



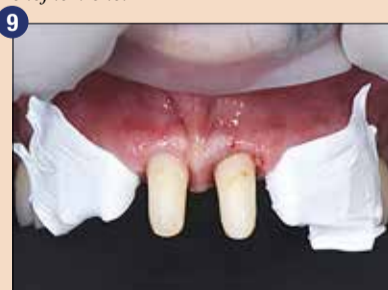Detajli leve stranske preparacije.



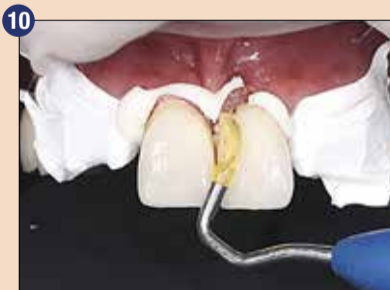Slojena cirkonija sprednja enojna krona. A: notranji pogled; B: bukalni pogled.



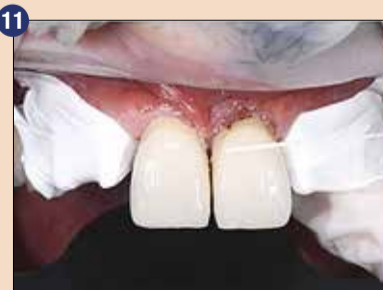Maksilarne cirkonijeve krone osrednjega sekalca, napolnjene s steklasto-ionomernim cementom, modificiranim s smolo



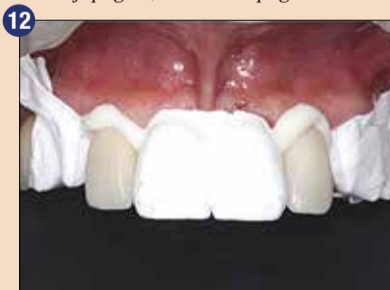Cementiranje maksilarnih sekalcev, ki jih podpira PTFE.



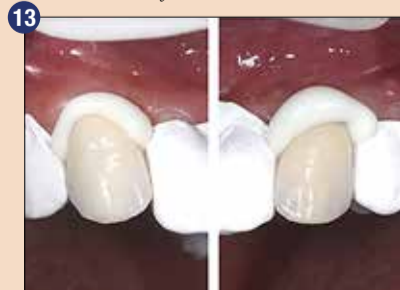Odstranjevanje presežka cervikalnega cimenta s centralnih sekalcev.



Odstranjevanje interproksimalnega presežka cimenta s centralnih sekalcev.



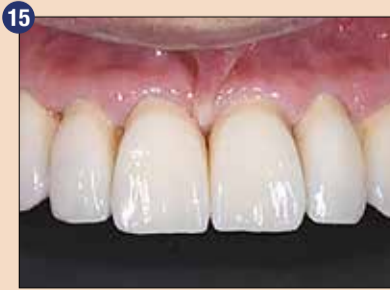Cementiranje maksilarnih stranskih sekalcev s PTFE.



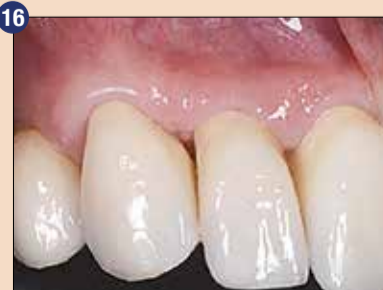Cementiranje maksilarnih podočnikov s pomočjo PTFE.



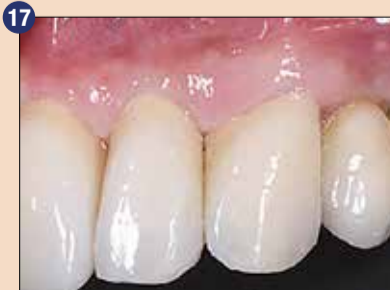Svetlobno strjevanje protetičnih robov cirkonijevih kron skozi inhibicijski sloj.



Dvotedensko celjenje mehkih tkiv po cementiranju: pogled spredaj na enojne krone cirkonija.



Pooperativni desni stranski detajli cirkonij enojnih kron.



Pooperativni levi stranski detajl enojnih cirkonij kron.

(možnost uporabe avtomix nanašanja cementa je tudi zelo odvisna od spretnosti), toleranca na vlago (idealno ob prisotnosti juxta- ali subgingivalnih robov in ne zahteva nobene izolacije) in vsestranskost (primerna za različne restavracijske

materiale). Zlasti v tem primeru je bilo to sredstvo za cementiranje uporabljeno za cementiranje cirkonijevih kron v prednjih predelih in kovinsko-keramičnih kron na posteriornih vsadkih, kar kaže enako konsistenco in enostavnost pri odstranjevanju presežka cementa zaradi uporabniku prijazne gumi-jaste konsistence, zelo uporabno pred nanosom cementa ni potrebna predhodna predobdelava keramike, tehnologija dvojnega strjevanja pa omogoča hitrejše strjevanje z uporabo svetlobne polimerizacije. FujiCEM Evolve je zaradi svojih inovativnih funkcij omogočil izo-

gibanje pooperativni občutljivosti, njegova radioopačnost pa omogoča zelo enostavno identifikacijo možnega subgingivalnega presežka

Zahvala

Avtor se zahvaljuje gospodu MDT Vincenzu Mutoneu za podporo zobnemu laboratoriju. ■

Avtor:

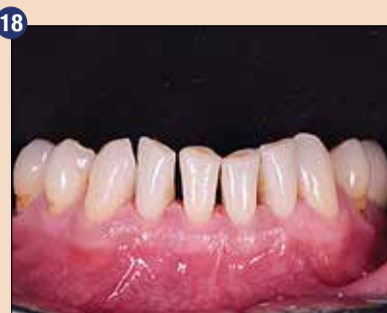Prof. Dr. Roberto Sorrentino, doc. Dr



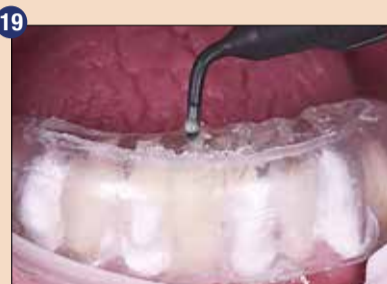Prof. Dr. Roberto Sorrentino, doc. Dr

Raziskovalni profesor protetike in digitalne stomatologije na univerzi Federico II v Napoliju. Predavatelj na mednarodnem magistrskem programu Univerze v Sieni v sodelovanju z Italijansko akademijo za protetiko (AIOP).

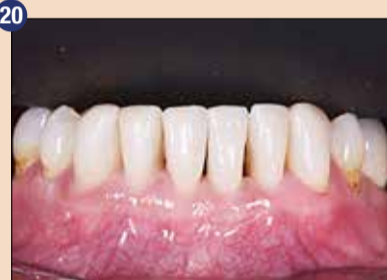Predavatelj na več nacionalnih in mednarodnih podiplomskih in magistrskih tečajih. Raziskovalec, strokovnjak in svetovalec za nacionalna in mednarodna dentalna podjetja. Avtor več kot 150 publikacij v domačih in mednarodnih recenziranih znanstvenih revijah in soavtor poglavij knjig o protetiki. Recenzent več kot 30 mednarodnih recenziranih znanstvenih revij. Govornik na nacionalnih in mednarodnih srečanjih. Dobitnik številnih državnih in mednarodnih nagrad za raziskave in klinične dejavnosti na področju protetike, estetske stomatologije, biomehanike in zobnih materialov. Soustanovitelj zobnega bloga in skupnosti Zerodonto (www.zerodonto.com).



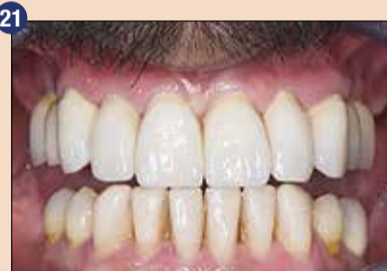18 Predoperativni pregled sprednjih zob mandibule.



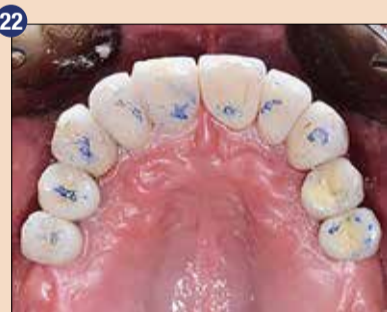19 Obnova sprednjih zob mandibule s pomočjo kompozitne tehnike vbrizgavanja z G-aenial Universal Flo.



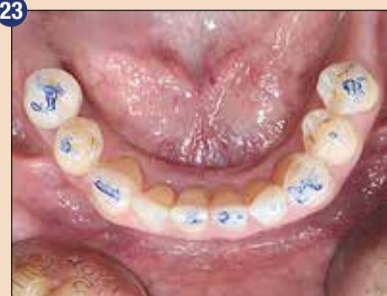20 Pooperativni pogled mandibule z zob, obnovljenih z injiciranimi neposrednimi kompoziti.



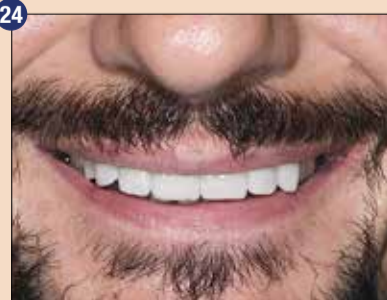21 Pooperativni pogled: slojene cirkonijeve krona na maksilarnem loku in vbrizgane neposredne sestavljene restavracije v mandibularnem loku.



22 Funkcionalna okluzalna kontrola na maksilarnem loku.



23 Funkcionalna okluzalna kontrola v mandibularnem loku.





24 Ekstraoralni pooperativni pogled





Korak naprej


GC FujiCEM™ Evolve

Inovativni s smolo modificirani steklo-ionomerni cement za zanesljivo izvedbo in prijetno udobje







GC EUROPE N.V.
East European Office - Slovenia
Ulica Talcev 1a
SI - 3310 Žalec
Tel: 03/710-32-70
info.slovenia@gc.dental
www.eo.gceurope.com

GC EUROPE N.V.
info@gceurope.com
<http://www.gceurope.com>

Pictures courtesy of Dr. J. Tapia Guadix, Spain

AD

Plemenita dentalna zlitina za porcelansko tehniko z visokim deležem zlata – BIOKER

dr. Peter Majerič, Fakulteta za strojništvo, Univerza v Mariboru, izr. prof. dr. Rebeka Rudolf, Zlatarna Celje d.o.o.

Zlato je ena izmed možnih osnov za izdelavo zobnih zlitin iz plemenitih kovin. Spreminjanje elementov v dentalni zlitini na osnovi zlata omogoča pripravo primernih materialov za skoraj vse indikacije in tehnične zahteve. Široka paleta alternativnih materialov, ki so na voljo za popravilo zob, mora izkazati izjemne zmogljivosti za to, da bi lahko nadomestili zlato.

Uporaba dentalnih zlitin z visokim deležem zlata (visoko-zlate dentalne zlitine)

Inlay, onlay in delne krone iz dentalnih zlitin z visokim deležem zlata imajo odlično dolgoletno prilaganje in izjemno dolgo življenjsko dobo v primerjavi z nekaterimi alternativnimi materiali. Običajno so te dentalne zlitine mehkejše, saj ni potrebno, da bi prenašale velike sile žvečenja, hkrati pa so zaradi tega enostavnejše za obdelavo. Zlate dentalne zlitine z visoko odpornostjo proti lezenju in koeficientom toplotnega raztezka, ki je primerljiv s porcelanom, pa so uporabne za zobne nadomestke, kjer se ustvari vez med porcelanom in površino dentalne zlitine. To jim daje potrebne lastnosti za izdelavo fiksnih kron in dolgih mostičkov, prevlečenih s porcelanom.

Dentalne zlitine za porcelansko tehniko morajo imeti temperaturo solidus približno 100°C višjo od temperature peke zobnega porcelana, da se zagotovi, da se ogrodje med pečenjem ne bi defromiraloposedlo. Porcelani z visokotemperaturnim pečenjem potrebujejo temperaturo med 900 in 980°C, medtem ko porcelani z nizkotemperaturnim pečenjem potrebujejo največ 800°C.

Druga pomembna lastnost dentalnih zlitin za porcelansko tehniko

je koeficient toplotnega raztezka (coefficient of thermal expansion – CTE), ki mora biti kompatibilen s porcelanom, da se prepreči nastanek notranjih napetosti v porcelanski prevleki med hlajenjem pod temperaturo pečenja. Porcelan lahko prenese večje tlačne napetosti kot natezne napetosti, zato je zaželeno, da je toplotni raztezek dentalne zlitine nekoliko nad raztezkom porcelana. Na ta način med hlajenjem v lupini porcelana nastanejo zaželeno tlačne napetosti namesto nateznih. Toplotni raztezek porcelana v nasprotju s kovino ali dentalno zlitino ni neodvisen od hitrosti hlajenja. Počasno hlajenje po pečenju vodi do večjega toplotnega raztezka porcelana, zato lahko višji CTE dentalne zlitine kompenziramo s počasnejšim hlajenjem. CTE koeficienti visoko-zlatih in platinskih dentalnih zlitin so večinoma uravnoveženi s porcelani z visokotemperaturnim žganjem. Za porcelane z nizkotemperaturnim žganjem so na voljo le visoko-zlate, srebrne ali dentalne zlitine iz platinske skupine.

Navadne kovine, kot so baker, indij in kositer, so prisotne v visoko-zlatih dentalnih zlitinah v majhnih količinah in služijo za utrjevanje zlitine in tudi za sposobnost vezave porcelana na kovinsko površino (to so t.i. mikro-legirni elementi). Med ciklom pečenja nastajajo na površini dentalne zlitine oksidi navadnih kovin. Standardno zahtevano trdnost vezi 25 MPa je mogoče doseči z zelo tanko plastjo tega

oksida, manjšo od 1 µm na površini dentalne zlitine. V dentalnih zlitinah z večjo vsebnostjo navadnih kovin so zaradi manjše vsebnosti zlata in plemenitih kovin plasti oksidov debelejšje, kar vodi do nezadovoljive estetike, v slabših primerih pa do razpok in zlomov v porcelanski prevleki.

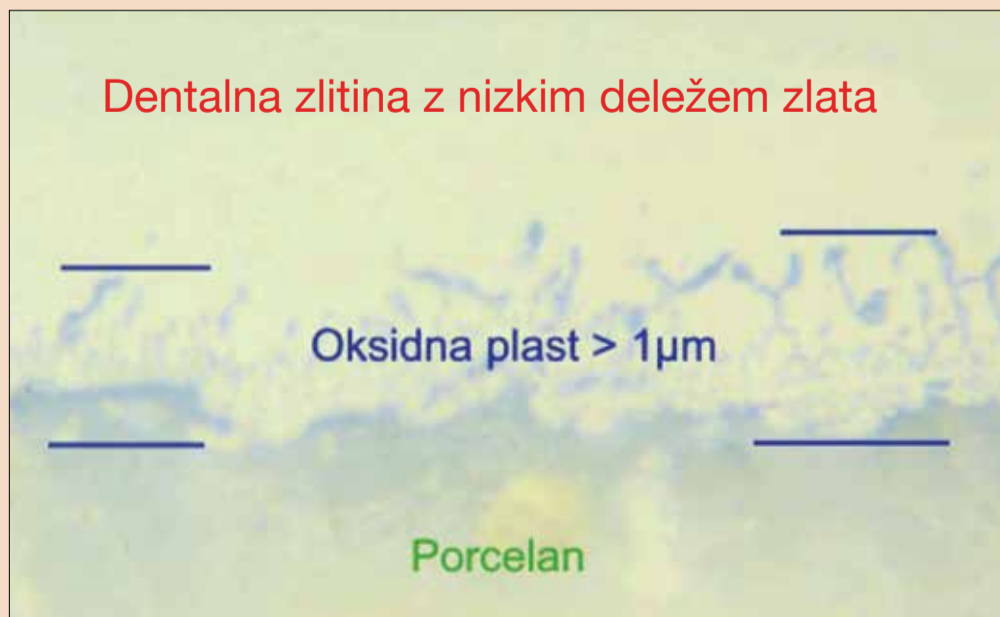
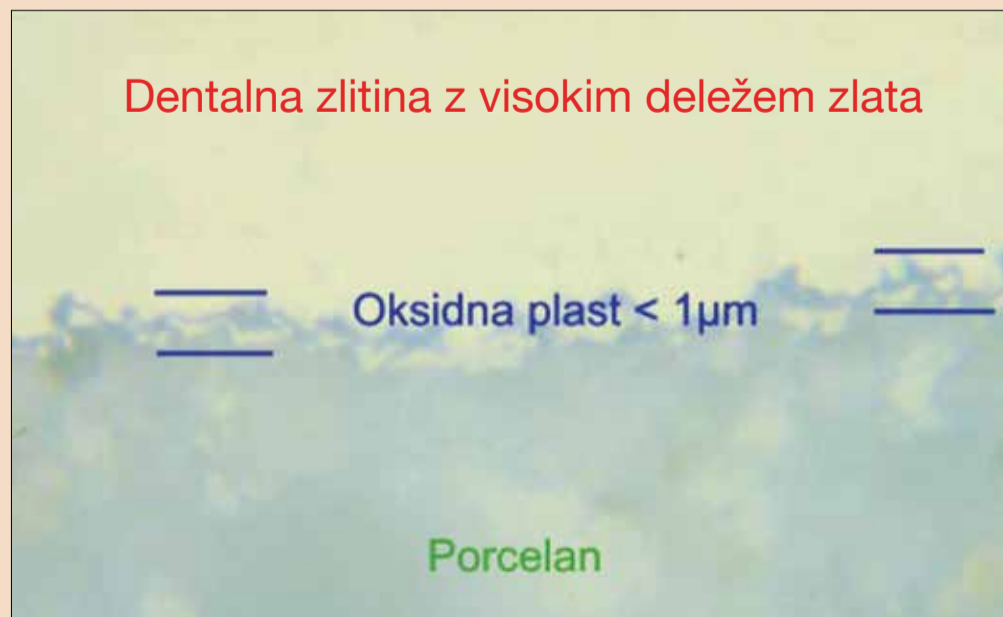
Biokompatibilnost visoko-zlate dentalne zlitine Bioker

Biokompatibilnost je funkcionalna lastnost, ki določa uporabnost dentalne zlitine v ustnem okolju po vgradnji v daljšem časovnem obdobju. Pojav korozije, polimetalizem in pojav, efekt galvanskega člana ob prisotnosti več kovin v ustih ter potencialna razgradnja kovine lahko povzročajo sproščanje kovinskih ionov iz dentalne zlitine. Tako sproščeni ioni lahko prehajajo v lokalno tkivo ob zobnem nadomestku ali v telo in so primarni vir neželenih reakcij pri pacientu (vnetja, draženje, pekoč občutek v ustih, alergije, itd.). Ti pojavi raztapljanja kovin iz dentalne zlitine lahko slabijo mehansko strukturo zobnega nadomestka in vodijo k lomu in potrebni zamenjavi zobne proteze.

Učinki sproščanja kovinskih ionov iz dentalne zlitine v telo so odvisni od kovine, ki se sprošča, in od količine sproščenih ionov. Za ugotavljanje sproščanja ionov zaradi



Visoko-zlata dentalna zlitina BIOKER za porcelansko tehniko s kemijsko sestavo (v masnih %): Au 85,90%; Pt 11,70%; Zn 1,50%; ostalo (Rh, Ir, Nb, Mn, In, Fe) <1%



korozije se uporabljajo različni testi, od izpostavljenosti dentalne zlitine celičnim kulturam do merjenja sproščenih ionov v umetni slini. Raztapljanje ionov je lahko različno pri različnih eksperimentalnih pogojih. V splošnem se smatra, da je narava posameznih ionov bolj relevantna za biokompatibilnost kot sama količina sproščenih ionov pri zobnih nadomestkih.

Za določitev biokompatibilnih lastnosti dentalne zlitine je potrebno pridobiti informacije o sproščanju ionov, citotoksičnosti teh ionov in o elektrokemičnem potencialu dentalne zlitine. Za pridobivanje teh podatkov je potrebno opraviti vrsto testov, ki so zasnovani tako, da ustrezajo zahtevam mednarodne zakonodaje. V nadaljevanju predstavljamo nekatere teste, ki so bili za ta namen opravljeni za visoko-zlato dentalno zlitino BOKER:

- Test citotoksičnosti in vitro, kjer je dentalna zlitina v neposrednem stiku s celičnimi kulturami fibroblastov
 - Test primarne kožne iritacije na zajcih po enkratni uporabi dentalne zlitine
 - Testi senzibilizacije na morskih prašičkih po Buehler metodi
- Vsi zgoraj navedeni testi so bili opravljeni v neodvisnem inštitutu za medicinske raziskave VMA Beograd Srbija v skladu z etičnim kodeksom in v skladu z modernimi zahtevami za dobrobit živali in laboratorijsko prakso.

Test citotoksičnosti in vitro

Pri testu citotoksičnosti smo izpostavili vzorec dentalne zlitine BOKER celicam L929, ki izvira iz mišjega mišičnega tkiva. Za negativno kontrolo smo uporabili material, ki nima citotoksičnega učinka – stomatološko sesalko, za pozitivno kontrolo pa preparat, ki ima citotoksičen učinek – 4% raztopina fenola. Celice smo gojili v petrijevki pri temperaturi 37°C. Vzorec dentalne zlitine, negativni in pozitivni vzorec smo dodali v

neposreden stik s celicami in jih inkubirali za 24 ur. Po inkubaciji smo ocenili citotoksični učinek vzorcev dentalne zlitine na celice z upoštevanjem odstotka nepravilnosti, degeneracij, fragmentacij in razkroj celic okoli vzorca. Pri dentalni zlitini BOKER je bil ocenjen razkroj celic enak kot pri kontrolnem vzorcu celic L929 brez dodatnega materiala: 1,67%.

Test primarne kožne iritacije na zajcih

Šest vzorcev ploščic dimenzije 5 mm x 5 mm dentalne zlitine BOKER smo nanegli neposredno na obrito kožo treh albino zajcev (preskus je potekal na Veterinarskem inštitutu v Beogradu). Po eno ploščico dentalne zlitine smo nanegli na obe strani glave zajca (levo in desno). Zraven smo dodali 2 ploščici kontrolnega materiala, ki ne draži kože (pleksi steklo), prav tako na obe strani glave. Vzorce ploščic dentalne zlitine smo pokrili z gazo in jih 4 ure pustili v kontaktu s kožo. Po poteku 4 ur smo ploščice dentalne zlitine in kontrolnega materiala umaknili. Nato smo opazovali kožne spremembe po preteku 1, 24, 48 in 72 ur po umiku dentalne zlitine, tako da smo beležili število eritemov in edemov, ki so nastali ob stiku dentalne zlitine s kožo (rdečine, izpuščaji in otekline na koži). Pri dentalni zlitini BOKER je bilo opaznih sprememb na koži: 0.

Test senzibilizacije

Podobno kot pri testu iritacije, smo po eno ploščico dentalne zlitine nanegli na obrito kožo 10 albino morskih prašičkov in jih pustili v kontaktu za 6 ur. Za kontrolo smo uporabili material, ki preverjeno ne draži kože – pleksi steklo. Namestili smo ga na 5 kontrolnih morskih prašičkov. Po 6 urah izpostavljenosti smo ploščice umaknili. Kožo smo ponovno izpostavili kontaktu dentalne zlitine 3-krat na teden v obdobju 4 tednov. Po vsakem umiku dentalne zlitine smo opazovali

in beležili število eritemov in edemov, ki so nastali po stiku dentalne zlitine z kožo. Pri dentalni zlitini BOKER je bilo opaznih sprememb na koži: 0.

Sklepni zaključek testiranja: dentalna zlitina BOKER ne kaže citotoksičnosti, kožne iritacije in senzibilizacije.

Dolgotrajna uporaba visoko-zlatih dentalnih zlitin

Prikazan je del testiranja, ki jih je nujno izvesti za dokazovanje biokompatibilnosti dentalnih zlitin. Pri tem je potrebno upoštevati tudi predvideno uporabo dentalnih zlitin pri pacientih in njihovo morebitno specifično izpostavljenost v daljšem časovnem obdobju. Klinične preiskave kažejo izjemno stabilnost visoko-zlatih dentalnih zlitin v ustih, odsotnost alergij in odlično ohranjenost zdravega tkiva brez zabarvanosti po odstranitvi zobnega nadomestka tudi po več desetletjih uporabe. To je še posebej značilno

za paciente, ki so ob tem vzdrževali primerno ustno higieno, kar se je odražalo v tem, da so naravni zobje ostali primerni za izdelavo nove protetične nadgradnje brez dodatnega brušenja in zdravljenja.

Vloga zlata v zobozdravstveni protetiki trenutno ni postavljena dovolj jasno, saj jo izpodriva vse večja konkurenca alternativnih materialov. Ob upoštevanju dejstev, da imajo zlato dentalne zlitine preverjeno dolgotrajnost, funkcionalnost, estetično in visoko biokompatibilnost skupaj z enostavnostjo izdelave primerjava pokaže, da je optimalen material za protetične zobne konstrukcije še vedno dentalna zlitina z visoko vsebnostjo zlata.

Nasveti za nakup dentalne zlitine

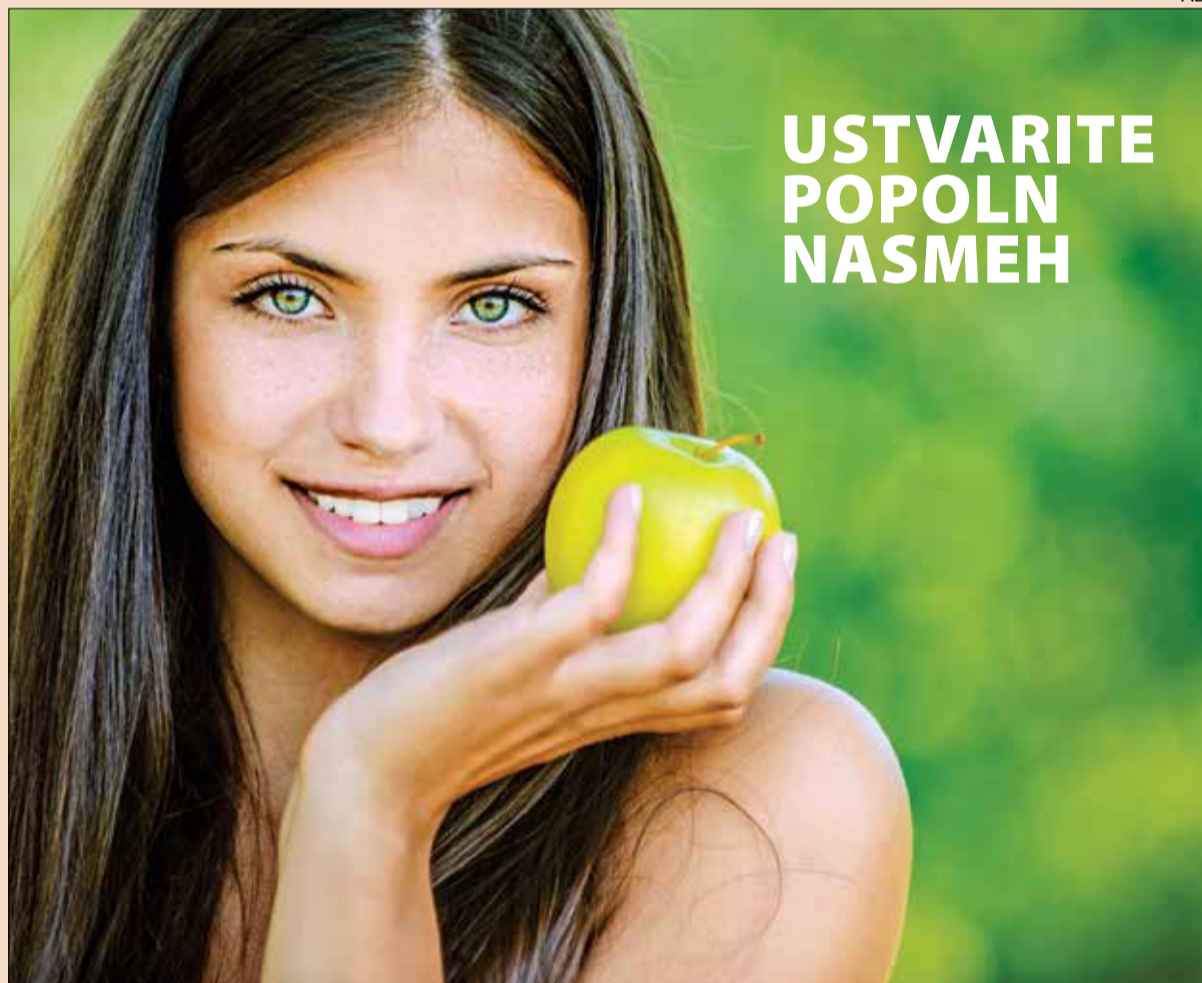Po posvetu s stomatologom ali zobnim tehnikom lahko pacient sam kupi količino in izbrano vrsto dentalne zlitine, iz katere bo pripravljena protetična konstrukcija, ki bo vgrajena v njegova usta. Zainteresirani pacienti dentalne zlitine, ka-

terih proizvajalec je Zlatarna Celje d.o.o., lahko kupijo preko spleta na www.aurodent.si, na tel.št. 03/42-67-137 ali preko elektronske pošte zc.aurodent@zlatarnacelje.si.

Ob vgraditvi protetične konstrukcije v usta se pacientu vrne višek dentalne zlitine, ki je bil pred tem uporabljen za dolivne kanale za zagotavljanje procesa ulivanja protetične konstrukcije. Očiščene dolivne kanale lahko pacient prinese v odkup v prodajalne Zlatarne Celje ali v trgovino v Ljubljani na Resljevi ulici 20. Ob tem je potrebno omeniti, da Zlatarna Celje d.o.o. prav tako odkupuje stare krone in mostičke iz plemenitih dentalnih zlitin, ki so bili pacientu predhodno odstranjeni iz ust pred vgraditvijo novega protetičnega nadomestka. Aktualni cenik odkupa dentalnih zlitin Zlatarne Celje d.o.o. se nahaja na www.odkup-zlata.si. ■

Avtorja:
dr. Peter Majerič,
Fakulteta za strojništvo,
Univerza v Mariboru,
izr. prof. dr. Rebeka Rudolf,
Zlatarna Celje d.o.o.

AD



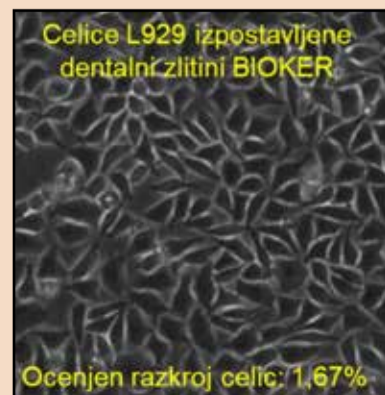
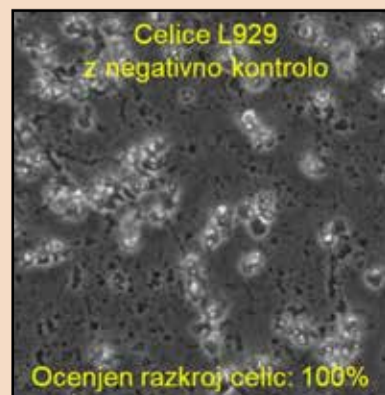
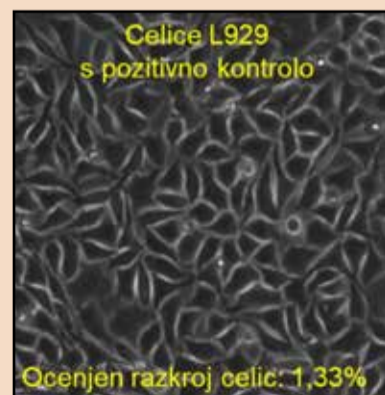
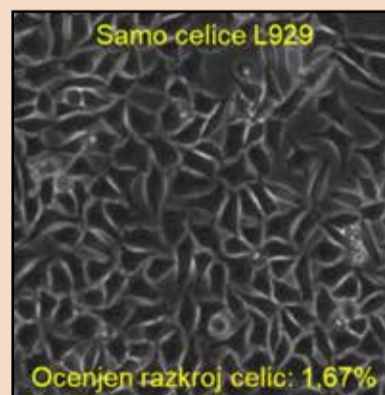
BOKER

Au 85,90% Pt 11,70% Zn 1,50% ostalo (Rh, Ir, Nb, Mn, In, Fe) <1%
Zlato-platinska zlitina z visokim deležem zlata za porcelanske konstrukcije

odlične mehanske lastnosti, visoka biokompatibilnost, neferomagnetnost, estetika, dolgotrajnost, ne povzroča alergij, za najboljčutiljivejše paciente

AURODENT
ZLATARNA CELJE

Zlatarna Celje d.o.o., Kersnikova 19, 3000 Celje, +386 3 42 67 137, zc.aurodent@zlatarnacelje.si



OptiBond™ Universal in SonicFill™ 2: neprekosljiva kombinacija

Dr. Rainer Tilse je leta 1990 diplomiral iz zobozdravstva na univerzi Berlin Free (North). Doktorski študij je zaključil na Zobozdravstveni šoli UCLA, na oddelku za oralno medicino. Po vrnitvi v Berlin je delal v zasebni praksi, nato pa se je kot izredni profesor zaposlil na Univerzitetni bolnišnici v Feriburgu in Breisgau, na oddelku za protetično zobozdravstvo (pri prof. Dr. J. Strubu). Od leta 1993 s kolegi dela v zasebni praksi v Pforzheimu. Njegovo raziskovalno področje zajema: zdravljenje z estetskimi zalivkami, preventivo, oralno kirurgijo, parodontologijo, implantologijo, visokokakovostne restavracije in ergonomiko.

Če odpremo predal v zobozdravstveni ordinaciji, nas pričeka pisana paleta majhnih stekleničk z občutljivimi in dragocenimi tekočinami, kot so sealerji, primerji, bondi, lepila, vsaka pa ima svoje posebne indikacije in navodila za uporabo. Taka pestrost vodi v zmedo in nezadostne rezultate. Poenostavitev protokolov je ključna tema v adhezivnem zobozdravstvu, saj zmanjševanje števila delovnih korakov pomembno pripomore k zmanjšanju stopnje neuspešnosti.

OptiBond™ Universal je Kerr adhezivni material v eni steklenički. Zasnovan je za uporabo s katero koli tehniko jedkanja, vključno s samozjedkanjem, selektivnim jedkanjem sklenine in totalnim jedkanjem. Vezivno sredstvo ima širok spekter indikacij. Direktne aplikacije vključujejo restavracije s svetlobno presvetljenim kompozitom, kompozitne ali keramične reparature in zalivke kavitet. Uporablja se lahko za vse vrste indirektnih restavracij,

kot so luske, keramični, kompozitni, kovinski inleji ter krone in mostički. Poleg tega je mogoče adheziv OptiBond™ Universal uporabiti za pripravo keramičnih, kompozitnih ali kovinskih restavracij, s čimer se izognemo uporabi npr. Silana ali primerjev za kovino.

Te univerzalne značilnosti temeljijo na dokazanem zlatem standardu Kerr adhezivne tehnologije, monomera GPDM, ki ga najdemo tudi v OptiBondu™ FL. Ta kombinira tako hidrofilne kot hidrofobne strukture, ki zagotavljajo maksimalno vezivnost. OptiBond Universal vsebuje tri topila – vodo, aceton in alkohol, kar poznamo pod imenom Ternary Solvent System; vsebuje torej prednosti vseh treh sredstev v enem izdelku.

Direktne kompozitne restavracije pri posteriornih zobeh zahtevajo naporen in dolgotrajen postopek. Več desetletij je za zlati standard doseganja dobre kakovosti margine

in dolgoživosti pri tovrstnih restavracijah veljala uporaba vezivne tehnike v treh korakih (jedkanje, priprava – prime, bond), ki ji je sledil nanos kompozitnega materiala v tankih slojih, presvetljenih po korakih. Kemične in fizikalne značilnosti konvencionalnih vezivnih sredstev in materialov so zahtevale izvedbo v več korakih.

Od predstavitve SonicFill™ (Kerr) leta 2011 je zobozdravstvo bogatejše za prvi bulk-fill kompozit s posebnimi značilnostmi, ki omogočajo bolj ergonomičen postopek. Nanašamo ga s posebnim ročnikom, ki je del sistema. Ročnik spremeni visoko viskozni material v nizko viskozni in omogoča peprost in varen vnos v kaviteto 1-9.

Ta predstavitev primera prikazuje ergonomično rešitev za tipični, vsakdanji primer v zobozdravstveni ordinaciji, ki kombinira tehniko samozjedkajočega adheziva (OptiBond Universal) in bulk-fill kompozitnega materiala (SonicFill 2).

Poročilo o primeru

V ordinacijo je prišla 35-letna pacientka z nezadostno zalivko in kariesom na obeh maksilarnih premolarjih (slika 1). Staro zalivko in karies smo pod lokalno anestezijo odstranili s hruškastim diamantnim svedrom (slika 2 in 3).

Da bi izolirali operativno področje, smo namestili anatomsko preluknjano gumo (OptiDam) (slika 4). OptiBond Universal Unidose (slika 5) smo nekoliko pretresli in z zasukom odprli. S pomočjo aplikator palčke (slika 6) smo adheziv OptiBond Universal nanесли v kaviteto (slika 7). Dentin in sklenino smo 20 sekund nežno drgnili (slika 8). Kaviteto smo 5 sekund sušili najprej z nežnim, nato s srednje močnim tokom zraka ter dosegli sijajno površino (slika 9) in z visokozmogljivo LED lučjo (Demi Ultra) presvetljevali 10 sekund.

Po zaključku preparacije smo kavitete zapolnili s SonicFill™ 2. Ozko

konico smo nastavili na dno kavitete, nato smo nanos začeli z rahlim rotiranjem instrumenta SonicFill in hkrati pomikali konico navzgor skozi kaviteto do okluzalne površine (slike 10–13). Ozka konica SonicFill omogoča doseganje dna celo v globokih in ozkih kavitetah. Obe kaviteti smo zapolnili s tehniko "true-bulk" v enem delovnem koraku. Po nanosu materiala smo izdolbili okluzalno anatomijo in s spatulo odstranili odvečni material (slika 14).

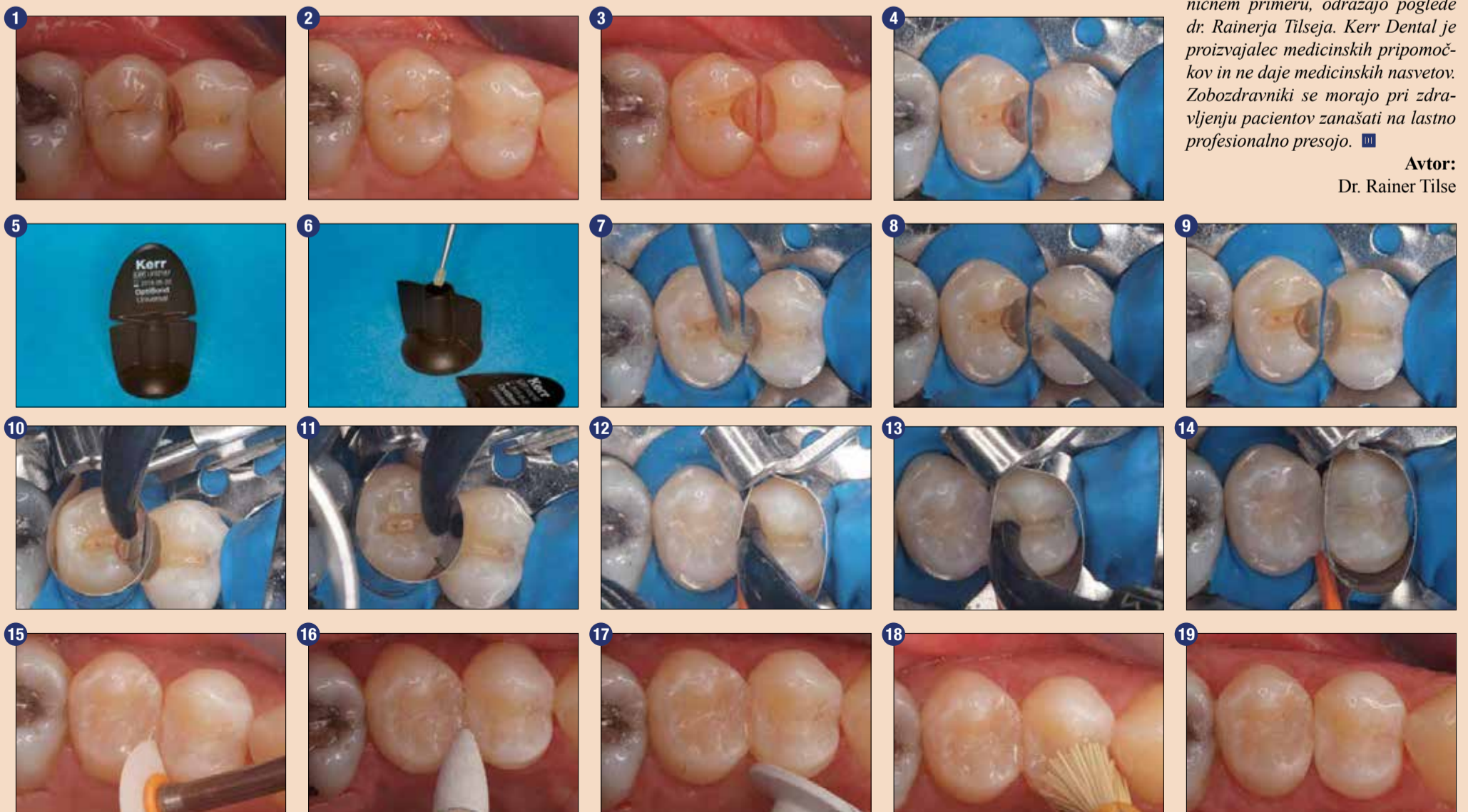
Presvetljevali smo 10 sekund na okluzalni površini, po odstranitvi matrice pa še 10 sekund na vestibularni in palatalni strani s pomočjo visokozmogljive LED (Demi™ Ultra). Finiširali smo s finim diamantnim svedrom in fleksibilnimi brusilnimi diski (OptiDisc™, slika 15). Opti1Step™ Polisher (sliki 16 in 17) smo uporabili za poliranje, nato pa z Optishine™ (slika 18) na končnih restavracijah dosegli še visoki sijaj (slika 19).

Konvencionalna tehnika nanašanja bonda in slojev zahteva večje število delovnih korakov, ki jih je treba izvajati z veliko koncentracije in discipline, če želimo doseči dober klinični rezultat. Izboljšave v razvoju materialov in tehnik dandanes omogočajo izjemno poenostavitev procesa. Čas zdravljenja lahko močno skrajšamo, kar ustreza tako zobozdravniku kot pacientu. Kljub temu na ta račun ne trpita ne kakovost ne estetski izgled restavracije. Zgodnji bulk materialji so se pogosto sivo zabarvali. Čeprav je presvetljevanje mogoče do 5 mm, ima druga generacija SonicFilla 2 izboljšano, sklenini podobno opačnost. Videz restavracije je zelo naraven in se lepo zlije z okoliško strukturo.

Reference

Mnenja, izražena v tem članku/kliničnem primeru, odražajo poglede dr. Rainerja Tilseja. Kerr Dental je proizvajalec medicinskih pripomočkov in ne daje medicinskih nasvetov. Zobozdravniki se morajo pri zdravljenju pacientov zanašati na lastno profesionalno presojo. ■

Avtor:
Dr. Rainer Tilse



Povečajte vaše sposobnosti s Sonično energijo



1. korak:

Nanesite SonicFill™ 3 in ga oblikujte.

2. korak:

Ni drugega koraka.

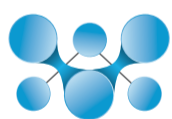

SonicFill™ 3

SingleFill™ kompozitni sistem z enojnim polnjenjem

NOVO

Ena tehnologija je vse kar potrebujete



GPDM Monomer

Zlati standard adhezivov

Kerr patentirana formula je učinkovito obogatena z našim GPDM Monomerjem in inovativnim Ternary Solvent Systemom za jedkanje sklenine, hkrati pa izboljšuje primarni nanos in tesnjenje dentina. Z vsem tem skupaj dobimo bolj zanesljivo in manj občutljivo tehniko.



Tri topila,
ena tehnologija

Ternary Solvent System

Za dodajanje zanesljivosti in zmanjševanje občutljivosti tehnike OptiBond Universal združuje lastnosti sestavin Ternary Solvent Sistema:

- Voda: poveča moč jedkanja in zmožnost vlaženja, olajša penetracijo lepila v dentinske tubule.
- Aceton: podaljša dolgotrajnost uporabnosti in poveča kislost in jedkanje med nanosom zaradi hitrega izhlapevanja.
- Etanol: olajša nastanek homogene lepilne plasti, kar ima za posledico tehnično manj občutljivo uporabo.



OptiBond™ Universal

Enokomponentni univezalni adheziv

Implantate vstavljamo samo takrat, ko so parodontalni pogoji stabilni

Avtor: dr. Jan H. Koch, Nemčija

Biofilm je najpomembnejši vzrok vnetja in posledične izgube kosti okrog zob in implantatov. Pacientom s to težavo pomagajo ustrezna diagnostika, obvladovanje biofilma in, kjer je to potrebno, ustrezno zdravljenje. Delovni proces, kot so si ga zamislili pri W&H in ga poimenovali Ni implantologije brez parodontologije, predvideva vzpostavljane stabilnega tkiva pred implantacijo s pomočjo preventive, po implantaciji pa s temeljito oskrbo – kar je dobro tako za pacienta kot za zobozdravstveno ekipo.

Zdravljenje z implantati lahko močno izboljša kakovost življenja po izgubi zob. Dolgoročna prognoza je na splošno dobra, vendar so biološki zapleti pogosti. Periimplantitis in njegova predhodna faza, mukozitis ali vnetje sluznice, se pojavita pri znatnem deležu pacientov. Glavni vzrok parodontitisa in gingivitisa je oralni biofilm. Ta mikroba biocenoza lahko v primeru patoloških sprememb spodbudi tudi razvoj resnih sistemskih bolezni, kot sta endokarditis in kronična vnetna črevesna bolezen.

Edina razlika med mikrobo floro pri parodontitisu in periimplantitisu je v podrobnostih. V primerjavi z zdravimi pogoji se pri obeh boleznih spremeni količina in agresivnost patogenih mikroorganizmov. Izguba kosti okrog implantatov je na splošno hitrejša in vodi v bolj obsežne defekte, če nastopi v okolici zob. Zato je preventivna oskrba priporočljiva celo pred zdravljenjem z implantati.

Ugotavljanje tveganj in parodontalno zdravljenje

Parodontitis je ključni dejavnik tveganja za periimplantatno vnetje. To pomeni, da imajo pacienti z nezdravljenim parodontitisom povečano tveganje za periimplantatno vnetje in izgubo implantatov¹⁰. Tveganje je višje tudi, kadar pacienti, ki so bili sicer parodontološko zdravljeni, pozneje niso vključeni v podporni, nadaljevalni program zdravljenja parodontitisa.

Vodilni parodontologi zato priporočajo preventivni postopek pred zdravljenjem z implantati, na primer s pomočjo parodontološkega indeksa (vrednosti) ali parodontološkega pregleda ter posnetkov¹². Na izbranih položajih moramo preveriti, ali ob dotiku s sondo dlesen krvavi, in globino žepkov. Če so rezultati abnormalni, je treba podrobno preveriti parodontalni status. Pomembno je tudi skrbno beleženje anamneze, še posebej za sistemske bolezni. To so po-

membne informacije, na podlagi katerih lahko sklepamo o zvišanem tveganju za vnetje, na primer pri pacientih s sladkorno boleznijo, ki ni ustrezno zdravljena. Poleg tega bi morali biti vsi pacienti podučeni o tveganjih, povezanih z implantati.

Kadar je potrebno, izvedemo začetno parodontalno zdravljenje. Najprej vzpostavimo zdrave gingivalne pogoje s profesionalnim čiščenjem zob. V tem postopku vse do gingivalnega sulkusa odstranimo zobni kamen (slika 1) in biofilm (slika 2). Skupaj z natančnimi navodili o oralni higieni bo pacient lahko dolgoročno varen pred vnetji.

Med začetnim parodontalnim zdravljenjem s pomočjo zvočnih ali ultrazvočnih naprav in posebnih parodontalnih konic izvedemo periodontalni debridement (slika 3). Uporabimo lahko tudi ročne instrumente. Glede na situacijo ocenimo, ali bodo potrebni dodatni kirurški ali regenerativni ukrepi.

Parodontalno zdravljenje po implantaciji za dolgotrajen uspeh

Pri parodontalni nadaljevalni oskrbi, ki sledi implantaciji, je potrebno redno profesionalno in mehanično odstranjevati mehke (biofilm) in trde obloge. Na subgingivalnih in supragingivalnih področjih običajno uporabljamo ultrazvočne naprave (slika 4) v kombinaciji z ročnimi instrumenti, kjer je to potrebno. Lahko pa uporabimo tudi subgingivalno peskanje v kombinaciji s parodontalnimi nastavki in perlami.

Preverjanje individualnih dejavnikov tveganja, kot sta kajenje in sladkorna bolezen, in skrb za zdrav način življenja so prav tako priporočljivi za dobro dolgoročno prognozo po zdravljenju parodontitisa. Če ima pacient pred začetnim zdravljenjem hud parodontitis, je treba ustrezno povečati število kontrolnih pregledov, delno tudi za preprečevanje periimplantatnega vnetja.

Proaktivno zdravljenje z implantati

Če je bil pacient deležen dobre preventivne oskrbe in prejel preliminarno parodontalno zdravljenje, kjer je bilo to potrebno, lahko začnemo z načrtovanjem zdravljenja z implantati. Ne povsem prilegajoča, se z implantati podprta proteza poveča verjetnost za nastanek biofilma²¹. Da bi se temu izognili, je treba v načrtovalni fazi natančno določiti pravi položaj implantatov, zadostni odmik od sosednjih zob in idealno aksialno poravnavo. Zadostna količina kosti in dobro prekrvljenega mehkega tkiva sta nujno potrebna za uspešno celjenje implantatov in dobro dolgoročno prognozo. Včasih za to potrebujemo predhodno ali sočasno dograditev. Po drugi strani pa čas vstavitve implantata in zdravljenja nista tako bistvena pomena.

Da bi zagotovili predvidljivo in stabilno zdravljenje z implantati, je potrebno z ustreznimi metodami in opremo pripraviti tudi ležišče implantata. To dosežemo s pomočjo visokozmogljivih motorjev za implantologijo v kombinaciji s kirurškimi kolenčniki. Med preparacijo sta bistvena nizka hitrost in izdatno zalivanje s sterilno hladilno tekočino, sicer se lahko kost pregreje, kar vpliva na proces zdravljenja. Ležišče implantata je mogoče pripraviti tudi s piezo-kirurškimi sistemi, za katere so na voljo posebni kompleti instrumentov. Kost je mogoče na nežen, a zelo učinkovit način obdelovati tudi s pomočjo posebnih instrumentov. Indikacije vključujejo razcepljanje alveolarnega grebena, kirurško odstranjevanje zob in preparacijo blokov kosti ali lateralnih oken za dograditev. Napredne piezo-kirurške naprave so tudi minimalno invazivne pri mehkih tkivih.

Merjenje stabilnosti in operacija kosti

Ko implantate privijemo v končni položaj, lahko primarno stabilnost varno in natančno določimo s po-

močjo analize resonančne frekvenca. Tehnologija je na voljo bodisi ločeno ali kot izbirna možnost na implantološkem motorju. Če je vrednost ISQ (količnik stabilnosti implantatov) izmerjena 66 ali več, je mogoča zgodnja intervencija; če pa znaša več kot 70, je potrebno takojšnje zdravljenje.

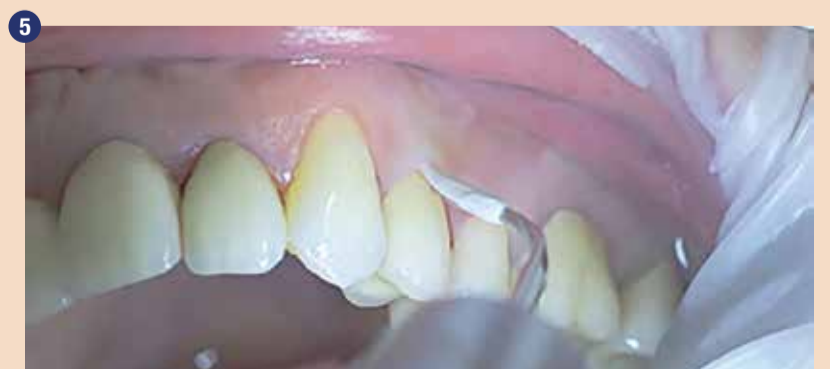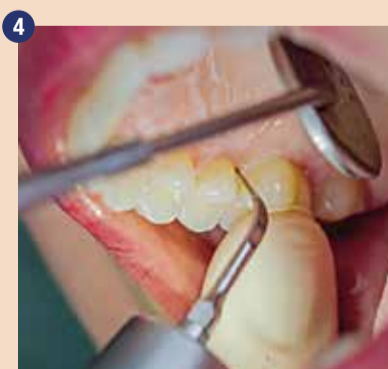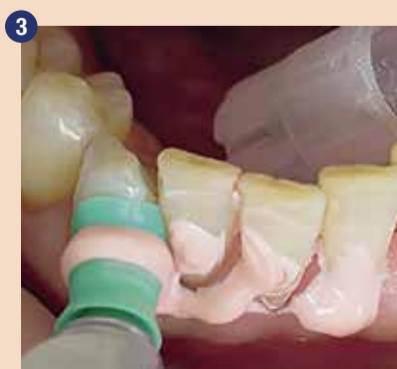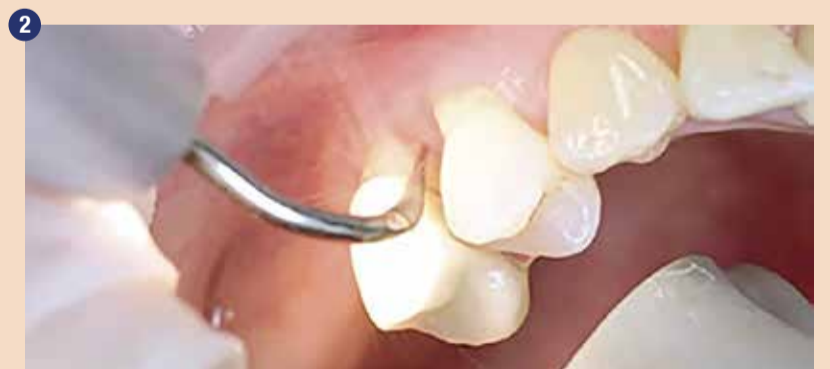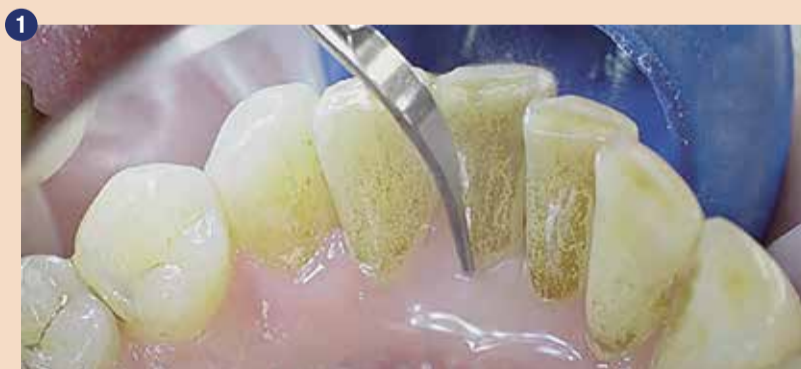Protokol izpostavljanja, ki temelji na vrednosti ISQ, izboljša prognozo zdravljenja. Zgolj merjenje navorne rezistence pa ni zadostno za zagotavljanje enake ravni klinične varnosti. Če po vstavitvi implantatov izmerimo nižje vrednosti ISQ, navadno izvedemo dvofazni protokol. Po izpostavljenosti lahko opravimo vnovično meritev in skušamo določiti, ali je bila oseointegracija uspešna (sekundarna stabilnost). Na tej točki bo obremenitev predvidljiva.

Higieni prijazna proteza

Za dolgotrajne implantatne restoracije je potrebno načrtovati tudi vidno področje proteze in poskrbeti, da je kar se da atravmatična za sosednja mehka tkiva. Povezava med implantatom in prenosnikom, vsi vidni materiali in površine morajo biti biokompatibilni in dolgoročno mehansko odporni. Transgingivalne komponente bi morale biti dostopne za individualno in profesionalno čiščenje ter preverjanje s sondo.

Dokončno takojšnje integriranje prenosnikov ali drugih komponent na implantatnem nivoju (»en prenosnik, samo enkrat«) se je prav tako izkazalo za učinkovito. V kombinaciji z dobro higieno in posledično zdravim tkivom je mogoče ta koncept najverjetneje uporabiti za doseganje stabilnejše oseointegracije v ustni votlini in boljše periimplantatno zdravljenje kot v primeru večkratnih menjav komponent.

Krone, mostički, delne ali totalne proteze, z implantati podprte suprastrukture morajo biti ustrezno, tako da jih lahko pacient brez težav vzdržuje²⁰. Poleg tega se za preprečevanje vnetij in posledične izgube



(Fotografija W&H) **Slika 1:** Odstranjevanje zobnega kamna s pomočjo ultrazvoka (W&H Tigon (+) s konico 3U) je ključen del profesionalnega čiščenja zob. (Fotografija W&H) **Slika 2:** Rotacijsko čiščenje s polirnimi čašicami in krtačkami za profilakso (W&H Proxeo profilaktični kolenčnik) zagotavlja gladko površino zob. Pacientu omogoča učinkovito pregledovanje biofilma tudi doma. (Fotografija W&H) **Slika 3:** Če diagnosticiramo marginalni parodontitis, lahko začetno razkuževanje zelo učinkovito izvedemo z zračnim skelerjem (sonar tehnologija, W&H Proxeo s konico IAP). (Fotografija W&H) **Slika 4:** Ultrazvočne naprave so posebej primerne za UPT, na primer v kombinaciji s parodontalnimi konicami (W&H Tigon (+) s konico IP). (Fotografija W&H) **Slika 5:** Implantati in suprastrukture je treba redno čistiti, na primer z ultrazvočno napravo in posebnimi plastičnimi instrumenti (W&H Tigon (+) s konico 11). (Fotografija W&H)

kosti priporoča razdalja vsaj 2 mm med kostjo in sluzničnim robom proteze.

Nadaljnja oskrba po vstavitvi implantatov

Da bi se že v začetku izognili izgubi periimplantatne kosti, strokovnjaki priporočajo zdravljenje nemudoma po začetnem pojavu simptomov vnetja. Vnetje sluznice prizadene skoraj polovico vseh implantatov in ker imajo pacienti pogosto več implantatov, nastopi pri visokem odstotku pacientov. Zato je zelo pomembno, da nadaljujemo s programom preventive in parodontalne oskrbe, ki smo jo vzpostavili po vstavitvi implantatov. Pacienta je treba skrbno poučiti o domačem vzdrževanju oralne higiene, ki mora biti po meri tako pacienta kot njegove nove proteze. Skupaj s profesionalnim čiščenjem biofilma lahko dosežemo dobro preventivno učinkovitost.

Tveganje za periimplantitis se zmanjša s 43,9 odstotka pri pacientu brez nadaljnjih pregledov na 18 odstotkov pri pacientu, ki vsako leto pride na temeljit pregled; torej možnosti lahko zmanjša za polovico. Pri pregledu uporabljamo ultrazvočne sisteme in posebne inštrumente, ki ne vplivajo na materiale, npr. iz plastike PEEK (slika 5) ali ustrezne ročne instrumente.

Mehansko zdravljenje vnetij sluznice

Tako kot pacienti s parodontitisom morajo tudi pacienti po vstavitvi implantatov redno hoditi na kontrolne preglede s kliničnim preverjanjem morebitnih simptomov vnetja parodontalnih in periimplantatnih tkiv, pregledom s sondo in, če je potrebno, rentgensko diagnostiko. Obiski dvakrat do štirikrat na leto so se izkazali za učinkovite. Globoki žepi pri pregledu s sondo in krvavenje ob dotiku s sondo se pogosteje pojavljajo pri pacientih s periimplantitisom kot pri tistih z vnetjem sluznice, medtem ko izcedek nastopi le pri pacientih s periimplantitisom.

Če se pri pacientu pojavi vnetje sluznice, profesionalno odstranjevanje supra- in subgingivalnega biofilma zmanjša tveganje za napredovanje v periimplantitis. Podporna uporaba lokalnih in sistemskih antibiotikov ali peskanje pa ne prinesejo dodatnih koristi.

Zdravljenje periimplantitisa

Izguba kosti okrog implantatov lahko nastopi navkljub dobri preventivni oskrbi, na primer ob nezadostni pacientovi ustni higieni. Večino minimalnih defektov bi morali zdraviti na nekirurški način, s pomočjo čiščenja in razkuževanja periimplantatnih tkiv³⁷. Mehansko odstranjevanje oblog s pomočjo ustreznih ultrazvočnih sistemov in Er:YAG laserjev, antibakterijske fotodinamične oskrbe,

peskanja ali zdravljenja z lokalnimi ali sistemskimi antibiotiki, kjer je to potrebno, so se izkazali za obetavne.

Če konzervativno zdravljenje ni več učinkovito, je treba defekte kirurško razkriti in previdno razkužiti. To storimo z dvigom mukoperiostalnega režnja, odstranimo vnetega tkiva in čiščenjem površine implantata s pomočjo ultrazvočnih ali piezo-kirurških sistemov. Ukrepi za regeneracijo kosti po tem postopku so se izkazali za uspešne. Posebni piezo-kirurški instrumenti so na voljo za kirurško zdravljenje parodontalnih defektov.

Po zdravljenju moramo pacienta znova intenzivno poučiti o ustni higieni in o potrebi po rednih kontrolnih obiskih zobozdravnika. Če je potrebno, lahko pogostost obiskov povečamo. Če redno odstranjemo biofilm, lahko ostanejo implantološki rezultati stabilni še več let, celo po ozdravljenem parodontitisu, mukozitisu ali periimplantitisu.

Ni implantologije brez parodontologije

Uspešno zdravljenje z implantati zahteva dosledno, dolgotrajno preventivno razmišljanje. V vsaki fazi

je potrebno izvajati redne parodontalne in periimplantatne preglede, seveda pa obenem pacientu individualno prilagoditi protokol zmanjševanja tveganja, ga poučiti o ustni higieni in izvesti profesionalno odstranjevanje biofilma.

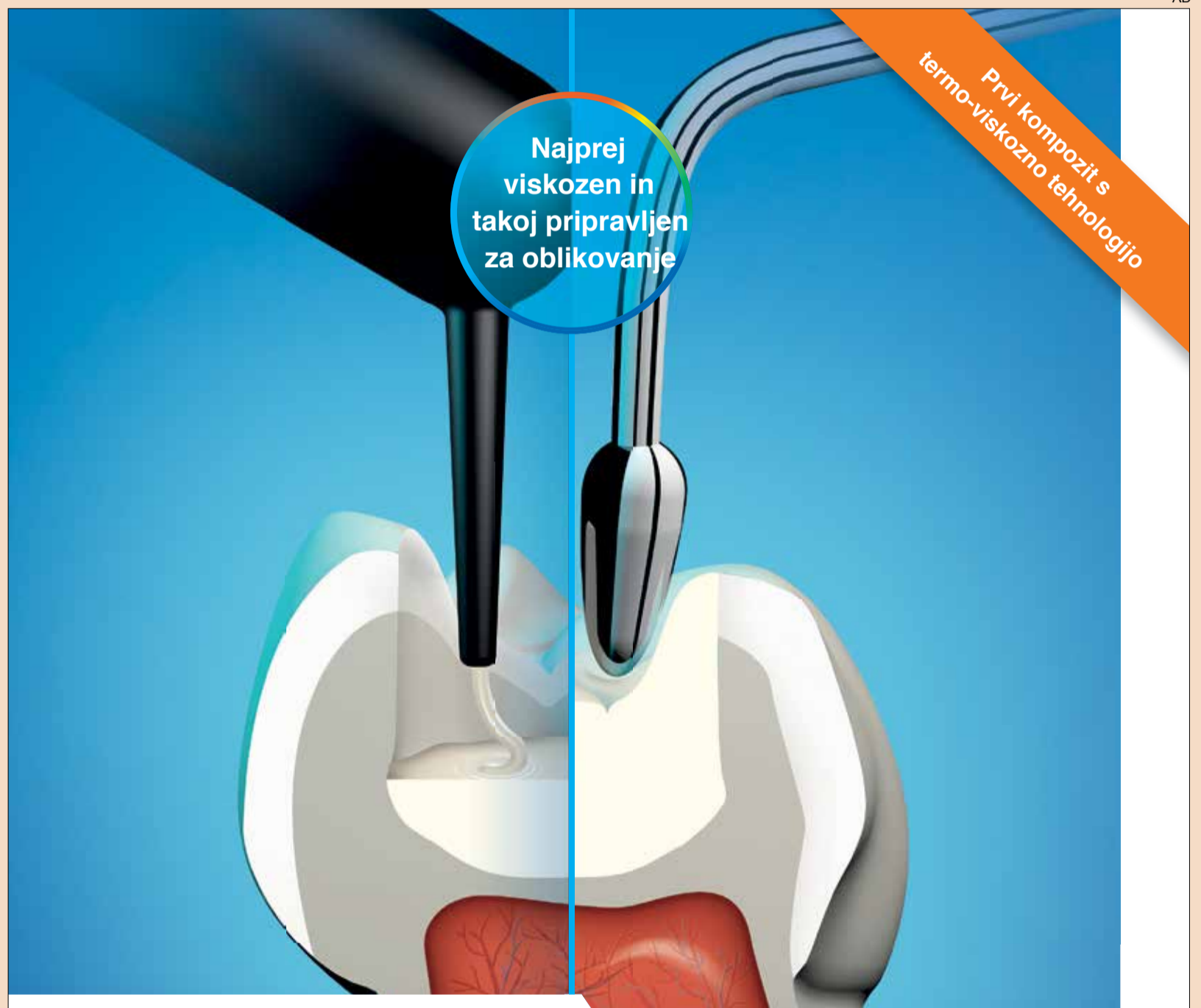Idealno bi morali preventivni proces začeti veliko pred vsakršnim restavracijskim ukrepom, preden se lahko razvije parodontitis. Nujno pa je, če zdravljenje z implantati že načrtujemo ali smo ga že začeli izvajati. Pacienti bodo zadovoljni z dolgoročnim uspehom zdravljenja in z veseljem se bodo vrnili v ordinacijo, ki ji zaupajo.



Opomba uredništva: Seznam referenc in informacij je na voljo v uredništvu s skeniranjem te QR kode preko mobilnega telefona. Več informacij lahko najdete na niwop.wh.com.

Avtor:
dr. Jan H. Koch,
Nemčija

AD



ZDRUŽUJE VISKOZNOST IN TRDNOST

- **Edinstven in inovativ** – Segrevanje naredi material viskozen za apliciranje in takoj zatem je pripravljen za oblikovanje (termo-viskozna-tehnologije)
- **Visoka kakovost pri apliciranju** – Optimalna robna celovitost
- **Prihranite pri času** – Dovolj je en sam nanos plasti za doseganje visoko estetskih restavrac
- **Preprosto rokovanje** – 4 mm bulk fill apliciranje brez mehurčkov s tanko kanilc

VisCalor bulk

