

IMPLANT TRIBUNE

— The World's Implant Newspaper · Édition Française —

AVRIL 2022 | VOL. 14, NO. 4

www.dental-tribune.fr

EURO IMPLANTO Nice 2022 – Make implantology simple !

Avril 2020, l'épidémie de Covid-19 était à son tout début et bien sûr, comme beaucoup de congrès annulés, repoussés, EURO IMPLANTO avait d'abord décidé de reporter son congrès au mois d'avril 2021. Et puis, en mars 2021, à nouveau la décision de reporter le congrès à l'année suivante.

Nous y voici, du 6 au 8 avril, vous aurez la possibilité de retrouver EURO IMPLANTO et pour vous préparer, un avant-goût avec les conférenciers et conférences prévus.

Quel plaisir de pouvoir à nouveau se retrouver à Nice !



Workshops

Mercredi 6 avril 2022

- **Dr Sepehr Zarrine**
Initiation à la pose d'implants zygomatiques.
- « Versah », animé par les Drs Laurine Birault et Laurent Ruche
Condensation, postextraction, bone split, sinus lift, etc.

Samedi 9 avril 2022

- **Dr Pierre Keller**
Greffes osseuses d'apposition.

Congrès

Jeudi 7 avril 2022

Matin

- **Dr Renaud Petitbois**
Simplifier une technique n'est pas « simpliste ».
- **Dr Alain Ansel**
Simplicité, gage de réussite. Diskimplant, technique du concept et vision sur le long terme.
- **Dr Anne Benhamou**
Diminuer les étapes chirurgicales, pour augmenter le résultat esthétique des restaurations unitaires dans le secteur maxillaire antérieur.
- **Dr Yvan Poitras**
L'implant sous-périosté CFAO, la solution simple pour la résorption osseuse verticale sévère de la mandibule postérieure.
- **Dr Laurent Sers**
Le digital au service de la biologie dans le traitement implantaire, utilisant le concept de mise en charge immédiate.
- **Dr Jérôme Surmenian**
« Faire simple ».
- **Dr Michael Gabai**
De la chirurgie guidée à la chirurgie naviguée.
- **Dr Amélie Mainjot**
One tooth, one time (1T1T) ou la mise en charge immédiate des implants unitaires postérieurs avec la couronne définitive.

Après-midi

- **Dr Philippe Cotten**
Faites simple, faites en flapless.
- **Drs Lari Sapoznikov et Barbara Zavan**
Dentin graft – six years of clinical evidences.
- **Dr Philippe Chatelard**
Implant zircone : le champ des possibles.
- **Dr Alain Simonpieri**
Comment maintenir le volume osseux d'arcades complètes en mise en charge immédiate.
- **Dr Pierre Keller**
Making it simple ? Gestion des complications en implantologie.
- **Dr Philippe Russe**
Reconstruction osseuse. Simplification par l'utilisation de grilles titane 3D.

- **Dr Joseph Choukroun**
Stress oxydatif : le mécanisme qui fait fondre l'os autour des implants.
- **Dr Laurent Bluche**
Implant postextractionnel 1999–2019, vingt ans de simplification clinique.
- **Dr Jacques Vermeulen**
Maîtrise digitale de l'implantologie, simplifiez et fiabilisez.
- **Dr Jean Richelme**
Approche pluridisciplinaire d'un cas d'agénésies multiples.
- **Dr Ady Palti**
La dentisterie numérique dans la pratique quotidienne.

Vendredi 8 avril 2022

Matin

- **Dr Odin Guillaume**
L'intérêt de l'implantologie basale dans la prise en charge des atrophies maxillo-mandibulaires.
- **Dr Matthieu Collin et Mathieu Chautard**
Concept du pro-arch : les quatre piliers du All-on-4 maxillaire.
- **Dr Jean-Pierre Brun**
Qu'est ce qui prévaut à la conception d'un implant dentaire.
- **Dr Franck Afota**
Reconstruction sous-sinusienne après échec, quelle approche ?
- **Dr Nicolas Boutin**
L'empreinte optique dans la mise en charge immédiate en implantologie, les dernières innovations.
- **Dr Franck Bonnet**
Nouvelles stratégies pour optimiser les résultats esthétiques.
- **Dr Laurine Birault**
Mise en charge immédiate et numérique : quels outils pour quel protocole ?

Après-midi

- **Dr Gérard Scortecchi**
Implantologie basale 2020.
- **Dr Hadi Antoun**
Comment éviter les prélèvements en bloc et simplifier les procédures d'augmentation osseuse ?
- **Dr Philippe Khayat**
Peri-implantites, surfaces rugueuses, implantoplasties : le nouveau vocabulaire de l'implantologiste !
- **Dr Jean-David Boschatel**
Simplification des procédures de ROG en présence de déficits osseux faibles à modérés.
- **Dr George Khoury**
Les greffons allogéniques sur mesure. Solution de facilité ou faux amis ?
- **Dr Régis Nègre**
Vers une implantologie 3.0.
- **Dr Patrick Palacci**
Recréation de papilles, les clés du succès.
- **Dr Sepehr Zarrine**
Les implants zygomatiques, une procédure simple ?
- **Dr Carole Leconte**
Intérêts et limites des matrices de derme acellulaires.

Mise en charge immédiate et numérique : quels outils pour quel protocole ?

Drs Mathieu Chautard et Matthieu Collin ► Conférence – Vendredi 8 avril, 9h35

C'est avec grand plaisir que nous acceptons de prendre cette parole comme expert au sens de « l'expertise clinique quotidienne » dans ce genre de protocole qu'est le *All-on-4*, mais avant, juste pour ceux qui ont la mémoire trop courte et les plans de traitements trop longs :

« Le patient édenté est un amputé, un invalide oral, à qui nous devons faire preuve d'un respect total et d'ambitions de réhabilitation. » (P-I Branemark, septembre 2005).

Donc afin de tenter de répondre à ces ambitions de réhabilitation, et à l'instar du *All-on-4* qui est un protocole simple, nos réponses le seront aussi et nous aborderons de manière compacte certaines thématiques :

Faut-il attendre le feu vert ?

Le feu vert de qui ?

Quelle est la validité du jugement de certains, qui en en l'occurrence ne connaissent peu, voire pas le *All-on-4*, et qui l'utilisent encore moins ! et n'ont donc aucune expérience dans ce genre de protocole ? Je laisse votre bon sens répondre à cette question.

Il y a aujourd'hui, suffisamment de publication sur le *All-on-4* mandibulaire et maxillaire,^{1, 2} d'une part, et depuis un certain nombre d'années d'autre part (rappelons que le premier *All-on-4* date de 1993), pour que cela fasse partie de l'*Evidence Based Dentistry*, à défaut des données acquises de la science, et si justement le protocole ne fait pas partie des données acquises, à qui la faute ?

Derrière chaque patient traité grâce à l'*All-on-4*, il y a une histoire dont on n'entend jamais parler dans aucune étude randomisée, en double aveugle, etc.

L'histoire de patients atrophiques à qui notre profession n'a pas su proposer de plan de traitement adapté en terme :

- de temps ;
- de coût ;
- d'investissement personnel, avec parfois même de la culpabilité en plus.

C'est avec beaucoup d'humilité que nous essayons de replacer le patient au cœur du traitement et le *All-on-4* trouve ici toute sa place.

Ne vous méprenez pas, il y a une réelle indication pour ces patients atrophies, appuyée par la classification de Bedrossian.³

Pour résumer l'indication chirurgico-prothétique en fonction du degré de résorp-

tion, Bedrossian *et al.* ont décrit trois zones à considérer afin de faire un choix thérapeutique (Fig. 1) : la zone 1, prémaxillaire (canine à canine), la zone 2 (prémolaires) et la zone 3 (molaires).

- Os présent dans les zones 1, 2 et 3 : six implants.
- Os présent dans les zones 1 et 2 : *All-on-4*.
- Os présent dans les zones 1 : implants zygomatiques.

En inclinant les implants on augmente leur longueur et on diminue le cantilever.⁴

À l'instar de l'extraction implantation immédiate puis plus tard de la mise en charge immédiate, le protocole *All-on-4* découle naturellement de l'évolution de ces techniques chirurgicales avec de surcroît l'évolution des matériaux, des designs implantaire et de l'accastillage.

Quel protocole permettant de réhabiliter l'édenté complet⁵ (ou en devenir) est aussi simple⁶ (ce qui ne signifie pas pour autant facile) ?

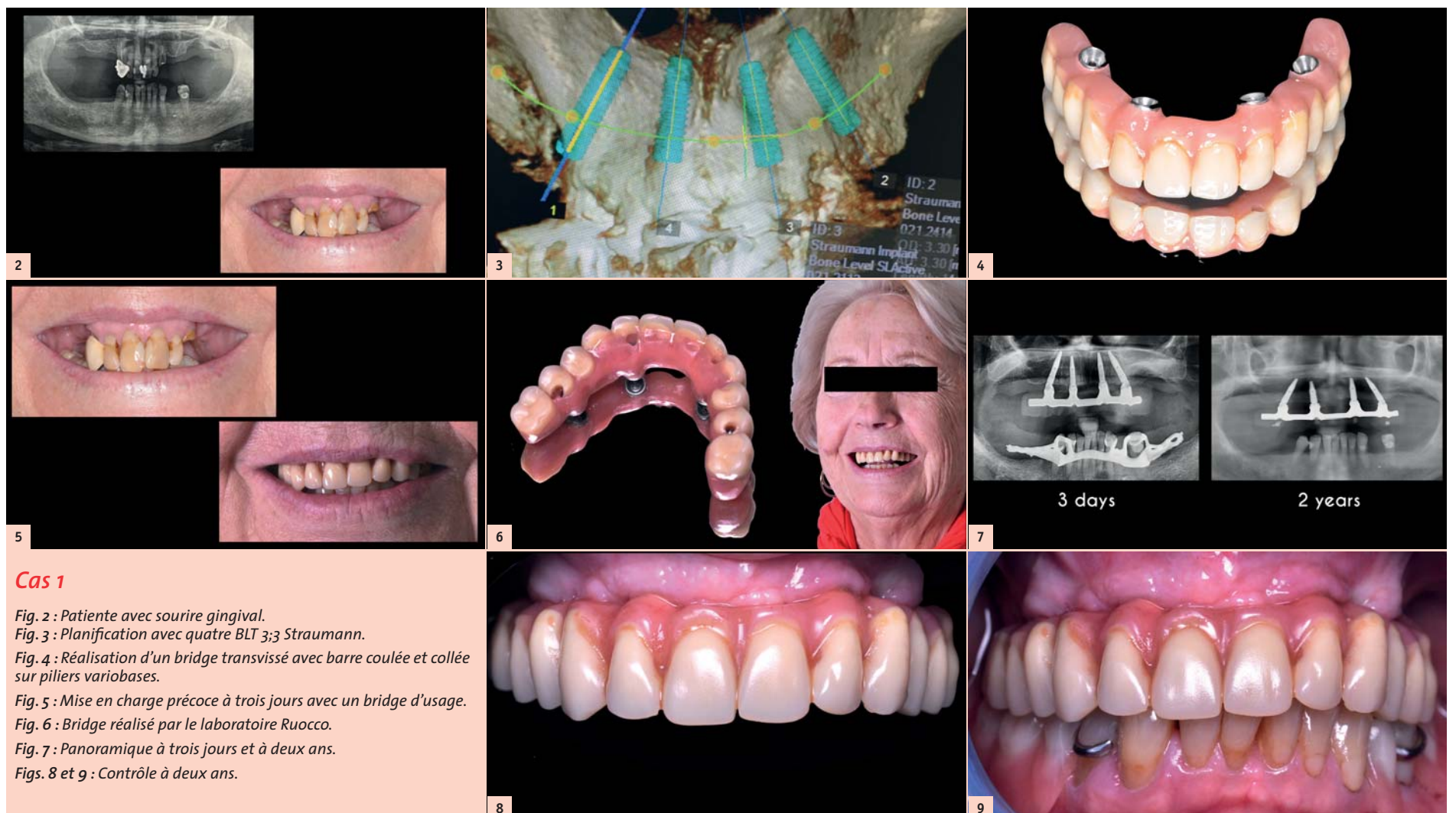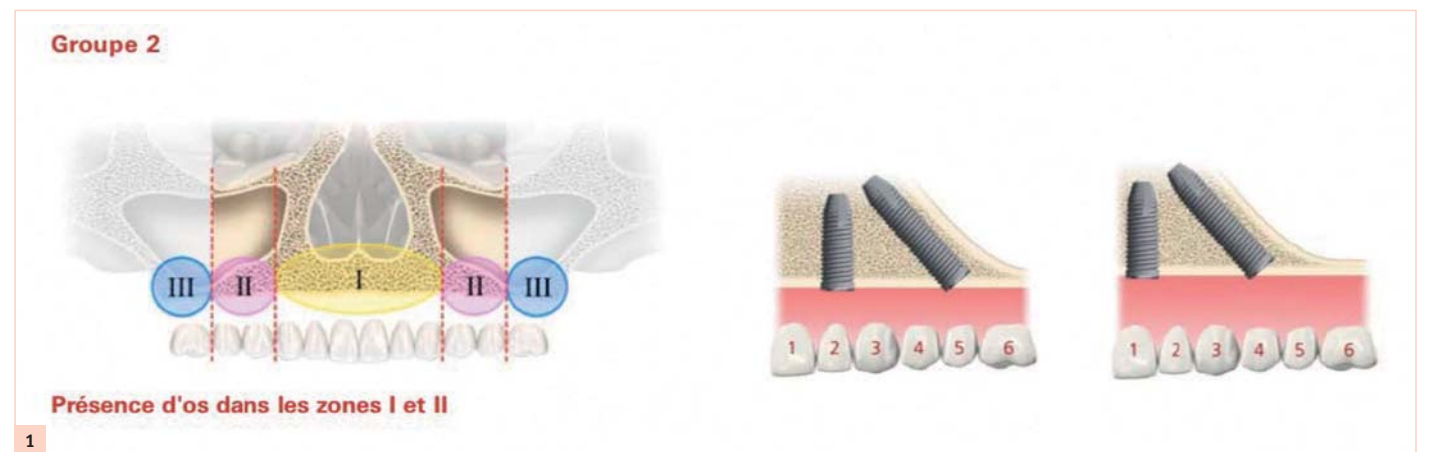
Protocole mélangeant chirurgie et prothèse en combinant :

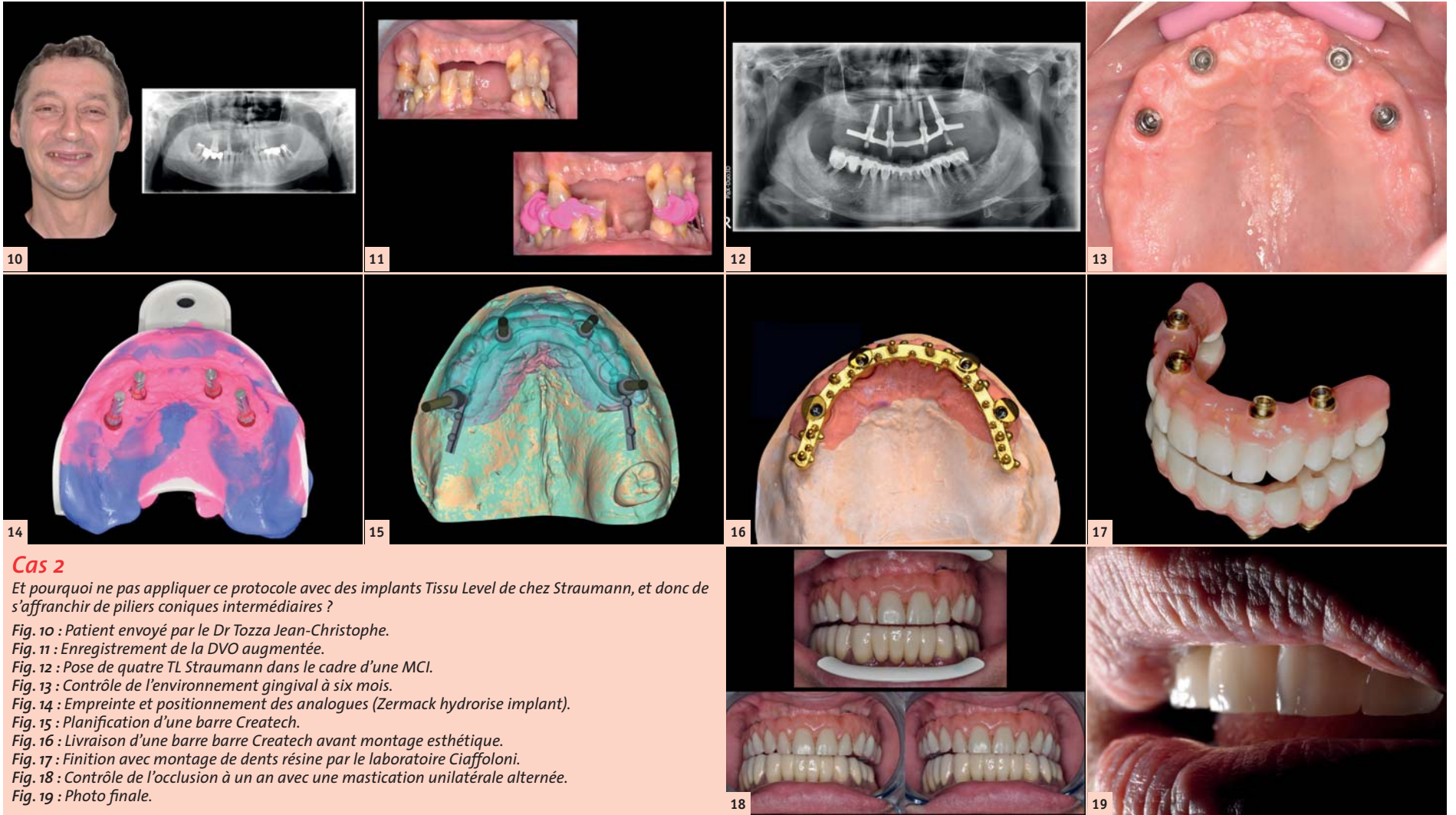
- Simplicité : pas de greffe avec les risques qui l'accompagnent.⁷
- Rapidité : par la mise en charge immédiate.
- Accessibilité : en termes de coût.

Un expert universitaire a décrit le protocole du *All-on-4* comme « dangereux » !

Alors que c'est un protocole complet avec une étude préprothétique, une étude radiologique (nous sommes au XXI^e siècle et nous avons les moyens aujourd'hui de ne pas mettre un implant dans le nerf), une in-

→ page 16

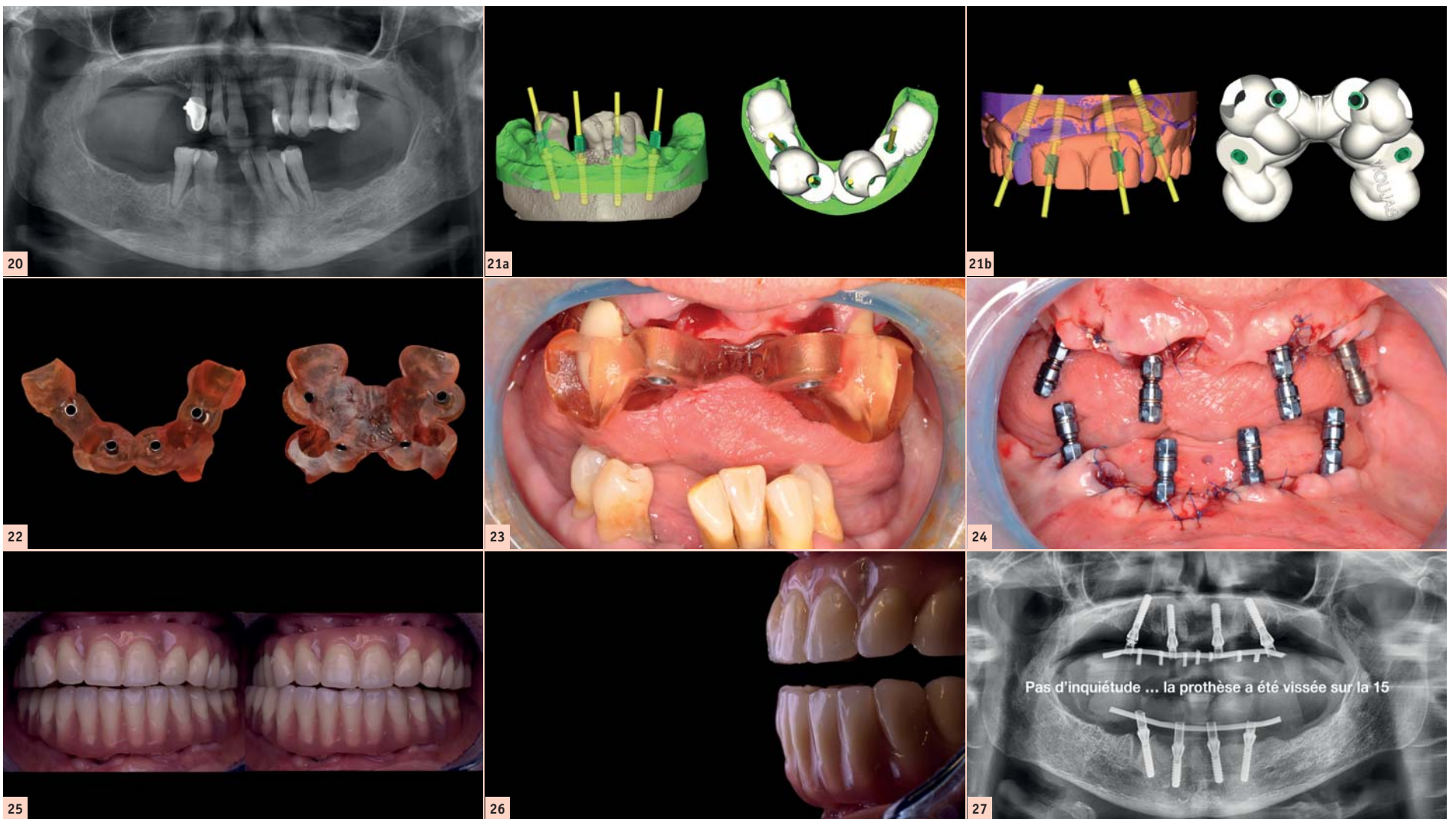




Cas 2

Et pourquoi ne pas appliquer ce protocole avec des implants Tissu Level de chez Straumann, et donc de s'affranchir de piliers coniques intermédiaires ?

- Fig. 10 : Patient envoyé par le Dr Tozza Jean-Christophe.
- Fig. 11 : Enregistrement de la DVO augmentée.
- Fig. 12 : Pose de quatre TL Straumann dans le cadre d'une MCI.
- Fig. 13 : Contrôle de l'environnement gingival à six mois.
- Fig. 14 : Empreinte et positionnement des analogues (Zermack hydrorise implant).
- Fig. 15 : Planification d'une barre Createch.
- Fig. 16 : Livraison d'une barre Createch avant montage esthétique.
- Fig. 17 : Finition avec montage de dents résine par le laboratoire Ciaffoloni.
- Fig. 18 : Contrôle de l'occlusion à un an avec une mastication unilatérale alternée.
- Fig. 19 : Photo finale.



Cas 3

Et comme nous sommes des praticiens modernes, on peut même faire ça avec un guide chirurgical !

- Fig. 20 : Patient envoyé par notre confrère, le Dr Antoine Cacard.
- Figs. 21a et b : Planification des deux guides chirurgicaux par le laboratoire HTD.
- Fig. 22 : Réalisation des deux guides pour forêt pilote.
- Fig. 23 : Pose du guide au maxillaire.
- Fig. 24 : Pose de huit implants TL Straumann sous anesthésie générale.
- Fig. 25 : Mastication unilatérale alternée avec deux bridges posés le jour même, dans le cadre d'une MCI avec deux barres soudées (laboratoire Ruocco).
- Fig. 26 : Photo finale.
- Fig. 27 : Panoramique de contrôle postop le jour de la chirurgie.

← page 14

édication bien définie, et des possibilités prothétiques multiples.

Il peut aujourd'hui être envisagé plus sereinement, grâce à l'apport de la chirurgie guidée, à l'évolution du *digital flow*, permettant d'anticiper plus facilement le futur projet prothétique.

Notre expérience, c'est aussi celle de nos confrères : la plupart des problèmes nous arrivent bien plus souvent sur des implantations unitaires que sur des MCI !

À ce propos, abordons la fameuse question redondante (question qui, par ailleurs, n'est jamais posée à propos d'autres traitements implantaires) : « et si on perd un implant ? » À l'instar du protocole *All-on-4*, la réponse en sera aussi simple : « on le repose » !

Étant dans le cas d'une MCI avec un provisoire, la repose est envisageable avant d'engager la prothèse définitive. Donc là aussi en quoi ce protocole est-il plus risqué qu'un autre ?

Enfin nous (Dr Chautard et Dr Collin) avons aussi suivi nos patients sur neuf ans et voici nos statistiques :

- Nombre d'implants posés en AO4 au total : 640.
- Nombre d'implants posés en AO4 maxillaire : 424.
- Nombre d'implants posés en AO4 mandibulaire : 216.
- Nombre d'implants perdus en AO4 maxillaire : 10.
- Nombre d'implants perdus en AO4 mandibulaire : 3.

- Pourcentage d'échec maxillaire : 2,35 %.
- Pourcentage d'échec mandibulaire : 1,38 %.
- Pourcentage d'échec total : 2,03 %.

Si seulement nous avions ces pourcentages en implantologie unitaire... à méditer...

Dans la vie de tous les jours ça donne quoi ?

Références :

- ¹Maló P, de Araújo Nobre M, Lopes A, Ferro A, Nunes M. The All-on-4 concept for full-arch rehabilitation of the edentulous maxillae: A longitudinal study with 5-13 years of follow-up. *Clin Implant Dent Relat Res.* 2019;1-12.
- ²Maló P, de Araújo Nobre M, Lopes A, Francischone C, Rigolizzo M „All-on-4“ immediate-function concept for completely edentulous maxillae: a clinical report on the medium (3 years) and long-term (5 years) outcomes. *Clin Implant Dent Relat Res.* 2012 May;14 Suppl 1:e139-50.
- ³Bedrossian E et al. Fixed-prosthetic Implant Restoration of the Edentulous Maxilla: A Systematic Pretreatment Evaluation Method. *J Oral Maxillofac Surg.* 2008;66:112-22.
- ⁴Hopp M1, de Araújo Nobre M2, Maló P3. Comparison of marginal bone loss and implant success between axial and tilted implants in maxillary All-on-4 treatment concept rehabilitations after 5 years of follow-up. *Clin Implant Dent Relat Res.* 2017 Oct;19(5):849-859.
- ⁵Li S, Di P, Zhang Y, Lin Y. Immediate implant and rehabilitation based on All-on-4 concept in patients with generalized aggressive periodontitis: A medium term prospective study. *Clin Implant Dent Relat Res.* 2017 Jun;19(3):559-571.
- ⁶Gallucci GO, Benic GI, Eckert SE, Papaspyridakos P, Schimmel M, Schrott A, Weber H-P. Consensus Statements and Clinical Recommendations for Implant Loading Protocols. *Int J Oral Maxillofac Implants.* 2014;29 Suppl:287-90.
- ⁷Stacchi C, Andolsek F, Berton F, Perinetti G, Navarra CO, Di Lenarda R. Intraoperative Complications During Sinus Floor Elevation with Lateral Approach: A Systematic Review. *Int J Oral Maxillofac Implants.* 2017 May/ Jun;32(3):e107-e118. doi: 10.11607/jomi.4884.

AD

**ROOTS
SUMMIT**

PRAGUE
26-29 May 2022

4
DAYS OF ENDODONTICS

12
LECTURES

14
HANDS-ON-COURSES

register at www.roots-summit.com


ADA CERP® | Continuing Education Recognition Program

dti | Dental Tribune International

DT STUDY CLUB
OF COURSE DESIGNERS, REPORTERS, STRATEGISTS

Tribune Group

Tribune Group GmbH is an ADA CERP Recognized Provider. ADA CERP is a service of the American Dental Association to assist dental professionals in identifying quality providers of continuing dental education. ADA CERP does not approve or endorse individual courses or instructors, nor does it imply acceptance of credit hours by boards of dentistry. Tribune Group GmbH designates this activity for 18.5 continuing education credits. This continuing education activity has been planned and implemented in accordance with the standards of the ADA Continuing Education Recognition Program (ADA CERP) through joint efforts between Tribune Group GmbH and Dental Tribune International GmbH.



f 4yourSMILE



Dr Mathieu Chautard et Dr Matthieu Collin

Chirurgiens-dentistes, exercice exclusif en implantologie dentaire.

Fondateurs et administrateurs du groupe Facebook « 4yourSMILE ».



**DEVENEZ
PRATICIEN
SOLIDAIRE**



JE FAIS UN DON*

AOI - Santé, Solidarité, Développement
1, rue Maurice Arnoux, 92120 Montrouge - 01 57 63 99 68 - contact@aoi-fr.org

* Votre don ouvre droit à une réduction d'impôt sur le revenu de 66 % du montant versé.

Réhabilitation maxillo-mandibulaire par implantologie axiale et basale chez une patiente présentant notamment une atrophie sévère de la mandibule

Dr Renaud Petibois, France ▶ Conférence – Jeudi 7 avril, 8h45

Les progrès réalisés dans le domaine de l'implantologie, et particulièrement dans l'implantologie basale, ont contribué à l'essor de la mise en charge immédiate chez les patients présentant des atrophies maxillaires sévères. Nous nous proposons dans cet article de décrire, à travers la présentation d'un cas clinique caractéristique, une réhabilitation maxillo-mandibulaire implantaire.

L'implantologie basale a permis d'offrir aux patients qui ne voulaient ou ne pouvaient pas bénéficier de greffes osseuses, une solution sûre. Ces impasses thérapeutiques ont ainsi pu être résolues avec succès, car ces approches s'adaptent à toutes les formes de crêtes osseuses et prennent tout leur sens dans les maxillaires très atrophies.^{1-4, 7, 8, 12, 13}

En implantologie basale, les critères de succès de l'ostéointégration sont les mêmes qu'en implantologie axiale.^{5, 6, 18, 19} La maîtrise du geste opératoire représente la difficulté majeure de la méthode. Un apprentissage s'appuyant sur un enseignement encadré est donc nécessaire. Il aboutira en France en l'obtention d'un diplôme universitaire délivré par la faculté de médecine de Nice-Sophia Antipolis. Il existe un fabricant français (Victory, Nice) et des clones fabriqués ailleurs en Europe.

Au début des années 2000, le concept d'une plaque en titane de grande étendue (33 à 43 mm de long sur 7, 9 et 12 mm de large) fixée par des vis d'ostéosynthèse, a été associé à celui du Diskimplant.^{9, 10, 11} Ces implants à plaques, associés aux Diskimplants classiques et aux implants axiaux, re-

poussent à nouveau les limites de nos plans de traitement, tout en garantissant une réelle fiabilité (Figs. 1-5). Les implants à plaques doivent être adaptés manuellement, afin d'épouser parfaitement le relief osseux sur lequel ils sont fixés, sans aucune tension. Les segments juxta-osseux des plaques sont rendus endo-osseux par recouvrement, à l'aide d'un biomatériau stabilisé par des membranes de A-PRF. Cet apport permet une ROG de qualité, en même temps qu'il soutient la muqueuse (Figs. 7 et 8).

Complétés par un protocole de mise en charge immédiate à 72h, ces concepts permettent à nos patients de retrouver une alimentation normale et un statut social perdu (Fig. 6).^{17, 20}

Le traitement des atrophies maxillaires extrêmes a été grandement facilité grâce à l'avènement de la préparation ostéogénique, qui prépare le futur lit receveur de l'implant 4 à 90 jours avant la chirurgie. La préparation ostéogénique repose sur le principe qui veut que tout traumatisme engendre une réparation.¹⁴⁻¹⁶ Des ostéotenseurs manuels et rotatifs réalisent, par des moyens mécaniques sans lambeau, une mécano thérapie moléculaire (Figs. 9 et 10). Cette activation entraîne une mobilisation cellulaire locale et à distance. Un caillot suivi d'un cal osseux renforce l'ostéoarchitecture locale.

En suivant les mécanismes de l'action ostéogénique, nous aurons une action catabolique favorable à une chirurgie de greffe à 21 jours, ou une action anabolique favorable à une chirurgie pour durcir ou pour épaissir à 45 jours.

Les ostéotenseurs ont été spécifiquement paramétrés pour ne pas entraîner d'effets collatéraux indésirables (débris osseux, blessure, infection, fracture, pollution).

Le gain de quelques millimètres ou le durcissement de l'os nous permet des procédures chirurgicales plus faciles et plus sécurisantes.

Le bridge transitoire est l'élément fondamental du traitement. C'est un dispositif monobloc traditionnellement coulé de forte rigidité CR/CO, véritable fixateur externe qui réunit les implants, en conférant une stabilité totale à l'ensemble. Le vissage se fait passivement et en cas de difficulté, des bagues usinées en titane sont collées secondairement dans l'intrados de l'armature. Cette technique permet de se dédouaner des variations dimensionnelles liées à la coulée métallique.^{18, 19}

Le bridge se complète d'une entretoise palatine dans les cas d'atrophie majeure, afin de contenir les forces latérales ; celle-ci sera déposée à un an (Fig. 11).

De conception définitive, ce bridge de transition peut donc être laissé en place ou peut être remplacé après un an, par un bridge d'usage en zircone ou en chrome-cobalt-céramique. Le protocole est identique à la mandibule comme au maxillaire.

Le chrome/cobalt devrait bientôt être retiré du marché et cette situation permet l'avènement de nouveaux matériaux polymères (PEEK, PMMA, etc.). Notre choix c'est porté depuis un an sur le ZANTEX (Fig. 12), il s'agit d'une PMMA qui grâce à un réseau tridimensionnel de fibre de verre dans la matrice de polymère, va acquérir des proprié-

tés mécaniques très proches de celles de l'os cortical (Fig. 12). Ces fibres vont permettre une adhésion parfaite aux composites, acryliques et céramiques, propriété protégeant du délaminage.

Les disques standardisés ZANTEX permettent la confection d'une armature en utilisant les logiciels de CFAO. L'usinage à sec se fait très facilement sur les machines cinq axes du marché, avec les stratégies de fraisage classique des PMMA.

Protocole

Le choix et la pose des implants sont réalisés de façon à pouvoir mettre en place, pour chacun d'entre eux, des piliers transgingivaux, dont l'émergence arrivera au niveau juxta gingival. Ces piliers nous permettent également de réparer facilement les fractures de vis, toujours possibles, en changeant le pilier en cause. Ces piliers pourront être déposés lors de la réalisation du bridge d'usage s'il advenait une rétraction de la gencive, afin d'améliorer l'esthétique finale.

Les prises d'empreintes par caméra optique lors des chirurgies à lambeaux importantes sur maxillaires édentés, sont encore trop peu reproductibles pour notre équipe. Les empreintes sont donc réalisées au silicone ou à l'alginate de classe B sans porte empreinte. Cette technique impose de réunir les transferts d'empreintes à l'aide d'une résine de type méthacrylate à prise rapide (LuxaBite de chez Pred).

En moins de 24h, le contrôle du maître modèle se fait à l'aide d'une clef en plâtre. La prise de la DVO est réalisée dans le même

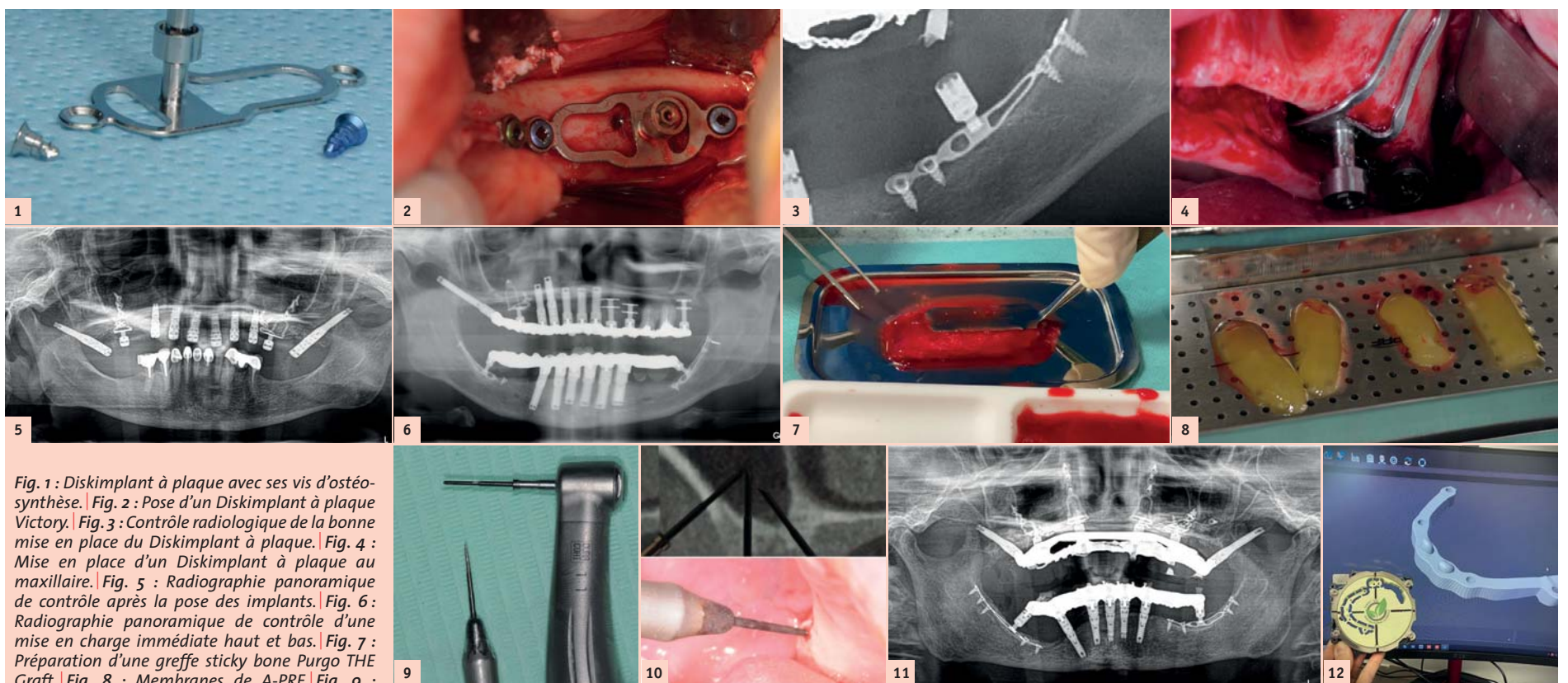


Fig. 1 : Diskimplant à plaque avec ses vis d'ostéosynthèse. | Fig. 2 : Pose d'un Diskimplant à plaque Victory. | Fig. 3 : Contrôle radiologique de la bonne mise en place du Diskimplant à plaque. | Fig. 4 : Mise en place d'un Diskimplant à plaque au maxillaire. | Fig. 5 : Radiographie panoramique de contrôle après la pose des implants. | Fig. 6 : Radiographie panoramique de contrôle d'une mise en charge immédiate haut et bas. | Fig. 7 : Préparation d'une greffe sticky bone Purgo THE Graft. | Fig. 8 : Membranes de A-PRF. | Fig. 9 : Ostéotenseurs manuel et rotatif. | Fig. 10 : Utilisation de l'ostéotenseur manuel au maxillaire. | Fig. 11 : Panoramique de contrôle mettant en évidence l'entretoise palatine. | Fig. 12 : Disque de ZANTEX.

temps, par une cire montée sur une maquette en résine stabilisée sur trois à quatre implants. L'armature en ZANTEX usinée, un montage des dents sur cire est essayé à 24h, et valide définitivement le projet prothétique.

Le bridge sera essayé et vissé à 72h, avec un contrôle radiologique du bon ajustage de l'armature. Dès le lendemain (mille cycles d'occlusion), nous resserrons manuellement les vis à 10 N/cm (vis or M1,4) et foulons une boulette de Téflon dans le puits de chaque vis, qui sera ensuite recouverte à l'aide d'un composite.

Présentation du cas clinique

Une patiente de 70 ans, édentée totale maxillo-mandibulaire, ne supporte absolument pas ses prothèses, bien que la tenue et l'esthétique soient correctes. Elle considère cette situation comme un handicap social qu'elle refuse. Elle ne présente aucune contre-indication à l'implantologie.

Les reconstitutions panoramiques et 3D montrent notamment une mandibule atrophiée. Une séance d'activation ostéogénique est programmée 45 jours avant la chirurgie.

Il est prévu un total de 12 implants :

- huit au maxillaire : une plaque zygomatic, deux ptérygoidiens et cinq axiaux antérieurs.
- Quatre à la mandibule : deux plaques molaires et deux axiaux répartis entre les foramens mentonniers. (il existait deux implants en positions 32 et 42 que nous gardons incorporés dans notre future prothèse).

La première intervention au maxillaire s'est déroulée en novembre 2009, de manière tout à fait classique. La seconde intervention à la mandibule s'est déroulée en février 2021.

Après dégagement large et total des lambeaux vestibulaires et linguaux, deux Diskimplants à plaques ostéosynthésées fixés par des vis de 4 ou 6 mm, ont été placés en positions 47 et 37. Les Diskimplants à plaques sont recouverts d'un biomatériau (Sticky bone Purgo, The Graft) qui devra éviter la zone du foramen mentonnier, puis par des membranes de A-PRF (Figs. 14-16). Deux implants Fractal Octogone interne (OI) de diamètre 3,75mm et 4,75mm et de 11 mm de hauteur, sont ensuite posés avec deux piliers transgingivaux. Les sutures 4/0 sont résorbables et sans tension, grâce au « brushing » réalisé en amont (le décollement vestibulaire va jusqu'au rebord basilaire, il est limité en avant par l'émergence du foramen mentonnier et celui en lingual va jusqu'aux fibres du muscle mylohyoïdien). Après empreintes, le bridge vissé de forte rigidité (ZANTEX usiné/bagues de

vissage titane/dents résine) est mis en place à 72 heures (Figs. 17-20).

Il n'y a pas eu de problèmes postopératoires : peu d'hématome, aucune infection et une grande satisfaction de notre patiente.

Bibliographie :

- Donsimoni JM, Bermot P, Dohan D. Les implants maxillo-faciaux à plateaux d'assise. Concepts et technologie orthopédiques. Réhabilitations maxillo-faciales, réhabilitations dentaires partielles, techniques de réintervention. Méta-analyse. 2^e partie : Réhabilitations maxillo-mandibulaires. *Implantodontie*. 2004;13:31-44.
- Juillet JM. L'implant tridimensionnel. *Information Dent*. 1972;53:27-31.
- Scortecci G. The Diskimplant : a self-positioning pure titanium implant. *Proceedings of the 7th World Congress of Oral Implantology*, Munich, 1984.
- Bessade J, Scortecci G. L'implantologie basale : la troisième voie. Les 10 points-clés en implantologie. 2005;83-90.
- Albrektsson T, Zarb G, Worthington P, Eriksson AR. The long-term efficacy of currently used dental implants : a review and proposed criteria of success. *Int J Oral Maxillofac Implants*. 1986;1:11-25.
- Lekholm U, Zarb GA. Patient selection and preparation. In : Brånemark PI, Zarb GA, Albrektsson T, eds. *Tissue-integrated prostheses : osseointegration in clinical dentistry*. Chicago: Quintessence. 1985;199-209.
- Odin G, Misch CE, Binderman I, Scortecci G. Fixed rehabilitation of severely atrophic jaws using immediately loaded basal disk implants after *in situ* bone activation. *JOI*, Vol XXXVIII, n° 5. 2012;611-616.
- Ansel A, Menetray D, Cotten P, Stenger A. Atrophies maxillaires et technique Diskimplant. *Implantologie basale : « mode d'emploi »*. *Implantologie*. Nov 2010 ;95-109.
- Scortecci G, Odin G. Diskimplant à plaque basale ostéosynthésée. Surmonter les situations complexes. *Alpha Oméga news*, n°120. Octobre 2008;18-20.
- Petitbois R. L'implant à plaque ; une révolution en implantologie basale. *Alpha Omega News*, n°120. Octobre 2008;11-12.
- Scortecci G, Odin G. Mise en charge immédiate maxillo-mandibulaire : intérêt des Diskimplants® à large base ostéosynthésée. *La Lettre de la Stomatologie*. Juin 2006;26:5-8.
- Scortecci G, Misch C, Odin G. Implantologie basale : une approche fondée sur la preuve. *Implantodontie*. 2003;12:35-47.
- Scortecci GM, Misch CE, Benner KU. *Implants and Restorative Dentistry*. Londres : Martin Dunitz; 2001.
- Scortecci G, Misch C, Binderman I, Philip P. Intérêt des Ostéotenseurs® matriciels en implantologie. De l'observation clinique à l'innovation thérapeutique. *Implantologie*. Février 2009;5-17.
- Odin G, Sevalle M, Scortecci G. La « révolution ostéogénique ». *Chirurgien-dentiste de France* n° 1398 du 18 juin 2009;49-52.
- Scortecci G, Petitbois R, Odin G. Soulevé de sinus et Ostéotenseur® : Le Fractal lift. *La Lettre de la Stomatologie*, N°44. Novembre 2009;5-10.
- Petitbois R, Scortecci G : Le bridge transitoire lors de la mise en charge précoce ; histoire, conception, mise en place, évolution. *Revu Stomatol Chir Maxillofac*. 2006;107 : 455-459.

Des propriétés mécaniques supérieures aux autres matériaux

	Zirconia	CrCo	Pektkon™	PEEK	Os cortical	Dentine	Zantex™
Résistance à la traction	348 MPa	695 MPa	115 MPa	100 MPa	130 MPa	80 MPa	530 MPa
Résistance à la flexion	1200 Mpa	600 MPa	200 MPa	170 MPa	90 MPa	210 MPa	650 Mpa
Module élastique	210 Gpa	275 GPa	4 GPa	4 GPa	15 GPa	30 GPa	35 Gpa
Résistance à la compression	2000 Mpa	448 Mpa	246 MPa	118 GPa	180 GPa	280 MPa	920 Mpa
Densité	7 g/cm ³	8.3g/cm ³	1.3g/cm ³	1.3g/cm ³	1.8g/cm ³		2.1g/cm ³

Fig. 13 : Propriétés mécaniques du ZANTEX. Figs. 14 et 15 : Mise en place d'un Diskimplant à plaque Victory de 43/9 mm avec vis en piquet de tente afin de soutenir la greffe en ROG. Fig. 16 : CBCT de contrôle de la pose des implants. Fig. 17 : Bridge : armature ZANTEX vissé sur bagues de collage en titane et dents du commerce résine sur maître modèle. Figs. 18 et 19 : Bridge fini. Fig. 20 : Panoramique de contrôle du bon vissage du bridge facilité par l'armature en ZANTEX.

- Zarb JP, Zarb GA. Implant prosthodontic management of anterior partial edentulism: long-term follow-up of a prospective study. *Can Dent Assoc*. 2002;68:92-96.
- Albrektsson T, Sennerby L. State of the art in oral implants. *J Clin Periodontol*. 1991;18: 474-48.
- Scortecci G, Modschiedler T. Osteo-intégration et mise en fonction immédiate : 15 ans de recherche. *Implantodontie*. 1997;24:12-40.

Dr Renaud Petitbois

Chirurgien-dentiste, DU implantologie axiale et basale. Expert judiciaire près la Cour d'Appel d'Aix en Provence. 7 av Lémeray, 06600 Antibes



Grille titane individualisée 3D Yxoss

Drs Philippe Russe et Pierre Marin, France

► Conférence – Jeudi 7 avril, 15h40

Introduction

Face à une perte de volume de la crête alvéolaire, une reconstruction osseuse peut être nécessaire, pour des raisons anatomiques, fonctionnelles ou esthétiques.

Cette reconstruction peut prendre des formes multiples, autogreffes, allogreffes, en particules, en bloc, etc. L'une des techniques les plus courantes et les plus documentées dans la littérature est la régénération osseuse guidée (ROG). C'est Murray *et coll.*¹ qui en ont posé les bases expérimentales avec une cage en plastique sur l'os iliaque du chien en 1957, puis qui l'ont appliqué cliniquement à la fusion vertébrale chez 56 patients.

Principe

La ROG intrabuccale a été proposée par Dahlin *et coll.* en 1988.² Ils ont utilisé initialement chez le rat des membranes de PTFE (polytétrafluoréthylène ou Téflon) pour permettre le comblement, à partir du caillot, d'un compartiment osseux, en permettant uniquement le recrutement et la maturation de cellules ostéogéniques.

Le concept de régénération osseuse guidée repose sur certains principes biologiques :

- Maintien, malgré la pression des tissus mous, de l'espace nécessaire à la cicatrisation osseuse.
- Maintien et protection du caillot sanguin à l'origine de la régénération osseuse.

- Exclusion, par une barrière physique, des cellules du tissu conjonctif et épithélial gingival.

Ces principes sont toujours actuels et sont mis en œuvre en utilisant des membranes de collagène résorbables ou de PTFE non résorbables, qui peuvent être armées de titane (Cytoplast), (Figs. 1 et 2).

Des grilles de titane ont aussi été utilisées pour réaliser des ROG complexes. Un substitut osseux est alors maintenu et protégé par une grille, adaptée *in situ*.³⁻⁶ Cette technique a permis l'obtention de résultats cliniques satisfaisants, mais s'accompagne d'un taux d'exposition de la grille très variable, selon les études, de 0%⁷ à 80%⁸ avec un taux moyen de 16,1% dans la revue de littérature de Rasia dal Polo *et coll.*⁹

Ces grilles de titane, façonnées en pré- ou peropératoire, ont été utilisées dans différents domaines, comme la reconstruction des parois orbitaires ou de la voûte crânienne.

Ciocca *et coll.*¹⁰ semblent les premiers à avoir présenté une technique de frittage laser, permettant de créer une grille en titane individualisée pour chaque reconstruction osseuse.

Dans le domaine de l'ophtalmologie, en cas de reconstruction des parois orbitaires, les grilles individuelles issues de la technologie 3D ont montré, par rapport aux grilles de titane façonnées en intraopératoire, un raccourcissement du temps opératoire, une diminution du saignement peropératoire,¹¹ et une plus grande précision.¹² De la même

manière, cette technique s'est avérée prometteuse en cranioplastie.¹³

Dispositif chirurgical

Une imagerie 3D de la zone osseuse déficiente, scanner ou cone beam est enregistrée (Fig. 3).

Le fichier DICOM généré est transmis par internet à la société ReOss avec une fiche de renseignements cliniques.

À partir des données DICOM, un modèle virtuel tridimensionnel est créé, permettant d'objectiver le défaut osseux.

Le dessin d'une grille en titane sur mesure, corrigeant le défaut, est créé par CAO, et adressé par internet au chirurgien (Fig. 4).

Celui-ci peut accepter d'emblée le design ou demander des modifications. Lorsque le projet de grille en 3D est validé par le chirurgien, la grille individualisée est mise en fabrication.

Elle est réalisée par impression 3D, à partir de poudre de titane, par la technique du frittage laser sélectif (Fig. 5).

La dépose de la grille est anticipée par la création d'une fente centrale, ou quelques ponts de titane seront coupés ou fracturés, pour permettre un retrait facilité de la grille en deux parties (Fig. 6).

Le fabricant propose des options comme la création de zones circulaires évidées, permettant la mise en place d'implants et aussi le calcul du volume de la reconstruction osseuse nécessaire à l'intervention.

Technique chirurgicale

Les publications sur l'utilisation des grilles Yxoss^{15, 16} font état de deux types de voies d'abord, une incision décalée dans le vestibule dite en « poncho », ou bien une incision crestale. C'est cette dernière solution qui a la faveur des auteurs.

Les lambeaux de pleine épaisseur sont levés pour exposer la totalité du défaut, la surface osseuse est nettoyée à la fraise boule de toute trace de tissus mous, et des perforations de la corticale sont réalisées à la fraise ou à l'aide d'un bistouri piézo-électrique (Fig. 7).

La grille titane individualisée est présentée sur le défaut osseux. Des repères sont pris pour son positionnement définitif et les futurs emplacements des vis de fixation sont choisis, de telle sorte que leur serrage n'entraîne pas un déplacement de la grille. Les préforages des vis peuvent être éventuellement réalisés à ce stade.

L'os autogène du patient est généralement prélevé au niveau de la ligne oblique externe, à l'aide d'un safescraper (Meta), même dans le cas d'une reconstruction maxillaire.

Un mélange composé de 50% au minimum d'os autogène et d'hydroxapatite bovine (Bio-Oss) est mis en place dans la grille. Une étude a montré que l'utilisation de 30% d'HA ne diminue pas la formation d'os néoformé.⁷

La grille est remplie du mélange (Fig. 10), de telle sorte qu'elle puisse être mise en place sur la crête, dans la même position que lors de l'essayage.

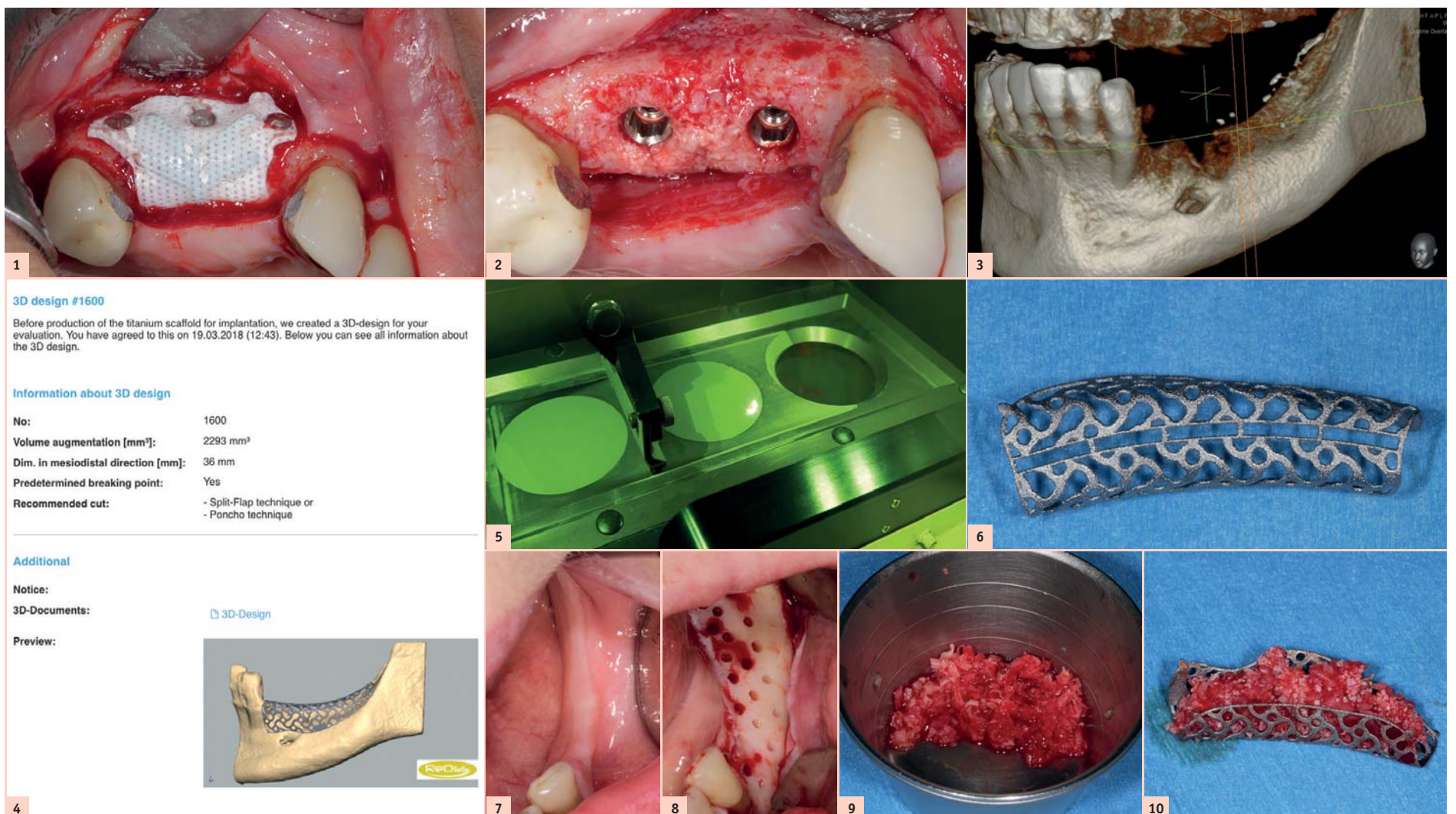


Fig. 1 : Membrane Cytoplast avant sa dépose. | Fig. 2 : Crête reconstruite et implants posés. | Fig. 3 : Cone beam du secteur III. | Fig. 4 : Proposition de dessin de grille Yxoss adressée pour validation. | Fig. 5 : Frittage de la grille par faisceau laser. | Fig. 6 : Grille individualisée 3D Yxoss en vue crestale. | Fig. 7 : Situation clinique préopératoire. | Fig. 8 : Perforations corticales de la table externe mandibulaire. | Fig. 9 : Os de la table vestibulaire du même cadran, prélevé au safescraper. | Fig. 10 : Mélange 2/3 os autogène, 1/3 Bio-Oss particules fines dans la grille, infusé de S-PRF.

Sa rigidité permet sa fixation par un nombre limité de mini-vis. Celles-ci sont en général situées uniquement en vestibulaire et en crestal, ce qui simplifie la technique par rapport à la stabilisation d'une membrane PFTE armée titane.

La grille doit respecter une distance de 1,5 mm au moins, par rapport aux dents bordantes et aux émergences nerveuses.

Une membrane de collagène porcine (Bio-Gide) vient recouvrir la grille. Pour Seiler,¹⁶ cette étape n'est pas systématique et ne semble pas avoir d'influence sur le taux d'exposition.

Les lambeaux sont ensuite libérés par dissection du périoste, pour permettre une fermeture qui doit absolument s'effectuer sans tension. Le rôle délétère de la tension des lambeaux sur une exposition de la grille est souligné par Ciocca *et coll.*¹⁷

Des points matelassiers horizontaux avec un fil PTFE 3/0 (Stoma PTFE black) permettent d'obtenir une surface de contact entre les berges de l'incision, et des points en X avec un fil résorbable de diamètre 5 ou 6/0 viennent ensuite parfaire l'adaptation des bords des lambeaux.

La traction coronaire des lambeaux met sous tension les contre-incisions verticales qui sont suturées à partir du fond du vesti-

bule, pour finir avec une suture fine, au niveau de la gencive marginale.

La conséquence de la traction coronaire est le déplacement de la ligne de réflexion muco-gingivale.

L'obtention d'une bande de gencive attachée d'au moins 2 mm de hauteur de part et d'autre des implants, peut rendre nécessaire la réalisation de lambeaux d'épaisseur partielle repositionnés apicalement, ou de greffes épithélio-conjonctives lors de la réouverture des implants.

La durée du temps de cicatrisation recommandée est d'au moins huit mois. La dépose de la membrane, se fait par une incision crestale, les vis de fixation sont déposées, puis les ponts de titane crestaux sont meulés ou fracturés, pour permettre la dépose de la grille par moitié.

Cette phase peut s'avérer délicate, la grille pouvant être incluse dans l'os dans les zones des vis de fixation (Fig. 14), et entourée de tissu fibreux nécessitant une dissection.

Une couche de tissu non minéralisé est souvent présente sous la grille titane. Une exérèse de cette couche tissulaire a permis de constater sur l'analyse histologique, la présence d'un tissu conjonctif incluant des particules d'os et de biomatériau (Fig. 15).

Par transposition de la technique des membranes PFTE, une couche de Bio-Oss seul, recouvert par une membrane résorbable, peut être mise en place lors de la pose des implants.

Exemples cliniques

À la mandibule:

Une crête haute et fine, présente une forte concavité infra-mandibulaire et une zone de coaptation des corticales vestibulaires et linguales à mi-hauteur du corps mandibulaire. Celles-ci ne permettent pas une mise en place d'implants en réséquant le sommet de la crête ou en réalisant une transposition du nerf alvéolaire, et la crête est reconstruite avec une grille Yxoss de 44 à 46 (Figs. 16–20).

Au maxillaire:

Des implants atteints de péri-implantites, maintenus plusieurs années en place au prix de cures d'antibiotiques répétées, ont laissé, dans le secteur II, une crête extrêmement endommagée, avec un déficit vertical estimé à 8 mm.

Heureusement, le niveau osseux proximal, au niveau de la 23 bordant l'édentation et au niveau de la tubérosité, étaient favorables pour une ROG.

Une grille reliant ces deux points déclives de la crête résiduelle maxillaire a été planifiée, pour reconstruire une crête assez large, pour recevoir des implants et diminuer l'espace prothétique.

L'os sous-sinuisien étant réduit à une simple lamelle corticale, le choix a été fait de réaliser une élévation sinusienne avec une pose d'implants simultanée dans un deuxième temps, pour privilégier la conservation d'un apport vasculaire pendant les phases de cicatrisation (Figs. 21–24).

Complications

La principale complication de l'utilisation de grilles en titane est l'exposition de celles-ci pendant la phase de cicatrisation. Les formes douces, sans angles aigus, des grilles Yxoss 3D, limitent le risque d'exposition par rapports aux grilles façonnées. Le taux d'exposition est néanmoins de 22,6% dans la série importante de cas de Seiler.¹⁶

Pour Sagheb *et coll.*,¹⁹ le tracé d'incision en poncho et l'utilisation de PRP pour recouvrir la membrane de collagène sont de nature à réduire le taux d'exposition de la grille titane. L'intérêt du PRP avait déjà été souligné par Torres *et coll.*²⁰ pour recouvrir les grilles de titane standard, en limitant les

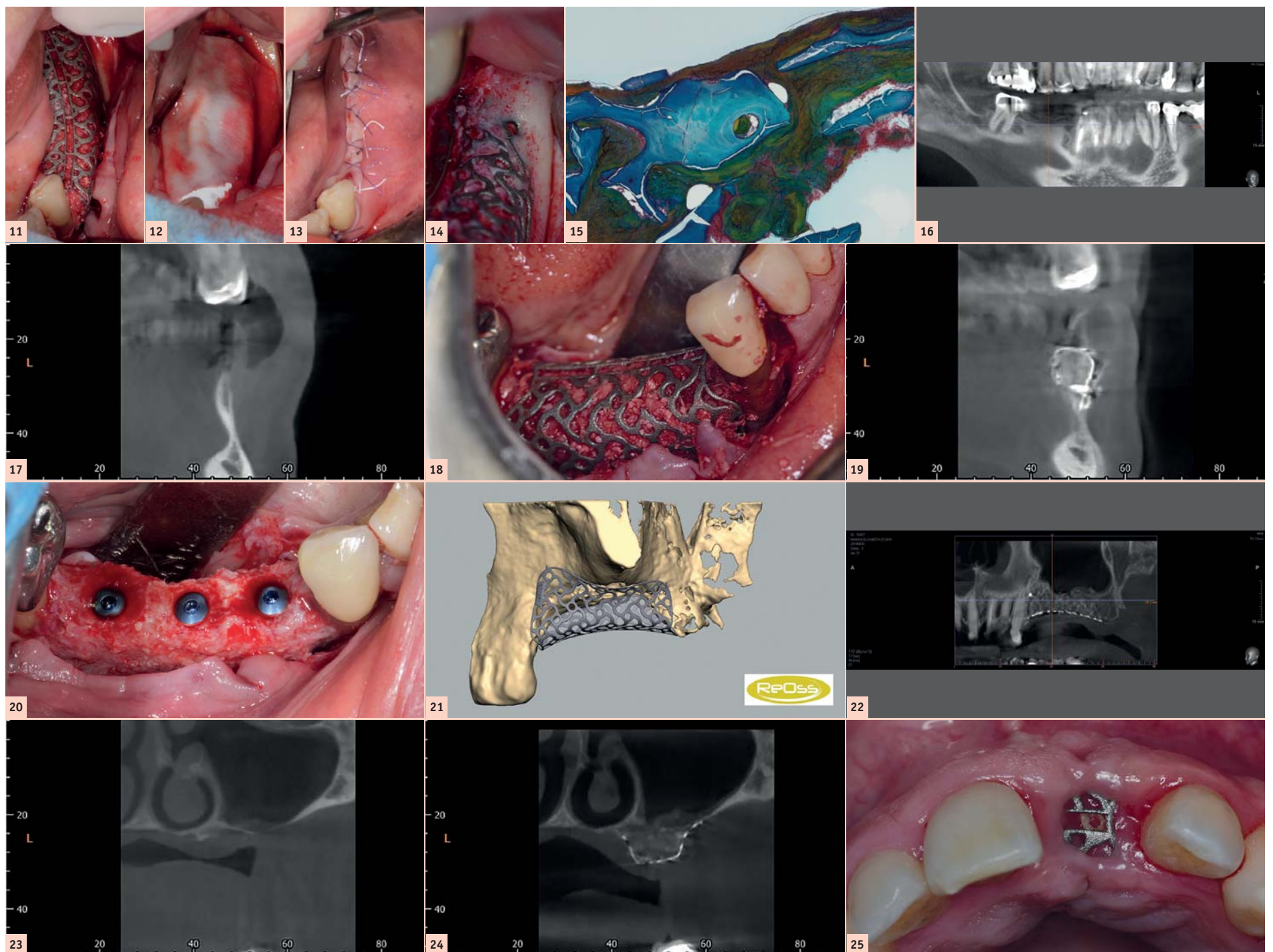


Fig. 11 : Grille Yxoss remplie, en place sur la crête mandibulaire. | Fig. 12 : Membrane Bio-Gide en place. | Fig. 13 : Suture en matelassier horizontal. | Fig. 14 : Inclusion dans l'os de la grille dans la zone d'une vis de fixation. | Fig. 15 : Histologie de la couche située à la face interne de la grille. | Fig. 16 : Édentation mandibulaire de 44 à 46. | Fig. 17 : Situation anatomique complexe, concavité linguale marquée. | Fig. 18 : Grille et greffe mixte en place. | Fig. 19 : Cone beam postopératoire à six mois, correspondant à la figure 17. | Fig. 20 : Implants posés à + six mois. Implants Bego RS 3,75. | Fig. 21 : Projet de grille individualisée 3D Yxoss. | Fig. 22 : Greffe après six mois de cicatrisation. | Fig. 23 : Coupe radiale préopératoire. Absence de spongieux sous-sinuisien. | Fig. 24 : Coupe radiale postopératoire, avant sinus lift. | Fig. 25 : Exposition d'une grille à deux mois.