



Nova studija ispituje učinak raznih terapija protiv karcinoma na oralno zdravlje

strana 7



iTOP individualni Trening Oralne Profilakse

strana 16



Kontinuirana edukacija Kako unaprijediti svakodnevnu praksu

strana 19

Istraživanje pokazalo: Liječenje dentalnog straha u ranim godinama može biti efikasno

Franziska Beier, Dental Tribune International

OULU, Finska: Dentalni strah je jedan od najizraženijih strahova u razvijenim zemljama. Procjenjuje se da je proširenost dentalnog straha među djecom i adolescentima na globalnom nivou dosegla 23,9%, sa najvećom stopom proširenosti među predškolskom djecom. Jedinstvena dugoročna studija koju su sprovedeli istraživači sa Univerziteta Oulu je pratila posjećivanje stomatologa onih pacijenata koji su imali i dentalni tretman i tretman anksioznosti. Otkrili su da je tretiranje dentalnog straha bilo znatno efikasnije kod djece niže starosne dobi i da je dovelo do redovnih posjeta stomatologu kasnije u životu.

Studija je uključila 152 pacijenta koji su primili pomoć tretiranja dentalnog straha uz regularni dentalni tretman na Klinici za pacijente koji se boje stomatologa u Oulu.

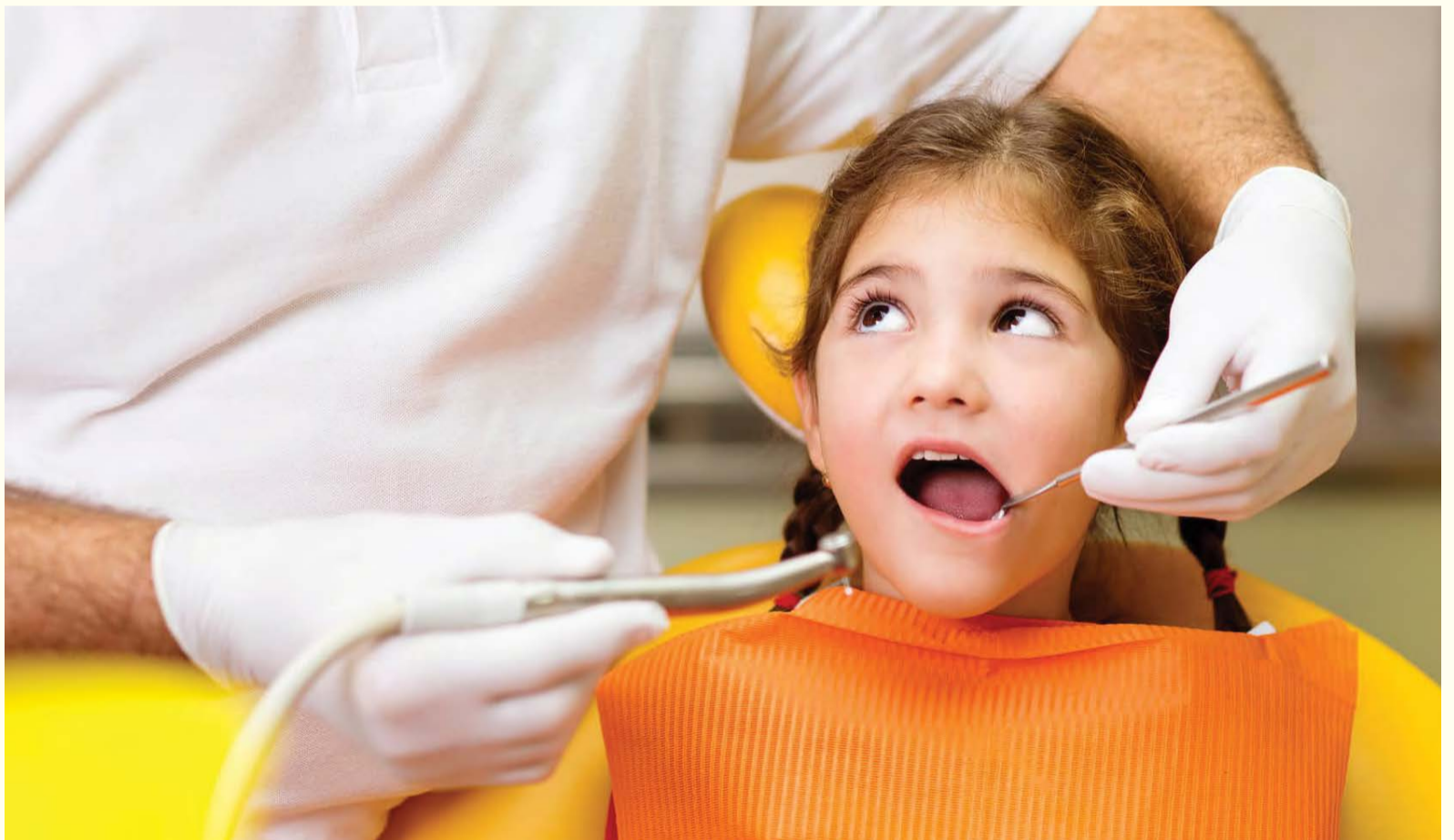Glavni cilj ovog tretmana je ublažiti dentalni strah do te mjere da se svaki naredni tretman može sprovesti u normalnom dentalnom okruženju.

Tokom perioda praćenja narednih 10 godina, istraživački tim je ispitao uticaj tretmana dentalnog straha na ponašanje pacijenata prateći broj dentalnih pregleda, hitnih posjeta i otkazanih termina kod ovih pacijenata.

„Nizak prag tretiranja dentalnog straha u primarnom zdravstvu zajedno za pružanjem dentalne brige za pacijenta se izučavao samo do određenog limita. Studija dugoročnog učinka nije nikada prije objavljena“, istakla je u izjavi za medije dr. Taina Kankaala sa Odsjeka za kariologiju, endodontiju i pedijatrijsku stomatologiju na Univerzitetu koja je vodeća autorica istraživanja.

Kada je izvršena usporedba, ustanovili su da su pacijenti koji su tretirani u klinici za dentalni strah još dok su bili djeca (između 2 i 10 godina) imali znatno veći broj dentalnih pregleda kasnije u životu u odnosu na pacijente kod kojih se tretirao dentalni strah kasnije, preko 10 godina starosti. Uspjeh tretmana protiv dentalne anksioznosti se povezuje sa brojem pregleda kasnije u životu, ali ne i sa hitnim posjetama i propuštenim pregledima.

Komentarišući rezultate, dr. Kankaala je rekla: „Također je bilo iznenađuju-



Studija sprovedena u Finskoj je otkrila da liječenje dentalne anksioznosti je efikasno kod djece mlađe od 10 godina. (Fotografija: Halfpoint/Shutterstock)

će koliko dobro su se oni kod kojih je uspješno tretiran strah nosili sa dentalnom brigom kasnije u životu.“ Dodala je da bi neuspješan tretman, kao što je i očekivano, obeshrabrio pacijente od redovne posjete stomatologu.

Prethodna studija koji je sproveo ovaj istraživački tim je otkrila da je više od dvije trećine od 163 pacijenta uspješno

tretirana u klinici za dentalni strah. To znači da su ovi pacijenti tretirani u sklopu pružanja primarne oralne zdravstvene brige bez da su ponovo posjećivali kliniku za dentalni strah.

„Pacijenti koji se plaše bi trebali biti identifikovani i njihov dentalni strah bi se trebao ublažiti u ranoj starosnoj dobi. Pacijenti koji se boje stomatologa mogu

biti vrlo izazovni i njihov tretman može predstavljati teret za radnike koji pružaju oralnu brigu. Ukoliko se problem ne riješi, suprotno popularnom vjerovanju, strah od stomatologa kod djeteta se neće tek tako promijeniti kako dijete bude raslo“, podcrtala je dr. Kankaala. Objasnila je, također, da tretiranje dentalnog straha nema samo koristi za

pacijenta nego također i za dentalni tim i smanjuje troškove tretmana na dugoročnom planu.

Istraživanje pod naslovom „10-year follow-up study on attendance pattern after dental treatment in primary oral health care clinic for fearful patients“ je objavljeno 13. oktobra 2021. godine u BMC Oral Health. ■



Evropska federacija parodontologije dobila novog predsjednika i otpočela kampanju podrške za Ukrajinu

Brendan Day, Dental Tribune International

BEČ, Austrija: Evropska federacija parodontologije (EFP) je održala prvi sastanak uživo nakon 2019. godine 26. marta ove godine. Godišnji sastanak se održao u austrijskoj prijestolnici Beču gdje je ukazana dobrodošlica novom predsjedniku, prof. Andreas Stavropoulosu, i gdje je pokrenuta kampanja za pružanje finansijske pomoći Ukrajini.



Evropska federacija parodontologije je potvrdila svoju posvećenost u podržavanju Ukrajine u najnovijim dešavanjima. (Fotografija: Dobra Kobra/Shutterstock)

„Help Ukraine“ kampanja ima za cilj pomoći ukrajinskom narodu i izbjeglicama koje su pobjegle iz države pozivajući 37 povezanih nacionalnih udruženja za parodontologiju da prikupe najmanje 30.000 eura za donacije. Kampanja je organizovana u saradnji sa WHO Foundation, fondacijom povezanom sa Svjetskom zdravstvenom organizacijom (WHO) koja radi kako bi pružala zdravstvenu brigu najugroženijim grupama.

„Za EFP, koja je evropska akademska organizacija u oblasti zdravlja i medicine, bilo je potpuno razumno pomoći druge Evropljane u potrebi“, kazao je prof. Stavropoulos.

„Naša kampanja za donacije je humanitarna akcija“, dodao je profesor.

Novi predsjednik preuzima kormilo

Profesor parodontologije na Univerzitetu Malmo u Švedskoj, prof. Stavropoulos je preuzeo poziciju pred-



Prof. Andreas Stavropoulos, novi predsjednik EFP-a. (Fotografija: EFP)

sjednika EFP-a od profesora Liora Shapira. U svojoj prvoj poruci nakon preuzimanja uloge, prof. Stavropoulos je pozvao članove društva da zajedničkim snagama rade uprkos razlikama kazavši: „Ono što imamo zajedničko

je puno veće od onog što nas razdvaja.“

„Ne smijemo dozvoliti malim razlikama i specifičnim interesima da nas podijele – moramo ostati ujedinjeni i zajedno se nastaviti boriti

da svi u Evropi prepoznaju važnost parodontologije kao specijalnosti kako bi pacijenti imali što više koristi“, kazao je profesor.

Prof. Stavropoulos je posebno naglasio dolazeći EuroPerio10 nazvavši ga „svjetskim kongresom parodontologije par excellence“. Trodnevni kongres se održao u peirodu od 15. do 18. juna 2022. godine u Bella Centru u Kopenhagenu u Danskoj, predsjednikovoj rodnoj zemlji. Prvi kongres je održan u Parizu 1994. godine i od tada je EuroPerio postao jedan od najznačajnijih i najvećih edukacijskih događaja za stomatološke stručnjake u oblasti parodontologije i implantat-ske stomatologije.

Prethodni kongres se održao u Amsterdamu u Holandiji i privukao rekordnih 10.232 posjetilaca, uključujući parodontologe i stomatološke specijaliste drugih oblasti, studente stomatologije, dentalne higijeničare kao i druge specijaliste iz ukupno 111 zemalja. Iz EFP-a ističu da se za

EuroPerio10 do sada prijavilo preko 6000 ljudi.

Održan uspješan prvi sastanak uživo

Opći konsenzus među prisutnim na sastanku EFP-a je bio da je sastanak uživo bio jako potreban nakon dugotrajnih online sastanaka u prethodne dvije godine. „Vrlo sam sretan što smo se ove godine sastali uživo i da vas mogu pozdraviti sve uživo“, istakla je generalni sekretar EFP-a, prof. Nicola West.

Također je dodala: „I dok su nam online sastanci dobro došli zbog strategije održivosti, sastanci uživo su potrebni da bi se vodio biznis, kreirala energija, toplina i prijateljstvo, a to nikako ne bi trebalo biti podcijenjeno.“

„Kada sam ja postao predsjednik EFP-a moja želja je bila da to bude godina u kojoj ćemo se „vratiti u normalu“, i uprkos poteškoćama, insistirao sam na sastanku uživo koji je bio i više nego uspješan!“, dodao je prof. Shapira. ■

DENTAL TRIBUNE
The World's Dental Newspaper • BiH Edition

LICENSING BY DENTAL TRIBUNE INTERNATIONAL

PUBLISHER AND
CHIEF EXECUTIVE OFFICER: Torsten R. Oemus

CHIEF CONTENT OFFICER: Claudia Duschek

Dental Tribune International GmbH
Holbeinstr. 29, 04229 Leipzig, Germany
Tel.: +49 341 4847 4302 | Fax: +49 341 4847 4173
General requests: info@dental-tribune.com
Sales requests: mediasales@dental-tribune.com
www.dental-tribune.com

Material from Dental Tribune International GmbH that has been reprinted or translated and reprinted in this issue is copyrighted by Dental Tribune International GmbH. Such material must be published with the permission of Dental Tribune International GmbH. Dental Tribune is a trademark of Dental Tribune International GmbH.

All rights reserved. © 2022 Dental Tribune International GmbH. Reproduction in any manner in any language, in whole or in part, without the prior written permission of Dental Tribune International GmbH is expressly prohibited.

Dental Tribune International GmbH makes every effort to report clinical information and manufacturers' product news accurately but cannot assume responsibility for the validity of product claims or for typographical errors. The publisher also does not assume responsibility for product names, claims or statements made by advertisers. Opinions expressed by authors are their own and may not reflect those of Dental Tribune International GmbH.

Godina VII broj 28, mart 2021.
Dental Tribune BiH Edition
ISSN broj: 2303-601X

VLASNIK LICENCE

Stomatološka komora FBiH
Antuna Hangija do br.3, 71000 Sarajevo, BiH

IZDAVAČ

Stomatološka komora FBiH
Antuna Hangija do br.3, 71000 Sarajevo, BiH
www.stomatoloskakomora.ba
Tel/Fax: +387 33 203 075
e-mail: info@stomatoloskakomora.ba

GLAVNI UREDNIK

Prim.dr. Mirsad Tokić

MARKETING

Adi Muhić
Stomatološka komora FBiH
e-mail: adi.m@stomatoloskakomora.ba
www.stomatoloskakomora.ba

DIZAJN

Adis Duhović / PERFECTA, Sarajevo

PREVOD

Edina Karić

LEKTOR

Zdenka Pejić

STRUČNI SAVJETNICI

Prim.dr. Mirjana Duspara
Prim.dr. Šemsa Bašović
Prof.dr.sc. Lejla Ibrahimagić-Šeper
Prim.dr. Haris Demirović
Asja Muhić, dr.med.dent.

SEKRETAR

Remza Sladić

ŠTAMPA

A3 studio d.o.o.

TIRAŽ

1600 primjeraka

DTI - VLASNIČKA STRUKTURA

IZDAVAČ I VLASNIK LICENCE
Stomatološka komora FBiH
ODGOVORNA OSOBA IZDAVAČA
Prim.dr. Mirsad Tokić
IDENTIFIKACIONI BROJ
4200486540005
PDV BROJ
200486540005
SJEDIŠTE
Antuna Hangija do br.3
71000 Sarajevo, BiH
TEL/FAX
+387 33 203 075
NAZIV MEDIJA
Dental Tribune
VRSTA MEDIJA
Štampani

KONTINUIRANA EDUKACIJA

SAVE THE DATE

1. OKTOBAR 2022.

**HOTEL HILLS
SARAJEVO**

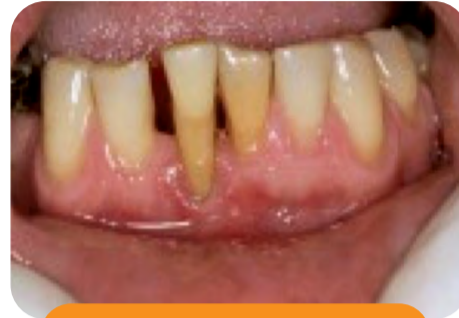

STOMATOLOŠKA KOMORA
FEDERACIJE BOSNE I HERCEGOVINE

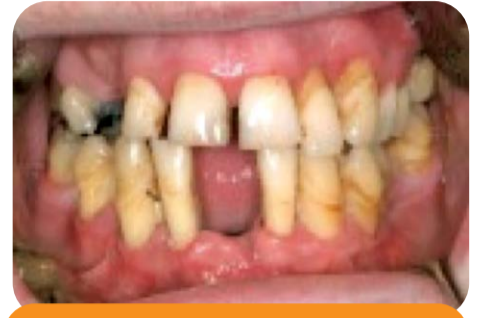Važna je prevencija

Uz karijes, najrasprostranjenije kronične bolesti zuba su parodontne bolesti, o kojima većina ljudi malo zna, pa je i prevencija njihova nastanka vrlo slaba. Pojam parodontne bolesti obuhvaća sva upalna i neupalna zbivanja u parodontu. Parodont je funkcijska cjelina pojedinih tkiva koja podupiru zube, tj. potporni ili vezivi aparat koji se sastoji od zubnog mesa (gingive), dezmodonta (parodontna vlakna između korijena zuba i kosti), cementa zuba i alveolne kosti upalne promjene zubnog mesa (gingive) označavamo kao gingivitis, a ako bolest zahvati i dublje dijelove parodontata, posebno alveolnu kost, govorimo o parodontitisu. Povlačenje zubnog mesa bez upalne komponente zovemo recesija gingive.

Među čimbenicima koji pospješuju razvoj tih bolesti su bakterijski plak koji na gingivi potiče razvoj upalne reakcije, zubni kamenac te zaostala hrana koja na rubu gingive može traumatizirati tkivo što postaje idealan medij za nakupljanje bakterija. U zdravim ustima s očuvanim zubnim nizom i dobrim oblikom gingive teško je naći ostatke hrane. Međutim, gubitak kontakta između dvaju susjednih zuba, bilo da je riječ o karijesu, neodgovarajućem ispunu (istog zuba u suprotnoj čeljusti) najpodmukliji je čimbenik u razvoju parodontnih bolesti. Zato je iznimno bitno izgubljeni zub nadoknaditi odgovarajućim proteinskim nadomjestkom kako bi se



Parodontitis - početni stadij



Parodontitis- uznapredovali stadij

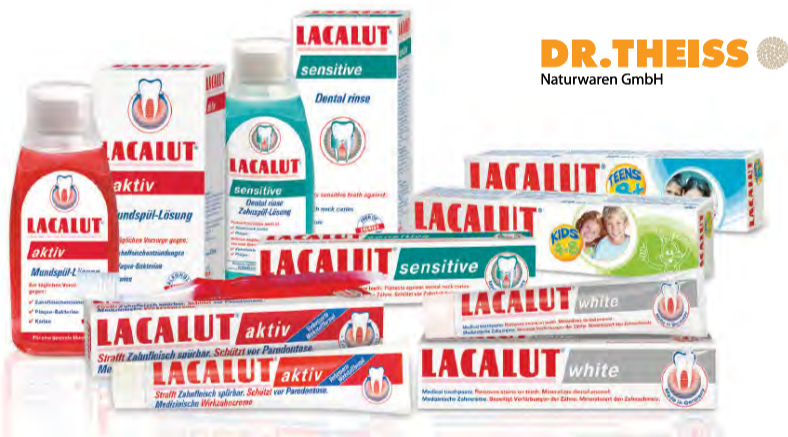sačuvala funkcija žvakanja. Važnu ulogu u razvoju imaju loši dentalni nadomjesci (npr. odstojeći ispuni zuba, odstojeći rubovi krunica te dijelovi proteza i kvačica koji ako leže na zubnom mesu mogu dovesti do iritacije, a posljedično recesije gingive i parodontnih džepova).

Parodontitis

Ako se gingivitis ne izlječi, upala se širi i postepeno prelazi u parodontitis, a zbog loše higijene uz plak, tj. meke naslage na

zubima, stvara se zubni kamenac, koji se za razliku od plaka ne može odstraniti bez posjeta stomatologu. Parodontitis karakterizira širenje upalnog procesa u dublja tkiva parodontata. Postupno propadaju parodontna vlakna i alveolna kost, te nastaju parodontni "džepovi", koji u početku nemaju simptoma. Kako bolest napreduje simptomi su k tome sve izraženiji, s bolovima, krvarenjem i gnojnom sekrecijom iz parodontnih džepova, a na kraju dolazi do klimavosti i ispadanja zuba.

Vrhunski proizvodi za kompletnu njegu usne šupljine, prevenciju i zaštitu od parodontoze



Vrhunski proizvodi za kompletnu njegu usne šupljine, prevenciju i zaštitu od parodontoze

LACALUT AKTIV zubna pasta za prevenciju parodontoze

Osjetno učvršćuje zubno meso. Štiti od krvarenja desni, upala i karijesa. Glavna aktivna tvar sadržana u pasti je aluminij laktat jedinstveno je sredstvo koje učinkovito djeluje na desni trenutno zaustavljajući krvarenje i postojeće znakove upale, aluminijev fluorid djeluje antikarijesno, klorheksidin diglukonat antiseptički, a bisabolol i alantoin protuupalno i umirujuće. Pakiranje: 75 ml

Preporuča se kombinirana primjena sa **LACALUT** AKTIV otopinom za ispiranje kojom treba isprati usnu šupljinu prije pranja zubi budući da otapa plak i naslage bakterija na zubima. Pakiranje: 300ml

LACALUT AKTIV četkica za zube
Specijalno izrađena četkica od mekih vlakana temeljito čisti i masira zube i desni. Osobito ugodna zbog pomične 2-komponentne drške s uporištem za palac.

Zastupnik i distributer
LACALUT proizvoda za BiH:
ELIKSIR d.o.o. Posušje
Tel.+387 39 682 623
fax: + 387 39 682 624
www.eliksir.ba
e-mail: prodaja@eliksir.ba

Bolje spriječiti nego liječiti

Liječenje gingivitisa i parodontitisa uglavnom je usmjereno na odstranjivanje svega što izaziva lokalnu iritaciju i sprečavanje odlaganja bakterijskog plaka koji je incijator upalnog procesa gingive. U daljnjem postupku uklanja se zubni kamenac, obrađuju se parodontni džepovi te uklanjaju loše i izrađuju nove ispune i proteinski nadomjesci. U pojedinim slučajevima indicirana je primjena antibiotika, a u težim oblicima i metronidazola. Kad je posrijedi recesija gingive, treba reći kako ona nakon nekoga vremena ulazi u mirnu fazu.

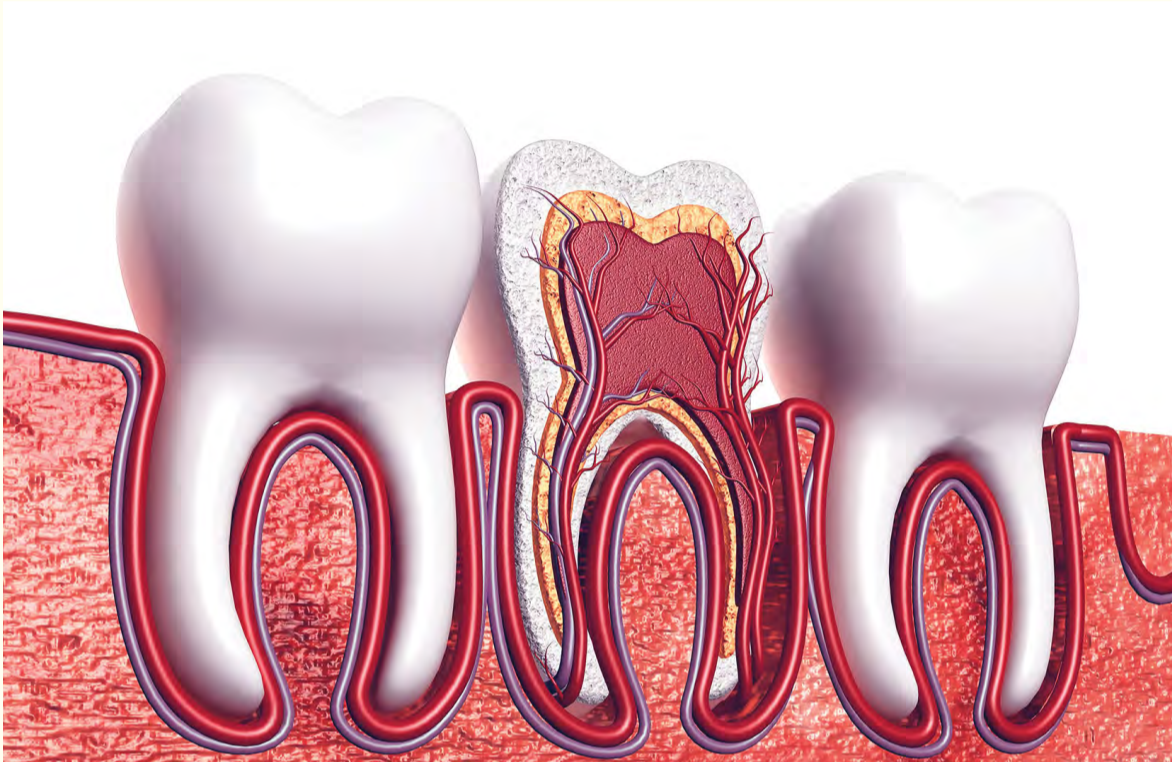
Higijenu usne šupljine treba provoditi redovito i na pravi način, pravilno odabranom četkicom i pastom uz obavezno korištenje zubnog konca. Kod recesije gingive preporučljivo je zube prati vertikalno, rotirajućom metodom, tj. kružnim pokretima i pokretima od zubnog mesa prema kruni zuba

(od crvenog prema bijelom), a horizontalno četkanje zubnog mesa je kontraindicirano. Za očuvanje potpornog aparata zuba od velike je važnosti prevencija, tj. redovita i stalna briga. Preventivna stomatologija usmjerena je ne samo na prevenciju oralnih bolesti nego i na liječenje ranih znakova s namjerom da se spriječi širenje bolesti. Kako bi se prevencija u praksi ostvarila, valja istaknuti dobru edukaciju kao i suradnju pacijenta i stomatologa, ponajprije u smislu razvoja povjerenja nakon čega, naravno, slijede redoviti pregledi (kontrola), uz čišćenje zuba i liječenje zapuštenog zubala na vrijeme, prije nego početni procesi uzmu maha i naprave nepopravljivu štetu.

Studija analizirala jedinstvenu anatomiju korijenskih kanala kod populacije u Indiji

Dental Tribune International

NAVI MUMBAI, Indija: Podaci prikupljeni u jednoj indijskoj studiji nagovještavaju da se anatomija korijenskog kanala kod Indijaca može razlikovati u odnosu na pripadnike drugih etničkih grupa, i stoga zahtijevaju prilagođenu brigu tokom terapije korijenskog kanala.



Varijacija anatomije korijenskog kanala su bile u fokusu u novom studiji koju su sproveli studenti sa dva Stomatološka fakulteta iz Indije. (Fotografija: crystal light/Shutterstock)

Ovu studiju, koja je počela prije dvije godine, sprovode istraživači sa dva lokalna stomatološka fakulteta, Terna Stomatološki fakultet i Government Stomatološki fakultet u Mumbaiju. Uz superviziju dekana fakulteta dr. Shishir Singh i dr. Mansingh Pawar, u projekt istraživanja je uključeno oko 20 studenata koji su ispitivali 5000 zuba koji su dati stomatološkim fakultetima i bolnicama u regionu.

Rezultati su pokazali da anatomija mandibularnih očnjaka i sekundarnih molara je kompleksnija u odnosu na zube pripadnih drugih etničkih skupina. Na primjer, istraživači su otkrili da postoji dodatni mesiobukalni kanal koji se često može vidjeti kod Evropljana, Tajlandana, Japanaca je rijedak u maksimalnim molarima Indijaca koji su ispitivani. Pored toga, zubi Indijaca su pokazali anatomiju korijenskog kanala koja se razlikuje

od one koje se može vidjeti u zubu Amerikanaca i Afrikanaca. Posljedično tome, istraživači su zaključili da je Indijcima potrebna posebna briga tokom dentalnog tretmana kako bi se osigurao uspjeh tretmana.

Objašnjavajući proces preparacije zuba, dr. Singh je rekao da se zubi očiste i dezinfikuju prije nego se ispita područje korijenskog kanala i prije nego se u njih ubrizga boja. Nakon sušenja i dekalsifikacije, uzorci se dehidriraju u rastućim koncentracijama metanola, rekao je Singh za *Times of India*. „Studenti su proučavali uzorke pod specijalnim halogenim svjetlom, a anatomija korijenskog kanala je klasificirana uz pomoć međunarodno prihvaćene klasifikacije“, objasnio je Singh metodu istraživanja.

Studija se još uvijek sprovodi i istraživači se nadaju da će napraviti još otkrića, kazao je Singh. ■

AD



PERIO-AID PROTECT

ŠTITI desni od spoljašnjih agresija

CHX
0.20%


ZASTITA


BIODHEZIJA



DENTAID hyaluronrepair® tehnologija, je inovativna tehnologija koja se bazira na uključivanju hijaluronske kiseline, prirodno prisutne u tkivima oralne sluzokože. Formira zaštitni sloj koji štiti desni od spoljašnjih agresora. Pomoćno sredstvo kod stomatoloških zahvata.

0.20% Hlorheksidin - Hijaluronska kiselina - Pantenol

INTENSIVE CARE

0.12

**0.12% CHLORHEXIDINE
+ 0.05% CPC**

gluten

BEZ ALKOHOLA

Borba protiv zubnog plaka

Antibakterijsko djelovanje proizvoda jače je zbog sinergijskog efekta dva aktivna antiseptika: Hlorheksidin (CHX) 0,12% + Cetilpiridinium hlorid (CPC) 0,05%. Omogućava maksimalnu kontrolu nad bakterijama koje uzrokuju parodontalno oboljenje.

- Prije i posle hirurških zahvata u usnoj duplji.
- Protiv prekomjerno formiranog zubnog plaka.

ACTIVE CONTROL

0.05

**0.05% CHLORHEXIDINE
+ 0.05% CPC**

gluten

BEZ ALKOHOLA

Aktivno kontroliše zubni plak dugotrajno korišćenje

- Prije i posle hirurških zahvata u usnoj duplji
- Protiv prekomjerno formiranog zubnog plaka
- Kada pravilno pranje zuba i oralna higijena nisu mogući
- Kod blažih upala zubnih desni
- Prevencija karijesa
- Prevencija gingivitisa

DENTAID
Oral Health Experts

**IZBOR JE VAŠ
U SVAKOJ SITUACIJI**

PERIO-AID®
CHLORHEXIDINE + CETYLPYRIDINIUM CHLORIDE

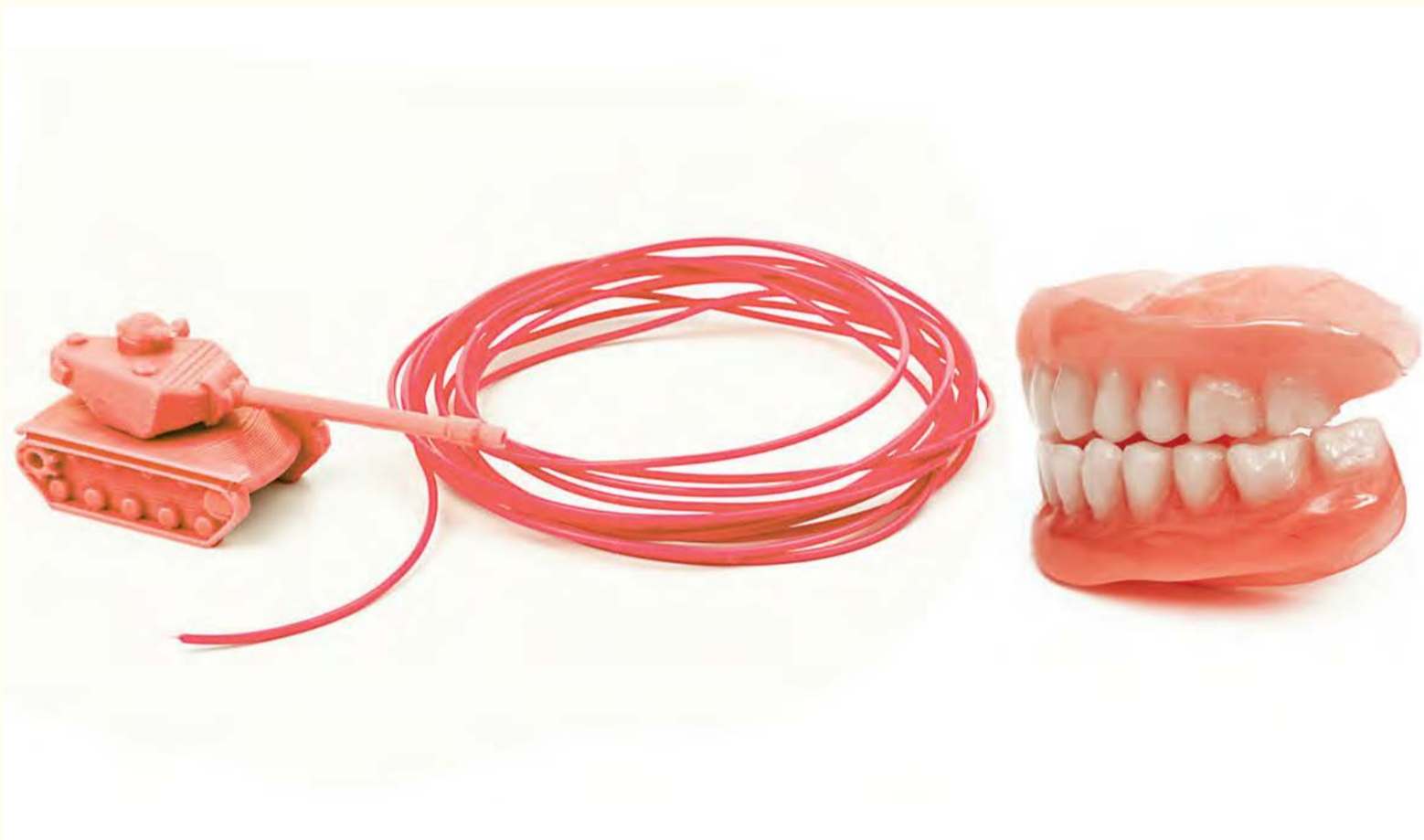MEDITAS BH d.o.o. Sarajevo
Dabrobosanska 22-24
mob: +387 57 962 110
mail: info@meditasbh.com
www.meditasbh.com



Vojska SAD-a koristi 3D printanje u pružanju dentalne brige na bojnopolju, a i izvan njega

Anisha Hall Hoppe, Dental Tribune International

SAN DIEGO, SAD: 3D printanje je moćna tehnologija koju je vojska počela primjenjivati širom svijeta. Vojni ljekari sad koriste ovu tehnologiju u nadi da će omogućiti pristup specijalizovanoj dentalnoj brizi za vojnike bilo gdje u svijetu.



Vojska SAD-a već koristi 3D printanje kako bi obezbijedila medicinske usluge svojim vojnicima i veteranima širom svijeta. (Fotografija: Olga_Shestakova/Shutterstock and Sotnikov Misha/Shutterstock)

Vojni odjel za veterane je uspostavio Veterans Health Administration (VHA) mrežu 3D printanja kako bi koordinisao 3D printanje za medicinsku brigu za više od 30 Veterans Health Administration ustanova širom Amerike. To znači da bilo koji stomatolog i doktor u sistemu ima pristup dokumentima za printanje medicinskim modela, personaliziranih proteza i dentalnih alata.

Vojni ljekari su dospjeli na naslovne stranice prošle godine kada su iskoristili 3D isprintani zube u novorekonstruisanoj vilici kaplara ratne mornarice Jaden Murryija u Pomorskom medicinskom centru San Diego. Tim koji je radio operaciju je uklonio tumor i zahvaćeni dio vilice i zatim je iskoristio dio Murryijeve fibule da zamijeni kost koja nedostaje. Ovaj zahvat i upotreba 3D printanih zuba je omogućila Murryju da se brzo oporavi i obnovi sposobnost govora i normalnog jedenja hrane.

U izjavi za medije iz Ministarstva odbrane, Poručnik mornarice dr. Daniel Hammer je kazao: „Vidjeti ga kako guta, govori, hoda i ne koristi traheotomijску cijev, sedmicu dana nakon operacije je zaista bila velika pobjeda.“

3D-printanje, također, znači poboljšanje sigurnosti pacijenata. Dr. Hammer je rekao: „Možemo dobiti 3D fotografije facijalnog skeleta sa povećanom preciznošću i smanjenom dozom radijacije. Ovi digitalni otisci su preci-

zniji i ne zahtijevaju dodatni posao u laboratoriji. Ukoliko je potreban fizički model, možemo isprintati sken na 3D printerima.“

Poboljšana efikasnost nudi bolje opcije za tretman kako kaže Zapovjednik mornarice dr. Mike Anderson, maksilofacijalni protetičar se, također, nalazi u Pomorskom medicinskom centru

San Diego. „Imamo mogućnost da iskombinujemo brojne hirurške operacije koje su nekada bile podijeljene na nekoliko godina tretmana“, kazao je dalje u izjavi za medije. „Sposobnost da odmah prenesemo podatke u softver za fotografiju i da razgovaramo i isplaniramo slučaj sa svojim timom je nevjerojatno preciznije, konzistentnije

i više predvidivo u odnosu na tradicionalne metode“, nastavio je.

Dr. Anderson je objasnio da isto slikanje omogućuje pacijentima da postavljaju više pitanja, da bolje shvate prirodu pojedinačnih zahvata, i tako poboljšaju svoje postoperativno iskustvo. Dr. Hammer se složio. Dodao je: „Bilo da naši pacijenti imaju karcinom,

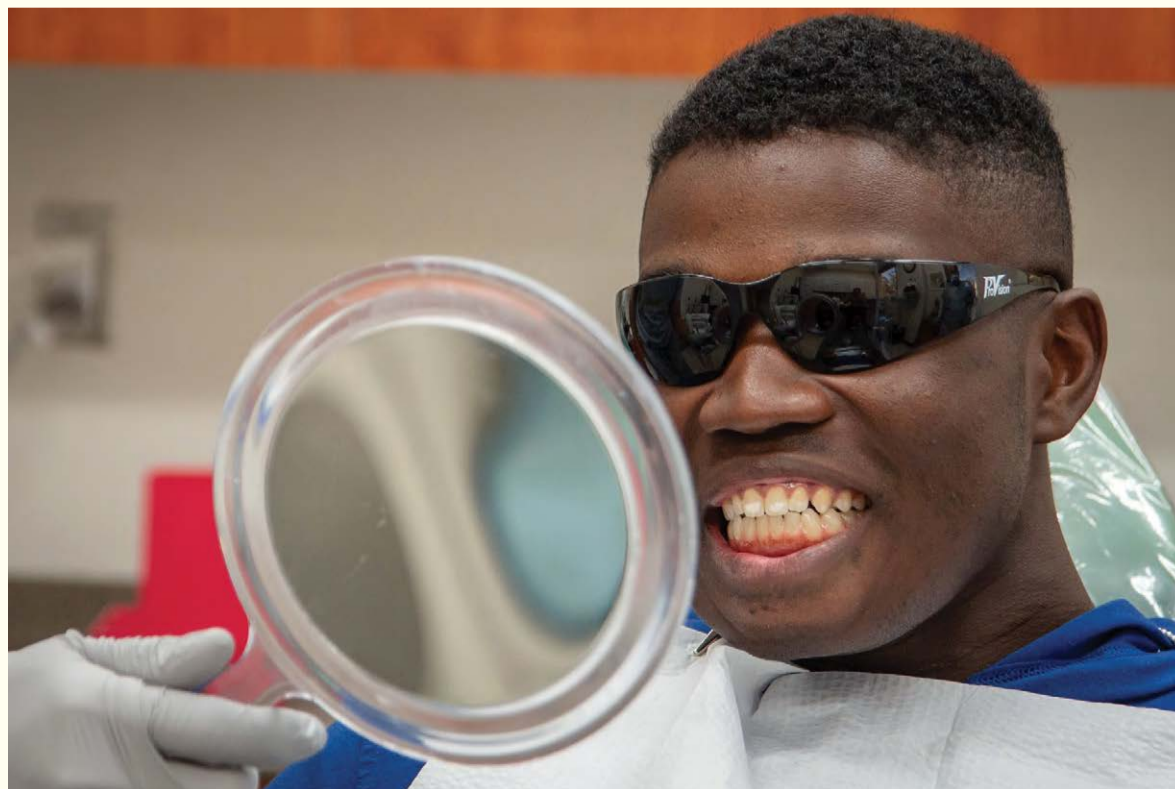tešku povredu ili benigne tumore, naš cilj je da se pacijent probudi nakon operacije ne samo sa uklonjenom patologijom i novom kraniofacijalnom rekonstrukcijom, nego da ima i kompletne implantatske protetičke zube za trenutačno poboljšanje govora, gutanja, funkcije i sveukupnog kvaliteta života.“

Dr. Beth Ripley, direktorica VHA-ove Mreže za 3D printanje je putem videa objasnila kako su napravljeni veliki napretci sa *BioAssemblyBot* kroz umreženo partnerstvo sa dr. Jamesom Hoyingom koji je glavni naučnik u *Advanced Solutions Life Sciences*. „To je printer koji može printati bilo šta što može izaći iz šprice. To mogu biti ćelije ili kolagen - pacijentove vlastite ćelije“, kazala je dr. Ripley. Dr. Hoying je pojasnio proces kazavši: „Mi nužno trebamo imati osnovne komponentne kosti. One se samelju u puder i onda se rekonstruišu uz druge elemente kako bi se kreirala pasta koja je skoro pa ista kao kost.“

U *Talk* seriji videa iz VHA, dr. Ripley se osvrće na tipove operacija slične onoj koja je obavljena kod Murryija te dalje obrazlaže ciljeve 3D printanja u vojsci. Objasnila je da će u budućnosti postojati brži operativni zahvati bez potrebe uzimanja kosti iz drugih dijelova pacijentovog tijela kao što se inače radi u slučajevima rekonstrukcije vilice. „Sad imamo i bio-printer. Možemo uzeti neke ćelije masnih naslaga, možemo uzeti neke koštane ćelije i već imamo nacrt vaše mandibule. Znamo kakav je oblik i možemo početi raditi na uzimanju tih ćelija, miješanju i uzgajanjem da porastu, uz ideju da će vremenom biti u stanju zamijeniti taj dio mandibule sa živom, rastućom kosti koja će se inkorporirati u vaše tijelo i postati dio vas.“

Osnovni cilj za vojsku jeste da budu u mogućnosti ponuditi bioskrojene, 3D printane dijelove tijela za vojnike i veterane širom svijeta, postići veliki razvoj, dobiti na vremenu i osigurati da su dijelovi tijela tačno ono što pacijentu treba sve do ćelijskog nivoa.

Izjava iz *VHA Innovation Ecosystem* je potvrdila ovaj plan ističući da je cilj korištenje napredne tehnologije proizvodnje, uključujući 3D printanje, modeliranje, laserske mašine kako bi se poboljšale zalihe i personalizirala upotreba medicinskih naprava. Organizacija trenutno ima tri središta za naprednu proizvodnju koja su registrovana od strane od strane *Food and Drug Administration* u SAD-u i u kojim mogu printati proizvode po potrebama pojedinačnih veterana.

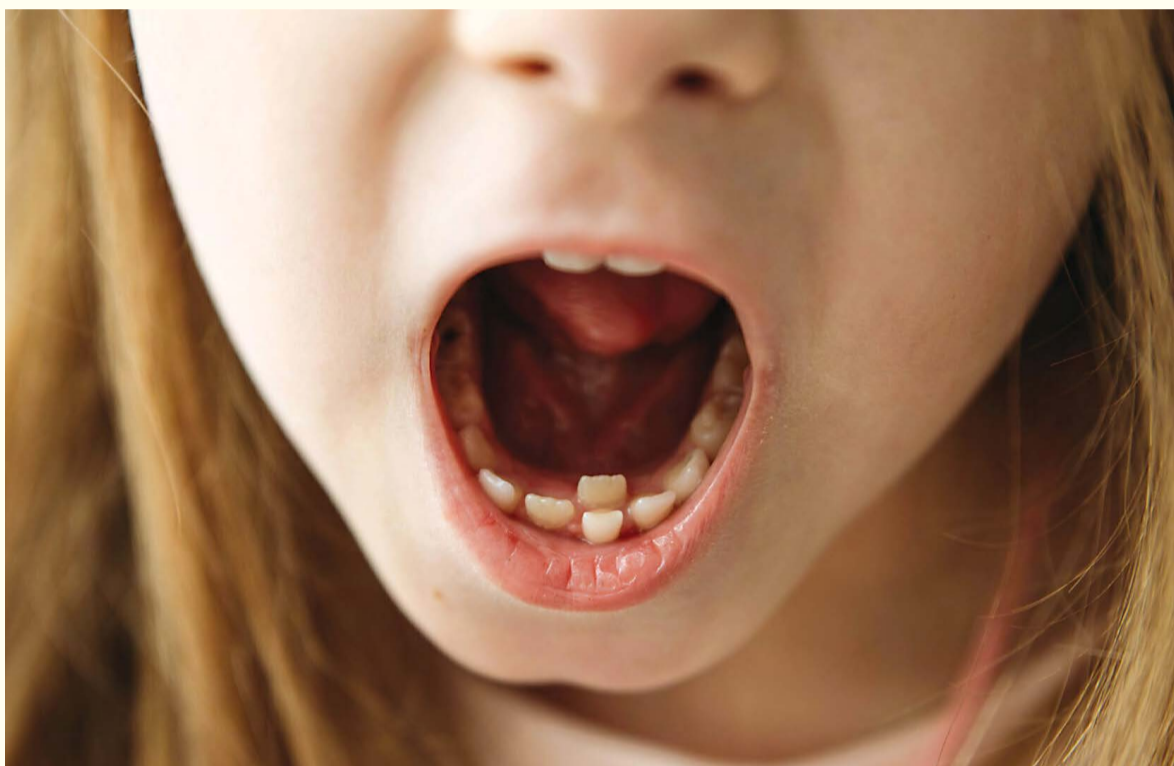

Kaplar ratne mornarice Jaden Murry je primio i novu donju vilicu i 3D isprintane zube nakon što su mu hirurzi iz Veterans Health Administration uklonili zloćudan tumor. (Fotografija: Mass Communication Specialist 3rd Class Jake Greenberg)

Nova studija ispituje učinak raznih terapija protiv karcinoma na oralno zdravlje

Iveta Ramonaite, Dental Tribune International

JERUSALEM, Izrael: Prethodno je ustanovljeno da odrasle osobe koje su se podvrgle liječenju karcinoma mogu imati dentalne anomalije. Međutim, nije postojalo nijedno istraživanje koje je ispitalo učinke bilo koje terapije protiv karcinoma na dentalno zdravlje. Popunjavajući tu prazninu ovom studijom, istraživači iz Izraela su otkrili da razvijanje dentalne anomalije (engl. DDAs) se razlikuje kod djece koja su preživjela karcinom u zavisnosti od vrste onkološkog tretmana koji su dobili. Rezultati su pomogli da se identifikuju ona djeca kod kojih je liječen karcinom i koja su izložena povećanom riziku od javljanja dentalnih problema.



Istraživači su otkrili da kombinovanjem hemoterapije i radioterapije, a naročito radijacije na području glave i vrata, povećava rizik od razvoja dentalnih anomalija kod djece koja u preživjela karcinom. (Fotografija: Palchik Kseniya/Shutterstock)

Tokom ove studije istraživači su ispitali stalne zube kod 121 pojedinca koji su liječeni protiv karcinoma prije 18. godine. Svi učesnici su podvrgnuti općem godišnjem pregledu, uključujući i pregled oralnog kaviteta, u periodu između 2017. i 2019. godine. Istraživači su procijenili zastupljenost dentalnih problema kod učesnika i uporedili ih sa vrstama tretmana kojim su podvrgnuti za liječenje karcinoma – hemoterapija, radioterapija te operacija – kao i vrstu bolesti i starosnu dob tokom tretmana.

Dentalni problemi su primijećeni kod 46% učesnika na ukupno 9% zuba. Anomalije poput hipodoncije,

mikrodoncije, razvoja korijena, oštećenja zubne cakline, prekomjerno zadržavanje mliječnih zuba, impaktirani zubi, preuranjeni rast zuba, smanjena pokretljivost temporomandibularnog zgloba, nemogućnost otvaranja usta, kao i vilični i facijalni deformiteti.

Među djecom učesnicima koja su podvrgnuta hemoterapiji zabilježeno je 43% zastupljenosti dentalnih anomalija, a kod učesnika koji su podvrgnuti radioterapiji primijećeno je 52% dentalnih problema i kod onih učesnika koji su podvrgnuti radioterapiji vrata i glave je zabilježeno 60% dentalnih problema. Studija je također pokazala da je kod učesnica žena zabilježena

veća incidencija mikrodoncije, dok je kod muških učesnika primijećeno više pokvarenih zuba.

Pored toga, broj deformisanih zuba je bio veći kod pacijenata koji su podvrgnuti hemoterapiji sa 6 godina ili mlađi. Istraživači nisu otkrili koji specifični agent hemoterapije se može povezati sa povećanim rizikom od dentalnih neželjenih efekata.

„Tretiranje karcinoma u djetinjstvu je uspješna priča moderne medicine“, kazala je vodeća autorica dr. Elinor Halperson, istraživačica na Hebrew Univerzitetu na Stomatološkom fakultetu Hadassah u Jeruzalemu. „Efikasni tretmani su sada dostupni i za bolesti

koje su prije bile neizlječive. Međutim, djeca se se pokazala naročito ranjivom na štetne učinke radiografije i hemoterapije. Rastuća populacija djece i mladih ljudi koji su preživjeli karcinom zahtijeva posebnu pažnju medicinske i dentalne zajednice kako bismo identifikovali sve buduće rizike“, dodala je.

Važnost dentalne brige za onkološke pacijente

Govoreći kako tretmani protiv karcinoma mogu povećati rizik od razvoja dentalnih anomalija, dr. Halperson je kazao za Dental Tribune da je morfogeneza i kalsifikacija zuba dugotrajan i kompleksan proces koji počinje in utero i nastavlja se sve do 14. -15. godine. Također je dodala: „Stalni sjekutići i prvi stalni molari počinju mineralizaciju nekad pred rođenje, a potpuna mineralizacija stalnih zuba se završi tek nekoliko godina poslije. Aberacija i proliferacija zuba tipično ima za rezultat neuspjeh u razvoju zuba, dok povrede tokom histodiferencijacije vode do anomaljske strukture cakline i dentina.“

U svjetlu ovih otkrića, istraživači su podcrtali važnost dentalne brige za pojedince koji su podvrgnuti onkološkom tretmanu prije šeste godine, naročito u slučaju kad je kombinovanja sa radioterapijom u predjelu glave i vrata.

Dr. Halperson vjeruje da će rezultati pomoći pri uspostavljanju međunarodnog vodiča za praćenje i liječenje djece sa dentalnim anomalijama kao i za identifikaciju rizika negativnih dentalnih efekata specifičnih tretmana u različitim fazama razvoja djece. Međutim, također je rekla za Dental



Istraživanje dr. Elinor Halperson se fokusira na oralnu manifestaciju karcinoma i izazove u liječenju karcinoma kod pedijatrijskih pacijenata kao i na različite vrste tretmana i njihov uticaj na oralni kavitet onkoloških pacijenata. (Fotografija: Elinor Halperson)

Tribune da su potrebne dalje studije u velikim medicinskim centrima kako bi se prikupio veći broj uzoraka i kako bi se identifikovali rizici koje ovo specifično liječenje nosi u razvijanju dentalnih anomalija.


Istraživanje pod naslovom „The prevalence of dental developmental anomalies among childhood cancer survivors according to types of anticancer treatment“ je objavljeno online 16. marta 2022. u *Scientific Reports*. ■

AD

emaq.ba **Vaš Partner** **U Digitalnom Dobu**

Savladavamo Vaše poslovne izazove uz digitalne tehnologije.

perfect®



DentalMedic

Euronda Pro System

Sigurna sterilizacija uz minimalnu potrošnju vode i električne energije!

Denta De, Bosna i Hercegovina

Učinkovita sterilizacija stomatoloških instrumenata i optimalna organizacija procesa rada postaju sve važniji u savremenim konceptima održavanja higijene u stomatološkoj praksi. Euronda, talijanska kompanija osnovana 1975. Godine, već duže od 40 godina opstaje kao svjetski lider kako u proizvodnji jednokartnih proizvoda za zaštitu (Euronda Monoart linija), tako i za proizvodnju uređaja za sterilizaciju (Euronda Pro System).

Euronda[®] Pro System

Euronda Pro System - sistem kompletne zaštite (TPS – Total Protection System) za stomatološku praksu, posebno je razvijen kako bi se osigurala sigurnost osoblja, pacijenata, instrumenata i radnog okruženja.

Jedan od zlatnih predstavnika Euronda Pro Systema - stomatološki



autoklav E8 je jednostavan i veoma pristupačan autoklav izuzetnih performansi koji u sebi objedinjuje svu vrhunsku Eurondinu tehnologiju.

Autoklav E8 dizajniran je kako bi ispunio sve potrebe Vaše stomatološke prakse.

Omogućava sigurnu i kompletnu sterilizaciju svih Vaših instrumenata uz minimalnu potrošnju vode i električne energije.

Kapaciteta 24 litra, Euronda autoklav E8 posjeduje posebno dizajnirani senzor kvaliteta vode koji konstantno kontroliše kvalitet snabdijevanja vodom, pri čemu zaustavlja postupak sterilizacije i obavještava korisnika ukoliko svi parametri nisu zadovoljavajući te na taj način osigurava vrhunsku sterilizaciju.

Ugrađeni generator pare i poboljšani ciklus omogućava brzu sterilizaciju, čime stvara ravnotežu između učinkovitosti i potrošnje.

Osim toga, autoklav E8 se automatski prilagođava opterećenju, što dodatno utiče na smanjenje potrošnje vode i energije.

Autoklav E8 omogućava korisniku 5 različitih ciklusa tipa B, ka i prilagođene N i S cikluse.

Integrirani E-timer omogućava podešavanje vremena početka ciklusa, što znači bolju organizaciju rada.

Sve cikluse sterilizacije moguće je jednostavno spremati na SD karticu.

Za dodatne informacije o ovim proizvodima, posebnoj akcijskoj cijeni i načinu naručivanja, obratite se generalnom zastupniku Euronda za BiH, kompaniji Denta-De d.o.o. Sarajevo, na broj telefona 033 210 100, putem e-maila na adresu: dentade@gmail.com, ili posjetite njihov Instagram ili Facebook profil.

AD

Euronda[®]

Olakšajte svoj svakodnevni rad uz novi Euronda E8 autoklav B klase



- Autoklav B-klase kapaciteta 24 l
- Soft-touch displej
- Anti-Covid funkcija
- E- Timer (funkcija odgođenog pokretanja ciklusa)
- 5 ciklusa sterilizacije tip B
- 2 ciklusa sterilizacije tip N
- 2 ciklusa sterilizacije tip S
- Vakum test, Helix test, Bowie&Dick test
- Prosječna potrošnja vode po ciklusu - 300 ml
- Sterilizacija do 5 aluminijskih tacni

Sigurna sterilizacija uz minimalnu potrošnju vode i električne energije!

GENERALNI ZASTUPNIK ZA BIH:

Denta De

DENTA-DE d.o.o.
Višnjik 34/P2, 71000 Sarajevo



033 210 100

dentade.ba