

## 3D tisk: Změna pravidel hry

**Autor:** Dr. Florin Lăzărescu, Rumunsko

**Když jsem před více než deseti lety objevil CAD/CAM technologii, technologický svět, do kterého jsem vstoupil, mě doslova ohromil. Byl nový a kreativní, v něčem ale také poněkud skličující. Během studentských let jsem získal nějakou abstraktní představu o různých skenerech a frézovacích přístrojích, které byly v té době dostupné, ale nesetkal jsem se se skutečnými případy řešenými pomocí těchto technologií. Když jsem dostudoval, byly tyto systémy pro malou ordinaci, v níž jsem zpočátku pracoval, příliš drahé.**

Poté, co jsem se rozhodl zakoupit kompletní CAD/CAM ordinační systém, jsem začal s nadšením prakticky poznávat a studovat novou technologii. Jak je doporučováno, zpočátku jsem si dopřál pohodlnou křivku učení – začínal jsem s jednoduchými případy, postupně získával zkušenosti a seznamoval se s procesem, dokud jsem si nebyl dostatečně jistý natolik, abych se posunul dál. CAD/CAM systémy se rychle vyvíjejí a v průběhu posledních deseti let jsem byl svědkem opravdu rychlého vývoje tří generací skenerů a frézovacích přístrojů. Dnes už by mě ani nenapadlo otevřít si novou ordinaci přinejmenším bez skeneru a ještě lépe kompletního ordinačního CAD/CAM systému.

Vzpomínám si, že když jsem před deseti lety vysvětloval svým pacientům výhody CAD/CAM technologie, nemohl jsem se sám přestat divit tomu, co vše zubní lékaře čeká a kam až nás budoucnost této profese zavede.

Když se podívám na rychle se vyvíjející oblast 3D tisku, mám stejný pocit změny pravidel hry, jaký jsem měl, když jsem poprvé objevil CAD/CAM technologii. Hlavní boom 3D tisku ve stomatologii začal v roce 2015, poté, co byly překročeny významné technologické milníky jako byl v roce 2000 vůbec první 3D tisk ve stomatologii, v roce

2005 digitální otisky pro „analogový“ svět a v roce 2010 představení celokeramických náhrad a stolních skenerů.

Z technologického hlediska lze u 3D tisku rozlišit tři základní kategorie:<sup>1</sup>

- Fotopolymerace:** Světlem tuhnoucí materiál (polymerní pryskyřice/plast) je podle daného schématu vytvářen působením světelného záření různých vlnových délek, nejčastěji UV zářením. Postupným ozařováním/tuhnutím tenkých vrstev tekutého fotopolymeru postupně vzniká požadovaný objekt. Tato v principu jednoduchá, avšak dostatečně přesná technologie se jeví pro využití ve stomatologii jako nejprůnosnější. Je známa jako stereolitografie a běžně označována jako SLA. Technologie SLA se dle způsobu použitého osvětlení fotopolymeračního materiálu rozvinula v další, označované kupříkladu jako DLP či LED aj.
- Laserové sintrování (spékání):** Aditivní výrobní proces, který patří do skupiny technologií známých jako „Powder Bed Fusion“. Pomocí laserového paprsku jsou selektivně sintrovány a tedy spojovány částice prášku kovu nebo polymeru do určitého tvaru – postupně se tak formuje tištěný objekt vrstvu po vrstvě. Tato technologie je známa jako selektivní laserové sin-

Text v rubrice Dental Tribune časopisu StomaTeam je publikován v licenci Dental Tribune International GmbH.

### Imprint

Publisher and Chief Executive Officer: Torsten R. Oemus  
Chief Content Officer: Claudia Duschek

Dental Tribune International GmbH  
Holbeinstr. 29, 04229 Leipzig, Germany  
Tel.: +49 341 48 474 302 | Fax: +49 341 48 474 173  
General requests: info@dental-tribune.com  
Sales requests: mediasales@dental-tribune.com  
www.dental-tribune.com

Material from Dental Tribune International GmbH that has been reprinted or translated and reprinted in this issue is copyrighted by Dental Tribune International GmbH. Such material must be published with the permission of Dental Tribune International GmbH. *Dental Tribune* is a trademark of Dental Tribune International GmbH.

All rights reserved. © 2022 Dental Tribune International GmbH. Reproduction in any manner in any language, in whole or in part, without the prior written permission of Dental Tribune International GmbH is expressly prohibited.

Dental Tribune International GmbH makes every effort to report clinical information and manufacturers' product news accurately but cannot assume responsibility for the validity of product claims or for typographical errors. The publisher also does not assume responsibility for product names, claims or statements made by advertisers. Opinions expressed by authors are their own and may not reflect those of Dental Tribune International GmbH.

trování a je obvykle označována zkratkou SLS. Laserové sintrování je velmi nákladné, s vysokými náklady na údržbu, ale přináší úžasné výsledky.

- 3. Modelování taveného materiálu:** Proces 3D tisku, který využívá spojitého vlákna z termoplastického materiálu (tzv. filament nebo tisková struna). Tato technologie je známa jako výroba z taveného vlákna nebo modelace ukládáním taveniny a běžně se označuje jako FDM. Je založena na strojovém podávání/odvíjení modelovacího vlákna ze zásobníku/cívky pod tepelnou trysku – roztaveným materiálem vlákna, který hned vzápětí zase tuhne, se tiskne požadovaný objekt vrstvu po vrstvě. FDM technologie je sice cenově velmi příznivá, ale přesnost a kvalita tisku je s ohledem na použití ve stomatologii značně omezená.

V rámci první výše uvedené technologie 3D tisku pomocí fotopolymerace používají různí výrobci různé typy technologií polymeračního světelného záření. Mezi nejznámější technologie patří již zmíněná SLA (Stereolitography), LFS (Low Force Stereolitography), DLP (Digital Light Processing) nebo LED (Light-Emitting Diode) a další. Základní princip fotopolymeračního 3D tisku je nicméně stejný: polymerační UV záření (světlo) vytvrzuje tekutou pryskyřici do pevného stavu vrstvu po vrstvě. DLP nebo LED technologie nabízí rychlejší výsledky, zatímco pomocí SLA a LFS technologií lze dosáhnout hladších a jemnějších detailů tištěného objektu, ale samotný proces 3D tisku je pomalejší.

3D tisk má ve stomatologii celou řadu využití.<sup>2</sup> Může zlepšovat tradiční techniky výroby například chirurgických šablon, individuálních otiskovacích lžic, diagnostických modelů, dlah, pracovních modelů a provizorních náhrad. Nové možnosti 3D tisku zahrnují kupříkladu výrobu celkových snímatelných náhrad a definitivních částečných korunkových náhrad.

Při své každodenní práci se setkávám s mnoha situacemi, v nichž mi 3D tisk umožňuje nabízet stávající služby mnohem předvídatelněji a rychleji. Aktuálně dostupné možnosti zahrnují provizorní korunkové a můstkové náhrady, inleje, onleje a fazety.

Možnost tisku dlah představuje obrovskou výhodu, protože lze během jedné návštěvy zhotovit přímo v zubní ordinaci spolehlivou dlahu, zatímco odeslání pořízených otisků kli-



nického případu do zubní laboratoře je výrazně méně efektivní a mnohem dražší. Rutinní používání rychle vytištěných chirurgických šablon zlepšuje dojem pacienta z chirurgického zákroku, urychluje ošetření a napomáhá k předvídatelným výsledkům u každého případu. Ordinační 3D tisk zkracuje čekací dobu před chirurgickými zákroky.<sup>3</sup>

V minulosti bylo nesmírně obtížné ošetřovat zcela bezzubé pacienty s výrazným úbytkem kostí. Omezení daná komunikací mezi zubním lékařem a zubním technikem činila tento proces zdoluhavým a jeho výsledky byly často méně než uspokojivé. Bylo také frustrující, že během tohoto časově náročného martyria neměl pacient k dispozici provizorní náhrady. 3D tištěné celkové snímatelné náhrady dostupné ještě v ten daný den nabízí praktické řešení jak pro pacienta, tak pro zubního lékaře. Ideální je pak mít v ordinaci skener, 3D tiskárnu a blízký dosah zubního technika.

Stejně jako je tomu u každé nové technologie, také 3D tisk má určitou křivku učení. Důrazně se doporučuje, aby lékař začínal s jednoduššími postupy a do složitějších se pouštěl, až když získá zkušenosti a jistotu. Technologie 3D tisku mění v dentálním průmyslu pravidla hry, protože v nadcházejících letech bude značně ovlivňovat a měnit možnosti ošetření pacientů.

3D tisk společně s CAD/CAM a CBCT představuje pro digitální stomatologii zásadní posun a je to trend, který rychle nově definuje stomatologickou profesi.

*Redakční poznámka: Seznam literatury je k dispozici u vydavatele. Článek vyšel v časopise Oral Health Magazine a se svolením Newcom Media byla jeho upravená verze publikována v mezinárodním vydání časopisu 3D printing – international magazine of dental printing technology, Vol. 1, Issue 1/2021.*

## O autorovi



**Dr. Florin Lăzărescu** vlastní soukromou zubní ordinaci v Bukurešti v Rumunsku. Ve své práci se zaměřuje na estetickou stomatologii a specializuje se na celokeramiku a náhrady nesené implantáty. Je autorem mnoha publikací věnovaných stomatologii a je editorem a spoluautorem rumunské knihy *Incursiune în Estetică Dentară* (Ponoření do estetické stomatologie, Rumunská společnost pro estetickou stomatologii, 2013) – vydané také v angličtině jako *Comprehensive Esthetic Dentistry* (Komplexní estetická stomatologie, nakladatelství Quintessence, 2015) a v čínštině (*Quintessence China*, 2017). Je šéfredaktorem rumunské redakce časopisu *Dental Tribune*. Dr. Lăzărescu je prezidentem Evropské společnosti pro kosmetickou stomatologii a je zakládajícím členem a ředitelem Rumunské společnosti pro estetickou stomatologii.

# Terapie kongenitálně podmíněné ageneze laterálního řezáku pomocí alignerů

**Autoři:** Dr. Iro Eleftheriadi & dr. Christodoulos Laspos, Řecko a Kypr

Ageneze horního postranního řezáku je druhou nejčastěji se vyskytující kongenitálně podmíněnou agenezí zubů.<sup>1, 2</sup> Vzhledem k estetickému významu oblasti, ve které se nachází, vyžaduje řešení tohoto stavu multidisciplinární přístup zaměřený na dokonalé funkční a estetické výsledky. Z ortodontického hlediska existuje řada možností, jak s mezerou po postranním řezáku naložit: v úvahu přichází ortodontické otevření mezery a následná rehabilitace defektu fixní náhradou kotvenou na sousedních zubech,<sup>3</sup> případně na dentálním implantátu,<sup>4</sup> nebo uzavření mezery, které spočívá v mezializaci špičáku.<sup>5</sup> Rozhodnutí o léčebném postupu by měli schválit zubní lékař i pacient na základě jejich očekávání a předvídatelnosti terapie. Toto rozhodnutí ovlivňuje řada faktorů, jako je typ malokluze; velikost, tvar a barva špičáků,<sup>6</sup> vztah zubních oblouků (překus a předkus); profil obličeje; diskrepance mezi prostorem v oblouku a velikostí zubů.<sup>7</sup> V kazuistice popsané v tomto článku se jednalo o dospělou pacientku s kongenitální agenezí horního postranního řezáku. K otevření mezery po chybějícím zubu za účelem zavedení jednoho implantátu a dosažení funkční okluze s vynikající estetikou byly použity průhledné alignery (fóliové aparáty).

## Kazuistika

### Diagnostika

Pacientce bylo v době zahájení léčby 32 let a stomatologická diagnóza byla následující (obr. 1–3):

- chybějící horní levý postranní řezák
- malokluze II. tř. I. oddělení (distookluze s protruzí horních řezáků)
- nesoulad klinických středů ve smyslu vychýlení střední (středové) linie (roviny) horního zubního oblouku doleva
- mírné stěsnání zubů v dolním zubním oblouku
- Boltonova diskrepance (přesah dolní čelisti o 3,06 mm ve frontálním úseku a o 1,47 mm celkově)
- dlouhý obličej s obličejovou asymetrií
- konvexní profil s retruzním postavením dolní čelisti a prominujícím nosem

Pacientka měla v oblasti zubu 46 zavedený implantát a zuby 16 a 26 byly endodonticky ošetřeny. Tyto zuby byly asymptomatické, a proto bylo rozhodnuto přistoupit k jejich reendodontickému ošetření až v případě potřeby, tj. v případě akutních obtíží.

Třetí moláry nebyly přítomné. Analýzou kefalometrického RTG snímku (obr. 4) bylo zjištěno, že mandibula je retro-

gnátní (SNB: 74,2 °) a sklon jak horních (Ui-FH: 111,3 °) tak i dolních (Li-APog: 24,2 °) řezáků je normální.

### Cíle terapie a léčebný plán

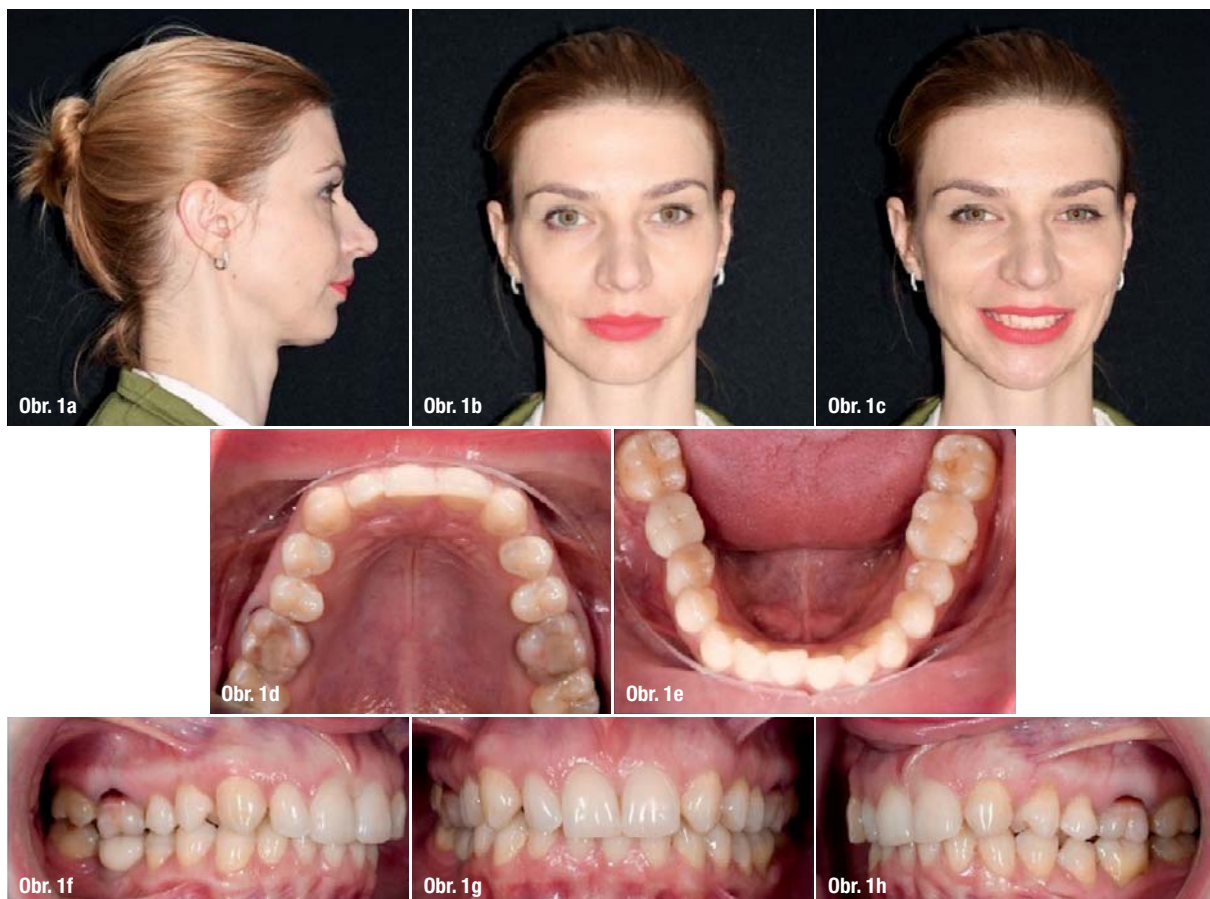- vyrovnání obou zubních oblouků
- otevření mezery pro chybějící laterální řezák
- korekce postavení molárů a špičáků do I. tř.
- korekce deviace středové roviny

Léčebný plán zahrnoval:

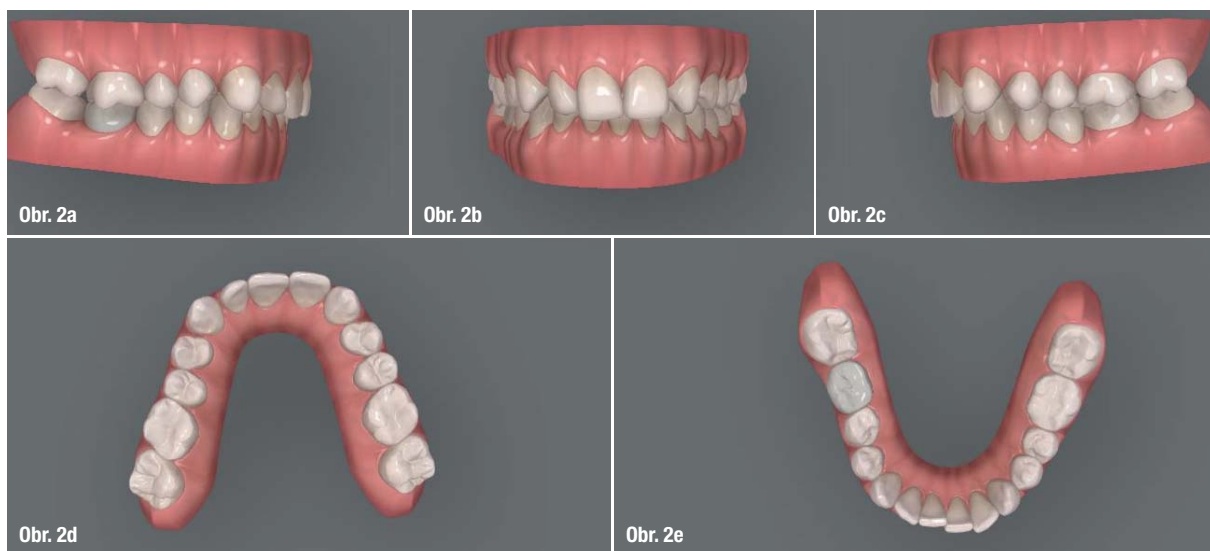- korekci postavení moláru a špičáku a jejich převedení do I. tř. prostřednictvím distalizace v horní čelisti
- otevření mezery v oblasti zubu 22 za účelem zavedení jednoho implantátu
- korekce středové roviny
- otevření mezery pro rekonturing a rozšíření zubu 12 a interproximální redukci v dolní čelisti za účelem zlepšení Boltonovy diskrepance a dosažení lepší okluze a interkuspidace

### Postup léčby

Tento případ byl řešen pomocí fóliových aparátů Invisalign (Align Technology). Schválený terapeutický plán zahrnoval 49 alignerů s distalizací horních laterálních zubů do dosažení I. Angleovy třídy (zhruba 3,5 mm; obr. 5). Prostor o šířce 6,5 mm v oblasti chybějícího postranního řezáku byl plá-



Obr. 1a–h: Výchozí fotografie obličeje a intraorální fotografie situace před zahájením terapie.

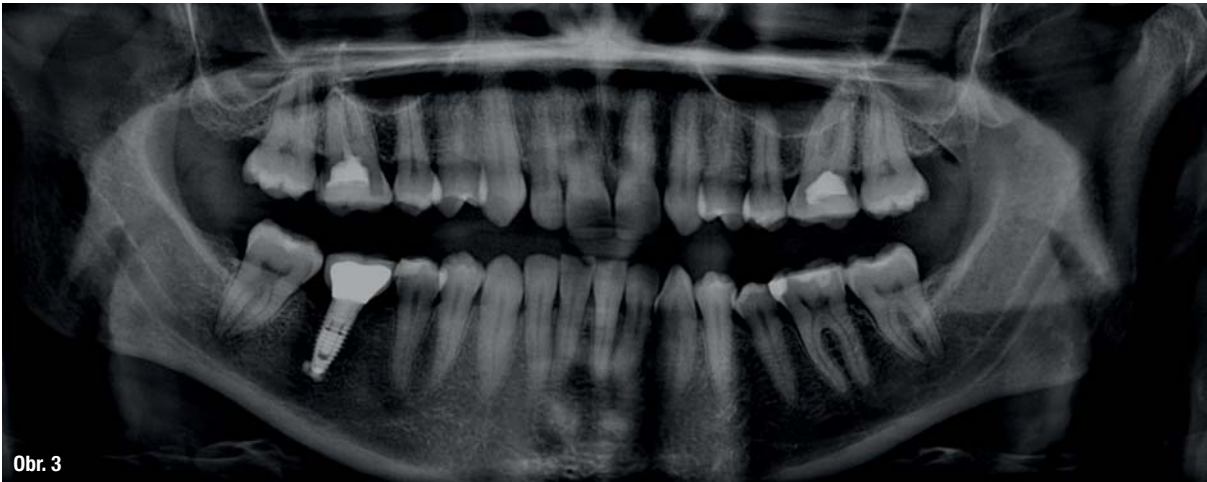


Obr. 2a–e: Digitální modely situace před zahájením terapie.

nován pro implantát a v oblasti dolního frontálního úseku byla naplánována interproximální redukce. Na pravé straně byl výřez pro knoflík kvůli aplikaci elastického tahu II. tř. na místo na zubu 46 umístěn zub 47, aby se zabránilo případnému poškození korunky nesené intraoseálním implantátem.

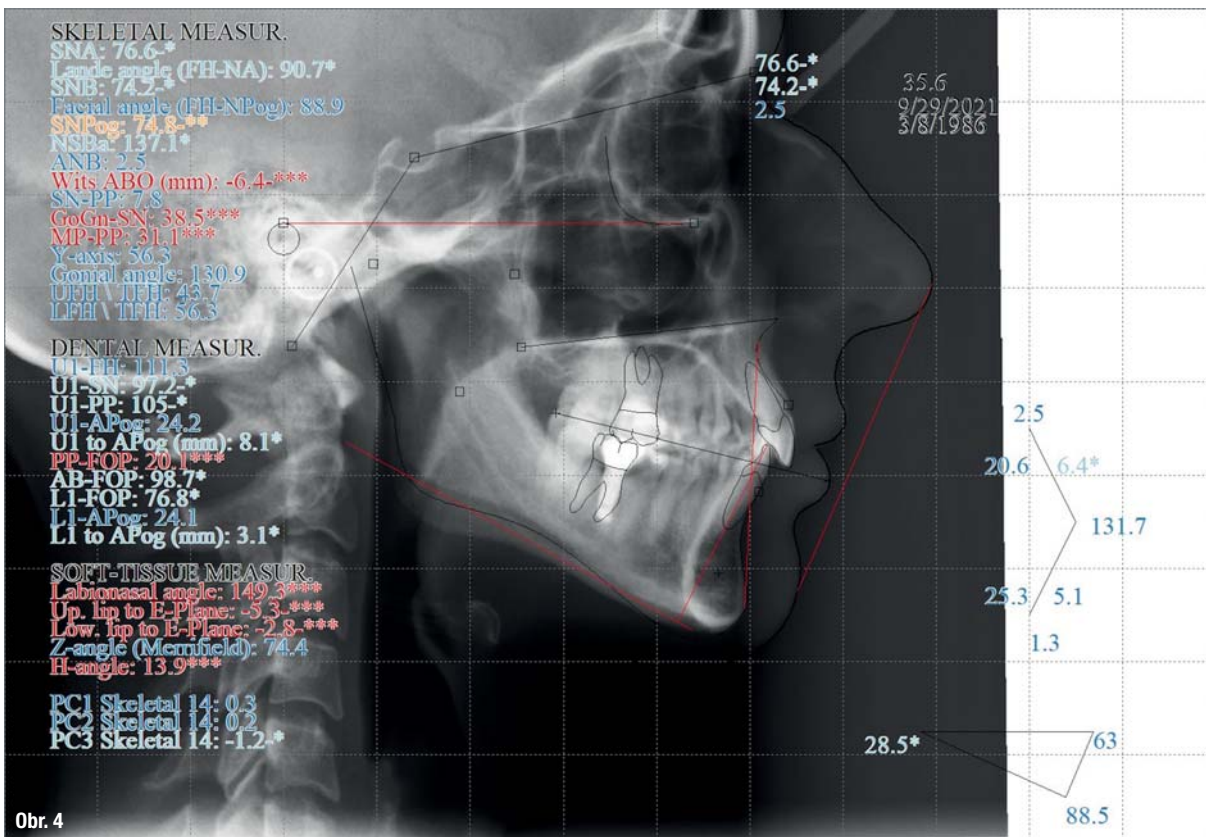
Vzhledem k tomu, že pacientka dlouhodobě pobývala v zahraničí a nebyly u ní možné časté kontroly, bylo nutné v průběhu terapie přistoupit k průběžným úpravám terapeutického plánu (obr. 6). Během léčby vyvstaly následující problémy: nevyhovující okluze v laterálním úseku v průběhu distalizace a sklon zubu 21 (obr. 7).





Obr. 3

Obr. 3: Výchozí panoramatický RTG snímek.



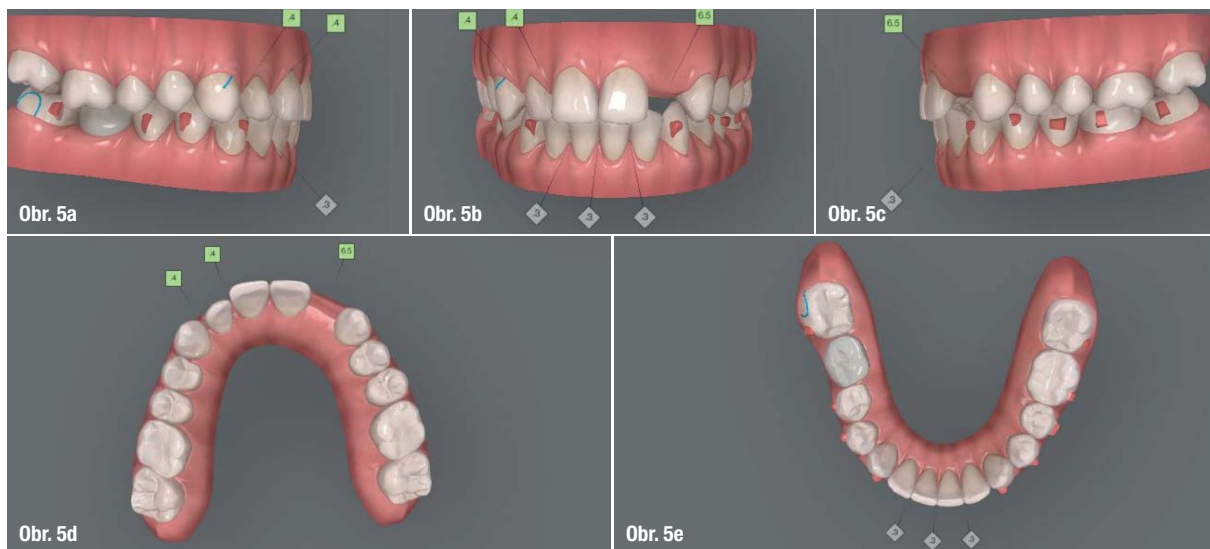Obr. 4

Obr. 4: Kefalometrický RTG snímek a analýza iniciální situace před zahájením terapie.

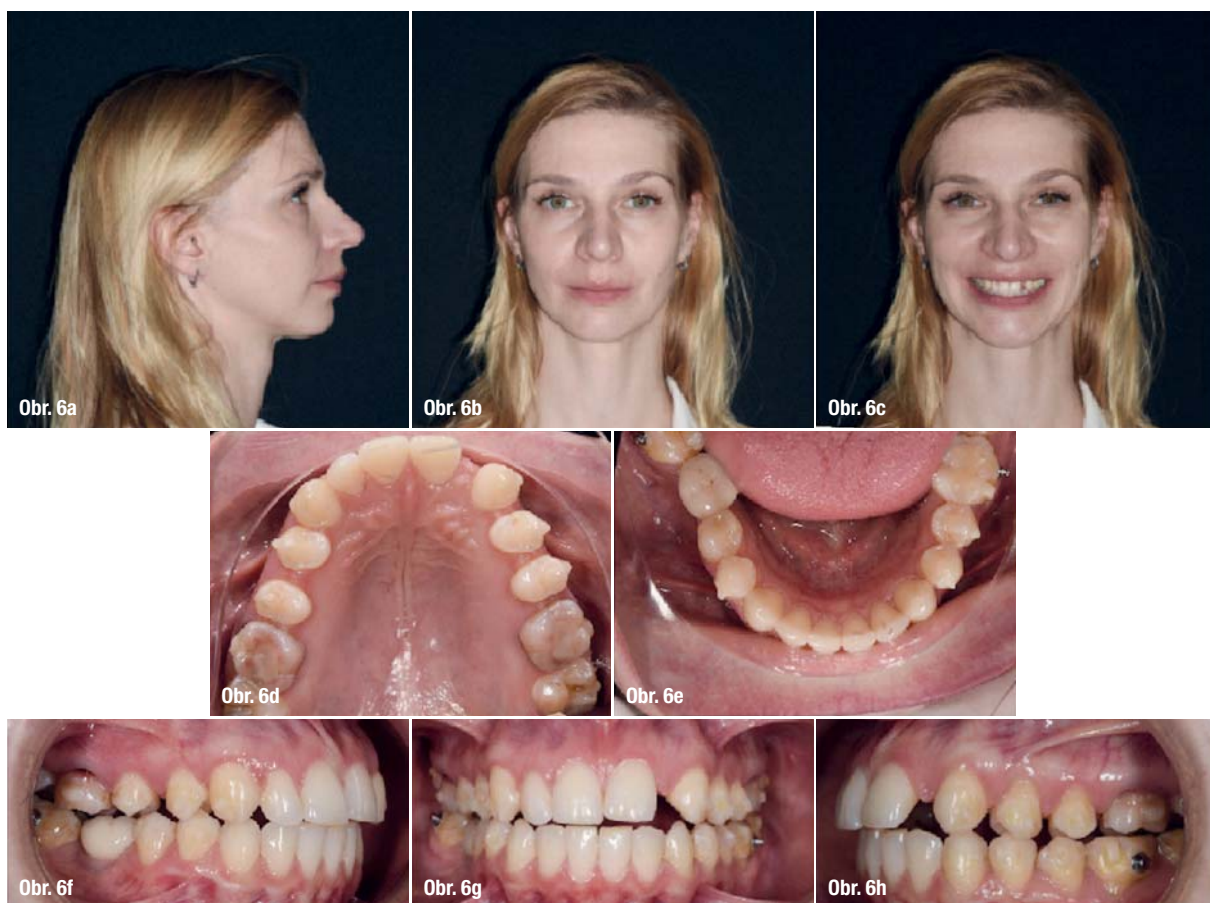Sklon zubu 21 byl způsoben absencí attachmentu na tomto zubu v původním výchozím terapeutickém plánu. Oba tyto problémy byly vyřešeny objednááním doplňkových alignerů s kontrolou torze a extruzí laterálních zubů, aby bylo dosaženo dobrých okluzních kontaktů v laterálních úsecích chrupu, a s použitím optimalizovaných attachmentů kontrolujících pozici kořenů ke korekci angulace horních středních řezáků (obr. 8).

### Výsledek terapie

Panoramatický RTG snímek po ortodontické léčbě ukázal dobrou paralelitu v horním levém frontálním úseku pro zavedení intraoseálního implantátu a konvergenci kořenů zubů 44 a 45 (obr. 9), ale vzhledem k tomu, že pacientka byla s výsledkem nadměru spokojena, rozhodli jsme se konvergencí kořenů již dále nezabývat. Po ukončení ortodontické terapie bylo dosaženo dokonalého postavení molárů a špičáků v I. tř. a vyrovnání středových rovin. Na intraose-



Obr. 5a–e: Schválený primární léčebný plán.



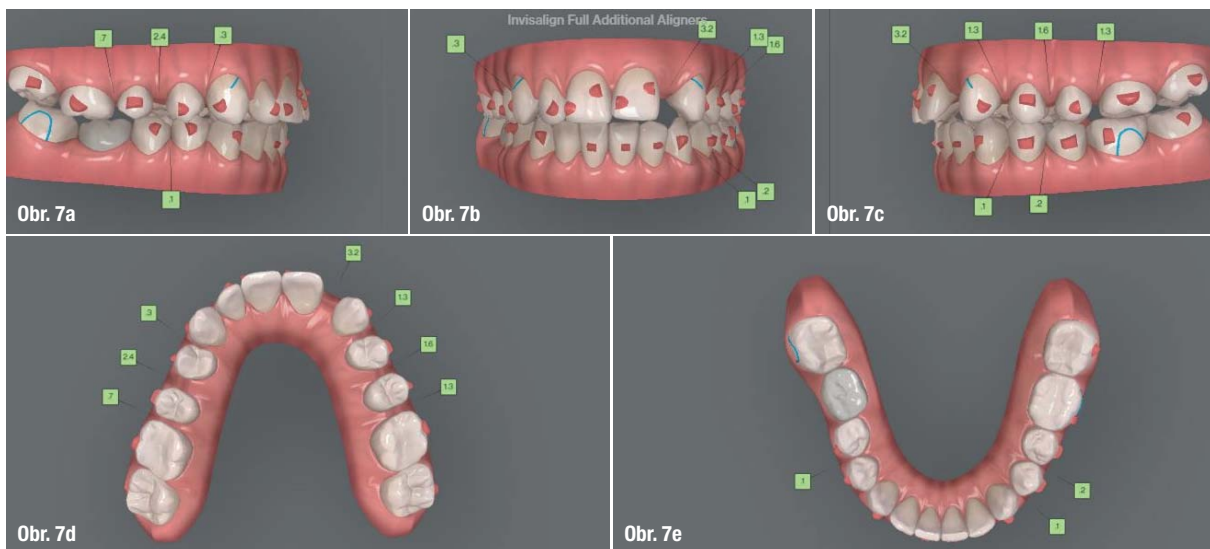Obr. 6a–h: Fotografie v průběhu léčby zachycující nutnost několika korekcí.

ální implantát v oblasti zubu 22 byla nejprve zhotovena provizorní korunka (obr. 10, 11) a později byla dokončena definitivní rekonstrukce zubu 12 a zhotovena definitivní korunka nesená implantátem. Bylo dosaženo vynikajícího konečného výsledku. Měkké tkáně v okolí implantátu se plně

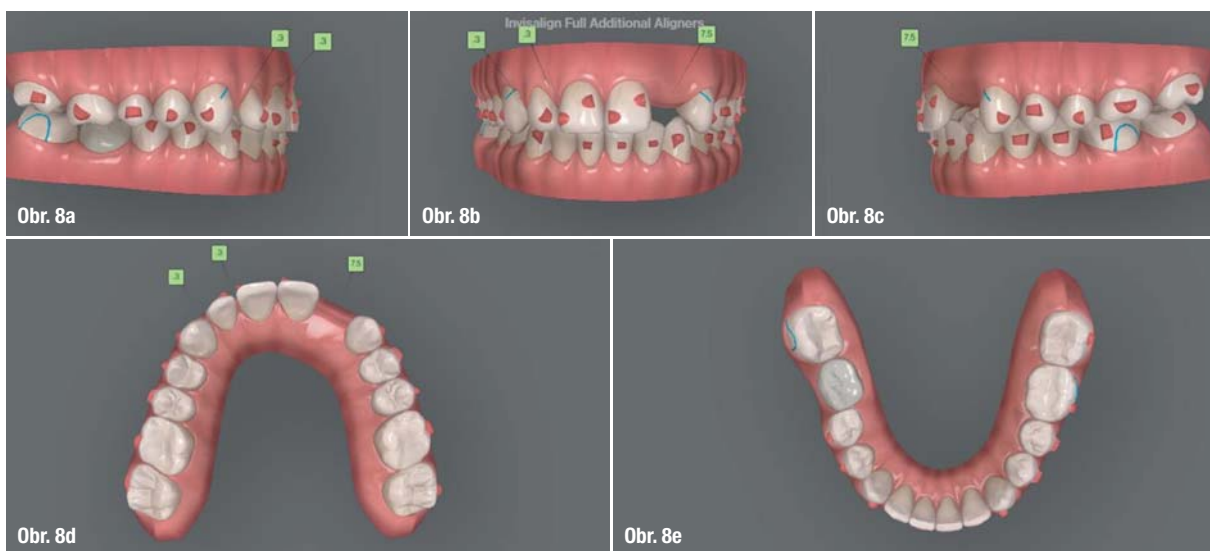zhojily, což přispělo k vysoké úrovni dosažené estetiky (obr. 12–15).

Pokud jde o výslednou kefalometrickou analýzu, byla zachována jak výška obličeje (LFH: 56,5 mm), tak i profil měk-

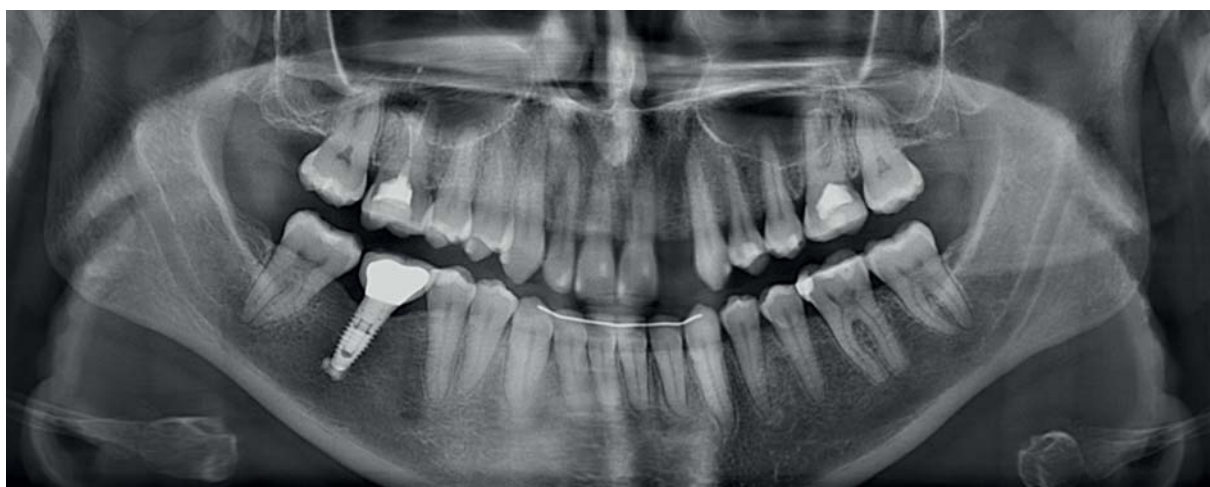



**Obr. 7a-e:** Intraorální situace v průběhu léčby.



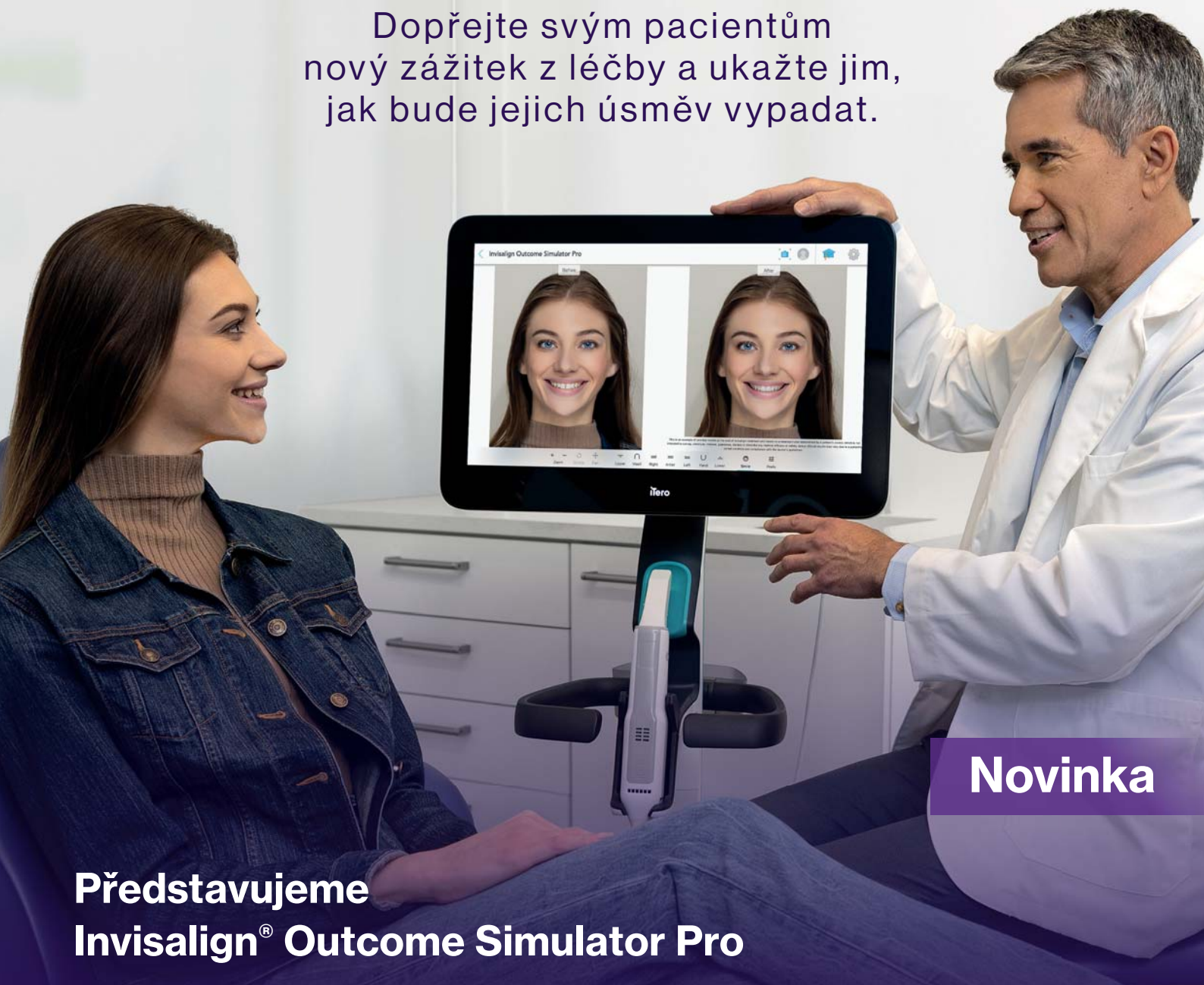**Obr. 8a-e:** Objednané doplňkové alignery.



**Obr. 9:** Panoramatický RTG snímek po ortodontické léčbě.

# EXPAND

Dopřejte svým pacientům nový zážitek z léčby a ukažte jim, jak bude jejich úsměv vypadat.



**Novinka**

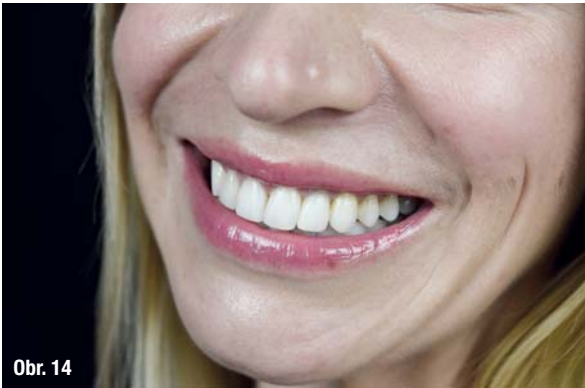## Představujeme Invisalign® Outcome Simulator Pro

Díky tomuto efektivnímu nástroji vzroste počet pacientů, kteří zahájí léčbu. Umožňuje zobrazit vysoce realistické vizualizace obličejů a předvést tak pacientům v ordinaci, jak jejich úsměv může vypadat. Dostupné pro iTero Element™ Plus Series.

Více informací na [itero.com](https://www.itero.com), kde můžete zároveň požádat o praktickou ukázkou přímo u vás v ordinaci.

it starts with **iTero™**





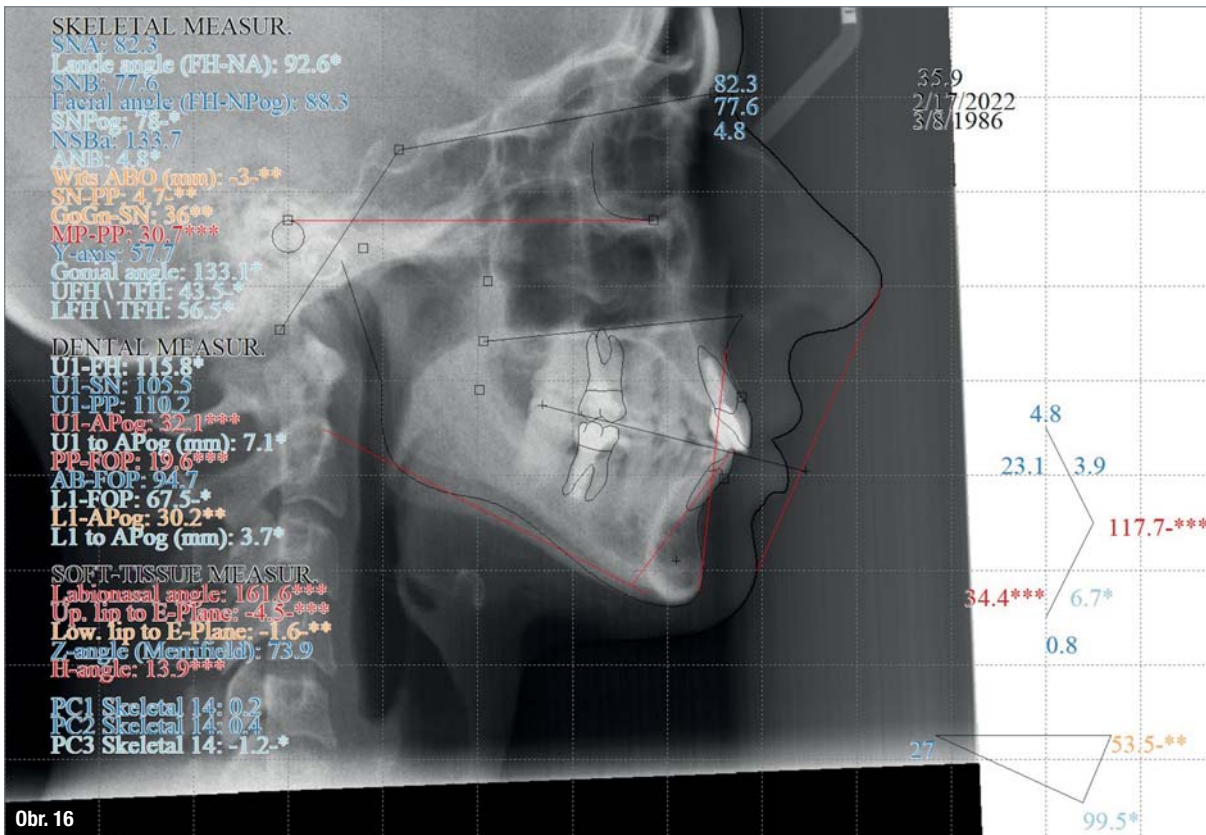
Obr. 14

Obr. 14: Detailní fotografie výsledného úsměvu.



Obr. 15

Obr. 15: Extraorální fotografie výsledného úsměvu.



Obr. 16

Obr. 16: Kefalometrický RTG snímek a analýza výsledné situace.

kých tkání. Inklinace horních řezáků byla zachována (Ui-FH: 115,8 °) a dolní řezáky byly mírně protrudované (Li-APog: 30 °; obr. 16).

## Diskuze

Dle údajů z literatury se kongenitálně podmíněná agenze horních laterálních řezáků vyskytuje u 3,5 až 6,5 % jedinců europoidní rasy, přičemž její výskyt je častější u žen než u mužů, a to v poměru 3 : 2.<sup>8-10</sup> Existují různé možnosti terapie, mezi které patří nahrazení chybějících postranních řezáků špičáky s úpravou jejich tvaru, ortodontické otevření mezery po postranních řezácích, protetická rekon-

strukce defektu, příp. autotransplantace. Lze konstatovat, že správnost volby ve smyslu uzavření mezery, resp. jejího otevření, stále zůstává hojně diskutovaným tématem mezi ortodontisty a protetiky.<sup>11,12</sup>

Podle údajů z literatury je uzavření mezery a nahrazení špičáky preferováno v případech jednostranně chybějících postranních řezáků, u vyváženého profilu, jsou-li špičáky a premoláry podobné velikosti a barvy, při bimaxilární protruzi nebo malokluzi II. třídy.<sup>13-15</sup> Otevření mezery je naopak upřednostňováno v případech malokluzi I. třídy, chrupu s mezerami v horní čelisti nebo velkých rozdílů ve velikosti špičáků a prvních premolárů.<sup>16</sup>