

aligners

international magazine of aligner orthodontics



I industry report

Invisalign Personalized Plan: una nuova funzionalità time-saver per medico e paziente

I industry report

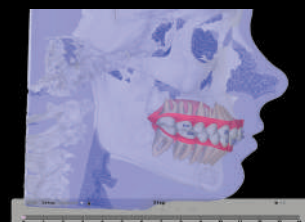
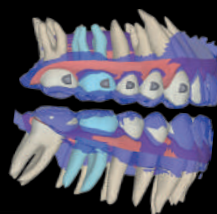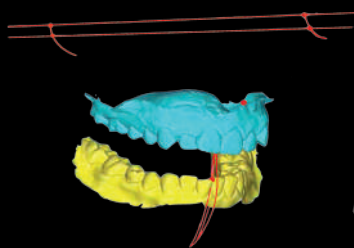Trattamento di un paziente adulto con affollamento lieve-moderato mediante NOXI, the 3D-printed night aligner

I case report

Un caso di IIa Classe con morso aperto e mancanza dell'incisivo centrale destro inferiore



Una nuova
filosofia
nel mondo
degli allineatori



La valutazione di fattibilità
del caso è sempre **gratuita!**


www.fasaligners.com



distributore esclusivo per l'Italia
www.orthopiu.it

FORESTADENT
GERMAN PRECISION IN ORTHODONTICS

Compliance del paziente e gestione del percorso terapeutico



Patrizia Biancucci

Gli allineatori trasparenti sono semplici dispositivi ortodontici su misura realizzati con materiali che si adattano perfettamente ai denti e offrono vantaggi estetici, pratici ed economici. Nel tempo è aumentata la complessità dei casi che possono essere trattati con allineatori, spaziando dai semplici allineamenti anteriori ai casi più impegnativi con severe malocclusioni. I notevoli vantaggi estetici fanno sì che il mercato si sia allargato ai molti pazienti che avrebbero rifiutato il trattamento con apparecchi fissi per cui le aziende studiano nuovi materiali e tecnologie all'avanguardia di scansione digitale per offrire prodotti sempre più confortevoli e più affidabili nel trattamento efficace delle malocclusioni.

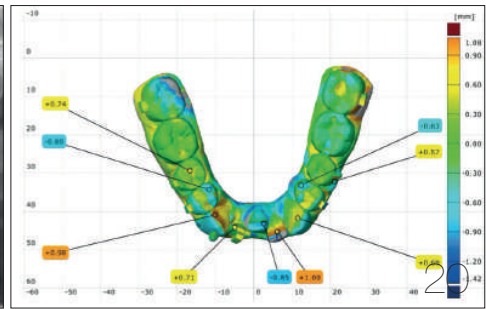
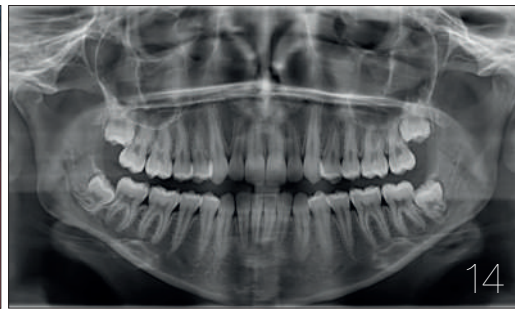
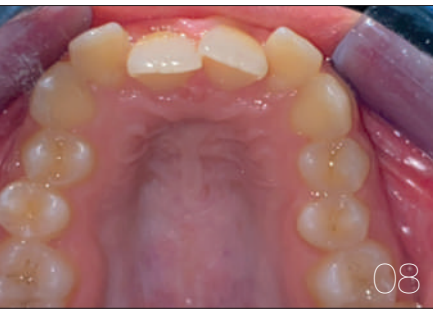Ma come tutte le innovazioni anche il "sistema" allineatori porta con sé delle criticità, prima fra tutte la compliance del paziente. Che si tratti di un dentista generalista o di un ortodontista specialista, il primo step è il saper intercettare un soggetto non solo dal punto di vista della malocclusione ma anche e soprattutto inquadrarlo nel suo insieme, vale a dire la tipologia psico-sociale, la capacità di essere interattivo con il medico, l'empatia che prelude a una buona relazione medico-paziente, elemento essenziale per uno screening iniziale che ci permette di decidere se possiamo proporre la terapia con allineatori.

Quindi la fase preliminare è la selezione del paziente adatto alla terapia con allineatori trasparenti e comunque meglio rinunciare a un caso piuttosto che avere un insuccesso che può ledere la nostra reputazione, quella dello studio, della casa produttrice e in casi non insoliti risolversi con un conflitto legale.

La prima visita corrisponde alla prima mossa di una partita a scacchi, alla quale seguiranno a cascata successi o insuccessi, tenendo conto che il monitoraggio riguarda sia lo spostamento dei denti come programmato e desiderato, sia l'aderenza psicologica che può essere messa in crisi da impazienza e/o stanchezza da parte del soggetto in cura.

Dunque gli elementi determinanti per raggiungere il risultato ottimale sono senza dubbio la compliance del paziente e la capacità di gestirlo nel corso della terapia, dando per scontati competenza e adeguata preparazione del medico odontoiatra.

_Patrizia Biancucci



editoriale

- 03 **Compliance del paziente** e gestione del percorso terapeutico
_P. Biancucci

news internazionali

- _ research
- 06 **Allineatori trasparenti: uno studio esamina la perdita di ancoraggio durante la distalizzazione dei molari mascellari**
_Dental Tribune International

industry report

- _ pianificazione del trattamento
- 08 **Invisalign Personalized Plan: una nuova funzionalità time-saver per medico e paziente**
_A. Bottino, N. Carugo
- _ affollamento lieve-moderato
- 14 **Trattamento di un paziente adulto con affollamento lieve-moderato mediante NOXI, the 3D-printed night aligner**
_F. Cremonini, F. Pepe, L. Lombardo, G. Siciliani

case report

- _ morso aperto di Classe II
- 20 **Un caso di IIa Classe con morso aperto e mancanza dell'incisivo centrale destro inferiore, trattato ortodonticamente con un trattamento ibrido con allineatori**
_A. Farina, W. Khan

industry report

- _ malocclusione secondaria
- 32 **Management ortodontico parodontale mediante sistematica FAS**
_G. Iodice
- _ espansione trasversale
- 38 **ALLEO+: una soluzione estetica per l'espansione trasversale lenta**
_M. Ciaravolo

case report

- _ espansione dento-alveolare
- 46 **Trattamento ortodontico Invisalign Comprehensive: case report**
_G. Iodice

aziende

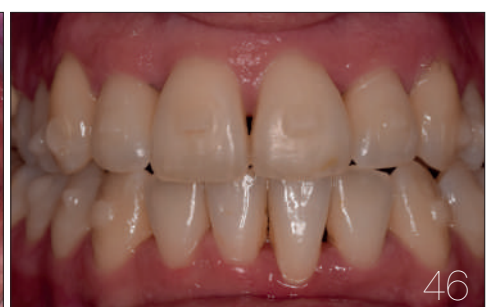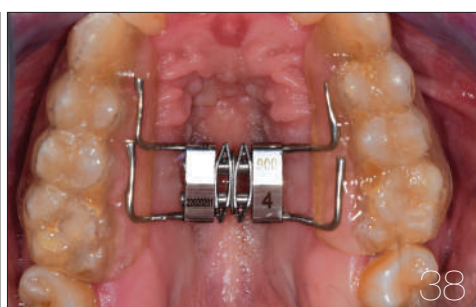
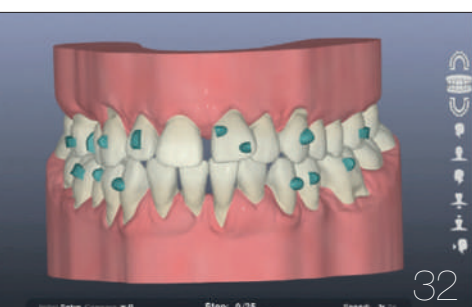
- 50 _ news

l'editore

- 58 _ gerenza

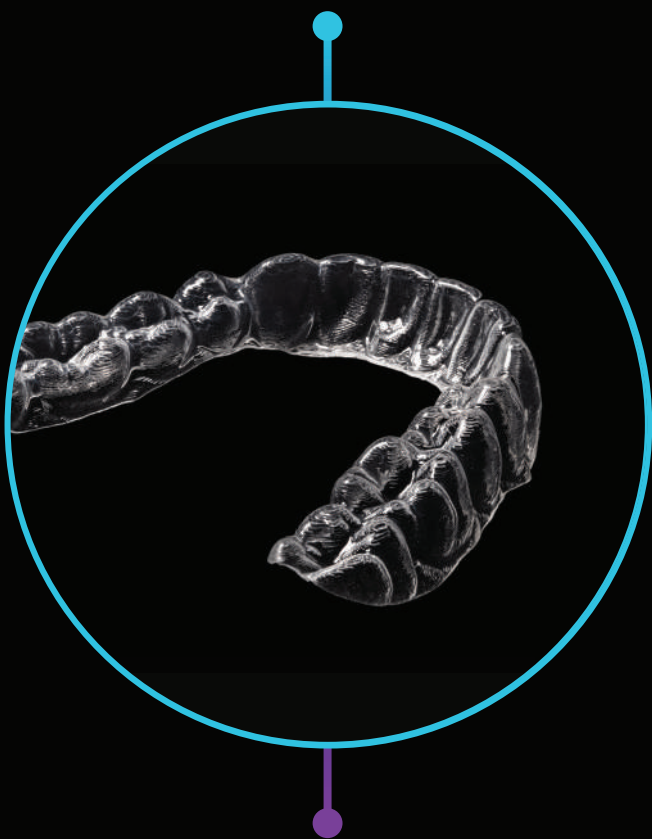

Immagine di copertina:
© Align Technology






**Le nostre nuove soluzioni
ortodontiche sono arrivate:
Scopri tutto sui nostri **3M™**
Allineatori**



Allineatori 3M™ Clarity™

Allineatori trasparenti: uno studio esamina la perdita di ancoraggio durante la distalizzazione dei molari mascellari

Autore _ Dental Tribune International



Cercando di colmare una lacuna nella letteratura, i ricercatori hanno analizzato la perdita di ancoraggio di premolari e canini che si verifica durante la distalizzazione dei molari mascellari in pazienti sottoposti a terapia con allineatori trasparenti per la malocclusione di Classe II. Hanno scoperto che il trattamento era efficace nell'ottenere il movimento di distalizzazione dei molari, ma hanno osservato una perdita di ancoraggio a livello dei canini superiori alla fine del primo movimento di distalizzazione dei molari mascellari.

I ricercatori, provenienti da due università di Roma e da un'università di Tirana in Albania, hanno affermato che solo pochi studi hanno analizzato la perdita di ancoraggio ottenuta durante il movimento di distalizzazione dei molari superiori nel trattamento con allineatori trasparenti, in particolare a livello dei premolari superiori e dei canini. Il loro studio retrospettivo¹ ha incluso 49 pazienti che erano stati sottoposti a terapia con allineatori trasparenti presso l'Università di Roma Tor Vergata durante un periodo di 12 mesi a partire da gennaio 2021. Tutti i pazienti sono stati sottoposti allo stesso protocollo di distalizzazione non estraiva dei molari utilizzando gli allineatori trasparenti Invisalign con attachment ed elastici di Classe II come ausiliari e hanno mostrato una compliance buona (44) o moderata (5).

Confrontando i calchi digitali 3D presi prima del trattamento e al termine del movimento di distalizzazione dei primi molari mascellari, i ricercatori hanno osservato una distalizzazione statisticamente significativa dei primi molari permanenti mascellari (2,5 mm) e una perdita di ancoraggio lieve e non significativa dei primi e

secondi premolari. È stato evidenziato un movimento mesiale statisticamente significativo dei canini superiori (1,33 mm).

I ricercatori hanno scritto: «La distalizzazione dei molari superiori ottenuta con la terapia con allineatori trasparenti consente di correggere la relazione di Classe II dovuta a una protrusione dentoalveolare mascellare o a moderate discrepanze scheletriche. Tuttavia, durante il movimento distale dei molari superiori, si sono verificati effetti collaterali sui denti di ancoraggio; in particolare, si è notato un significativo movimento mesiale dei canini superiori».

Discutendo i risultati, i ricercatori hanno sottolineato che la perdita significativa dell'ancoraggio è stata rilevata nei pazienti che avevano mostrato scarsa compliance con l'uso di elastici di Classe II. «Ciò indica che l'uso di elastici di Classe II a tempo pieno è stato in grado di generare una forza uguale e contraria alla forza di reazione nel settore anteriore, sostenendo il movimento di distalizzazione, rafforzando l'ancoraggio anteriore e contrastando gli effetti collaterali indesiderati», hanno affermato.

Lo studio, intitolato "Valutazione della perdita di ancoraggio durante la distalizzazione dei molari mascellari eseguita da allineatori trasparenti: uno studio retrospettivo sui calchi digitali 3D", è stato pubblicato online nel numero di marzo 2023 di *Applied Sciences*.

DIGITAL DENTISTRY SHOW • UNVEILING THE FUTURE OF DENTISTRY

+ 28 & 29 JUNE 2024

DIGITAL DENTISTRY SHOW

DIGITAL DENTISTRY SHOW • UNVEILING THE FUTURE OF DENTISTRY

Register at
www.dds.berlin



**Digital
Dentistry
Show**

In collaboration with



Digital
Dentistry
Society

Invisalign Personalized Plan: una nuova funzionalità time-saver per medico e paziente

Autori _ Andrea Bottino*, Nicolò Carugo**

**Laurea con lode in Odontoiatria e Protesi Dentaria nel settembre 2006.*

Master di Ortodonzia di secondo livello presso Università di Tor Vergata (Roma).

Libero professionista presso il reparto di Ortodonzia dell'Istituto Stomatologico Italiano di Milano. Main speaker del Corso intensivo di allineatori presso l'Istituto Stomatologico Italiano di Milano. Diamond II Apex Provider e clinical speaker Invisalign.

***Laureato nel 2018 in Odontoiatria e Protesi Dentaria presso l'Università degli Studi Milano-Bicocca.*

Perfezionato in Ortognatodonzia Clinica presso l'Università degli Studi di Milano nel 2019. Dal 2019 frequenta l'Istituto Stomatologico Italiano collaborando con il reparto di Odontoiatria Materno-Infantile.

Attualmente è specializzando in Ortognatodonzia presso l'Università degli Studi dell'Aquila.

Introduzione

L'Invisalign Personalized Plan (IPP) è un nuovo servizio offerto da Align Technology. Questa innovativa funzione è stata progettata con l'obiettivo di semplificare il processo di pianificazione del trattamento, consentendo di ottenere in modo più coerente ed efficiente i piani di trattamento desiderati.

Questa nuova funzione offre un nuovo modulo di prescrizione semplificato con la capacità di creare e gestire preferenze specifiche per ogni medico, incluse le scelte di prescrizione, le preferenze cliniche e le istruzioni speciali destinate a essere applicate in maniera specifica alle diverse tipologie di casi ortodontici. Il punto chiave dell'IPP è quindi offrire un'automazione senza precedenti di preferenze e istruzioni personalizzate applicate alla pianificazione del trattamento fin dal primo piano di trattamento ClinCheck ricevuto. Ciò si traduce in un notevole miglioramento della qualità della pianificazione e in una riduzione dei tempi di elaborazione, così da ottenere una migliore esperienza per medico e paziente.

Il processo inizia con la compilazione di un sondaggio online e con un'intervista con un Clinical Protocol Specialist di Invisalign. Si analizzano nel dettaglio le varie tipologie di malocclusione, trasferendo tutte le nostre preferenze cliniche e istruzioni specifiche all'interno di un modello programmato. Queste istruzioni includono protocolli di staging e l'uso di attachment per ogni malocclusione specifica. Per utilizzare IPP sarà necessario eseguire una prescrizione Flex, che si discosta dalla prescrizione tradizionale per il minor numero di passaggi. L'intelligenza

artificiale, istruita da noi tramite il questionario che è stato tradotto in codici, produrrà un piano ClinCheck automatico che rispecchia il nostro approccio di lavoro. Dopo il primo ClinCheck automatico, è sempre possibile consultare il tecnico per eventuali modifiche o procedere in autonomia con i comandi 3D e ClinCheck Live Update. È inoltre possibile rivedere il questionario nel tempo per aggiornare o modificare le informazioni, adattandole alle nostre strategie in evoluzione per trattare diverse tipologie di malocclusione. Con l'esperienza, i ClinCheck continueranno a diventare sempre più precisi e prevedibili, soddisfacendo le nostre aspettative. Il caso che segue è stato trattato utilizzando questa metodologia.

Caso clinico

Diagnosi

La paziente (12a-6m) presenta un volto ovale, lieve laterodeviante mandibolare a destra, buone proporzioni facciali, buona esposizione degli incisivi nel sorriso, un sorriso irregolare con ampi corridoi buccali, profilo armonico con leggera retrusione mandibolare (Figg. 1-4).

All'esame obiettivo intraorale si riscontra sul piano frontale un severo morso profondo con precontatto traumatico degli incisivi superiori contro la papilla retroincisiva e le rughe palatine anteriori durante la massima intercuspideazione, con overbite di 10 mm (Fig. 5).

Dalle foto laterali si evidenzia una malocclusione di Classe II divisione 2 con scissor bite dell'elemento 1.5 (Figg. 6, 7), mentre dalle foto

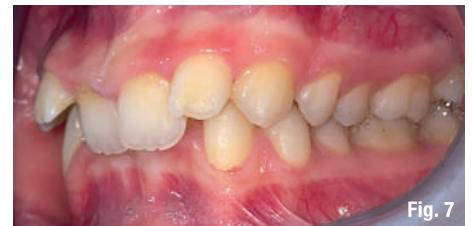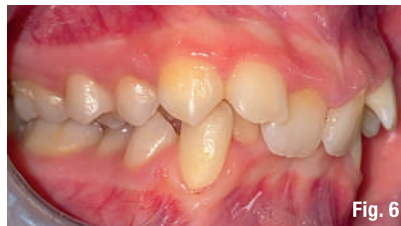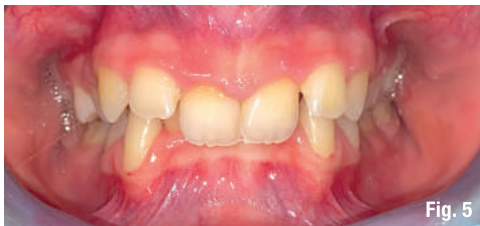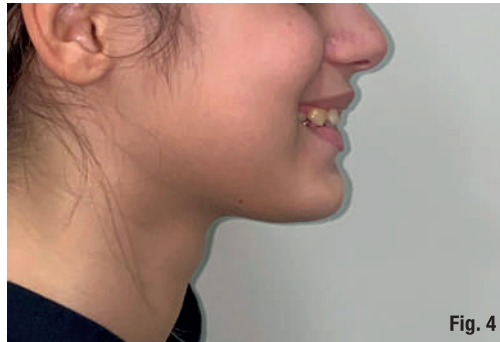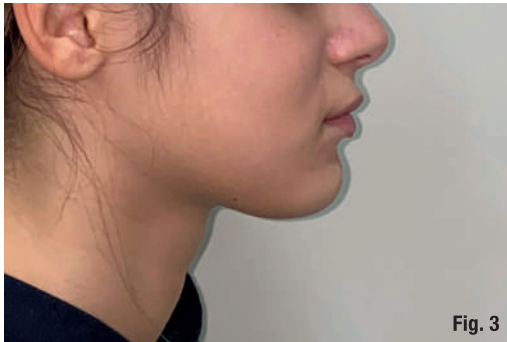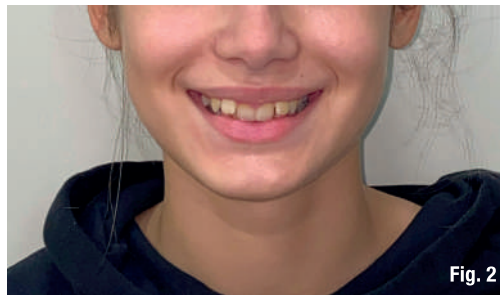


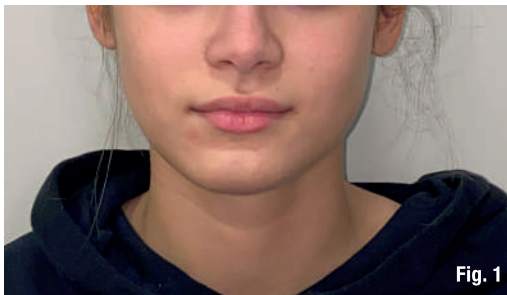Fig. 1_Viso pre-trattamento.
 Fig. 2_Viso sorriso pre-trattamento.
 Fig. 3_Profilo pre-trattamento.
 Fig. 4_Profilo sorriso pre-trattamento.
 Fig. 5_Frontale pre-trattamento.
 Fig. 6_Laterale destra pre-trattamento.
 Fig. 7_Laterale sinistra pre-trattamento.

occlusali si rileva un grave affollamento con contrazione di entrambe le arcate maggiore nella zona premolare (Figg. 8, 9).

L'analisi di Bolton mostra un eccesso superiore 3-3 di 2,34 mm (73,6%) e 6-6 di 2,76 mm (88,8%).

L'analisi cefalometrica evidenzia una Classe II scheletrica, modello facciale normodivergente, angolo interincisale aumentato, incisivi superiori e inferiori retroinclinati (Fig. 10).

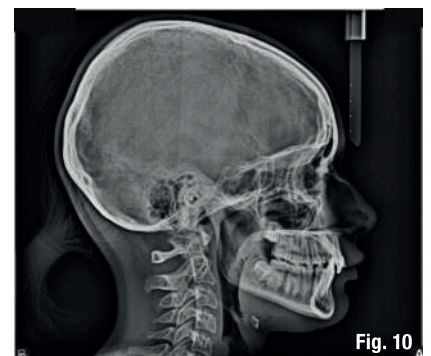
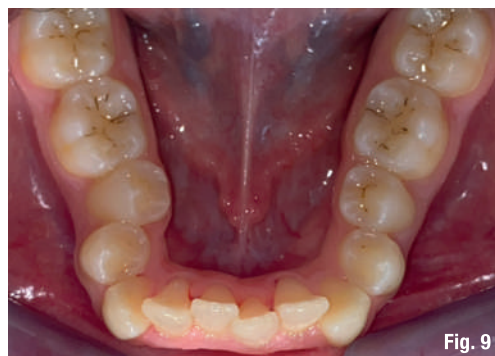
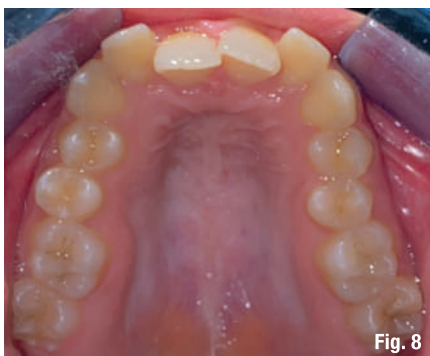Fig. 8_Occlusale superiore pre-trattamento.

Fig. 9_Occlusale inferiore pre-trattamento.

Fig. 10_Teleradiografia pre-trattamento.