

# roots

international magazine of endodontics

1 2022 Türkiye Baskısı

## \_vaka raporu

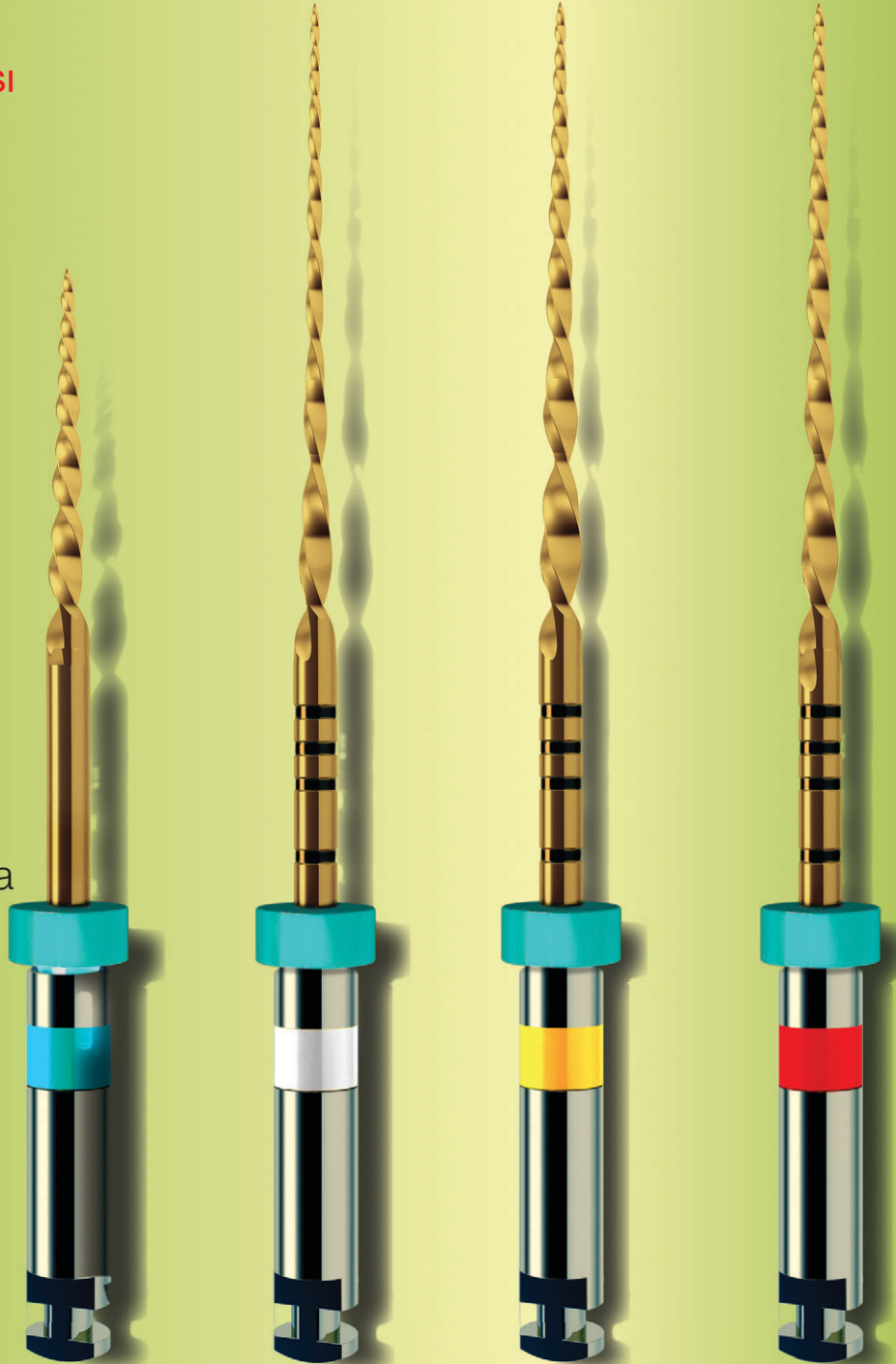
Hedef endodontik mikrocerrahi

## \_teknik

Kompleks kök kanal sistemlerinin tedavisi – zorlayıcı ama başarılıdır

## \_derleme

İrrigasyon aktivasyonunda lazer teknolojisi



zumax



# OMS2000

## DENTAL MICROSCOPE

Üstün optik performans için;  
Yeni Zumax OMS2000  
Daha hafif, daha ergonomik.

ISSN 1307-7791

**roots**

international magazine of endodontics

**1** 2022  
Türkiye Baskısı**Yayıncı**  
Vestiyer Yayın Grubu**Sahibi**  
Bülent Manav**Editör**  
Doç. Dr. Mustafa Gündoğar  
mustafagundogar@msn.com**Kurumsal Satış Müdürü**  
Elif Taman Yazıcı**Sorumlu Yazı İşleri Müdürü**  
Rahmi Çelikağ**Yazı İşleri**  
Elvan Genç**Haber Merkezi**  
habermerkezi@vyg.com.tr**Uluslararası İlişkiler Yönetimi**  
Muhammet İhvan**Tercüme**  
Dt. Abdulkadir Tiftik  
Dt. Meryem Hacıfettahoğlu**Roots Dergisi Grafik**  
Hakan Zengin**Bilimsel Danışma Kurulu**  
(Soyadı Alfabetiğine Göre)Doç. Dr. Taha Özyürek (Başkan)  
Prof. Ebru Özsezer Demiryürek  
Prof. Dr. Kürşat Er  
Prof. Dr. Nimet Gençoğlu  
Prof. Dr. Nicola Mary Grande  
Prof. Dr. Mehmet Baybora Kayahan  
Prof. Dr. Alper Kuştarıcı  
Prof. Dr. Emre Nagaş  
Prof. Dr. Gianluca Plotino  
Dr. Simone Staffoli  
Doç. Dr. Gülşah Uslu  
Doç. Dr. Koray Yılmaz**Publisher and Chief Executive Officer**  
Torsten Oemus**Chief Content Officer**  
Claudia Duschek**Dental Tribune International**  
Holbeinstr. 29, 04229 Leipzig, Germany  
Tel.: +49 341 4 84 74 302  
Fax: +49 341 4 84 74 173  
General requests: info@dental-tribune.com  
Sales requests: mediasales@dental-tribune.com  
www.dental-tribune.com**Adres Bilgileri**Meridyen Plaza, Eski Çırpıcı Yolu No: 1/530  
34010 Merter / İstanbul  
T 0212 481 02 20 • F 0212 481 02 46  
bilgi@vyg.com.tr  
vyg.com.tr | drvesta.com**YAZARLARA NOTLAR**

roots dergisi, kendi alanında, öncelikle bilimsel araştırmalara açıktır. Dergide, Yayın Kurulu'nun denetiminden geçen yazılar yayınlanır. Gönderilen yazılar, daha önce hiçbir yerde yayınlanmamış olmalıdır. Yazılar, incelendikten sonra sonuçlar yazarlara bildirilir ve uygun görülenler yayınlanır. Yazılardan doğacak her türlü bilimsel ve yasal sorumluluk yazarlarına aittir. Dışkimiğinde roots Yayın Kurulu, yazılarda değişiklik yapmaya mezundur. Yayınlanmayan yazılar, iade edilir. Yayınlanmak üzere sıraya konulan yazıların sahiplerine (istedikleri takdirde) "Kabul Yazısı" gönderilir. Gönderilen yazının bir nüshası da e-posta adresimize ulaştırılmalıdır. Böylece dizgi ve baskı sırasında meydana gelebilecek yazım hataları önlenmiş olacaktır. Fotoğraflar, dijital ortamda ve 300 dpi çözünürlükte olmalı; TIFF veya JPEG formatında kayıt edilmelidir.

**roots\_Telif Hakkı Kuralları**

\_Dental Tribune International GmbH firmasından bu sayıda basılan veya tercüme edilen ve yeniden basılan materyalin telif hakkı Dental Tribune International GmbH tarafından telif hakkı ile korunmaktadır. Bu tür materyaller Dental Tribune International GmbH'nin izniyle yayınlanmalıdır. roots, Dental Tribune International GmbH'nin bir ticari markasıdır. Dental Tribune International GmbH © 2022 - Tüm hakları saklıdır.

Dental Tribune International GmbH'nin önceden yazılı izni olmadan, tamamen veya kısmen, herhangi bir dilde çoğaltılması kesinlikle yasaktır.

Dental Tribune International GmbH, klinik bilgileri ve üreticilerin ürün haberlerini doğru bir şekilde bildirmek için her türlü çabayı göstermektedir, ancak ürün taleplerinin geçerliliği veya yazım hatalarından sorumlu değildir. Yayıncı ayrıca, reklam verenler tarafından yapılan ürün adları, hak talepleri veya beyanlardan da sorumlu değildir. Yazarların görüşleri kendilerine aittir ve bunlar Dental Tribune International GmbH'nin görüşlerini yansıtmayabilir.

Dental Tribune International, Almanya tarafından bu sayıda çevrilen ve basılan tüm yayın materyallerinin telif hakkı Dental Tribune International GmbH'a aittir. Tüm hakları saklıdır. Dental Tribune International GmbH, Holbeinstr. 29, 04229 Leipzig, Germany'nin izni ile yayınlanmıştır. Dental Tribune International GmbH ve Vestiyer Yayın Grubu'nun önceden yazılı izni olmadan, tamamen veya kısmen, herhangi bir dilde çoğaltılması kesinlikle yasaktır. roots, Dental Tribune International GmbH'nin bir ticari markasıdır.

Dergi Adı Roots, Yayın Türü Süreli-Yaygın, Yönetim Yeri Eski Çırpıcı Yolu No:1/530 34010 Merter/İstanbul, Basım Yeri Hat Bakı Sanatları San. ve Tic. Ltd. Şti. Litros Yolu 2. Matbaacılar Sitesi A Blok No: ZA5 Topkapı / İstanbul, Tel 0212 613 75 96 Matbaa Sertifika No 49114 Basım Tarihi 24.05.2022

18<sup>th</sup> Greatist Professional Dental Meetings & Expo

# Beautiful Days for Dentistry



**GREATIST**  
**2022**

21-23 October 2022, Istanbul  
Grand Cevahir Convention Center

[t](#) [f](#) [@](#) greatistpro



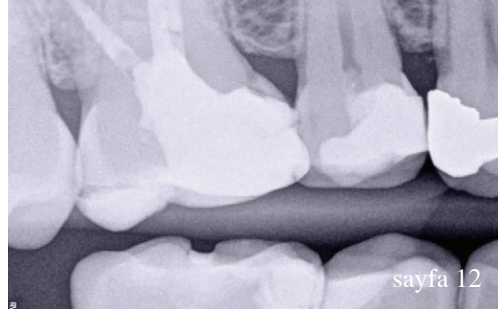
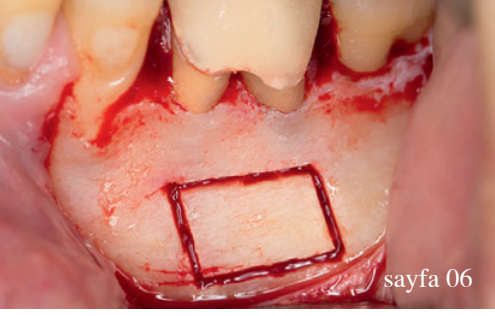
**DISSİAD**  
TÜRKİYE DİŞİ HEKİMLERİ VE DİŞ HEKİMLERİ BİRLİĞİ

**dti** Dental  
Tribune  
International



Gutta Percha Obturation Device

Fi-E & Fi-P



## editörden

05 **Saygıdeğer** Meslektaşlarım,  
\_Doç. Dr. Mustafa Gündoğar

## vaka raporu

06 **Hedef** endodontik **mikrocerrahi**  
\_Dr. Hugo Sousa Dias, Prof. Paula Andrea Villa Machado ve Dr. Felipe Restrepo

## linik raporu

12 **Kalsiyum silikat** esaslı endodontik materyaller:  
**Klinik bir bakış**  
\_Dr. Jenner Argueta & Dr. Benjamín Rodríguez

## teknik

20 **Kompleks kök kanal sistemlerinin** tedavisi –  
zorlayıcı ama başarılabilir  
\_Dr. Ralf Schlichting

28 Devamlı ısıyla kondenzasyon: **Yeni kablosuz dolum**  
**sistemi**  
\_Dr. Gary Glassman

## derleme

34 **İrrigasyon** aktivasyonunda **lazer** teknolojisi  
\_Dt. Melike Güvendî, Dr. Öğr. Üyesi Erhan Erkan,  
Dr. Dt. Toygan Bora, Doç. Dr. Mustafa Gündoğar

## ürün tanıtımı

38 **Ürün** Tanıtımı

## haberler

42 Sandıktan “Değişim” Çıktı  
42 Dental Sektör, DİŞSİAD’ın Geleneksel İftar  
Yemeğinde Buluştu Yemeğinde Buluştu  
43 Medikalde Yeni Pazar Hedefi, ABD ve Afrika  
43 İTO’nun Sektörel Toplantısında Dental Turizm  
Masaya Yatırıldı  
44 Sağlık Sektöründe Siber Saldırlara Dikkat  
44 ‘İyi Hal Belgesi’ Başvuruları Arttı  
45 500 Parçalık Koleksiyonuyla Diş Sağlığı Müzesi  
45 A’dan Z’ye Diş Sağlığı, Yeditepe Diş TV’de

## üniversite\_tanıtımı

46 **Endodontide ilerlemek isteyenler** sevsinler ve sabırlı  
olsunlar

## röportaj\_eğitim

48 Diş hekimleri için **İngiltere’de yaşam rehberi**

## röportaj\_dental

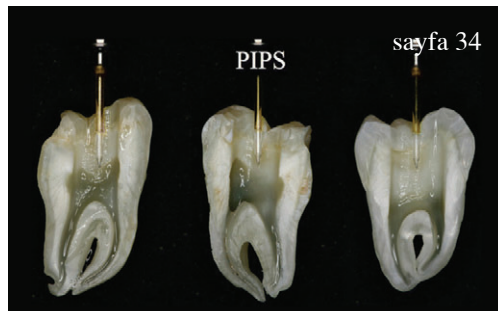

50 **Mikroskop** bir endodontistin en etkin silahı

## ajanda

52 Roots **ajanda**

## kitap\_inceleme

54 **Kitap** İnceleme



# Saygıdeğer Meslektaşlarım,

\_Türkiye'nin ilk ve tek endodonti dergisi **roots**'un yeni bir sayısını daha sizlerle buluşturmanın mutluluğunu yaşıyoruz. Yoğun uğraşlar sonucu tamamladığımız dergimizin bu sayıdaki konuları ilginizi çekecektir. Vaka raporları, derleme ve teknik makaleler bu sayımızın öne çıkanları arasında. Ayrıca sizler için renkli röportajlar da hazırladık.

Gelişen teknoloji ile birlikte endodonti'de yeni nesil sistemleri sıklıkla duymaya başladık ve bizler de **roots** ailesi olarak bu yeni sistemleri yakından takip ediyor ve elimizden geldiği kadar sizlerle paylaşıyoruz. Önemli bulduğumuz haberlerden bir seçkiyi, yine sizler için sunuyoruz. Ürün ve kitap tanıtımları ilerleyen sayfalarda sizleri bekliyor.

Ayrıca 2 yıl aradan sonra, ajandanıza kaydetmek isteyebileceğiniz bilimsel buluşmaların artması da normalleşme adına sevindirici. Pandeminin etkisini azalttığı artık yavaş yavaş normale döndüğümüz bu aylarda nihayet kongrelerde buluşmaya başlıyoruz. Önce Türk Endodonti Derneği'nin Mardin'deki Bilimsel Kongresi sonra da IDEX için İstanbul'da siz değerli meslektaşlarımızla buluşuyoruz. Şimdiden herkese sağlıklı ve mutlu bir yaz dönemi geçirmesini diliyorum. İçinizdeki endodonti aşkı hiç bitmesin.

Saygılarımla

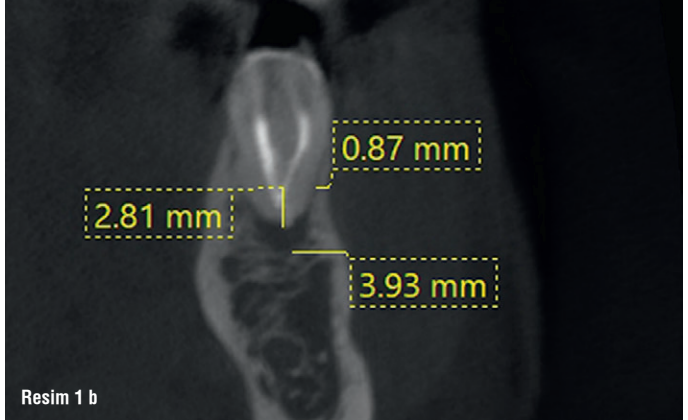
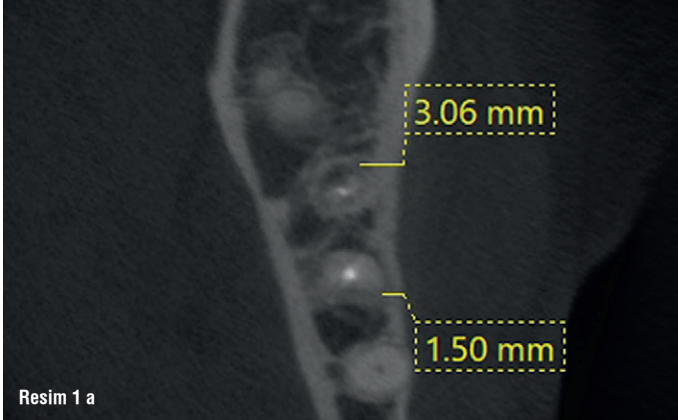
*Mustafa Gündoğar*

Doç. Dr. Mustafa Gündoğar  
Editör



# Hedef endodontik mikrocerrahi

**Yazarlar**\_Dr. Hugo Sousa Dias, Prof. Paula Andrea Villa Machado ve Dr. Felipe Restrepo, Portekiz & Kolombiya



**Resim 1 a-n:** #36'nın pre-op KIBT taraması. Aksiyel (a), koronal (b) ve sagittal (c) görüntüleri, mesial ve distal köklerin apikal uçlusunun ve sağlam bukkal kortikal kemiğin etrafında hipodens alanlar gösterdi. Kortikal pencerenin sınırlarını belirleyen şablon, her iki kökün apikal alanına doğru bir şekilde ulaşmak için tasarlandı (d). Mikrocerrahi sırasında şablon uyumlandı (e), kortikal pencerenin sınırları kemik üzerinde işaretlendi (f) Piezotome CUBE LED anguldurmasına takılmış bir testere kullanıldı, kemik kesildi ve uzaklaştırıldı (g&h), apikal alana ulaşıldı ve apisektomi yapıldı, apikal kavite preparasyonu ile mesial ve distal köklerin retrograd dolgusu yapıldı (i). Son olarak, kortikal pencere yerine koyuldu ve kollajen süngerlerle stabilize edildi (j). #36 nolu dişin işlemin hemen sonrası post-op radyografi (k). İki yıllık takipte KIBT taraması, aksiyel (l), sagittal (m) ve koronal görüntüleri (n).

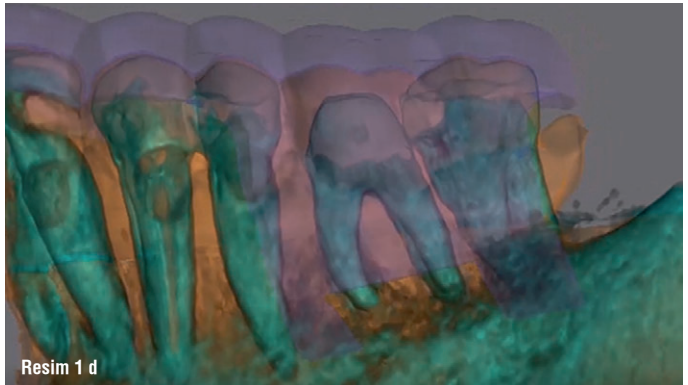
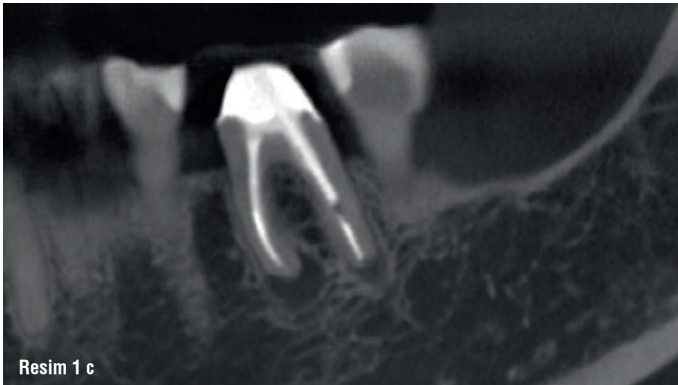
Endodontik mikrocerrahi (EMC), geleneksel cerrahi yaklaşımlarla kıyaslandığında daha etkili bir tedavi haline gelmiştir. Teknik gelişmeler dikkate alınmaksızın, özellikle zor erişimli, sağlam kalın bukkal kortikal kemik ve anatomik engelli vakalarda kök apeksini lokalize etmek zor olabilir. Bu makale, kök apeksine erişim amacıyla osteotomiye rehberlik etmek için tasarlanan 3D basılmış bir şablonun kullanımıyla yeni bir yaklaşımı anlatmaktadır.

## Giriş

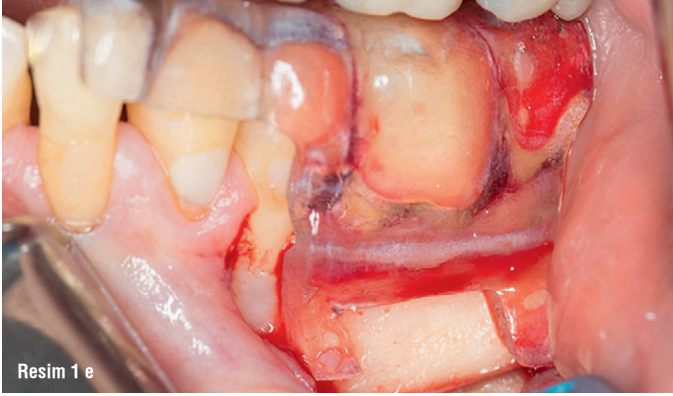CAD/CAM ve 3D baskı teknolojisi uygulamaları, ilk olarak 1990'larda geliştirilmiş ve diş hekimliği için kullanılmıştır. Başlangıçta bu teknik sabit restorasyonların üretiminde kullanılmış, ancak çoğunlukla

implant bölgesi hazırlama ve implant yerleştirme için kılavuz şablonların üretiminde oral cerrahide uygulanmıştır (1, 2). Günümüzde, KIBT'nin (CBCT) piyasaya sürülmesinden beri CAD/CAM ve 3D baskı, yakın zamanda rehber şablonların kullanımının gösterildiği endodonti de dahil olmak üzere diş hekimliğinde çeşitli uygulamalara sahiptir (2).

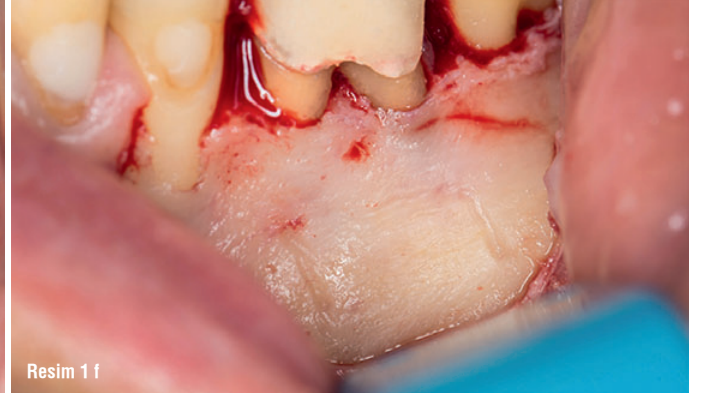
Bu şablonlar, kalsifiye kanallarda endodontik erişimi ve osteotomiye yönlendirmek için kullanılır (1-3). EMC, cerrahi olmayan kök kanal tedavisi veya kanal tedavisi tekrarının başarısızlığından sonra, kalıcı periapikal periodontitis tedavisi için seçeneklerden biridir (2-4). Yıllar içinde endodontik ekipman, aletler ve malzemeler iyileştirilmiş ve



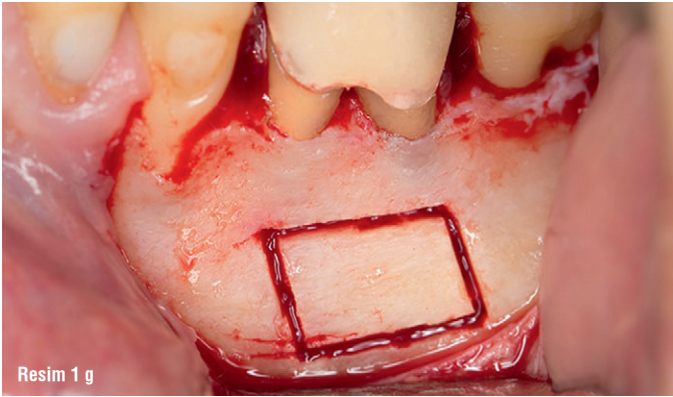




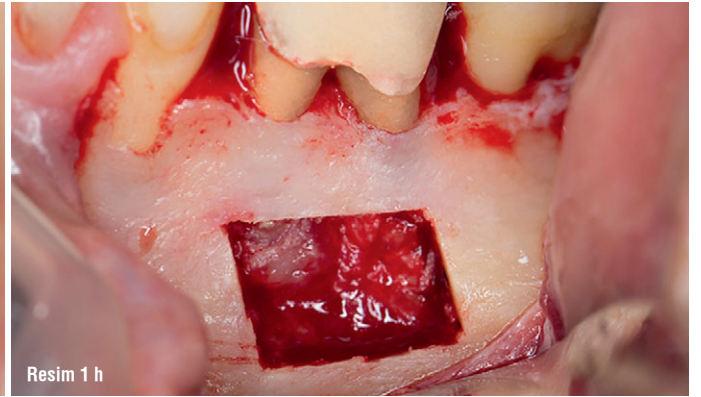
Resim 1 e



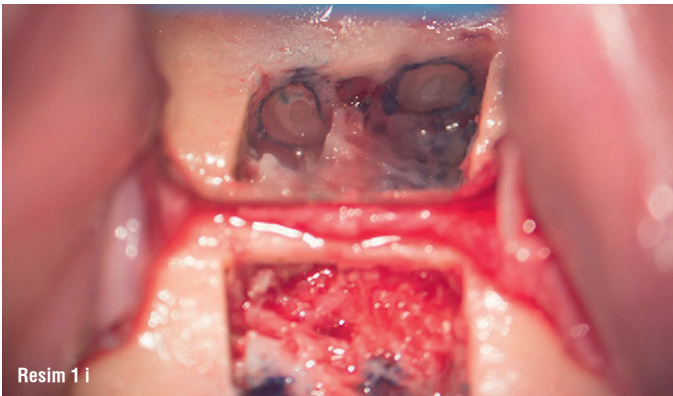
Resim 1 f



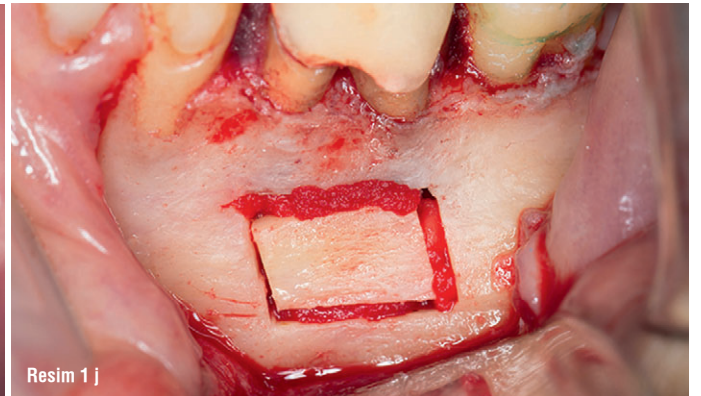
Resim 1 g



Resim 1 h



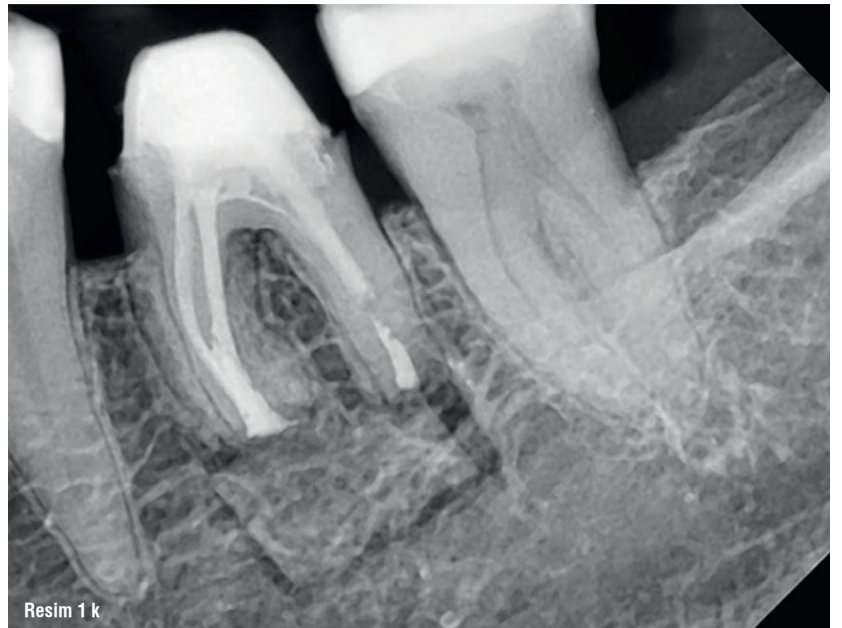
Resim 1 i



Resim 1 j

daha iyi teknikler geliştirilmiştir. Bu gelişmeler, apikal anatomiye daha iyi anlamaya olanak sağlamış ve endodontik cerrahinin başarı oranını artırmıştır. Dolayısıyla daha etkili bir tedavi haline gelmiştir (2, 3, 5).

EMC, anatomik sınırlar ve preoperatif radyograf- lar ya da KIBT ölçümleri baz alınarak hedeflenen bir osteotomi ve kök ucu rezeksiyonu gerektirir ve dental mikroskop tarafından sağlanan büyütme ve aydınlatmanın kullanımı ile mikroaetlerin doğru kullanımını birleştirir (1, 3, 5). Bu, kök apikallerinin daha kolay teşhisi, daha küçük osteotomiler ve kortikal kemik devamlılığı ile dental yapıların ve kök boyunun korunmasına imkan veren daha sığ rezeksiyon açalarına, daha hassas ve öngörülebilir erişime izin verir (3, 5). Ayrıca dental mikroskopların kullanımı, isthmuslar, mikroçatlaklar, lateral kanallar ve kök ucu preparasyonu ve dolgusu



Resim 1 k