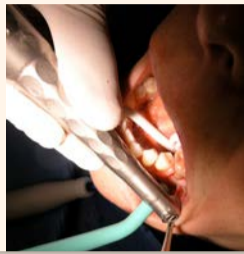



## IRÁNYVONALAK, ALKALMAZÁSOK

Manapság a lehető legjobb esztétikai eredmény elérése került a fogorvosi beavatkozások fókuszpontjába. A páciensek panaszai között az ínmosoly is gyakran szerepelhet...

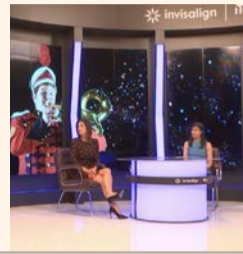→ 4. oldal



## GYAKORLÓ FOGORVOS AJÁNLIJA

A lézereket mind segédeszközként, mind pedig teljesen független, bizonyítékokon alapuló eszközként használják a fogászat gyakorlatilag minden területén, főleg a különböző hullámhosszúságú lézerekben rejlik...

→ 6. oldal



## RENDEZVÉNY

A 2020. évi Invisalign Tudományos Szimpóziumot egy valódi tv stúdióból folytatták le május 15-16-án. Az előadók listáján világszínvonalú klinikai és fogszabályozó szakorvosok szerepeltek...

→ 14. oldal

## Hogyan javította a COVID-19 a praxisomat?



Amikor dr. Pam Maragliano-Muniz 2020. március 12-én, egy három hónapos hétvégére bezárta rendelője ajtaját, tudattalanul az önreflexió világába cseppent és messze meghaladta saját magát és elkötelezettségét hivatása iránt.

Mindannyian tudják, hogy szeretem a fogászatot – ez magától értetődik. Amikor azonban a praxisomat a COVID-19 miatt szüneteltettem, idő adatott nekem a praxisom gyengeségeinek felmérésére, megoldások felkutatására is – lehetőséget kaptam ezek kijavítására.

Meg fogom ünnepelni a rendelő megvásárlásának hatéves évfordulóját. Annak ellenére, hogy szeretem a betegeimet és az autonómiát, hogy „az utamat” megtehessem, mindig is tudtam, hogy nem volt megfelelő a csapatom és én sem voltam az. Hallottam a rendelő megvásárlása utáni „tisza ház” javaslatát, de úgy döntöttem, hogy lehetőséget adok új alkalmazottaimnak, és a lehető leghosszabb ideig tartom őket. Noha a csapatom vitathatatlan pozitív tulajdonságokkal rendelkezett, tudtam, hogy a rendelő újraindításával teljesen új alapokra kell helyeznem magamat és a csapatomat is.

### Az első dolog, amit meg kell változtatni: csapatom

Néhány hét telt el azóta, hogy újból megnyílt irodám, és a klinikai csapatom 50%-át „kicséréltem”. Drasztikusnak tűnik, de kedves barátom, Dr. Lou Shuman néhány hónappal ezelőtt azt mondta nekem, hogy „soha nem voltak jobban képzett emberek, mint jelenleg.” Igaza volt. Kíváncsi lehet, hogy találtam ilyen csodálatos embereket. Nos, van egy kis szerencse és tündérpor, de ezt

tettem: megkérdeztem a barátaimat.

Szüksége van higiénikusra? Mondja el ismerőseinek, hogy segítsenek; pár nap után kaptam néhány hihetetlen szakembert – interjút is rendeztünk az irodámban. Mindegyik annyira lenyűgöző volt; az egyetlen probléma az volt, hogy azt kívántam, bár valamennyit felvehetném! Az első alkalommal az egész csapatomat kiválasztottam, és azt hiszem, végre jól sikerült.

### A második dolog, amit meg kell változtatni: marketing

Úgy döntöttem, itt az ideje, hogy némi erőfeszítést tegyenek a marketingre, és hogy jobban megfeleljenek az online gyakorlatnak. Házon belüli megtakarítási tervet hajtottam végre azok számára, akik nem biztosítottak/alulbiztosítottak. Ezenkívül úgy döntöttem, hogy beruházok egy közösségi média marketing kezdeményezésébe.

### Harmadik dolog, amit meg kell változtatni: a vakációra vonatkozó gondolataim

Mindig az a típus voltam, aki mindig elérhető, vakáció alatt is – azt gondoltam, ez hasznos a betegeim és a csapatom számára is... de ez nem engedi meg a valódi pihenést, a szellemi kikapcsolást a munkából. Most, hogy tudom, hogy 12 hétig bezárhatok súlyos vészhelyzetek nélkül, tudom, hogy végre elmehetek nyaralni! Görögország a vírus miatt most nem jön össze, de jövőre igen! Azt mondják, ott minden felhőnek más színe van.

Forrás: www.dentistryiq.com

## Két hullám közt elment a nyár

Katona József

Az egészségügy májusi „újraindítása” óta mind nyilvánvalóbb, hogy a közeli jövőből csak egy látszik biztosan: a sokarcú bizonytalanság. Magyarország ugyan viszonylag kevés áldozattal vészelt át az első COVID-hullámot, ám e tavasz után már nem volt visszaút az ágazat korábbi működéséhez. Ebben a vírusfenyegetés társadalmi-gazdasági hatásai és a védekezésre hivatkozó kormányzati intézkedések egyaránt szerepet játszottak. Például a nem sürgős orvosi beavatkozások betiltása azonnal lenullázta a piacról élő fogászati vállalkozások bevételeit. Ám a kereslet akkor sem épült újra, amikor e tilalmat feloldották. Részben azért, mert időközben az ágazatot tápláló egészségturizmus is összeomlott. A félelem és a megannyi korlátozás miatt az emberek már nem akartak, illetve nem tudtak utazni. A KSH adatai szerint májusban nálunk a külföldi turisták száma 99%-kal volt kisebb, mint egy évvel korábban. Az ágazatot ért veszteségek érzékeltetésére az Index idézte azt a becslést, miszerint a külföldi fogbetegek kezelése egy „békeévben” közel egymillió

vendégéjszakát generál Magyarországon. Az utazási piac felélédeése ma igen bizonytalannak látszik: a Turisztikai Világszervezet felmérése szerint (talán) jövőre, az év végére állhat helyre a globális turizmus.

A Pénzcentrum összegzése szerint a kialakult helyzet több mint 13000 vállalkozást és közel 20000 munkahelyet sodort veszélybe a fogászatban. A szakma képviseletében emiatt többen és többször fordultak a kormányzathoz célzott segítségért. Dr. Gerle János, a Magyar Orvosi Kamara Fogorvosok Területi Szervezetének elnöke még márciusban petícióban kérte a válság enyhítését a humán és a pénzügyi tárca vezetőitől. Azzal érvelt, hogy a hazai fogászati ellátó rendszer olyan társadalmi és gazdasági érték, amit „működési és finanszírozási formától függetlenül a veszélyhelyzet ideje alatt egyben kell tartani”. Ám ahogyan a dental.hu is írta akkoriban: «Fogorvosok, fogtechnikusok, asszisztensek mindennap reménykedve nézik az Operatív Törzs sajtótájékoztatóját», ám egyelőre „híába keresik az ágazat problémájára a döntéshozóktól a megnyugtató választ”. Dr. Gerle János később az Mfor.hu-nak arról is beszámolt,

hogy a kamara felvette a kapcsolatot a Vállalkozók Országos Szövetségének Egészségügyi Szekciójával is. Abban bíztak, hogy ők a gazdaságmentő javaslatokban majd külön kitérnek a magánfogászatok helyzetére is. Bár ez az együttműködés jól indult, még a nyár végére sem kapott az ágazat célzott támogatást a kormányzattól.

Sőt, még egy gesztusra sem futotta az Állami Egészségügyi Ellátó Központtól. A kamara ugyanis kérte, hogy – tekintettel az újraindulás gondjaira – egy kísérleti időszakkal kezdődően csatlakozhassanak a magánfogászatok az ágazati adatbankhoz, az EESZT-hez. Ám a hatóság nem engedélyezte a 3 hónapos szankciómentes betanulási időszakot, így június 1-től mindenkinek már élesben kell adatot szolgáltatnia a rendszerbe.

Az ágazat talpraállását – finanszírozási formától függetlenül – akadályozták az ellátás (kívánatos, illetve lehetséges) körülményei körüli bizonytalanságok.

„Sajnálatos, hogy a rendeletek ill. azok módosításai nem adnak egyértelmű útmutatást, segítséget

→ 3. oldal

hirdetés

FLEXI DENT® | www.flexi-dent.hu

Flexi-Dent START már 3.990.- forint/hó díjtól

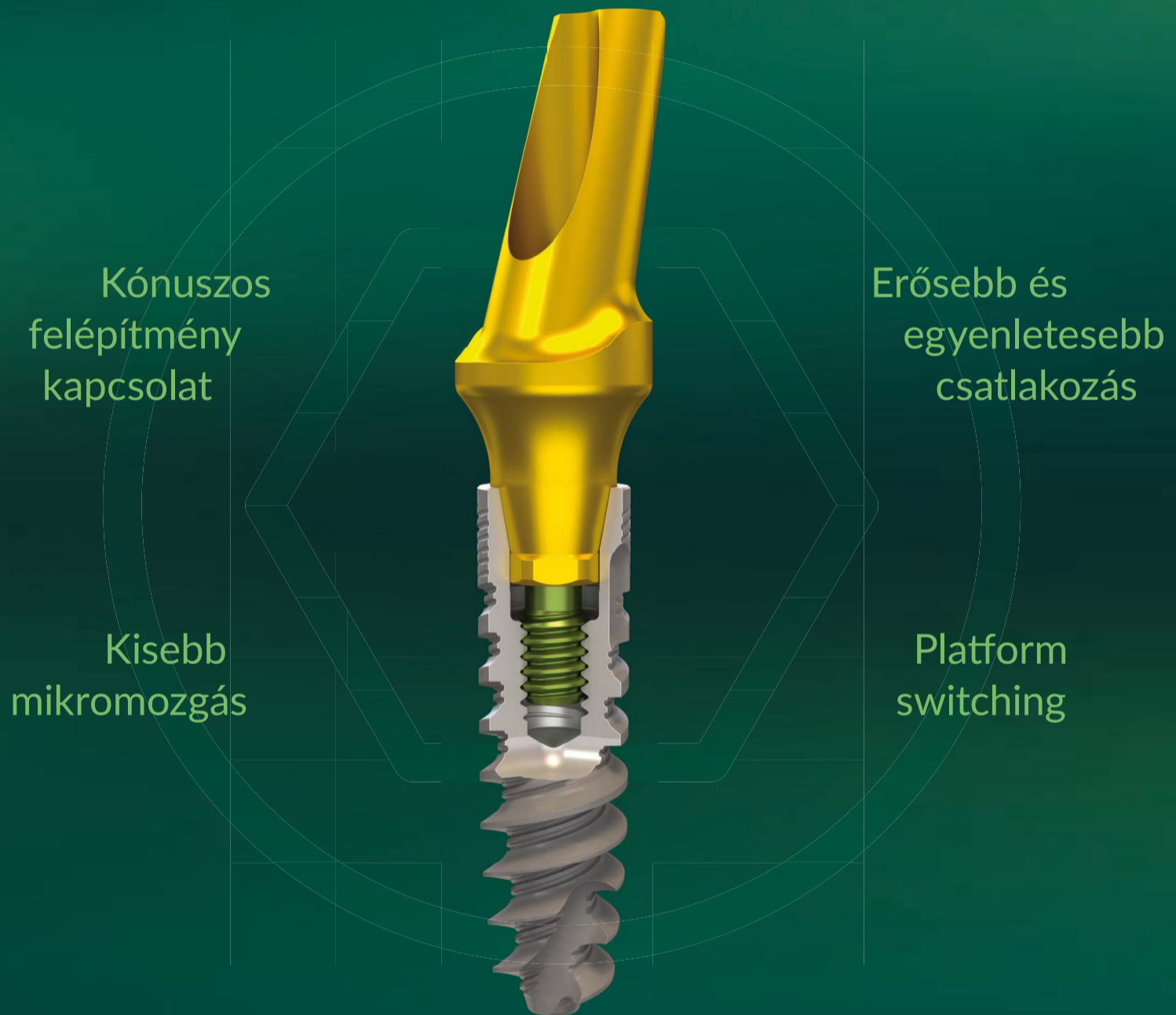
A csomag tartalmazza:

Korlátlan orvos felhasználó  
Korlátlan asszisztens felhasználó  
Korlátlan support  
Korlátlan lelet nyilvántartás  
Korlátlan eszköz hozzáférés  
EESZT regisztráció és jelentés  
NEAK eJelentés  
NAV 2.0 számlázás  
Egészségpénztári adatok integrálva

Berendelő naptár  
Árajánlat készítés  
Beteg nyilvántartás  
eRecept készítés  
Nem kell telepíteni

# MULTINEO<sup>TM</sup>

ONE IMPLANT **MULTIPLE OPTIONS**



Conical Narrow Connection (CHC)



Conical Standard Connection (CS)



Internal Hex Connection (IH)

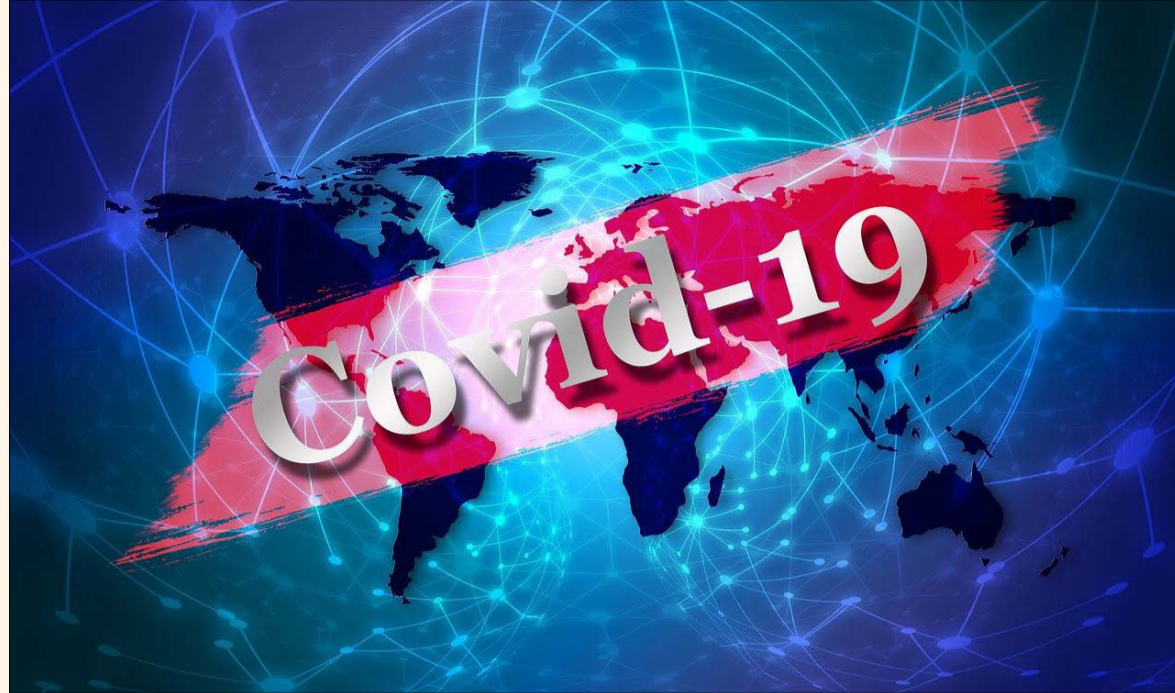KIZÁRÓLAGOS MAGYARORSZÁGI FORGALMAZÓ

-1. oldalról

a kollégák számára a teljes körű ellátás újraindításához” – írta májusi útmutatójában a kamara fogorvosi tagozatának elnöke. S ennek megfelelően azt javasolta, hogy elsősorban csak a megkezdett kezeléseket folytatására, befejezésére törekedjenek a kollégák. „Lehetőleg ne fogadjunk új betegeket, legfeljebb csak sürgősségi ellátás nyújtására, ne kezdjünk bele új betegnél több ülésel járó kezelésbe” – ajánlották. Augusztus közepén az Egészségügyi Világszervezet a pácienseket is arra intette, hogy csak sürgős esetben menjenek fogorvoshoz. Halasszák a kezelésüket, s kerüljék az aeroszol-képződéssel járó beavatkozásokat, míg a vírusfenyegetés nem csökken eléggé.

Dr. Dul Zoltán az Orvosok Lapjában egy alapellátó fogorvos szemével igyekezett bemutatni a kialakult helyzetet. Úgy vélte, azt követően, hogy az eljárásrendek a „maximális higiéniai feltételek betartását, a betegek időpontra történő fogadását, a két beteg közötti szellőztetést és a személyes védőfelszerelések folyamatos viselését ajánlják”, a szolgáltatók választás előtt állnak. „Vagy vállalkozunk a fogászattal járó kockázatokkal, és elfogadható szintre állítjuk be a higiéniai feltételeket, vagy részben eldobjuk a járóbeteg-ellátás eddigi koncepcióját, és steril, műtőszertű rendelőkben fogunk még alapszintű betegellátást is nyújtani, hogy a vírustranszmissziót a lehetőségekhez képest minimalizáljuk” – választa a dilemmát.

A kapacitások felélesztése az egészségügy más területein sem ment simán. Sőt, a jelek szerint az ágazat több pontján is meggyengülve



néz majd szembe a vírusfenyegetés második hullámával. A Nemzeti Egészségbiztosítási Alapkezelő adatai szerint még júniusban is csupán a kórházi ágyak felén fogadtak betegeket. A szakrendelőkben is nehezen indul újra az ellátás. Különösen hiányoznak a közvetlen betegellátástól előbb – a saját érdekekre hivatkozva – eltiltott, majd visszahívott nyugdíjas korú szakemberek. A Népszava információi szerint az „újraindításkor” mintegy harmaduk nem tért vissza korábbi munkahelyére. De nem csak az orvosok közül adták fel sokan. Ugyancsak e lapnak beszélt Soós Adrianna, a Független Egészségügyi Szakszervezet elnöke arról, hogy mintegy 6,5 ezer alkalmazott „tűnt el” az ágazatból az elmúlt évben. Arról, hogy a szakemberek távozása milyen ellátási problémákat okoz, nincs átfogó adatgyűjtés, de olykor napvilágra kerül egy-egy ri-

asztó részadat. Például ilyen volt, amikor Nagy Ákosnak, a Magyar Orvosi Kamara alelnökének egy minapi nyilatkozatából kiderült, hogy hat megyében, mintegy kétmillió ember lakóhelyén már egyáltalán nincs tb-szerződött fogászati ügyelet. A kamara a tavaszi felmérése után nyáron ismét megkérdezte a fogorvosokat, hogy miként állnak a COVID-veszély kezelésével? Azaz: hogyan férnek hozzá védőeszközök, mennyire tudnak biztonságos környezetet teremteni a rendelőkben, illetve milyen segítséget kapnak a járvány elleni védekezéshez? Az összkép ugyan kedvezőbb, mint tavasszal volt, de a szolgáltatók továbbra is jellemzően úgy érzik: magukra hagyták őket. Feltűnő, hogy nagyon egyenetlen is a praxisokat elérő segítségnyújtás: nem csak a tevékenységi terület és a működési forma szerint nagyon a különbsé-

gek, hanem megyénként is eltér, hova milyen támogatás jut.

A központi segítségnyújtást a választó közfinanszírozott fogorvosok 79%-a ítélte a közepesnél gyengébbnek, ami csak ahhoz képest nevezhető pozitívnak, hogy márciusban még 97% volt az így vélekedők aránya.

Az őszi második járványhullámra való felkészülés szempontjából sem különösebben megnyugtató a felmérés eredménye. Emlékeztet, hogy március táján tízből legálább kilenc fogorvosnak okozott nehézséget egyes szükséges fertőtlenítőszeres és védőeszközök beszerzése. Nyárra ugyan csökkent az arányuk, de még mindig eléri az egyharmadot.

Alighanem a tavaszi védekezés tapasztalatai is hozzájárultak a kormány hirtelen jött elhatározásához, miszerint nekilát az egész-

ségügy rendbetételének. A szándék komolyságára vall, hogy ebben a kormány megoldó embere, Pintér Sándor belügyminiszter kapott kulcsszerepet. Ő fogadta sorban konzultációra az ágazatban érdekelt szervezetek képviselőit. S vele szerződött tanácsadóra az a Boston Consulting Group is, amely a közelmúltban a szlovák kormány felkérésére is készített egészségügyi reformjavaslatokat. Amikor kiszivárgott, Pintér szándékaként beszéltek arról az elképzelésről is, miszerint újra állami kézbe vennék az alapellátást. Ugyanakkor Kásler Miklós, az egészségügyért felelős tárca vezetője rendre azt hangsúlyozza, hogy a belügynek az orvosszakmai kérdésekbe nincsen beleszólása. Ahogy nyilatkozta: minisztertársa csak az ő kérésére, s „a szervezeti tapasztalataival” nyújt segítséget a tárcájának. Mindenesetre itt is, ott is alakult néhány nem nyilvánosan működő bizottság a reformok megvalósítására. Az egészségügy 140 ezer dolgozójának a humán tárca szervezett egy kis „nemzeti konzultációt”. A kiküldött kérdésekből úgy tűnt, hogy leginkább az ágazat erősebb központosítása foglalkoztatja a tárca vezetőit, ahhoz találnának szívesen támogatókat.

Azt, hogy ebből a reformmocorgásból ezúttal lesz-e valami, hamarosan meglátjuk. Feltéve persze, hogy a COVID-fenyegetés következő hulláma el nem vonja teljesen a figyelmünket! **DT**

## IMPRESSZUM

PUBLISHER AND CHIEF EXECUTIVE:  
Torsten R. Oemus

CHIEF CONTENT OFFICER:  
Claudia Duschek

DENTAL TRIBUNE INTERNATIONAL GMBH  
Holbeinstr. 29, 04229 Leipzig, Germany  
Tel.: +49 341 4847 4302  
Fax: +49 341 4847 4173  
Általános megkeresések:  
info@dental-tribune.com  
Hirdetésfelvétel:  
mediasales@dental-tribune.com  
www.dental-tribune.com

A Dental Tribune International GmbH azon anyaga, amelyet újra nyomtattak vagy lefordítottak és újból kinyomtattak ebben a kiadásban a Dental Tribune International GmbH szerzői jogi védelme alatt áll. Az ilyen anyagokat a Dental Tribune International GmbH engedélyével lehet csak közzétenni. A Dental Tribune a Dental Tribune International GmbH védjegye.

Minden jog fenntartva. © 2020 Dental Tribune International GmbH. A Dental Tribune International GmbH előzetes írásbeli engedélye nélkül bármilyen módon, egészben vagy részben történő sokszorosítása kifejezetten tilos.

A Dental Tribune International mindent megtesz annak érdekében, hogy a klinikai információkat és a gyártók termékeiről szóló híreket pontosan adja közre, nem vállal azonban felelősséget a termékekről szóló állítások helytállóságáért vagy a nyomdahiabért. A kiadó nem vállal továbbá felelősséget sem a termékeveiktől vagy leírásokért, sem a hirdetések közleményeiért. A szerzők által kifejtett véleményt a sajátjuknak kell tekinteni, és azok semmi módon nem tükrözik a Dental Tribune International véleményét.

Kiadja: DP Hungary Kft.

1012 Budapest, Kuny Domokos u. 9.

FELELŐS KIADÓ: Laczkó Tamás

SAKFORDÍTÓ: Molnár Dávid

NYOMDAI ELŐKÉSZÍTÉS: DP Hungary Kft.

NYOMDAI KIVITELEZÉS: Prime Rate Kft.

ADATEGYEZTETÉS, INFORMÁCIÓ: Bárdos Veronika,  
telefon: 06-30-472-0030

HIRDÉTFELVÉTEL: Laczkó Tamás,  
telefon: 06-30-472-0030

# Az életmód és a száj egészségének összefüggése

A száj ablak az egész testre. A fogorvosoknak és a dentálhigiénikusoknak egyre nagyobb szerepük van abban, hogy felhívják a lakosság figyelmét a szájüregi betegségek megelőzésére. Tudatosítani kell, hogy az emberek általános egészségére is nagy hatással van az orális állapotuk.

A cikk annak a lehetőségeit vizsgálja, miként lehet befolyásolni a betegeket a pozitív változások elérése érdekében, hangsúlyozva a megelőzés szerepét és jelentőségét.

Az orális mikrobiomnak számos bevált, működő és szoros kapcsolata van a szisztémás egészséggel, a bél egészségétől kezdve a szív- és érrendszeri betegségekig.

## A stressz kezelése

Az orális mikrobiom egyensúlyhiányai nem csak a rossz szájhigiénéből, hanem az étrendből és a táplálkozásból, valamint a mindennapi életvitelünkből fakadnak.

Ösztönözni kell az embereket arra, hogy segítsék az orális mikrobiális környezetüket. Ez nem csak a száj egészségére lesz kedvező, hanem pozitív hatással lesz az általános egészségükre is!

A stressz – olyan fizikai tünetekkel, mint pl. a fogcsikorgatás, -szorítás - befolyásolhatja a száj egészségét, de megbonthatja az orális mikrobiomját is. A nyáláramlás csökkentheti, befolyásolhatja az emésztést, és a szájhigiéné figyelmen kívül hagyásával növekedhet a caries és a parodontális betegség kialakulásának kockázata is.

Szintén negatív hatással van a stressz az immunrendszerre is, fokozza az orális és szisztémás fertőzések kialakulására való érzékenységet. Fogorvosként betekintést nyerhetünk az emberek stressz-szintjébe mintegy orális „szemüvegen” keresztül, és lehetőségünk van arra is, hogy elkezdjünk egy mentálhigiénés beszélgetést a páciensünkkel. Ezzel motiválhatjuk az életmódjának bizonyos megváltoztatására is, s mindez nem csak a száj egészségére, hanem a bél egészségére, a páciens mentális egészségére és az általános egészségre is hatással lesz. Ezt a lehetőséget nem szabad kihagynunk!

Az általános egészségmegőrzés egyik eleme az ún. „aktív életmód” elfogadása, amely magában foglalja a rendszeres stressz-csökkentő



szokásokat is, mint pl. a jóga vagy a különböző meditációs gyakorlatok végzését, s mindez pozitív hatással lesz a száj- és az általános egészségükre egyaránt.

## A cukor hatása a mikrobiomra

A helyes szájhigiénés gyakorlatok mellett az étrendnek és a táplálkozásnak is kulcsszerepe van a szájüregi betegségek kialakulásában. Emlékeznünk kell arra, hogy az általunk fogyasztott ételek nem csak táplálnak bennünket, hanem orális mikrobáink számára is vagy táplálékot, vagy ellenséget jelentenek!

Az orális mikrobiom érdekében ösztönöznünk kell a tápanyagban és rostokban gazdag étrendet, amelyben sokféle friss gyümölcs és zöldség található, valamint alacsony a

finomított szénhidrátok mennyisége. Ez nem csak a szájüreget fogja megvédeni a fogászati betegségek sokaságától, hanem elősegíti pl. a bél egészségét is.

Tudjuk, hogy a gyakori cukorbevitel az idő múlásával diszharmóniát idéz elő közöttünk és orális mikrobáink között. A nem megfelelő táplálkozás tönkreteszi a mikrobiomot, negatívan befolyásolja a bél egészségét is, továbbá káros hatással lehet a szív és az érrendszer egészségére is. Meg kell itt azt is jegyezni, hogy a fentiekben kívül hatással lehet a mentális egészségünkre, hangulatunkra és az energiaszintünkre is.

A fent leírtak alapján fontos szerepünk van az oktatásban, a tanácsadásban is, segíteni kell pácienseinket, hogy megismerjék pl. a megfelelő étrendtervezési alapelveket, hogy miért egészségtelen egy 100%-osnak árult gyümölcsle, mit jelent a szabad cukor stb.

Az orális mikrobiom átjáró az egész testhez. Ideje egy olyan megközelítést a mindennapi munkánk során alkalmazni, amely ezt az ismeretet tudatosítja!

Forrás: www.dentistry.co.uk

# Az ínypasztika és a botulinum toxin együttes alkalmazása a kifejezett ínmosolyért

Dr. Irineu Gregnanin Pedron,  
Dr. Marcelo do Lago Pimentel  
Maiab, Dr. Estevam Rubens  
Utumi, Dr. João Marcelo  
Ferreira de Medeiros,  
Dr. Caleb Shitsukae,  
Dr. Leopoldo Penteadó Nucci  
da Silva (Brazília)

## Absztrakt

### Háttér

Manapság a lehető legjobb esztétikai eredmény elérése került a fogorvosi beavatkozások fókuszpontjába. A páciensek panaszai között az ínmosoly is gyakran szerepelhet, mivel ez jelentős mértékben ronthatja az önértékelésüket, valamint negatív hatással lehet a szociális életükre. Az olyan új terápiás lehetőségek megjelenése, mint a botulinum toxin alkalmazása, új, konzervatív terápiás alternatívája lehet az ínmosoly kezelésének.

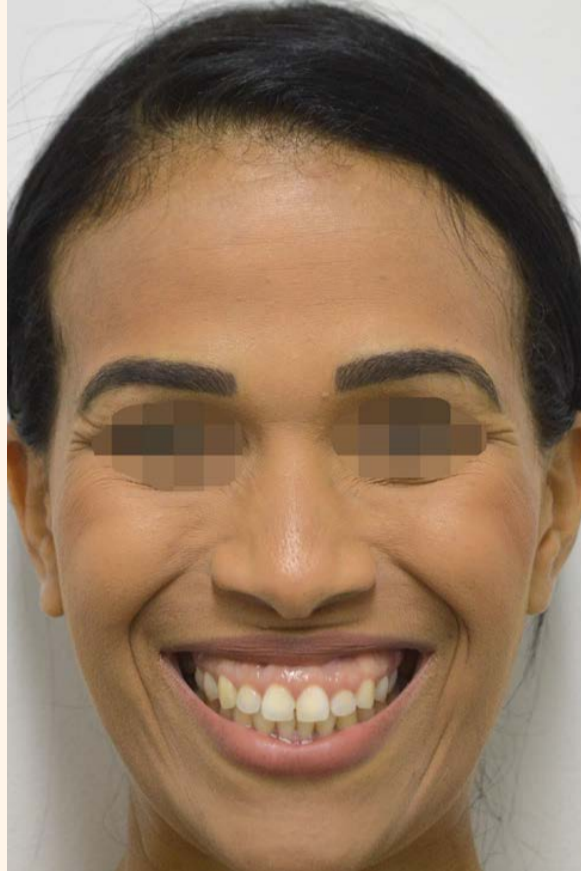### Esetbemutató

A dentogingivális diszkranciával rendelkező és kifejezett ínmosolyban szenvedő páciens ellátása során a harmonikus mosoly kialakítása érdekében ínypasztikát végeztünk, valamint botulinum toxin is alkalmazásra került. Az előbb említett terápiás lehetőség együttes alkalmazásával elért esztétikai eredmény megfelelő volt a páciens mosolyának megjelenése szempontjából. Nem tudtuk volna ezt az optimális végeredményt biztosítani, ha az elvégzett beavatkozásokat nem együttesen, hanem csak önmagukban végezzük el. Először az új gingivális zenit alakítottuk ki az ínypasztika segítségével. Ennek köszönhetően meg tudtuk változtatni a fogformákat, és sokkal kedvezőbb vörös-fehér esztétikát értünk el, továbbá az arc harmóniája is a páciens előnyére változott. Az ezt követően alkalmazott botulinum toxin segítségével csökkenteni tudtuk az ínmosoly mértékét. A felső ajak lefutásának harmonizálásával, illetve a mosolygás közben megjelenő ráncok, valamint az orrcimpák mellett látható nasolabiális redő mélységének csökkentésével a páciens arcesztétikája jelentős mértékben javult.

**Kulcsszavak:** Botulinum toxin type A; ínhyperplasia; ínypasztika; ínmosoly; sebészi koronahosszabbítás.

## Bevezetés

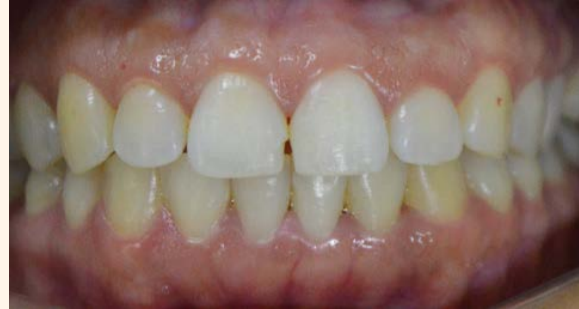Az utóbbi években exponenciális mértékben növekedett az esztétikai célú beavatkozások iránti igény. Az orvosi és fogorvosi beavatkozások a páciensek általános egészségi állapotának javítása mellett egy kedvezőbb megjelenésű mosoly kialakítására is törekednek. Az arc esztétikus megjelenéséhez szükséges har-



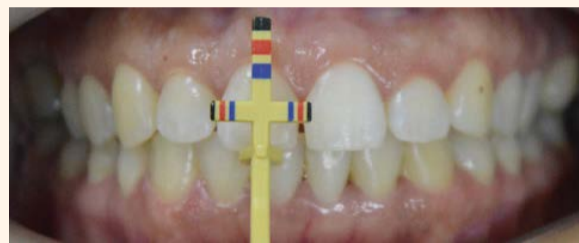1. ábra: A mosolygás közben jelentős mértékben fedetlenné váló felső fogíny kifejezett mértékű ínmosoly jelenlétére utal.



4. ábra: A 2.1-es fog hosszát digitális tolómérő segítségével mértük le (8,8 mm).



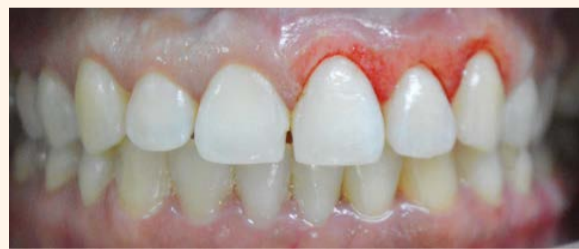2. ábra: A felső fogak hossza eltér a kívánatostól.



3. ábra: Az 1.1-es fog arányait speciális mérőeszközzel ellenőriztük (Chu's proportion gauge.)



5. ábra: Az ínmosoly kifejezettségének mértékét digitális tolómérő segítségével mértük le (12,7 mm).



6. ábra: A közvetlenül a sebészi beavatkozást követően a 2.1, 2.2 és 2.3 fogak mellett látható állapotról készült felvétel.

mónia mértékét három különböző faktor között lévő egyensúly határozza meg.[1-3] Ez a három faktor a következő: a fogak, az íny és az ajak.[1-4] Akkor ítélik kedvezőnek a mosolyt, ha ez a három alkotóelem egymáshoz viszonyított arányai megfelelőek, valamint ha mosolygás közben nem látszik 3 mm-nél több az ínyből. Akkor beszélhetünk az esztétikai szempontból kedvezőtlen ínmosoly megjelenéséről, ha mosolygás közben az ínyből 3 mm-nél több válik fedetlenné. Ez az állapot pedig rendkívül kedvezőtlen

módon érinti néhány páciens pszichés státuszát.[1, 5-7] Számptalan terápiás lehetőség áll rendelkezésünkre az ínmosoly korrekciójának céljából. Ezek közé tartozik az ínypasztika,[1-7] a myectomy[6] és az orthognáth sebészet.[6-8] Ezen terápiás lehetőségek közül az utóbbi kettő jelentősen invazív, és alkalmazásukat követően gyakran találkozhatunk szövődeményekkel. Fontos azt is megjegyezni, hogy a botulinum toxin alkalmazása megfelelő alternatívája lehet a nagyobb sebészeti

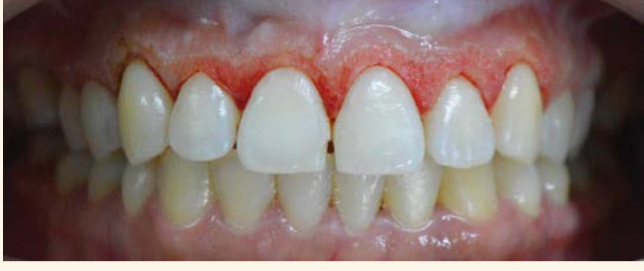beavatkozásoknak. Ez az eljárás jelentősen konzervatívabb, sokkal hatékonyabb, gyorsabb és nagyobb biztonsággal végezhető, mint bármely sebészi eljárás.[1, 5, 9] A botulinum toxin a Gram-pozitív anaerob *Clostridium botulinum* baktérium állítja elő. A toxin megakadályozza a neuromuskuláris funkcióban lévő acetilkolin felszabadulását, ami meggátolja az izom összehúzódásainak a létrejöttét.[1,6-8] A botulinum toxinnak 7 különböző típusát tudjuk megkülönböztetni. Ezek közül

az A-típusú toxint alkalmazzák leggyakrabban az orvosi beavatkozások során. Ezt a típust a potensebb fenotípusok között tartják számon.[1-6] A botulinum toxint nem csak az ínmosoly, hanem más elváltozások kezelése során is hatékonyan lehet alkalmazni. Ezek közé tartoznak a temporomandibuláris ízület betegségei (bruxizmus, fogcsikorgatás, a musculus massetericus hipertrófiája), a nyálfolyás, az arcidegbénulás és a orofaciális fájdalom.[1,4-10] Ennek a cikknek a megírása során azt a célt tűztük ki, hogy bemutassuk egy olyan eset ellátásának lépéseit, ahol a páciens ínmosolyát botulinum toxin és ínypasztika együttes alkalmazásával kezeltük.

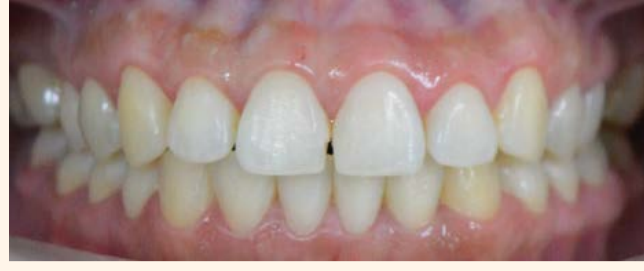## Esetbemutató

Egy 36 éves női páciens az ínmosolyának kezelése céljából kereste fel a rendelőnköt (1. ábra). A klinikai vizsgálat során megállapítottuk, hogy a páciens felső fogainak hossza, valamint a mosolygás közben fedetlenné vált terület széle és a fogak incisális éle között mérhető távolság között 4 mm-es különbség észlelhető. Ez jelentős mértékű anatómiai eltérésnek számít (2. és 3. ábra). A klinikai vizsgálat során a 2.1-es fognak megfelelően mérhető távolságokat használtuk referenciaértékként (4. ábra). A fent jelölt fog hossza 8,8 mm volt, míg az alsó ajak széle és a 2.1-es fog incisális éle között 12,7 mm volt a távolság (5. ábra).

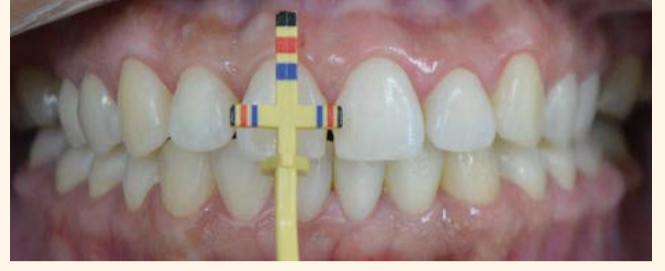Egyéb szisztémás eltérésekkel nem találkoztunk. A páciens számára ínypasztika elvégzését javasoltuk, továbbá az ínypasztikával elérhető eredmény kiegészítésének céljából botulinum toxin alkalmazását is. Felhívtuk a páciens figyelmét arra, hogy a toxin alkalmazását követően 6 hónappal az ínmosoly újból ki fog alakulni. A páciens elfogadta a felajánlott kezelési tervet, valamint aláírta a botulinum toxin alkalmazására és a fotódokumentáció készítésére vonatkozó beleegyező nyilatkozatot. Az ínypasztikát helyi érzéstelenítés mellett végeztük. Először egy parodontológiai szonda segítségével megjelöltük a kialakítandó ínylefutás határait jelző pontokat, majd ezeket egy elektromos kauter segítségével összekötöttük.<sup>2</sup> Ezzel a beavatkozással megnöveltük a klinikai koronák hosszát, valamint karakteresebb gingivális zenitpontokat alakítottunk ki. Ezt követően a külső ferde metszéssel történő ínypasztikához hasonló módon kürettáltuk az íny felszínét, hogy ezzel is elősegítsük az íny regenerálódását (6. és 7. ábra). A sebészi beavatkozások elvégzését követően nem volt szükségünk



7. ábra: A közvetlenül az ínypasztika befejezését követően készült felvétel.



8. ábra: Az ínypasztikát követően 30 nappal látható állapotról készült felvétel.



9. ábra: Az ínypasztika elvégzését követően jól látható módon javult a fogak hosszának és szélességének aránya.

sebpakolás alkalmazására, mivel ezen a területen bekövetkező szöveti regeneráció másodlagos sebgyógyulás útján megy végbe. A műtét végén a páciens ellátunk a megfelelő instrukciókkal, és fájdalomcsillapítókat rendeltünk számára.

A sebészi beavatkozások elvégzését követően 30 nappal megfelelő szöveti regenerációt tapasztaltunk a műtési területnek megfelelően (8. ábra), továbbá a páciens tünet- és panaszmentesnek bizonyult. Egy a Hu-Friedy által gyártott mérőeszköz segítségével (Chu's proportion gauge) igazoltuk, hogy az ínypasztika elvégzését követően jelentős mértékben kedvezőbb lett a fogak hosszának és szélességének egymáshoz viszonyított aránya (9. ábra). Ugyanakkor a kedvező változások ellenére az ínymosoly továbbra is megfigyelhető volt (10. ábra). Az elvégzett beavatkozások eredményeként a 2.1-es fog hossza 8,8 mm-ről 9,7 mm-re nőtt (11. ábra). Azonban az ínypasztika elvégzésének ellenére a felső ajak rugalmassága miatt az ínymosoly mértéke kifejezettebb lett (12. ábra).

A mérések elvégzésével megegyező ülésben megtörtént a botulinum toxin injekciója. A helyi gyulladások megelőzése érdekében a botulinum toxin alkalmazása előtt a bőrfelszínt ethanol segítségével fertőtleníttük és zsírtalanítottuk. Ezután a kezelés során jelentkező kellemetlenségek csökkentése érdekében helyi érzéstelenítő szerrel (EMLA, Astra) infiltráltuk a kezelendő területet. A gyártói utasításoknak megfelelően 200 egységnyi A-típusú botulinum toxint (Allergan Pharmaceuticals) feloldottunk 2 ml fiziológiás sóoldatban, majd az így kapott oldatot két egyenlő részre osztva injekciós tű segítségével a megfelelő helyen deponáltuk. Ez a pozíció mindkét oldalon az orrnyílások mellett, az orrszárnyak magasságában, a musculus levator labii superioris alaeque nasi eredésének megfelelően volt megtalálható. A beavatkozások elvégzését követően a páciens azzal az instrukcióval láttuk el, hogy a következő 4 órában ne hajtsa le a fejét, és ne végezzen semmilyen fizikai aktivitást. Az elért eredményeket 15 nappal később értékeltük ki. A vizsgálat elvégzésekor a felső ajak harmonikus módon lejjebb ereszkedett (13. ábra). A páciens nem számolt be fájdalomról, továbbá semmilyen más panaszt sem említett. A botulinum toxin alkalmazását követően elért klinikai eredmény 6 hónapon keresztül állt fenn.

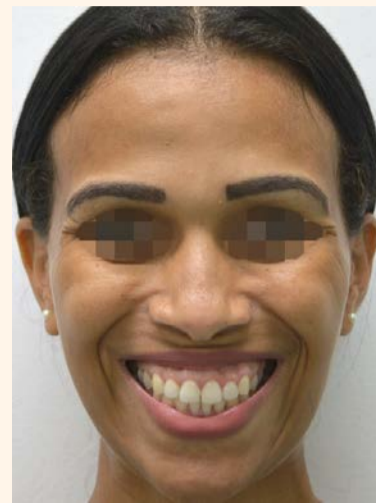## Megbeszélés

Az ínymosoly kialakulásának etiológiai hátterében már számos lehetséges okot feltételeztek. Ezek közé tartozik a felső állcsont vertikális irányú túlzott növekedése, [1,4-8] késői passzív erupció, [1,4,6,8] a mosoly kialakításában résztvevő izmok túlzott aktivitása [1,6,8] és a klinikai koronák csökkent mérete. [1-3] Ezek az etiológiai faktorok külön-külön, vagy akár együttesen is megjelenhetnek. Az ínymosoly kialakulásának hátterében lévő okok határozzák meg az ellátás során alkalmazott terápiát. Amennyiben az ínymosoly a túlzott izomműködés miatt jön létre, akkor a botulinum toxin alkalmazását javasoljuk. Azért tartjuk ezt az elsődlegesen választandó terápiás lehetőségnek, mivel amellet, hogy könnyen és nagy biztonsággal lehet alkalmazni, sokkal konzervatívabb kezelést tesz lehetővé bármely sebészi beavatkozással összehasonlítva (myectomy, LeFort I. oszteotómia). [1,4,10]

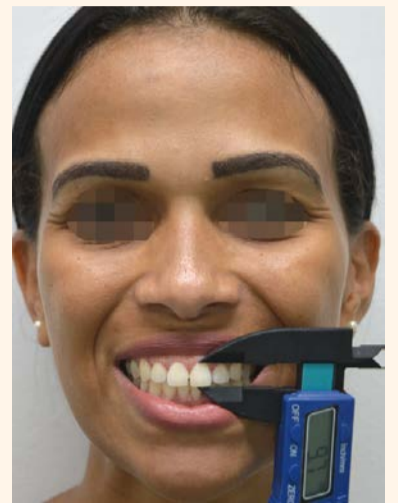A mosoly kialakításában több izom is részt vesz. Ezek közé tartozik a musculus levator labii superioris, a musculus levator labii superioris alaeque nasi, valamint a musculus zygomaticus major és minor. [1,4-9] Ezeket az izmokat alkotó izomrostok egy pont felé konvergálnak, ahol egy háromszöget képeznek. Ez az anatómiai tulajdonságuk teszi lehetővé, hogy egy injekcióval mindhárom izom működését részlegesen felfüggesztjük. A toxin deponálásának javasolt pontja az orrszárnyak szélétől laterális irányba helyezkedik el. [1,4,7-9] A toxin a hatékony diffúziós képességének köszönhetően a deponálását követően egy körülbelül 20 mm széles területen oszlik szét. [1,4,5] Az injekcióban lévő botulinum toxin reverzibilisen csökkenti a felső ajak felemelésében résztvevő izmok összehúzódásra való képességét, ezzel hozzájárulva az ínymosoly mértékének redukálásához. [4-9]

A botulinum toxint egy rendkívül stabil hidrofil tulajdonságokkal rendelkező por formájában tárolják steril vákuumzárt csomagolásban. [1,6,7] Az injekcióhoz felhasznált oldat elkészítése rendkívül egyszerű. Az oldószerként használt 0,9%-os fiziológiás sóoldatot egy injekciós tű segítségével a botulinum toxint tartalmazó üvegcsébe juttatjuk. Ezt követően azonban a hatékonyságának megőrzése érdekében 2-8 °C-os hőmérsékleten kell tartanunk, és maximum 4-8 órán belül fel kell használnunk. [1-8] A klinikai hatások a felhasználását követően 2-10 nappal tapasztalhatóak, majd a maximális potenciál-

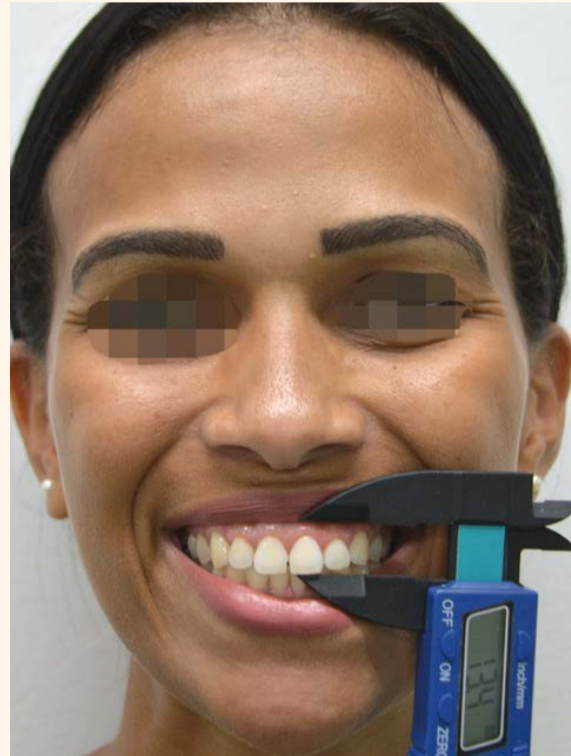jukat az injekció beadását követően 14 nappal érik el. [1,4,6] Ez a hatás körülbelül 3-6 hónapon keresztül áll fent. [1,5,6,8] A botulinum toxin alkalmazásának kontraindikációi között szerepel a terhesség, a szoptatás, a különböző neurodegeneratív és autoimmun betegségek, valamint az injekció beadásának tervezett időpontjával egyidejűleg alkalmazott aminoglikozid típusú antibiotikum kúra. Ez utóbbi felerősítené a toxin hatását. [1,8] Ebben a cikkben ismertetett eset ellátása során alkalmazott terápiával – ínypasztika és a botulinum toxin együttes alkalmazása – kielégítő módon helyre tudtuk állítani a



10. ábra: Az ínypasztika elvégzését követően az ínymosoly továbbra is fennállt.



11. ábra: A 2.1-es fog hosszának növekedését tapasztalhattuk a sebészi beavatkozások után.



12. ábra: Az ínypasztika elvégzését követően csökkent az ínymosoly kifejezettségének mértéke.



13. ábra: A botulinum toxin felhasználását követően 15 nappal látható eredményekről készült felvétel.

páciens mosolyának harmóniáját. A választott terápiás lehetőségek önmagukban történő alkalmazásával nem tudtuk volna ugyanezt a klinikai eredményt biztosítani. Először az ínypasztika segítségével új gingivális zenitpontokat hoztunk létre, ami kedvezően befolyásolta a fogak formáját. Ezáltal jelentős mértékben javult a páciens ínyének, fogainak, valamint arcának harmóniája. Ezt követően alkalmazott botulinum toxin szemmel látható módon csökkentette a páciens ínymosolyának kifejezettségét. A hatása révén egyenletes mértékben lejjebb került a felső ajak széle, valamint csökkent a mosolygás közben megjelenő ráncok és az orrszárnyak mellől kiinduló nasolabialis redők mélysége. Ezeket a változásokat jól meg lehet figyelni az 1-13. ábrák összehasonlítása segítségével.

## Érdeklőségek

A szerzők a cikk megírása során nem rendelkeztek semmilyen érdeklőséggel.

Forrás: Journal of Oral Science & Rehabilitation | Volume 5 – Issue 4/2019

## Irodalom

- Pedron IG. Toxina botulinica: aplicações em odontologia. → Florianópolis: Editora Ponto. 2016. 195 p.
- Narayan S, Narayan TV, Jacob PC. Correction of gummy smile: a report of two cases. → J Indian Soc Periodontol. 2011 Oct;15(4):421-4.
- Pedron IG, Utumi ER, Silva LP, Moretto LE, Lima TC, Ribeiro MA. Cirurgia Gingival Ressectiva no Tratamento da Desarmônia do Sorriso [Gingival resective surgery to the treatment of disharmony of smile]. → Rev Odontol Bras Central. 2010 Apr;19(48):87-91. Portuguese.
- Hwang WS, Hur MS, Hu KS, Song WC, Koh KS, Baik HS, Kim ST, Kim HJ, Lee KJ. Surface anatomy of the lip elevator muscles for the treatment of gummy smile using botulinum toxin. → Angle Orthod. 2009 Jan;79(1):70-7.
- Mazzucco R, Hexsel D. Gummy smile and botulinum toxin: a new approach based on the gingival exposure area. → J Am Acad Dermatol. 2010 Dec;63(6):1042-51.
- Polo M. Botulinum toxin type A in the treatment of excessive gingival display. → Am J Orthod Dentofacial Orthop. 2005 Feb;127(2):214-8; quiz 261.
- Indra AS, Biswas PP, Vineet VT, Yeshaswini T. Botox as an adjunct to orthognathic surgery for a case of severe vertical maxillary excess. → J Maxillofac Oral Surg. 2011 Sep;10(3):266-70.
- Jaspers GW, Pijpe J, Jansma J. The use of botulinum toxin type A in cosmetic facial procedures. → Int J Oral Maxillofac Surg. 2011 Feb;40(2):127-33.
- Sucupira E, Abramovitz A. A simplified method for smile enhancement: botulinum toxin injection for gummy smile. → Plast Reconstr Surg. 2012 Sep;130(3):726-8.
- Niamtu J 3rd. Botox injections for gummy smiles. → Am J Orthod Dentofacial Orthop. 2008 Jun;133(6):782-3; author reply 783-4.

**Az ínymosoly kezelésének egy új alternatíváját mutatják be a cikk írói. Olyan új terápiás lehetőséget taglalnak, melyet hazánkban még nem alkalmazhatnak a fogorvosok. A cikket csupán szakmai érdekességként tárjuk olvasóink elé!**

(Szerkesztői megjegyzés)

# TwinLight koncepció a fogászatban

## Áttekintés

Ilay Maden, Ozge Erbil Maden,  
Zafer Kazak (Törökország)

### Összefoglalás

A lézereket mind segédeszközként, mind pedig teljesen független, bizonyítékokon alapuló eszközként használják a fogászat gyakorlatilag minden területén, főleg a különböző hullámhosszúságú lézersugarakban rejlő lehetőségeknek köszönhetően. A különböző lézerek hullámhossza eltérő, az adott hullámhosszú fény pedig egyedi kölcsönhatásba lép a kezelt specifikus szövetrel [1], amelynek fő hatása az ablációtól a dekontamináción át a fotobiomodulációig terjed. Bármely rendelkezésre álló fogászati lézeres tananyag követése után világossá válik, hogy egy adott fogászati lézerekkel akkor optimális, ha a kezelési protokoll két különböző hullámhosszt tartalmaz. A következőkben áttekintjük a TwinLight™ kezelési koncepció szélesebb körű alkalmazását a fogászatban.

### Lézerrel asszisztált sebészet

A szájsebészetben számos indikáció kezelhető sikeresen lézerrel. A változó időtartamú impulzussal rendelkező Er:YAG lézer egy aranystandard, mivel klasszikus hő- vagy

mechanikai károsodás nélkül, kiváló szöveti gyógyulás kíséretében kezelhetők vele a lágy- és a keményszövetek. Az Nd:YAG lézer teljessé teszi a TwinLight szájsebészeti eljárások sikerét (1. ábra), hiszen tökéletes eszköz érrendszeri léziók kezelésére [2], a mély dekontaminációra [3], valamint a herpesz és az afta gyógyítására [4].

A rezgésmentes működés, a lágy- és csontszövetek gyorsabb regenerációja, a viszonylag fájdalommentes gyógyulás, valamint a baktericid és biostimuláló hatás az Er:YAG lézert fontos sebészeti eszközzé teszi. Különleges esetekben, mint például a biszfoszfonátkezelés alatt álló betegek állkapcsaiban az osteonekrózis kezelésekor, ezek a tulajdonságok még fontosabbá válnak [5]. A sikeres kezelés az Nd:YAG lézer által biztosított LLLT lépéssel fejeződik be.

### Lézerrel asszisztált endodoncia

A sikeres gyökérkezelés érdekében a lézert két kritikus lépés során lehet használni: a gyökércsatorna smear layer eltávolításánál, illetve a baktériumoknak a gyökércsatorna minden részéből való eltávolításakor [6]. Klasszikusan a smear layer teljes eltávolítása lehetetlen, különösen az oldalcsatornákból. Az Er:YAG lézer hullámhossza a komplex gyökér-

csatorna-rendszerben a nem termikus, fotoakusztikus tisztításra és a törmelék eltávolítására alkalmas. A lézerrel indukált fotoakusztikus kezeléshez sóoldat vagy 17% EDTA és egy speciálisan kialakított Er:YAG kezelőfej használható. A 6%-os nátrium-hipoklorit oldat és az Er:YAG kezelőfej kombinációja hatékonyan távolítja el a baktériumokat a gyökércsatornából [7,8]. A nátrium-hipoklorit alternatívjaként a gyökércsatorna öblítése és szárítása után az Nd:YAG lézer használható a mély dekontaminációhoz. Endodontikus esetekben a TwinLight eljárással (2. ábra) ténylegesen sikeres eredmény várható [9].

### Lézerrel asszisztált parodontális eljárások

A modern parodontális terápia célja a fertőzött lágy- és keményszövetek sebészeti vagy nem sebészeti úton történő eltávolítása. Több előnye is van a lézeres és a klasszikus módszerek kombinálásának a parodontális kezelése során. A megfelelő kezelőfejjel ellátott Er:YAG lézer a fogkő és calculus eltávolítása [10] közben eliminálja a baktériumokat [11,12], endotoxinokat [13] és lipopoliszacharidot a gyökér kemény felületéről, és a granulomatous szövetet a puha íny területéről. Az Nd:YAG lézer a fogínytasak kezdeti megtisztításának [14-17] és a hámréteg eltávolításának

nélkülözhetetlen eszköze. A lézeres kezelés jó klinikai és mikrobiológiai eredményeket mutat, mivel a legjobb megoldást nyújtja a dekontaminációra és a smear layer eltávolítására; ezzel megszünteti a parodontális probléma okát és jobb felületet teremt a fibroblaszt sejtek megtapadásához [18]. Mindkét hullámhossz javítja a kezelés eredményét [19-23] és a páciens komfortérzetét [21,24-26]. Az Er:YAG és Nd:YAG lézert kombináló TwinLight technika egy minimálisan invazív parodontális kezelés (3. ábra), amely helyettesítheti a klasszikus invazív sebészeti beavatkozásokat, vagy a jobb hozzáférhetőségen, a szövetek szelektív eltávolításán és a biomoduláción keresztül egyszerűíti a sebészeti beavatkozást. Számos parodontális műtéti eljárás, mint például az ínykimetszés, az ínyplasztika vagy a bölcsességfog felszabadítása lézerrel elegáns módon elvégezhető [27]. A VSP (Variable Square Pulse Technology) Er:YAG lézerrel a kívánt koagulációs mélységgel az íny szövetek nagyon tiszta, káros hőhatások nélküli metszésére van lehetőség. Erősebb vérzéscsillapítás esetén a műtét kombinálható a TwinLight Nd:YAG kezeléssel.

### Lézerrel asszisztált orális implantológia

A modern implantációs fogászatban számos klinikai indikáció létezik a

lézeres kezelésekre [28]. Az implantációs eljárás gyakorlatilag minden lépésében különféle lézerhullámhosszak játszanak szerepet.

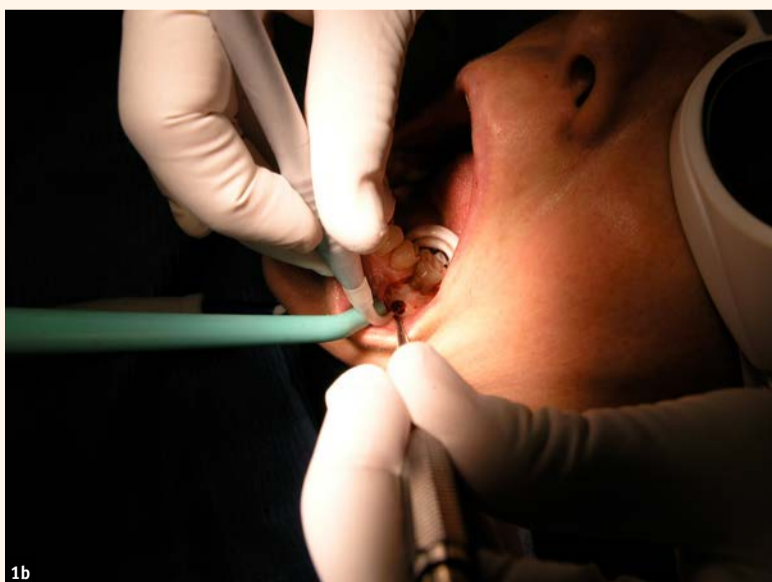
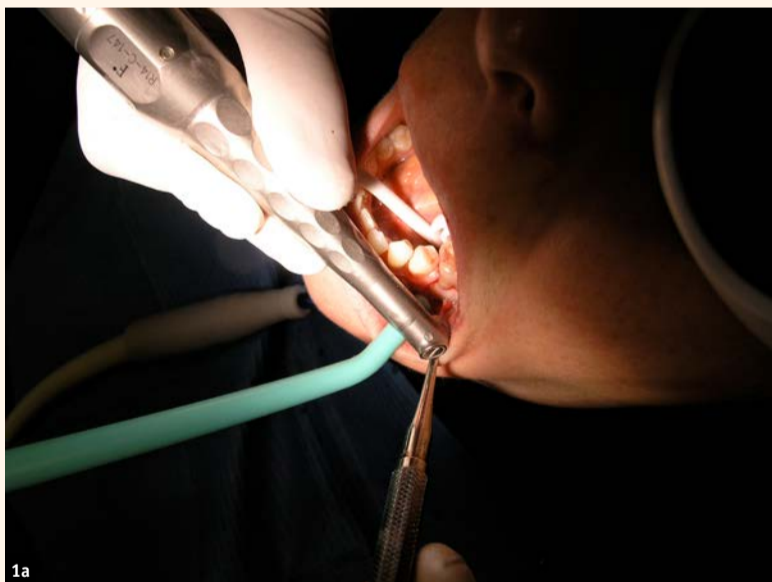
Az implantátumot körülvevő lágy szöveteket elő kell készíteni az implantátum behelyezése előtt. Számos lézerhullámhossz használható ehhez a lépéshez, de az Er:YAG lézerek kevesebb fájdalmat okoznak, mivel a dióda-, Nd:YAG vagy CO<sub>2</sub> lézerekkel ellentétben nem melegítik a szöveti felületet, és a beteg ugyanezen okból gyorsabban is gyógyul [29]. A granulációs szövetek eltávolítása és a műtéti terület fertőtlenítése az extrakciók után a következő olyan fontos lépés az implantációs eljárásokban, ahol az Er:YAG lézerek döntő szerepet játszanak (4. ábra). Az Er:YAG lézersugár erős vízben történő abszorpciója miatt, megfelelő paraméterbeállításokkal (energia-sűrűség és az impulzus időtartam) – csak a lágy szövetet távolítja el. A granulációs szövet eltávolítását és a felületi fertőtlenítést követően [27] az Nd:YAG lézer alkalmazható mély fertőtlenítésre és olyan biomodulációra, amely elősegíti a gyógyulást, így enyhíti az ödémát és a fájdalmat.

A csont ablációja Er:YAG [30] lézerrel a kívánt koronális csontsűrűség-vastagság elérése érdekében előnyös, például egy késpenge vékonyságú rész eltávolítása során a sík felület kialakításához, vagy ablak készítésekor sinus lift műtétnél, vagy egy csontblokk kivételénél, illetve a csont hasításánál. Ezenkívül könnyebb megjelölni az első fűrési helyet Er:YAG lézerrel, különösen kezdő implantológusok számára, mivel a lézersugár nem csúszhat el és okozhat iatrogén sérülést, mint például egy implantátumfúró.

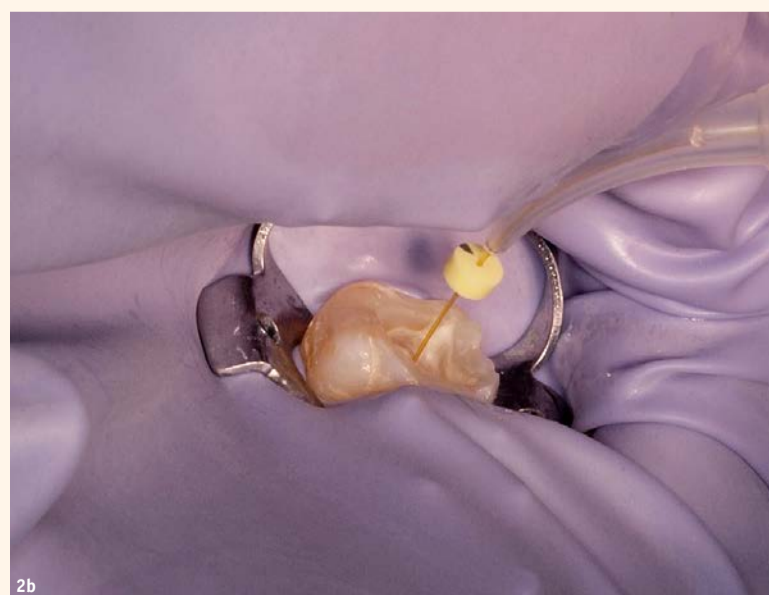
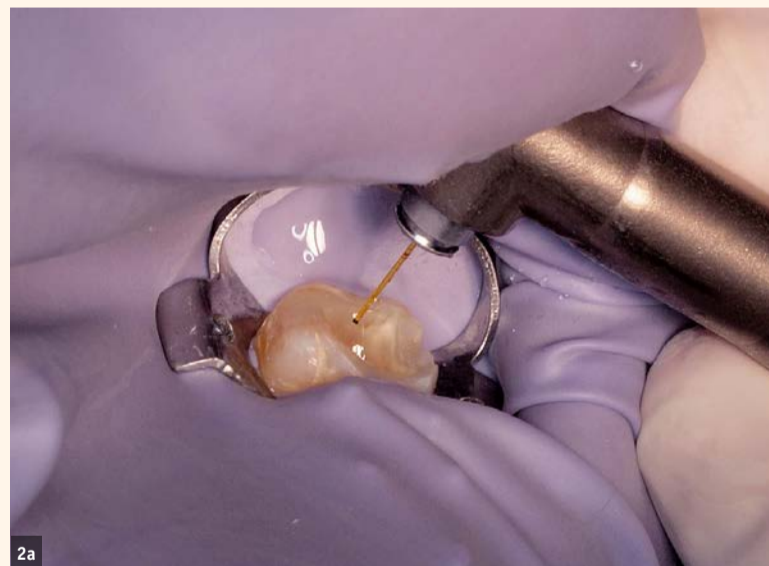Az Er:YAG lézert az implantátumágy előkészítésével kapcsolatos speciális indikációkhoz használják, például amikor a csont nagyon vékony és puha. Előnyös az implantátumágy lézerrel történő előkészítése a terület fertőtlenítéséhez, a smear layer eltávolításához, az osteoblasztok aktiválásához és a csontimplantátum közötti nagyobb kapcsolódó felület eléréséhez a korai gyógyulás során [31].

Az implantátum feltárása Er:YAG lézerrel gyors gyógyulást eredményez, ezáltal megkönnyíti a protézis utáni gyors rehabilitációt, valamint betegbarát [32]. A hosszabb és rövidebb Er:YAG impulzusok kombinációja ehhez az eljáráshoz biztosítja, hogy a lenyomatok késelem nélkül készüljenek.

Az implantológiában a TwinLight kezelési koncepció leghatékonyabb alkalmazása periimplantitisz esetén figyelhető meg. A vízhűtéssel biztonságosan használható Er:YAG [33] segítségével a granulációs szö-



1. ábra: Bukkális nyílásfeltárás, gyökérrezeckció és felszíni modifikáció a bal alsó első nagyírlő periapikus léziójánál Er:YAG lézerrel (a). Dekontamináció Nd:YAG lézerrel (b). Dr. Kresimir Simunovic jóvoltából.



2. ábra: Fotoakusztikus tisztítás és törmelékeltávolítás a gyökércsatornában Er:YAG lézerrel (a). Szárzás és mély dekontamináció Nd:YAG lézerrel (b). Dr. Kresimir Simunovic jóvoltából.

veteket a csont és az implantátum felületén egyaránt eltávolíthatjuk a fertőtlenítéssel egy időben [34]. Az Nd:YAG lézer a mély fertőtlenítéssel és a biomodulációval egészíti ki a hatásokat. A műtéti terület extrakció utáni tisztításához hasonlóan a nagyon törekeny környező csont is ép maradhat, mivel nincs mechanikai vagy kémiai trauma az implantátum körüli granulációs szövet eltávolítása közben.

### Lézerrel asszisztált esztétikai fogászat

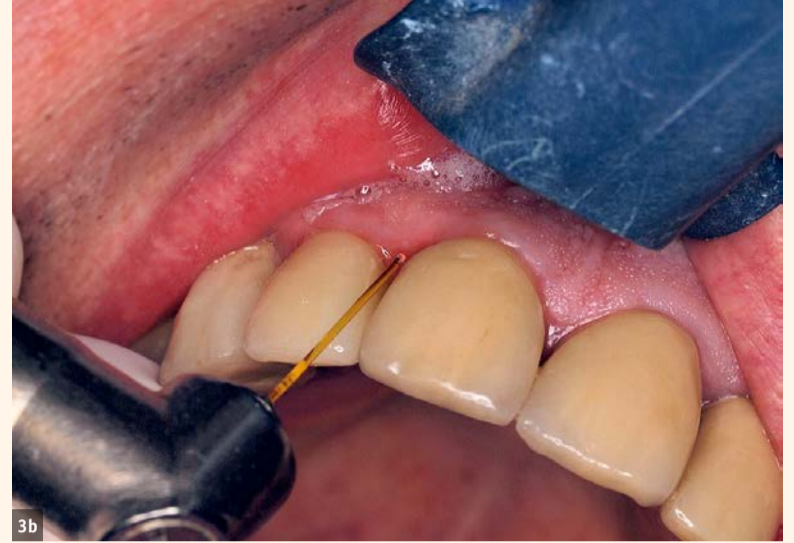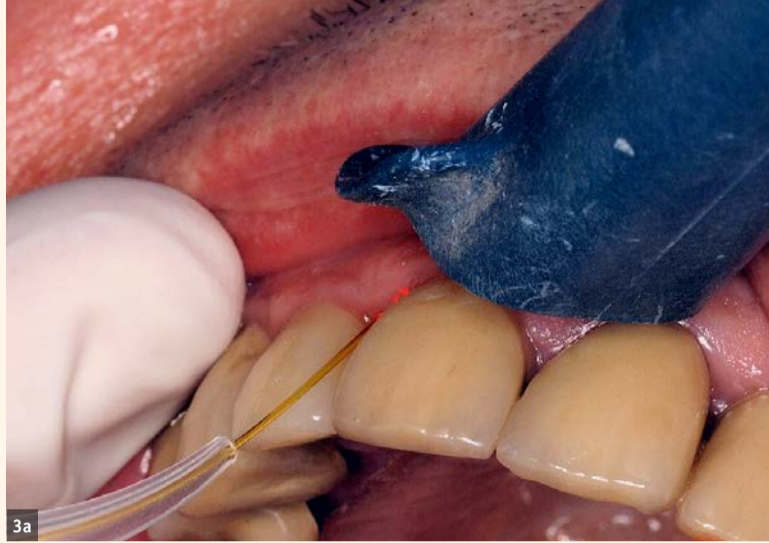Az esztétikai fogászat területén számos olyan eljárás létezik, ahol a lézer a választott kezelési módszer. A rutin lézeres esztétikai beavatkozások közé tartozhat a koronahosszabbítás vagy az ínyszintek kiegyenlítése (5. ábra) [35]. Az Er:YAG lézer használata során szinte nincs szükség anesztéziára, mivel nem keletkezik hőkárosodás a szövetben. Az eljárás eredménye a stabil fogínymagasság. Szükség esetén a csont szintjét állítható impulzusidővel rendelkező Er:YAG lézerrel (a Fotona lézereknél VSP-technológiának nevezik) korrigálhatjuk nem-invazív módon, lebenyékzés nélkül [36].

A fogpótlások készítése során az Nd:YAG lézer nagyon hasznos a lenyomatkészítés előtti preparációra, vagy szükség esetén az előkészített fogak érzékenységének csökkentésére. Javasolt a parodontális kezelés vagy a fogíny-visszahúzódás miatti dentin-túlérzékenység csökkentése vagy kiküszöbölése az idegvégződések modulálásával vagy a dentintubulusok lézerrel történő zárásával.

Az ínyszíneződések kezelése [37] (6. ábra) Er:YAG lézerrel nagyon biztonságos annak felületi abszorpciója miatt. A pigmentált bazális réteg de-epitelizációja hosszabb Er:YAG impulzusokkal érhető el. Kis mennyiségű vízpermet használata esetén a műtét alatt enyhe vérzés léphet fel, de a szövet gyorsabban gyógyul.

Az V. osztályú cavitások kompozit-töméssel való esztétikai restaurációjához pontos előkészítésre van szükség, amely Er:YAG lézerrel könnyen elvégezhető. A kezelés gyors, fájdalommentes és termikus mellékhatások nélküli, különösen, ha az impulzusok időtartama elég rövid – jellemzően 50-100 mikroszekundum. Az üreg szegélyei a jobb esztétikai megjelenés és a hosszú távú színtabilitás érdekében lesarkíthatók, ha a lézer elég hatékony ahhoz, hogy szükség esetén kis mennyiségű zománcot távolítsa el. Ha a carieses elváltozás az ínyszél alá ér, akkor a 600-1000 mikroszekundum közötti impulzustartamú (7. ábra) Er:YAG lézer tökéletes eszköz az íny eltávolítására, mivel nincs vérzés és általában nincs szükség érzéstelenítésre.

Fogfehérítéshez a fehérítő gél igen sikeresen aktiválható (8. ábra) nagyon hosszú impulzusú Er:YAG lézer segítségével [38,39]. Az eljárás szabadalmaztatott, és TouchWhite™ eljárás néven ismert. A teljes kezelési idő, valamint a műtét utáni érzékenység csökken.



3. ábra: Zárt parodontális tasakkezelés lézerrel: a granulomatózus szövet ablációja felszíni dekontamináció után Er:YAG lézerrel (a). Mély fertőtlenítés és biomoduláció Nd:YAG lézerrel (b). Dr. Kresimir Simunovic jóvoltából.

hirdetés

**Fotona**  
choose perfection

## Lightwalker®

A sokoldalú kemény- és lágyszöveti fogászati lézer, amely előtt nincs akadály!

### Er:YAG és Nd:YAG kezelések:

- . Konzerváló fogászat
- . Endodoncia
- . Parodontális kezelések
- . Lágyszövet sebészet
- . Implantológia
- . Esztétikai kezelések
- . Fotobiomoduláció

### + opcionálisan:

- . Bőrrejuvenáció
- . Egyéb bőrgyógyászati kezelések
- . Horkolás kezelés

**ASP**  
POWERED

Új, Forradalmi  
Adaptív strukturált impulzus  
Technológia



## SkyPulse®

Modulárisan bővíthető lézerek új generációja

### Er:YAG kezelések:

- . SSP és SWEEPS Endodoncia
- . Parodontológia
- . Periimplantitisz
- . Caries eltávolítás
- . Fognyakérzékenység csökkentés
- . Kerámia eltávolítás

### + dióda lézer kezelések:

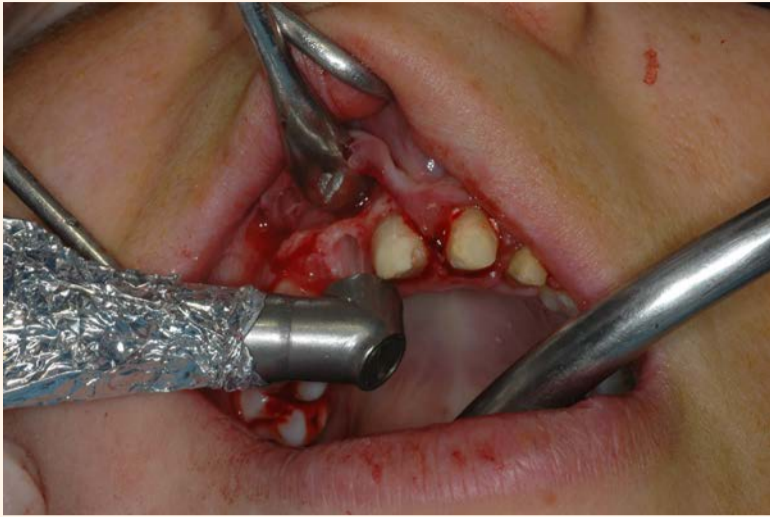- . Lágyszövet alakítás
- . Orális léziók, herpes, aphthae
- . Biomoduláció
- . Fotodinamias terápia
- . Intraorális fotokoaguláció



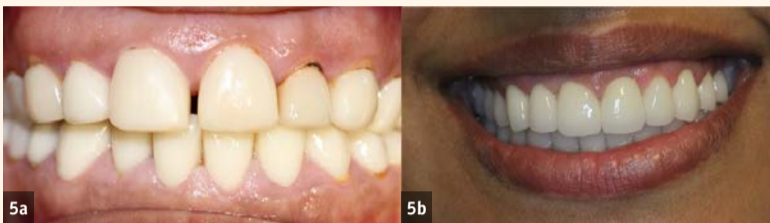Érdeklődni az

[info@fotonadental.hu](mailto:info@fotonadental.hu) e-mail címen vagy a +36 30/499 4474-es telefonszámon lehetséges.

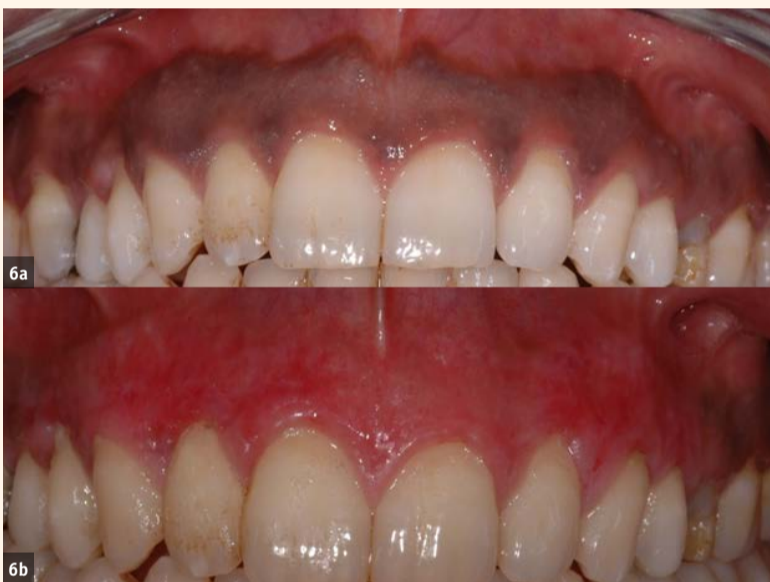[www.fotonadental.hu](http://www.fotonadental.hu)



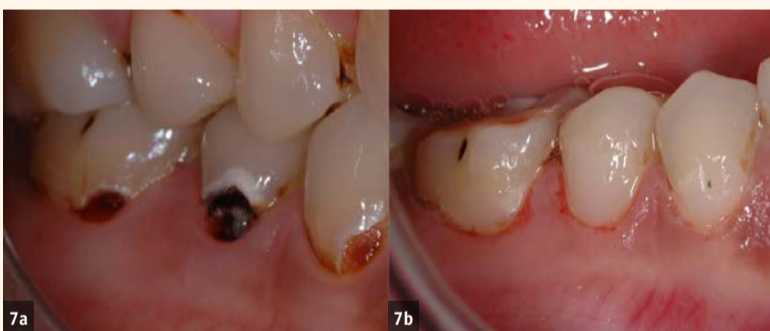4. ábra: Az üreg tisztítása és fertőtlenítése Er:YAG lézerrel extrakció után.



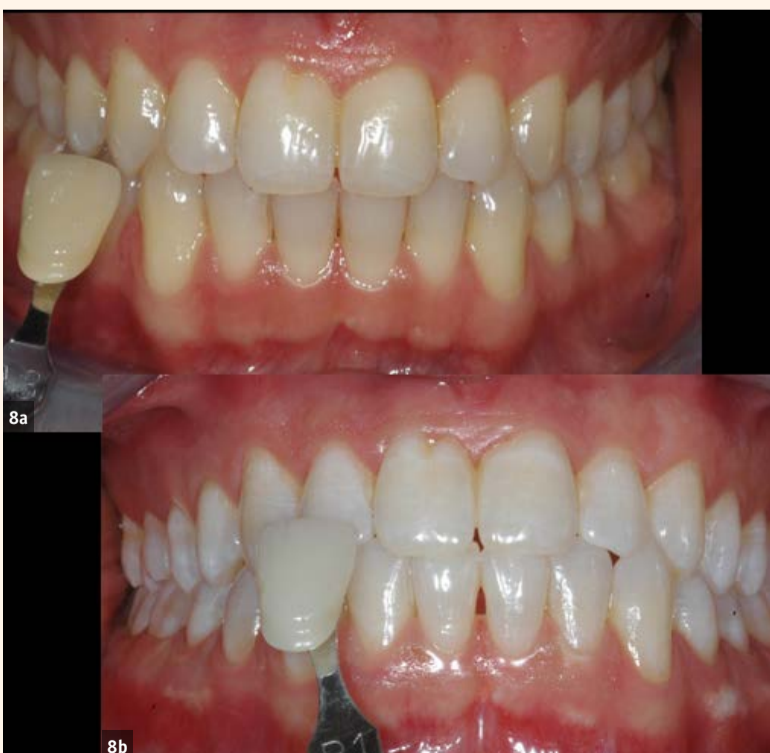5. ábra: Koronahosszabbítás kezelés előtt (a). Koronahosszabbítás 6 hónappal a kezelés után (b).



6. ábra: Íny depigmentáció a kezelés előtt (a). Az íny depigmentációja 7 nappal a kezelés után (b).



7. ábra: Klinikai eset kezelés előtt (a). Közvetlenül az inykimetszés és a carieses elváltozás eltávolítása után.



8. ábra: A TouchWhite™ eljárás előtt (a) és után (b).

Az Nd:YAG lézer herpeszes elváltozások kezelésére is használható (9. ábra). A herpeszes lézió lézerrel történő kezelésének előnyei abban állnak, hogy a fájdalom röviddel a kezelés után enyhül, a lézió gyorsabban gyógyul, és a kezelt területen ritkább az ismételt előfordulás.

Esztréti okok miatt számos, lágyrészt érintő eljárás elvégzésére van szükség az anterior területeken, például hemangioma [40] vagy lágyrészt növekmény eltávolítása esetén [41]. Alapvető fontosságú, hogy tisztában legyünk az eltávolítandó szövet jellegével. A hemangioma nem invazív kezelését Nd:YAG lézerrel végezzük. Energiáját nagymértékben absorbeálja a hemoglobinnal, a lézióban koaguláció következik be, és a hízósejtek, vagy abláció útján eltávolításra kerül. Az Er:YAG lézer előnyben részesül a lágyrészt műtéteknél, például lágyrészt növekmény eltávolításakor [27] (10. ábra). A kezelés gyors, minimális érzéstelenítést igényel, és nem okoz gyógyulási késedelmet. A lágyrészt műtéteknél fontos, hogy az Er:YAG impulzus időtartamát 600 mikroszekundum fölé, lehetőleg 1000-ig növeljük a leadott hőmennyiség növelése – de még a szövetek károsítása nélkül – és a vérzést csillapító hatás érdekében. Ha szükséges, a vérzést csillapító hatás az Nd:YAG lézerrel tovább növelhető. Az Nd:YAG lézerek biomodulációs hatása [42] szintén előnyös, elősegíti a sejtregenerációs ráta növelését, a vérkeringést (gyulladáscsökkentő hatású), megszünteti a fájdalmat, javítja az idegi jelátvitelt és az izomrelaxációt, serkenti a növekedési hormonok felszabadulását, valamint elősegíti a gyógyulást sok más egyéb aspektusát.

## Konklúzió

A két hullámhossz használatának számos előnye gyakorlatilag a fogászat minden területén a fogkezelések minőségének javulásához, valamint a beteg kényelmének és a fogorvosok szakmai elégedettségének növekedéséhez vezet. A legtöbb fogorvos hasznosnak találja a két hullámhossz egy műszerrel való működtetését, mint például a Fotona által gyártott LightWalker rendszer esetén. Fontos azonban, hogy megfelelő ismeretekkel rendelkezzünk mind a kezelési protokollok alapját képező biofizikai kölcsönhatásokat, mind az egyes lézerhullámhosszok és eszközök sajátos tulajdonságait illetően.

Forrás: *Journal of the Laser and Health Academy Vol. 2013, No.1;*

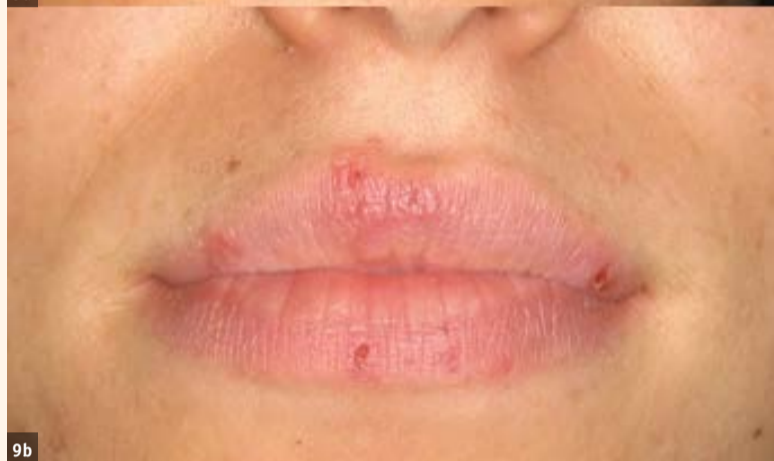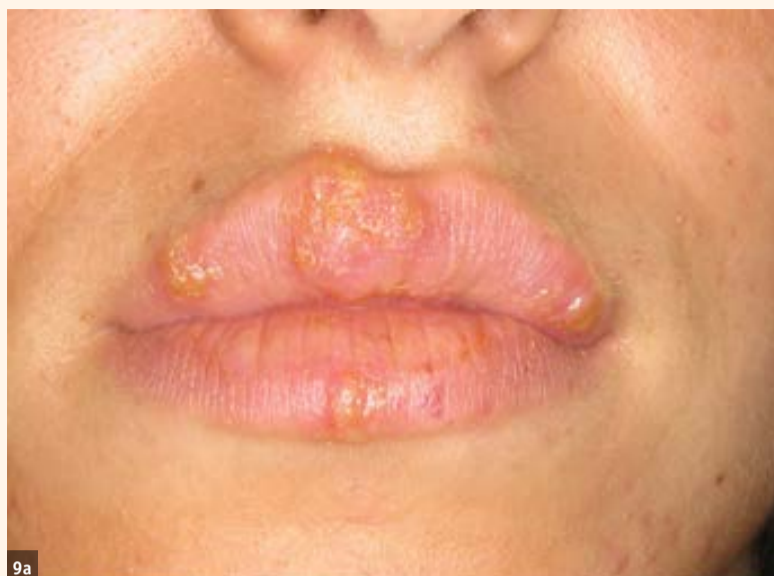## Irodalom

- Frenzen R. Principles of Medical and Dental Lasers. Lulu publishing, 2011.
- Suen JY, Waner M. Treatment of oral cavity vascular malformations using the neodymium:YAG laser. Arch Otolaryngol Head Neck Surg. 1989 Nov; 115(11):1329-33.

- Bergmans L, Moisiadis P, Teughels W, Van Meerbeek B, Quirynen M, Lambrechts P. Bactericidal effect of Nd:YAG laser irradiation on some endodontic pathogens ex vivo. Int Endod J. 2006 Jul; 39(7):547-57.
- Simunovic K, Scholtz A. Laser-assisted dentistry in the daily office routine: A "multi-wave" concept. International Magazine of Laser Dentistry, Vol. 3, Issue 4/2011: 16-21.
- Vescovi P, Manfredi M, Merigo E, Meleti M, Fornaini C, Rocca JP, Nammour S. Surgical approach with Er:YAG laser on osteonecrosis of the jaws (ONJ) in patients under bisphosphonate therapy (BPT). Laser Med Sci (2010) 25:101-113.
- Peters OA, Bardsley S, Fong J, Pandher G, DiVito E. Disinfection of Root Canals with Photon-initiated Photoacoustic Streaming. Journal of Endodontics Volume 37, Issue 7, Pages 1008-1012, July 2011.
- DiVito E, Peters OA, Olivi G. Effectiveness of the erbium:YAG laser and new design radial and stripped tips in removing the smear layer after root canal instrumentation. Lasers Med Sci. 2012;27:273-280.
- Ando Y, Aoki A, Watanabe H, Ishikawa I. Bactericidal effect of erbium YAG laser on periodontopathic bacteria. Lasers Surg Med 1996; 19: 190-200.
- Yamaguchi H, Kobayashi K, Osada R, Sakuraba E, Nomura T, Arai T, Nakamura J. Effects of irradiation of an erbium:YAG laser on root surfaces. J Periodontol 1997; 68: 1151-1155.
- Simunovic K. TwinLight™ laser-assisted endodontics, International Magazine of Laser Dentistry, Vol. 3, Issue 2/2011: 32-34.
- Aoki A, Miura M, Akiyama F, Nakagawa N, Tanaka J, Oda S, Watanabe H, Ishikawa I. In vitro evaluation of Er:YAG laser scaling of subgingival calculus in comparison with ultrasonic scaling. J Periodontol Res 2000; 35: 266-277.
- Folwaczny M, Mehl A, Aggstaller H, Hickel R. Antimicrobial effects of 2.94 micron Er:YAG laser radiation on root surfaces: an in vitro study. J Clin Periodontol 2002; 29: 73-78.
- Akiyama F, Aoki A, Miura-Uchiyama M, Sasaki K, Ichinose S, Umeda M, Ishikawa I, et al (2011). In vitro studies of the ablation mechanism of periodontopathic bacteria and decontamination effect on periodontally diseased root surfaces by erbium:yttrium-aluminum-garnet laser Lasers in Medical Science, 26(2), 193-204.
- Folwaczny M, Aggstaller H, Mehl A, & Hickel R (2003). Removal of bacterial endotoxin from root surface with Er:YAG laser American journal of dentistry, 16(1), 3-5.
- Schultz RJ, Harvey GP, Fernandez-Beros ME, Krishnamurthy S, Rodriguez JE, Cabello F (1986) Bactericidal effects of the Neodymium:YAG laser: in vitro study. Lasers in Surgery and Medicine 6(5):445-8.
- Rooney J, Midda M, Leeming J (1994) A laboratory investigation of the bactericidal effect of a Nd:YAG laser. British Dental Journal 176(2):61-4.
- Meral G, Tasar F, Kocagöz S, Sener C (2003) Factors affecting the antibacterial effects of Nd:YAG laser in vivo. Lasers in Surgery and Medicine 32(3):197-202.
- Harris DM, Yessik M (2004) Therapeutic ratio quantifies laser antiseptics: ablation of Porphyromonas gingivalis with dental lasers. Lasers in Surgery and Medicine 35(3):206-13.
- Bolortuya G, Ebihara A, Ichinose S, Watanabe S, Anjo T, Kokuzawa C, Saegusa H, et al (2012). Effects of dentin surface modifications treated with Er:YAG and Nd:YAG laser irradiation on fibroblast cell adhesion Photomedicine and Laser Surgery, 30(2), 63-70.
- Schwarz F, Sculean A, Georg T, & Reich E (2001). Periodontal treatment with an Er:YAG laser compared to scaling and root planing. A controlled clinical study Journal of Periodontology, 72(3), 361-7.
- Schwarz F, Sculean A, Berakdar M, Georg T, Reich E, & Becker J (2003). Periodontal treatment with an Er:YAG laser or scaling and root planing. A 2-year follow-up split-mouth study Journal of Periodontology, 74(5), 590-6. doi:10.1902/jop.2003.74.5.590.
- Badran Z, Boutigny H, Struillou X, Weiss P, Laboux O, & Soueidan A (2012). Clinical Outcomes After Nonsurgical Periodontal Therapy with an Er:YAG Laser Device: A Randomized Controlled Pilot Study Photomedicine and Laser Surgery, 30(7), 347-53.
- Lopes B. M., Theodoro L. H., Melo R. F., de Thompson G. M., & Marcantonio R. A (2010). Clinical and microbiologic follow-up evaluations after non-surgical periodontal treatment with erbium:YAG laser and scaling and root planing Journal of Periodontology, 81(5), 682-91.
- Dominguez A., Gómez C., García-Kass A. I., & García-Núñez J. A (2010). IL-1beta, TNF-alpha, total antioxidant status and microbiological findings in chronic periodontitis treated with fluorescence-controlled Er:YAG laser radiation Lasers in Surgery and Medicine, 42(1), 24-31.
- Tomasi C., Schander K., Dahlén G., & Wennström J. L (2006). Short-term clinical and microbiologic effects of pocket debridement with an Er:YAG laser during periodontal maintenance Journal of Periodontology, 77(1), 111-8
- Crespi R., Cappare P., Toscanelli I., Gherlone E., & Romanos G. E (2007). Effects of Er:YAG laser compared to ultrasonic scaler in periodontal treatment: a 2-year follow-up split-mouth clinical study Journal of Periodontology, 78(7), 1195-200.
- Braun A., Jepsen S., Deimling D., & Ratka-Krüger P (2010). Subjective intensity of pain during supportive periodontal treatment using a sonic scaler or an Er:YAG laser Journal of Clinical Periodontology, 37(4), 340-5.
- Ishikawa I, Aoki A, Takasaki AA. Potential applications of Erbium:YAG laser in periodontics. J Periodontol Res. 2004 Aug;39(4):275-85.
- Romanos GE, Gutknecht N, Dieter S, Schwarz F, Crespi R, Sculean A. Laser wavelengths and oral implantology. Lasers Med Sci. 2009 Nov;24(6):961-70
- Maden I, Kazak Z. Lasers in oral implantology, International Magazine of Laser Dentistry, Vol. 4, Issue 2/2012: 34-36.
- Pourzarandian A, Watanabe H, Aoki A, Ichinose S, Sasaki KM, Nitta H, Ishikawa I. Histological and TEM examination of early stages of bone healing after Er:YAG laser irradiation. Photomed Laser Surg. 2004 Aug;22(4):342-50.
- Kesler G, Romanos G, Koren R. Use of Er:YAG laser to improve osseointegration of titanium alloy implants--a comparison of bone healing. Int J Oral Maxillofac Implants. 2006 May-Jun;21(3):375-9.



32. Arnabat-Domínguez J, España-Tost AJ, Berini-Aytés L, Gay-Escoda C. Erbium:YAG laser application in the second phase of implant surgery: a pilot study in 20 patients. *Int J Oral Maxillofac Implants.* 2003 Jan-Feb;18(1):104-12.
33. Leja C, Geminiani A, Caton J, Romanos GE. Thermodynamic effects of laser irradiation of implants placed in bone: an in vitro study. *Lasers Med Sci.* 2012 Oct 10. [Epub ahead of print].
34. Kim JH, Herr Y, Chung JH, Shin SI, Kwon YH. The effect of erbium-doped: yttrium, aluminium and garnet laser irradiation on the surface microstructure and roughness of double acid-etched implants. *J Periodontol Implant Sci.* 2011 Oct;41(5):234-41.
35. Maden I, Kazak Z, Erbil Maden O. Lasers in aesthetic dentistry, *Cosmetic Dentistry, Vol. 7, Issue 1/2013:* 30-32.
36. McGuire MK, Scheyer ET. Laser-assisted flapless crown lengthening: a case series. *Int J Periodontics Restorative Dent.* 2011 Jul-Aug;31(4):357-64.
37. Hegde R, Padhye A, Sumanth S, Jain AS, Thukral N. Comparison of Surgical Striping, Er:YAG Laser and CO<sub>2</sub> Laser Techniques for Gingival Depigmentation: A Clinical & Histological Study. *J Periodontol.* 2012 Sep 24].
38. Gutknecht N, Franzen R, Meister J, Lukac M, Pirnat S, Zabkar J, Cencic B, Jovanovic J. A Novel Er:YAG Laser-Assisted Tooth Whitening Method *Journal of the Laser and Health Academy Vol. 2011, No. 1.*
39. Dinc AT, Maden OE. Laser Tooth Whitening: Diode vs. TouchWhite Er:YAG



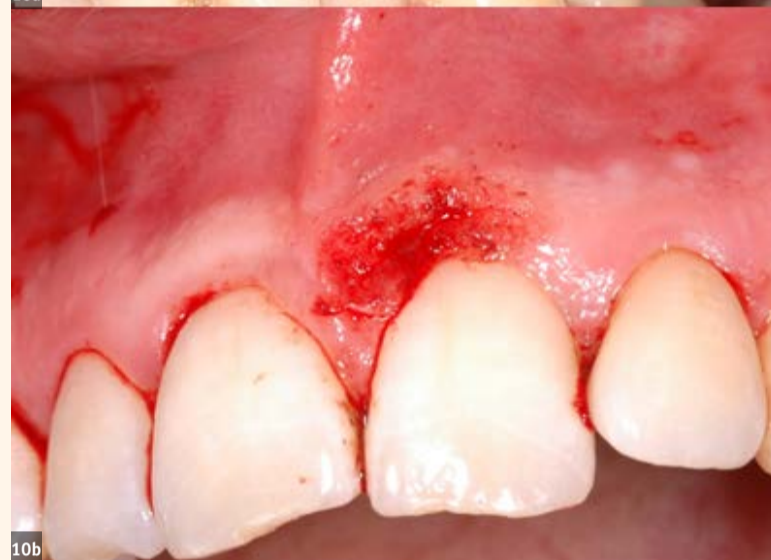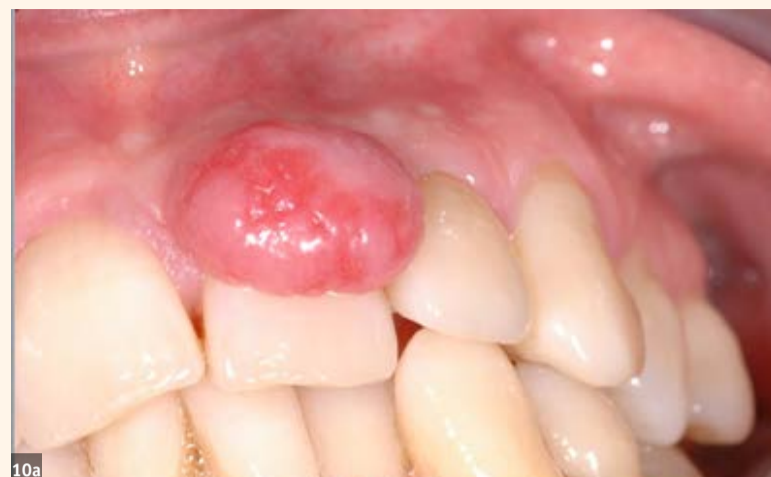9. ábra: A herpeszes lézió kezelés előtt (a) és 4 nappal kezelés után (b).

Journal of the Laser and Health Academy Vol. 2012, No. 1.

40. Actis A, Juri H, Gendelman H. Oral Hemangiomas Treated with Nd:YAG and CO<sub>2</sub> Laser. *Journal of Clinical Laser*

Medicine & Surgery Volume 11, Number 2, 1993.

41. White JM, Chaudhry SI, Kudler JJ, Sekandari N, Schoelch ML, Silverman S Jr. Nd:YAG and CO<sub>2</sub> laser therapy of oral



10. ábra: Szövetburjánzás eltávolítás előtt (a) és közvetlenül erbium lézerrel való eltávolítás után (b).

mucosal lesions. *J Clin Laser Med Surg.* 1998 Dec;16(6):299-304.

42. Chellini F, Sassoli C, Nosi D, Deledda C, Tonelli P, Zecchi-Orlandini S, Formigli L, Giannelli M. Low pulse energy

Nd:YAG laser irradiation exerts a biostimulative effect on different cells of the oral microenvironment: "an in vitro study". *Lasers Surg Med.* 2010 Aug;42(6):527-39.

hirdetés

**Silverion** Tel.: +36 30 907 8967  
+36 70 610 0630  
E-mail: silverionkft@gmail.com

**VÉDŐSZÖVET VÍRUS ÉS BAKTÉRIUM ELLEN**

ULTRAMODERN SZÖVETEK MINDENNAPOS HASZNÁLATRA

A 2000-ben piacra bocsátott első antimikrobás fonal, amelynél ezüst mikrorészecskék ágyazódnak a polimerbe.

Ezek a mikrorészecskék a szövetben lévő baktériumokat, vírusokat és gombákat pusztító, illetve a szaporodásukat gátló ezüstionokat bocsátanak ki.

**TULAJDONSÁGAI ÉS JELLEMZŐI**

**TÖBBSZÖR HASZNÁLHATÓ**

100 mosásig megőrzi a védőképességét

EGÉSZ NAP VISELHETŐ

Euro szövet – lágyan simul az arcra, átlélegezhető

**BIZTONSÁGOS ÉS NEM MÉRGEZŐ**

Nem tartalmaz oldószert, szilikont, kikészítő szert

**ANTIMIKROBIÁLIS**

Az ezüstionok azonnal ártalmatlanítják a vírusokat és baktériumokat

**SZAGSEMLEGESÍTŐ**

Az ártalmatlanított baktériumok nem keltenek szagot

**KÖRNYEZETBARÁT**

100 %-ban újrahasznosítható

**TANÚSÍTÁSOK**

silverionkft | Silver Ion Kft

AZ ÁRBEVÉTEL EGY RÉSZÉT A COVID-19 KÁROSULTAK SEGÍTSÉGÉRE FORDÍTJUK. JOGNYILATKOZAT: A MASZK HASZNÁLATA NEM TESZI SZÜKSÉGTENNE A MAGUNK VÉDELMERE ÉS A COVID-19 MEGÁLLÍTÁSÁRA AJÁNLOTT TOVÁBBI VÉDŐINTÉZKEDÉSEK ALKALMAZÁSÁT. KÖVÉSSE TOVÁBBRA IS A JÁRVÁNYÓGYI HATÓSÁGOK AJÁNLÁSAIT, TARTSÁK BE AZ ELŐÍRT TÁVOLSÁGOKAT, MOSSON RENDSZERESEN KEZET ÉS NE NYULJON AZ ARCÁHOZ.



Fogorvosi pozíció a MindentMent-ben: bővítettük rendelőnket, így most lehetőség van csatlakozni Budapest piacvezető klinikájához!

## FOGORVOSI ÁLLÁS BUDAPESTEN

MOST ÉRDEMES JELENTKEZNEK mert a koronavírus-járvány után gyorsan beindult az élet nálunk! Ha azonnali stabil jövedelmet, biztos munkát keresel egy megbízható cégnél, válaszd a MindentMent-et, Budapest piacvezető fogászati magánklinikáját. Területek: konzerváló fogászat, protetika, szájsebészet fogsabályozás, parodontológia.



allas.mindentment.hu/fogorvos