

# DENTAL TRIBUNE

The World's Dental Newspaper · Turkish Edition



İSTANBUL, OCAK 2017

ISSN: 1304-6098

Fiyatı: 12.00 TL

CİLT: 14

SAYI: 1

## Kısa Kısa

### Antalya'lı Çocuklar Sağlıklı Gülüyor

Antalya Büyükşehir Belediyesi "Çocuklarımız Güzel Gülsün, Geleceğimiz Sağlıkla Büyüsün" sloganıyla 5-14 yaş grubu çocukların ağız ve diş sağlığı muayenelerini ücretsiz olarak gerçekleştiriyor. Ağız-diş sağlığı poliklinik hizmeti, koruyucu hekimlik hizmeti, ağız içi muayene ve tarama

hizmeti ve diş sağlığı eğitimleri veren merkeze aileler büyük ilgi gösterdi.



Merkezde erken yaşta diş sağlığını koruma bilinci aşılacak için eğitim verilirken, 5-14 yaş arası çocuklara diş çekimi, dolgu, fissür örtücü, kuafaj, polisaj, flor uygulamaları ücretsiz yapılıyor. Antalya'daki çocuklar okullarından servisler ile alınarak diş kontrolleri yapılıyor. İlçeler ve uzak mahallelere ise gezici ekipler hizmet götürüyor. Hizmetten 2 yılda 44 bin çocuk yararlandı.

### Başkandan Öğrencilere Fırça ve Macun

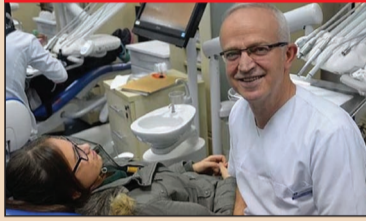Niğde Belediye Başkanı Faruk Akdoğan, Kemal Aydoğan İlköğretim Okulu'nda öğrencilere diş macunu ve diş fırçası hediye etti.

Kemal Aydoğan Ortaokulu'nun düzenlediği Kariyer Günleri'nin konusu olan Belediye Başkanı Faruk Akdoğan katıldığı söyleşinin ardından ana sınıfındaki miniklere sürpriz yaptı. Yeri Malı Haftası'nı kutlayan miniklere diş macunu ve diş fırçası dağıtan Akdoğan, ağız ve diş sağlığının öneminden de bahsetti. Akdoğan, "Diş fırçalama alışkanlığımı yaygınlaştırmak için minik yavrularımıza diş macunu ve diş fırçası dağıtıyoruz. Güzel gülüşler, sağlıklı dişlerden geçer. Sağlıklı bir nesil yetişmesi için biz de üzerimize düşeni yapmaya çalışıyoruz" dedi.

Niğde Belediyesi, Ağız ve Diş Sağlığı Haftası kapsamında da merkez ve merkeze bağlı tüm ilkokulların birinci ve ana sınıfı öğrencilerine 7 bin 600 adet diş macunu ve diş fırçası dağıtmıştı.

www.dental-tribune.com

## Haber

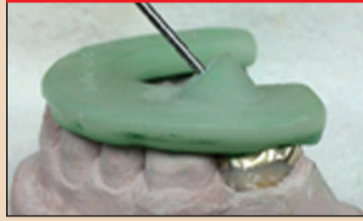

### Eğitimin Yaşı Olmaz

58 yaşındaki emekli öğretmen Özcan Özgürbüz, bitirdiği 3 üniversitenin ardından başladığı ODÜ Diş Hekimliği Fakültesi'nden bu eğitim yılı sonunda mezun oluyor. Özgürbüz, 1976 yılında başladığı Karadeniz Teknik Üniversitesi (KTÜ) Eğitim Bilimleri Fakültesi...

► Sayfa 3

## Bilim & Araştırma

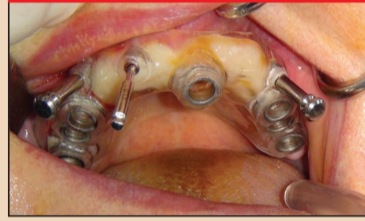

### Giriş Kavitesi Hazırlama

Hatalar işlemler sırasında birikir. Bir kanal tedavisinin başlangıcında girişi başaramamanın sonucu, vakayı bitirmeden hemen önce bir güta-perka konunu yanlış yerleştirmekten kaynaklanan sorunlardan daha yıkıcıdır. Diğer prosedürlerin ne kadar mükemmel uygulandığına...

► Sayfa 4

## Yenilik & Uygulama



### Bilgisayar Destekli Sistemler

Cerrahi kalitesi ve tedavi başarısının artırılması için her hastanın anatomik yapısına özgü cerrahi planlama yapılması oldukça önemlidir. Operasyon öncesi hastaya özgü olan anatomisinin preoperatif değerlendirilmesi açısından üç boyutlu teknolojiler de buna paralel olarak...

► Sayfa 8

## Ajanda



### Öğrenci Etkinlikleri Yapıldı

Bülent Ecevit Üniversitesi Diş Hekimliği Fakültesi'nde öğrenci eğitim etkinlikleri çerçevesinde, "Uygulamalı Olarak Güncel Döner NiTi Eğelerin Kullanılması" etkinliği düzenlendi. 5. sınıf öğrencilerinin fantom simülasyon laboratuvarında yapay kök kanal bloklarında...

► Sayfa 12

## Türk Diş Hekimlerinin 'Titr' Sorunu

Viyana'nın ilk Türk diş hekimi olan Dr. Beklen, Avrupa'da yaşayan Türk diş hekimlerinin 'unvan' sorunu yeniden gündeme getiriyor.

Dental Tribune Türkiye  
Elif Taman

Her daim Avrupa'da yaşayan Türk sağlıkçıları bir çatı altında toplamının önemini anlatmaya çalışan, Avrupa Türk Sağlık Çalışanları Federasyonu (ATSEF) Başkanı ve Viyana'nın ilk Türk diş hekimi olan Dr. Serdar Beklen, diş hekimlerinin "ünvan" probleminde parmak basıyor.

Kullanılacak ünvan/titr meselesi, gerek Türkiye'de, gerekse Avrupa'da çalışan diş hekimlerini yakından ilgilendiren bir konu. Diş hekimlerinin hem Türki-

ye'de hem de Avrupa'da yaşadığı "Ünvan / Titr" sorununu detaylı bir anlatımla dile getiren Dr. Beklen'in makalesini aşağıda okuyabilirsiniz.

### Türk Diş Hekimlerinin 'Titr' Sorunu

Türkiye'deki diş hekimlerinin pek çok sorunu vardır. Bunlardan biri de 'titir'dir. 'dt' titirini ne Türkiye'de kullanabiliyorlar ne de Avrupa'da. Avrupa'da Türk diş hekimlerine akademi unvanı verilmemekte ve bu hekimler

→ DT Sayfa 2



## Artistik Dental Fotoğraflar IDS 2017'ye Gidiyor



Dental Tribune Türkiye  
Elif Taman

DIŞSIAD sponsorluğunda ve EDAD çatısı altında düzenlenen ve IDEX 2016'da sergilenen "Artistik Dental Fotoğraf Yarışması"ndaki resimler IDS 2017'ye götürülecek. Hazırlıkların devam ettiği etkinlikte kapsam genişletildi.

Geçtiğimiz Nisan ayında Es-

→ DT Sayfa 2

Dr. David Taylor, Dt. Mustafa Bekerecioğlu

## Botoks & Dermal Dolgu Eğitimi

10-12 Mart 2017, Londra



AYRINTILI BİLGİ İÇİN  
0212 481 02 20

4 Gece  
Konaklama  
Eğitim Fiyatına  
Dahil

vesta

← DT Sayfa

1'den: Artistik Dental Fotoğraflar  
IDS 2017'ye Gidiyor

tetik Dişhekimliği Akademisi Derneği (EDAD) çatısı altında "Artistik Dental Fotoğraf Yarışması" düzenlendi. Diş Malzemeleri Sanayici ve İşadamları Derneği (DIŞSIAD) sponsorluğunda gerçekleştirilen yarışmaya katılan fotoğraflar, IDEX 2016 Ağız-Diş Sağlığı Cihaz ve Malzemeleri Fuarı'nda sergilendi.

Dental fotoğrafçılığa ilgi gösteren diş hekimi ve teknisyenlerin, dental fotoğrafçılığa duayeni olarak bilinen Dt. Ömer Engin'in yöneticiliğini yaptığı "Dijital Dental Fotoğraf" sosyal medya kapalı grubuna fotoğraf göndererek yapılan yarışmada seçilen fotoğrafların "Photobook-Artistik Dental Fotoğraf Kataloğu" haline getirileceği ilan edilmişti. Kapsamı genişletilen etkinlikte kataloğun içerisine Artistik Dental Fotoğraf Yarışması'nda seçilen fotoğrafların dışında gönderilen yeni fotoğraflar da eklendi.

Fotoğraf kabulleri, Geçtiğimiz Aralık ayında son buldu. Fotoğrafların yayın kurallarına göre toplanması, Dt. Ömer Engin tarafından yapıldı.

### Katalog VYG Tarafından "Prestij Kitapları" Kategorisinde Yayımlanacak

DIŞSIAD sponsorluğunda hazırlanacak olan Artistik Dental Fotoğraf Kataloğu, Vestiyer Yayın Grubu (VYG) tarafından yayımlanacak. VYG'nin "Prestij Kitapları" kategorisinde hazırlayacağı Photobook, 07-09 Şubat tarihlerinde Dubai'de yapılacak olan 21. AEEDC Fuarı'na ve 21-25 Mart tarihlerinde gerçekleştirilecek olan 37. International Dental Show (IDS)'a götürülecek.

Hem AEEDC hem IDS'te Vestiyer Yayın Grubu tarafından dağıtılacak olan kataloğun tanıtımına, dünyanın en güçlü, en yaygın dental yayın ağı Dental Tribune International (DTI) da destek veriyor.

### Yayın ve Telif Hakkı Bilgilendirmesi

Katalog için gönderilecek fotoğrafların yayımı ve telif hakkı ile ilgili açıklamalar ise şöyle:

Fotoğraflar, EDAD arşivinde saklanacaktır. Fotoğraflar, sahiplerinin isimleri belirtilmek kaydı ile her türlü tanıtım amaçlı kullanım hakkına sahip olunacak ve telif ücreti ödenmeyecektir. Katılımcılar, ödül ve sergileme alan fotoğraflarının sergi, elektronik ortamlar, internet ve kataloglarda kullanılmasını kabul ederler. Gönderilen fotoğrafların tamamı katılımcı tarafından çekilmiş olmalıdır. Başkasına ait görüntülerin olduğu gibi veya kısmen kullanılması durumunda ortaya çıkabilecek telif hakkı ihlallerinin tüm hukuki sorumluluğu katılımcıya aittir.

Gönderilen fotoğraflarda görünebilecek hastaların veya kişilerin, fotoğrafının çekilmesine ve bir yarışmaya gönderilmesine, fotoğrafın internette, her türlü elektronik ortamda ve basılı yayın organlarında yayınlanmasına izin verdikleri kabul edilir. Söz konusu kullanımlardan dolayı ortaya çıkabilecek anlaşmazlıkların tüm sorumluluğu yarışmacıya aittir. Katılımcılar tüm katılım koşullarını aynen kabul etmiş sayılacaktır. "Artistik Dental Fotoğraf"lardan oluşan katalog, Şubat 2017 Dubai Fuarı'nda ve IDS 2017'de tanıtılarak dağıtılacaktır. DTI

← DT Sayfa

1'den: Türk Diş Hekimlerinin  
'Titr' Sorunu

bir nevi diskrimine edilmektedirler.

Sevgili okurlarım bu yazımda meslektaşlarımın sorunlarını ele almaya çalışacağım.


Türk diş hekimlerinin pek çok sorunu vardır. Bu sorunlardan önemli olan bir tanesi de diş hekimlerinin akademik unvanı yani titri.

Diş hekimlerinin önemli sorunlarından birisi akademik tanıtımlarının yeterince yapılamaması. Tıp hekimleri 6 yıllık bir eğitimden sonra tıp doktoru olarak mezun oluyorlar. Yani fakülteyi bitiren hekim doktor, akademik unvanını alıyor.

### Halk Gözüyle "Doktor"

Hekimlere 'doktor' diye hitap etmek yıllardır halk arasında çok yaygın olarak kullanılmaktadır. Normal olarak, hekimler mezuniyetten sonra ihtisas yaptıkları ve uzmanlaştıkları zaman tıp doktoru oluyorlar. Fakat pratik uygulama da ise bu değişik. Diş hekimleri için de aynı.

Hemen hemen tüm meslek dallarında insanların doktor akademik unvanını alabilmeleri, ancak belli konularda araştırma ve çalışmalar yaparak bir tez hazırlayıp bunun kabul edilmesi ile mümkün olmaktadır.



### Avrupa'da Farklı

Bu bütün dünyada böyle. Fakat Avrupa'nın pek çok ülkesinde sadece iki meslek grubu için istisnai durum uygulanmaktadır. İnsan hekimliği ve diş hekimliği eğitimleri 6 sene olup her iki meslek grubundakiler diplomalarını doktor unvanı ile birlikte almaktadırlar. Bunun amacı hekimleri halkın gözünde onore etmek ve diş hekimliğini de 'dişçi' değil hekim olduğunu anlatmaktır. Yani insan hekimleri gibi diş hekimleri de doktor akademik unvanı ile diploma almaktadırlar. Doktora tezleri ise son sene hazırladıkları bir diploma çalışmasıdır.

Türkiye'de diş hekimleri 5 sene eğitim görmekte ve diş hekimi olarak diploma almaktadırlar. Meslek titrlerinin kısaltılmışı "Dt."dir ve genellikle tanınmamakta ve kullanılmamaktadır. Bu nedenle yurt dışında diplomaları kabul edilen Türk diş hekimlerine akademik unvanları verilmemekte ve bu hekimler bir nevi diskrimine edilmektedirler.

### Dişçi Bey'den, Doktor Bey'e

Ben mesleğe başladığım zaman ilk tayin yerim olan Bolu'ya gitmiştim. Normal olarak İl Sağlık Müdürlüğü'ne gidip kendimi tanıttım ve görev yerim olan Bolu-Kırıbrıcık ilçesine doğru yola çıktım. Hekim olarak ilk görev yerimdi ve okulda öğrendiklerim ile halkıma sağlık hizmeti vereceğim ve onların bozulan sağlıklarına tekrar kavuşturmak için uzmanlık dalımda ilk hizmetimi verecek olduğum için çok mutluydum. Bu sevincimi üzüntüye çeviren bir şey olmuştu. Yılların tecrübeli sağlık müdürü bana 'dişçi bey' diye hitap ediyordu. Bu meslekte yaşadığım en acı diskriminasyondu. Bir sağlık müdürü meslektaşımı bu gözle görüyorsa ve diş hekiminin de bir hekim olduğunu kabul etmiyorsa bu çok büyük bir terbiyesizlik ve saygısızlıktır. Daha sonra sağlık müdürüne hatasını anlatıp, bu şekilde hitap ederek bana hakaret ettiğini ve benim dişçi değil hekim olduğumu söyledikten sonra hatasını anlayıp özür diledi ve 'doktor bey' diye hitap etti.

### Avrupa'da Doktor

Yıllar sonra çalışmak için Avrupa'ya geldiğimde Avrupa ülkelerinin büyük bir kısmında diş hekimliğinin 6 yıl olduğunu ve mezun olan hekimlere 'doktor' akademik unvanı ile diploma verildiğini gözlemledim... DTI

Dr. Serdar Beklen'in bu makalesinin tamamına [dentiss.com](http://dentiss.com) adresinden ulaşabilirsiniz.

## DENTAL TRIBUNE

The World's Dental Newspaper - Turkish Edition

### Dental Tribune International

Yayıncı: Torsten Oemus

Grup Editörü  
Daniel Zimmermann  
newsroom@dental-tribune.com  
Tel.: +44 161 223 1830

Klinik Editörü  
Magda Wojtkiewicz  
Nathalie Schüller

Online Editör & Sosyal Medya Müdürü  
Claudia Duschek

Editörler  
Kristin Hübner  
Yvonne Bachmann

Baskı Editörleri  
Hans Motschmann  
Sabrina Raaff

Online Proje Müdürü  
Tom Carvalho

Online Proje Müdür Yardımcısı  
Hannes Kuschick

### Uluslararası Yayın Kurulu

Dr. Nasser Barghi, Ceramics, U.S.A.  
Dr. Karl Behr, Endodontics, Germany  
Dr. George Freedman, Esthetics, Canada  
Dr. Howard Glazer, Cariology, U.S.A.  
Prof. Dr. I. Krejci, Conservative Dentistry, Switzerland  
Dr. Edward Lynch, Restorative, Ireland  
Dr. Ziv Mazor, Implantology, Israel  
Prof. Dr. Georg Meyer, Restorative, Germany  
Prof. Dr. Rudolph Slavicek, Function, Austria  
Dr. Marius Steigmann, Implantology, Germany

### Dental Tribune International

Holbeinstr. 29, 04229 Leipzig, Germany  
Tel.: +49 341 4 84 74 502 | Fax: +49 341 4 84 74 173  
www.dental-tribune.com | info@dental-tribune.com

### Bölge Ofisleri

Asya Pacific  
Dental Tribune Asia Pacific Limited  
Room A, 20/F, Harvard Commercial Building, 111 Thomson Road, Wanchai, Hong Kong  
Tel.: +852 5115 6177 | Fax: +8525115 6199

### The Americas

Tribune America, LLC  
116 West 25rd Street, Ste. 500, New York, N.Y. 10011, USA  
Tel.: +1 212 244 7181 | Fax: +1 212 224 7185

### Dental Tribune Türkiye

Yayıncı: Vestiyer Yayın Grubu

Cilt: 14 Sayı: 1 Genel Sayı: 75

### Sahibi

Bülent Manav

### Editör

Prof. Dr. Cem Şener

### Yayın Kurulu

Prof. Dr. Ateş Parlar  
Prof. Dr. Ender Kazazoğlu  
Prof. Dr. Faruk Haznedaroğlu  
Doç. Dr. Enis Güray

### Kurumsal Satış Müdürü

Derya Arslan

### Sorumlu Yazı İşleri Müdürü

Rahmi Çelikağ

### Yazı İşleri

Elif Taman

### Tercüme

Nilgün Kayhan

### Abone Servisi

İlhan Köse, Ergül Kaya, Elvan Genç

### Dental Tribune Grafik

Hakan Zengin

### İdare Yeri

Meridyen İş Merk.  
Eski Çırpıcı Yolu No:1/550  
34010 Merter / İstanbul / Türkiye

### Telefon

+90 212 481 02 20

### Faks

+90 212 481 02 46

### internet

www.vyg.com.tr / www.dentiss.com

### e-posta

bilgi@vyg.com.tr

### Basım Yeri

Elma Basım, İkitelli/İstanbul  
Tel: 0212 697 50 50

© 2017, Dental Tribune International GmbH • Bütün hakları saklıdır.

Dental Tribune klinik bilgileri ve yapımcıların haberlerini doğru olarak yayınlar, fakat ürün talebinin geçerliliğinden ve diğzi hatalarından sorumlu değildir. Ayrıca, yayıncı ürün isimlerinden, isteklerinden ya da reklamverenler tarafından verilen beyanlardan sorumlu değildir. Yazarların görüşleri onlara aittir ve bunlar Dental Tribune International'ı yansıtmaz.

Dergi Adı Dental Tribune Türkiye, Yayın Türü Süreli - Yaygın, Basım Tarihi: XX.XX.2017

Abone ücreti: 1 Yıllık (5 Sayı) 60,00 TL

Dental Tribune Türkiye, Dişhekimliği Dergisi abonelerine ücretsiz olarak gönderilir.

# Emekli Öğretmen: “Eğitimin Yaşı Olmaz”

58 yaşındaki emekli öğretmen Özcan Özgürbüz, bitirdiği 5 üniversitenin ardından başladığı ODÜ Diş Hekimliği Fakültesi'nden bu eğitim yılı sonunda mezun oluyor.

Özgürbüz, 1976 yılında başladığı Karadeniz Teknik Üniversitesi (KTÜ) Eğitim Bilimleri Fakültesi Fen Bilimleri Bölümü'ndeki eğitimini 1980'de tamamlayarak mezun oldu. Bir sonraki yıl Jeoloji Mühendisliği Bölümü'nü kazanan Özgürbüz, aynı anda Fizik Bölümü'nden de dersler alarak 1985 yılında Jeoloji Mühendisliği'ni 1987 yılında ise Fizik Bölümü'nü tamamladı. Fizik öğretmeni olarak çeşitli okullarda görev yaptıktan sonra 2008 yılında emekli olan Özgürbüz, hayali olan diş hekimliğinin eğitimini alabilmek için 5 yıl önce yeniden üniversite sınavına girdi.

Ordu Üniversitesi Diş Hekimliği Fakültesi'ni kazanan 2 çocuk babası Özgürbüz, ailesiyle Ordu'ya taşınarak üniversite eğitimine başladı. Haziran 2017'de mezun olmayı planlayan Özgürbüz, hem hayalindeki mesleğe kavuşmanın hem de dördüncü diplomasını alacak olmanın heyecanını yaşıyor.

Hayalindeki üniversitenin hep diş hekimliği olduğunu bu fırsatı ancak emekli olduktan sonra kazanma fırsatı yakaladığını belirten Özgürbüz, bu yıl son sınıfta okuduğunu, 6 ay sonra hem diş hekimliği hayaline kavuşacağını hem de dördüncü diplomasını alacağını ifade etti.

Bu yıl staj yaptığını anlatan Özgürbüz, “Çok şükür derslerimde sorun yok. Kızım da eczacılık bölümünü okuyor. İnşallah kızımla birlikte aynı yıl mezun olacağım.” dedi.

Mezun olduktan sonra Türkiye'nin her yerinde görev yapmaya hazır olduğunu kaydeden Özgürbüz, “Yaşımızın kaç olduğu önemli değil. Yeter ki insanlara yardımcı olalım. Bunun için okuyoruz.” diye konuştu.

## Sınıfının en yaşlı öğrencisi

Özgürbüz, sınıfta en yaşlı öğrencinin kendisi olduğunu da belirterek, “İlk yıllarda sınıf arkadaşlarım bana alışmakta zorluk yaşadı ancak daha sonra hepsiyle arkadaş olduk. Ben yeri geliyor onlara ağabeylik, yeri geliyor babalık yapıyorum. Çok güzel duygularla 5 yıl bitmek üzere.” ifadesini kullandı.

Yaşlılarına tavsiyelerde de bulunan Özgürbüz, sözlerini şöyle tamamladı:

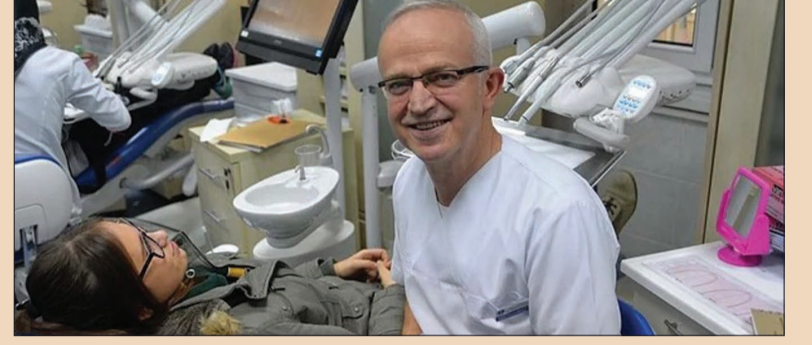“Bilinmesini isterim ki eğitimin yaşı yok. Emekli olduktan sonra bir köşeye çekilmek yerine okumayı ve hayalimin peşinden koşmayı tercih ettim. İsterse herkes bunu yapabilir. Kahvehane köşelerinde oturmakta üniversitede okumak daha güzel diye düşünüyorum. Önemli olan yapacağınız bir şeye inanmak.

Ben inandım ve buradayım. Yeter ki inanalım.”

## Sınıf arkadaşları Özcan amcalarından memnun

Özcan Özgürbüz'ün sınıf arkadaşlarından Mert Mutlu, Özcan Özgürbüz'e 'Özcan Amca' şeklinde hitap ettiklerini belirterek, “Üniversiteye ilk başladığımız yıl biz de çok şaşırmiştık.

Özcan amca üniversitede nadir insanlardan birisi. Kendisinin azmi yeri geldi bizleri de azimlendirdi. Kendisini görünce okumanın yaşı olmadığını bir kez daha anladık.” dedi. Mustafa Barış ise kendisi ile üniversiteye kayıt yaptırdığı gün tanıştığını ve o gün kendisini görevli hoca zannettiğini anlatarak teşekkürlerini iletti. [Dİ](#)



## IDS 2017 EXHIBITION GUIDE APP

Make exhibitor search a walkover

[www.messeguide.today](http://www.messeguide.today)

TODAY MESSEGUIDE ONLINE



**today**  
Messeguide

The exhibition planner for dentistry

- exhibitor list
- latest news
- products
- quick search
- companies
- hall plan
- favourites

OEMUS MEDIA AG

Holbeinstraße 29 · 04229 Leipzig · Germany · Phone: +49 341 48474-0 · info@oemus-media.de

# Endodontik Giriş Kavitesi Hazırlama-Uzun Dönem Sonuçları

Yazar: Dr. L. Stephen Buchanan, USA

Hatalar işlemler sırasında birikir. Bir kanal tedavisinin başlangıcında girişi başaramamanın sonucu, vakayı bitirmeden hemen önce bir güta-perka konunu yanlış yerleştirmekten kaynaklanan sorunlardan daha yıkıcıdır. Diğer prosedürlerin ne kadar mükemmel uygulandığına bakılmaksızın, bir kanal unutmak vakayı başarısızlığa götürür. Diş perfore olduğunda titanyum daha iyi görünmeye başlar. Geniş giriş kavitesi açtığınızda tedavinin 5 yılı içinde nispeten çok sayıda kök-kırıklı diş görmeyi bekleyin. Basitçe, her kanal ağzına düzgün, mükemmel pürüzsüzlükte giriş açmadan kanal enstürmasyonuna başlayarak giriş prosedürlerine ihanet etmek; her seferinde bir eğenin, irrigasyon iğnesinin, güta-perkanın, paper-point ya da bir pluggerın kanalların her birinde defalarca tıkanması ile cezalandırılır.

Bu, dişler ve onların kök kanallarının bana öğrettiği yollar kadar kritik değildir. Genellikle zor olan onlarla çalışmayı denemediğim önce, kanallara mükemmel giriş yolları oluşturmak için ne kadar zaman gerekiyorsa harcamaktır. Öyleyse neden daha ileri girişim güvenli olmadan önce, uğraşmam gerektiğini bildiğim hedefi vurduğuma emin olmak için -bunu 35 yıldır yaptıktan sonra bile- her giriş kavitesine başlamadan önce kendimle bir konuşma yapmak zorunda kalıyorum?

## Zen ve Endo Giriş Sanatı

Robert Persing, "Zen and the Art of Motorcycle Maintenance" (Zen ve Motorsiklet Bakım Sanatı) adlı kitabında; yenilemeden önce motorsikletin motorunun

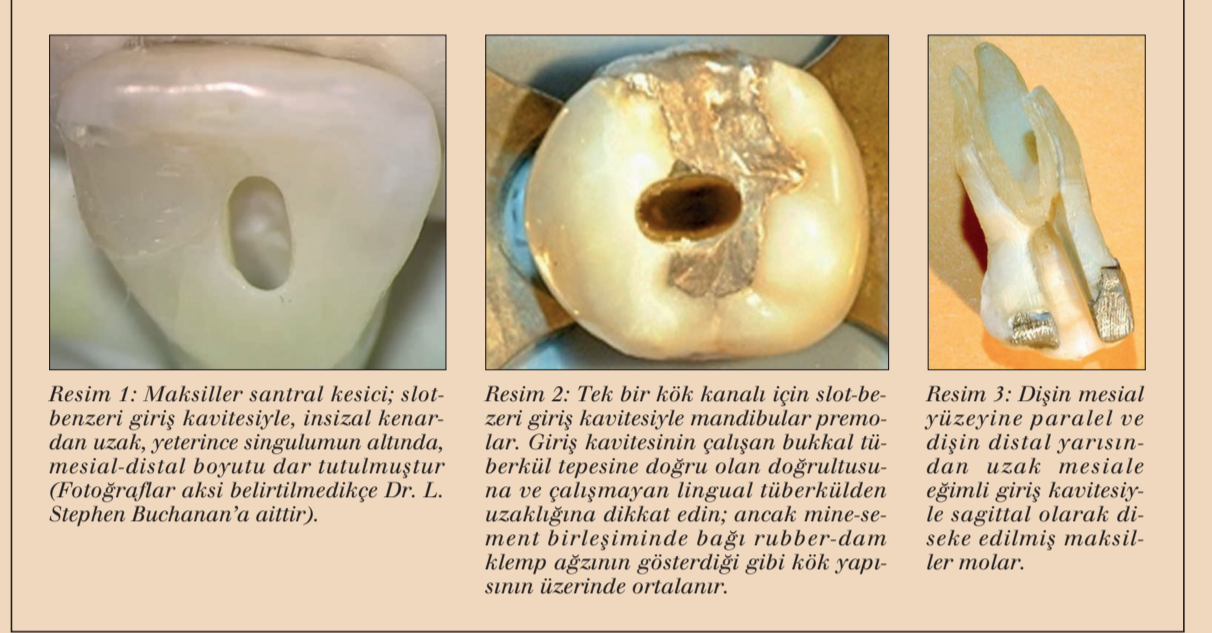yan kapaklarını çıkarmaya çalışırken civata boşa döndüğü zaman hayal kırıklığına uğradığımı açıkladı. Bu problemin üstesinden gelene kadar yenilemeye devam edemedi. Görevi tamamlamak için birkaç gün harcamayı bekliyordum; ancak sorunun üstesinden geldiğinde yaşadığı öfkeye hayret etti.

Elle büküğünün farkına varana kadar daha çok düşündü, içgüdüsel tepkisini o kadar çok karmaşıktırdı; çünkü silindirin delinmesi, silindirin honlanması, pistonun değiştirilmesi ve bundan sonra tekrar bir araya getirilmesi gibi çoğunlukla takip edilmesi gereken daha dramatik rutinleri düşünerek uzun yenileme prosedürünün bu kısmını göz ardı etti. Yan kapağı başarıyla kaldırıma kadar hiçbir şeyin ilerlemeyeceğini fark ettiğinde, yan kapağı çıkararak ayrı ve önemli bir iş yaptı. Eğer sonraki birkaç saat içinde tamamlanabilseydi, bu tatmin edecek bir başarıydı.

Yani endodonti ile birlikte. Vakamın geri kalanı için giriş preparasyonumuzun kalitesinin nasıl kritik olduğunun farkına vardığımızda, ideal bir giriş yolu sağlamadan önce kanala girmek kara tahtadaki tırnak gibi hissettirir. Aristo doğru söylemiştir; mükemmeliyet alışkanlıktır, karakter özelliği değil. Peki, giriş kavitesi mükemmellik alışkanlıkları 21. yüzyılda nasıl görünüyor?

## Başarısız Plan Başarısızlığı Planlıyor

Atul Gawande, "The Checklist Manifesto" adlı kitabında, eğer sürekli olarak ideal sonuçlar hedef ise planlamanın önemi sadece hangi prosedürün yapılacağı değil bu prosedürün her bir



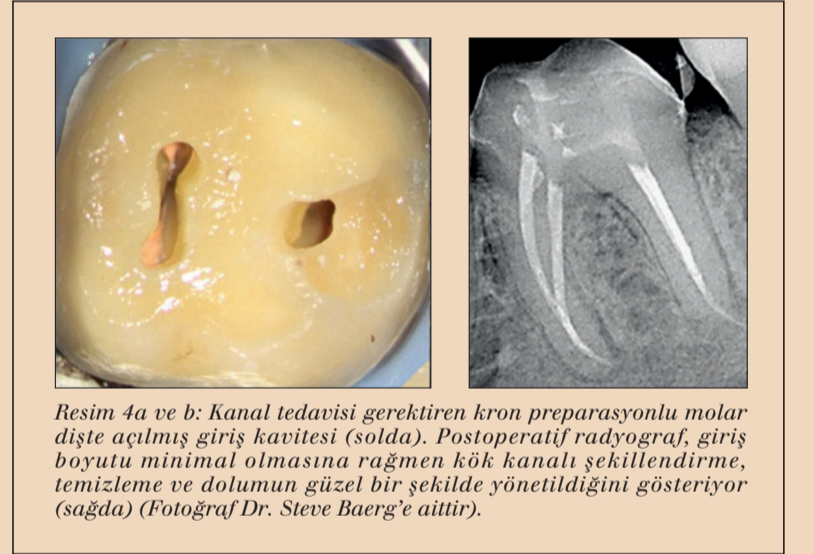
Resim 1: Maksiller santral kesici; slot-bezeli giriş kavitesiyle, insizal kenardan uzak, yeterince singulumun altında, mesial-distal boyutu dar tutulmuştur (Fotoğraflar aksi belirtilmedikçe Dr. L. Stephen Buchanan'a aittir).

Resim 2: Tek bir kök kanalı için slot-bezeli giriş kavitesiyle mandibular premolar. Giriş kavitesinin çalışan bukkal tüberkül tepesine doğru olan doğrultusuna ve çalışmayan lingual tüberkülden uzaklığına dikkat edin; ancak mine-sement birleşiminde bağı rubber-dam klempli ağzının gösterdiği gibi kök yapısının üzerinde ortalanır.

Resim 3: Dişin mesial yüzeyine paralel ve dişin distal yarısından uzak mesiale eğimli giriş kavitesiyle sagittal olarak dike edilmiş maksiller molar.

yönünün başından sonuna kadar nasıl ayrıntılı planlanması gerektiğini anlatır. Operasyon öncesi görüntüleme anatomik zorlukları doğru bir şekilde tanımlıyor mu? Klinisyenin yeterli büyüme ve aydınlatması var mı? Kullanılan aletler yeterli ve iyi seçilmiş mi? Prosedüre başlamadan önce giriş yeri, açısı ve derinlikleri belirlenmiş mi? Giriş frezlerinde maksimum güvenli kesme uzunlukları işaretli mi? Kalsifiye kanalların karşı koyan lokalizasyonları ile uğraşılacak yerlerde prosedürler var mı? Ve bunun gibi.

Başka bir deyişle, Alfred E. Neumann'ın "Beni endişelendiren nedir?" tutumu bu kritik durum boyunca uygun değildir. Tersine, bu kritik unsurların her biri ideal giriş kavitesi uygulanmasına ve tedavi planlamasına eklendiğinde, prosedürün geri kalan kısmı sonuca yaklaştıkça kademeli olarak daha basit hale gelir.



Resim 4a ve b: Kanal tedavisi gerektiren kron preparasyonlu molar dişte açılmış giriş kavitesi (solda). Postoperatif radyograf, giriş boyutu minimal olmasına rağmen kök kanalı şekillendirme, temizleme ve dolunun güzel bir şekilde yönetildiğini gösteriyor (sağda) (Fotoğraf Dr. Steve Baerg'e aittir).

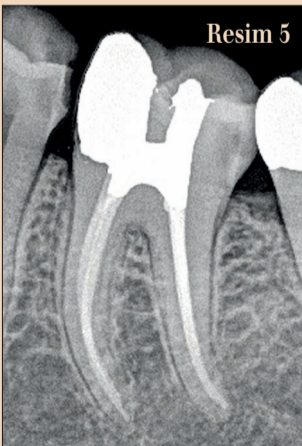
## Radyografik Görüntüleme

Röntgen'in buluşu dental radyografi olmadan kanal tedavisine bile başlamayacağız, bu yüzden ideal operasyon öncesi radyografin kritik gerekliliği iddiasını uzatmak fazla bir şey değildir. Operasyon öncesi ideal X-ray görüntüsü -periapikal ya da bitewing film alınarak- mesial ve distal kontakları mükemmel bir şekilde ayırmalı, sonra söz konusu dişin doğru bir açıda Z düzleminde (bukkolingual) gelen verileri yakalamak için, en az bir ideal açılı görünümü olmalı.

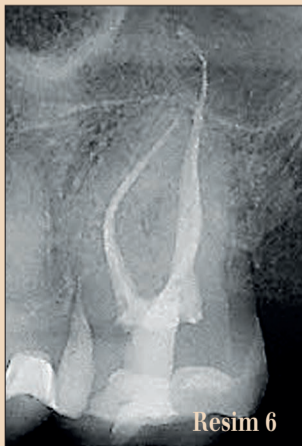Benim uygulamalarımda anterior ve premolarların mesial açılı görüntüsü işe yarıyor; çünkü distal açıdan yakalamaktan çok daha kolaydır ve anterior ve premolarların mesialden görüntüsü, distalden görüntüsü kadar radiküler anatomiyi ortaya çıkarmaktadır. Molarlarda farklıdır. Radyografik görüntü üzerinde daha kolay görülebilen distalden görüntülerde apikal kök ucu yanlara atılırken; mesialden görüntülerde kök gövdesi, distale kıvrımlı kök yapısının üzerine süperpoze olduğundan distal açılı görüntüler mesial açılı görüntülere tercih edilebilir.

Tabii ki CBCT endodontik görüntülemeye aşırı avantajlıdır. Ya mikroskop ya da CBCT'ye sahip olabileceğimi söyleseniz, ama ikisini birden değil, her seferinde 3 boyutlu görüntülemeyi seçerdim. Yalnızca CBCT görüntüleme "kök kanallarının gizli hayatı"ni gördüğümüz anatomik karmaşıklığın en yüksek derecesini içeren bukkolingual plandaki kök yapısının mesial görünümünü yakalayabilir. Uygulamada bir CT makinesine sahip olmanın en büyük keyiflerinden biri, giriş prosedürüne başlamadan önce üst moların mesiobukkal kökünde tek bir kanal bulunduğunun bilinmesidir. Bunun tersine, bu teknoloji ile yaşanabilecek olumsuz deneyimlerden biri, rekonstrüksiyon volümü bir kökte 2 ya da 3 kanal gösterdiği zaman klinisyenin detaylı çalışmasına rağmen bir tanesini bulabilmesidir.

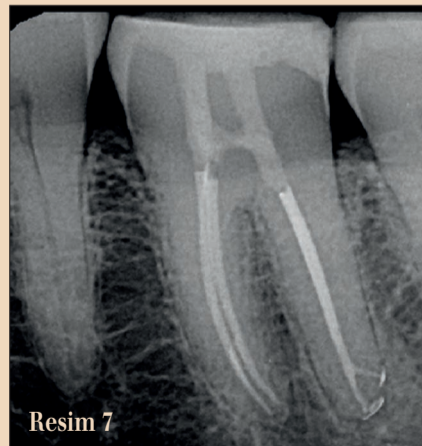
Endodonti alanına CBCT görüntülemenin ilk hediyesi, belirli bir dişin tüm kanallarını bulma olmuştur. İkinci hediye giriş kavitesi boyutunun mümkün olduğunca azalmasıdır; çünkü giriş



Resim 5: Santral fossaya doğru küçük ikinci bir giriş ve mesial çürük defektine doğru tedavi edilmiş mandibular moların postoperatif radyografı (Fotoğraf Dr. John Khademi'ye ait).



Resim 6: Bu postoperatif radyograf, postendodontik restoratif girişim sırasında doldurulmuş, hem mesial hem de distal lateral pulpa boynuzları kanal tedavisi sırasında bozulmadan bırakılmış çok küçük açılmış giriş kavitesini göstermektedir. Bu görünüm IBAC kulübünde olanlar arasında gurur nedenidir (Fotoğraf Dr. Jeff Pafford'a ait).



Resim 7: Arasında 0,75 mm yükseklikte pulpa odası istemiyerek iki mükemmel giriş giriş kavitesi deliği ile başarıyla sonuçlanmış, kanal tedavisi öncesi neredeyse tamamen kalsifiye molar. Her kanalın apikal üçlüde sonlanan tedavisine dikkat edin (Fotoğraf Dr. N. Pushpak'a ait).

← DT Sayfa 4

kavitesi artık pulpa odası ve ötesini görmeye birincil değildir. Aslında CT görüntüleme kök kanal boşluklarının anatomik çeşitliliği için ihtiyaç duyulan tek görüntüdür, giriş kavitesinin inceleme portalı yerine sadece tedavi olarak kullanılmasına izin verir. Sonuç olarak, kanal tedavisi giriş prosedürleri CT ile oluşturulan frez rehberleri ile yapılacak ve bu sayede günümüzde kullanılan 2-4 mm'lik giriş kavitesinden ziyade molar dişlerin 3 ya da 4 adet 1 mm'lik bezelye boyutunda deliklerden geçilerek tedavi edilmesine izin verecektir.

### Dış Hatların Formu

Peki, bir kök kanal boşluğuna giriş planlanırken göz önünde bulundurulması gereken konular nelerdir? Temel olarak tüm iyi giriş kaviteyi konservatif ve uygun şekiller arasındaki dengede açılmalıdır. Her kanal için ideal giriş yolu sağlarken mümkün olduğunca az diş yapısını kestik. O zaman giriş şeklinin hedefleri oldukça basitleşti; rahat bir şekil talep ediyoruz, aksi halde görevimizi tamamlayamıyoruz, yine de dişin yapısal bütünlüğünü korumaya çalışıyoruz. Bu kolayca hatırlanan 3 hedefle özetlenebilir.

1) Anterior ve premolar dişlerde, mesial-distal boyutta koruma şekli bulunur. Gelecekte olarak, anterior dişlerin giriş kavitesinin dış hatlarının şekli bu dişlerdeki mesial ve distal pulpa boynuzları nedeniyle üçgenel olmuştur. Bu lateral boynuzların temizlenmesini garantiye almak için koronal diş yapısının gereksiz zayıflatılması, yapısal sonuçları dikkate alana kadar mantıklıdır. Bir #2 Mueller frez ya da Buc-1 ultrasonik ucu (Spartan) ile en küçük underkat yeterli olabilir. Premolarlar; konservatif ve uygun şekilleri birleştiren, aynı zamanda slot-benzeri giriş kavitesi şeklinin açısı bukko-lingual yönde düzenlenen ibre şeklinde pulpa odasına sahiptir.

Anterior dişlerde, post endodontik estetik hedeflerden dolayı insizal kenardan kaçınıldığından uygun şekli elde etmek daha zordur. Bu nedenle insizal kenarın "no-fly zonu"na dikkat ederken düzgün bir giriş yolu sağlamak için singulum altında daha derin bir kesim gerekir. Anterior

dişlerin giriş kavitesi hatalarının en tehlikelisi, singulum altında Dr. Schilder'in "lingual dentinal üçgen" diye adlandırdığı yere doğru yeterince kesilmemesidir. Bu mesio-distal boyut 1-1, 5 mm genişlikte tutulduğu zaman minimal yapısal zayıflama ile başlanabilir (Resim 1).

2) Premolar ve molar posterior dişlerde, bunların okluzal yüzeylerinin kök yapısının üzerinde ortalanmadığını; ama kök yapısının çalışmayan tarafa doğru eğimli olduğunu hatırlamak önemlidir. Pulpa odaları okluzal yüzeyin altında değil kök yapısında merkezlendiğinden, posterior dişlere en iyi giriş çalışmayan tüberküllerden 1-2 mm uzakta kalırken çalışan tüberküllerin yakınından kesilerek başarılı (Resim 2).

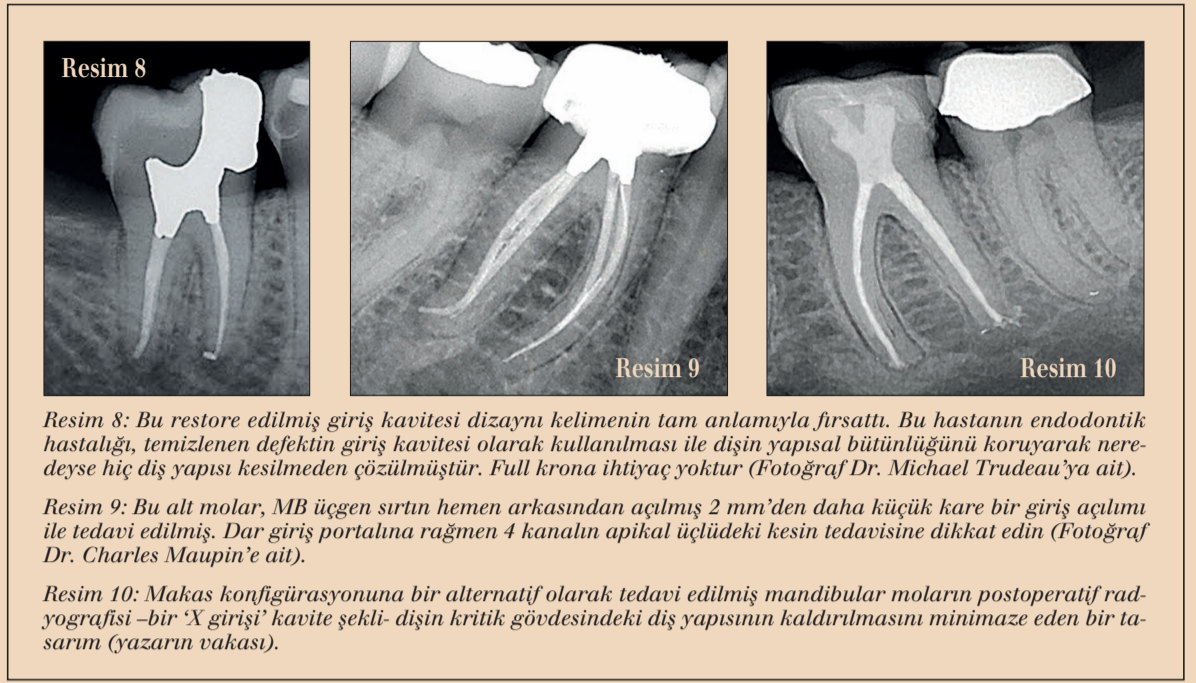
3) Molarlarda uygun şekil, alt ve üst molarların distal kanallarının eğer giriş yolları ciddi şekilde mesiale eğimli ise okluzal planın distal yarısından kaçınılması sağlanır. Bu nedenle alt molar dişlerin distal kanalları için en iyi referans MB ve ML ve üst molar dişlerin distobukkal kanalları için palatal tüberkül tepeleridir. Uygun şekil; molar giriş kavitesinin mesial duvarı dişin, mesial yüzeyine paralel kesilerek elde edilir (Resim 3).

### Kaviteden Vazgeçin

Bana Schilder tekniği, Pasifik Üniversitesi'nden Dr. Michael Scianamblo ve mezun olduktan sonra Dr. Cliff Ruddle tarafından öğretilti. Dr. Schilder'in kök kanal sistemini öngörülebilir şekilde tedavi etmek için yeterli giriş açamaya koyduğu zorunluluğu anladım ve Güney Kaliforniyalı tanınmış protetik diş hekimi Dr. Carl Reider tarafından kısaca anlatılana kadar geniş giriş kavitele-ri ve cömert koronal kanal şekilleri ile çalışmaktan keyif aldım.

Hastalarını yönlendirdiği endodontistlerden en çok ne istediğini sorduğum zaman "herhangi bir diş yapısını kesmeden sadece pulpayı çekme"yi dilettiğini söyledi. Konuştuğumuz gibi, uzun vadede dişleri kurtarmanın yapısal zorunluluğunu daha iyi anlamaya başladım, daha küçük giriş kavitele-ri ve koronal kanal şekilleriyle, sürekli aynı ideal endodontik sonuçları elde etmemize olanak tanıyan araçlar ve yöntemler arayışı içindeyim.

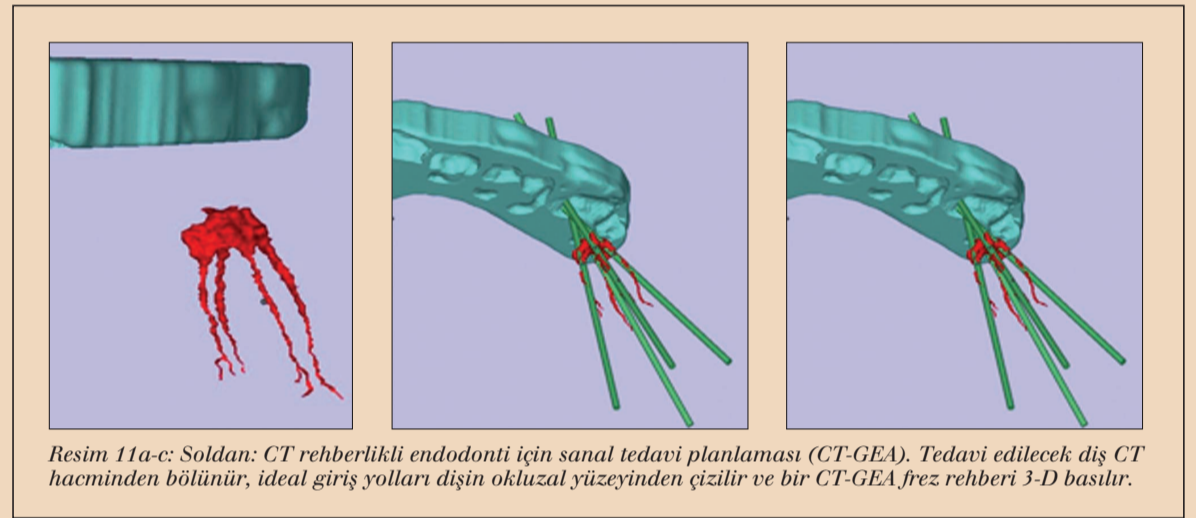
Sonuçta; SybronEndo tarafın-



Resim 8: Bu restore edilmiş giriş kavitesi dizaynı kelimenin tam anlamıyla fırsattı. Bu hastanın endodontik hastalığı, temizlenen defektin giriş kavitesi olarak kullanılması ile dişin yapısal bütünlüğünü koruyarak neredeyse hiç diş yapısını kesilmeden çözülmüştür. Full krona ihtiyaç yoktur (Fotoğraf Dr. Michael Trudeau'ya ait).

Resim 9: Bu alt molar, MB üçgeni hemen arkasından açılmış 2 mm'den daha küçük kare bir giriş açılımı ile tedavi edilmiş. Dar giriş portalına rağmen 4 kanalın apikal uçlarıdaki kesin tedavisine dikkat edin (Fotoğraf Dr. Charles Maupin'e ait).

Resim 10: Makas konfigürasyonuna bir alternatif olarak tedavi edilmiş mandibular moların postoperatif radyografisi -bir 'X girişi' kavite şekli- dişin kritik gövdesindeki diş yapısının kaldırılmasını minimize eden bir tarama (yazarın vakası).



Resim 11a-c: Soldan: CT rehberliki endodonti için sanal tedavi planlaması (CT-GEA). Tedavi edilecek diş CT hacminden bölünür, ideal giriş yolları dişin okluzal yüzeyinden çizilir ve bir CT-GEA frez rehberi 3-D basılır.

dan sağlanan LAX (Line angle extension) rehberli giriş elmas frezlerinin yanı sıra, Sistem-B pluggerları (SybronEndo) ve GT/GTX Obtüratörleri (Dentsply Tulsa Dental Specialties) gibi esnek kondensasyon cihazları kullanılan tıkama yöntemleri, GT ve GTX döner eğeleri (DENTSPLY Tulsa Dental Specialties) üzerindeki maksimum yiv çapı (Maximum Flute Diameter 'MFD') sınırlamaları konusundaki icadım için ilham kaynağıydı.

### Çok Küçük Giriş Komitesi

80'li yıllardaki ilk farkındalıktan beri, yeni nesil diş hekimleri ve endodontistler kanal tedavisine alternatif olarak implant diş hekimliğinin yeni realitesine kapıldığı zaman son 10 yıla kadar kalabalıklar içinde yalnız bir ses gibi hissettim. Uzun vadeli sonuçlar için yapısal korumayı geliştirme sloganı ele alınıp sonuçta şaka yollu IABC dediğim şey haline geldi.

Sık sık olduğu gibi alanımız dışındaki birisi, Dr. David Clark

adlı diş hekimi endodonti ile ilgili atıp tutmaya başladı. Dostum Dr. John Khademi daha konservatif giriş kavitelelerinin uzmanlık sunabileceği imkânlarla döndü, 4 genç endodontist en küçük giriş kavitesinden kusursuz bir kanal tedavisini kimin yapabileceği konusunda oyuna katıldı. Bu geçici grubun yeteneği IBAC kulübüne başladı.

Resim 4' ten 10'a gösterilenler çoğunlukla -IBAC üyeleri tarafından yapılanlar- beni çok mutlu ediyor aynı zamanda korkutuyor. Ne yapıyor ki bunlar? Pulpa odasının çatısını aynı zamanda açılmış lateral pulpa boynuzlarını sağlam bırakan küçük ince girişler ya da sadece önceden açılmış restorasyon kavitelelerinden total kanal tedavileri.


Başardığımız şeye ilk şokumu atlattıktan sonra endonun geleceğinin son derece yetenekli bu ellerde olduğunu çok iyi anladım ve endodontik cerrahi için geliştirdiğim prosedürün -CT rehberlikli endodontik cerrahi

(CT-GES)- geleneksel tedaviye de uygulanabileceğini gördüm (Resim 11a-12d).

Ve endodonti alanına güneş doğuyor. DT

Referansların listesi yayıncıdan edinilebilir.

### Yazışma Adresi



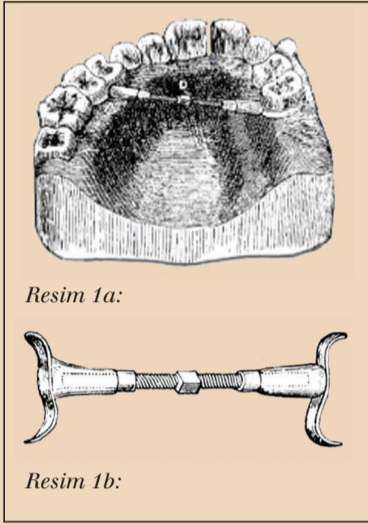
Dr. L. Stephen Buchanan, DDS, FACS, FICD, Amerikan ve Uluslararası Diş Hekimlerinin üyesi, Endodonti Amerikan Kurulu'nun bir doktorudur; UCLA ve USC fakültelerinde yarı zamanlı olarak endodontik lisans dersleri us Wave obturation araç ve yöntemlerini (SybronEndo), GT ve GTX vermektedir. Endobender Plier (SybronEndo), System-B ve Continuo ege sistemleri (DENTSPLY Tulsa Dental Specialties), LA Axxess Frezleri (SybronEndo), ve Buc ultrasonik ucu (Spartan/Obtura) üzerine patientleri elinde tutmaktadır. Buchanan; Santa Barbara, CA'da yaşamakta; burada dental implant cerrahisi ve konvansiyonel, mikrocerrahi endodonti ile sınırlı bir uygulamaya sahiptir. Santa Barbara'da 28 yıldır yönettiği uygulamalı eğitim merkezinin ve dental eğitim laboratuvarlarının kurucusudur.



Resim 12a-d: Soldan: Kök kırıklı #18 çekildikten sonra alçı modele yerleştirilmiş, basılmış CT-GEA frez rehberi monte edilmiş ve ilk frez yerleştirilmiş; frez rehberi kullanılarak kesilen 2 küçük giriş deliği ve başarıyla şekillendirildikten sonra konuların kanallara oturduğunu gösteren işlem sonrası radyograf.

# Hızlı Maksillar Genişletme: Küçük Detaylar Fark Yaratır

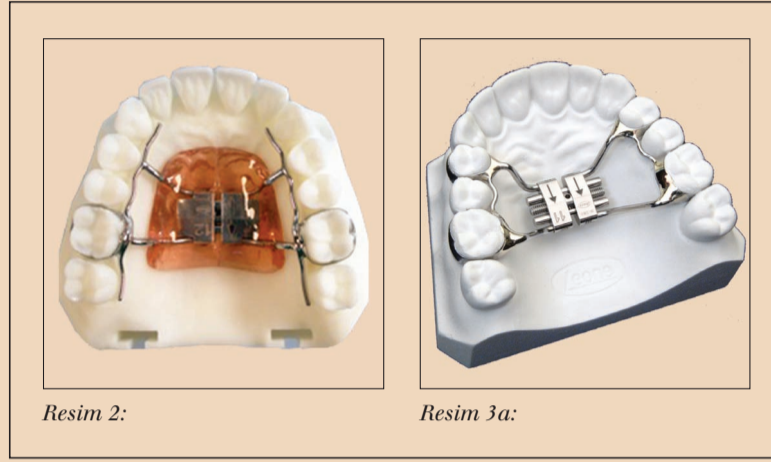
Gabriele Scommegna, İtalya



Resim 1a:

Resim 1b:

Maksillar yetersizliğin hastalar arasında teşhis edilmiş muhtemelen en sık tekrarlayan problem olması nedeniyle, hızlı üst çene genişletmesi (RME) günümüzde oldukça popüler bir ortodontik tedavi yöntemidir.



Resim 2:

Resim 3a:

Bu tedavi yönteminin geçmişi 1860 yılında Dr. Emerson C. Angell'in yazdığı ve Dental Cosmos dergisinin yayınladığı bir makaleye uzanır. Makalede tek taraflı çapraz kapanışa sahip 14 yaşında bir kız hastanın damağı genişletmek için vida kullanılması yoluyla tedavi edilmesi ya-

yınlanmıştır. Tüm ekspansiyon sadece iki haftada gerçekleşmiştir ve hastada keser dişler arasında diastema oluşmuştur (Resim 1a&b).

Dr. Angell dentofasiyal ortopedide gerçek bir öncüdür ve 35 yıl önce x ışınları kullanımıyla

kanıtlanma olasılığı bulunmasına rağmen dental topluluklar arasında büyük bir eleştiri ile karşı karşıya kalmıştır. Dr. Angell'in palatal genişletme tedavisi günümüzde başarılı olarak ve açık bir şekilde kanıtlanmıştır. 1860 yılında gerçek maksillar genişletme tedavisi için altın standart olarak tanımlanmıştır.

İlginç ama doğru olmasının yanı sıra biraz üzücü bir gerçek de Doktor Angell'in, meslektaşlarının görüşleri ile hayal kırıklığına uğrayarak San Francisco'nun yanı sıra ortodonti bilim dalından ayrılmaya karar vermesidir. Dr. Angell, profesyonel kariyerini ABD'de tıp doktoru olarak bitirmiştir.

Dr. Angell'in geleceği öngören vizyonundan yıllar sonra, Dr. Haas bu terapiyi, hızlı palatal genişleticinin güncellenmiş bir

tasarımı vasıtasıyla Haas ekspansor1 olarak yeniden tanıtmıştır (Resim 2).

O zamandan bu yana, RME, pek çok yazar tarafından, endikasyonlara, doğru zamanlamaya, çeşitli klinik prosedürlere, ilk sonuçlara ve uzun dönem stabiliteye ve ayrıca farklı aparey tasarımlarının etkisine odaklanarak birkaç kez araştırılmıştır


Bugün ağız hijyenini kolaylaştıran, palatal mukoza ile akriliğin temas etmemesi nedeniyle adı geçen 'hijyenik RME', Haas'a oranla daha popülerdir (Resim 3a&b).

Leone, dünyadaki birkaç ortodontik vida üreticisinden biri olarak en başından beri bu gelişimde önemli bir rol oynamıştır: Leone, 1970'lerin başında, tamamen entegre edilmiş dört kollu paslanmaz çelikten imal edilen ilk RME özel vidasının üretimine başlamıştır (Resim 4 ve 5).

O günden bu yana Leone, ortodontistlere ve çeşitli diş hekimliği gereksinimlerine en uygun araçları vermek için malzemenin kalitesini, üretim teknolojisini sürekli geliştirmiş ve ekspansor kapsamını genişletmiştir. Günümüzde Leone, hepsi cerrahi kalitede paslanmaz çelikten imal edilen yüksek teknoloji üretim tesislerinde tasarlanmış ve üretilmiş, eksiksiz izlenebilirliği sağlamak için her birinde lazerle işaretlenmiş lot numarası taşıyan lazer kaynaklı kollarla, geniş bir yelpazede RME'ye özel vidalar sunmaktadır.

RME apareyinin kısa sürede büyük kuvvetler uygulayarak midpalatal suture ayırması yoluyla üst çeneyi genişleterek (Dentalpedia, McGill Üniversitesi, Diş Hekimliği Fakültesi) büyük dişsel ve iskeletsel transvers değişiklikler ürettiğini bilerek, kalıcı dişler için daha fazla alan yaratılmasına olanak tanıyan her vidanın işlevselliği konusunda her zaman olumlu bir endişe duyduk, bu nedenle tasarımdan nihai kalite testine kadar her adımda azami dikkat gösterdik.

Her bir RME modelinin mekanik sınırını bilmek için kapsamlı testler yaptık: bulgularımız, 'daha zayıf' bileşenlerin daima bir 'güvenlik aracı' olarak işlev gören (12 kg'dan fazla güçte) çalıştırma anahtarı olduğunu göstermektedir. Bir başka deyişle, ne RME'nin genç hastalarda sutureda açılma oluşturmaması, ne de genişletme mekanizması-




Resim 3b:

Resim 4:

Resim 5:

Resim 6:

Resim 7:



Resim 8:

Resim 9:

Resim 10:

Resim 11:

Resim 12:

← DT Sayfa 6

nın maksilla tarafından üretilen karşı kuvvet tarafından hasar görmesi muhtemel değildir (Resim 6).

RME genişleticisinin her bir parçası, birlikte monte edildikten sonra kontrollü ve hassas genişletme elde etmek için dar toleranslara ve yüksek cilalı yüzeylere sahip olarak üretilir (Resim 7&8)

Leone RME genişleticisinin benzersiz özelliği, kolun vidalı gövdeye bağlantısıdır: kol, yuvanın içinde oluşturulan kör bir deliğe mükemmel şekilde sığar, daha sonra harici yüksek güçlü lazer kaynağı vasıtasıyla konumunda tutulur (Resim 9-10).

Bu özel yöntem hem laboratuvarında kolların bükülmesi sırasında hem de klinik kullanımda kol ayrılma ihtimalini ortadan kaldırır. Aynı zamanda eklem alanının aşırı ısınmasını önleyerek, telin tam gücünü korur böylece gerekli gücü temin eder.

Ortodontist ve teknisyen, hasta için en uygun aпарeyi imal etmek için Leone genişleticilerinin ve aygıt tasarımlarının çeşitli modellerinden birini seçebilir (Resim 11).

RME, ortopedik maksiller modifikasyon üreten bir aпарey olduğu için ortodontik laboratuvar teknisyeni de kolların yanı sıra vidanın konumuna dikkat etmelidir: Şekil 12 de gösterildiği gibi takip edilmesi gereken özel kuralları vardır.

Vida mekanizmasının isten-

meyen şekilde hasar görmesini önleyecek şekilde laboratuvar prosedürlerini kolaylaştırmak için ve bunun yanı sıra kolları aşırı kuvvet gelmesinden kaçınmak için özel araçlar tasarladık (Resim 13-15).

4 kollu Leone RME vidası, kapsamı 7 mm ile 13 mm arasında değişen ekspansiyon kapasitesine sahiptir (Resim 16).

Resim 17 (Courtesy of Prof. P. Cozza University of Tor Vergata, Rome, Italy), RME'yi kelebek tasarımı göstermektedir.

Azalmış damak hacmi olan ve karışık dişlenme döneminde bulunan daha küçük yaşta hastalarda kullanılmak üzere, iki kollu daha küçük bir genişletici (Resim 18) geliştirilmiştir.

Resim 19a-d (Courtesy of Dr. A. Fortini, Florence, Italy), daha küçük genişletici kullanımına örnek vermektedir.

Dikey kolları sahip RME, iki katmanlı pimli genişletme mekanizması sayesinde maksimum stabiliteyi muhafaza etmek için toplam hacimselliği azaltmak

üzere geliştirildi (Resim 20-25; Resim 22 & 23 courtesy of Prof. Franchi, University of Florence, Italy).

Özel fan tip RME interkanin mesafede anterior boşluk kazanma için geliştirildi (Resim 24-26; Resim 26 courtesy of Dr. E. Schellino, Turin, Italy).

Maksiller genişletme, ayrıca yeni geliştirilen ortodontiste maksillayı dental ve/veya bazal olarak genişletme imkânı veren, 900 g ve 450 g'lık iki kuvvet düzeyi üretebilen, Leaf ekspander

gibi yaylı bir vida ile de elde edilebilir (Resim 27 & 28; Resim 27a & b courtesy of Dr C. Lanteri, Casale Monferrato, Italy).


Ortodontik imkânları kelimenin tam anlamıyla 'genişleten' sezgileri için Dr. Angell'e teşekkür ederim! [DT](#)

#### Kaynaklar

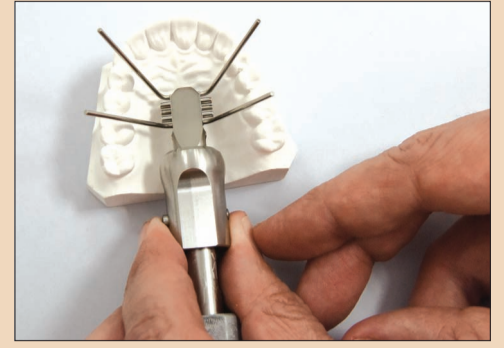
1. Haas AJ: The treatment of maxillary deficiency by opening the midpalatal suture. Angle Orthod 55: 200-217, 1965.



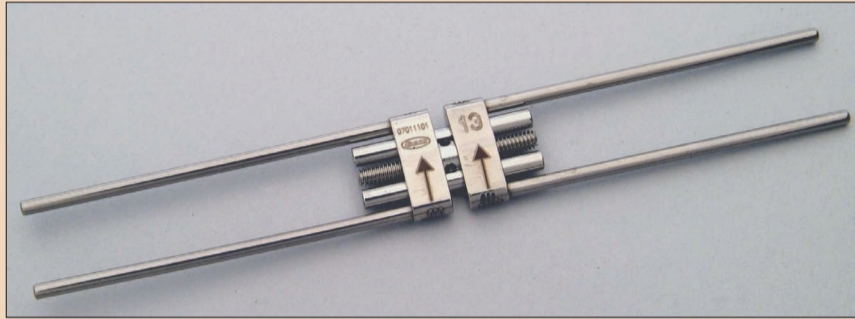
Resim 13:



Resim 14:



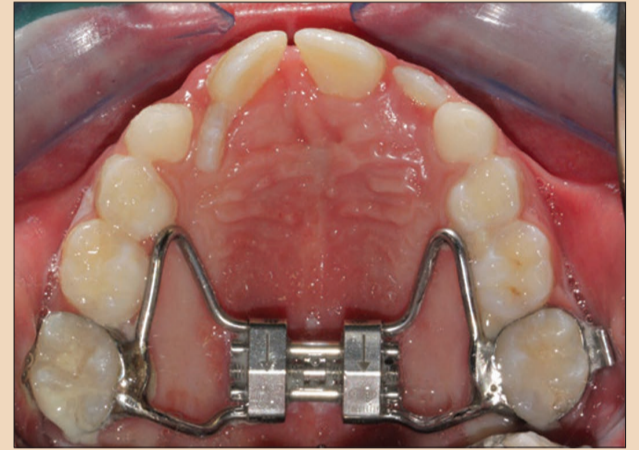
Resim 15:



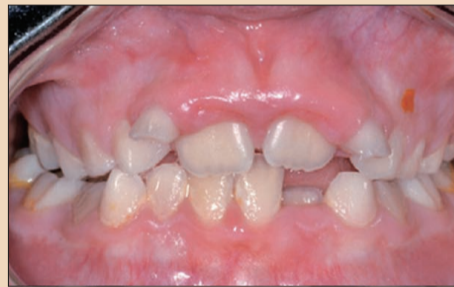Resim 16:



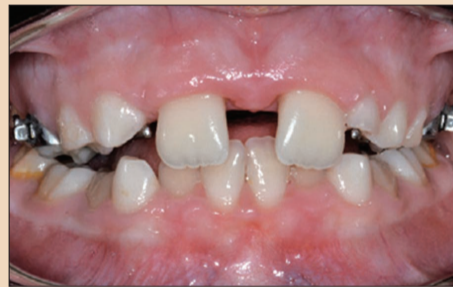Resim 18:



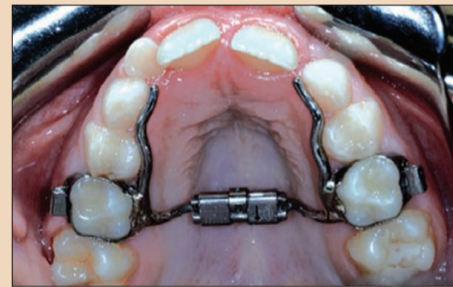Resim 17:



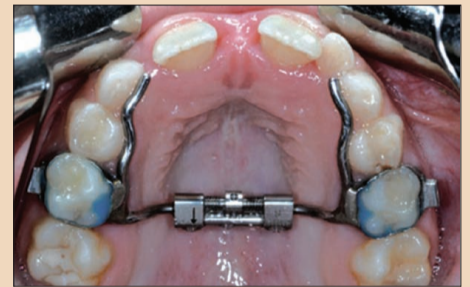Resim 19a:



Resim 19b:




Resim 19c:



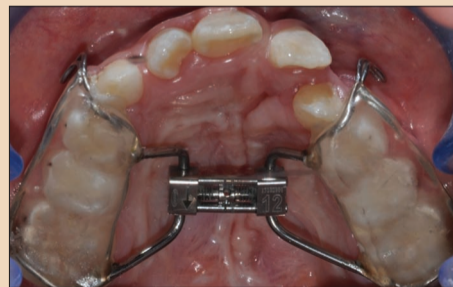Resim 19d:



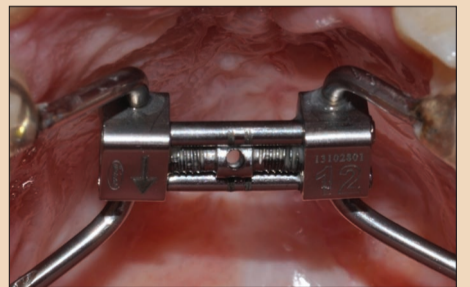
Resim 20:



Resim 21:



Resim 22:



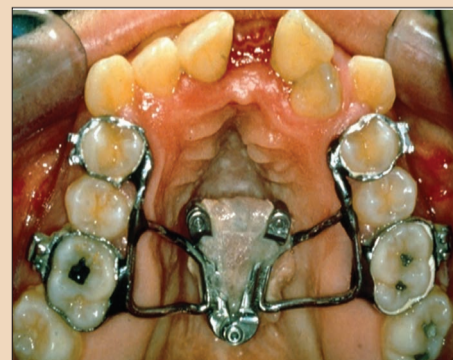
Resim 23:



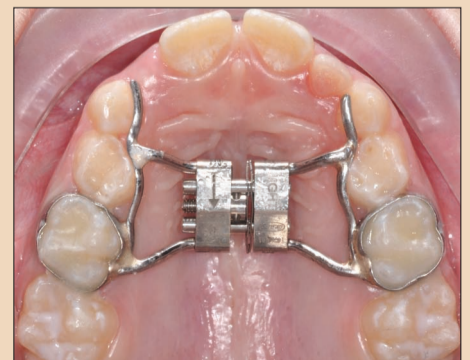
Resim 24:



Resim 25:



Resim 26:



Resim 27:



Resim 28:

# Oral ve Maksillofasiyal Cerrahide Bilgisayar Destekli Sistemler

Dt. Mert Açıkgöz, Dt. Ayşem Yurtseven, Dt. Esra Hacıoğlu, Dt. Murat Günbatan, Prof. Dr. Gülsüm Ak

Cerrahi kalitesi ve tedavi başarısının artırılması için her hastanın anatomik yapısına özgü cerrahi planlama yapılması oldukça önemlidir. Operasyon öncesi hastaya özgü olan anatominin preoperatif değerlendirilmesi açısından üç boyutlu teknolojiler de buna paralel olarak gittikçe önem kazanmaktadır. Özellikle komplike anatomik yapılar da cerrahi öncesi planlama daha fazla ön plana çıkmaktadır. 3D printing teknolojilerden önce cerrahlar tomografi görüntüleri yardımıyla planlama yapmaktaydı. Artık günümüzde cerrahi modelleme yapılarak anatomik yapılar daha iyi değerlendirilebilmekte ve girişimin nasıl yapılacağı planlanabilmektedir.

Biyomodelleme terimi bizlere biyolojik bir yapının morfolojik kopyasını sunmaktadır. Biyomodel, hastalardan elde edilen sanal verilerin gerçek bir modele dönüştürülmesidir. Yapılan çalışmalar biyomodellerle birlikte görüntüleme yöntemlerinin kullanılmasının yalnızca standart görüntüleme yöntemlerinin kullanımına göre daha başarılı olduğunu göstermektedir.<sup>1</sup>

## Biyomodel kullanımının avantajları

1. Operasyonu uygulayacak kişi için 3 boyutlu BT verilerinin aktarılmasını sağlayarak, hacimsel görüntü verilerinin yorumlanmasını geliştirir.
2. Preoperatif cerrahi planlamayı optimize eder, anatomik yapılar göz önünde bulundurularak interaktif cerrahi simülasyona olanak sağlar.

3. Kişiyi özel modellerin ve implantların yapılabilmesini mümkün kılar.
4. İmplantın doğru pozisyonlanması sağlanırken, operasyon zamanı ve komplikasyon riski azalır.
5. Hastaların patolojik durumu, operasyonun amaçlarını ve cerrahinin sınırlarını daha iyi anlaması sağlanır.
6. Elde edilen veriler navigasyon sistemine aktarılarak; kemik greftlerinin uygulanması, kemik segmentlerinin hareketlendirilmesi, tümörlerin rezeksiyonu, osteotomi hattının dizaynı gibi işlemlerde operasyon anında rehberlik eder.
7. Demonstrasyonlar üzerinden eğitime katkı sağlar.
8. Multidisipliner yaklaşımı olumlu etkiler.
9. Kullanımı ve yorumlanabilmesi için özel bir bilgi veya ekipman gerektirmez.
10. İntraoperatif olarak steril bir rehber olarak kullanılabilir.<sup>1,2,3,4</sup>

*Bilgisayar destekli maksillofasiyal cerrahi üç ana başlık altında toplanabilir:*

1. Cerrahi öncesi bilgisayar destekli planlama
2. İntraoperatif navigasyon
3. İntraoperatif BT/ MR görüntüleme<sup>5</sup>

## 1. Cerrahi Öncesi Bilgisayar Destekli Planlama

Bilgisayar destekli sistemler günümüzde kraniyofasiyal iskelette kullanılmak üzere geliştirilmiş olup, BT planlamasının doğru bir şekilde uygulanmasını kolaylaştırır ve intraoperatif navigasyon ile kombine edilerek bireysel anatomiye özgü 3 boyutlu manipülasyonu sağlarlar. Bu sistemlerle deforme olmuş anatomik bölgeler, gelişimsel ve kongenital defekterde etkilenmiş olan karşı taraf anatomik özellikleri baz alınarak rekonstrüksiyon planlaması yapılabilir. Kraniofasiyal cerrahi, ortognatik cerrahi, baş-boyun cerrahisi ve dental implantolojide uygulanabilen pek çok CAD/CAM programı bulunmaktadır.<sup>6,7</sup>

## Sterolitografi

Sterolitografi ile biyomodelleme özellikle tıp alanında sıklıkla kullanılmaya başlanmış bir tanı yöntemidir. Sterolitografi lazer ışını kullanılarak ultraviyole ışına hassas sıvı rezinin selektif olarak sertleştirilerek fiziksel model elde etme işlemidir. Bireylerin doku ve organlarının birbirinden modellenmesi sağlanarak operasyon öncesi tanı ve tedavi planlamasına imkân sağlar.

Gelişen sterolitografi teknolojisinin dental implant uygulamaları, mandibular rekonstrüksiyon, tümör rezeksiyonu, TME cerrahisi, ortognatik cerrahi, distraksiyon osteogenezisi gibi oral ve maksillofasiyal cerrahinin pek çok uygulama alanında kullanılması tavsiye edilmektedir.<sup>1,5</sup>

## Sterolitografik cerrahi rehberler kullanılarak implant uygulanması

Dental implantların diş eksikliklerinde kullanımı giderek yaygınlaşmaktadır. Uygulanan implantların başarısı, hastaların detaylı olarak değerlendirilmesi ve uygun planlama yapılmasıyla doğrudan ilişkilidir. Dental implantlar uygulamaya başladığı ilk zamanlarda diş hekimleri, nerede uygun ve geniş kemik mevcutsa o bölgelere uygulama yapmaktaydılar. Bu uygulamalar sonucunda da implantlar idealde olması gereken pozisyon ve açıda yerleştirilememekteydi. Sonuçta da protez yapım aşamasında çeşitli zorluklar ile karşılaşmaktaydı. Cerrahi öncesi planlama da tam olarak yapılmadığından implant kayıpları giderek artmıştı. Oral kavite sınırlı ve küçük bir alan olmasına rağmen fonksiyon ve estetiğin sağlanması için implantların ideal yerleşimi gereklidir. 3 boyutlu teknolojilerin diş hekimliğine entegrasyonu ile birlikte implant planlaması, yeni bir perspektif kazanmıştır. Oral implantolojide bu teknoloji sayesinde üst çenede maksiller sinüsün boyutları, alt çenede alveoler sinirin lokasyonu net olarak değerlendirilebilir. Artık bilgisayarlı tomografiler sayesinde sinüs hacmini hesaplayabilmekte, greftleme öncesi kullanılacak greft miktarını tahmin edebilmekte, implant planlamasını 3 boyutlu değerlendirerek cerrahi plaklar hazırlayabilmekteyiz. Bilgisayarlı tomografiler kullanılarak cerrahi rehberler hazırlanması noninvaziv girişim yapılmasına imkân sağla-

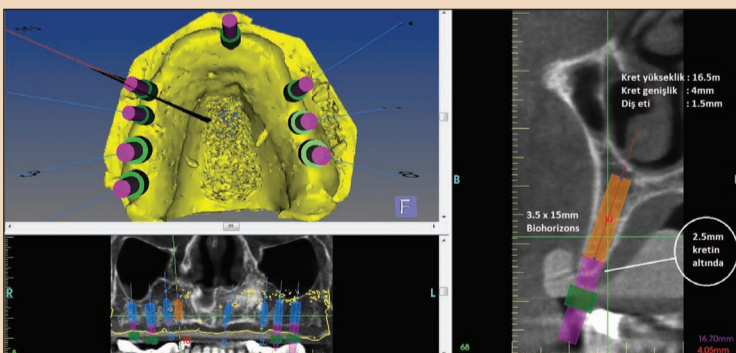
maktadır. Oluşturulan bu cerrahi rehberler, implantların bilgisayarda planlanan şekilde pozisyonlandırılmasına yardımcı olur ve başarıyı etkiler. Bu sistemlerin kullanılması cerrahi süreyi kısaltır, postoperatif komplikasyonları azaltır ve süatsız cerrahiye imkân sağlar.<sup>1,8,9,10</sup>

Cerrahi plaklar geleneksel ve stereolitografik olarak iki başlık altında toplanabilir. Geleneksel cerrahi plaklar ile restorasyonun konumu ve kemik anatomisi arasında bir bağlantı kurulamaz. Mukoza kalınlığının farklılığı, kemik topografisi, anatomik yapılar ile ilgili bilgi vermez. BT görüntüsünün özel yazılımlara aktarılmasıyla oluşturulan stereolitografik cerrahi plaklarda (SCRP) planlamanın, cerrahi bölgesine aktarılması sağlanır. Mukoza destekli, diş destekli veya kemik destekli olabilirler.<sup>2,10,11</sup>

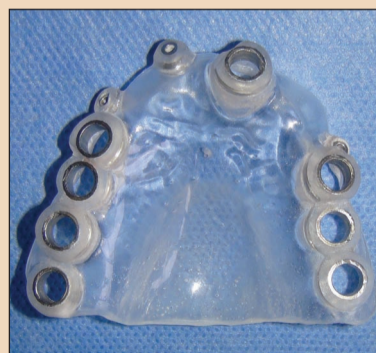## Günümüzde kullanılan SCRPların hazırlanma aşamaları şu şekildedir:

- Radyografik rehber plağın hazırlanması
  - CBCT taraması
  - İnteraktif implant cerrahi planlaması yazılımı ile implant planlaması
  - Stereolitografik cerrahi rehber plağın üretimi
- Bilgisayar destekli sistemler implant uygulamalarında operasyon öncesi yapılan planlama ile orantılı olarak rehbersiz cerrahi uygulamalar ile kıyaslandığında çok hassas bir pozisyonla-

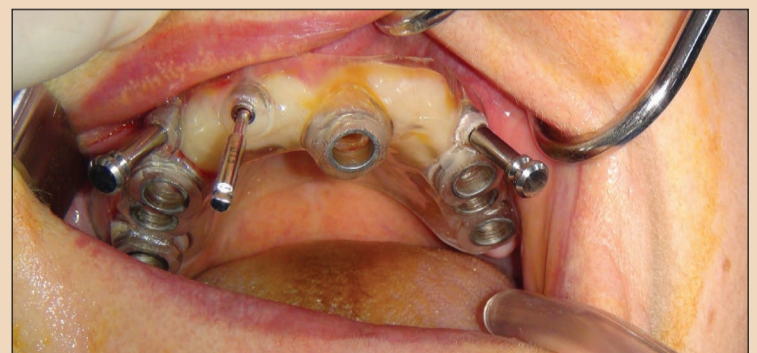→ DT Sayfa 9



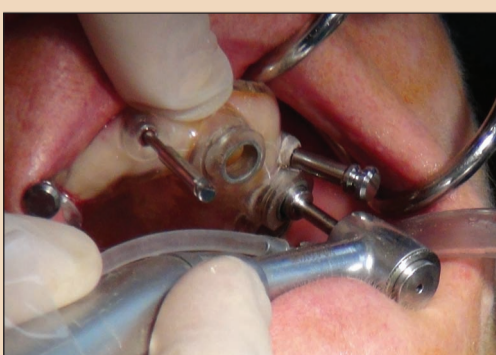Resim 1: BT üzerinde 3 boyutlu planlamanın uygulanması.



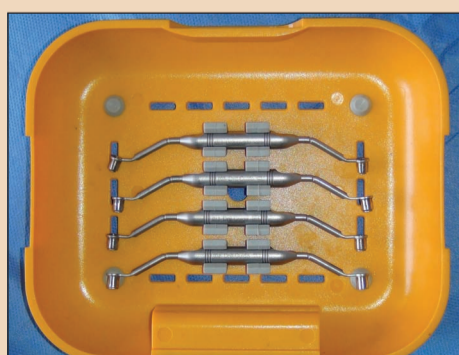
Resim 2: Geleneksel Cerrahi Plak.



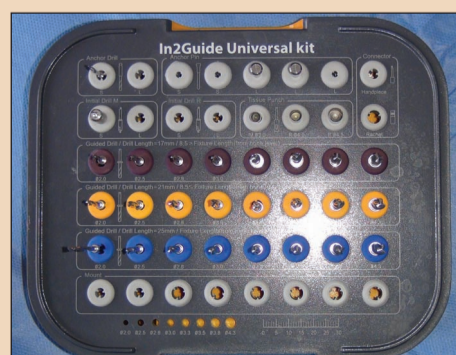Resim 3: Ağız içi pinlerin yerleştirilmiş görüntüsü.



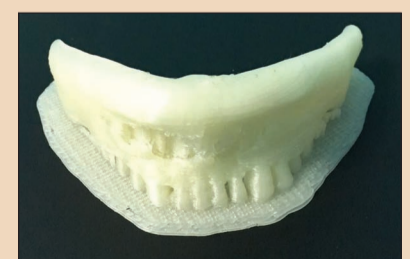Resim 4: İmplant yapılacak bölgedeki dişetin punch frezler ile kaldırılması.



Resim 5: Frez rehberleri.

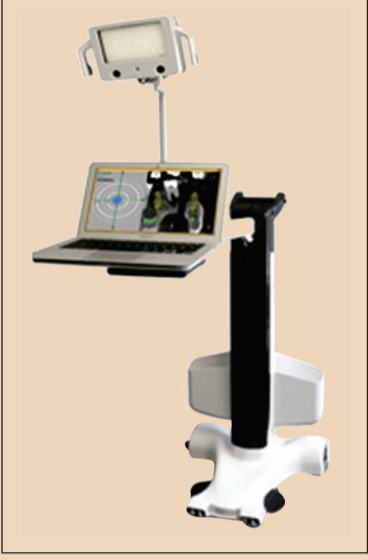

Resim 6: Uygulama kiti.



Resim 7: Stereolitografik cerrahi rehber.





Resim 8: Navident Sistemi.

← DT Sayfa 8

ma yapılmasına imkân sağlar. N. Alveolaris inferior ve maksiller sinüs duvarı gibi operasyon alanını çevreleyen anatomik yapılarda iatrojenik sebepli oluşabilecek komplikasyonlar azalır.<sup>11,12</sup>

#### Günümüzde kullanılan SCRP'lerin avantajları:

- Operasyon sırasında karşılaşılması olası sorunların, planlama aşamasında çözülebilmesi
- Operasyon planlamasında aynı anda hem protetik hem de anatomik limitasyonların gözönüne alınabilmesi
- Açılı abutment kullanma gereksiniminin en aza indirilmesi
- İmplant planlaması sırasında kemik kalitesinin de göz önüne alınabilmesi
- Operasyon maliyetinin sürprizlere yer bırakmayacak şekilde önceden hesaplanıp hastanın bilgilendirilebilmesi
- Mevcut kemiği verimli şekilde kullanılıp, yerleştirilecek implant sayısının belirlenebilmesi
- Flepsiz implant yerleştirilmesi ya da operasyon öncesinde son protezin hazırlanması gibi yöntemlerin uygulanabilmesi

Radyografik cerrahi plak istenilen protetik yapının kopyası olmalıdır, bu sayede hekim planlanan implantları biyomekanik ve estetik açıdan değerlendirebilir.

Yapılan çalışmalarda bilgisayar destekli sistemlerde uygulama doğruluğunun kullanılan transfer tekniğine bağlı olduğu sonucuna varılmıştır.

Yapılan bazı çalışmalarda stereolitografik örneklemeler umut vadetmektedir. Diş destekli, mukoza destekli ve kemik destekli olarak 3 farklı tipi bulunmaktadır fakat doğruluklarının karşılaştırdığı klinik bir çalışma bulunmamaktadır.<sup>12</sup>

#### Maksillo-Mandibular Rekonstrüksiyon

Maksillo-Mandibular rekonstrüksiyon, parsiyel rezeksiyon sonrası oluşan bozulankemik devamlılığının giderilmesi ve defekt onarımı için gerekmektedir. Rekonstrüksiyonda amaç olumlu bir estetik sonuç elde etmek, yüz simetrisini koruyabilmek, olumlu bir fonksiyon sağlamaktır. Rekonstrüksiyon maksil-

lofasial cerrahlar için mandibulanın geometrisi, kas bağlan-tıları, kasların farklı yönlerde hareket etmeleri, glenoid fossanın form ve pozisyonu ile oklüzyon gibi faktörler nedeniyle komplike bir durumdur.

Tedavide greft olarak fibula ya da iliak bölgesinden faydalanılmakta, ek olarak miniplaklar ve daha çoğunlukla rekonstrüksiyon plakları kullanılmaktadır. Fibulanın düz olması ve kavisli olan mandibular kemiğe adapte edilmesinde yaşanan zorluklar;

daha fazla osteotomi ve bununla birlikte daha kompleks bir operasyon ile vasküler komplikasyonları arttıran bir cerrahi getirir. Rekonstrüksiyon için stereolitografik modellerin kullanılmasının; kemik morfolojisinin anlaşılması, rekonstrüksiyon plağının operasyon öncesi kesin ve kolayca planlanması, modele uyumlandırılması, oluşacak defekt için gerekli olacak greft miktarının saptanması gibi avantajları vardır. Ayrıca fibulaya yapılması gerekli olan osteotomiler azalır, anteroposterior ilişki çok da-

ha fonksiyonel bir şekilde ve oklüzyona uygun olarak sağlanır. Bunlara bağlı olarak daha sonra uygulanacak olan protetikrehabilitasyonun başarısı artar.<sup>5,12</sup>

#### Tümör Rezeksiyonu

Tümör rezeksiyon operasyonlarında rezeksiyon sınırlarının belirlenmesinde 3 boyutlu sistemler oldukça faydalıdır. Rezeksiyon sırasında tümörü içeren ve içermeyen bölgelere karar verilmesinin hassasiyetinde navigasyon sistemleri oldukça önemli bir yere sahiptir. Tempo-

romandibular eklem ankilozu ile birlikte kafatası tabanı, pterigomaksiller fossa veya infratemporal fossanın operasyon sahasına dâhil olduğu durumlarda komşu anatomik yapılara dikkat edilerek güvenli bir operasyon gerçekleştirilebilir. Osteotomiler önceden planlanarak implantlar, kemik greftleri ve serbest fleplerin defekt bölgesinde ne şekilde kullanılacağına karar verilebilir ve bu sebeple operasyonların doğruluğunu ve verimliliğini arttıracak

→ DT Sayfa 10



GRAND CEVAHİR KONGRE MERKEZİ **27-29 EKİM 2017**  
**İSTANBUL**

# diş hekimliği için güzel bir gün



**KONGRE**  
**FUAR**  
**SEMPOZYUM**  
**WORKSHOP**  
**KURS**

*Istanbul welcomes dental professionals*  
**GREATIST**

**BİLGİ & KAYIT**  
**0212 481 02 20**  
[www.greatist.pro](http://www.greatist.pro)

**BU FUAR 5174 SAYILI KANUN GEREĞİNCE TOBB (TÜRKİYE ODALAR VE BORSALAR BİRLİĞİ) İZİNİ İLE DÜZENLENMEKTEDİR.**