



<b>מבחר ידיעות מדנטל טריביון העולמי</b>	<b>תביעה בבית משפט ללכת עד הסוף ולנצח מדנס</b>	<b>הערכת הסיכון לדימום לאחר פעילויות ניתוחיות בחלל הפה - מחקר רוחבי 4 שנתי ד"ר איתי זאבי</b>	<b>שיקום פנים ולסתות לאחר כריתת מקסילה</b> ד"ר צבי גוטמכר ד"ר אמין בוכרי	<b>טיפול באמלוגנסיס אימפרפקטה</b> ד"ר רולא שחאדה- ח'ורי	<b>כנסים ואיגודים מקצועיים</b>	<b>ראיון:</b> פרופ' נרדי כספי
- עמ' 7, 10, 14-12	- עמ' 11	- עמ' 10	- עמ' 8-9	- עמ' 6-7	- עמ' 2,4	- עמ' 1-2

## ראיון קצר עם פרופ' נרדי כספי

### מנהל המחלקה לכירורגיית פה ולסתות בהדסה, יו"ר הועדה המקצועית של כירורגיית פה ולסתות, יו"ר ועדת האקרדיטציה של המועצה המדעית ויו"ר הועדה האקדמית של הכנס השנתי של הר"ש 2017



**מראיין:** פרופ' בני פרץ

**שאלה:** מהי הועדה האקדמית של הכנס השנתי של הר"ש ומי חבר בה? **תשובה:** בשונה מרוב הכנסים בארץ בהם נשכרת חברת הפקת כנסים לצורך הפקת הכנס, הכנסים השנתיים של הר"ש מופקים ע"י הר"ש עצמה. בשנים האחרונות נצבר בהר"ש ניסיון ארגוני רב המאפשר להפיק כנסים ברמה ארגונית גבוהה, תוך החזלה משמעותית של העלויות, מה שמתבטא בסופו של דבר גם באפשרות לפתוח את הכנס בחינם לחברי הר"ש.

יחד עם זאת, אנשי הר"ש המאיישים את הועדה המארגנת, בראשותו של יו"ר הר"ש ד"ר איציק חן, ממנים מדי שנה אנשי מקצוע מובילים לארגן את הפן המדעי של הכנס. חברי הועדה האקדמית אמונים על מכלול התכנים בכנס, החל בקביעת נושא הכנס, בניית תכנית הכנס, הזמנת המרצים האורחים, בחירת ההרצאות של המרצים הישראלים בכנס ועוד. יחד אנו מביאים לידי היכרות מקיפה ומעמיקה של רבדים שונים במקצוע רפואת השיניים, ומשלימים זה את זה בכאנו לתכנן כנס שנתי לחברי הר"ש.

**שאלה:** כיצד נבחר נושא הכנס? **תשובה:** בשנים האחרונות תפס תחום האסתטיקה מקום מרכזי יותר בכל תחומי החיים. רופאי השיניים החלו להיכנס לתחום הטיפול האסתטי גם במישורים שאינם דנטאליים ורכשו כלים, ידע וניסיון.

לאור זאת, ראינו לנכון לייחד את הכנס השנה למכלול השלם של הטיפול האסתטי, ולפרוץ כמעט את המסגרת הדנטאלית המשותפת לעוסקים ברפואת השיניים. בתכנון הכנס אנו שמים דגש על פרקטיקה. אנחנו שואלים את עצמנו -למה זקוק רופא השיניים במרפאה שלו? ומנסים ליצוק לכנס תכנים פרקטיים שיתנו כלים לרופא השיניים. חשוב לנו שבהרצאות תהיינה הדגמות

ודוגמאות קליניות "מהחיים", כך שרופאי השיניים יוכלו לצאת מן הכנס עמוסים לא רק בידע חדש, אלא גם ביכולות ובטכניקות חדשות ליישום בעבודתם הקלינית במרפאה. לכותרת הכנס שני חלקים - בעברית ובאנגלית: הפנים הנוספות של האסתטיקה ורפואת השיניים; Esthetic Dentistry and Esthetic Medicine – Where Are We? חדי העין יבחינו, שהשם האנגלי אינו תרגום מילולי של השם העברי. אין זה במקרה -רצינו שהשם האנגלי יבטא את רוח הכנס ולא דווקא יהווה תרגום מילולי. אני מקווה שהרופאים שיבקרו בכנס יזכו לקבל תמונת מצב עכשווית, עדכנית וכוללת של המכלול השלם של הטיפול האסתטי, הן מהפן הדנטאלי והן מהפנים האחרות בעולם הרפואה.

**שאלה:** מי הם המרצים המוזמנים בכנס?

**תשובה:** המרצים המוזמנים בכנס מגיעים מתחומי עשייה מגוונים בתחום האסתטי. כולם נוגעים בדרך זו או אחרת לעולם רפואת השיניים ויחד הם יוצרים מארגי עשייה ומחקר מרתקים. בין המרצים ניתן למנות למשל את Prof. Michael Leistner מגרמניה. פרופ' לייסטנר הינו מומחה לשיקום הפה, המתמחה בשחזוריים ושיקומים אסתטיים במיוחד. מעבודותיו ניתן להתרשם באתר שלו [www.dent-design.de](http://www.dent-design.de).

עוד מרצה מוזמן הוא Prof. Vincent Ronco מצרפת. פרופ' רונקו הוא מומחה לפריודונטיה ועיקר עיסוקו הוא בתחום השתלים באזור האסתטי, ניתוחי חניכיים ומיקרוכירורגיה.

מרצה מוזמנת נוספת היא Prof. Katalin Nagy, יו"ר ההסתדרות ההונגרית לרפואת שיניים, דיקנית לשעבר של הפקולטה לרפואת שיניים של University of Szeged ורקטורית משנה

של האוניברסיטה בהווה. לפרופ' נאגי ניסיון עשיר בתחום השתלים הדנטאליים והיא נחשבת למרצה מבוקשת בכל העולם. מרצה נוסף מצרפת הוא Prof. Stefan Koubi, דמות מוכרת מאוד בתחום האסתטיקה הדנטאלית. הרצאותיו סוחפות ועשירות בטכניקות מתקדמות לצד טיפים רבים לעבודה היומיומית במרפאה. עיקר עיסוקו הוא שחזוריים באזור האסתטי, מיקרוכירורגיה דנטאלית ורפואת שיניים שימושית. הוא הרצה בלמעלה מ 250 כנסים בכל העולם ונחשב למרצה מבוקש מאוד. אחרון המרצים המוזמנים מחו"ל הוא Prof. Elie M. Ferneini, כירורג פה ולסתות והעורך הראשי של ה American Journal of Cosmetic Surgery. פרופ' פרנייני הוא דמות מרכזית מאוד בעולם הכירורגיה הקוסמטית בארה"ב, קלינאי מוביל ומרצה מאוד מבוקש.

באותה שורה של קלינאים, חוקרים ומרצים בינלאומיים מובילים שמחנו להזמין גם את עמיתנו פרופ' ניצן ביצ'אצו, מאבות מקצוע האסתטיקה הדנטאלית בארץ ובעולם, אשר הרצאותיו ממלאות אולמות בכל העולם. למרות שאיני יכול עדיין לפרסם את תכנית הכנס, מאחר ואינה סופית עדיין, אציין כי לצד המרצים המוזמנים, עומדים להשתתף מרצים מעולים מישראל, ולפחות עפ"י כמות ואיכות האבסטרקטים שנשלחו אלינו אוכל להעיד בהתלהבות שההרצאות של המרצים הישראלים שלנו, תהיינה מרתקות ומעניינות ביותר.

**שאלה:** ברשותך, לאור הכובעים הנוספים שלך, בנוסף לתפקיד יו"ר הועדה האקדמית של הכנס השנתי של הר"ש, האם תוכל להרחיב מעט על פעילות הועדות בראשותך, הועדה המקצועית של כירורגיית פה ולסתות וועדת האקרדיטציה של המועצה המדעית?

**תשובה:** הועדה המקצועית של כירורגיית

פה ולסתות עוסקת בבחינה מתמדת של מצב מקצוע כירורגיית הפה והלסתות בישראל ובדרכים בהן ניתן לקדם אותו. אנחנו עובדים מול תכניות ההתמחות בכירורגיה פה ולסתות מחד, ומול המועצה המדעית מאידך, ומגבשים אסטרטגיות על מנת לתת מענה לאתגרים הרכים בפניהם עומד המקצוע.

אנו נמצאים בקשר מתמיד מול גורמים מקבילים בחו"ל ובוחנים כל העת אילו שינויים רצוי לבצע על מנת שהמקצוע שלנו ורמת השירות הרפואי בישראל יעמדו בשורה הראשונה של מדינות העולם. ועדת האקרדיטציה של המועצה המדעית מהווה מעין בקר האיכות של תכניות ההתמחות השונות. מדי כמה שנים, או לאחר חילופים של מנהלי מחלקות, נשלחת ועדה מטעם ועדת האקרדיטציה, האמונה לבחור ולוודא שהרמות המקצועית, הקלינית, האקדמית והתשתית עומדות ברף המעולה שנקבע לתכניות ההתמחות בישראל.

מאז נכנסתי לתפקידי בחנו כך מספר מחלקות, ואני חייב לנצל את ההזדמנות הזאת להוקיר את צוותי הסוקרים, עמיתים מובילים מכל תכניות ההתמחות בישראל, שנרתמו תמיד בצורה אחראית ומעמיקה. בנוסף, מגיע כל הכבוד למחלקות ההתמחות שנבחנו, על שיתוף פעולה מלא, קבלה של הערות באופן קונסטרוקטיבי ויישום ראוי של ההמלצות שהומלצו על ידי הועדות.

**שאלה:** כמנהל מחלקה וכמי שעוסק רבות בהכשרת דורות חדשים של מומחים, האם אתה רואה עלייה/ירידה במספר המתמחים המבקשים להתמחות בכירורגיה?

**תשובה:** הביקוש לקבלה להתמחות בכירורגיה פה ולסתות היה תמיד גבוה, ואיני מזהה שינוי בכמות הפונים. המוטיבציה והסקרנות של הרופאים הצעירים המבקשים להתמחות גבוהות ואני מזהה היכרות די טובה של הפונים עם המקצוע.

השינוי שכן קרה בשנים האחרונות

הוא העלייה בכמות התקנים הפנויים להתמחות בישראל. דבר זה נובע מעלייה מסוימת שהייתה בכמות התקנים בתוך תכניות ההתמחות הקיימות, לצד פתיחתן של שתי תכניות התמחות חדשות, בבתי החולים בנהריה ובבאר שבע. הועדה המקצועית שמה לה למטרה לבחון את הצרכים הקיימים בישראל מבחינת כמות המומחים והמתמחים ולהתאים את הסטנדרט בארץ למה שמקובל במדינת העולם המתקדמות. מונתה ועדה והיא אמורה להגיש את מסקנותיה בקרוב.

**שאלה:** מה תאמר לרופא צעיר שסיים לימודיו זה עתה, האם תמליץ על התמחות בכירורגיה?

**תשובה:** למרות שאני משוחד בנושא ברור שאני חושב שכירורגיית הפה והלסתות הוא המקצוע המעניין והאטרקטיבי ביותר, לא רק ברפואת השיניים אלא בכלל ברפואה. המקצוע משלב עשייה מרתקת במגוון ענף של תחומים, ומאפשר כירורגיה גדולה לצד כירורגיה מרפאתית, עבודה בבית חולים ועבודה בקהילה, ומעניק לעוסקים בו סיפוק רב מאוד.

יחד עם זאת- חשוב לי להדגיש, בעיקר לדור הצעיר של היום, שהדרך להפוך למנתחי פה ולסתות היא דרך קשה, מאתגרת, קשוחה לעיתים, ללא קיצורי דרך.

העתיד הוא זה אשר מצד ימשיך לשלוט שליטה גבוהה בעקרונות הרפואה והכירורגיה הקלאסיים, מצד שני ידע ליישם טכנולוגיות עיליות וטכניקות זעיר פולשניות מתקדמות, ומצד שלישי ימשיך לחקור ולהבין את התהליכים הביולוגיים-הן של המחלות בהן הוא מטפל והן של הטיפולים אותם הוא מציג. ■

דווקא בעידן הביולוגי, רפואה עילית אינה רק רפואה המסוגלת להטמיע בתוכה עוד ועוד טכנולוגיות, אלא רפואה שחוקרת תהליכים ביולוגיים, מכינה את המנגנונים שבבסיסם ויודעת להתאים פתרונות יצירתיים, טכנולוגיים ושאינם טכנולוגיים, לתקלות במנגנונים אלו. בראייתו, כירורג הפה והלסתות של

כמו למשל מהפכת השתלים הדנטאליים, מהפכת הדיגיטליזציה והכירורגיה הממוחשבת ומהפכת ה CAD-CAM וההדפסות בתלת מימד. אין ספק שלטכנולוגיה ימשיך להיות מקום מכובד בהתפתחות המקצוע שלנו, אך יחד עם זאת אני מאמין כי לצד העידן הטכנולוגי, העתיד טמון

## המשך מעמוד הקודם

### שאלה: ולסיום, כיצד אתה רואה את עתיד מקצוע כירורגיית הפה והלסתות?

המקצוע שלנו עובר אבולוציה כל העת. פעמים רבות הוא אף הוביל את המהפכות הגדולות ששינו את פני רפואת השיניים,

# הכנס השנתי של האיגוד לכירורגיית פה ולסתות - מאי 2017

היו המרצים המוזמנים, אשר התרשמו עמוקות מן העבודות. במקום הראשון זכה ד"ר אדיב זועבי מ'המרכז הרפואי גליל' אשר בנהריה. בערב הגאלה של הכנס התארח אומן החושים ליאור סושרד, אשר הותיר את הקהל עם פה פעור.

ככנס תמכו חברות מסחריות שונות, אשר הציגו את מוצריהם בתערוכה נרחבת מחוץ לאולם המליאה. המארגנים הביעו את תודתם לאותן חברות, ובייחוד לחברת MIS-DIVIDENT אשר נטלה את חסות הפלטינום, חברת AB 2000 אשר לקחה את חסות הזהב, וחברת Alpha-Bio אשר לקחה את החסות על ערב הגאלה. ■

המשתתפים, בטיפול בילדים הסובלים משסעי חך ושפה במערכת בריאות דלת תקציב, תוך שימוש ביצירתיות רבה להשגת תוצאות מרשימות.

פרופ' Orhan Güven מבית החולים באנקרה, תורכיה, אשר דיבר על שברים ואנקילוזות של פרקי הלסת והטיפול בהם, בהסתמך על ניסיונו רב השנים. בנוסף, ניתנו הרצאות על ידי מומחים מקומיים מן השורה הראשונה, אשר הציגו עבודות מעניינות ומקוריות במגוון תחומים. כמדי שנה, נערכה תחרות מתמחים, במהלכה הוצגו על ידי המתמחים ממחלקות בתי החולים השונות, עבודות מחקר בהן היו מעורבים. בצוות השופטים בתחרות

יו"ר האיגוד היוצא, ומנהל היחידה לכירורגיית פה ולסת בבית החולים 'זיו'.

בכנס נכחו שלושה מרצים מוזמנים בעלי שם עולמי בתחומם: פרופ' Barry Steinberg מבית החולים לילדים 'Wolfson' בג'קסונוויל, פלורידה, אשר הרצה על כירורגיה של עצמות הגולגולת בילדים הסובלים מקרניוסטוזיס, הסביר על אסטרטגיית הטיפול כפי שנהוגה במוסדם וכן על יתרונות הטיפול האנדוסקופי על פני הניתוח הפתוח.

פרופ' Krishnamurthy Bonanthaya מבית החולים בבנגלור אשר בהודו, שחלק את ניסיונו הרב עם קהל

ב-26-25 במאי התקיים הכנס השנתי של האיגוד הישראלי לכירורגיית פה ולסתות, בנושא "טכנולוגיות ועדכונים בכירורגיית פה ולסתות".

הכנס נערך במלון דן פנורמה, תל אביב. בכנס נכחו כ-170 משתתפים, אשר נהנו ממגוון הרצאות, החל מרמת הכירורגיה הדנטו-אלוואולרית וכלה בהרצאות העוסקות בכירורגיה קרניו-מקסילופציאליות.

יו"ר הכנס היה ד"ר אדיר כהן, המשמש כיו"ר האיגוד ורופא בכיר במחלקה לכירורגיית פה ולסת בבית החולים 'הדסה עין כרם'. יו"ר הועדה המדעית של הכנס היה ד"ר אלחנדרו רויזנטול,

# הכנס החצי שנתי 2017 האיגוד הישראלי לאנדודונטיה

## מאת: ד"ר בועז שי

מומחה לאנדודונטיה, יושב ראש האיגוד.

בפרוטוקולים העדכניים ביותר בהיבט כולל של המטופל ולהכיר במקביל את הטכנולוגיות החדישות ביותר שישררו את רמת הביצוע של הטיפול.

האיגוד לאנדודונטיה מזמין את רופאי השיניים לקבל מידע בתחום.

במידה והנך מעוניין במידע נוסף, חומר מקצועי ומידע על פעילויות האיגוד, שלחי מייל לכתובת: [vered@ida.org.il](mailto:vered@ida.org.il)

כמו-כן ניתן למצוא מידע רב באתר האינטרנט של האיגוד הישראלי לאנדודונטיה בכתובת: [www.endo.org.il](http://www.endo.org.il)

ובדף הפייסבוק של האיגוד הישראלי לאנדודונטיה.

נראה בכנס הבא, בו ישתפו פעולה כל איגודי המומחים בארץ, כולל האיגוד הישראלי לאנדודונטיה, אשר ייערך ב-7-8 ספטמבר 2017 במלון דיוויד אינטרקונטיננטל בתל-אביב, בנושא "משלבים ידיים ברפואת שיניים". זהו כנס ייחודי, במתכונת multi-session ובו יוצגו מעל 40 דילמות טיפוליות ופתרונן לצד הרצאות מפתח ע"י מרצים מובילים מהארץ ומחולל בשלל נושאי רפואת השיניים. כולכם מוזמנים. ■

הפרוטוקולים העדכניים, להתמודדות במצב זה ואת תפקיד האנדודונט במניעת נמק שכזה. ד"ר אמיר שוסטר הציג בצורה מקפת את מצב עמידות החיידקים נכון להיום בעידן של שימוש אינטנסיבי באנטיביוטיקה, תאר את התחזיות לעידן ה"פוסט-אנטיביוטיקה" ועזר לעשות סדר במתן מושל של אנטיביוטיקה בזיהומים אודונטוגניים.

בנוסף, התקיימה סדנת Hands-On בנושא יישומים בסיבי זכוכית (Fiber Posts) לאחר טיפול שורש.

שורת המרצים חשפו לקהל טכנולוגיות ושיטות טיפול מתקדמות כמו-גם נקודת מבט רחבה יותר בטיפול היומיומי והרחבת המבט "מעבר ל-APEX".

המסר הברור שעלה מן ההרצאות היו האחריות הרפואית שמונחת על כתפיו של רופא השיניים לאבחנה מדויקת, בחירת מקרה נכונה להתאמת הטיפול המתאים, טיפולים קפדניים שאינם מתפשרים על הפרטים הקטנים ושימוש מושכל בתרופות במהלך הטיפול ולאחריו. אין ספק כי הטכנולוגיה אינה מחליפה ידע ואינה מחליפה כישורים קליניים וכי על רופא השיניים להישאר מעודכן

הקידמה ומאמצים אותה. אך יש לזכור כי רפואת שיניים היא קודם כל רפואה, מדע וביולוגיה, ומבוססת על יסודות איתנים של מחקר ושל הבנה של תהליכים ביולוגיים. ההבנה הביולוגית היא זו שמשמשת בסיס, תשתית מוצקה, להצלחה של כל הפעולות הטכניות שלנו.

ד"ר ריקרדו טוניני מאיטליה התארח בכנס כמרצה אורח. הרצאתו עסקה בנושא פרוטוקולים קליניים לשטיפת תעלות השורש תוך שימוש במכשירים מודרניים לשיפור יעילות השטיפות ויעילות הדיסאינפיקציה של השטיפות. בנוסף לסקירה מדעית של נושא השטיפות בטיפולי שורש, הציג ד"ר טוניני מכשור אולטראסוני אלחוטי מתקדם בתחום אקטיבציה של השטיפות האנדודונטליות במהלך טיפול שורש ויעילותן הן בהסרת שיירים והן בהעלאת יעילות החיטוי של תעלות השורש.

ד"ר יואב שפינקו-תיאר את נושא ספיגת השורשים האפיקלית במהלך טיפול אורתודונטי ואת האבחנה של ספיגות אלו תוך שימת דגש על הקשר בין האורתודנט לאנדודונט ומתי יש צורך להתערב. ד"ר קרן יודביץ סקרה את נושא הנמק בלסתות אצל נוטלי ביספוספנטים בעבר ובהווה, את

## DENTAL TRIBUNE ISRAEL

EDITOR-IN-CHIEF:  
Prof. Benjamin Peretz  
bperetz@post.tau.ac.il

GENERAL SECRETARY:  
Dr. Tanya Katzap

PROJECT MANAGER:  
Adv. Yaffa Zagdon

PUBLISHED BY THE ISRAEL  
Dental Association  
www.ida.org.il  
Tel: +972-3-6283707  
Fax: +972-3-5287751

EDITORIAL BOARD:  
Dr. Meir Adut  
Prof. Nitzan Bichacho  
Prof. Gabi Chaushu  
Prof. Nardi Caspi  
Dr. Nathan Fuhrmann  
Prof. Haim Tal  
Prof. Israel Kaffe  
Prof. Yossi Nissan  
Prof. Aharon Palmon  
Prof. Micha Peled  
Prof. Moti Sela  
Prof. Adam Stabholz  
Prof. Ervin Weiss

LINGUISTIC EDITOR:  
Miri Lavie

DESIGNER:  
Michal Hirsh

PRODUCTION:  
New York New York (Israel) Ltd.

PUBLISHER:  
Torsten OEMUS

GROUP EDITOR:  
Daniel Zimmermann  
newsroom@dental-tribune.com  
Tel.: +44 161 223 1830

CLINICAL EDITOR:  
Magda Wojtkiewicz  
Nathalie Schüller

ONLINE EDITOR/SOCIAL MEDIA MANAGER:  
Claudia Duschek

EDITORS:  
Kristin Hübner  
Yvonne Bachmann

MANAGING EDITOR:  
Marc Chalupsky

HEAD OF DTI COMMUNICATION SERVICES:  
JUNIOR PR EDITORS:  
Brendan Day  
Julia Maciejek

COPY EDITORS:  
Hans Motschmann  
Sabrina Raaff

PUBLISHER/PRESIDENT/CEO:  
Torsten R. Oemus  
Chief Financial Officer  
Dan Wunderlich

CHIEF TECHNOLOGY OFFICER:  
Serban Veres

BUSINESS DEVELOPMENT MANAGER:  
Claudia Salwiczek-Majonek

PROJECT MANAGER ONLINE:  
Tom Carvalho

JUNIOR PROJECT MANAGER ONLINE:  
Hannes Kuschick  
E-Learning Manager  
Lars Hoffmann

EDUCATION DIRECTOR TRIBUNE CME:  
Christiane Ferret  
Event Services/Project Manager  
Sarah Schubert

MARKETING SERVICES  
Nadine Dehmel

SALES SERVICES:  
Nicole André

ACCOUNTING SERVICES:  
Anja Maywald  
Karen Hamatschek  
Manuela Hunger

MEDIA SALES MANAGERS:  
Antje Kahnt (International)  
Barbora Solarova (Eastern Europe)  
Hélène Carpentier (Western Europe)  
Maria Kaiser (North America)  
Matthias Diessner (Key Accounts)  
Melissa Brown (International)  
Peter Witteczek (Asia Pacific)  
Weridiana Mageswki (Latin America)

EXECUTIVE PRODUCER:  
Gernot Meyer  
Advertising Disposition  
Marius Mezger

DENTAL TRIBUNE INTERNATIONAL  
Holbeinstr. 29, 04229  
Leipzig, Germany  
Tel.: +49 341 48 474 302  
Fax: +49 341 48 474 173  
info@dental-tribune.com  
www.dental-tribune.com

DENTAL TRIBUNE ASIA PACIFIC LTD.  
c/o Yonto Risio Communications Ltd.  
Room 1406, Rightful Centre  
12 Tak Hing Street, Jordan,  
Kowloon, Hong Kong  
Tel.: +852 3113 6177  
Fax: +852 3113 6199

TRIBUNE AMERICA, LLC  
116 West 23rd Street, Ste. 500,  
New York, N.Y. 10011, USA  
Tel.: +1 212 244 7181  
Fax: +1 212 244 7185

## DENTAL TRIBUNE

The World's Dental Newspaper - United Kingdom Edition

All rights reserved. Dental Tribune makes every effort to report clinical information and manufacturer's product news accurately, but cannot assume responsibility for the validity of product claims, or for typographical errors. The publishers also do not assume responsibility for product names or claims, or statements made by advertisers. Opinions expressed by authors are their own and may not reflect those of Dental Tribune International.

לכל דבר יש תחליף... חוץ ממך!

## פוליסת אובדן כושר עבודה ייחודית לרופאי השיניים

יתרונות התכנית:

- הגדרת עיסוק ספציפית וכן מתן כיסוי לכל העיסוקים הרפואיים
- אובדן כושר עבודה מורחב, פיצוי חלקי החל מאובדן כושר עבודה בשיעור של 25%
- תקופת המתנה מקוצרת: בעת אשפוז 24 שעות ו-14 יום בלבד במקרה תאונה או מחלה - **ייחודי!**
- **פיצוי כפול** במקרה של אי יכולת להפעיל את הקליניקה הפרטית (ועד 10,000 ₪) למשך שנה
- **אין קיזוז** מרווחי הקליניקה בעת הפעלתה באי כושר עבודה - **הפיצוי ישולם במלואו**
- **פיצוי מוגדל, 150%** מהפיצוי הנרכש במקרה תאונה למשך שנה
- כיסוי להידבקות במחלת האיידס
- הפיצוי בפוליסה הוארך **לגיל 70**
- פרמיה **קבועה** ומוכרת כהוצאה לצרכי מס הכנסה
- **6 חודשים חינם** בתום 5 שנות תשלום
- במקרה **סיעוד** תקוצר תקופת ההמתנה בפוליסה ל- 7 ימים בלבד וינתן **פיצוי כפול** (ועד 10,000 ₪) למשך שנה
- **אפשרות לרכוש פיצוי נוסף בסך 100,000 ₪** עקב נכות מקצועית וצמיחה בכל עיסוק - **חינם בשנה ראשונה**
- **הרחבה עתידית ללא הצהרת בריאות!** אפשרות להגדלת סכום הביטוח ב - 20% ללא הגבלת גיל כל שנה עד לתקרת שכר של 30,000 ₪

לפרטים נוספים התקשרו: **03-6380387**

או בדוא"ל [salesinfo@madan.es.com](mailto:salesinfo@madan.es.com)

להורדת אפליקציית מדנס סרקו



רח' השלושה 2 ת"א, 6706054  
[www.madan.es.com](http://www.madan.es.com)  
[madan.es@madan.es.com](mailto:madan.es@madan.es.com)



**מדנס**   
סוכנות לביטוח בע"מ  
בריאות | חיים | חבויות | רכוש | פנסיוני  
גויף אמ כפויים, אמון איך

התנאים הקובעים, הינם תנאי הפוליסה (ניתן לפנות במייל לקבלת עיקרי הפוליסה) ט.ל.ח.

# הכנס החצי שנתי של האיגוד הישראלי לרפואת הפה 2017

## ד"ר גלית אלמוזנינו

יו"ר האיגוד הישראלי לרפואת הפה

## ד"ר אפרים וינוקור

יו"ר הוועדה המיוחדת לענייני כאבי פנים ולסתות והפרעות שינה באיגוד הישראלי לרפואת הפה

השנה התקיים הכנס החצי שנתי של האיגוד הישראלי לרפואת הפה בתאריך ה-9 ליוני 2017 בבית הספר לרפואת שיניים באוניברסיטת תל אביב. הכנס עסק בנושא: "אתגרים אבחנתיים וטיפוליים בכאב אורופציאלי".

תוכנית הכנס כללה הרצאות אשר עסקו בתחום כאבי פנים ולסתות, והוצגו גישות מדעיות חדשניות לשליטה בכאב לרופאי שיניים כלליים ומומחים. בכנס התקיימו שני מושבים: מושב בנושא דילמות אבחנתיות בטיפול בכאב אורופציאלי ומושב שני שעסק באתגרים בטיפול בכאב אורופציאלי. חשוב לציין, כי בשנים האחרונות התרחב ארסנל הטיפול בתחום הכאב מעבר לטיפול התרופתי הקונבנציונלי, והוצבו סטנדרטים חדשים המגדירים הצלחה בטיפול. עקב כך עסק הכנס בעדכונים בתחומים אלו והוקדש דיון מיוחד לטיפולים באמצעות קנאביס

רפואי, לייזר וטיפולים התנהגותיים בתחום כאבי פנים ולסתות. בכנס השתתפו מרצים מובילים בעלי שם עולמי בתחום הכאב, וביניהם: ד"ר סילביו בריל- מנהל המרכז לכאב במרכז הרפואי איכילוב ויו"ר האגודה הישראלית לכאב, ד"ר אמנון מוסק, סגן מנהל המערך הניורולוגי במרכז הרפואי תל אביב ופרופ' אילנה אלי מאוניברסיטת ת"א. אל מרצים אלו התווספו מרצים מובילים נוספים בתחום. במהלך הכנס הושק אתר האינטרנט של האיגוד הישראלי לרפואת הפה, המכיל מידע מקיף ומעודכן בתחומי

רפואת הפה השונים, לרופאי שיניים ולציבור הרחב. כתובת האתר: [www.oralmed.org.il](http://www.oralmed.org.il). כנס זה, הינו הכנס הראשון לאחר האיחוד של האיגוד הישראלי לרפואת הפה עם האיגוד הישראלי לכאבי פנים ולסתות. האיחוד בין האיגודים התבקש בעקבות כך שתחום כאב פנים הינו חלק אינטגרלי ממומחיות רפואת הפה ובעקבות שיתוף פעולה הפורה רב שנים בין שני האיגודים. הכנס יוצא לפועל כתוצאה מפעילותה של הוועדה המיוחדת לענייני כאבי פנים ולסתות והפרעות שינה, אשר כמה בעקבות איחוד האיגודים.

## אנו רוצים להודות לחברי הוועדה של הכנס:

ועדה מארגנת: יו"ר ד"ר אפרים וינוקור, חברים: ד"ר גלית אלמוזנינו, ד"ר ירון חביב, ד"ר דוד כהן וד"ר אלונה אמודי. ועדה מדעית: יו"ר: ד"ר גלית אלמוזנינו, חברים: ד"ר אפרים וינוקור, ד"ר ירון חביב וד"ר שושנה רייטר. כמו כן האיגוד הישראלי לרפואת הפה מודה לחברת B-cure laser על החסות הראשית לכנס. הכנס היה פורה, מוצלח ומלמד ואנו מקווים להמשיך במסורת גם בשנים הבאות. ■

## האם אתה בטוח שזו לא חרסינה?



• למגוון רחב של שחזורים: כתרים, מילואות וציפויים

- תהליך חריטה מהיר ומדויק ללא צורך בשריפת סינתור וגלזורה
- חוזק ואלסטיות הטובים ביותר מבין החומרים ה"חכמים"
- תהליכי הדבקה וליטוש פשוטים
- תכונות אופטיות המקנות לשחזורים מראה טבעי

**החומר ההיברידי ה"חכם" המשלב חוזק ואסתטיקה של חומר קרמי עם דיוק והתאמה מעולים**



## GC Optiglaze® Color

מחפש פתרון פשוט לשחזורים אסתטיים?

מערכת הצבעים הרב-תכליתית של GC Optiglaze Color תרשים אותך!

מבחר צבעים רחב, עמידות לשחיקה למגוון רחב של שחזורים.

GC Optiglaze Color מבוסס על טכנולוגיית הננו-מילוי המספקת עמידות גבוהה נגד שחיקה וברק לאורך זמן.



**כי הכל נראה יותר טוב בצבע!**

חברת GC שמחה להזמין את קהל רופאי השיניים לסדנת צביעה Light Dynamics In Smart ceramic הקורס יתקיים במרכז השתלמויות IDS, קופמן 4 ת"א

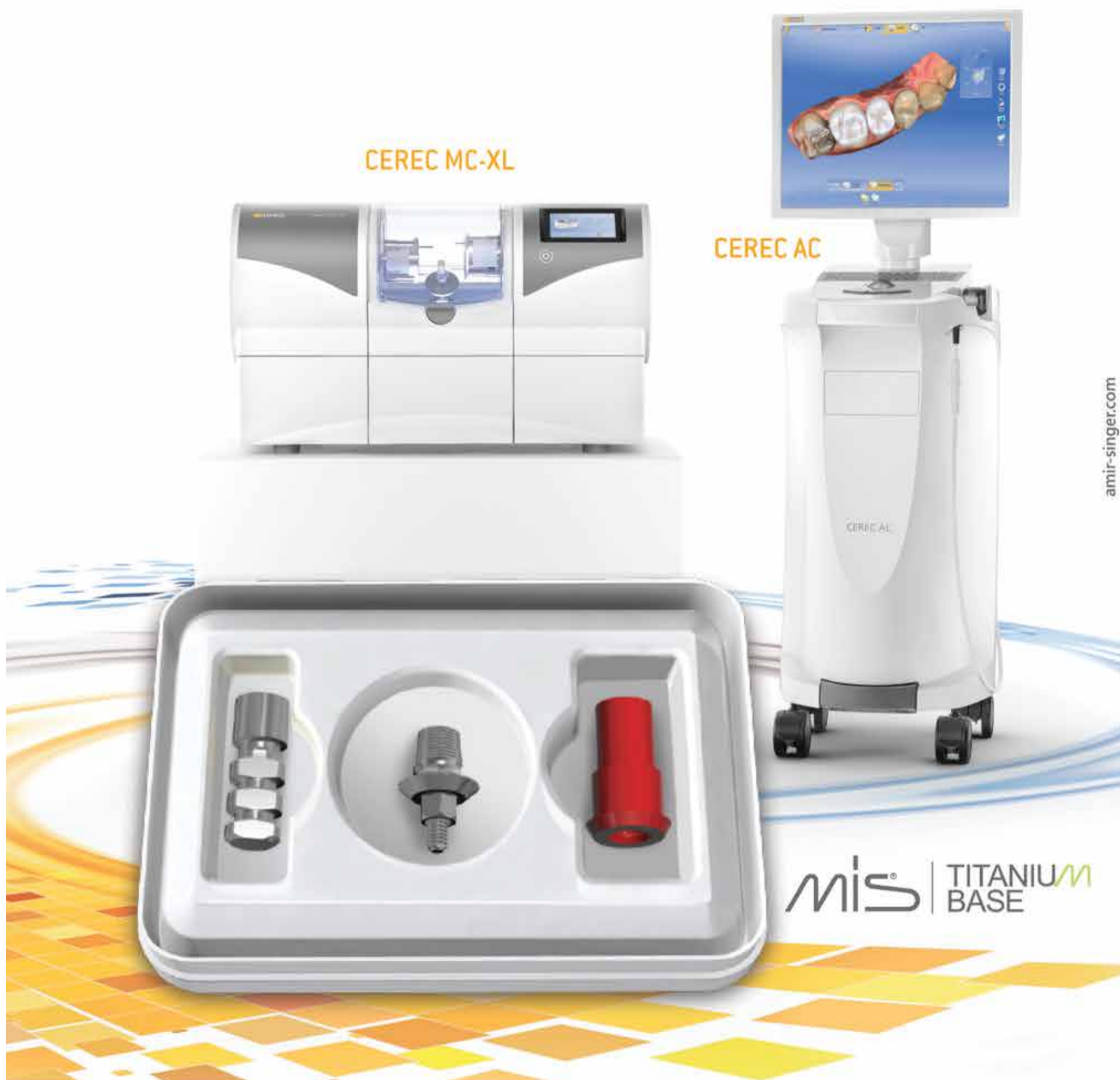**תוכנית הקורס כוללת:**  
 Light Dynamics In smart ceramic - הרצאה / מוריס פרץ  
 הדגמה מעשית / שימוש כמערכת צבעים מתקדמת Optiglaze Color + Lustre paste  
 התנסות מעשית בצביעת Inlay - Cerasmart Laminate - emax  
 הקורס יתקיים בחודש נובמבר פרטים נוספים והרשמה בטל. 03-7979600/3



חולמים טובים להיות טוב כשתנסה, תביני!

דיבידנט מציגה:

# שילוב טכנולוגיות מנצח בבית אחד



# טיפול באמלוגנסיס אימפרפקטה במשן מעורב הצגת מקרה

**ד"ר הולא שחאדה-ח'ורי**  
המחלקה לרפואת שיניים לילדים,  
בית הספר לרפואת שיניים  
ע"ש מוריס וגבריאלה גולדשלגר,  
אוניברסיטת תל אביב.

## מבוא

אמייל השן הוא שכבת רקמה יחודית, בעלת אחוז מינרל גבוה ביותר, מה שהופך אותה לרקמה המסויידת ביותר בגוף המכילה כ-96-97% מינרלים. שאר הנפח מורכב מתערובת של חלבונים ומים.

שכבה זו נוצרת ע"י תאי האמלובלסט, שהם תאים ממקור אקטודרמלי. תהליך היצירה, האמלוגינזיס, הינו תהליך מופלא ומבוקר היטב שבמהלכו מופרש מטריקס חלבוני עשיר ובתהליך הבשלה, החלבונים מתפרקים ע"י אנזימים ומוחלפים בגבישי מינרל. נמצא כי מוטציות או שינויים בגנים המקודדים לחלבוני האמייל החיוניים לתהליך היצירה גורמים לתופעה הנקראת Amylogenesis Imperfecta (enamelin, kallikrein, Amyloidogenic) גנים כמו: לא מדובר בגן בודד שגורם לתופעה, אלא יש מספר רב של חלבונים שפגיעה בהם גורמת לתופעה ובכל גן יכולות להיגרם מספר מוטציות שונות. לכן יש שונות רבה מבחינה קלינית. פגיעה בגנים האלו משבשת את תהליך היצירה.

## תאור התופעה

Amylogenesis Imperfecta היא תופעה דנטלית תורשתית המתבטאת בפגיעה ביצירת זגוגית השן. חשוב לציין שהפגיעה היא במרכיבים

האקטודרמלים (האמייל) בלבד. המרכיבים המזודרמלים לעומת זאת (הצמנטום, הדנטין והמוך) אינם נפגעים. התופעה מתבטאת במשן הקבוע והנשיר. תופעה זו יכולה להופיע כתופעה יחידה או כחלק מתסמונת כמו תסמונת Tricho-Dento- Osseous (TDO) או Enamel renal syndrome (ERS) ביחד עם הסתיידויות בכליות Nephrocalcinosis.

הספקטרום של הגורמים הגנטיים לתופעה הינו מגוון. אופן התורשה יכול להיות במגוון צורות: Autosomal Recessive, Autosomal dominant או X-linked. אבל חשוב לדעת שבחלק מהמקרים המוטציה הינה ספורדית, כך שיכול להיות שהיו מוטפלים ללא רקע משפחתי בעקבות מוטציה de-novo.

1. Hypoplastic AI: מאופיין באמייל דק ובשיניים קטנות בשל בעיה בשלב היצירה. בסוג זה יש פגיעה כמותית בייצור האמייל. מרבית המקרים המדווחים (60-73%) הם מהסוג הזה.
2. Hypocalcification AI: מאופיין באמייל שלא סיים את הסתיידותו כאשר ריכוז החלבונים בו יכול להגיע עד 30%. סוג זה הוא הרגיש ביותר להרס מוקדם של שיניים, chipping (התקלפות) מתרחש בקלות לאחר בקיעת השן. מהווה כ-7% מהמקרים.
3. Hypomaturation AI: מאופיין באמייל שלא סיים את הבשלתו, כלומר את שלב ההסתיידות הסופי. האמייל מכיל כמות מינרל נמוכה מהאמייל

הרגיל אך גבוהה מאשר בסוג הקודם. האמייל רך ונוטה להתקלפות. מהווה כ-20-40% מהמקרים. הסוג האחרון הוא שילוב של hypomaturation ו-hypoplastic אשר מתרחש בשילוב עם Taurodontism. שכיחותה של הפגיעה באוכלוסייה משתנה בצורה דרסטית בין קהילות שונות בעולם, 1:14000 בצפון אמריקה, 1:8000 בישראל ומגיע עד 1:700 בצפון שוודיה.

## תיאור מקרה

ילדה בת 8 התקבלה למחלקה לרפואת שיניים לילדים בבית הספר לרפואת שיניים באוניברסיטת תל אביב. הילדה הגיעה ממשפחה במעמד סוציו אקונומי נמוך, נולדה בארץ, גרה בנתניה, הצעירה ביותר במשפחה המונה ארבעה אחים. ילדה מאוד ביישנית, מאוד חרדתית, בקושי מתקשרת ומדברת. אביה דיבר במקומה. היסטוריה משפחתית ורפואית הייתה ללא ממצאים פתולוגיים.

הילדה הגיעה עם תלונה עיקרית (עליה אביה סיפר): שיניים צהובות, סובלת מלעג בבי"ס בשל מראה השיניים שלה, נמנעת מלחייך מחשש לחשוף את שיניה. בנוסף, סובלת לפעמים מרגישות יתר בעיקר בקור ובעת צחצוח שיניים. בדיקה אקסטר-אורלית הייתה ללא ממצאים פתולוגיים חוץ מקליקים דו-צדדיים במפרק TMJ ללא סימפטומים. בבדיקה קלינית אינטרא-אורלית נמצא משן מעורב בו כל השיניים נראו בצבע צהוב-חום עם חספוס על פני שטח האמייל, במיוחד על חותכות עליונות (תמונה 1). נראה אוכדן נרחב של חומר שן. בנוסף, קיים סגר פתוח קדמי.

בתמונה 2 ניתן לראות משטחים אוקלזליים אירגולריים של הטוחנות ושחיקה סגרית כללית. נראה איבוד מגעים אינטרפרוקסימלים. ניתן להבחין שהטוחנות הראשונות והשניות קטנות יותר מהנורמה. אובחנה עששת דיסטלית בשן 74. (המשמעות- השן נמצאת ברמת פעילות עששת נמוכה).

ההיגינה האורלית הייתה לקויה: דרגה 2 לפי פלאק אינדקס של Sillness and Loe ודלקת חניכיים קלה דרגה 1 לפי אינדקס גינגיבלי של Sillness and Loe לא הייתה חריגה מבחינת אופן בקיעת השיניים וזמני הבקיעה.

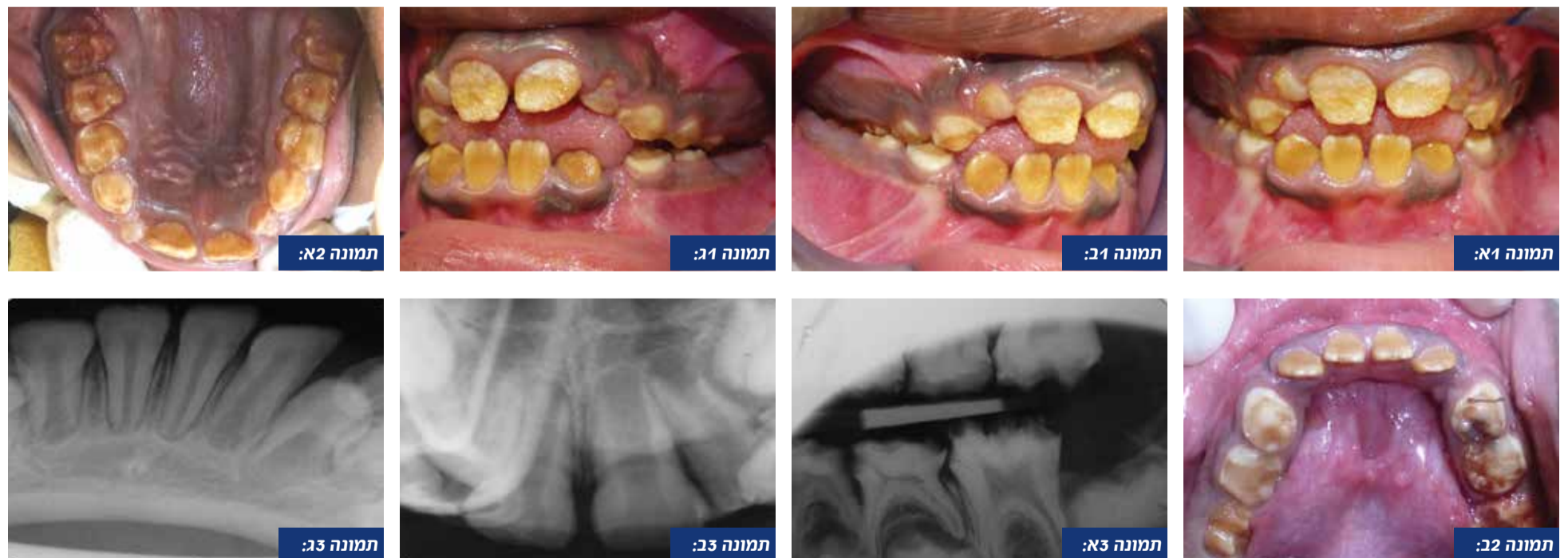בתמונה 3 נראים תצלומי נשך ותצלומים פריאפיקליים. בולט חוסר אמייל מלא או חלקי בשיניים הנשירות והקבועות. נראה בכירור כי קיים איבוד מגעים אינטרפרוקסימליים. נראה נגע עששתי דיסטלי בשן 74. בשיניים 74, 84 וכן בשן 85 ניכרה נסיגה של לשכת המוך. הצמנטום והדנטין נראו תקינים. האבחנה לפי ההיסטוריה, התמונה הקלינית והרנטגנית: Amylogenesis Imperfecta hypoplastic type.

## אסטרטגיית הטיפול נחלקה לשיניים:

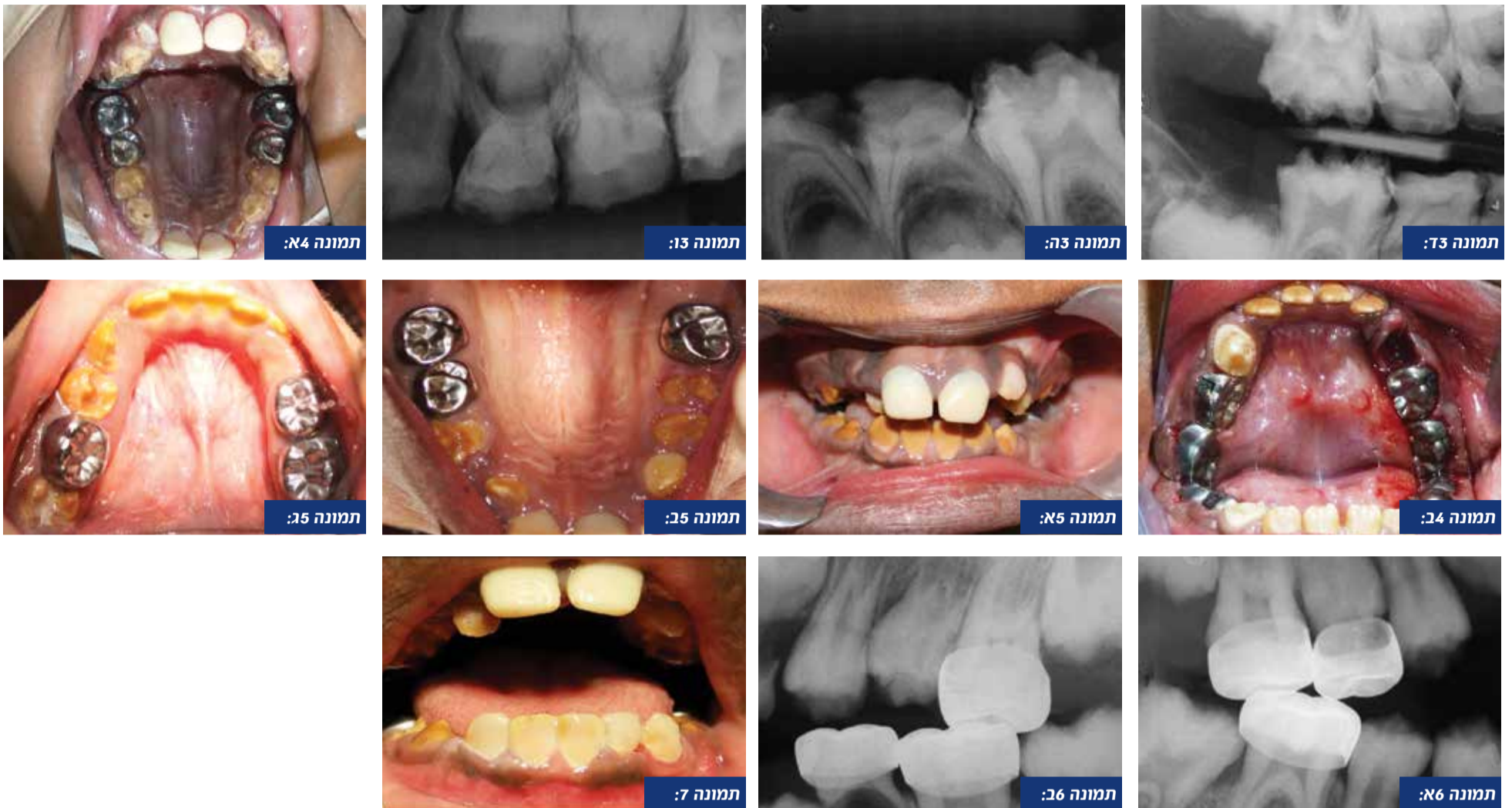
1. Phase טיפול בשיניים נשירות וקבועות (בתקופת המשן המעורב).
  2. Phase טיפול סופי או עתידי בשלב הבגרות.
- בשני השלבים הייתה חשיבות רבה בהקפדה על ההיגינה, שימוש בפלואוריד וביקורי מעקב תקופים. בתוכנית הטיפול התחשבנו בכמה גורמים חשובים:
1. התלונה העיקרית ודרישות המטופלת.

2. גיל: הילדה הייתה במשן מעורב. טיפול בשלב המעבר למשן הקבוע והטיפול בבוגר הינו שונה.
3. ההתנהגות ושיתוף הפעולה. מעבר לטיפול הקליני בשיניים, היה אתגר נוסף מבחינת שיתוף פעולה. הילדה לא שיתפה פעולה והייתה חרדתית, לכן הוחלט לטפל בה בהרדמה כללית.
4. סוג וחומרת הפגיעה ועומס הטיפולים.
5. ההיגינה האורלית.
3. במקרה הנוכחי, טיפלנו בה phase 1 - עקב חוסר שיתוף הפעולה ומספר הטיפולים הרב שנדרש, הוחלט כאמור לטפל בהרדמה כללית. כמענה לדרישה האסתטית בוצעו כתרים מחומר רזיני לחותכות העליונות. בתמונה 4 אפשר לראות את השיניים לאחר הטיפול. בוצעו כתרים טרומיים על הטוחנות הקבועות ועל הטוחנות הנשירות השניות על מנת לשמור על מבנה השיניים ולמנוע הרס עתידי. שן 74 נעקרה. הניבים והטוחנות הנשירות הראשונות היו קרובים לנשירה, ולכן לא טופלו. לא בוצע טיפול כל שהוא לשיניים הקדמיות התחתונות מכיוון שלא היו בבקיעה מלאה, אבל תוכנן לטפל בהם בעתיד. הונח עליהן פלואוריד כטיפול מניעתי לכל השיניים.

לאחר סיום הטיפול הילדה שבה לביקורת לאחר שבוע, קיבלה שוב הוראות לשמירה על היגינה אורלית וטיפול מניעתי ביתי. לאחר ביקור זה הילדה לא הגיעה לביקורת נוספת למרות ניסיונות שכנוע רבים למשפחה אלא לאחר שנתיים. בבדיקה נראה שהמלתעות בקעו והן נראו כמו שאר השיניים בפה. (תמונה 5). בשן 47 נראו חריצים עמוקים וכן אבדן חומר שן סגרי עם דחיסת מזון באזור. הכתר



**תמונה 1:** צילומים קליניים של המשן בגיל 8 בהגעתה לטיפול. ניתן לראות שיניים בגוון צהוב-חום, בגודל קטן יותר מהנורמה, חספוס על פני שטח האמייל ואיבוד חומר שן. **תמונה 2:** מראה חזיתי וצדי של השיניים. ניתן לראות משטחים אוקלזליים אירגולריים של הטוחנות ושחיקה סגרית כללית, איבוד מגעים אינטרפרוקסימליים וגודל שיניים קטן יותר וכן עששת דיסטלית בשן 74. **תמונה 3:** צילומים רנטגניים אשר בוצעו ביום קבלתה לטיפול. ניתן לראות חוסר אמייל בשיניים נשירות וקבועות.



**תמונה 4:** צילומים קליניים לאחר טיפול בהרדמה כללית. כתרים מחומר רזיני על החותכות העליונות, כתרים טרומיים על הטוחנות. שן 74 נעקרה. **תמונה 5:** תצלום חזיתי ותצלומים ממבט סגרי שנתיים לאחר סיום הטיפול. שן 47 נראית עם חריצים עמוקים ואיבוד חומר שן סגרי ועם דחיסת מזון באזור. הכתר טרומי של שן 46 מפריע לבקיעת שן 47. **תמונה 6:** צילומי נשך שנתיים לאחר סיום הטיפול. ניתן לראות את הפרעת הבקיעה של שן 47 לעומת בקיעה יפה של שן 37. **תמונה 7:** צילום קליני של הלסת התחתונה לאחר ביצוע composite facets על השיניים הקדמיות התחתונות.

11. W. Kim Seow. Clinical diagnosis and management strategies of amylogenesis imperfecta variants. *Pediatric Dentistry*: November/December 1993 - Volume 15, Number 6.
12. Sarawathi N, Ghouseia S, Shashibhushan KK, Poornima S. Amylogenesis imperfect - A case report. *J Oral Health Res* 2011; 2:106-10.
13. Bhateja S, Sahni P, Arora G, Solanki J. Amylogenesis imperfecta - A case report and literature review. *Dent Impact* 2014; 6:15-9.
14. Nigam P, Singh VP, Prasad K, Tak J, Sinha A, Grewal P. Amylogenesis imperfecta - A review. *J Adv. Med Dent Sci Res* 2014; 2:83-90. ■

- N, Malik K. Amylogenesis imperfecta: an introduction. *Br Dent J.* Apr 2012;212(8):377-9.
7. Crawford PJ, Aldred M, Bloch-Zupan A. Amylogenesis imperfecta. *Orphanet J Rare Dis.* 2007; 2:17.
8. Ng FK, Messer LB. Dental management of amylogenesis imperfecta patients: a primer on genotype-phenotype correlations. *Pediatr Dent.* 2009;31(1):20-30.
9. Canger EM, Celenk P, Yenisey M, Odyakmaz SZ. Amelogenesis imperfecta, hypoplastic type associated with some dental abnormalities: a case report. *Braz Dent J.* 2010;21(2):170-4.
10. Guideline on Dental Management of Heritable Dental Developmental Anomalies. . *Pediatr Dent.* Council on Clinical Affairs 2013.

- Journal of Dental and Medical Sciences. Volume 13, Issue 1 Ver. IX. (Feb. 2014), PP 48-51.
2. Herath E.M.U.C. K, Jayasooriya P.R, Perera I.R. Descriptive analysis of subtypes of Amylogenesis imperfect. *Sri Lanka Dental Journal* 2011; 41:17-25.
3. Witkop CJ Jr: Hereditary defects in enamel and dentin. *Prosc First Cong Human Genet Acta Genetica Statist Med* 1957, 7:236-239.
4. Witkop CJ, Sauk JJ: Heritable defects of enamel. In *Oral Facial Genetics* Edited by: Stewart R, Prescott G. St Louis: CV Mosby Company; 1976:151-226.
5. Mehta DN, Shah J, Thakkar B. Amylogenesis imperfecta: Four case reports. *J Nat Sc Biol Med* 2013; 4:462-5.
6. Gadhia K, McDonald S, Arkutu

מאתגר. התופעה לא רק פוגעת במשן אלא גם פוגעת בילד מבחינה פסיכולוגית. בהרבה פעמים נפגע הדימוי עצמי של הילד וקבלתו בחברה. לאור ההשלכה האסתטית הזאת, שוחזרו השיניים הקדמיות עם חומר רזיני. אומנם הקישור של החומר הרזיני לאמייל פגום אינו כשל קישור לאמייל בריא, אופציה טיפולית זאת סיפקה מענה סביר לילדה בשלב המשן המעורב. יתכן והילדה תצטרך טיפול משקם מקיף בגיל מאוחר יותר תוך שימוש בחומרים אסתטיים יותר ועמידים יותר.

על מנת לסייע בהצלחת הטיפול עד גיל בגרות, הודגשה החשיבות בהקפדה על הרגלי היגיינה קפדניות והגעה לביקורות תכופות.

#### References:

1. Amylogenesis Imperfecta - Literature Review. Gemimaa Hemagaran, Arvind. M.

הטרומי על שן 46 נראה כמפריע לבקיעת שן 47. הכתרים מקומפוזיט שרדו ונראו תקינים.

בדיקה רנטגנית אישרה שבקיעת שן 47 מתעכבת בגלל כתר רחב על שן 46. לעומת זאת נראתה בקיעה תקינה של שן 37 (תמונה 6).

מאחר ושיתוף הפעולה השתפר במעט, הטיפול הפעם היה תחת 50% ניטרס אוקסיד. הונח איטום מיונומר הזכוכית על שן 47 והכתר הטרומי על שן 46 הוחלף בכתר שתאם אנטומית את שולי השן. המשטחים הבוקליים של החותכות התחתונות צופו בחומר מרוכב לשיפור המראה האסטטי, (תמונה 7). הונח פלואוריד, והילדה קיבלה הוראות היגיינה קפדניות.

#### דיון:

טיפול בילד הסובל מ AI, הינו טיפול

## רופא שיניים אמריקאי עדיין פעיל בגיל 93

שיכולתי לבחור" הסביר ד"ר מאנצ'ט. בהסתכלו לאחר על עשרות השנים בהן עבד כרופא שיניים, נזכר ד"ר מאנצ'ט בהתפתחות הטכנולוגיות בתחום הדנטלי. בין יתר הדברים, הוא נהנה מגיליונות מטופלים ממוחשבים, רנטגן דיגיטלי, מקדחי יהלום, טכניקות צימוד (bonding) וסריקה תלת מימדית. ■

הוא לא יכול לחשוב על דרך טובה יותר לבלות את זמנו ככל שבריאיותו מאפשרת לעבוד במרפאתו. "אני כשיר פיזית ועדיין נהנה לעבוד כרופא שיניים. חברויות רבות נוצרו במשך השנים, מטופלים הפכו חברים. העיסוק ברפואת שיניים הפך לדרך חיים והייתי מפסיד אותה אילו לא הייתי מעורב. אני עובד שלושה ימים בשבוע כך שאני נהנה מפרישה חלקית. אני יכול לחשוב על משלח יד טוב יותר

העניין של ד"ר מאנצ'ט ברפואת שיניים החל כאשר הגיע לביקור אצל רופא שיניים בעיר קטנה בהיותו בן 8 בשל כאב בשיניו. לאחר לימודים בבית הספר לרפואת שיניים באוניברסיטה בסיינט לואיס, והשתתפות במלחמת קוריאה, החל ד"ר מאנצ'ט לעבוד כרופא שיניים בשנת 1952. היום, כעבור 65 שנים, הקריירה שלו היא בת אותו מספר שנים בו מרבית האנשים פורשים לגימלאות. אולם, לדבריו,

בראיון ל Dental Tribune Online, סיפר ד"ר מאנצ'ט העובד שלושה ימים בשבוע על שיגרת עבודתו. "אנו מתחילים את הבוקר בתפילה עם כל צוות המרפאה וממשיכים בסקירת לוח הזמנים של הרופאים והשינניות". ביום עבודה טיפוסי מבצע ד"ר מאנצ'ט כתרים, גשרים, שחזורים, תותבות ופרוצדורות אחרות לחמישה עד שמונה מטופלים.

**מתוך: Dental Tribune International**  
29.6.2017

ד"ר ווילבור מאנצ'ט הוא כנראה אחד מרופאי השיניים הנלהבים, המסורים והמונסים בתחום. גם בגיל 93, גיל בו יכול היה ליהנות מחיי נוחות בגימלאות, הוא אינו חושב כלל לסיים את הקריירה המקצועית שלו במרפאתו "All In The Family" שבאבנסוויל, אינדיאנה, בקרוב.

# שיקום פנים ולסתות לאחר כריתה של מקסילה כתוצאה מקרצינומה של תאי קשקש Oral Squamous Cell Carcinoma (OSCC)

## ד"ר צבי גוטמנר

מנהל המחלקה לשיקום פנים ולסתות והיחידה למפרקי הלסת. מומחה לשיקום הפה ומומחה לשיקום פנים ולסתות.

## ד"ר אמין בוכרי

מומחה לשיקום הפה ומומחה לשיקום פנים ולסתות. רופא בכיר במחלקה לשיקום פנים ולסתות והיחידה למפרקי הלסת.

בית הספר להתמחויות ברפואת שיניים רמב"ם - הקריה הרפואית לבריאות האדם

## תיאור מקרה:

### רקע:

Oral Squamous Cell Carcinoma הינו גידול סרטני עם יכולות הרסניות מקומיות ושליחת גרורות. מיקום הגידול יכול להיות במספר רב של אתרים בפה כגון: שפה, לשון, ריצפת הפה, חך רך, חניכיים, רכס אלואולרי,

מוקצה בוקלית ועוד. גורמי הסיכון הידועים הינם עישון ושתיית אלכוהול. שכיחותו של גידול זה בארה"ב הינה כ- 3% ממקרי סרטן אצל גברים ו- 2% ממקרי סרטן אצל נשים. רובם מתחת לגיל 50. שיעור ההישרדות ל- 5 שנים הינו 50%. הפרוטוקול הטיפולי הינו כריתה כירורגית של הגידול עם גבולות בטוחים. עם או בלי סילוק של בלוטות לימפה צוואריות. שילוב של טיפול קרינתי הינו בשכיחות גבוהה במחלה זו. תוצאות הניתוח עלולות לגרום לפגיעה קוסמטית, תפקודית ופסיכולוגית אשר ישפיעו מאוד על איכות חייו של החולה.

לאחר כריתה של מקסילה נוצרת פגיעה קשה ביכולות הפונקציונאליות והאסתטיות של המטופל. החלל הגדול שנוצר לא מאפשר דיבור, אכילה ויצור מחיצה בין חלל הפה לחלקים הפנימיים של הגולגולת. נכון להיום, ישנן שתי שיטות שחזור. האחת

בעזרת רקמות חיות כגון השתלת עור, מטליות חניכיים עם או בלי עצמות מאתרים שונים בגוף, כל זאת בכדי לאפשר סגירה של הפגם שנוצר מהכריתה. על שחזור זה יבוצע שיקום עם או בלי שתלים. השיטה השנייה הינה בעזרת תותבת אובטורטור אשר משחזרת את האתר הפגום. המילה אובטורטור בשפה הלטינית פרושה "פקק". אובטורטור הינו תותב אשר חוסם את החלל שנוצר לאחר הכריתה ובכך מאפשר דיבור, אכילה ובליעה. במקרים מסוימים משפר אסתטיקה את האובטורטור יש להוציא לפחות פעמיים ביום על ידי המטופל לצורך תחזוקה. מצד אחד, האובטורטור הינו מכשיר נשלף עם כל החסרונות הידועים לנו, אך מצד שני, הוצאתו מהפה מאפשרת ראייה ישירה לאתר הפגוע ובכך ניתן לזהות במידה ויש הישנות של הגידול.

אובטורטור מציג אתגרים ביומכניים גדולים בפני המומחה לשיקום פנים

ולסתות. במקרים בהם יש שיניים במקסילה השארית, ניתן לבצע וויס ובכך ליצור אחיזה לאובטורטור. במקרה שאין שיניים כלל, מורכבות המקרה עולה משמעותית ואנו נעזרים בשיפולים של אתרים אנטומיים בגולגולת לצורך יצירת אחיזה של האובטורטור. במקרה שכזה אנו מתמודדים עם פצעי לחץ ואי נוחות מצד המטופלים. בנוסף התפקוד במקרים שכאלו ירוד יחסית לאובטורטור נשען שיניים. במקרה שלפנינו כל השיניים נעקרו כלסת העליונה ולכן היה קושי רב בהשגת אחיזה לאובטורטור. מסיבה זו נעזרנו בשתלים לצורך יצירת עיגון לאובטורטור.

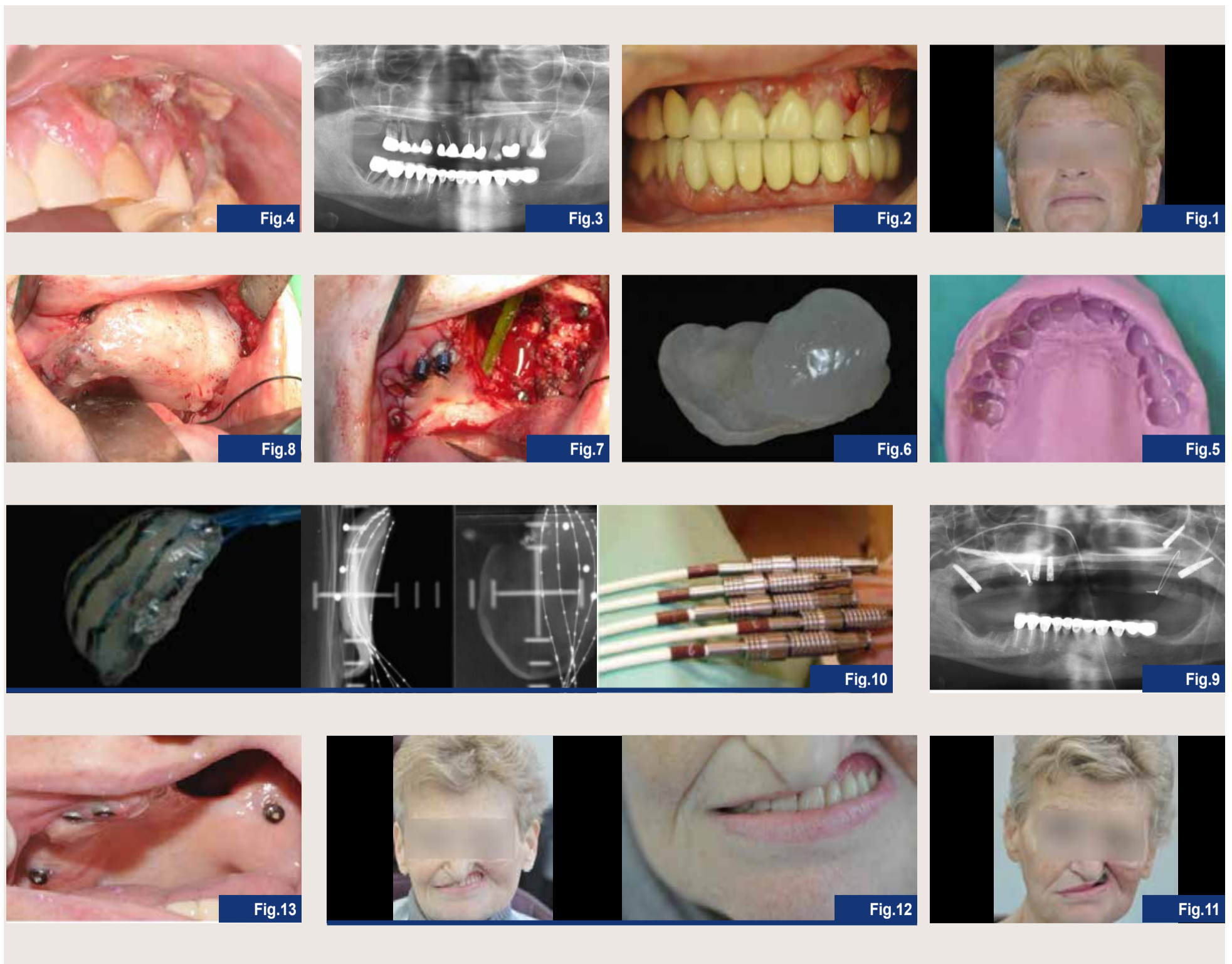
טיפול בעזרת אובטורטור מתחלק לשלושה שלבים:

1. אובטורטור כירורגי- מבוצע לפני הניתוח על פי סימון של גבולות הכריתה על מודל הלימוד בעזרת הכירורג. מטרתו של האובטורטור הכירורגי, להשלים את הדפקט הכירורגי המידי ולאפשר פונקציה

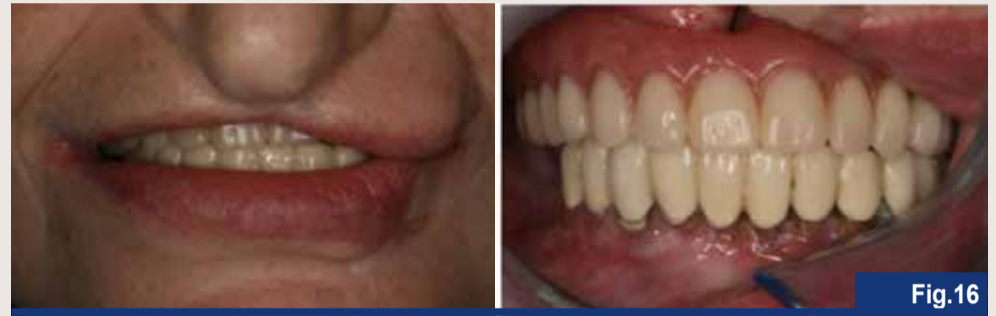
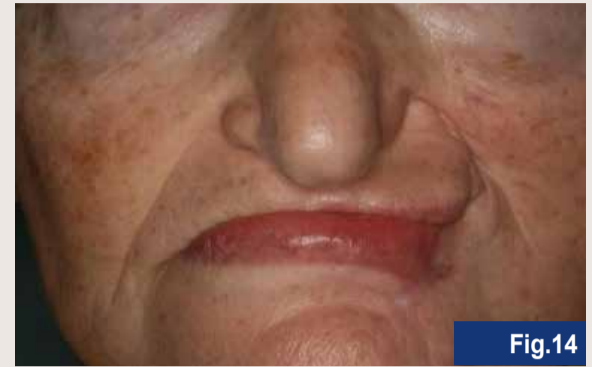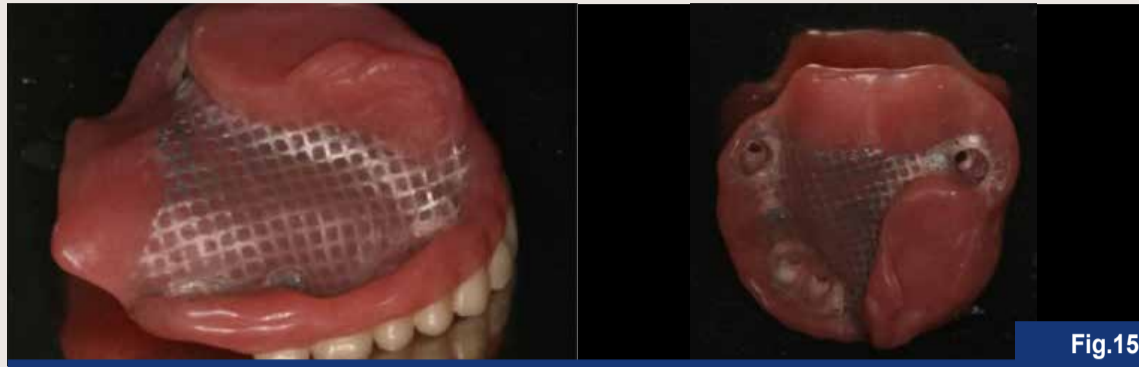
2. אובטורטור מעבר - מחליף את האובטורטור הכירורגי ומאפשר התאמה מדויקת יותר לאתר הניתוחי. אובטורטור זה מיוצר עם שיניים.
3. אובטורטור סופי- נמסר לאחר ריפוי מלא של האתר הניתוחי ולאחר כל הטיפולים המשלימים שניתנים במידת הצורך כגון, כימותרפיה / רדיותרפיה.

## בדיקה קלינית:

מטופלת בת 63 הופנתה למחלקתנו מהמחלקה לכירורגיה פה ולסת בבית החולים רמב"ם. תלונה עיקרית- כאבים בזמן מגע באזור החניכיים צד שמאל עליון. בנוסף התלוננה על דימום ספונטני וריח רע מפה. על פי דיווח המטופלת, הכיבים מעל שיניים 27 עד 21 נמצאים מספר







and surgical considerations; pp. 188–243.

7. Wiens JP. Acquired maxillofacial defects from motor vehicle accidents: Statistics and prosthodontic considerations. *J Prosthet Dent.* 1990; 63:172–81.
8. Zarb GA. The maxillary resection and its prosthetic replacement. *J Prosthet Dent.* 1967; 18:265.
9. Buckner H. Construction of a denture with hollow obturator, lid, and soft acrylic lining. *J Prosthet Dent.* 1974;31:95–9.
10. Armany MA. Basic principles of obturator design for partially edentulous patients. Part I: Classification. *J Prosthet Dent.* 1978; 40:554–7.
11. Armany MA. Basic principles of obturator design for partially edentulous patients. Part II: Design principles. *J Prosthet Dent.* 1978;40:656–62.
12. Academy of denture prosthetics principles, concepts, and practices in prosthodontics. *J Prosthet Dent.* 1989;61:88–109. ■



ד"ר צבי גוטמכר



ד"ר אמין בוכרי

הינו מורכב ומסובך. ישנו קושי רב בהתמודדות עם מטופל שעבר כריתה של חלקי פנים. זהו מטופל עם פגיעה בדימוי העצמי, בפונקציה ובאסתטיקה. יש צורך בטיפול מולטידיסציפלינרי בכדי להגיע לתוצאות גם כשהן לא אידיאליות אך מאפשרות למטופל לחזור לחברה ולתפקד כאחד האדם. ברצוני להודות לרופאים שעובדים במחלקה ומסורים לחולים אלו: ד"ר ישראל בלומנפלד, ד"ר אמין בוכרי, ד"ר אוהד שרון, ד"ר רמי ברק, ד"ר יוסי שנפ, וכמובן לצוות התומך, אנה מולנר וציפי פוני אשר מסייעות לנו הרופאים ומשמשות אוזן קשבת למטופלים. הטיפול בחולה המקסילופציאלי הינו עבודת קודש שעם כל הקושי הכרוך בה, תמיד מביאה עמה אור וסיפוק רב.

**ספרות מומלצת**

1. Chalian VA, Drane JB, Standish SM. Multidisciplinary practice. Baltimore: The Williams and Wilkins Co; 1971. Maxillofacial prosthetics; pp. 133–48.
2. Wang RR. Sectional prosthesis for total maxillectomy patients: A clinical report. *J Prosthet Dent.* 1979;78:241–4.
3. Desjardins RP. Obturator prosthesis design for acquired maxillary defects. *J Prosthet Dent.* 1978;39:424–35.
4. Huryn JM, Piro JD. The maxillary immediate surgical obturator prosthesis. *J Prosthet Dent.* 1989;61:343–7.
5. Nidiffer TJ, Shipmon TH. The hollow bulb obturator for acquired palatal openings. *J Prosthet Dent.* 1957;7:126.
6. Beumer III, Curtis TA, Firtell DN. St Louis, Toronto, London: The CV. Mosby Co; 1979. Maxillofacial rehabilitation. Prosthodontic

המדגים את חסר המקסילה השמאלית. חסר של כל השיניים בלסת עליונה ושיניים 46, 47. פיזור של 5 שתלים באתרים שונים כולל זיגומה שמאלית, ברגים וחוטוי ברזל שמטרתם לייצב את האובטורטור הכירורגי.

**Fig.10** משמאל לימין - אובטורטור לברכיתרפיה, הדמיה לפני הקרנה, האובטורטור בפה המטופלת עם חוטי אירידיום בפעולה.

**Fig.11** במקרים רבים, לטיפול קרינתי יש סיבוכים. לאחר סיום הטיפול הקרינתי, ניתן היה להבחין בעיוות שנוצר בקומיסורה השמאלית וחסר של חלק שפה כתוצאה מכיווץ לאחר הטיפול הקרינתי. בנוסף לפגם האסתטי, אין אפשרות ליצור איטום שפתיים ובכך יש החמרה תפקודית. גם כך בצד שמאל יש פגיעה עצבית עקב הכריתה, דבר אשר מחמיר את המוגבלות של המטופלת.

בשלב זה עירבנו את הפלסטיקאי בכדי לתת מענה לבעיה האסתטית והפונקציונאלית שנוצרה. המלצתו הייתה לבצע אובטורטור מעבר עם שיניים על פי כל הכללים ורק לאחר מכן יבצע תיקון של רקמה רכה בכדי לשפר את התוצאה האסתטית.

**Fig.12** אובטורטור מעבר עם שיניים שפה עליונה שמאלית קצרה. חשיפה של שיניים משן 25 ועד 13 כאשר מעל שיניים 22, 23, 24, 25 מודגמים חניכיים חשופים של האובטורטור. **Fig.13** מראה אינטראוראלי לאחר ריפוי של הרקמות לפני ניתוח אסתטי לשיפור השפה. ניתן לראות כי הרקמות החלימו. **Fig.14** לאחר ניתוח של פלסטיקאי לסגירת הדפקט ע"י Pedicle flap **Fig.15** אובטורטור סופי מבט מכיוון הרקמה עם החיבורים למחברים של השתלים **Fig.16** אובטורטור סופי בפה המטופלת **Fig.17** משמאל לימין בקבלתה, לאחר טיפול כריתה וטיפול קרינתי, סוף טיפול. לסיכום, טיפול בחולה המקסילופציאלי

- אובדן גרמי מתקדם סביב שורשים 15,16,47
- חשד למוקדי עששת רבים
- מס' של טיפולי שורש לקויים

**אבחנות:**

- Oral Squamous Cell Carcinoma (OSCC) במקסילה שמאלית
- הגבלה בפתיחת הפה
- שחזורים לקויים
- ניידות של שיניים עששת
- מחלת חניכיים מתקדמת מלווה הפחתה בתמיכה הגרמית
- טיפולי שורש לקויים
- שארית שורש
- חסר חלקי של שיניים

**Fig.4 - Oral Squamous Cell Carcinoma (OSCC)**

- לאחר ישיבת צוות הכללה: כירורג פה ולסת, שיקום פנים ולסתות ורדיותרפיה, הוחלט על:
- כריתה כירורגית של מקסילה שמאלית והחדרת שתלי טיטניום באתרי הטוברזיטי, זיגומה ומקסילה קדמית.
- עקירת של השיניים השאריות בלסת עליונה ושיניים 46,47
- מסירת אובטורטור כירורגי ביום הכריתה בחדר ניתוח
- טיפול קרינתי לברכיתרפיה בעזרת אובטורטור לברכיתרפיה
- בצוע אובטורטור סופי לאחר סיום ריפוי של הרקמות.

**שלבי הטיפול:**

- Fig.5** נלקחה מידת אלג'ינט (הידרוקולואיד בלתי הפיך) לצורך בצוע מודל לימוד ולסימון גבולות הכריתה ע"י כירורג פה ולסת לפני הכריתה.
- Fig.6** בצוע אובטורטור כירורגי אשר יימסר בחדר הניתוח מיד לאחר הכריתה.
- Fig. 7** החדרת שתלים לאחר כריתה המקסילה
- Fig. 8** מסירת האובטורטור הכירורגי מיד לאחר הכריתה
- Fig.9** צילום פנוראמי לאחר הניתוח

שבועות ללא שיפור אלא החמרה. בוצעה ביופסיה במחלקה לכירורגיה פה ולסת בבית החולים רמב"ם. תוצאות הביופסיה היו:

Well to Moderately Differentiated Oral Squamous Cell Carcinoma.

**בדיקה אקסטרא-אוראלית: Fig.1**

- מתאר גולגלתי- עגול
- סימטריה - שמורה
- שפתיים Competent Lips- קלינית
- ללא ממצא פתולוגי באתרי מפרקי הלסת ושרירי הלעיסה

**בדיקה אינטרא-אוראלית: Fig.2**

- פתיחת פה מוגבלת ל - 25 מ"מ.
- מציגה נגע פולשני כיבי נרחב של החניכיים מעל שיניים 27 עד 21, לא ניתן לבדיקה עקב כאבים ודימום מסיבי במגע.
- כל השיניים בלסת עליונה מציגות ניידות דרגה III וכיסים עמוקים.
- היגינה אוראלית ליקויה (מוקדים רבים עם אבנית מרובה ופלאק)
- מוקדי עששת מרובים
- חניכיים נפוחים, אדומים ומדממים למגע
- שחזורים לקויים:
- כתרים בעלי שוליים רחבים בלסת תחתונה מ-36 ועד 47 כאשר כתרים 35, 36 הינם Cantilevers
- כתרים 13, 14 הינם Cantilevers ותלויים בגשר #12-11-10-9-8-7-6-5-4-3-2-1 אשר מציג ניידות דרגה III
- טיפולי שורש לקויים
- שן 25 שארית שורש כאשר המרווח הכותרתי הצטמצם

**בדיקת צילום פנוראמי בקבלתה: Fig.3**

- חסר שיניים 27,17,37
- שינויים רדיולוגניים סביב מס' שורשים ודפקטים גרמיים נרחבים סביב שיניים 15,16,26,47
- כתרים 24, 22-21-11-12-#-15-43-42-41-31-32-33-#-34/16-47-46-45-44
- שן 25 שארית שורש