




SUS Surgery Ultrasonic Site

Tecnica di preparazione ad ultrasuoni sito differenziato biologicamente guidata

**Offerta KIT SUS: sconto 20%
Compreso Corso dedicato**




Iniziativa valida fino a Gennaio 2018*

* Info: ESACROM Srl Tel.: 0542 643527 - cell.: 3938586068 marketing@esacrom.com
www.esacrom.com

NEWS INTERNAZIONALI

Dental Tribune International in 25 lingue sul web

Dental Tribune International ha lanciato il 15 dicembre il suo nuovo sito web, con cambiamenti che riflettendo le attuali tendenze visive, danno più spazio ai nuovi contenuti e semplificano la navigazione dell'utente: una combinazione di notizie dentali, cliniche, di ricerca, su prodotti ed aziende, offerte di lavoro in 25 lingue.

pagina 10



Rivestimento in silicone

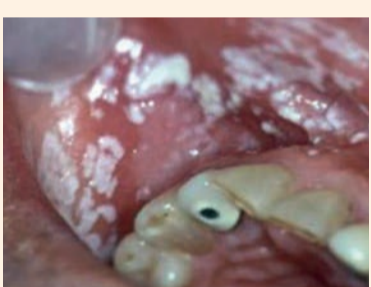TePe EasyPick™

Il segreto sta nella combinazione dei materiali

Made in Sweden

Guardati in bocca! Le lesioni del cavo orale

F. Riva, S. Loghi, Ch. Riva Cavalletti de Rossi, G. Riva Cavalletti de Rossi, Co. Riva Cavalletti de Rossi, F. Telha



Ogni anno in Italia 6000 persone si ammalano di cancro del cavo orale e 3000 ne muoiono. La sopravvivenza a tre anni non va oltre al 50%. Il tasso di mortalità è ancora molto elevato a causa della mancanza di una diagnosi precoce.

> pagina 7

ATTUALITÀ
È nata la Bone, Biomaterials & Beyond (BBB) Academy 10

INDUSTRY REPORT
Jupiter TNB: la rivoluzione estetica passa dalla stampa 3D 15

MEETING & CONGRESSI
Montecarlo: un congresso "pieno di contenuti" 21
Infopoint 22

Le nuove frontiere del profilo ASO

G. Gentile

Con l'approvazione da parte della conferenza Stato Regioni del 23 novembre dell'accordo tra il Ministero della Salute, le Regioni e le Province autonome di Trento e Bolzano si sancisce l'individuazione della figura professionale dell'ASO e del suo profilo.



Si tratta di una grande rivoluzione che si inserisce in un percorso legislativo durato anni e di un traguardo tanto agognato da lavoratori che operano nel settore da decenni, con impegno, capacità e competenze. Viene individuato l'operatore di interesse sanitario di cui all'art. 1 comma 2 della legge

nr.43/2006 denominato "Assistente di studio Odontoiatrico" (ASO).

> pagina 5

Concentrate Growth Factors (CGF)

L. Rodella

Il CGF è un preparato piastrinico appartenente alla famiglia dei PRF, ovvero i preparati piastrinici a matrice "solida" che concentra in un piccolo volume costituito da una densa rete di fibrina, alcuni fattori di crescita, piastrine e leucociti. Negli anni recenti il CGF ha avuto diverse appli-

cazioni sia in modelli sperimentali animali sia in ambito clinico odontoiatrico, chirurgico e ortopedico; in questa breve trattazione tuttavia ci focalizzeremo sugli aspetti biologici del preparato.

> pagina 16

Stampa 3D Dentale



La stampante 3D Form 2 rende accessibile ai professionisti e alle aziende del settore dentale la stampa 3D di alta precisione, consentendo la produzione di una vasta gamma di dispositivi dentali a costi contenuti.



MODELLI ORTODONTICI



MODELLI PROTETICI CON MONCONI SFILABILI



GUIDE CHIRURGICHE BIOCOMPATIBILI



SPLINTS E RETAINERS



energy group
3D PRINTING AND DIGITAL MANUFACTURING
member of THE 3D GROUP

RICHIEDI UN CAMPIONE GRATUITO

Tel. +39 (051) 864519
formlabs@energygroup.it
www.energygroup.it/form2

Per un'Odontoiatria tecnicamente ed eticamente avanzata



La pausa di fine dicembre non è solo occasione di festa e di affettuosi scambi, ma anche di "previsione dello sperato". Dopo il

Natale, momento di cordialità e vicendevoli affetti, segue infatti un nuovo Anno, dove gli auguri, aspettativa del meglio, si coniugano con (valide) esperienze da proporre. Riprendendo quindi uno slogan di successo, ai "cari amici vicini e lontani", lettori di Dental

Tribune (che ci auguriamo "vicini", malgrado ogni lontananza fisica) l'auspicio è riuscire a coltivare, anche nella nuova tornata annuale, incontri ravvicinati, non sappiamo di quale tipo, ma comunque all'insegna di un'Odontoiatria tecnicamente ed eticamente avan-

Editoriale

zata. Agli altri protagonisti della cerchia dentale, l'augurio 2018 è di trovare, in un'informazione consapevole e accurata, un nostro costante impegno, spunti di riflessione e crescita. Quelli che un proficuo scambio d'informazione e conoscenza può dare.

Approvato con + 727 milioni il bilancio Enpam 2018

Informazione gratuita sui bandi di finanziamento EU

Bilancio – Approvato dall'Assemblea nazionale della Fondazione Enpam con 155 voti favorevoli, nessun contrario e 7 astensioni, il bilancio di previsione 2018: indica nel 2018 un avanzo di 727,2 milioni di euro. A fronte di un incremento dei contributi per circa 130 milioni di euro, le prestazioni ne assorbiranno oltre 220 milioni in più, riducendo il saldo della gestione a 588 milioni di euro rispetto ai 681 milioni del preventivo 2017. La tendenza all'incremento delle prestazioni era già contemplata dal bilancio tecnico con cui si dimostrata la lunga sostenibilità della previdenza Enpam.

«Il dato mostra con evidenza la necessità dei rinnovi delle convenzioni – dice il presidente, Alberto Oliveti – e in particolare quello della medicina generale attesa a una sfida con effetti sull'intero Ssn. Prime avvisaglie della "gobba previdenziale" che ci attende, da affrontare armati di bilancio solido e in salute».

Nel 2018 per la gestione patrimoniale Enpam si prevedono proventi al netto di oneri e imposte per oltre 253,4 milioni di euro. La stima, prudentiale, è superiore rispetto ai 244,2 milioni previsti dal bilancio di previsione 2017. Nel 2018 verranno realiz-



Alberto Oliveti.

“Uno spettro si aggira per l'Italia” le società di capitale in ambito odontoiatrico

Pensando ai capitali su cui da due anni si concentra il dibattito odontoiatrico su "Società di capitali" o "catene", non può non venire in mente Carl Marx, padre de "Il capitale", in virtù del quale si potrebbe dire che "Uno spettro si aggira per l'Italia: le società di capitale". A generare la crisi di identità del dentista, una campagna mediatica culminata nel ddl concorrenza dove si dice che «l'esercizio dell'attività odontoiatrica è consentito solo a soggetti con titoli abilitanti ex legge 24 luglio 1985, n. 409 o a società del settore odontoiatrico in cui il direttore sanitario sia iscritto all'albo degli odontoiatri».

Com'era possibile consentire ad una società l'attività di una professione protetta quale l'odontoiatria? Il legislatore stesso, in tempi non sospetti (2011), aveva fugato la crisi d'identità, prima del ddl concorrenza con la legge istitutiva delle società tra professionisti (stp), modello organizzativo voluto per ampliare le aggregazioni tra professionisti nel rispetto della tutela del cittadino-paziente. Il legislatore ha quindi normato un modello di società come la stp, mentre non esiste una legge che autorizzi l'esercizio di società di capitali non odontoiatrici.

La salute non può essere assoggettata a logiche commerciali, dovendo il numero dei soci professionisti «essere sempre tale da determinare la maggioranza di due terzi nelle deliberazioni o decisioni dei soci». Un modello in cui sono previsti nuovi capitali, che non si sottrae alle responsabilità verso il cittadino e paziente né, altro aspetto di fondo, al controllo degli Ordini, nati a tutela dei cittadini.

È stato sollevato il problema del mancato controllo deontologico sulle società di capitali. Qualche setti-

mana fa il TAR Liguria ha aperto un piccolo spiraglio respingendo il ricorso presentato da una società odontoiatrica che, non avendo indicato in un totem pubblicitario gli estremi del direttore sanitario, è stata sanzionata dal Comune, previo parere della Cao di La Spezia, con la sospensione dell'autorizzazione all'esercizio dell'attività ambulatoriale.

Le professioni mediche necessitano di un controllo e di un regime di regolamentazione deontologica, aspetti, in ambito societario, incarnati dal modello stp. Gli studi monoprofessionali oltre alle cure ottimali, han trovato nuove modalità di porsi al paziente, settorializzando le cure stesse coordinando attività di altri professionisti ma mantenendo un rapporto diretto ed insostituibile col paziente.

Da anni è in atto un cambiamento epocale ma è anche noto che i cambiamenti portano sempre nuove opportunità. Di qui la necessità di un'azione coordinata di Istituzioni, Ordini e Sindacati in un impegno, rivolto, da un lato alla tutela della salute del cittadino/paziente, dall'altro all'attenzione verso la dignità di una professione troppe volte denigrata.



Gaetano Memeo

colare rappresenta un investimento "mission related", capace di garantire buone performance finanziarie e generare nuove opportunità di lavoro per la categoria. Segnalato infine il miglioramento del saldo della gestione amministrativa con costi di funzionamento ridotti da 97 a 74 milioni di euro. Il 25 novembre è stato inoltre approvato il bilancio assestato 2017, con 154 voti favorevoli, nessun contrario e 8 astenuti. Due i non votanti. L'esercizio chiuderà con un attivo di 978,8 milioni, oltre 190 milioni meglio rispetto a quanto preventivato.

Fondi europei per medici e dentisti

Gli iscritti Enpam secondo un altro comunicato (www.enpam.it/fondiUe) dispongono di un servizio gratuito per conoscere le opportunità dei bandi di finanziamento europei per medici e dentisti. L'omonima sezione contiene gli avvisi regionali e nazionali che danno conto di progetti finanziati attraverso i Fondi strutturali e di investimento pubblicati nelle ultime tre settimane, più quelli in vigore. Pubblicazioni monotematiche approfondiscono inoltre contenuti e modalità di accesso previste dai principali programmi Ue (Erasmus Plus, Easi, Cosme, Horizon 2020, Interreg, Life). Collegandosi all'indirizzo www.enpam.it/fondiUe gli iscritti trovano le istruzioni per accedere al servizio. Offerto in collaborazione con Adept il servizio si avvale dei contenuti di Coopéracion Bancaire pour l'Europe (Cbe), specializzata in informazione e consulenza su temi e programmi di finanziamento Ue.

Fonte: Enpam

DENTAL TRIBUNE

The World's Dental Newspaper - Italian Edition

GROUP EDITOR - Daniel Zimmermann
[newsroom@dental-tribune.com] +44 161 223 1830
CLINICAL EDITORS
Magda Wojtkiewicz; Nathalie Schüller
EDITOR & SOCIAL MEDIA MANAGER - Monique Mehler
EDITORS - Kristin Hübner; Yvonne Bachmann
MANAGING EDITOR & HEAD OF DTI COMMUNICATION SERVICES
Marc Chalupsky
COPY EDITOR - Sabrina Raaff

PUBLISHER/PRESIDENT/CEO - Torsten R. Oemus
CHIEF FINANCIAL OFFICER - Dan Wunderlich
CHIEF TECHNOLOGY OFFICER - Serban Veres
BUSINESS DEVELOPMENT MANAGER
Claudia Salwiczek-Majonek
PROJECT MANAGER ONLINE - Tom Carvalho
JUNIOR PROJECT MANAGER ONLINE - Hannes Kuschick
E-LEARNING MANAGER - Lars Hoffmann
EDUCATION DIRECTOR TRIBUNE CME - Christiane Ferret
EVENT SERVICES/PROJECT MANAGER TRIBUNE CME & CROIXTURE
Sarah Schubert
MARKETING SERVICES - Nadine Dehmel
TEAM ASSISTANT - Julia Maciejek
SALES SERVICES - Nicole André
ACCOUNTING SERVICES
Anja Maywald; Karen Hamatschek; Manuela Hunger
MEDIA SALES MANAGERS - Antje Kahnt (International);
Barbara Solarova (Eastern Europe); Hélène Carpentier
(Western Europe); Matthias Diessner (Key Accounts);
Melissa Brown (International); Peter Wittczek (Asia
Pacific); Weridiana Mageswki (Latin America)
EXECUTIVE PRODUCER - Gernot Meyer
ADVERTISING DISPOSITION - Marius Mezger

©2018, Dental Tribune International GmbH.
All rights reserved.

Dental Tribune makes every effort to report clinical information and manufacturer's product news accurately, but cannot assume responsibility for the validity of product claims, or for typographical errors. The publishers also do not assume responsibility for product names or claims, or statements made by advertisers. Opinions expressed by authors are their own and may not reflect those of Dental Tribune International.

DENTAL TRIBUNE INTERNATIONAL GMBH
Holbeinstr. 29, 04229, Leipzig, Germany
Tel.: +49 341 48 474 302 | Fax: +49 341 48 474 173
info@dental-tribune.com | www.dental-tribune.com

DENTAL TRIBUNE ASIA PACIFIC LTD.
c/o Yonto Risio Communications Ltd.
Room 1406, Rightful Centre
12 Tak Hing Street, Jordan, Kowloon, Hong Kong
Tel.: +852 3113 6177 | Fax: +852 3113 6199

TRIBUNE AMERICA, LLC
116 West 23rd Street, Ste. 500, New York, N.Y. 10011, USA
Tel.: +1 212 244 7181 | Fax: +1 212 244 718

DENTAL TRIBUNE ITALIAN EDITION
Anno XIV Numero 1, Gennaio 2018

DIRETTORE RESPONSABILE
Massimo Boccaletti
[m.boccaletti@dental-tribune.com]
COORDINAMENTO TECNICO-SCIENTIFICO - Aldo Ruspa
COMITATO SCIENTIFICO
G. Barbon, G. Bruzzone, V. Bucci Sabattini,
A. Castellucci, G.M. Gaeta, M. Labanca, C. Lanteri,
A. Majorana, M. Morra, G.C. Pescarmona,
G.E. Romanos, P. Zampetti
COMITATO DI LETTURA E CONSULENZA TECNICO-SCIENTIFICA
L. Aiazzi, P. Biancucci, E. Campagna, M. Del Corso,
L. Grivet Brancot, R. Kornblit, C. Mazza, G.M. Nardi,
G. Olivi, F. Romeo, M. Roncati, R. Rowland, F. Tosco,
A. Trisoglio
CONTRIBUTI
S. Barbieri, D. Betti, P. Florenzano, P. Gatto, G. Gentile,
I. di Giuseppe, L. Landi, S. Loghi, G. Memeo, N. Perrini, F. Riva, Ch. Riva Cavalletti de Rossi, G. Riva Cavalletti de Rossi, Co. Riva Cavalletti de Rossi, L. Rodella, G. Rossini, F. Salituri, F. Teila.
REDAZIONE ITALIANA
Tueor Servizi Srl - redazione@tueorservizi.it
Cordinamento: Adamo Buonerba
Via Domenico Guidobono, 13 - 10137 Torino
Tel.: 011 310675 - 011 3097363
GRAFICA - Tueor Servizi
STAMPA
Del Gallo Editori DGE Green Printing srl
Via Tornitori 7 - 06049 Spoleto (PG) - IT
COORDINAMENTO DIFFUSIONE EDITORIALE
ADDRESSVIT srl
PUBBLICITÀ
Alessia Murari [alessia.murari@tueorservizi.it]
Stefania Dibitonto [s.dibitonto@dental-tribune.com]
UFFICIO ABBONAMENTI
Tueor Servizi Srl
Via Domenico Guidobono, 13 - 10137 Torino
Tel.: 011 310675 | Fax: 011 3097363
segreteria@tueorservizi.it
Copia singola: euro 3,00



DENTAL TRIBUNE EDIZIONE ITALIANA FA PARTE DEL GRUPPO DENTAL TRIBUNE INTERNATIONAL CHE PUBBLICA IN 25 LINGUE IN OLTRE 90 PAESI

È proibito qualunque tipo di utilizzo senza previa autorizzazione dell'Editore, soprattutto per quanto concerne duplicati, traduzioni, microfilm e archiviazione su sistemi elettronici. Le riproduzioni, compresi eventuali estratti, possono essere eseguite soltanto con il consenso dell'Editore. In mancanza di dichiarazione contraria, qualunque articolo sottoposto all'approvazione della Redazione presuppone la tacita conferma alla pubblicazione totale o parziale. La Redazione si riserva la facoltà di apportare modifiche, se necessario. Non si assume responsabilità in merito a libri o manoscritti non citati. Gli articoli non a firma della Redazione rappresentano esclusivamente l'opinione dell'Autore, che può non corrispondere a quella dell'Editore. La Redazione non risponde inoltre degli annunci a carattere pubblicitario o equiparati e non assume responsabilità per quanto riguarda informazioni commerciali inerenti associazioni, aziende e mercati e per le conseguenze derivanti da informazioni errone.

Il paziente e gli appuntamenti in studio: da soggetto passivo a soggetto attivo

Il primo appuntamento può essere caratterizzato da una visita d'elezione, oppure d'urgenza e programmata. Per tutte si ammette una forma (l'unica di tal genere) di consenso implicito, poiché dal comportamento del paziente è desumibile l'inequivocabile intenzione di sottoporsi all'attività diagnostica dell'operatore.

Nei confronti di un paziente odontoiatrico esterno le condizioni di vera emergenza (con obbligo d'immediata attivazione) sono rarissime, mentre si possono configurare situazioni che meritano un'attivazione prioritaria, ma non immediata. Tutte le altre attività (dalla radiodiagnostica ai sondaggi parodontali, alle sedute di igiene) esulanti dalla semeiologia fisica con l'impiego degli strumenti "di base" richiedono invece una fase informativa e assenso del paziente. Anche gli appuntamenti organizzati sulla base del piano di cura approvato, sono oggetto d'informazione con previsione della durata del trattamento, da correlare a eventuali esigenze (lavorative, familiari, sociali, etc.) del paziente, sollecitato a esporle (scheda anamnestica) per la continuità alle cure.

Anche nei casi più semplici è opportuno non definire in modo tassativo (vincolante per il professionista) la durata del trattamento o ciclo di cura, data la variabilità del substrato biologico oggetto degli interventi. Minimizzare la previsione dei tempi di cura, giustificabile come segno di efficienza (e rispondente più a motivazioni commerciali), può produrre nel destinatario delle cure il senso di banalità della procedura e il sospetto di un onorario esoso e/o di un risultato automatico che potrebbero giustificare la passività del paziente.

Trattandosi di prognosi anche la tempistica deve prevedere il "salvo complicazioni", termine consolidato nei certificati medico-chirurgici quasi un'appendice routinaria cui non si dà attenzione. In casi più complessi, ci si asterrà dal definire il tempo preciso di guarigione, esplicitando la riserva di prognosi, pacificamente accettata in campi extradentari.

Il paziente, da soggetto passivo a soggetto attivo

L'osservanza degli appuntamenti afferisce – una volta comunicate (e recepite) le motivazioni – a quella parte di responsabilità del paziente che integra la cd. "alleanza terapeutica" ai fini dell'obiettivo (condiviso) della cura, che richiede il coinvolgimento di entrambi gli "alleati". Il paziente in particolare dovrà essere consapevole che la seduta di cura non è una formalità routinaria, ma – assieme al rispetto di tutte le prescrizioni ricevute dal dentista – un aspetto della propria funzione collaborativa alla riuscita del trattamento.




Un problema frequente è il mancato rispetto, da parte del paziente, degli appuntamenti. Prescindendo dai solleciti di segreteria e della validità "deterrente" di formule penalizzanti, è indispensabile segnalare (da semplice telefonata con traccia nel diario cli-

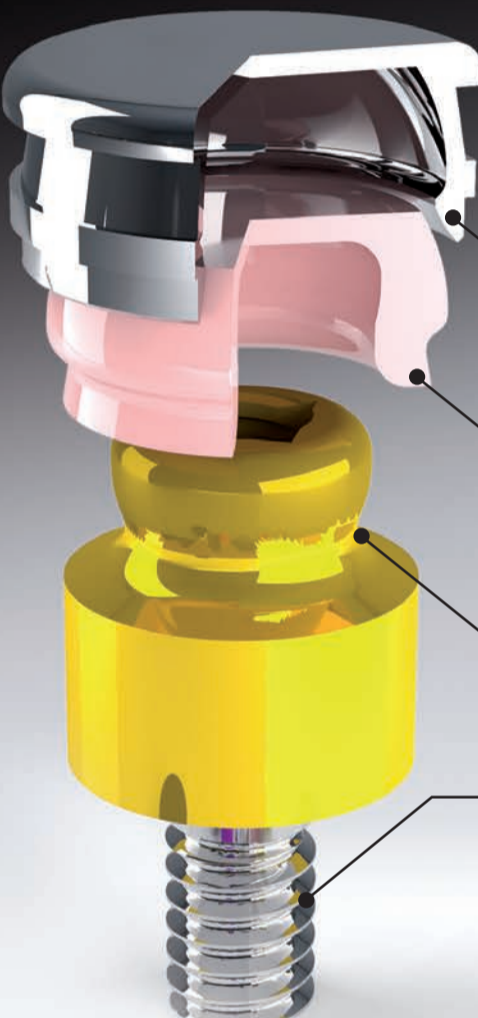
nico, alla comunicazione certificata) il danno da mancato appuntamento. Il sollecito del paziente "disattento" potrà essere attuato mediante notifica certificata (e costituire documentazione legalmente valida); anche per definizione di responsabilità nel qua-

dro delle obbligazioni del paziente, di cui lo stesso, sia stato informato (cementazioni e ricostruzioni provvisorie, controlli clinici di "follow-up", etc.) in ordine ai rischi correlati.

D. Betti



Il sistema Ot Equator offre le dimensioni più ridotte in altezza e diametro rispetto a tutti gli altri sistemi




CONTENITORE METALLICO
ALTEZZA 2,1mm
DIAMETRO 4,4mm


CAPPETTA ELASTICA IN NYLON
ASSORBE LO STRESS DEL CARICO MASTICATORIO

TITANIO CON NITRURAZIONE TIN
1600 VICKERS DI DUREZZA

FILETTO IN TITANIO
COMPATIBILE CON TUTTE LE PIATTAFORME IMPLANTARI




Dr. G. Schiatti
C. Borromeo




C. Borromeo


LINEA DI CAPPETTE OT EQUATOR
ELASTICITÀ E RITENZIONE MECCANICA ASSICURANO LA MASSIMA FUNZIONALITÀ E STABILITÀ ALLA PROTESI




CONTENITORE IN METALLO




RITENZIONE FORTE




RITENZIONE STANDARD




RITENZIONE SOFT



RITENZIONE EXTRA-SOFT



GLI ATTACCHI OT EQUATOR SONO DISPONIBILI PER LE MAGGIORI CASE D'IMPIANTI. SU RICHIESTA SI POSSONO COSTRUIRE PER OGNI TIPO D'IMPIANTO. PER ORDINARE INDICARE SEMPRE: LA MARCA DELL'IMPIANTO, IL DIAMETRO DELL'IMPIANTO, L'ALTEZZA DEL BORDO DI GUARIGIONE: DISPONIBILE FINO A 7 mm.



Via E.Zago 10/abc 40128 Bologna (Italy) Tel. +39 051244510
www.rhein83.com • info@rhein83.com

Tra le ombre della legge Gelli alla ricerca della “responsabilità residuale” del medico

“Le ombre della legge 24/17 e la responsabilità sanitaria residuale” è l’eloquente titolo della relazione fatta da Claudio Buccelli, titolare della Cattedra di medicina legale dell’Università di Napoli, al recente XIX Congresso nazionale di Torino della SIOF, Società Italiana di odontologia Forense, di cui Buccelli è presidente.

Una relazione che anche se ufficialmente non titolata come tale, è subito apparsa per profondità e ampiezza di contenuti più come una “lectio magistralis” su un argomento (Responsabilità del medico), fonte di controversie e perplessità come dimostra, al termine della “lectio”, anche l’appassionata puntualizzazione del senatore Amedeo Bianco (dal quale la legge Gelli prende nome ndr.) su alcuni punti controversi della legge e della relazione.

Dopo aver accennato, con una punta di ironia, alla data di entrata in vigore (il 1 aprile del 2017) della nor-

mativa e al fatto che la (ir)responsabilità professionale è attualmente la terza causa di morte negli Stati Uniti, Buccelli si è intrattenuto su quella che appare essere la caratteristica identificante delle nuove norme: ossia essere soprattutto una bilanciata risposta a un’ampia elaborazione giurisprudenziale maturata negli anni in assenza di specifiche leggi, di fatto spostando la responsabilità professionale sanitaria dal terreno della “civil law” del nostro ordinamento giuridico a quello della “common law” del sistema giudiziario dei paesi anglosassoni.

La nuova legge non copre, però, tutti gli aspetti della responsabilità sanitaria perché non si occupa dei problemi connessi con il consenso informato, il nesso causale, le prove documentali, la natura dell’obbligazione della prestazione professionale, temi “forti” di questo argomento.

Per di più, non traendosi dalla



Claudio Buccelli.

II CONGRESSO

Management dello studio e della professione odontoiatrica:

L'IMMAGINE | L'ORGANIZZAZIONE | LA CLINICA EFFICACE

Trasformare
lo **studio**
odontoiatrico
in un'IMPRESA
di **SUCCESSO_2**

21-22 settembre 2018

Centro Congressi CARRARAFIERE
Marina di Carrara

www.managementodontoiatrico.it

PER ISCRIZIONI E INFORMAZIONI:

SEGRETERIA ORGANIZZATIVA
Tueor Servizi Srl - Via D. Guidobono, 13
10137 Torino - Tel. +39 011 311 06 75
segreteria@tueorservizi.it

tueor **SERVIZI**
marketing & comunicazione

24/17 indicazioni univoche, si intravedono future “sentenze una contro le altre armate” cosa che si sta già verificando a causa delle “zone d’ombra” della legge, senza contare, inoltre, che l’incertezza normativa e la varietà interpretativa possono aumentare, anziché far diminuire, la cd. medicina difensiva.

Fino alla sua entrata in vigore, un riferimento sostanziale etico professionale degli “esercenti attività sanitarie” era il giuramento di Ippocrate, che sembra aver lasciato ora spazio e ruolo alle Linee guida, quale riferimento sostanziale e processuale. Con conseguente trasformazione della Medicina in “Medicina di Stato” dove direttive, come le Linee Guida, ispirate dalle Società scientifiche e fatte proprie da chi governa, diventano “strumento di prova” della bontà dell’agire medico. Per la cronaca tali Linee Guida In Odontoiatria non esistono, esistono invece “Raccomandazioni” emanate nell’aprile 2014 e nell’ottobre 2017.

Altro inconveniente delle “Linee” è che possono essere conflittuali tra di loro dando origine a interpretazioni giurisprudenziali disomogenee, come in effetti si sta verificando. Altra forte obiezione alla loro rilevanza è data dal fatto che nascono per la malattia e non per il malato, in controtendenza quindi alla più moderna medicina essenzialmente basata sulla persona e il suo vissuto (“medicina personalizzata” o “di precisione”): il trattamento deve essere “giusto”, ossia al “tempo giusto” e per la “persona giusta”, tenuti presenti lo stile di vita, i trascorsi, la salute individuale, ecc. del singolo paziente. «Gli stessi principi della riforma sanitaria cui si è ispirato Obama, nella sua contestata riforma sanitaria» sottolinea Buccelli.

Le Linee guida come punto di riferimento e unità di misura della professionalità medica trovano infi-

ne un altro ostacolo nella frenetica accelerazione delle conoscenze in medicina: «Nel 1950 – riferisce il relatore – le conoscenze in medicina si raddoppiavano in una cinquantina d’anni, nell’80 gli anni sono diventati 7, nel 2010, tre e mezzo, nel 2020 diventeranno due mesi e mezzo» giorno più giorno meno.

Altro esempio eloquente di quanti interrogativi le “zone d’ombra” sono destinate ad alimentare, è dato dal consenso informato. Sintesi, per sua natura, tra due diritti fondamentali quali l’autodeterminazione e il diritto alla salute, se non sarà “completo, aggiornato e comprensibile” come lo prevede il DDL 2801 all’art. 1, e preferibilmente in forma scritta, farà sorgere la responsabilità del curante, condannato a rispondere tuttavia anche nel caso opposto, se e quando l’informazione di supporto del consenso sarà giudicata “eccessiva”. La riprova? Buccelli cita il caso di un medico citato in giudizio con l’accusa di aver indotto a un tentato suicidio un paziente dopo essere stato informato che era affetto da un male grave.

Se appare arduo inquadrare la responsabilità del medico visto che le conoscenze (e quindi le Linee guida) variano nel tempo, se non deve essere il legislatore a stabilire le buone pratiche mediche, non rimane che appellarsi al vecchio e sempre valido concetto di autonomia e responsabilità del medico, anche se probabilmente non basterà. Data la varietà e la complessità dei problemi interpretativi sollevati dalla legge, si verificherà non solo una proliferazione della conflittualità (proprio quella che la 24/17 voleva evitare) ma anche una crescita di consulenze, perizie e controperizie e quindi, di sempre più numerosi interventi di medici legali e odontologi forensi.

m.boc

Le nuove frontiere del profilo ASO: una rivoluzione normativa dopo la lunga attesa



conda del momento della nascita del rapporto contrattuale ma anche un percorso di incertezze dettate dalla non corrispondenza delle realtà lavorative al nuovo contesto giuridico. Nel medio lungo periodo, invece, l'attività professionale ASO è destinata

ad acquisire ulteriore professionalità, forte di una normativa di riferimento specifica e qualificante che uniformerà il più possibile su tutto il territorio nazionale la loro preparazione.

Per quanto riguarda gli studi odontoiatrici che in un primo mo-

mento saranno insieme alle ASO i protagonisti di una grande percorso evolutivo non scevro da qualche difficoltà legata all'adeguamento dei profili formativi e alla regolarizzazione di posizioni lavorative non idonee alla luce della nuova normativa ASO,

in un secondo momento potranno contare su un personale ancor più qualificato e soddisfatto per offrire un miglior servizio per al cliente destinatario finale della prestazione.

Avv. Giovanna Gentile

< pagina 1

Dopo questo traguardo, la figura dell'assistente di studio odontoiatrico muterà il proprio profilo da un punto di vista professionale e giuridico, principalmente in tre direzioni.

In primo luogo vengono sanciti definitivamente i limiti relativi all'inquadramento contrattuale dell'ASO che potrà operare svolgendo la propria attività negli studi odontoiatrici e nelle strutture sanitarie che erogano prestazioni odontostomatologiche, in regime di dipendenza "in collaborazione con l'equipe odontoiatrica secondo linee organizzativo-operative definite attendendosi alle disposizioni dei professionisti sanitari" (art. 4). Viene, pertanto, finalmente gettata luce sull'identificazione e specificazione contrattuale dell'ASO che potrà essere inquadrato solo come dipendente della studio o della struttura sanitaria, lavorando in team, e non con formule contrattuali di collaborazione in autonomia.

L'altro aspetto centrale è quello della formazione e del requisito del titolo di studio necessario per accedere alla professione di ASO: sarà necessario essere in possesso dell'attestato di qualifica/certificazione e i lavoratori esentati da tale certificazione - che sono quelli contemplati all'art. 11 - dovranno comunque frequentare eventi formativi della durata di 10 ore annuali. Tra gli esentati al conseguimento dell'attestato di qualificazione/certificazione (art.11) vi sono coloro i quali alla data di entrata in vigore del Decreto di recepimento del presidente del Consiglio dei Ministri hanno l'inquadramento contrattuale di Assistente alla poltrona e possono documentare un'attività lavorativa di non meno di 36 mesi, anche non continuativi, espletata negli ultimi 5 anni.

La nuova normativa è giunta finalmente a delimitare i confini relativi agli aspetti professionali e contrattuali della figura professionale dell'Assistente di studio odontoiatrico che per anni ha svolto le proprie prestazioni lavorative all'interno di un contesto privo di un reale supporto giuridico idoneo a delineare specifiche mansioni, obblighi formativi e la configurazione del proprio contratto.

Alla luce, quindi del nuovo quadro normativo il futuro delle ASO dovrà affrontare, un periodo a medio termine nel quale coesisteranno diverse tipologie di professionalità ASO a se-

EXACONE[®] 2.9



Grande performance
Piccolo diametro

Leone S.p.a.

Via P. a Quaracchi 50
50019 Sesto Fiorentino | Firenze | Italia

Ufficio Vendite Italia:

tel. 055.3044600 | fax 055.374808

italia@leone.it | www.leone.it




Ortodonzia e Implantologia

IX SimitDay

The Root to Crown Solution

9-10
MARZO
2018

SAVE THE DATE



Due corsi Pre-Congresso di approfondimento endodontico-conservativo che si svolgeranno **venerdì 9 marzo**:

- Corso di Endodonzia - Relatori: Prof. Elio Berutti e Dott. Damiano Pasqualini - titolo "Il piano di trattamento 3D: diagnosi e scelte operative".
- Corso di Conservativa - Relatore: Dott. Stefano Patroni - titolo "Dall'analogico al digitale: un percorso inevitabile nel continuo aggiornamento del professionista".



Prof. E. Berutti



Dott. D. Pasqualini



Dott. S. Patroni

Il Congresso, programmato per **sabato 10 Marzo**, sarà suddiviso in due sessioni con un ricco programma di alto profilo scientifico-culturale ed il contributo di prestigiosi clinici di fama internazionale. In mattinata è prevista la **sessione di Endodonzia** mentre nel pomeriggio seguirà la sessione dedicata ad analizzare lo stato dell'arte in **Odontoiatria Restaurativa**. L'obiettivo sarà quello di coniugare funzionalità ed estetica, predicibilità dei risultati e semplificazione dei protocolli grazie alle ultime innovazioni sia dei materiali che delle tecnologie.



Prof. G. Cantatore



Prof. F. Mannocci



Dott. M. Martignoni



Dott. M. Calabrese



Prof. C. D'Arcangelo



Dott. S. Patroni

Per maggiori informazioni:
Segreteria Organizzativa
e-mail: education@simitdental.it - Tel. **0376.267832**
sito web: www.simitday.it

Sede del Congresso:
Centro Congressi VeronaFiere
Viale del Lavoro, 8
37135 Verona



Guardati in bocca! Le lesioni del cavo orale

F. Riva, S. Loghi, Ch. Riva Cavalletti de Rossi, G. Riva Cavalletti de Rossi, Co. Riva Cavalletti de Rossi, F. Telha

Unità Operativa Complessa Chirurgia Odontostomatologica, Azienda Ospedaliera Universitaria Policlinico Umberto I

< pagina 1

In uno studio condotto negli Stati Uniti, più del 50% dei pazienti con cancro orale presentavano diffusione ai linfonodi regionali e metastasi al tempo della diagnosi. Spesso le lesioni erano sintomatiche (nel 67% dei casi circa), segno prognostico negativo. Il 90-95% dei casi di cancro orale sono rappresentati dal carcinoma a cellule squamose, considerato dall'OMS tra i dieci tumori più diffusi al mondo.

La terapia comporta: gravi deturpazioni fisiche, negative ripercussioni sul piano psicologico e qualità della vita decisamente scadente. Il 5% dei malati ha una età tra i 25 e 65 anni. Oltre al danno per l'individuo il CAO comporta un grave danno per la comunità (Fig. 1).

L'obiettivo è una significativa diminuzione dei tumori del cavo orale attraverso: la diminuzione dei comportamenti a rischio da parte

una causa determinante, ma agisca come cofattore insieme al tabacco, sviluppando un effetto sinergico con esso. L'uso contemporaneo di fumo e alcool potenzia l'effetto cancerogeno di entrambi con rischio 35 volte superiore, quando si fumano 40 o più sigarette e si fa uso di superalcolici. Si ha un'azione dell'etanolo come solvente per altri cancerogeni, facilitando la penetrazione nei tessuti; inoltre nell'alcol sono presenti altri cancerogeni. L'alcol ancora è in grado di inibire i meccanismi di riparazione da parte del DNA. Ha anche un'azione generale sul metabolismo epatico generando un'epatopatia alcolica.

È possibile attuare una prevenzione primaria agendo su questi fattori eziologici con la diminuzione dell'uso di tabacco e alcool. Un fattore preventivo importante è una dieta ricca di frutta e verdure con uso moderato di olio extravergine di oliva e vino rosso.

preceduto da alterazioni tissutali più o meno evidenti all'esame obiettivo: le lesioni e le condizioni potenzialmente maligne.

Secondo la definizione dell'OMS le lesioni potenzialmente maligne sono «tessuti morfologicamente alterati nei quali il cancro si manifesta con probabilità maggiore rispetto alle controparti apparentemente indenni».

Le alterazioni con tali caratteristiche sono:

- la leucoplachia;
- l'eritroplachia;
- la cheilosi solare o cheilite attinica.

La leucoplachia, secondo la definizione dell'Organizzazione Mondiale della Sanità, è una macchia o placca biancastra che non può essere inquadrata né clinicamente, né sul piano istologico in un'altra malattia e non può essere associata ad alcun agente eziologico ad eccezione del tabacco. È considerata potenzialmente maligna in virtù delle alterazioni istologiche che possono

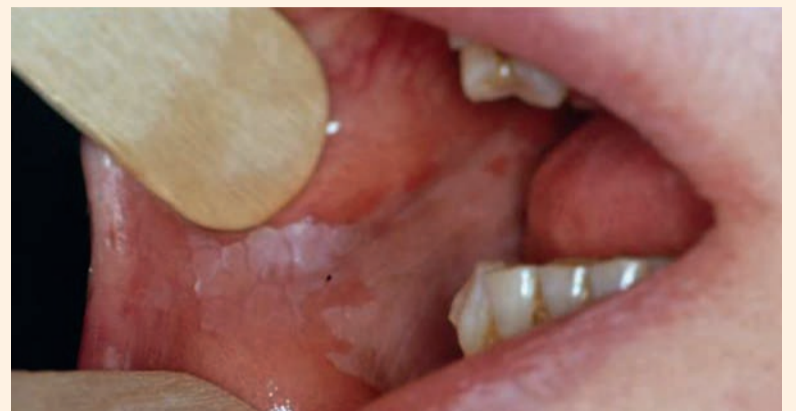

Fig. 3 - Leucoplachia omogenea sulla mucosa geniena.

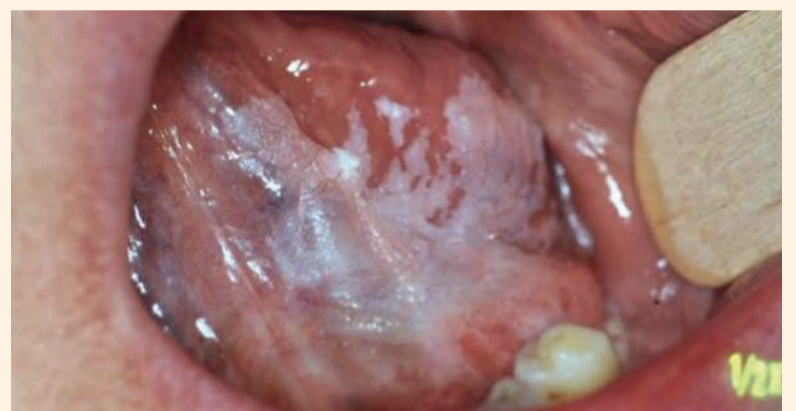

Fig. 4 - Leucoplachia omogenea sul ventre linguale.

variare dalla semplice ipercheratosi alla displasia, fino al carcinoma in situ. Essa presenta un rischio di cancerizzazione basso nelle forme omogenee, intorno al 5%, a differenza delle forme non omogenee nelle quali il rischio di cancerizzazione raggiunge fino al 25%. Le sedi più frequenti di degenerazione maligna sono la lingua e il labbro.

La leucoplachia è classificata, secondo Sugar e Banoczy, in: di Tipo I o Semplice (49%), di Tipo II o Verrucosa (27%) e di Tipo III o Erosiva (24%). Mentre secondo Pingborg et al. è classificata in: di Tipo Omogeneo (I+II) o di Tipo Disomogeneo o variegato (III) (Figg. 3, 4).

Le sedi topografiche più frequentemente interessate dalla leu-

coplachia sono rappresentate dal pavimento orale, dalla mucosa geniena e dalla commissura labiale. Istologicamente si riscontra ipercheratosi o paracheratosi associata a infiltrazione infiammatoria della lamina propria. Può essere presente displasia, cioè tutte quelle alterazioni cellulari e architetturali dell'epitelio associate a un rischio maggiore di sviluppare un carcinoma rispetto a una controparte sana. Nel contesto di una leucoplachia si può riscontrare o una displasia di basso grado oppure una displasia di alto grado. Nella displasia di basso grado sono presenti: un aumento dell'indice mitotico, delle figure mitotiche anomale, delle creste papillari a forma di goccia, un'iperplasia basale e una perdita della polarità cellulare. Invece nella displasia di alto grado si riscontrano: un'irregolare stratificazione cellulare, delle mitosi nella metà superiore dell'epitelio, una cheratinizzazione in zona spinosa, un'ipercromatismo cellulare e una riduzione della coesione cellulare.

Il trattamento è in funzione dello staging della leucoplachia ovvero:

- Dimensioni;
- Aspetto macroscopico;
- Grado di displasia.

In caso di leucoplachia con un quadro istologico di semplice ipercheratosi è accettabile il trattamento conservativo con controlli annuali. In caso di leucoplachia con quadro istologico di basso grado di displasia bisogna proporre al paziente l'escissione chirurgica, però risulta comunque accettabile anche il trattamento conservativo con controlli periodici (3-6-12 mesi).

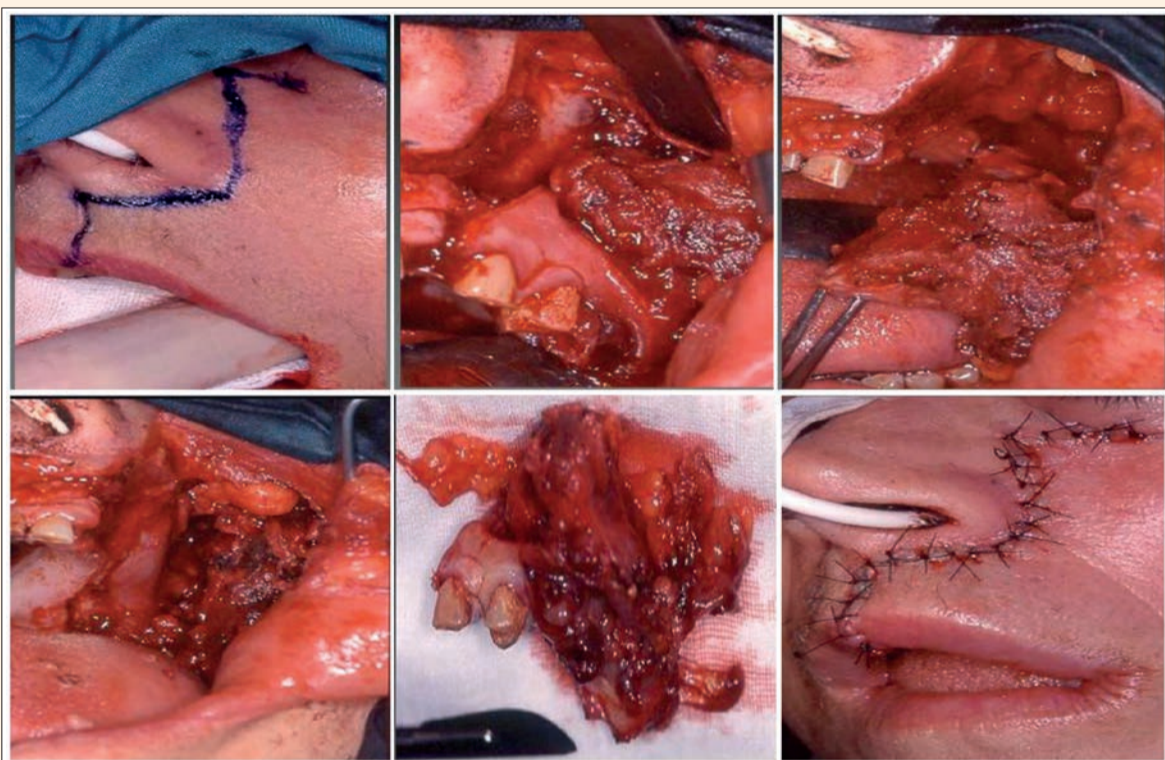


Fig. 1.

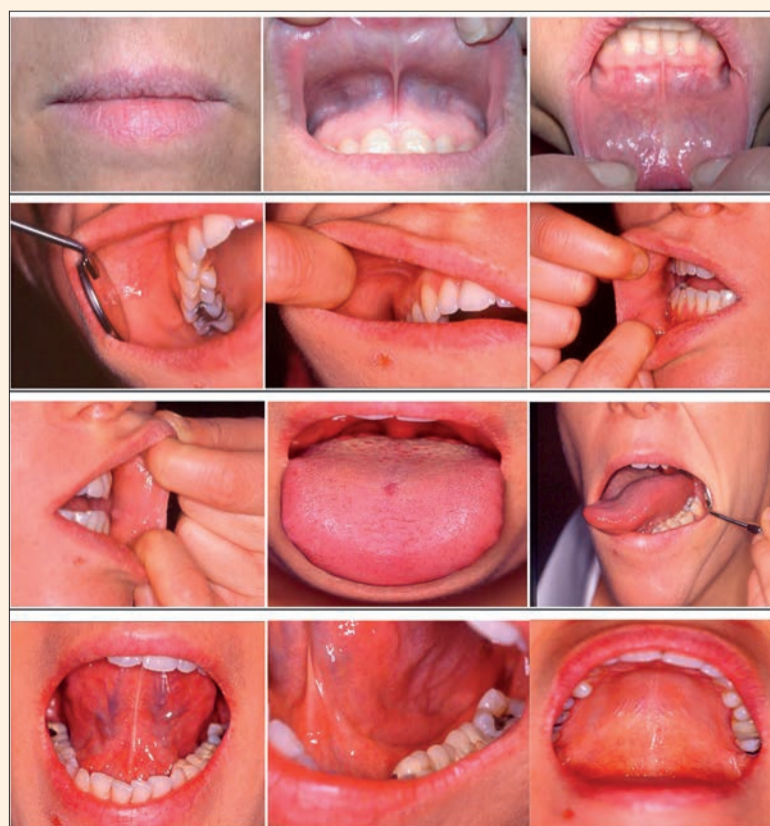del paziente e una diagnosi precoce per autodiagnosi del paziente e controlli mirati dell'odontoiatra. Gli agenti cancerogeni sono: il fumo di tabacco (sigarette, pipa, sigaro) e l'alcol. Nel fumo di tabacco sono stati identificati oltre 30 agenti chimici cancerogeni, tra questi il più noto è il benzopirene. Il ruolo eziologico del tabacco non è stato ancora chiarito. Si parla di lesioni associate al tabacco e non di lesioni indotte dal tabacco stesso, fatta eccezione per la leucocheratosi palatale da nicotina. Si ha un aumento del rischio proporzionale al numero di sigarette. Il livello del rischio ritorna ai valori di base dopo 10 anni dall'interruzione dell'abitudine al fumo. L'abuso di alcool non associato al fumo, determina un aumento del rischio di sviluppo del carcinoma orale da 2 a 20 volte. Altri Autori ipotizzano che l'alcool, da solo, non costituisca

La prevenzione secondaria è basata sulla diagnosi precoce per aumentar il numero dei casi risolti senza provocare gravi danni alla qualità della vita del paziente. Le due vie hanno una partenza comune: la sensibilizzazione del paziente, dell'odontoiatra, del medico di base, di tutte le strutture, mediche e non, che possono fornire informazioni adeguate.

Le zone mucose colpite da carcinoma orale sono facilmente esaminabili anche senza ricorrere a esami strumentali sofisticati e costosi. Questo esame può essere effettuato da: dentista, medico di medicina generale e dallo stesso paziente (Fig. 2).

Il carcinoma a cellule squamose può insorgere su una mucosa clinicamente sana oppure può essere

Fig. 2 - Autoesame del cavo orale.



< pagina 7

In caso di leucoplachia con quadro istologico di displasia di alto grado o carcinoma in situ bisogna necessariamente effettuare la rimozione chirurgica totale della lesione ed eseguire controlli periodici mensili nel primo anno.

L'eritroplachia è un'area rossa della mucosa, di aspetto vellutato, a contorno irregolare, anche se ben definito dalla mucosa circostante. Spesso si osserva con alterazioni miste leuco-eritroplastiche. Le sedi che più frequentemente sono interessate dall'eritroplachia sono la mucosa geniena, la gengiva, il pavimento della bocca e le pieghe mucose. Dal punto di vista istologico la lesione è caratterizzata da una marcata atrofia epiteliale e da gradi variabili di displasia, fino a risultare un carcinoma in situ. Nel 91% dei casi si osserva trasformazione carcinomatosa per cui è necessario effettuare la rimozione chirurgica totale della lesione ed eseguire controlli periodici mensili nel primo anno.

- l'Anemia sideropenica;
- l'Epidermolisi bollosa;
- la Fibrosi orale sottomucosa;
- l'Iperplasia verrucosa;
- il Lupus eritematoso discoide (LED);
- la Stomatite nicotinic;
- lo Xeroderma pigmentoso.

Il lichen planus è una patologia autoimmune della cute e delle mucose a carattere infiammatorio. Si riconoscono diverse forme che si dividono a loro volta in varianti bianche e varianti rosse; le forme bianche sono quelle reticolare, a placca e lineare mentre le forme rosse sono quelle atrofica, erosiva e bollosa. Tra le varie forme cliniche di Lichen planus, quella atrofico-erosiva presenta una degenerazione maligna che arriva fino al 20-25% (Figg. 7-10).

È importante effettuare una diagnosi differenziale delle lesioni bianche e rosse del cavo orale. Le lesioni bianche e le lesioni rosse del cavo orale sono: Patologie micotiche, Afte/ulcere traumatiche, Lichen, Cheratosi, Nevi, Patologie virali, Iperplasie inf./Epulidi e Tumori benigni.

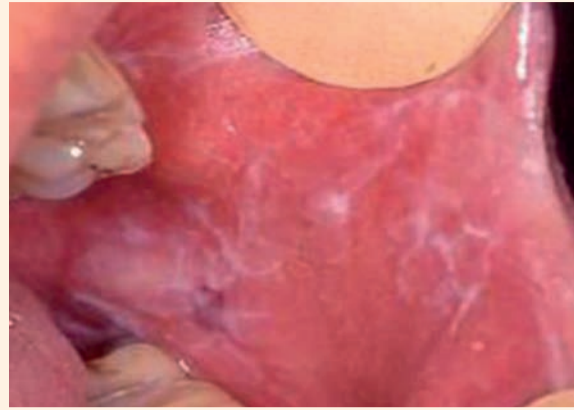

Fig. 7 - Lichen planus reticolare.

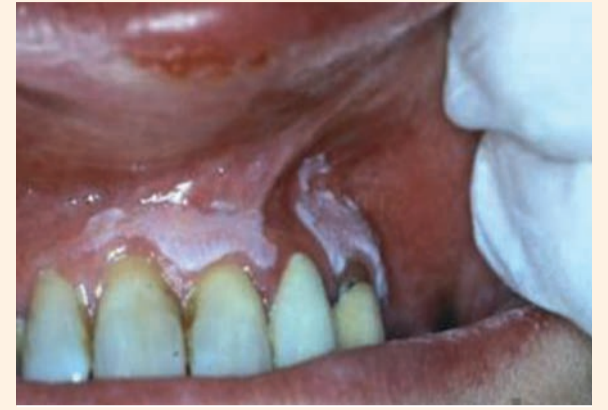

Fig. 8 - Lichen planus a placca.

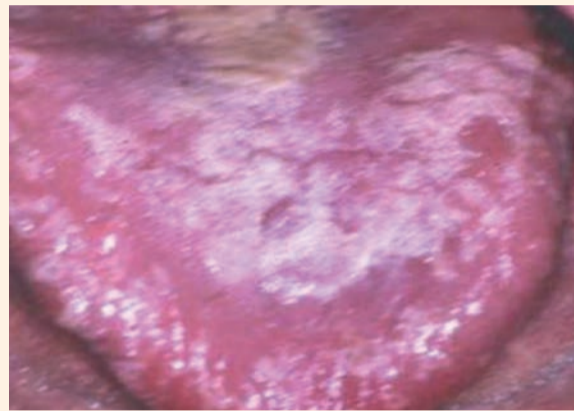


Fig. 9 - Lichen planus atrofico.

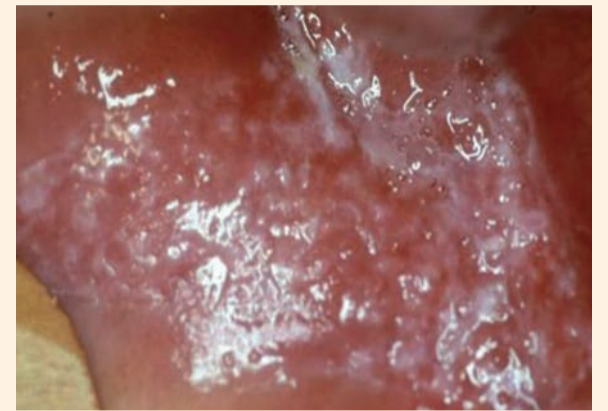


Fig. 10 - Lichen planus erosivo.

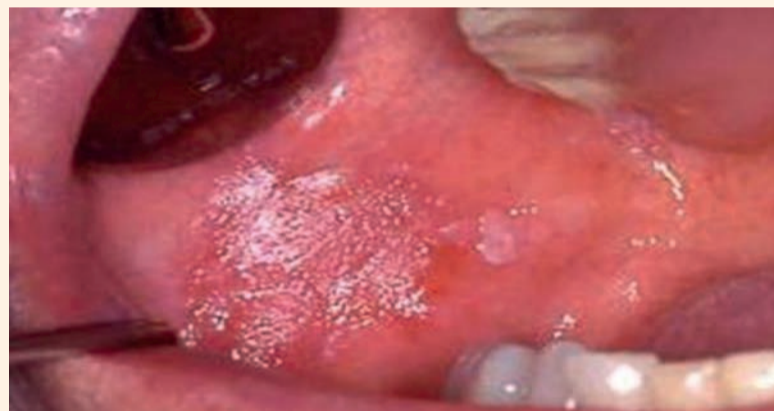


Fig. 5 - Leucoeritroplachia.

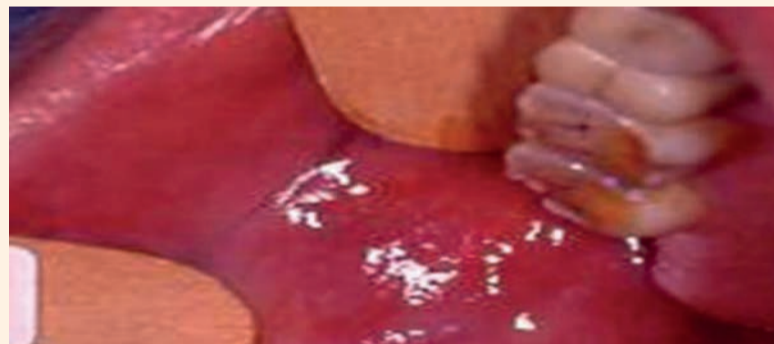

Fig. 6 - Eritroplachia.

La cheilosi solare è una patologia associata all'esposizione prolungata ai raggi solari che determinano alterazioni della proliferazione e del DNA cellulari, l'azione dei raggi UV dunque induce un intenso turnover cellulare causa di displasia. Tale patologia colpisce esclusivamente il vermiglio labiale. È una lesione caratterizzata dal punto di vista istologico da atrofia epiteliale, degenerazione basofila del collagene ed elastosi del derma (Figg. 5, 6).

Accanto alle lesioni precancerose sono state definite, in relazione al rischio oncogenetico, le condizioni potenzialmente maligne, che, sempre secondo la definizione dell'OMS, indicano «la presenza di alterazioni delle mucose orali in uno stato generalizzato associato a rischio significativamente elevato di cancro».

Sono considerate condizioni precancerose:

- il Lichen planus orale;
- la Candidosi cronica iperplastica;
- la Discheratosi congenita;

La candidosi è la più frequente infezione micotica, causata dalla *Candida Albicans*. Esistono diverse varianti cliniche: Candidosi pseudomembranosa, Candidosi atrofica (acuta o cronica), Candidosi iperplastica e Cheilite angolare. La forma pseudo membranosa è caratterizzata da placche bianco-cremose che si lasciano facilmente asportare, facendo residuare una superficie eritematosa, erosa o ulcerata. La forma iperplastica può simulare una leucoplachia non omogenea e si manifesta come squame, noduli o placche verrucose di colorito biancastro. La forma atrofica acuta insorge dopo terapia antibiotica prolungata con aree rosse sul palato e sul dorso linguale. La forma atrofica cronica si presenta in portatori di protesi rimovibile con zone eritematose multiple in corrispondenza del letto protesico sul palato o sul dorso linguale; quando si sovrappone l'infezione da candida a una preesistente iperplasia

papillare della mucosa si manifesta come lesione di aspetto nodulare sul palato. La cheilite angolare si manifesta sotto forma di lesioni fissurate o ragadi circondate da un alone eritematoso a livello delle commessure labiali per colonizzazione del sito da parte di candida albicans e/o da parte dello stafilococco aureo (Figg. 11-14).

I virus che più di frequente provocano delle manifestazioni a livello del cavo orale sono: l'Herpes Simplex, il Papilloma Virus (HPV) e l'HIV. L'Herpes simplex provoca delle lesioni vescicolo-bollose che colpiscono esclusivamente la mucosa cheratinizzata del cavo orale come il vermiglio labiale, il palato e la gengiva aderente. Le lesioni vescicolo-bollose all'interno del cavo orale esitano in erosioni o ulcere per il continuo traumatismo determinato dai movimenti della lingua e della mandibola e per l'umidità legata alla secrezione salivare, vanno incontro a macerazione e

caduta del sottile epitelio di rivestimento con interessamento dei piani sottoepiteliali. L'HPV mostra tropismo per l'epitelio corneificato determinando differenti lesioni come il Papilloma Squamoso, la Verruca volgare, il Condiloma acuminato e la Malattia di Heck. L'HIV determina caratteristiche lesioni come il sarcoma di Kaposi e la Hairy leucoplakia. Il primo è correlato alla presenza dell'herpes virus 8 in soggetti HIV+ e si manifesta con maggior frequenza sul palato e sulla gengiva con macule multiple di colore bluastro che causano dolore e sanguinamento. Il Sarcoma di Kaposi negli stadi più avanzati si manifesta sotto forma di noduli o placche di colore scuro. La Hairy Leucoplakia è correlata alla presenza del virus di Epstein-Barr in soggetti HIV+ e si manifesta sui margini linguali come una superficie biancastra e corrugata per l'e-

> pagina 9

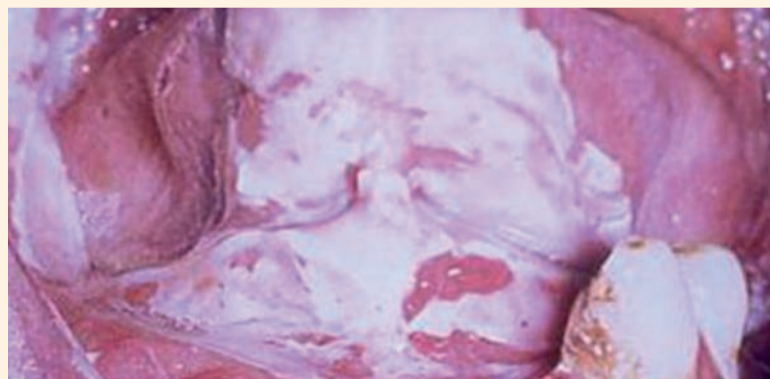

Fig. 11 - Candidosi pseudomembranosa.

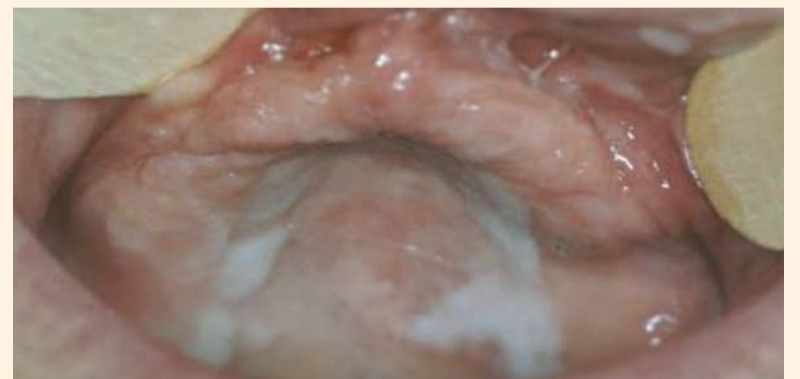

Fig. 12 - Candidosi atrofica cronica del palato.

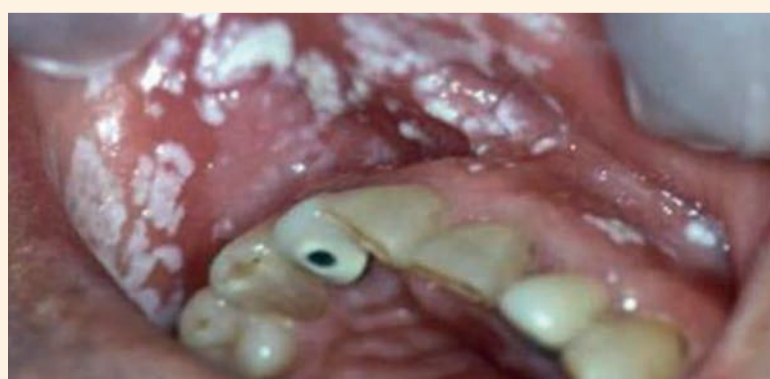

Fig. 13 - Candidosi iperplastica/pseudo membranosa.

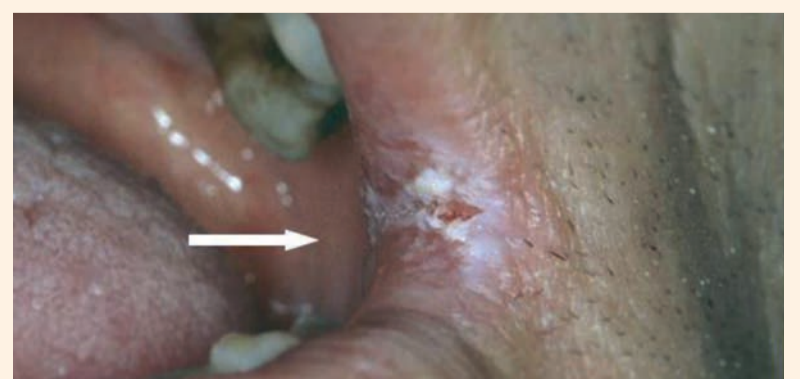

Fig. 14 - Cheilite angolare.

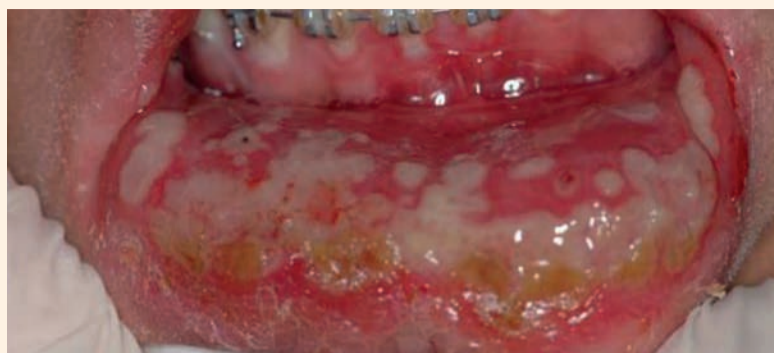

Fig. 15 - Herpes labialis.

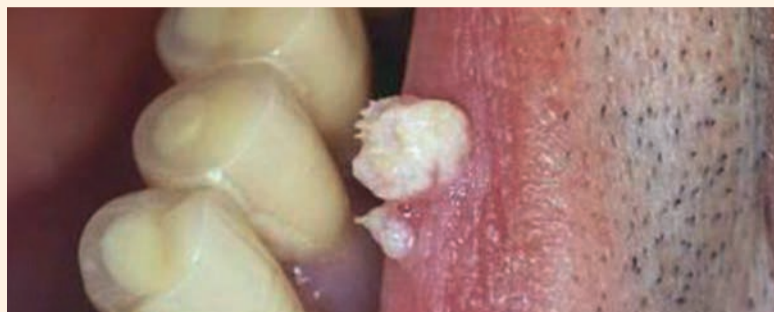

Fig. 16 - Condiloma acuminato (infezione da papilloma virus).

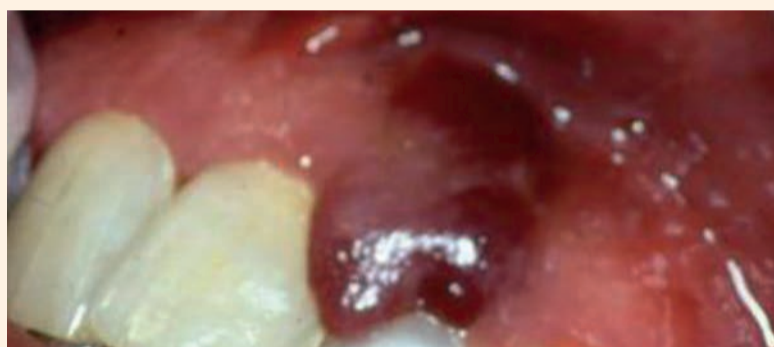

Fig. 17 - Sarcoma di Kaposi in un soggetto HIV+.

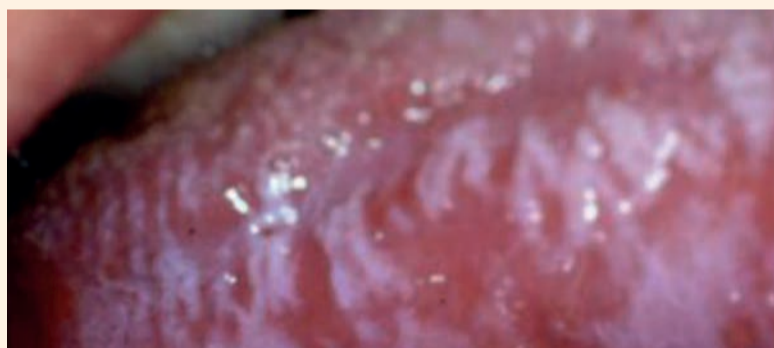

Fig. 18 - Hairy leucoplakia in un soggetto HIV+.

< pagina 8

sistenza di fini rilevatezze disposte verticalmente (Figg. 15-18).

L'Afta è un'ulcerazione su base immunologica di forma circolare o ovalare che si localizza sulle mucose non cheratinizzate tranne nei pazien-

ti HIV+, nei quali coinvolge anche la mucosa cheratinizzata. Si manifesta sotto tre forme cliniche: una minore, che ha dimensioni minori di 1 cm, una maggiore, che ha dimensioni maggiori di 1 cm, e una erpetiforme che si presenta con piccole ulcere disposte a grappolo (Figg. 19, 20).

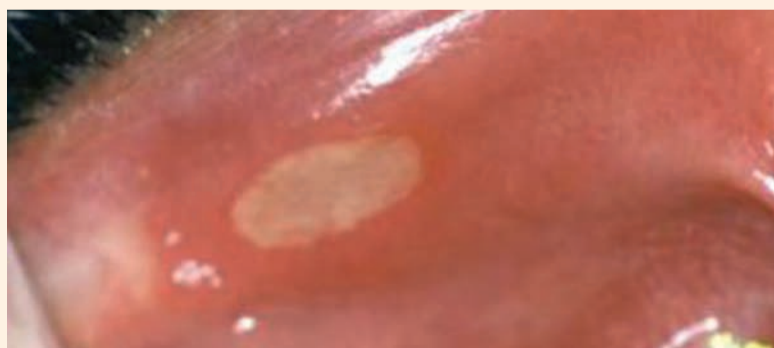

Fig. 19 - Afta minor.

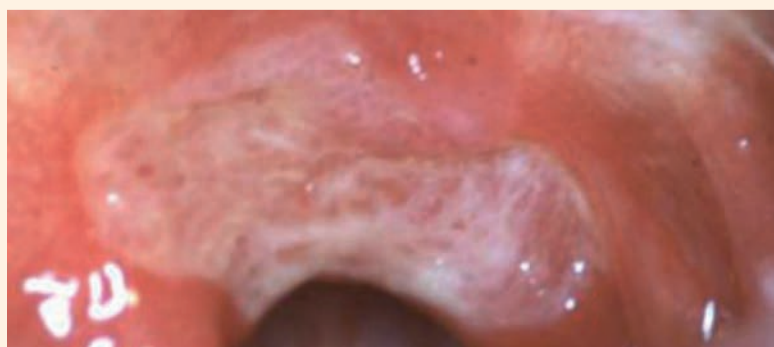

Fig. 20 - Afta major.

1. Binnie, WH and Rankin KV. Epidemiological and diagnostic aspects of oral squamous cell carcinoma. *Journal of Oral Pathology*, 1984; 13, 335-41.
2. Binnie WH, Rankin KV, Mackenzie IC. Etiology of oral squamous cell carcinoma. *J Oral Pathol*. 1985 Feb;12(1):11-29.
3. Scully C. Viruses and oral squamous carcinoma. *Eur J Cancer B Oral Oncol*. 1992 Jul;28B(1):57-9.
4. Scully C, Bagg J. Viral infections in dentistry. *Curr Opin Dent*. 1992 Sep;2:102-15.
5. Scully C, Sciubba JJ, Bagan JV. Oral mucosal precancer and cancer: A helpful discriminating clinical tool. *Med Oral Patol Oral Cir Bucal*. 2015 Sep 1;20(5):e587-90.
6. Warnakulasuriya S, Sutherland G, Scully C. Tobacco, oral cancer, and treatment of dependence. *Oral Oncol*. 2005 Mar;41(3):244-60.
7. Scully C. Oral precancer: preventive and medical approaches to management. *Eur J Cancer B Oral Oncol*. 1995 Jan;31B(1):16-26.
8. Waldron CA, Shafer WG. Oral carcinoma in situ. *Oral Surg Oral Med Oral Pathol*. 1975 Feb;59(2):227-38.
9. Waldron CA, Shafer WG. Leukoplakia revisited. A clinicopathologic study 3256 oral leukoplakias. *Cancer*. 1975 Oct;56(4):1386-92.
10. Shafer WG, Waldron CA. Erythroplakia of the oral cavity. *Cancer*. 1975 Sep;56(3):1021-8.
11. Geetha KM, Leeky M, Narayan TV, Sadhana S, Saleha J. Grading of oral epithelial dysplasia: Points to ponder. *J Oral Maxillofac Pathol*. 2015 May-Aug;19(2):198-204. doi: 10.4103/0975-029X.164533.
12. Axéll T1, Pindborg JJ, Smith CJ, van der Waal I. Oral white lesions with special reference to precancerous and tobacco-related lesions: conclusions of an international symposium held in Uppsala, Sweden, May 18-21 1994. International Collaborative Group on Oral White Lesions. *J Oral Pathol Med*. 1996 Feb;25(2):49-54.
13. Lubin JH et al. Total exposure and exposure rate effects for alcohol and smoking and risk of head and neck cancer: a pooled analysis of case-control studies. *Am J Epidemiol*. 2009 Oct 15;170(8):937-47. doi: 10.1093/aje/kwp222. Epub 2009 Sep 10.
14. Bramley PA, Smith CJ. Oral cancer and precancer: establishing a diagnosis. *Br Dent J*. 1990 Feb 10;168(3):105-7.

15. Winn DM. Diet and nutrition in the etiology of oral cancer. *Am J Clin Nutr*. 1995 Feb;61(2):437S-445S.
16. Bánóczy J, Sugár L. Progressive and regressive changes in Hungarian oral leukoplakias in the course of longitudinal studies. *Community Dent Oral Epidemiol*. 1975 Aug;3(4):194-7.
17. Bánóczy J, Sugár L. Longitudinal studies in oral leukoplakias. *J Oral Pathol*. 1972;1(6):265-72.
18. Brown RS, Bottomley WK, Puente E, Lavigne GJ. A retrospective evaluation of 195 patients with oral lichen planus. *J Oral Pathol Med*. 1995 Feb;22(2):69-72.
19. Barnard NA, Scully C, Eveson JW, Cunningham S, Porter SR. Oral cancer development in patients with oral lichen planus. *J Oral Pathol Med*. 1993 Oct;22(9):421-4.
20. Schiødt M, Pindborg JJ. Oral discoid lupus erythematosus. I. The validity of previous histopathologic diagnostic criteria. *Oral Surg Oral Med Oral Pathol*. 1984 Jan;57(1):46-51.
21. Cannon RD, Holmes AR, Mason AB, Monk BC. Oral Candida: clearance, colonization, or candidiasis? *J Dent Res*. 1995 May;74(5):1152-61.
22. Chang F, Syrjänen S, Kellokoski J, Syrjänen K. Human papillomavirus (HPV) infections and their associations with oral disease. *J Oral Pathol Med*. 1991 Aug;20(7):505-17.
23. An update of the classification and diagnostic criteria of oral lesions in HIV infection. EEC-clearinghouse on Oral Problems Related to HIV Infection and WHO Collaborating Centre on Oral Manifestations of the Human Immunodeficiency Virus. *J Oral Pathol Med*. 1991 Mar;20(3):97-100.
24. Eversole LR. HIV infection and oral pathology. *Oral Surg Oral Med Oral Pathol*. 1992 Feb;73(2):136.
25. Eversole LR. Viral infections of the head and neck among HIV-seropositive patients. *Oral Surg Oral Med Oral Pathol*. 1992 Feb;73(2):155-63.
26. Lynch DP. Oral candidiasis. History, classification, and clinical presentation. *Oral Surg Oral Med Oral Pathol*. 1994 Aug;78(2):189-95.
27. Scully C. Oral infections in the immunocompromised patient. *Br Dent J*. 1992 Jun 6;172(11):401-7.

bibliografia

PROMO
2017
2018

Komet
primi al mondo negli
strumenti rotanti.
E anche nelle promo.

In arrivo 16 nuove, imperdibili offerte *

Non lo diciamo noi**, lo dicono i nostri clienti:

Soddisfazione piena in area prodotto per la praticità d'impiego, l'ampiezza di gamma e la costanza di qualità dei prodotti e dei materiali. Ben giudicata l'assistenza tecnica in prevendita, la puntualità e la precisione delle consegne. Molto bene l'area della relazione. In un contesto già molto positivo, ottime le performance del personale; bene anche l'assistenza post vendita offerta e la capacità di capire le esigenze del professionista da parte del personale commerciale.

* Fino ad esaurimento scorte, presso i partner aderenti all'iniziativa

** Indagine condotta ad aprile 2017 da **Cerved**, il più grande Information Provider in Italia e una delle principali agenzie di rating in Europa

Vai su kometacademy.it e trova il Komet Partner più vicino: ti presenterà tutte le promozioni in corso.



www.komet.it

Alcuni esempi:

Rittrattamenti endodontici

Apertura camera

Strisce diamantate

Restauri ceramici

Protesi