

Intérêt des restaurations adhésives céramiques en dentisterie non invasive

Dr David Hacmoun

Les principes contemporains de la dentisterie actuelle doivent s'inscrire dans la notion de « gradient thérapeutique ». Édité en 2009 par les docteurs Gil Tirlot et Jean Pierre Attal, ce principe propose de choisir lors du plan de traitement, les méthodes les moins invasives pour nos patients. C'est dans ce sens que nous proposons aujourd'hui d'avantage en dentisterie esthétique le recours à l'éclaircissement, aux aligneurs et aux restaurations adhésives en céramique.

Les dernières évolutions des biomatériaux nous offrent des possibilités de reconstitutions indirectes, qui répondent à la fois aux critères de solidité, de biocompatibilité, de pérennité et d'esthétique. Actuellement le coût proposé pour ces onlays par les laboratoires de prothèse de nouvelle génération qui intègrent en leur sein, des centres d'usinage hautement équipés, sont très accessibles. Ils nous permettent de démocratiser une dentisterie performante de qualité pour l'ensemble de nos patients, grâce à leur équipement high tech, pour notre activité quotidienne. Je tiens à remercier le laboratoire Crown Ceram (en Alsace), avec lequel nous avons réalisé ce traitement. En plus d'être équipé en usineuse, imprimantes 3D, four de cuisson, etc., des plus performants sur le marché, ils disposent de compétences

humaines grâce à leurs équipes d'ingénieurs, de prothésistes designers, de céramistes, et de chefs de production, qui réalisent des contrôles qualité tout au long de la chaîne de production. La visite d'un tel laboratoire nous en dit long sur l'évolution du métier de prothésiste ! Expérience que je vous invite à vivre.

Cas clinique

Une patiente âgée de 34 ans, consulte pour une demande esthétique. Elle est adressée par son chirurgien plasticien pour notre avis sur son état dentaire, et d'éventuelles possibilités de dentisterie esthétique.

À l'examen clinique, nous notons une déviation mandibulaire et un sourire asymétrique. Au niveau parodontal, on note un parodonte tuméfié et inflammatoire, ainsi que de multiples récessions parodontales : le diagnostic de parodontite à progression rapide est posé. Au niveau occlusal, il existe un articulé inversé sur la 12, un léger encombrement incisive mandibulaire et une béance postérieure droite importante.

Plan de traitement:

1 – Dans un premier temps nous réduisons l'inflammation parodontale par plusieurs séances de lithotritie parodontale

sous microscope, et mise en place d'une désinfection quotidienne des tissus mous, adaptée à la perte des volumes gingivaux. La réévaluation après trois mois nous permettra de commencer les mouvements orthodontiques.

2 – Une amélioration de l'agencement dentaire est obtenue par le port d'aligneurs orthodontiques pendant six mois, suivie de la phase de contention.

3 – Enfin, l'occlusion est stabilisée par le calage postérieur via des table tops en e.max.

Compte tenu de la béance résiduelle sur les dents 47, 46 et 45 de 2 à 3 mm, nous avons opté pour un matériau céramique collé, pour un minimum de préparation et une bonne résistance à l'usure lors de la mastication. C'est donc par l'utilisation de feldspathique enrichie en disilicate de lithium e.max (Ivoclar Vivadent) que les contacts sont retrouvés. C'est une solution de compromis acceptée par la patiente, qui a refusé un traitement orthodontique plus lourd et une chirurgie orthognatique. Cette option permet en deux séances et en respectant le principe d'économie tissulaire, de retravailler la forme occlusale des dents 47, 46 et 45. Une légère réduction homothétique des cuspidés de 47, majorée

d'un large congé pour 46 et 45 pour une stabilisation de la restauration, nous ont permis de rester dans l'émail, de simplifier la forme occlusale pour une bonne adaptation, et de contrôler l'épaisseur disponible pour la céramique.

Étapes cliniques des réalisations des table tops en e.max

Séance 1 :

Réduction occlusale en respectant les principes d'homothétie. Les préparations doivent présenter des réductions d'au minimum 1 mm d'espace occlusal en tout point de la préparation. Si cette espace existe déjà, une simple mise à plat de la face occlusale est réalisée, pour faciliter la conception de la céramique. De larges congés sont réalisés sur les dents 46 et 45, pour donner une stabilité au table tops. Dans la même séance, l'empreinte a été réalisée par scanner numérique (scanner iTero), puis envoyée directement par mail au laboratoire de prothèse (Crown Ceram). Une capture d'écran du wax-up numérique est à ce stade demandée, pour contrôler la morphologie des futures céramiques. Les préparations étant superficielles et amélaire, aucun système provisoire n'est utilisé.

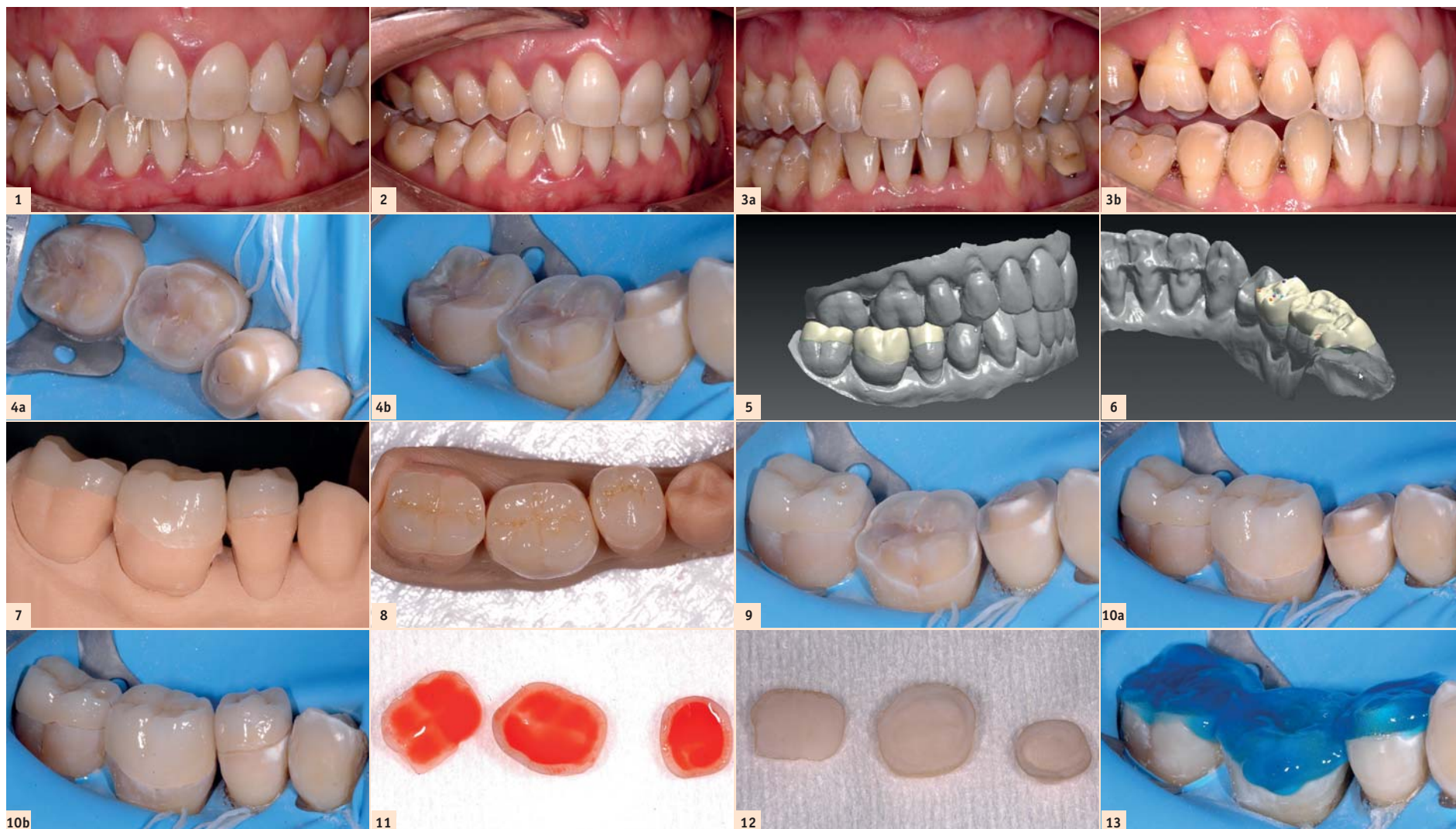


Fig. 1 : Vue de face préopératoire. | Fig. 2 : Vue latérale préopératoire. | Fig. 3a : Vue latérale post aligneur. | Fig. 3b : Vue de face post aligneur. | Fig. 4a : Vue des préparations pour table tops. | Fig. 4b : Vue des préparations. | Fig. 5 : Wax-up virtuel. | Fig. 6 : Wax-up virtuel et contrôle de l'occlusion. | Fig. 7 : Restaurations sur modèle imprimé. | Fig. 8 : E-max usinée et maquillée. | Fig. 9 : Essayage sous digue Nic Tone Heavy. | Figs. 10a & b : Essayage. | Fig. 11 : Mordançage de l'intrados à l'acide fluorhydrique 4,5 % pendant 20 secondes. | Fig. 12 : Intrados rincé, séché puis application d'un silane (Monobond Plus 60 secondes) puis d'un adhésif ExciTE non polymérisé. | Fig. 13 : Mordançage à l'acide orthophosphorique 30 % pendant 30 secondes, rincé, séché.

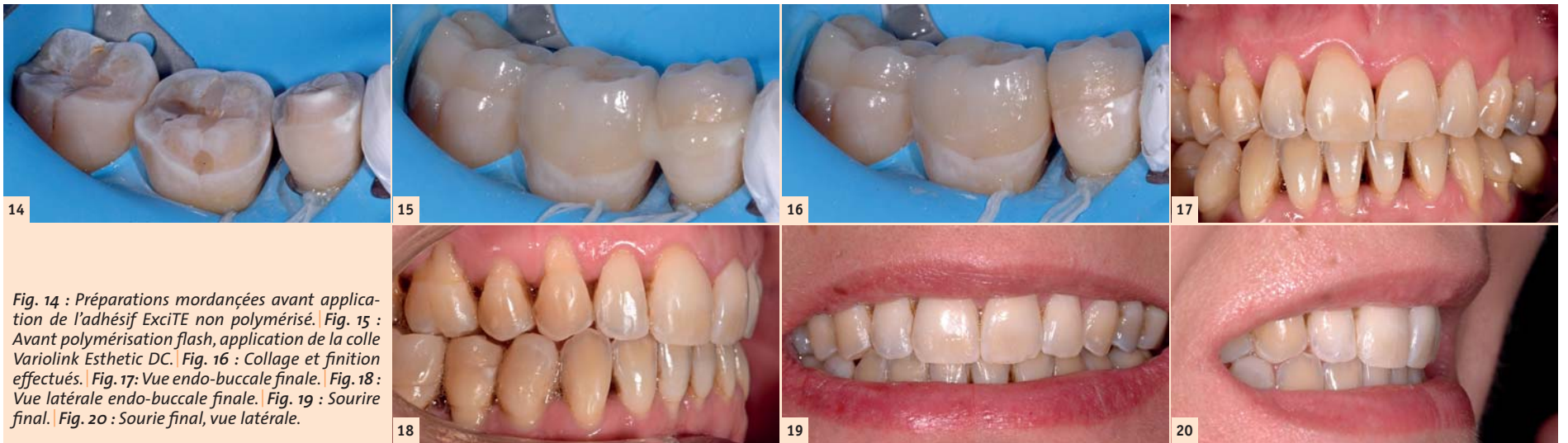

Fig. 14 : Préparations mordancées avant application de l'adhésif ExciTE non polymérisé. Fig. 15 : Avant polymérisation flash, application de la colle Variolink Esthetic DC. Fig. 16 : Collage et finition effectués. Fig. 17: Vue endo-buccale finale. Fig. 18 : Vue latérale endo-buccale finale. Fig. 19 : Sourire final. Fig. 20 : Sourire final, vue latérale.

Séance 2 :

Réception des table tops, vérification des pièces prothétiques sur le modèle et essai en bouche sans mettre en occlusion, car il est difficile de manier ces table tops dans le secteur postérieur. La conception des pièces prothétiques prend en compte l'exigence d'occlusion souhaitée : rétablir les contacts occlusaux pour stabiliser l'occlusion postérieure. Le contrôle occlusal est réalisé en fin de séance après dépose de la digue. La vérification des adaptations a été faite sous microscope Zumax à fort grossissement.

Étapes de collage :

Respect du protocole des produits de la société Ivoclar Vivadent. Avec la mise en place d'un champ opératoire (nic tone

épais) et la ligature au fil dentaire ciré, nous appliquons un gel acide fluorique 4,5% pendant 30 secondes, dans l'intrados des pièces prothétiques. Puis une silanisation est effectuée (Monobond Plus, pendant 60 secondes). Les préparations sont mordancées pendant 30 secondes, rincées, séchées légèrement et suivies de l'application d'un adhésif non polymérisé (ExciTE).

Le Variolink Esthetic DC est utilisé, une polymérisation flash effectuée. Les excès sont éliminés à la lame 12C et le polissage des joints est effectué sous microscope Zumax à fort grossissement, avec les polissoirs en silicone Diatech. Enfin, l'occlusion est réglée en relation centrée et en latéralité avec un papier à articuler Bausch 80 microns.

Conclusion

Comme détaillées dans ce cas clinique, les restaurations adhésives en céramique auront permis grâce à leur propriété adhésive, de rétablir la fonction, de préserver l'organe dentaire et de sécuriser les réhabilitations esthétiques. La qualité des restaurations qu'a pu réaliser mon laboratoire de prothèse a satisfait nos exigences fonctionnelles et esthétiques.

La prise en charge dans sa globalité d'un pareil traitement esthétique nous apporte toujours, en tant que praticien, une réelle satisfaction. C'est ce plaisir procuré et ressenti que j'ai voulu vous faire partager, en toute humilité, à travers ce cas clinique. J'espère que j'aurai le plaisir de vous retrouver et d'échanger sur mon compte Instagram DRDavidHACMOUN.

Bibliographie :

¹Restaurations adhésives en céramique sur dents antérieures : approche biomimétique. Magne P, Belsler U. Quintessence International 2003.

²Tirlet G, Attal JP. Le gradient thérapeutique : un concept médical pour les traitements esthétiques. *L'information Dentaire Spécial Esthétique* 2009; 91: 2561-256.

Dr David Hacmoun

Pratique privée exclusive
à Antibes

Mail :
doc.hacmoun@hotmail.fr



ORGANISATION DES LOCAUX

Salle d'attente - Secrétariat

☒ Mettre à disposition une solution hydroalcoolique et des masques de protection.

☒ Afficher le protocole de la friction alcoolique. Téléchargement [ici](#).

☒ Afficher les conseils pratiques et les mesures barrières. Téléchargement [ici](#).

☒ Mettre en place, si possible, un système de protection anti-projections à l'accueil (vitre, plexiglas...).

☒ Limiter le nombre de places assises et les espacer au minimum de plus d'un mètre.

☒ Désinfecter au minimum deux fois par jour et aérer régulièrement, pendant au moins 15 minutes.

☒ Limiter au maximum l'accès aux sanitaires.

☒ Limiter l'utilisation de la salle d'attente. Il est préférable que le patient entre directement dans la salle de soins.

☒ Débarasser la table de tous les objets : magazines, livres, jouets, plantes...

☒ Suspender l'utilisation des fontaines à eau.

Documents à télécharger

> Affiche mesures barrières.

> Protocole de la friction alcoolique.

Invasivité minimale – Efficacité maximale

Le paradigme de cette décennie en dentisterie restauratrice

Dr Maciej Zarow, Pologne



Introduction


Cet article illustre la planification du traitement de restauration très complexe d'un cas dont les dents étaient atteintes de graves lésions. Commencée et réalisée en partie il y a plus de dix ans, la restauration n'a été achevée que relativement récemment.

Quoique dix années seulement séparent les deux phases du traitement (2005 et 2015 pour l'arcade maxillaire et l'arcade mandibulaire respectivement), leur planification et le degré de réduction de substance dentaire dénotent un profond changement de paradigme.

Étude de cas

Douze ans auparavant, une jeune femme de 25 ans s'était présentée au cabinet dentaire avec le souhait de restaurer son sourire (Figs. 1-3). Un trouble chronique du comportement alimentaire dont elle avait souffert avait gravement endommagé ses dents an-

térieures supérieures et inférieures. En 2005, le plan d'une restauration complexe de la cavité orale avait été proposé à la patiente. Commencant par le traitement de l'arcade maxillaire, le plan avait consisté à fabriquer des onlays tout-céramique qui avaient été mis en place sur les dents posté-



ORGANISATION DES LOCAUX

Salle de soins

La salle de soins doit être la plus vide possible. Il faut dégager complètement les surfaces de travail susceptibles de recevoir des projections pour les nettoyer facilement.

N'accueillir que le patient à traiter. Pour les mineurs et les patients non autonomes, un seul accompagnant est autorisé mais il doit rester dans la salle d'attente.

Protéger le matériel informatique (clavier, souris, écran...) soit par un champ protecteur soit en les recouvrant d'une housse.

Laisser la porte fermée pendant toute la durée du rendez-vous avec le patient.

Aérer au minimum 15 minutes après chaque geste aérosolisant. A défaut de fenêtre, mettre en place un système de filtration de l'air.

RECOMMANDATIONS


Pour une salle de soins à plusieurs fauteuils :

- Installer un carton ou un sac à DASRI immédiatement accessible
- Vérifier la présence d'un bac de pré-désinfection avec couvercle immédiatement accessible


Pour un local disposant de plusieurs salles de soins :

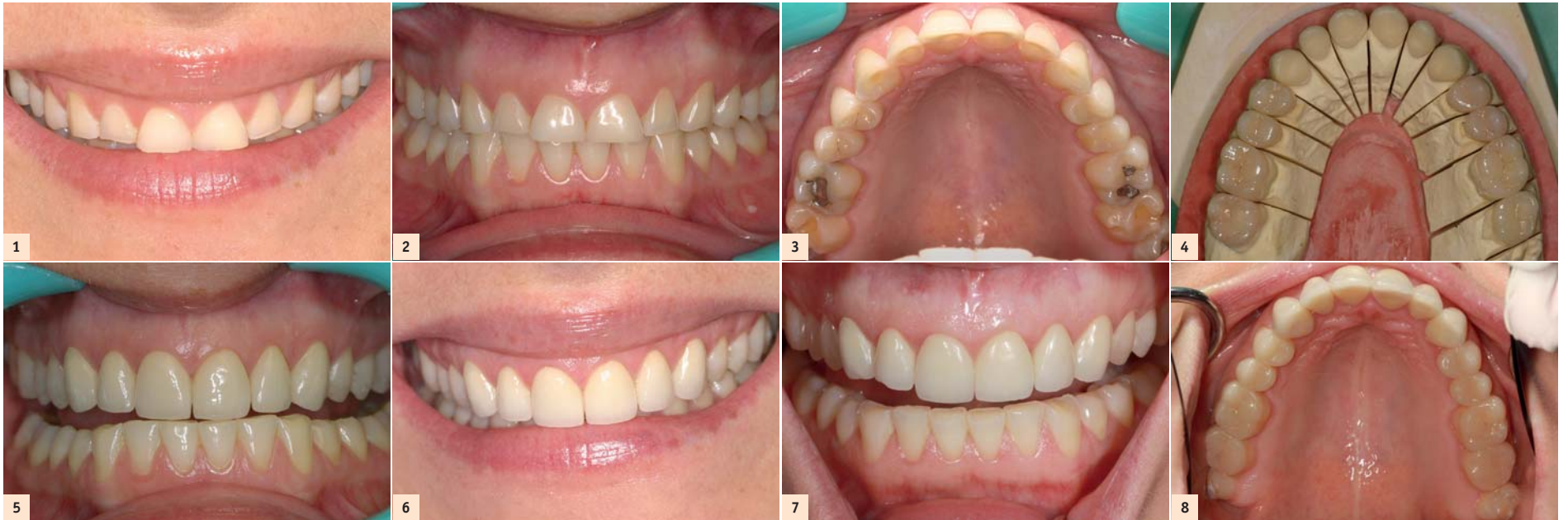- Travailler en alternance sur 2 salles de soins.

Document à télécharger



"Check-list pour une bonne reprise".





rieures supérieures, tandis que des couronnes tout-céramique avaient été posées sur les dents antérieures supérieures (Figs. 4-6). Il y a 10 ans, ce traitement représentait la procédure standard dans les cas de lésions structurales telles que celles de cette patiente.

Totalement satisfaite de l'aspect de son sourire après la restauration des dents supérieures, la patiente ne s'est alors plus représentée au cabinet pour terminer le traitement avant l'année 2015, dix ans pendant lesquels l'inachèvement de la restauration avait mené à la formation d'éclats mineurs sur certaines des couronnes tout-céramique

(Figs. 7-9). Toutefois, au terme de cette décennie marquée par les avancées dans les techniques dentaires et la planification des traitements, nous avons été en mesure de proposer une nouvelle option à cette patiente, une option qui était minimalement invasive et sans commune mesure avec la réduction dentaire associée au traitement réalisé dix ans auparavant.

Planification du traitement

Le déprogrammeur occlusal développé par le Dr Kois a été utilisé pour enregistrer la relation centrée et monter les modèles sur l'articulateur selon la position mesurée. Un

wax-up de l'arcade mandibulaire a été préparé et une analyse esthétique a indiqué le besoin d'augmenter très légèrement la dimension verticale d'occlusion (DVO). Un avantage notable apporté par l'augmentation de la DVO était également la possibilité de créer un espace suffisant pour la mise en place du matériau de restauration, sans réduction supplémentaire de la substance dentaire. Ceci a été confirmé par la fabrication d'un mock-up approprié et le résultat d'une analyse phonétique. Le plan de traitement adopté a prévu la pose d'onlays en disilicate de lithium dans les régions postérieures, et la restauration des dents anté-

rieures par une technique directe faisant appel à des résines composites.

Phase de restauration : dents postérieures

Le traitement des dents postérieures inférieures a consisté en une préparation minimalement invasive dont le seul but était de définir des limites marginales nettes et précises pour le travail en laboratoire. Toute la surface de la préparation a été soigneusement polie, à l'exception des bords qui devaient demeurer bien marqués et visibles pour le prothésiste dentaire. Afin d'assurer un volume occlusal suffisant pour y placer

LES PATIENTS		#1 Actes cliniques réalisables			
Les actes cliniques réalisables diffèrent selon les groupes.					
		Patient sans symptômes évocateurs de COVID-19 et qui ne répond pas aux caractéristiques des groupes B, C et D.	Patient sans symptômes évocateurs de COVID-19, sans contact à risque mais à risque de développer une forme grave de la maladie.	Patient sans symptômes évocateurs de COVID-19 mais en contact étroit avec une personne avérée COVID-19.	Patient COVID-19 avéré ou présentant des symptômes évocateurs de COVID-19 mais non encore testé.
Soins urgents Tout soin qui nécessite une intervention dans les 24 heures Ex. : traitement des pulpites aiguës irréversibles, infections, traumatismes ou hémorragies.	OUI	OUI	Sur plages horaires dédiées aux patients de ce groupe.	OUI	OUI
Soins non-urgents	OUI	POSSIBLE ^a	NON	Le patient doit être réévalué 14 jours (délai d'incubation) après le dernier contact avec la personne : - COVID avérée - Symptomatique.	NON Reporter les soins après avoir atteint les critères de guérison en fonction : - patient population générale ^b - patient immunodéprimé ^c .

a. Évaluer le rapport bénéfice/risque entre le soin à réaliser et le risque d'exposition encouru par le patient (**décision conjointe et éclairée** entre le praticien et le patient) prendre en compte notamment : l'état de santé du patient, le **niveau épidémique dans le département**, la possibilité ou non de différer le soin concerné.
b. Au moins le 8^{ème} jour à partir du début des symptômes en s'assurant d'une absence de fièvre et de dyspnée depuis au moins 48h.
c. Au moins le 10^{ème} jour à partir du début des symptômes en s'assurant d'une absence de fièvre et de dyspnée depuis au moins 48h.



**Masterclass
Dental**



Welcome to MasterClass.Dental

Online classes taught by the world's best doctors
directly from their practice



OBSERVE



DISCUSS



YOUR CASE



ON DEMAND



ALL DEVICES



GUARANTEED

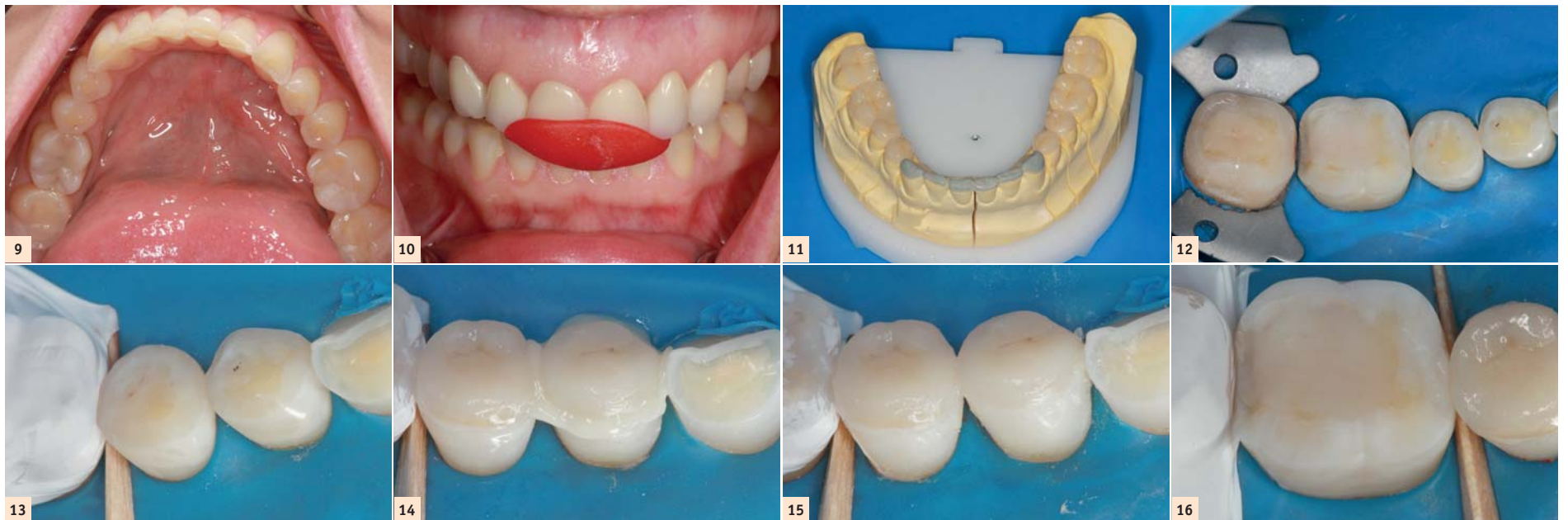
www.MasterClass.Dental



ADA C.E.R.P.® | Continuing Education
Recognition Program

Tribune Group GmbH is an ADA CERP Recognized Provider. ADA CERP is a service of the American Dental Association to assist dental professionals in identifying quality providers of continuing dental education. ADA CERP does not approve or endorse individual courses or instructors, nor does it imply acceptance of credit hours by boards of dentistry.

Tribune Group GmbH designates this activity for 1 continuing education credits. This continuing education activity has been planned and implemented in accordance with the standards of the ADA Continuing Education Recognition Program (ADA CERP) through joint efforts between Tribune Group GmbH and Dental Tribune Int. GmbH.



les matériaux de restauration, une butée antérieure en résine correspondant à la nouvelle DVO a été fabriquée sur les modèles d'étude montés en articulateur. L'ajustement de la butée a ensuite été vérifié dans la bouche de la patiente (Fig. 10). Des empreintes ont été prises et envoyées au laboratoire, où les onlays en disilicate de lithium (IPS e.max, Ivoclar Vivadent) ont été fabriqués (Fig. 11). Au cours de la visite suivante, les onlays ont été essayés pour vérifier l'adaptation marginale, puis assemblés par un scellement adhésif après la mise en place d'une digue en caoutchouc permettant de garantir l'isolation (Figs. 12-20).

Phase de restauration : dents antérieures

Les dents ont été nettoyées à l'aide d'une pâte à base de pierre ponce puis les bords incisifs ont été abrasés par un jet de particules d'oxyde d'aluminium de 50 µm. Un chanfrein de 1 mm a été préparé sur le bord incisif vestibulaire au moyen d'une fraise boule diamantée (001-006-2, Olident) et la limite inférieure de ce chanfrein a été délicatement prolongée par un biseau à 80 degrés (soit environ 0,5 mm ; Figs. 21 et 22). Dans la mesure où les dents antérieures inférieures étaient extrêmement proches les unes des autres et présentaient un certain


encombrement, il s'est avéré plus aisé de les restaurer sans les isoler par mise en place d'une digue en caoutchouc.

L'émail et la dentine ont été mordancés à l'acide phosphorique à 38 % pendant 20 secondes, puis un adhésif (OliBOND, un primer et un agent de collage de cinquième génération fabriqué par Olident) a été soigneusement appliqué sur la surface amérodentinaire, rincé à l'eau, séché à l'air, et photopolymérisé pendant 20 secondes.

La phase de restauration des dents antérieures a consisté à créer un coffrage externe dans lequel a été appliquée une première couche interne en composite. Celle-ci

a ensuite été recouverte d'une couche finale externe, également en composite. La procédure ne requiert pas le recours à une technique excessivement complexe pour parvenir à un résultat prédictible. Il est possible d'obtenir une stratification très satisfaisante avec deux seringues de résine composite uniquement (Fig. 23).

Le wax-up (Fig. 24) a été utilisé pour préparer une clé en silicone qui a ensuite été découpée dans le sens du plan frontal. La partie linguale de la clé a servi à construire la coque arrière de la restauration, au moyen d'une fine couche de composite nanochargé (OliREVO, teinte A3, Olident). Au cours de



LES PATIENTS

#2 Planification des rendez-vous et accueil

Si un rendez-vous est donné au patient, lui demander de se présenter muni d'un masque chirurgical ou grand public.

Exiger un lavage des mains avec la solution hydroalcoolique mise à disposition.

Exiger le port du masque.

Solliciter la prise de température frontale à l'arrivée du patient n'est pas recommandée.

Veiller au respect des règles de désinfection et d'aération.


Programmer les patients C et D préférentiellement en fin de vacation (fin de matinée et fin d'après-midi) ou leur dédier des demi-journées spécifiques.

Pour les patients de ces deux groupes, seuls les soins d'urgence sont réalisés.


RECOMMANDATIONS

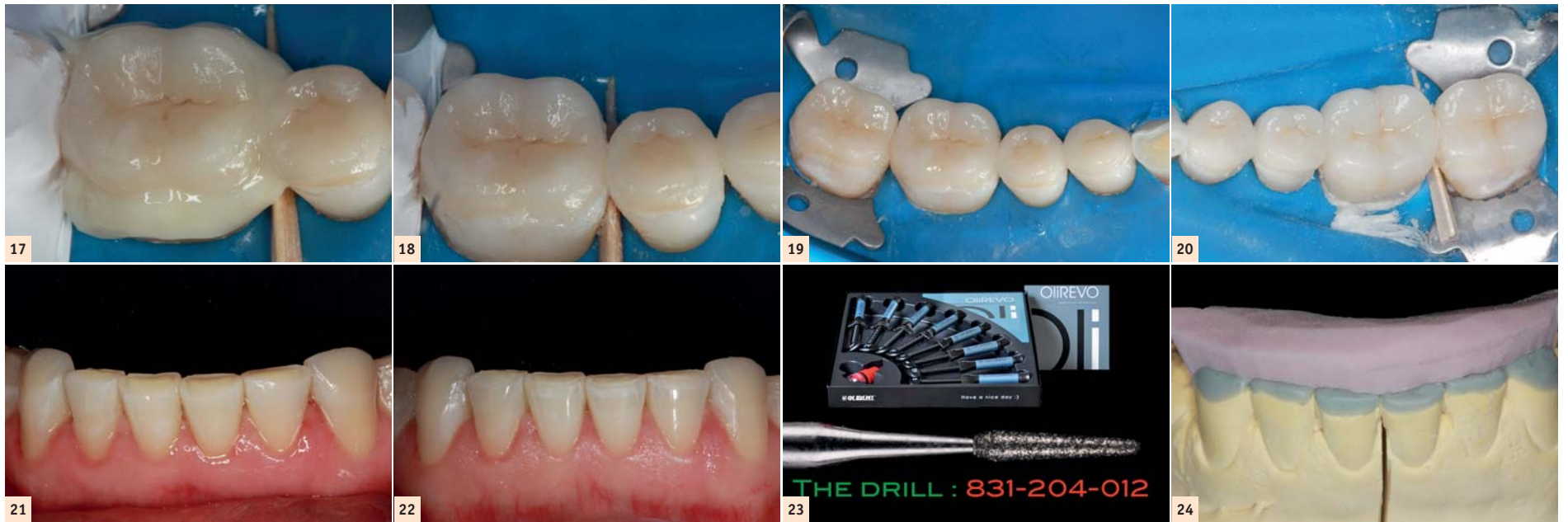- Prévenir les patients des Groupes A, B et C qu'en cas d'apparition de symptômes avant le rendez-vous, ils ne doivent pas se présenter au cabinet et doivent reprendre contact pour planifier un nouveau rendez-vous.
- Faire attendre les patients à l'extérieur du cabinet.
- N'accueillir que le patient à traiter.

Document à télécharger



"Modèle de lettre à adresser au patient".

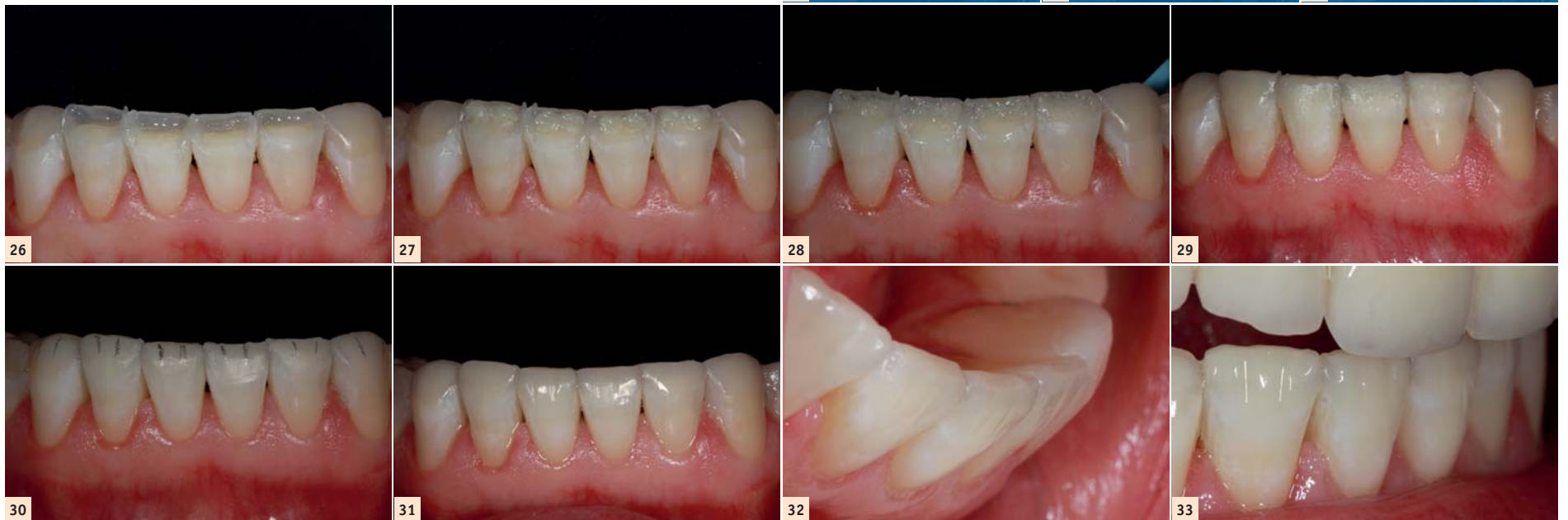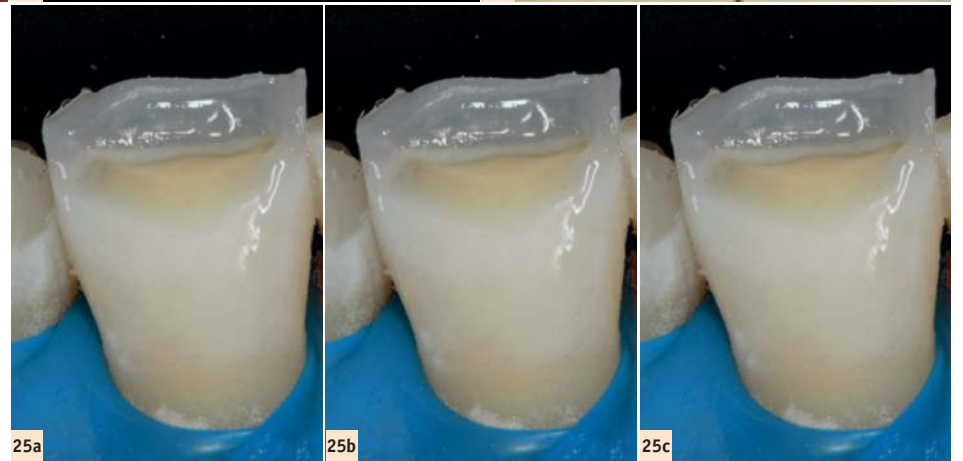




l'étape suivante, les faces proximales ont été reconstruites avec le même matériau composite et l'utilisation de la matrice Blue View VariStrip (Garrison), une bande préformée qui permet de recréer la forme anatomique en mésial et en distal (Figs. 25a et 26). Toutes les coques ayant été préparées, la couche interne, de teinte plus opaque (OliREVO, teinte OA2) a été appliquée, et les lobes ont été modelés avant la polymérisation, afin de créer une caractérisation interne d'aspect naturel (Figs. 25 b, 27 et 28). La couche interne a été polymérisée puis la

lie au moyen d'une pâte diamantée (taille des grains de 1µm), appliquée avec un disque de polissage en poils de chèvre naturels, à une vitesse de rotation de 1000 à 10000 tr/min.

Le résultat clinique très satisfaisant obtenu pour la restauration de l'arcade mandibulaire est présenté dans les figures 31 à 33. L'examen réalisé lors du suivi à 24 mois a confirmé l'excellente fonction sur le plan clinique, tant des onlays en disilicate de lithium que des restaurations antérieures en résine composite (Fig. 34).



couche externe de composite (OliREVO, teinte OA2) a été appliquée, jusqu'à parvenir à une épaisseur de plus ou moins 0,5mm (Figs. 25 c et 29). Cette couche a été soigneusement badigeonnée à l'aide d'un pinceau afin de la modeler puis, elle a été polymérisée (temps de polymérisation légèrement plus long – 40 secondes sur chacune des surfaces). Enfin, la dernière caractérisation a été réalisée après quelques corrections mineures de l'occlusion. En premier lieu, un contournage des angles de transition et des bords incisifs a été effectué pour définir l'anatomie principale. L'étape suivante a consisté à recréer l'anatomie secondaire, c'est-à-dire, la division des lobes. Ceux-ci ont été marqués au moyen d'un marqueur (Fig. 30) puis modelés à l'aide d'une fraise diamantée (831-204-012, Komet Dentaire/Brasseler ; Fig. 23). Ensuite, une pointe en caoutchouc a été utilisée pour lisser les surfaces rugueuses produites par la fraise. La pointe en caoutchouc a également été utilisée pour conférer un brillant préliminaire à la restauration. Celle-ci a finalement été po-

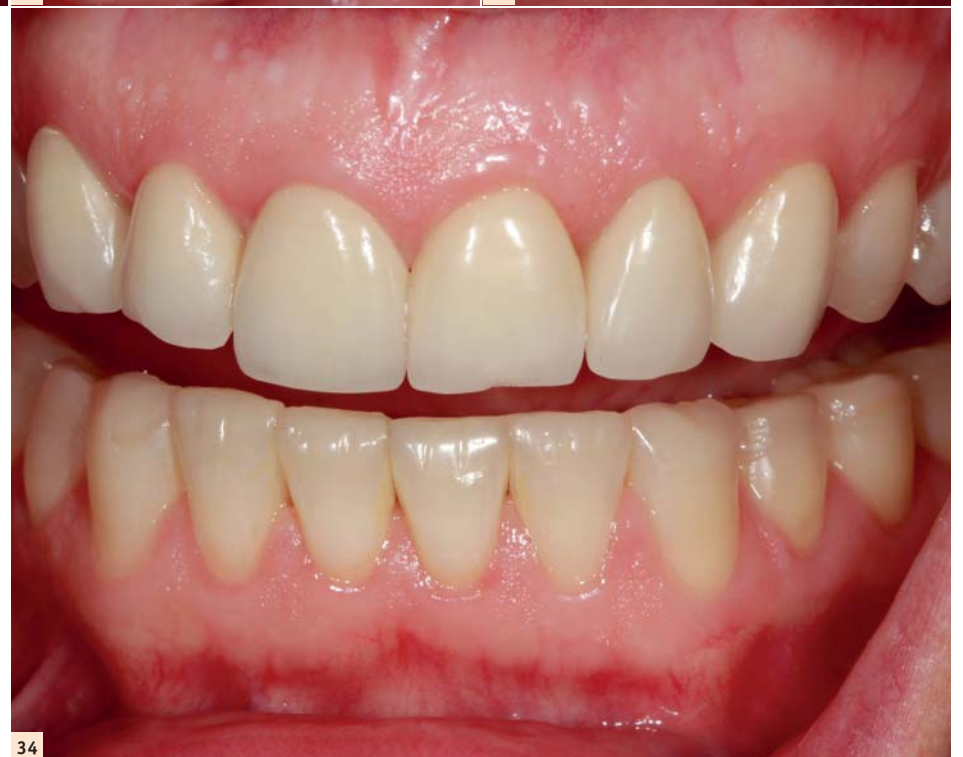Conclusion

L'augmentation de la dimension verticale d'occlusion permet de créer un espace supplémentaire pour la restauration. Elle réduit ainsi au minimum l'élimination de substance dentaire et optimise l'adhésion, grâce à la présence du volume d'émail résiduel. La planification appropriée du traitement et l'utilisation d'un wax-up, ainsi que d'une clé en silicone, permettent d'obtenir des résultats prédictibles quant à la forme et à la teinte finales des restaurations en composite.

Note de la rédaction : Cet article a été publié dans le magazine cosmetic dentistry, volume 12, numéro 1/2018.

Dr Maciej Zarow

exerce dans son cabinet dentaire privé et supervise un centre de formation dentaire à Cracovie en Pologne. Il est possible de le contacter via son adresse électronique maciej.zarow@dentist.com.pl ou via Facebook : Maciej Zarow.



Action du médicament homéopathique Arnica et sa dilution de prescription 7 CH et 9 CH

1 – Cas clinique dans l'exercice au quotidien

Un patient d'une soixantaine d'années doit subir une extraction qui sera suivie, plus tardivement de pose implantaire dans sa réhabilitation dentaire. Il connaît particulièrement les remèdes homéopathiques qu'il utilise dans divers maux de sa santé.

Au regard de l'observation clinique du cas, le chirurgien-dentiste va réaliser en plus, de la thérapeutique nécessaire au fauteuil dentaire, une prescription d'accompagnement dans laquelle il pourra proposer un médicament homéopathique Arnica qui va être exposé.

2 – Descriptif-origine

- Nom commun : *Arnica montana*, Arnica des montagnes.
- Nom latin : *Arnica montana* L.
- Famille botanique des composées : Astéracées.
- Partie utilisée : La plante entière qui est à l'état fleurie et fraîche.

Il s'agit d'une plante européenne herbacée vivace des montagnes. Son terrain typique où nous la trouvons, est particulièrement un sol acide et pauvre en éléments nutritifs. En homéopathie, c'est sous plusieurs formes d'emploi. En phytothérapie, c'est également sous plusieurs formes que les laboratoires pharmaceutiques l'emploient dans un but pratique et ergonomique d'utilisation.



Descriptif des différentes parties d'*Arnica montana* dont les capitules, sont extrêmement demandés par les laboratoires pharmaceutiques.

L'*Arnica montana* a une composition riche et complexe.

De nombreux constituants ont été isolés. Nous avons notamment :

- Une huile essentielle : elle contient particulièrement du thymol, et des dérivés dont isobutyrate de thymol, thymolméthyléther.
- Un complexe de manganèse et de carotène.
- Polyphénols :
 - Acides phénols et flavonoïdes, dérivés du kaempférol et du quercétol.
 - Procyanidines.
- Lactones sesquiterpéniques dont hélénaline sous plusieurs formes, dont forme acétate, méthacrylate, dihydrohélénaline et ses esters (arnicolides).



Arnica des montagnes, jolie plante vivace en terrain siliceux.

Des études en recherche sur le rat ont montré une diminution de l'œdème par la molécule hélénaline d'Arnica, qui est anti-inflammatoire. À des doses inférieures à celles habituellement données avec des médicaments comportants les molécules d'indométacine (anti-inflammatoire non stéroïdien, AINS) et phénylbutazone (anti-inflammatoire non stéroïdien, AINS).

3 – Indications

La prescription du remède *Arnica montana* est particulièrement indiquée en odontostomatologie. Ce médicament homéopathique convient particulièrement dans les cas suivants :

Rôle posttraumatique :

- Dans le cadre des chocs physiques de tout ordre : hématomes, contusion, chirurgie osseuse, extraction, etc.

Rôle anti-inflammatoire local, d'origine traumatique ou infectieuse :

- Grâce à ses nombreux principes actifs identifiés et utilisés par l'industrie pharmaceutique, ce rôle anti-inflammatoire et anti-douleur est particulièrement indiqué dans notre activité au fauteuil dentaire face aux douleurs inflammatoires de type et d'origines variés, de l'enfant, de la femme enceinte à l'adulte.

Rôle de protection des vaisseaux capillaires et action antihématomes et aide antihémorragique :

- Dans le cadre d'une chirurgie osseuse et muqueuse, cela porte un intérêt dans la réparation et cicatrisation, en prescription postchirurgicale.

Ce médicament homéopathique d'action générale est, principalement indiqué dans l'exercice au cabinet dentaire, dans toute forme de traumatisme postchirurgical. Dans ce cadre indicatif, il va être indiqué dans le traitement postchirurgical, anti-inflammatoire, antalgique, antihématome dans un premier temps. Puis, dans un deuxième temps, il participe à la prévention des infections au niveau muqueux et osseux.



Tube homéopathique du remède *Arnica montana* en 7 CH en prise immédiate postintervention.

Dans notre exercice quotidien au cabinet dentaire, il est pertinent de penser à ce médicament en aide dans la récupération locale des tissus osseux et parodontaux, en postchirurgical, et dans l'action anti-inflammatoire, antalgique, et protectrice des vaisseaux capillaires.

4 – Posologie et formes galéniques

Arnica se présente sous plusieurs formes galéniques pour l'usage homéopathique :


- Sous forme de gros granules dans un tube : 9 granules par jour en moyenne en une ou trois prises de 3 grains ; il y a en moyenne 60 à 80 granules par tube.
- Sous forme de dose : la dose intégrale se prend en une seule prise.
- Sous forme de dose d'ampoule buvable, dans de l'eau distillée, en une seule prise, aussi.

En médication, en phase initiale : en granules, *Arnica* en 7 CH : 4 tubes. Prise orale de 3 granules 3 fois, par jour par voie orale, ou 9 granules en une seule prise en postchirurgie, pendant 10 à 15 jours.

En médication, en phase retardée : en granules, *Arnica* en 9 CH : 4 tubes. Prise orale de 3 granules 3 fois, par jour par voie orale, ou 9 granules en une seule prise en postchirurgie, pendant 10 à 15 jours.

La prise retardée concerne les patients qui n'ont pas pu suivre la prise d'*Arnica* initiale en 7 CH dès la fin de l'intervention, et qui expriment des douleurs et inflammations dans les jours suivants. Dans ce cas-là, la prise d'*Arnica montana* passera en dilution 9 CH et non 7 CH, pour son efficacité.

La prescription d'*Arnica* s'effectue en postopératoire. L'essentiel de ce remède *Arnica montana* en postintervention : Action dans



Tube homéopathique du remède *Arnica montana* en 9 CH en prise retardée postintervention.

les cas de traumatismes sur l'os et les tissus cutanés et muqueux : cicatrisant, antidouleur, anti-inflammatoire, prévention infection.

Bibliographie :

- ¹Bidault J, *Arnica montana* L, Chimie Emploi en thérapeutique, Huile essentielle, Homéopathie, Thèse de pharmacognosie, Université de Franche-Comté. Faculté de médecine et de pharmacie, 1987.
- ²Boukhobza F. Homéopathie clinique pour le chirurgien-dentiste. Editions CDP, Collection Guide clinique, 2e édition. 2015, 171 p.
- ³Boukhobza F., Goetz P. : Phytothérapie en odontologie, Editions CDP, Collection Guide clinique, 2e édition. 2018, 217 p.
- ⁴Itoigawa M, Takeya K, Furukawa H, et Ito K. Mode of cardiotoxic action of helenalin, a sesquiterpene lactone, on guinea pig ventricular myocardium. J. Cardiovasc.Pharmacol. 1987. 9, 193-201.
- ⁵Rameau J.-C, Mansion D, Dumé D. Flore Forestière Française, Guide écologique illustré. 2 : Montagnes, IDF. 1989.

Dr Florine Boukhobza



- Homéopathie clinique pour le chirurgien-dentiste.
- Chirurgien-dentiste homéopathe et phytothérapeute.
- Présidente de l'Académie Des Savoirs.
- Présidente du Pôle bucco-dentaire et stomatologie de l'IIHS.
- Vice-présidente de l'Institut homéopathique scientifique, IHS.
- Enseignante de phytothérapie, université Paris 13, Paris 7
- D.I.U. nutrition et diététique à la faculté Paris Descartes.



Smoozies

Retrait des colles orthodontiques

Découvrez notre nouvelle gamme **Smoozies**, idéale pour le retrait de colle suite à la dépose des bagues orthodontiques. Ces instruments permettent d'éliminer efficacement les excédents de colle tout en préservant l'email, en seulement deux étapes.

Nouveau

