

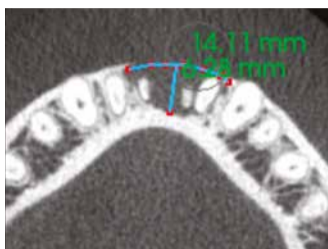
# DENTAL TRIBUNE

The World's Dental Newspaper 

NOVI SAD, JUN 2023

www.dental-tribune.com

Vol. 18, No. 2



## PROMOVISANJE PRIRODNOG VERTIKALNOG RASTA KOSTI

Gubitak koštane mase jedan je od najvećih izazova u stomatologiji. Zapremina kostiju povezana je sa prisustvom prirodnih zuba. Gubitkom svojih sidara, odnosno zuba, kost će postepeno da se resorbuje, a mala je verovatnoća da ova pojava može da se drži pod kontrolom. Mnogi zubi se smatraju beznačajnim zbog vertikalnog gubitka kosti, ponekad u kombinaciji i sa horizontalnim gubitkom. Ovaj članak ima za cilj da pruži nadu za takve slučajeve.

Strana 04



## IVOCLAR SLAVIO SVOJ 100. ROĐENDAN

Ivoclar se ove godine s ponosom osvrće na 100 godina dugu istoriju kompanije. Osnovan u Zürichu 1923. za prodaju veštačkih zuba, Ivoclar se razvio u jednog od vodećih svetskih dobavljača visokokvalitetnih, integrisanih stomatoloških rešenja - savršen razlog za slavlje: na 9. izdanju „Maratona estetske stomatologije“ u izvanrednom FACE Club-u u Bukureštu. Preko 800 učesnika i 12 predavača iz 9 zemalja i 900 minuta predavanja – ponudio je 9. Maraton estetike.

Strana 03



## SINDROM "ZAPOSLENIKA" U SVOJOJ STOMATOLOŠKOJ ORDINACIJI

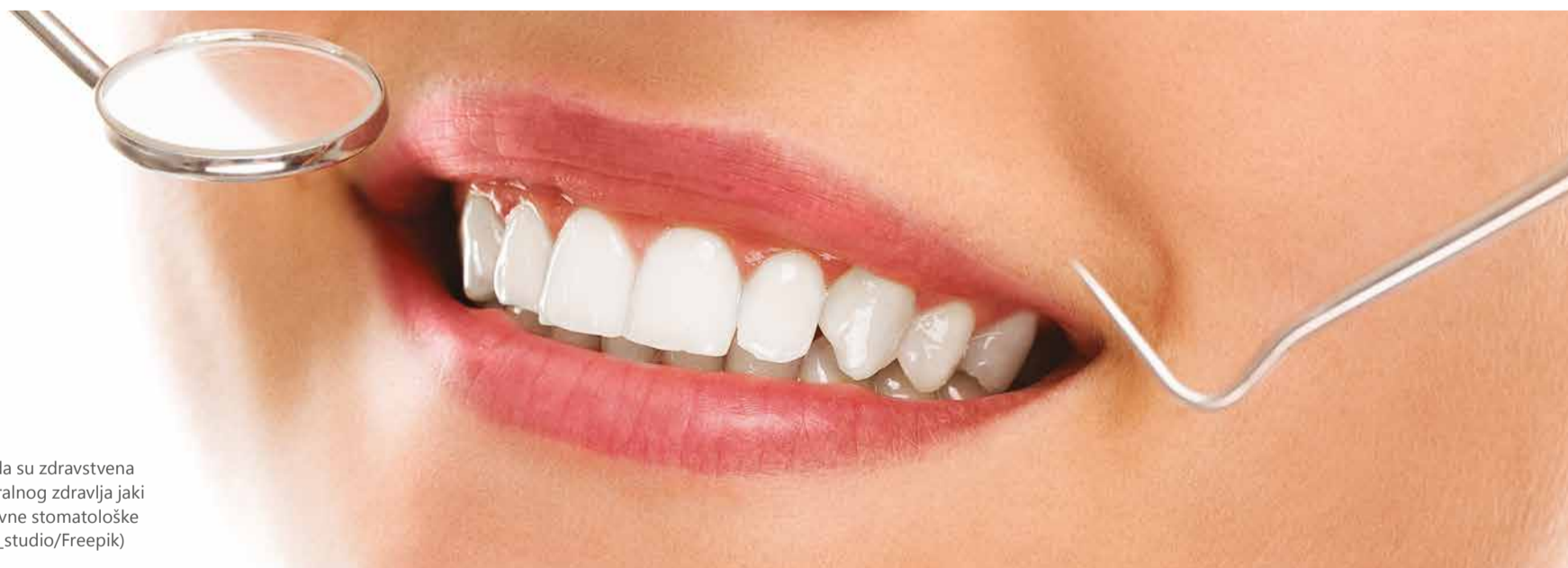Najveći problemi u stomatologiji nisu klinički, već poslovni. U ogromnoj većini slučajeva stomatolozi bi sami sebe sabotirali, dovodeći svaki sledeći korak u zamku „zaposlenog“ u sopstvenoj ordinaciji. Ova zamka je nevidljiva golim okom, ali najlakši način da je prepoznate jeste ako imate radno mesto, a ne posao. Ili drugačije rečeno – radite "u" svom poslu, umesto "na" svom poslu.

Strana 19

Oglas

Distributer za Srbiju  
**COMMEX**  
 COMMEX DOO • Kornelija Stankovića 31 • Novi Sad  
 Mob +381 63 526 949 • t: +381 21 511 073 +381 21 511 075  
 www.commexdental.com • E-mail: commex@eunet.rs

## Novo istraživanje ispituje faktore koji utiču na spremnost da se ide na stomatološke preglede



Istraživači u Japanu su otkrili da su zdravstvena uverenja i navike prevencije oralnog zdravlja jaki prediktori spremnosti za redovne stomatološke preglede. (Fotografija: Racool\_studio/Freepik)

Autor: Anisha Hall Hoppe,  
Dental Tribune International

OKAYAMA, Japan: Prema Panameričkoj zdravstvenoj organizaciji, devet od deset ljudi je u opasnosti od neke vrste oralnih bolesti, koje se mogu ublažiti zdravim navikama i redovnim stomatološkim pregledima. Istraživanje faktora koji utiču na spremnost na redovne stomatološke preglede može poslužiti kao informacija o javno-zdravstvenoj komunikaciji i drugim načinima motivisanja pacijenata. Istraživači u Japanu su otkrili da su pacijenti koji će najverovatnije zakazivati stomatološki pregled oni koji razumeju prednosti

pregleda u prevenciji bolesti i oni koji imaju pozitivno oralno zdravlje.

Evaluacije su uključivale oralni pregled i upitnik koji je, pored pitanja o oralnom zdravstvenom statusu i ponašanju, ispitivao spremnost učesnika da poboljšaju svoje ukupno zdravlje prema određenom modelu zdravstvenih uverenja, kao i njihov odgovor na scenario izbegavanja rizika.

Korišćeni model nastoji da objasni zdravstveno ponašanje u smislu individualnih uverenja u vezi sa zdravstvenim ponašanjem, primenjujući koncepte kao što su percipira-

na podložnost, koristi i prepreke da se objasni spremnost da se deluje. Pojedinci koji nisu skloni riziku imaju tendenciju da donose odluke zasnovane na izbegavanju rizika od potencijalno negativnog ishoda.

Rezultati su pokazali da kada je veća verovatnoća da će se učesnici suočiti sa rizikom od negativnog zdravstvenog ishoda pored jasne koristi, oni su bili više motivisani da se uključe u preventivne zdravstvene akcije. Istraživači su takođe otkrili značajnu pozitivnu vezu između spremnosti na stomatološki pregled i ponašanja u cilju očuvanja oralnog zdravlja kao što je upo-

treba zubnog konca ili korišćenje interdentalnih četkica.

Tim je sugerisao da je korelacija nastala zbog samoefikasnosti, koncepta u zdravstvenom modelu koji se zasniva na verovanju da se mogu preduzeti radnje neophodne za postizanje određenog ishoda. Može se očekivati da će averzija prema riziku podstaći ljude da usvoje zdravo ponašanje; međutim, averzija prema riziku se nije pokazala kao faktor u zakazivanju pregleda kod zubara. Istraživači sugerišu da se ovaj rezultat može pripisati relativno mladom uzrastu anketirane populacije, s obzirom da su prethodna istraživanja

pokazala da su mladi manje skloni riziku, te stoga preporučuju dalja istraživanja radi analize odnosa između ovih faktora. Stanje oralnog zdravlja mereno oralnim pregledom nije povezano sa spremnošću na redovne preglede.

Ovo istraživanje pod bazivom „The impact of oral health behaviors, health belief model, and absolute risk aversion on the willingness of Japanese university students to undergo regular dental check-ups: A cross-sectional study“ objavljeno je u novembru 2022. u časopisu *International Journal of Environmental Research and Public Health*. [DT](#)

# IDS is back: 120 000 posetilaca na stotoj godišnjici vodećeg svetskog stomatološkog sajma



Posetioци su imali priliku da otkriju brojne inovacije u IDS-u. (Fotografija: Koelnmesse)



Virtualna stvarnost biće sve više zastupljena u dentalnoj medicini budućnosti. (Fotografija: Robert Strehler)



Ovo izdanje je označilo stotu godišnjicu IDS-a. (Fotografija: Robert Strehler)

Autor: Dental Tribune International

KELN, Nemačka: Nakon pet izložbenih dana, uspešno je završen Međunarodni stomatološki sajam (IDS), koji je ove godine proslavio svoju stotu godišnjicu. Prema podacima organizatora Koelnmesse, sajmu je prisustvovalo 120 000 posetilaca iz 162 države, od čega 60 % iz inostranstva tj. van Nemačke. Ukupno je na sajmu izlagalo 1788 kompanija iz 60 država, uključujući više od 1300 iz inostranstva tj. van Nemačke.

Mark Stephen Pace, predsednik izvršnog odbora Udruženja nemačke dentalne industrije, izjavio je: „IDS 2023 bio je uspešan u svim segmentima i, istovremeno je dokazao da se i nakon sto godina još uvek iznova otkriva i razvija. IDS je još jednom potvrdio da je vodeći svetski stomatološki sajam. Kvalitet posetilaca je bio senzacionalan. Zajedno s Koelnmesse uspešno ćemo voditi IDS u drugi vek istorije događaja s energijom, ambicijom, kreativnošću i vizijom. Ovogodišnja maksima "100 godina IDS-a – stvaranje stomatološke budućnosti" odražava izuzetnu važnost sajma danas i u budućnosti.“

Glavni operativni direktor Koelnmesse Oliver Frese dodao je: „Tokom pet dana doživeli smo IDS koji je više nego opravdao tvrdnju da je vodeće međunarodno središte. Ovo globalnoj stomatološkoj industriji daje potreban podsticaj u narednim mesecima i, istovremeno

naglašava globalnu privlačnost koja proizlazi iz IDS-a. Rezultat događaja još je značajniji kada se uzmu u obzir geopolitički uslovi koji trenutno predstavljaju izazov.“

Dve teme su se istakle na ovogodišnjem IDS-u: kompletan digi-

ričke proizvođače i kompanije koje traže nove međunarodne poslove.“

Simon Campion, predsednik i glavni izvršni direktor kompanije Dentsply Sirona, zaključio je: „Bilo je važno za nas kao kompaniju vratiti se i lično i uživo se susresti s na-



Udruženje nemačkih dentalnih tehničara (Der Verband Deutscher Zahntechniker-Innungen) naglasilo je važnost obuke dentalnih tehničara poznatim takmičenjem za mlade talente – Gysijevom nagradom. (Fotografija: Koelnmesse)



IDS je mesto sastajanja starih prijatelja i upoznavanja novih. (Fotografija: Robert Strehler)



Posetioци su mogli snimati fotografije ispred panorame Kelna. (Fotografija: Robert Strehler)



Već su poznati datumi održavanja sledećeg IDS-a. (Fotografija: Koelnmesse)

Oglas

# 12

## 12. MEĐUNARODNI KONGRES STOMATOLOGA VOJVODINE

01-02. MART 2024.  
U POSLOVNOJ ZGRADI NIS-A,  
NARODNOG FRONTA 12, NOVI SAD

talni tok rada i održivost. Pored toga, znatan broj kompanija je predstavio aplikacije veštačke inteligencije.

Sveukupne povratne informacije izlagača su bile vrlo pozitivne. Fred Freedman, potpredsednik zadužen za članove Dental Trade Alliance i predsednik International Dental Manufacturers, izjavio je: „IDS je najveći i najbolji međunarodni stomatološki skup na svetu. IDS 2023. se može sažeti u jednu zvučnu izjavu: IDS is back! IDS se vratio! Uz ogromne gužve i hiljade međunarodnih distributera i posetilaca, ovo je bila prilika za sve ame-

šim klijentima jer to čini odlučujuću razliku. Pod motom „Ujedinjeni za bolju dentalnu medicinu“ posetiocima smo ponudili program od 40 sati demonstracija uživo i praktične obuke. Osim toga, svojim smo panel-raspravama dali jasne izjave o temama digitalizacije i održivosti. Možemo pozitivno uticati na živote miliona pacijenata. To možemo samo međusobnom razmenom i bližom saradnjom.“ DT



Postanite naš  
Facebook prijatelj  
Dental Tribune Srbija

IMPRINT  
INTERNATIONAL  
HEADQUARTERS

PUBLISHER AND CHIEF EXECUTIVE  
OFFICER: Torsten OEMUS

CHIEF CONTENT OFFICER:  
Claudia Duschek

Dental Tribune International GmbH  
Holbeinstr. 29, 04229 Leipzig, Germany  
Tel.: +49 341 4847 4302  
Fax: +49 341 4847 4173  
General requests: info@dental-tribune.com  
Sales requests:  
mediasales@dental-tribune.com  
www.dental-tribune.com

Material from Dental Tribune International GmbH that has been reprinted or translated and reprinted in this issue is copyrighted by Dental Tribune International GmbH. Such material must be published with the permission of Dental Tribune International GmbH. **Dental Tribune** is a trademark of Dental Tribune International GmbH.

All rights reserved. © 2023 Dental Tribune International GmbH. Reproduction in any manner in any language, in whole or in part, without the prior written permission of Dental Tribune International GmbH is expressly prohibited.

Dental Tribune International GmbH makes every effort to report clinical information and manufacturers' product news accurately but cannot assume responsibility for the validity of product claims or for typographical errors. The publisher also does not assume responsibility for product names, claims or statements made by advertisers. Opinions expressed by authors are their own and may not reflect those of Dental Tribune International GmbH

**dti** Dental  
Tribune  
International

IMPRINT  
DENTAL TRIBUNE  
SERBIA & MONTENEGRO  
EDITION

IZDAVAČ:

DENTAL MEDIA D.O.O  
(ekskluzivni nosilac licence  
za Srbiju i Crnu Goru)

Bul. Patrijarha Pavla 16A, 21000, Novi Sad  
Tel.: + 381 63 568 605

info@dental-tribune.rs,  
anitabrzakovic@yahoo.com  
www.dental-tribune.rs

GLAVNI I ODGOVORNI UREDNIK:  
dr Anita Brzaković

UMETNIČKI DIREKTOR:  
Snežana Popov

PREVODIJOČ:  
dr Anita Brzaković

ŠTAMPA:  
Futura, Novi Sad

Distribuirana se besplatno u Srbiji i Crnoj Gori  
Dental Tribune se izdaje kvartalno  
Copyright 2006 by Dental Tribune International  
GmbH. All rights reserved.

Materijal od Dental Tribune International GmbH koji je preštampan ili preveden i preštampan u ovom izdanju je zaštićen od strane Dental Tribune International GmbH. Takav materijal mora da bude objavljen uz dozvolu Dental Tribune International GmbH. **Dental Tribune** je zaštitni znak Dental Tribune International GmbH.

Sva prava zadržana. © 2023 Dental Tribune GmbH. Reprodukcion na bilo koji način na bilo kom jeziku, u celini ili delimično, bez prethodnog pismenog odobrenja Dental Tribune International GmbH je izričito zabranjena.

Dental Tribune GmbH čini sve napore da prenese tačno kliničke informacije i novosti o proizvodima od strane proizvođača, ali ne može preuzeti odgovornost za valjanost informacija o proizvodu ili za štamparske greške. Izdavač takođe ne preuzima odgovornost za nazive proizvoda, informacije o proizvodima ili izjave od strane oglašivača. Mišljenja izražena od strane autora su njihova lična mišljenja i ne odlikavaju stavove Dental Tribune International GmbH.

CIP-Katalogizacija u publikaciji  
Biblioteka Matice srpske, Novi Sad

616.31 (05)

Dental Tribune: the World's Dental Newspaper /  
glavni i odgovorni urednik Anita Brzaković. - Vol. 1, No. 1 (avgust 2006) -  
-Novi Sad: Dental Media, 2006-. - 42cm

Četiri puta godišnje  
ISSN 1452-6425

COBISS.SR-ID 215641863

# Ivoclar slavio svoj 100. rođendan s više od 800 učesnika na 9. Maratonu estetske stomatologije u Bukureštu

Ivoclar se ove godine s ponosom osvrće na 100 godina dugu istoriju kompanije. Osnovan u Zürichu 1923. za prodaju veštačkih zuba, Ivoclar se razvio u jednog od vodećih svetskih dobavljača visokokvalitetnih, integrisanih stomatoloških rešenja - savršen razlog za slavlje: na 9. izdanju „Maratona estetske stomatologije“ u izvanrednom FACE Club-u u Bukureštu. Preko 800 učesnika i 12 predavača iz 9 zemalja i 900 minuta predavanja – ponudio je 9. Maraton estetike.

Događaj u FACE Club-u u Bukureštu, koji je opremljen najnovijom kongresnom tehnologijom, raspodan je u tren oka. Nema mnogo događaja ove razmere koji se tu mogu ubrojiti. Gernot Schuller (Senior Director Eastern Europe Ivoclar) i dr Andrea Czimmerman (Country Manager Romania Ivoclar) otvorili su 9. Maraton estetske stomatologije i istaknuli veliki uspeh i dobru poziciju Ivoclara na istočnoeuropskom tržištu. Zajedno s našim jakim distribucijskim partnerom Dentstore-om, omogućeno je nešto ovako izvanredno. Dentstore ima oko 300 zaposlenih, 10000 m<sup>2</sup> skladišta i 77 miliona eura prometa u Rumuniji i Bugarskoj, te je najveći trgovac u istočnoj Europi.

## 12 međunarodnih predavača iz 9 zemalja delili su svoje stručno znanje

Prvi dan događanja započeo je informativnim predavanjem prof. dr Nitzana Bichacha na temu „Kontrola prirodnih i veštačkih interfejsa u zoni osmeha“. Rehabilitacija zuba ili implantata u zoni osmeha uvek je bila izazov. Tokom ta 2 sata učesnici su dobili temeljno upoznavanje s parametrima i tehnikama koje se danas koriste za postizanje idealnih savremenih restauracija u zoni osmeha.

Dr Bichacho objasnio je hirurške i restaurativne pristupe koristeći desetine kliničkih slučajeva kako bi pružio sveobuhvatno razumevanje trenutnih ograničenja i različitih mogućnosti koje su danas dostupne.

## Nema detaljne dijagnoze - nema postupka

Prof. dr Markus Blatz sa Univerziteta Pennsylvania, SAD, održao je uzbudljivu prezentaciju o najnovijim dostignućima u CAD/CAM i keramičkim tehnologijama, koje nude čitav niz novih estetskih, minimalno invazivnih i dugotrajnijih mogućnosti postupaka. Ali koji uslovi moraju biti ispunjeni da bi se postigle te prednosti? Uvek iznova i iznova, prof. Blatz vraćao se osnovnoj nauci i odgovornosti prema pacijentu da je postupak što je moguće manji, a upravo takav koliko je potrebno.

Oglas

Jedan klik.  
Dva postolja.  
Tri puta brže.

NOVO

## PrograScan® PS7

### Simultana velika brzina za savršenstvo

- Skenirajte modele gornje i donje vilice istovremeno za 10 sekundi
- Automatska detekcija svih dodataka
- Generišite svoje 3D modele za 2 minuta

ivoclar.com  
Making People Smile

ivoclar | 100 years

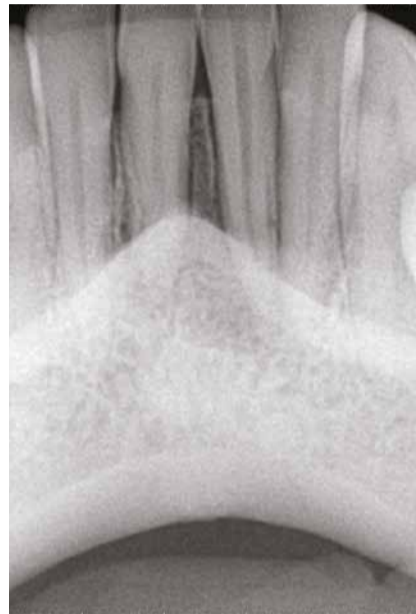# Promovisanje prirodnog vertikalnog rasta kosti - nije mit već stvarnost

Autor: Prof. Adj. dr Philippe Sleiman, Liban

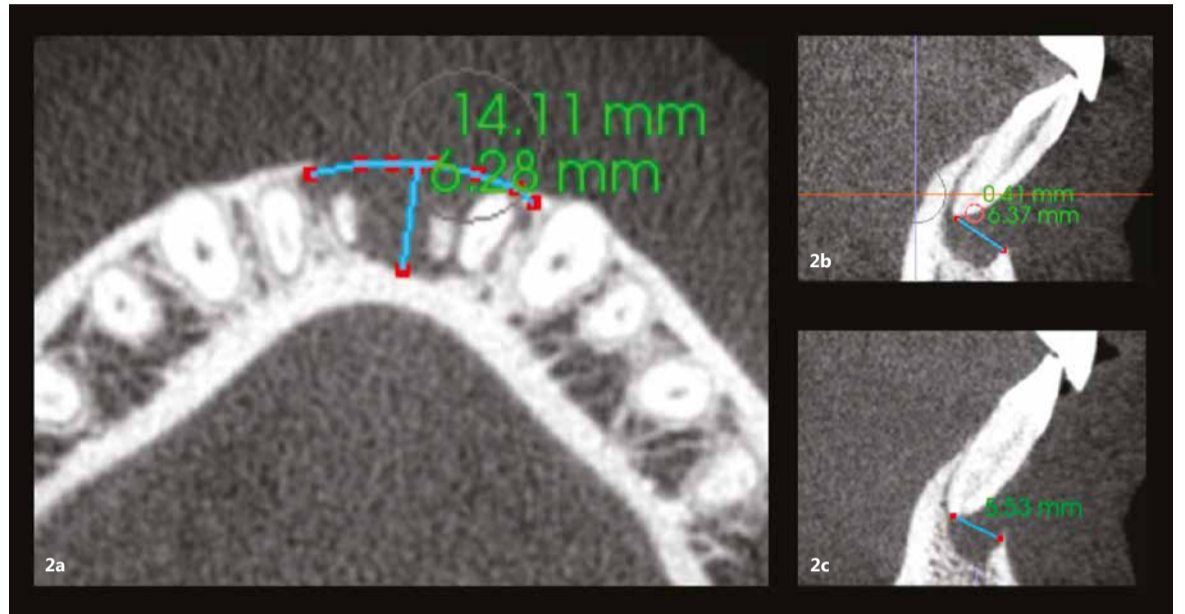
## Uvod

Gubitak koštane mase jedan je od najvećih izazova u stomatologiji. Zapremina kostiju povezana je sa prisustvom prirodnih zuba. Gubitkom svojih sidara, odnosno zuba, kost će postepeno da se resorbuje, a mala je verovatnoća da ova pojava može da se drži pod kontrolom. Isto se dešava i prilikom bakterijske invazije u slučaju parodontalne bolesti. Mnogi zubi se smatraju beznačajnim zbog vertikalnog gubitka kosti, ponekad u kombinaciji i sa horizontalnim gubitkom kosti.

Ovaj članak ima za cilj da pruži nadu za takve slučajeve. Predstavljena tehnika je zasnovana na tehnici nulte apikotomije, koja tretira probleme apikalne ciste u dva dela: prvi problem se tiče unutrašnjeg kanala korena, koji se rešava terapijom korenskih kanala, a drugi problem je u



Sl. 1: Radiografija pacijentkinje pre operacije.



Sl. 2a-c: Horizontalni prikaz i-CAT skeniranja koji pokazuje veliki defekt kosti (a). Vertikalni pogledi na oba centralna sekutića koji pokazuju gubitak kosti (b i c).

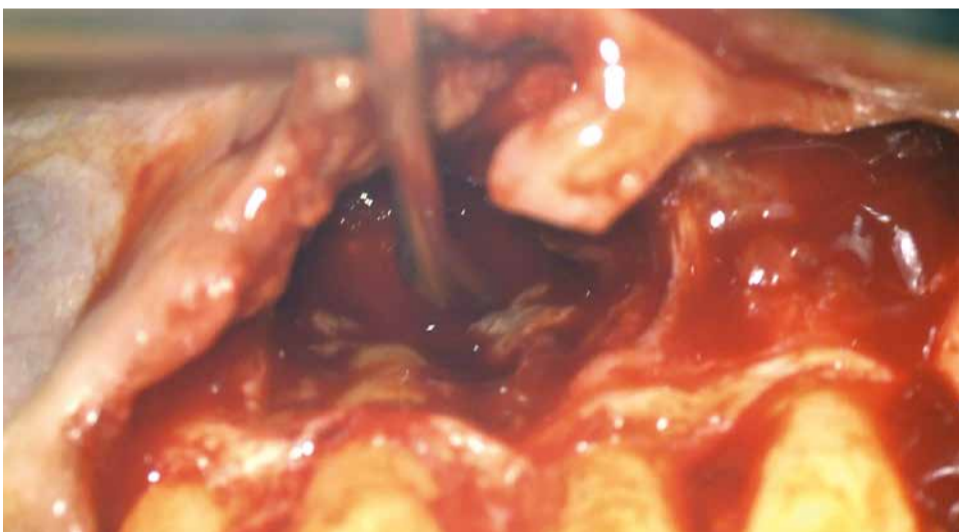
vezi sa samom cistom i otkrivenim delom korena unutar ciste.

Tehnika nulte apikotomije zasnovana je na održavanju integrite-

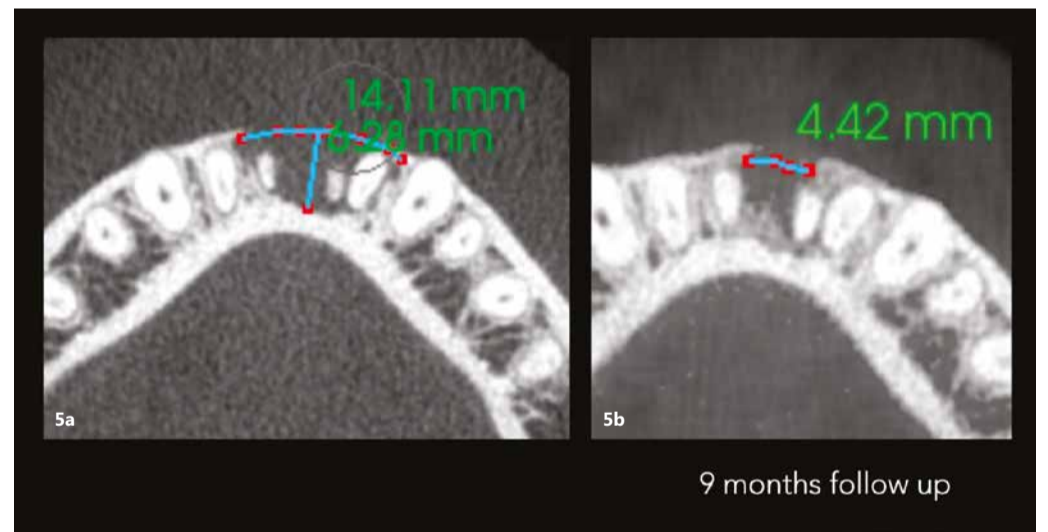
ta kanala korena i lečenju otkrivenog dela korena. Glavni izazov su bakterije prisutne na spoljnoj površini korena, za koje se 1% limunske kiseline glatko nanosi mikro-četki-

com na otkriveni deo korena nakon uklanjanja ciste. Ova limunska kiselina eliminiše bakterije koje su se nakupile na površini. Neophodno je biti posebno oprezan da se ne

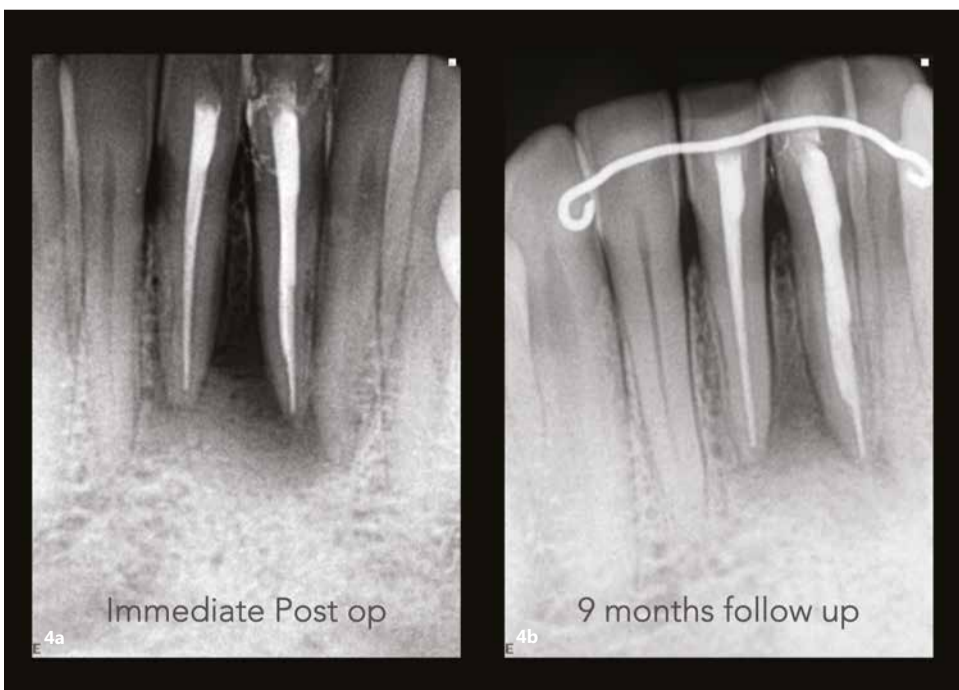
zagrebe koren zuba. Sledeći korak je obilno ispiranje sterilnom vodom za irigaciju tj. ispiranje kiseline. Nakon toga se mikro-četkicom nanosi 17% EDTA kako bi se popravio pa-



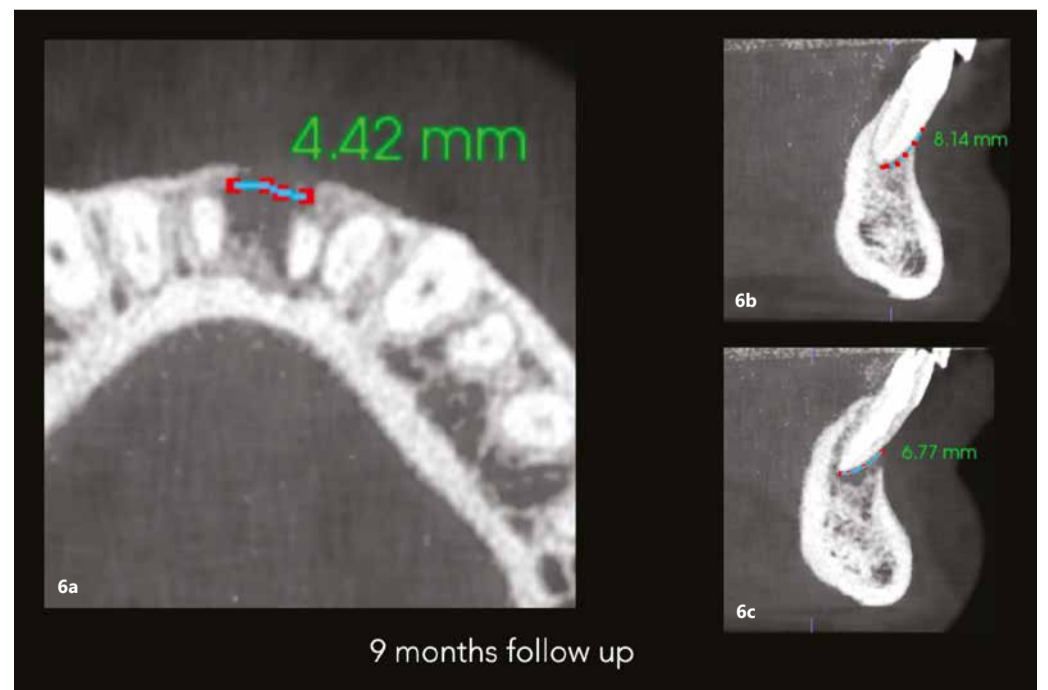Sl. 3: Tehnika nulte apikotomije izvedena na oba centralna sekutića.



Sl. 5a i b: Poređenje horizontalnih prikaza i-CAT skeniranja snimljenih pre operacije (a) i nakon devetmesečnog praćenja (b).



Sl. 4a i b: Rendgenski snimci koji pokazuju neposrednu postoperativnu situaciju (a) i situaciju nakon devetmesečnog praćenja (b).



Sl. 6a-c: Horizontalni pogled na i-CAT skeniranje snimljeno na kontroli nakon devet meseci koja pokazuje defekt kosti od samo 4,42 mm (a). Vertikalni pogledi na oba centralna sekutića pokazuju zarastanje kosti ispod vrhova i kost koja raste vertikalno na bukalnom aspektu (b & c).

rodontalni status jer se ćelije ligamena čuvaju ovom tehnikom. EDTA treba ostaviti da deluje 1 minut, nakon čega sledi obilna irigacija sterilnom vodom. Ovaj pristup stvara bezbedno okruženje za ćelije parodontalnog ligamenta da ponovo izrastu preko izloženog dela korena zuba, stvarajući „skelu“ za kost na kojoj će ponovo rasti reformisanim parodontalnog ligamenta i na taj način sprečiti spoljašnju resorpciju ili ankilozu i promovisati vertikalni i horizontalni ponovni rast kostiju.

### Prezentacija slučaja

Mlada pacijentkinja, manekenka kojoj je mnogo stalo do njenog izgleda i želi da izgleda prirodno, došla je u našu ordinaciju sa otokom donje vilice ispod dva centralna sekutića. Po konsultaciji sa našim parodontologom i protetičarom, džep širine preko 20 mm, koji se prostire od jednog centralnog sekutića do drugog, otkriven je, ukazujući da je cela kortikalna ploča nestala. Ovo, zajedno sa Klasom III pokretljivosti oba centralna sekutića, bila je „crvena zastavica“ za parodontologa. U testiranju vitalnosti zuba, dva centralna sekutića nisu reagovala na hladni test dok su preostali zubi bili normalni. Na rendgenskom snimku problem nije bio vidljiv (Sl. 1). I-CAT skeniranje je napravljeno da bi se bolje razumeo problem. Skeniranje je prikazalo horizontalni i vertikalni pogled na leziju. Horizontalni pogled je pokazao gubitak i kortikalne i trabekularne kosti od levog centralnog sekutića do desnog bočnog sekutića, ukupne dužine skoro 14,11 mm i dubinom od 6,28 mm (Sl. 2a). Vertikalni pogled nam je pokazao da nema kosti na bukalnom aspektu i da nema kosti ispod centralnih sekutića skoro do nivoa vrha zuba (Sl. 2b i c). Došlo je i do horizontalnog gubitka kosti od 5,5 mm do 6,3 mm. Ovo je bila situacija koja se često smatrala beznačajnom, a spasavanje ovih zuba izgledalo je nemoguće.

Pacijentkinja nije bila zadovoljna ovom prognozom. Pitao sam je da mi ispriča priču o tim zubima da bih shvatio razlog za leziju. Ispričala je da je mnogo pre ove posete stomatologu zadobila frontalnu traumu donje vilice. Zaključio sam da je nekoliko godina bolovala od traumatske ciste. Predložio sam da izvedem tehniku nulte apikotomije, nadajući se da ću joj sačuvati zube, ali sam objasnio rizik od neuspeha,

pošto je gubitak kosti bio veoma uznapredovao.

U jednoj sesiji urađena je terapija kanala korena oba centralna sekutića, podignut je režanj, cista je bila pažljivo uklonjena i površinski tretman oba korena je obavljen pažljivo (Sl. 3). Tokom postupka je neophodno da područje rada bude dobro hidrirano da bi se ćelije zadržale žive. Urađeno je čvrsto i uredno ušivanje, stavljen je tvrdi držač (ritejner) i proveren zagriz. Tvrdi držač je zamenjen posle šest nedelja mekim. Pacijentkinji su prepisani antibiotici sedam dana, ibuprofen nekoliko dana i bezalkoholna vodica za ispiranje usta s kojim je trebala da započne sedam dana nakon operacije.

Nedelju dana posle operacije, šavovi su uklonjeni i postavljen je finalni ispuni u obe pristupne šupljine centralnih sekutića. Urađena je radiografija neposredno nakon operacije, kao i snimak nakon devet meseci od intervencije. Poređenje snimaka pokazalo je apoziciju kosti između dva centralna sekutića (Sl. 4). I-CAT skeniranje je takođe napravljeno u devetomesečnom period praćenja kako bi se proverio rast kostiju. Horizontalni pogled, uzet na istom nivou kao i preoperativno, jasno je pokazao smanjenje zazora sa 14,11 mm na 4,42 mm. Isti trend u lečenju (Sl. 5) pokazao je vertikalni pogled - kost na bukalnoj ploči je rasla prema korenu vertikalno (Sl. 6) skoro 8,2 mm visine tako da je kost bila vraćena i u direktnom je kontaktu sa korenovima zuba. Zaista, kada se obezbedi „skela“ na kojoj može da raste, kost može rasti u svim pravcima, uključujući i vertikalno, gde je postojao otvoreni parodontalni džep.

Ovo je glavna prednost ove tehnike. Ne koristi se materijal za koštani graft niti je postavljena membrana. Perosteum je bio u odličnom stanju, a za mene je to bila najbolja membrana koju bih mogao da poželim.

Poređenje i-CAT skenova napravljenih pre operacije i nakon devetomesečnog i 18-mesečnog praćenja pokazalo je potpunu regeneraciju kortikalne i trabekularne kosti sa velikim biološkim detaljima, pokazujući čak i frenum (Sl. 7 i 8). Preoperativni prikaz kosti jasno je pokazao preoperativni veliki horizontalni i vertikalni defekt kosti i otvoreni parodontalni defekt, a sada se na tom mestu može videti lepo regenerisana

kost prirodnog izgleda i nastanak mandibularnog nerva. Na sreću, kost je nastavila da raste vertikalno (Sl. 9).

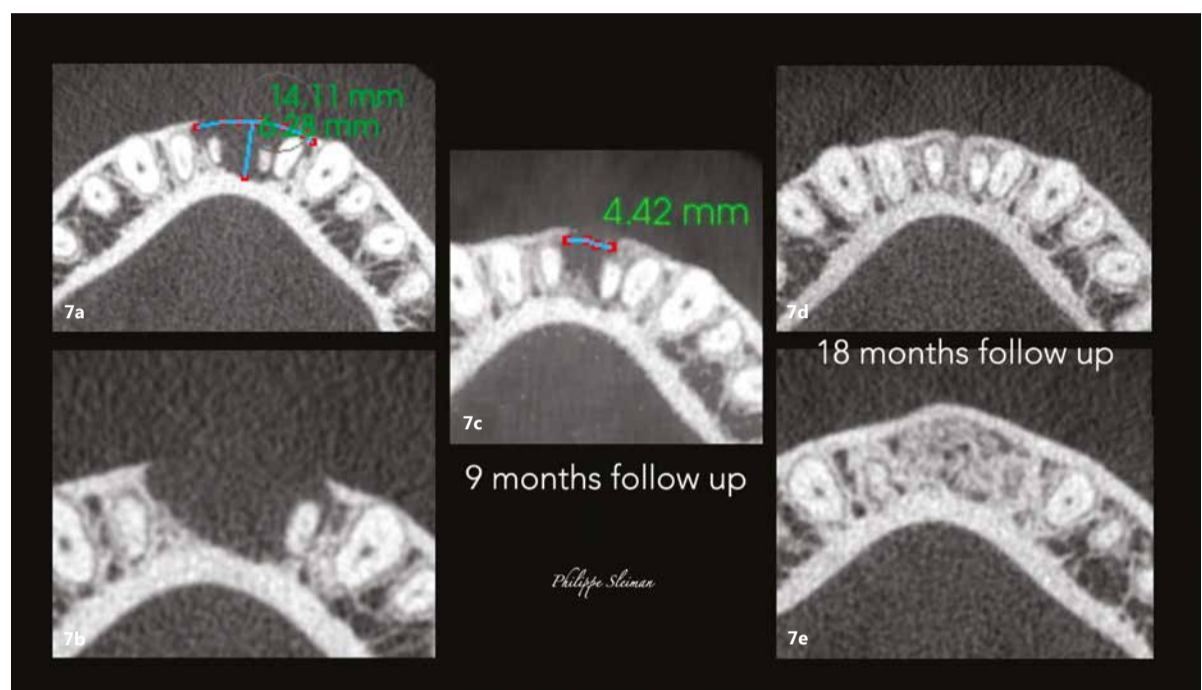struktura i još nismo „otključali“ sve svoje misterije. Nije potreban komplikovan tretman da bi dobili rezul-

tate koje želimo. Jednostavan ciljni tretman je ono što je potrebno u biološkom pristupu. DT

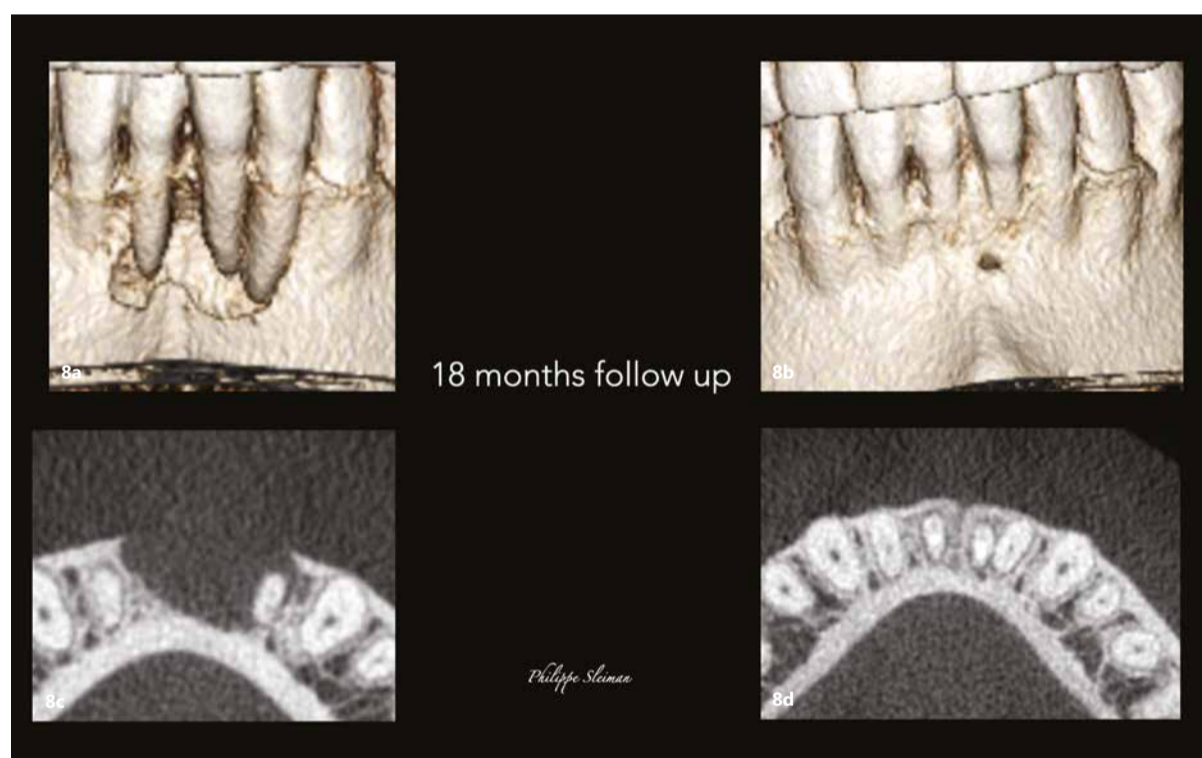
### Zaključak

Ljudsko telo nikada ne prestaje da nas zadivljuje. To je veoma složena

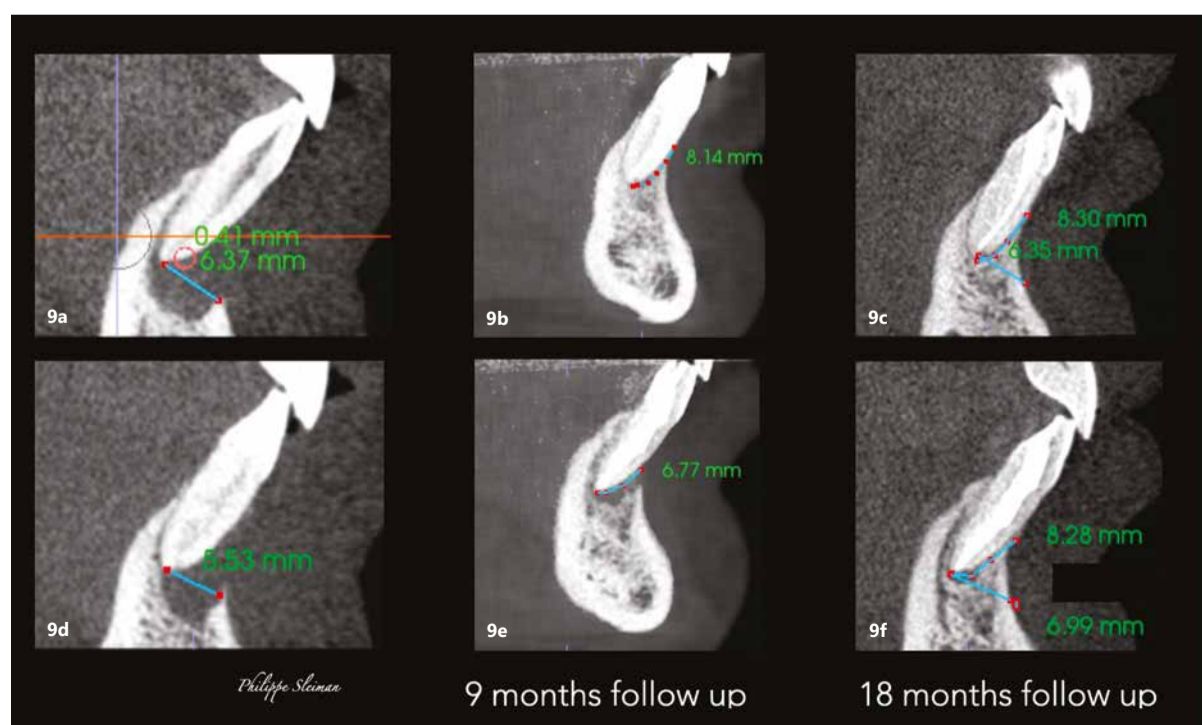
Ovaj članak je objavljen u časopisu roots - international magazine of endodontics vol. 19, issue 01/2023.



Sl. 7a-e: Poređenje horizontalnih prikaza i-CAT skeniranja snimljenih pre operacije (a i b) i tokom devetomesečnog praćenja (c) i 18-mesečnog praćenja (d i e), koji pokazuje potpuno zarastanje područja.



Sl. 8a-d: Poređenje kostiju i horizontalnih prikaza preoperativnog (a i b) i 18-mesečnog praćenja i-CAT skeniranja (c i d) u vezi sa zarastanjem kosti i zatvaranjem džepa.



Sl. 9a-f: Poređenje vertikalnih prikaza i-CAT skeniranja snimljenih pre operacije (a i b) i tokom devetomesečnog praćenja (c i d) i 18-mesečnog praćenja (e i f) pokazujući kontinuirani rast kosti vertikalno.



### Kontakt

Prof. Adj. Philippe Sleiman je docent na Fakultetu stomatološke medicine na Univerzitetu u Bejrutu u Libanu i vanredni profesor na Adams školi stomatologije Univerziteta Severna Karolina u Čepel Hilu u SAD. Može se kontaktirati na profsleiman@gmail.com.

# Dugačko i zakrivljeno! Dve reči koje endodonti vole!

Izveštaj o kliničkom slučaju

Autor: Dr Joao Meirinhos,  
Portugal

## Početna situacija

Pacijent muškog pola starosti 58 godina upućen je od drugog kolege zbog anatomske izazovne situacije na zubu 36. Kao nehirurški plan lečenja predložena je endodontska terapija.

## VDW proizvodi koji su korišćeni

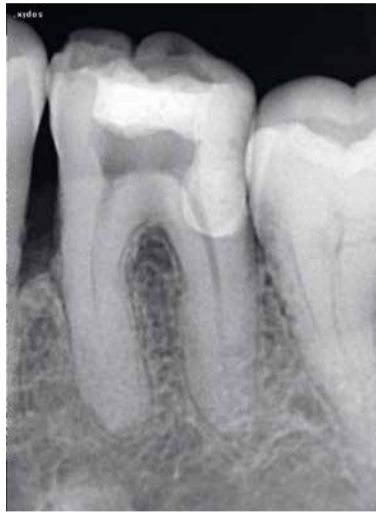RECIPROC blue, C-Pilot, R-Pilot, VDW.ULTRA, CAVI (VDW Endo ultrazvučni nastavak)

## Opis tretmana

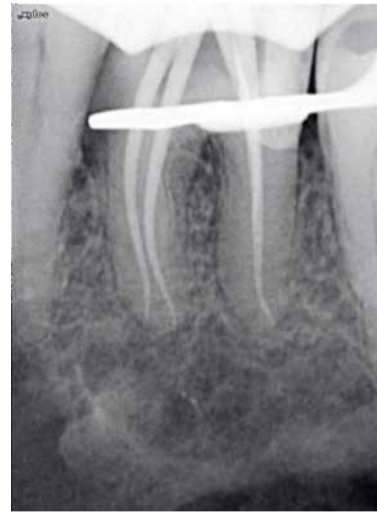Tretman je započet uspostavljanjem pristupa sa VDW Endo ultrazvučnim nastavcima (CAVI 2) i određivanjem lokacije svih otvora kanala korena zuba.

Zatim se pažljivom instrumentacijom da bi se sprečile bilo kakve blokade, koristila kombinacija ručnih kanalskih instrumenata (C-Pilot 8 & 10) sa R-Pilot da bi se napravio najbolji mogući ulazni pristup.

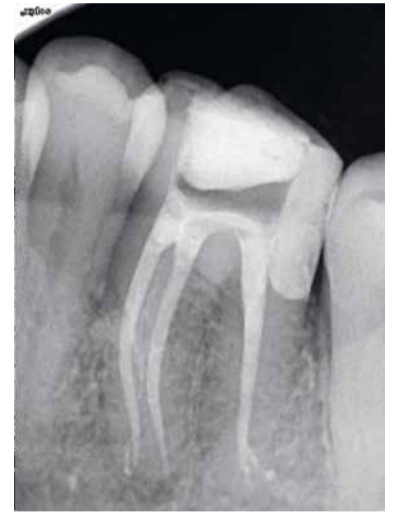Sva tri kanala su apikalno oblikovana do 25.08 (RECIPROC blue R25). Zub je očišćen, dezinfikovano, ispu-



Preoperativna radiografija.




Zub nakon oblikovanja sa ugrađenim master konusima.




Postoperativna radiografija.

Oglas




Endo  
Easy  
Efficient




## Reciproc family

Take the one  
that fits best



**RECIPROC<sup>®</sup> blue**

Univerzalan i fleksibilan instrument za većinu slučajeva.



**RECIPROC<sup>®</sup>**

Instrument posebno efikasan za retreatman.

[vdw-dental.com](http://vdw-dental.com)

njen toplom gutaperkom. Bočni kanal je postao vidljiv, što se može postići samo efikasnom irigacijom. Preporučena je restauracija sa prekrivanjem kuspalnog dela zuba.

Uradili smo tretman u jednoj poseti. **DT**

## Povezane studije i članci

Ansari, I., Maria, R. Managing curved canals. Contemporary Clinical Dentistry. Apr 3(2):237-41 (2012).

Yared, G. A new concept in canal preparation. British Dental Journal. 214, 316 (2013).

[vdw-dental.com/reciproc-family](http://vdw-dental.com/reciproc-family)

## O autoru



### Dr Joao Meirinhos

DDS, M.Sc, iz Portugala. Specijalizaciju endodoncije pohađao na Univerzitetu u Lisabonu od 2016. do 2019. Predavač na predmetu Osnovna i napredna endodoncija u RPCendo. Autor i koautor naučnih članaka publikovanih u domaćim i međunarodnim časopisima (IEJ, JOE, EEJ, GIE, SPEMD).

Član Portugalskog udruženja za endodontologiju, Evropskog udruženja endodontologije (ESE) i srebrni član udruženja Style Italiano Endodontics.

VDW<sup>®</sup> Endo  
Easy  
Efficient

Poslednjih 15 godina zabeležen je ogroman napredak u oblasti endodoncije. VDW dental, inovativni proizvođač, značajno je doprineo ovom tehničkom napretku. Istovremeno, pacijenti su počeli da pridaju veći značaj očuvanju svojih prirodnih zuba. Broj endodontskih tretmana širom sveta je u velikoj meri porastao i još uvek je u porastu.

Savremena endodoncija koristi koncepte koji uz pomoć aparata značajno podižu kvalitet lečenja. Manje koraka u proceduri i skraćeno vreme lečenja ne samo da olakšavaju posao stomatologu, već takođe pomažu da tretmani budu izdržljiviji za pacijente. Kao specijalista u oblasti endodoncije sa 150 godina iskustva u istraživanju i razvoju, VDW Dental je vodeća snaga u uvođenju inovativnih endodontskih koncepta.

Više informacija na <https://www.vdw-dental.com>

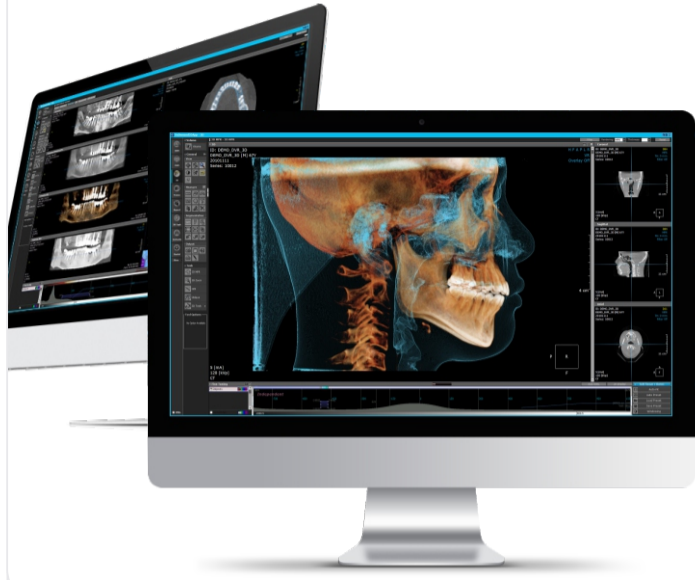ДОБРОДОШЛИ У



СВЕТ ДИГИТАЛНОГ  
ИМИЦИНГА

Шуматовачка 132/1, Београд  
тел./2836-786, 2836-787

office@timco.rs  
stomatologija.timco.rs



**OnDemand3D**  
THE BEST IN DIGITAL DENTISTRY



**DEXIS™**



**zumax**

**MEDIT**



**MEDIT i700 wireless**

**SprintRay**



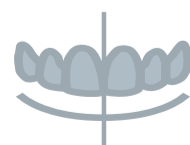**exocad**



DentalCAD



ChairsideCAD



Smile Creator



exoplan

# Obimno istraživanje povezuje parodontitis i upalna crvena oboljenja

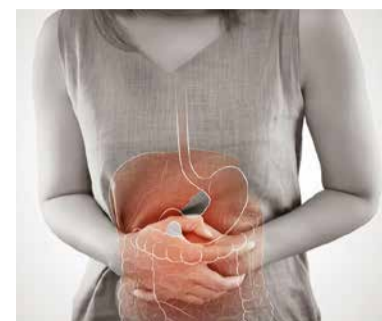Autor: Franziska Beier,  
Dental Tribune International

MALMÖ, Švedska: Iako su prethodna istraživanja sugerisala poveza-

nost između parodontitisa i upalnih bolesti creva (IBD), njihov odnos i uticaj nisu istraženi u potpunosti. U opsežnom istraživanju, prvom takve vrste u evropskoj po-

pulaciji, istraživači sa Univerziteta Malmö, u saradnji s drugim istraživačima iz Evrope, pronašli su dokaze za snažnu vezu između ova dva oboljenja.

IBD je grupa upalnih poremećaja gastrointestinalnog trakta, prvenstveno Kronove bolesti i ulceroznog kolitisa. Incidencija IBD-a raste u svetu, a od njega pati više od



Parodontitis i upalna oboljenja creva su hronične upalne bolesti sa sličnim složenim patogenima. (Foto: Emily frost/Shutterstock)

1,3 miliona ljudi u Evropi. Njegov uzrok ostaje nepoznat, ali se smatra da je odgovoran neprikladan imunološki odgovor.

Parodontitis i IBD su hronična upalna oboljenja sa slično složenim patogenima. „Oba ova oboljenja se mogu opisati kao snažna preterana reakcija imunološkog sistema protiv teoretski relativno blagog bakterijskog okidača. Možemo reći da imunološki sistem napada sopstveni organizam“, objasnio je koautor prof. Andreas Stavropoulos s Odontološkog fakulteta u univerzitetkom saopštenju za javnost.

Studija je provedena u Danskoj, a na podatke prikupljene putem internetskog upitnika odgovorilo je oko 1100 pacijenata s IBD-om (od kojih je otprilike polovina imala Crohnovu bolest, a ostatak ulcerozni kolitis) i oko 3400 kontrolnih ispitanika bez IBD.

Procena anketnih odgovora pokazala je da su pacijenti sa IBD-om imali veću verovatnoću za lošije ukupno stanje zuba i gingive i da imaju teški parodontitis. Oni pacijenti kojima je dijagnostikovana Kronova bolest davali su podatke o lošijem oralnom zdravlju od onih kojima je dijagnostikovana ulcerozni kolitis i imali su veće izgleda da su izgubili više zuba od kontrolne grupe.

„Studija pokazuje da pacijenti s IBD-om imaju više parodontitisa i manje zuba u poređenju s ljudima bez IBD. Takođe se iz istraživanja može videti da pacijenti sa IBD-om i parodontitisom imaju pogoršano crevno oboljenje sa većom aktivnošću od pacijenata sa IBD-om koji nemaju problema sa oralnim zdravljem“, komentarisao je prof. Stavropoulos.

Na osnovu rezultata ove studije, istraživački tim je zaključio da pacijente sa IBD treba držati pod budnim nadzorom kako bi se sprečio razvoj parodontitisa i/ili usporilo njegovo napredovanje. „Isto tako može biti važno da terapija parodontitisa ima pozitivan uticaj na terapiju IBD“, naglasio je prof. Stavropoulos.

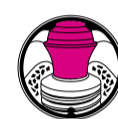Ovo istraživanje pod nazivom „Prevalencija parodontitisa u bolesnika s ulceroznim kolitisom i Crohnovom bolešću - PPCC: Studija kontrole slučaja“, objavljeno je u časopisu *Journal of Clinical Parodontology* u decembru 2022. godine. [DT](#)

Oglas

## NAKON PLATFORM-SWITCH-INGA

# Bone Growth Concept

Prava kombinacija oblika, površine i pozicije implantata dovodi do rasta kosti na backtaper-u kako su naučna istraživanja i dnevna klinička praksa već dokazale.



Bone Growth Concept



### Backtaper - Evolucija Platform-Switch-inga

Platform-Switch se sam dokazao u modernoj implantologiji. Backtaper je sada dodatni element koji dozvoljava više prostora tvrdom i mekom tkivu da se pripoje, za razliku od koničnih i cilindričnih oblika implantata (kao što prikazuje slika ispod).



### Subkrestalna pozicija

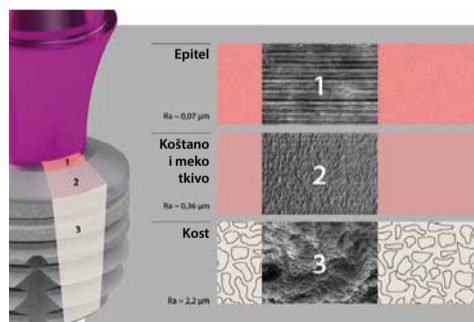
Klinička iskustva su pokazala da dodatni prostor omogućen backtaperom može biti povećan postavljanjem copaSKY implantata subkrestalno.

Tanak konkavni oblik abutmenta omogućava više prostora za pripoj mekog tkiva i rast kosti na backtaper-u. Ovo je potvrđeno u skorašnjim mnogobrojnim studijama više kliničkih centara.

### Mikrostrukturalna površina

Mikrostrukturalna površina podržava rast kosti i vezivnog tkiva.

Kada je ivica backtaper-a pozicionirana subkrestalno otvara se mogućnost postavljanja kosti direktno na njega, čime se sprečava prerastanje mekog tkiva u prostor za kost. Time se pospešuje oseointegracija. Zahvaljujući minimalističkom dizajnu pokrovnog šrafa periimplantno tkivo oko backtaper-a se ne iritira prilikom otvaranja implantata. Bilo koja novoformirana kost na pokrovnom šrafu se lako otklanja oštrom ekskavatorom.

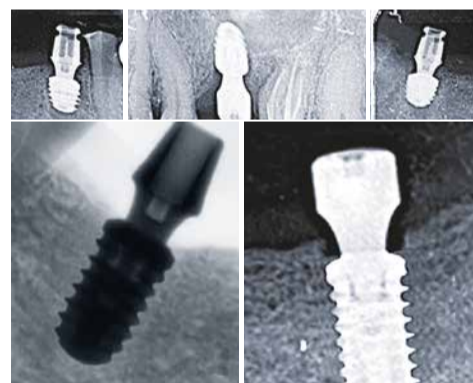

### Impresivne kliničke studije

Rezultati kliničkih studija su veoma uverljivi. Nezavisno od kliničke indikacije novonastala kost se stvara i kod restauracije jednog zuba i restauracije bezube vilice prema konceptu SKY fast & fixed terapije. Vertikalna dimenzija alveolarnog grebena je očuvana zahvaljujući novonastaloj kosti na backtaper-u čime se umanjuje potreba za modelacijom kosti.

Koncept rasta kosti je precizno predstavlja unapređenje platform switching-a:

Dizajn implantata i abutmenta, mikrostruktura backtaper-a i subkrestalno pozicioniranje copaSKY implantata sinergijski ne samo da sprečavaju gubitak kosti, već podržavaju stvaranje nove kosti, koja u potpunosti prekriva implant.



## Bone Growth Concept

- **Backtaper** – više mesta za kost i meko tkivo
- **Mikrostrukturalna površina** – pospešuje oseointegraciju i pripoj mekih tkiva
- **Subkrestalna pozicija** – podržava rast koštanog tkiva



Skenirajte QR code za više informacija



DENTAL INNOVATIONS  
SINCE 1974

bredent



# Istraživači koriste generativnu veštačku inteligenciju za dizajniranje realističnih zubnih krunica

Autor Iveta Ramonaite,  
Dental Tribune International

HONG KONG: CAD/CAM tehnologija je značajno poboljšala produktivnost izrade zubnih proteza, ali i dalje ima svoje nedostatke kada je u pitanju dizajn krunica. Koristeći metod učenja veštačke inteligencije (AI), istraživači sa Stomatološkog fakulteta Univerziteta u Hong Kongu kreirali su algoritam za personalizovani dizajn zubnih krunica visoke preciznosti koji bi se koristio za proizvodnju krunica koje liče na morfologiju i biomehaniku prirodnih zuba.

Prema istraživačima, CAD/CAM radni tok je značajno poboljšao stomatologiju, ali je i dalje radno intenzivan i dugotrajan, posebno zbog potrebe za prilagođavanjem za svakog pacijenta, uprkos tome što CAD softver koristi biblioteku zuba za pomoć u generisanju protetskog dizajna i stvara opasnosti

po zdravlje i životnu sredinu tokom procesa 3D štampanja i mlevenja. CAD/CAM prepravke su često neophodne zbog marginalnih neslaganja, a dizajn može uticati na biomehaničke performanse, a samim tim i na vek trajanja krunice zbog trošenja. Iz tog razloga, potrebno je osmisliti program koji će biti alat za dizajn krunice koji će se baviti rešavanjem ovih problema.

U ovoj naučnoj studiji, istraživači su obučili algoritam na 600 setova digitalnih odlivaka mandibularnih drugih premolara i njihovih susjednih i antagonističkih zuba i testirali ga na dodatnih 12 setova podataka da bi se dobilo 12 krunica. Zatim su uporedili prirodne druge premolare sa dizajnom koji je kreirao njihov algoritam, koristeći CEREC softver i tehničara koji koristi CAD program. Oni su posmatrali morfološke parametre 3D sličnosti, ugao kvržice i broj i površinu oklu-

zalnih kontaktnih tačaka. Takođe su podvrgli dizajne realizovane na računaru u litijum disilikatu biomehaničkim simulacijama trošenja na osnovu fiziološke okluzalne sile.

„Tokom procesa obuke, algoritam je naučio morfološke karakteristike prirodnih zuba, tako da može da dizajnira zubne krunice uporedive sa prirodnim zubom – i morfološki i funkcionalno“, navodi se u saopštenju za javnost vodeći autor dr Hao Ding, postdoktorski saradnik iz primenjenih oralnih nauka i zajednice stomatološke zaštite na Univerzitetu.

Generativne AI dizajnirane krunice imale su najmanje 3D neslaganje, najbliži ugao kvržice i slične okluzalne kontakte u poređenju sa prirodnim zubima. Utvrđeno je da u litijum silikatu krunice dizajnirane od veštačke inteligencije imaju očekivani životni vek sličan životnom veku

prirodnih zuba. Prema istraživačima, druge dve metode dizajniranja zubnih krunica proizvele su krune koje su bile ili prevelike ili suviše tanke i nisu uspele da dostignu isti životni vek kao prirodni zubi.

„Ovo pokazuje da [algoritam] može da se koristi za dizajniranje personalizovanih zubnih krunica sa visokom preciznošću koje ne samo da mogu da oponašaju i morfološku i biomehaniku prirodnih zuba, već i da rade bez ikakvog dodatnog finog podešavanja od strane čoveka, čime mogu da se uštede dodatni troškovi ulaganja u proizvodni proces“, dodao je viši istraživač dr Džejms Tsoi, vanredni profesor nauke o zubnim materijalima na Univerzitetu.

„Mnogi pristupi veštačkoj inteligenciji dizajniraju „sličan“ proizvod, ali verujem da je ovo prvi projekat koji funkcionalizuje AI zasnovanu na podacima u pravu sto-

matološku aplikaciju. Nadamo se da će ova pametna proizvodna tehnologija biti odskočna daska za pokretanje industrije 4.0 u stomatologiji, koja je od vitalnog značaja za suočavanje sa izazovima starenja društva i nedostatka stomatološkog osoblja u Hong Kongu“, rekao je dr Tsoi.

U toku su klinička ispitivanja za korišćenje generativne AI za zubne krunice. Pored toga, istraživači rade na proširenju primenljivosti alata na druge zubne nadoknade, kao što su delimične i totalne proteze.

Ovo istraživanje pod nazivom „Morphology and mechanical performance of dental crown designed by 3D-DCGAN“ objavljeno je u onlajn izdanju časopisa *Dental Materials* u martu 2023. godine. <sup>DT</sup>

[www.dental-tribune.rs](http://www.dental-tribune.rs)

## Preterano krvarenje: važnost uzimanja anamneze u stomatologiji

Autor: Iveta Ramonaite,  
Dental Tribune International

SIDNEJ, Australija: Uzimanje detaljne anamneze je od vitalnog značaja jer pomaže u prepoznavanju stanja koja mogu da utiču na stomatološko lečenje, a time se i smanjuje rizik od potrebe za hitnom medicinskom pomoći pacijentu. Osim toga, pomaže u prepoznavanju oralnih manifestacija sistemskih bolesti. S obzirom na to da određeni lekovi i dodaci prehrani koje pacijenti uzimaju takođe mogu povećati rizik od krvarenja tokom stomatološke terapije, predsednik Australijskog stomatološkog udruženja (ADA) dr Stephen Liew upozorio je doktore dentalne medicine da ne podcenjuju važnost uzimanja i evidentiranja istorije bolesti pacijenata kako bi se poboljšali ishodi lečenja, ali je i upozorio na opasnosti nepoznavanja istorije bolesti pacijenta.

Prema ADA, dve trećine Australijanaca redovno uzima komplementarne lekove. Dokazi sugerišu da su određeni dodaci prehrani i biljni lekovi, kao npr. kurkuma, đumbir, beli luk, ginko biloba, ginseng, glukozamin, ulje noćurka i riblje ulje, faktori rizika za krvarenje pacijenata. Osim toga, neki lekovi koje propisuju lekari, kao što su antidepresivi, nesteroidni antiinflamatorni lekovi i razređivači krvi, kao i određene kombinacije lekova, mogu pojačati krvarenje.

„Doktori dentalne medicine ponekad leče ljude ne poznajući

celi niz lekova, komplementarnih lekova ili suplemenata koje pacijenti uzimaju jer mnogi nisu svesni važnosti deljenja ovih vitalnih informacija sa svojim lekarima“, komentarisao je dr Liew. „To može da bude problematično kada izvodimo postupak u kojem je potrebno kontrolisati krvarenje, kao što je vađenje zuba“, dodao je.

Uzimanje potpune anamneze tokom prve posete pacijenta je ključni korak u proceni pacijenta. Sadrži informacije o porodičnoj anamnezi, prošlim operacijama i zahvatima, bolestima te trenutnim i prethodno uzimanim lekovima. To je kamen temeljac sigurnog i uspešnog lečenja, kao i personalizovanog tretmana. „Radi se o otvorenom odnosu punom poverenja između kliničara i pacijenta“, komentarisao je dr Liew.

Prema ADA, njeni članovi dobijaju redovnu obuku i ažuriranja o tome kako različiti lekovi deluju u organizmu i kako međusobno deluju jedni na druge, a imaju i pristup farmaceutskom savetniku koji može da odgovori na pojedinačne situacije.

„Ponekad to može značiti savetovanje pacijenta da prestane da uzima određene lekove na određeno vreme – u dogovoru sa svojim lekarom – pre stomatološkog zahvata koji bi mogao da rezultira krvarenjem.“ <sup>DT</sup>

Oglas

**SKY**  
fast & fixed

**TIMSKI RAD**  
BRZO. USKLAĐENO. EFIKASNO.

Zajedno do uspeha:  
za predvidive i  
ubedljive rezultate  
kod rekonstrukcije bezubih vilica!  
HELBO - neizostavan u implantologiji.

aPDT  
disinfection

LLLT  
biomodulation

HELBO  
PHOTODYNAMIC THERAPY

Dokazan uspeh bez  
neželjenih efekata  
više od 25 godina

Scan QR Code  
for more information!

Mistake and subject to change reserved

DENTAL INNOVATIONS  
SINCE 1974

breident

BREIDENT doo · Dubljanska 25 · Beograd · T: +381 11 2430 295 · www.breident.com