

DENTAL TRIBUNE

The World's Dental Newspaper · Spanish Edition

PUBLICADO EN MADRID

www.dental-tribune.com

No. 5, 2013 VOL. 8

Los grandes
Speakers

SDI

Salón Dental de la Implantología

www.salondentaldeimplantes.com



DENTAL TRIBUNE
El periódico dental del mundo
www.dental-tribune.com

Publicado por Dental Tribune International

DENTAL TRIBUNE
SPAIN

Director General
Rafael López Gómez
rafael@ripano.es

Administración
Karina Dávila - karina@ripano.eu

Diseñador Gráfico
Francisco Soriano - francisco@ripano.es

Ripano
EDITORIAL MÉDICA

Editado por Ripano, S.A.
Ronda del Caballero de la Mancha, 155 - 28054
Madrid (España)
Telf. (+34) 913 721 377-Fax: (+34) 913 720 391
www.ripano.eu / www.ripano.es

Para contratar publicidad, diríjase a Ripano S.A.

DENTAL TRIBUNE
Hispanic & Latin America Edition

Edición mensual que se distribuye 40.000 odontólogos latinoamericanos y a los profesionales hispanos que ejercen en Estados Unidos.

Dental Tribune Study Club

El club de estudios online de Dental Tribune, avalado con créditos de la ADA-CERP, le ofrece cursos de educación continua de alta calidad. Inscríbese gratuitamente en www.dtstudyclubspanish.com para recibir avisos y consulte nuestro calendario.

DT International

Licensing by Dental Tribune International

Group Editor: Daniel Zimmermann
newsroom@dental-tribune.com
+49 341 48 474 107

Clinical Editor Magda Wojtkiewicz
Online Editor Yvonne Bachmann
Claudia Duschek
Copy Editors Sabrina Raaff
Hans Motschmann

Publisher/President/CEO Torsten Oemus
Director of Finance Dan Wunderlich
Business Development Claudia Duschek
Media Sales Managers

Matthias Diessner (Key Accounts)
Jan Agostaro (International)
Melissa Brown (International)
Peter Witteczek (Asia Pacific)
Maria Kaiser (USA)
Weridiana Mageswki (Latin America)
Hélène Carpentier (Europe)

Marketing & Sales Services Esther Wodarski
Nicole André

Accounting Karen Hamatschek / Anja Maywald
Executive Producer Gernot Meyer

Dental Tribune International

Holbeinstr. 29, 04229 Leipzig, Germany
Tel.: +49 341 4 84 74 502 | Fax: +49 341 4 84 74 173
www.dental-tribune.com | info@dental-tribune.com

Regional Offices
ASIA PACIFIC

Dental Tribune Asia Pacific Limited
Room A, 20/F, Harvard Commercial Building,
105-111 Thomson Road, Wanchai, Hong Kong
Tel.: +852 5113 6177 | Fax: +852 5113 6199

THE AMERICAS

Dental Tribune America
116 West 25rd Street, Ste. 500, New York, N.Y.
10011, USA
Tel.: +1 212 244 7181 | Fax: +1 212 224 7185

La información publicada por Dental Tribune International intenta ser lo más exacta posible. Sin embargo, la editorial no es responsable por las afirmaciones de los fabricantes, nombres de productos, declaraciones de los anunciantes, ni errores tipográficos. Las opiniones expresadas por los colaboradores no reflejan necesariamente las de Dental Tribune International.
©2013 Dental Tribune International.
All rights reserved.

Entrevista al Dr. Juan José Alió Sanz

Por el Sr. Rafael López Gómez

Este número de Dental Tribune Spain, comienza con la entrevista al Dr. Alió, de la Universidad Complutense de Madrid y continúa con varios artículos científicos dedicados exclusivamente a la Implantología.

1. Breve Curriculum del Dr. Alió

El profesor Juan J. Alió es uno de los docentes más prestigiosos de la ortodoncia en España. El Prof. Alió es Doctor en Medicina y Cirugía por la Universidad Complutense de Madrid y master en Ortodoncia por esta misma universidad. Tiene una amplia experiencia en la docencia pre y postgraduada de ortodoncia, habiendo codirigido los master de la Universidad Complutense y de Alcalá. Es autor entre otros, del libro «Ortodoncia y Ortopedia con Aparatos Funcionales» y ha publicado más de 80 artículos en revistas nacionales e internacionales. En la actualidad dirige en nuevo master de ortodoncia de la Universidad pública Miguel Hernández junto con la prestigiosa institución Medical Dental Science.

2. Usted ha tenido una amplia formación, en primer lugar como médico y después como estomatólogo. ¿Que le llevó a elegir la ortodoncia como rama de la odontología para dedicarse en forma exclusiva a ella?

La ortodoncia resulta una disciplina asombrosa y de constante estímulo. Nunca llegas a dominarla y ese aspecto es esencial para buscar constantemente nuevas fuentes de aprendizaje y dedicación. Es una disciplina en la cual lo manual y lo intelectual se dan la mano para caminar juntos. Existen tantas facetas dentro de la ortodoncia (la ortopedia, biomecánica, cirugía, ortodoncia multidisciplinaria ...etc) que es muy difícil no sentirte atraído por algunas de ellas.

3. Usted es autor del famoso libro «Ortodoncia y Ortopedia con aparatos funcionales» ¿Que diferencia existe entre la ortodoncia y la ortopedia?

Básicamente, la ortodoncia se encarga del movimiento dentario y la

ortopedia del efecto de las fuerzas sobre las estructuras esqueléticas. Muchas veces, la una va ligada a la otra. Con nuestros aparatos ortopédicos podemos tratar muchos tipos de displasias esqueléticas con unos resultados excelentes. Un buen ortodoncista tiene que dominar ambas disciplinas para poder ofrecer al paciente todas las posibilidades de tratamiento que la ortodoncia y la ortopedia dentofacial pueden ofrecerle.

4. Es un criterio aceptado a nivel mundial que la formación como ortodoncista debe comprender como mínimo 3 cursos académicos. ¿Cual es la razón por la cual, es necesario un peso académico tan importante?

La complejidad de esta disciplina obliga a cursos de postgrado con esta carga lectiva. Para capacitar a un alumno con la máxima exigencia que le permita competir a nivel nacional e internacional hay que formarle en todas las vías de la ortodoncia. Es necesario un conocimiento teórico actualizado y profundo, imposible de obtener si no es con programa compresible y adecuado a las exigencias del propio alumno. También es necesario un alto contenido de actividades preclínicas y de talleres, que capaciten al alumno antes de enfrentarse a la clínica. Por último, el contenido clínico, con pacientes en tratamiento, es básico para poder alcanzar la máxima excelencia. Todo esto unido a un profesorado con experiencia y dedicación. Todo ello hace que la carga lectiva sea tan alta. Por otro lado, es fundamental, de cara a la homologación con otros países y con el nuestro cuando la especialidad sea un hecho, que el título tenga rango universitario.

5. Usted dirige en nuevo master de Ortodoncia y Ortopedia Dentofacial de la Universidad Miguel Hernández ¿Que cualidades tiene este



• El Dr. Alió es Doctor en Medicina y Cirugía por la Universidad Complutense de Madrid y Máster de Ortodoncia por la Universidad Complutense de Madrid.

nuevo master? ¿Que aporta como novedad este nuevo curso universitario de ortodoncia?

Este master ofrece al alumno, en primer lugar, un título universitario de una de las universidades públicas de mayor prestigio en el campo de las ciencias de la salud. Concentramos la dedicación docente presencial en una serie de días al mes, con lo cual, el master puede hacerse sin tener que renunciar al ejercicio profesional, con lo cual, el propio alumno puede autofinanciarse. El programa esta basado en todos los años de experiencia adquirida enseñando ortodoncia, lo cual nos permite conocer los puntos fuertes y débiles de la docencia. Es un programa guiado para el alumno con obtención gradual de conocimientos, de forma que las bases principales estén muy dominadas antes de adquirir conocimientos complementarios. Contamos con un profesorado excelente con una gran experiencia y una altísima capacitación. Innovamos la enseñanza de la ortodoncia haciendo sencillo lo complejo, dando al alumno un apoyo tanto bibliográfico como tutorizado personalmente por un profesor, de tal manera que le permita aprender ortodoncia de alto nivel sin perderse por caminos impenetrables.

Para más información:
www.medical-ds.es

EL MUNDO EN SUS MANOS
Las noticias más relevantes de España y del mundo.
Reciba Dental Tribune Spain en su consultorio sólo por el coste de su envío por correo.

DENTAL TRIBUNE
The World's Dental Newspaper - Spain and Latin American Editions

¡SUSCRÍBASE YA! VISITE WWW.DENTAL-TRIBUNE.COM

dti

Lo mejor de lo mejor: el escáner D900 de 3Shape

3Shape presentó a principios de año su última maravilla tecnológica: el escáner tridimensional D900 para laboratorio dental con capacidad de escaneo en color. El nuevo escáner combina tecnologías avanzadas con un fuerte énfasis en velocidad y precisión para optimizar el flujo de producción y la experiencia del usuario.

Más cámaras y más velocidad

El escáner D900 de 3Shape viene con 4 cámaras, en vez de las 2 cámaras que tenían los modelos anteriores. Si bien los modelos de 2 cámaras de la serie D700 y D800 están considerados entre los más rápidos del mundo, el D900 los supera ampliamente. El D900 puede captar datos en 3D más rápido gracias a las cámaras adicionales. El tiempo de escaneo de un troquel es de 15 segundos en el D900 y de 25 segundos en el D700 y D800.

Precisión

Cientos de laboratorios de todo el mundo utilizan a diario los avanzados escáneres D800 y D900 de 3Shape para producir barras de implantes y puentes de una calidad excepcional que pocos pueden ofrecer.

El escáner D900, como el D800, cuenta con cámaras de 5,0 MP para cumplir con las exigencias de precisión que requiere la producción de barras de implantes de alta calidad y puentes u otras restauraciones complejas. Sin embargo, 3Shape ha llevado la precisión aún más allá con el D900. El escáner está fabricado a partir de una aleación metálica especial térmicamente estable para asegurar una exactitud constante y cumplir con las máximas exigencias del laboratorio, y el sistema óptico ha sido optimizado para no captar motas (speckle-free).



Figura 1. El D900 es el escáner más avanzado del mercado para laboratorio.

Escaneo de texturas y colores

El D900 combina el escaneo de textura y de color mediante RealColor™, tecnología que permite a los técnicos captar las marcas de los colores guía directamente del modelo e incorporar textura y color al diseño. Además, el escáner D900 permite duplicar el color específico del yeso en CAD/CAM, un elemento importante para muchos laboratorios. Como indicó un técnico dental al examinar el resultado de un escaneo con el D900: “Es como tener el modelo en la mano”.

Nueva tecnología de escaneo Multi-Die de alta productividad

Las 4 cámaras del D900 utilizan la nueva tecnología de alta velocidad Multi-Die, que capta y registra todos los troqueles en la rediseñada placa de troquel múltiple con un solo barrido, sin que sean necesarios procesos mecánicos para posicionar los troqueles. Esta característica, junto con muchas otras nuevas tecnologías del escáner D900, lo convierte en la elección perfecta para laboratorios grandes con alto volumen de producción que realizan todo tipo de indicaciones dentales.

Vea el video - Escanee en color para diseñar elementos parciales removibles.

Vea la textura del color captada por el D900 y conozca todo lo que este escáner ofrece para el laboratorio:

Video - Dental System 2013 - “Removal Partial Design”. Véalo en youtube.com/3shape o escanee el código QR.





3Shape Dental System™

El sistema CAD/CAM profesional para laboratorios dentales



Dental System™ ofrece soluciones para laboratorios de cualquier tamaño y modelo empresarial. El paquete 3Shape LABcare™ incluido ofrece a los usuarios actualizaciones ilimitadas, además de acceso a soporte en línea y formación experta.





Escáner D900 con tecnología RealColor™
Cuatro cámaras de 5 MP de alta resolución proporcionan una velocidad extraordinaria y un escaneo en color de gran precisión. Capturan todas las texturas y colores, tales como las marcas de color del modelo. El escáner perfecto para grandes laboratorios de mucho volumen y orientados a la productividad.

Barras y puentes de implante, y mucho más
Obtenga una herramienta precisa y productiva para el diseño de sofisticados puentes y barras de implantes tanto para prótesis fijas como removibles. Disfrute también de prótesis, el nuevo Abutment Designer™, Post & Core, aplicaciones ortodóncicas y muchas otras ventajas.

TRIOS® Inbox & 3Shape Communicate™
Dental System™ incluye conectividad gratuita con los sistemas TRIOS® en las clínicas dentales, para que los laboratorios puedan recibir directamente los escaneados de impresión. La comunicación racionalizada mejora la colaboración con los odontólogos.

4 x 5.0 MP Cámaras RealColor™

Manténgase al día con las últimas novedades, anuncios de productos, ofertas especiales, artículos, etc.

Inscríbese en nuestro boletín Digital Trends.

Escanee el código QR para inscribirse.



Síganos en:





Planificación y Tratamiento mediante Cirugía Guiada Asistida por Ordenador

Por el Equipo docente del Máster de Implantología Oral de la Universidad de Sevilla

La rehabilitación oral mediante prótesis fija con implantes oseo-integrados ha demostrado ser una alternativa de tratamiento con una elevada tasa de éxito en la atención odontológica de los pacientes edéntulos. La posibilidad de realizar en una misma sesión operatoria las técnicas quirúrgicas y protodóncicas representa -cuando se realiza un correcto diagnóstico individualizado del paciente- una alternativa implantológica porque reduce significativamente el tiempo de tratamiento y mejora de forma muy positiva su calidad de vida.

La implantología oral guiada asistida por ordenador está representando un nuevo avance en el tratamiento con implantes dentales. Esta nueva técnica de cirugía guiada que permite el tratamiento con implantes mediante un diagnóstico por la imagen 3D y consigue la inserción de los implantes con una fase quirúrgica sin colgajo ha impulsado también la carga funcional inmediata mediante la colocación de la correspondiente prótesis. De esta forma, el profesional puede establecer un plan de tratamiento interactivo y virtual que mediante la fabricación

de una férula estereolitográfica facilita y optimiza la realización de la fase quirúrgica y protodóncica en una misma sesión operatoria.

Esta técnica de implantología oral guiada se basa en el diagnóstico por imagen mediante tomografía computarizada de haz cónico (TCHC) que permite valorar las estructuras anatómicas del maxilar superior (ej. seno maxilar) y de la mandíbula (ej. nervio dentario inferior, agujeros mentonianos) desde una perspectiva tridimensional. El diagnóstico por imagen 3D configura el tratamiento

con implantes dentales mediante cirugía guiada y carga inmediata. De esta forma, se obtiene una imagen real en forma y tamaño del maxilar o de la mandíbula. Además, y esto es lo más importante desde un punto de vista diagnóstico, las imágenes obtenidas pueden ser utilizadas de forma interactiva y dinámica por el implantólogo para la correcta planificación de cada caso clínico.

En este sentido, las nuevas técnicas tridimensionales de imagen permiten valorar al profesional, como demuestra el presente caso clínico, la elección de la localización espacial de los implantes en un modelo mandibular virtual en el ordenador, según las características anatómicas de la mandíbula y así establecer el protocolo quirúrgico y protodóncico más favorable de acuerdo al diagnóstico individual del paciente (Figura 1).

La TCHC permite valorar los diferentes grados de densidad ósea, mejorando así la planificación de tratamiento, al disponer de un método de diagnóstico, no solamente de la anatomía del maxilar o de la mandíbula, sino de la calidad ósea. En este sentido, se puede relacionar el número de unidades Hounsfield (unidad de medida de la densidad de los tejidos) con la densidad del hueso en las diferentes áreas del maxilar superior e inferior para que el profesional elija previamente el tipo de fresado e instrumentación más adecuado, así como el modelo de implantes más recomendable para mejorar su estabilidad primaria (Figura 2).

La transferencia de las imágenes obtenidas a programas informáticos está mejorando notablemente la planificación de tratamiento, asegurando una inserción controlada de los implantes mediante una cirugía guiada o asistida (Figura 3). De esta forma, se puede realizar una férula quirúrgica diseñada con las diversas guías para la inserción de los implantes en longitud y en diámetro, así como su inclinación u orientación espacial según las características de la anatomía de los maxilares, previamente obtenida por la TCHC (Figura 4). Esta guía quirúrgica permite, así mismo, la inserción de los implantes de una forma mínimamente invasiva, sin necesidad de realizar colgajo lo que simplifica el tratamiento y beneficia al paciente porque evita molestias dolorosas (Figura 5). De esta forma, el profesional dispone de una férula rígida de resina transparente que se coloca en el maxilar o en la mandíbula y es fijada con varios pins para evitar su movilidad y que presenta las diferentes perforaciones para la inserción de los implantes de acuerdo a su tamaño, número y angulación espacial.

Con respecto al grado de exactitud o precisión en relación a la imagen tridimensional previa y la posición quirúrgica conseguida de los im-

- CURSO IMPARTIDO EN MADRID -

MASTER DE ORTODONCIA Y ORTOPEDIA DENTOFACIAL CURSO 2013 - 2016



UNIVERSIDAD MIGUEL HERNÁNDEZ

MASTER DE ORTODONCIA Y
ORTOPEDIA DENTOFACIAL

Medical Dental Science (MDS SA)



Este Master está dirigido por los profesores

Prof. Dr. Juan J. Alió Sanz,
Profesor Titular de Ortodoncia. Universidad Complutense de Madrid.
Prof. Dr. Antonio Compañ Rosique,
Decano de la Facultad de Medicina. Universidad Miguel Hernández.



El Prof. Alió es de los docentes con más experiencia en la dirección de masters de ortodoncia en España. Ha codirigido durante más de 20 años el master de ortodoncia de la Universidad Complutense de Madrid y de la Universidad de Alcalá.

Un master de calidad y diferenciación

Este master cuenta con un profesorado de máximo nivel académico y profesional con una gran experiencia en la enseñanza postgraduada de ortodoncia. El alumno aprenderá a practicar una ortodoncia altamente especializada y en todas sus vertientes, desde los aparatos fijos multibrackets hasta la cirugía ortognática, pasando por la ortopedia dentofacial o la ortodoncia multidisciplinaria. Todo ello integrado en un programa inteligente de conocimientos graduales y progresivos que permiten al alumno el acceso al conocimiento profundo partiendo de conceptos básicos y generales.

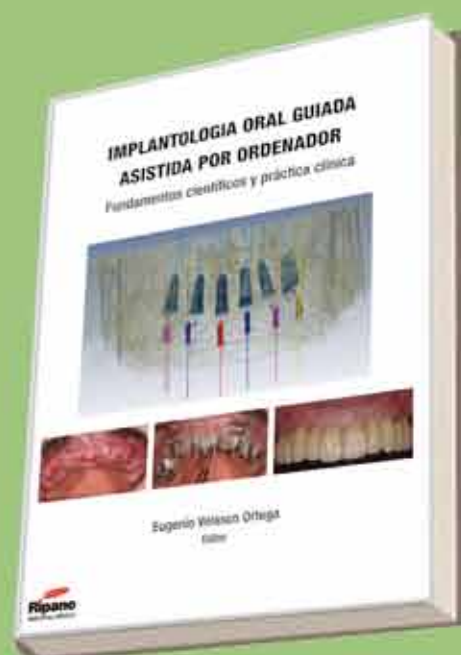
Contenido del Curso

- Tres cursos académicos 120 créditos ECTS.
- Comienzo: octubre 2013.
- Preinscripción: hasta el 30 de octubre de 2013.
- Importe: 50.000 euros (curso completo).
- Reserva de plaza: 1.500 euros (a descontar del importe total).

Contacta con nosotros

Medical Dental Science
C/ Herreros de Tejada, 24
28036 Madrid
Teléfono: 91 737 36 75 - 601 63 33 63
info@medical-ds.es / www.medical-ds.es

NOVEDAD



IMPLANTOLOGÍA ORAL GUIADA ASISTIDA POR ORDENADOR FUNDAMENTOS CIENTÍFICOS Y PRÁCTICA CLÍNICA

Autor: Dr. Eugenio Velasco Ortega

192 páginas

Ilustraciones y fotografías a color

Dimensiones: 21 x 29,7 cm

Encuadernación de lujo con tapa dura

P.V.P. 100 euros

CONTENIDO

I. LA FASE DIAGNOSTICA

1. LA VALORACION SISTEMICA DEL PACIENTE EN IMPLANTOLOGIA ORAL GUIADA.
Juan Miguel Llorio Castro y Ovidio Pérez Pérez

2. LA VALORACION ORAL DEL PACIENTE EN IMPLANTOLOGIA GUIADA
Juan José Segura Egea y José López López

3. EL DIAGNOSTICO POR IMAGEN EN IMPLANTOLOGIA ORAL
Antonio España López y José Paz Expósito

4. LA TOMOGRAFIA COMPUTARIZADA DE HAZ CONICO EN IMPLANTOLOGIA GUIADA
Eugenio Velasco Ortega y José Luis Calvo Guirado

5. LOS PROGRAMAS INFORMATICOS PARA PLANIFICACION DE TRATAMIENTO EN IMPLANTOLOGIA ORAL GUIADA
Eugenio Velasco Ortega y Angel García Méndez

II. LA FASE QUIRURGICA

6. LAS FERULAS QUIRURGICAS PARA CIRUGIA GUIADA ASISTIDA POR ORDENADOR
Eugenio Velasco Ortega y Alvaro Jiménez Guerra

7. LA TECNICA QUIRURGICA IMPLANTOLOGICA GUIADA
Eugenio Velasco Ortega y Jesús Pato Mourelo

8. LA PRECISION O EXACTITUD DE LA CIRUGIA IMPLANTOLOGICA GUIADA
Eugenio Velasco Ortega y Antonio Bascones Martínez

III. LA FASE PROSTODONCICA

9. LA OCLUSION EN IMPLANTOLOGIA ORAL
Jesús Pato Mourelo y Raul Ayuso Montero

10. LA CARGA INMEDIATA EN IMPLANTOLOGIA ORAL
Jesús Pato Mourelo y Ramón Medel Soteras

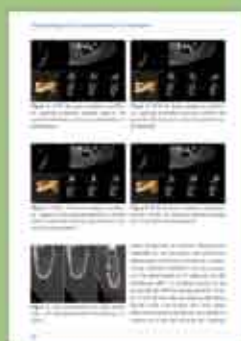11. LA PROTESIS EN IMPLANTOLOGIA ORAL GUIADA
Jesús Pato Mourelo y Eugenio Velasco Ortega

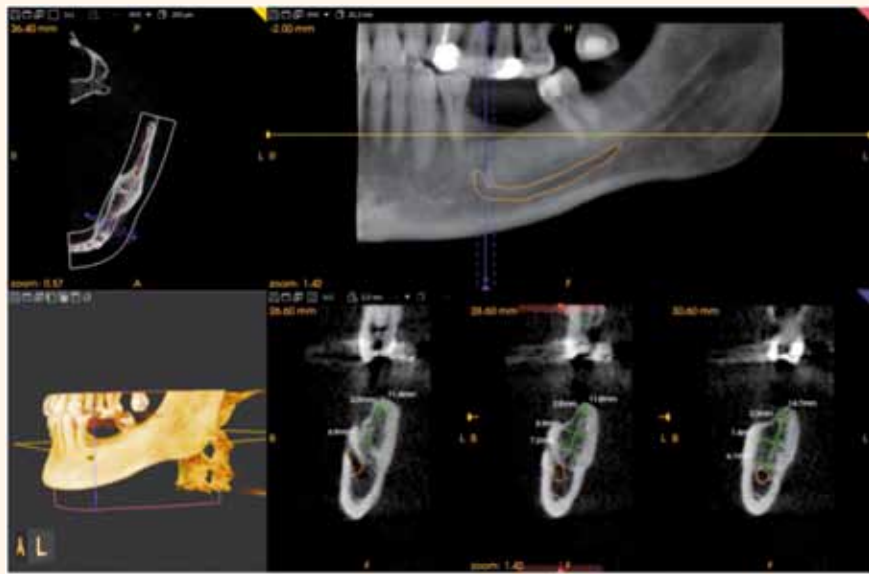
IV. LA FASE DE MANTENIMIENTO

12. EL MANTENIMIENTO EN LOS PROTOCOLOS DE IMPLANTOLOGIA ORAL GUIADA
Iván Ortiz García y Nuno Matos Garrido

13. LAS COMPLICACIONES EN IMPLANTOLOGIA ORAL GUIADA
Loreto Monsalve Guil y Francisco Torres Izar

Páginas al azar del interior del libro:





Figs. 1.

plantes, se ha demostrado que - a pesar de pequeñas desviaciones de 1 mm- la inserción quirúrgica de implantes por cirugía guiada asistida por ordenador es más precisa significativamente que la inserción manual, y que debe considerarse el mejor método actual de inserción de implantes porque es la menos influenciada por los errores humanos en comparación con la técnica convencional o manual.

Una buena estabilidad primaria es imprescindible para realizar con éxito la carga inmediata de los implantes insertados mediante cirugía guiada. En este sentido, la densidad del hueso maxilar o mandibular representa un papel esencial para conseguir la oseointegración y determinar el éxito a largo plazo de los implantes. Un número, tamaño y posición adecuados de los implantes, así como una buena

unión primaria al tejido óseo (relación densidad ósea y estabilidad del implante) permite mantener un buen nivel óseo y evitar la sobrecarga oclusal. De esta forma, la cirugía guiada consigue una mejor planificación de tratamiento, minimizando el trauma quirúrgico y optimizando el soporte funcional para la prótesis inmediata correspondiente.

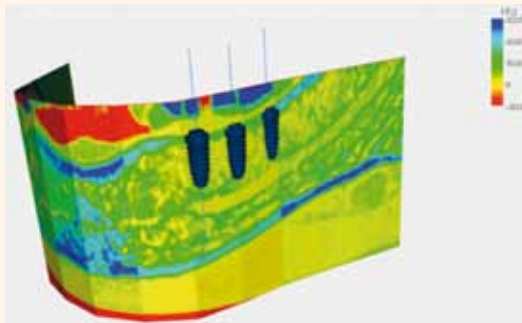
Después de la cirugía, en la misma sesión operatoria, esta técnica de implantología oral guiada, puede permitir la carga funcional inmediata mediante la colocación de la correspondiente prótesis que frecuentemente es confeccionada antes de la cirugía. De esta forma, el profesional establece una planificación implantológica guiada que hace posible la realización de la fase quirúrgica y protodóncica con un éxito elevado. Antes de la cirugía, la férula quirúrgica estereolitográfica es utilizada como cubeta de impresión de los implantes (Figura 6). En este sentido, se colocan sobre los orificios de los implantes, los correspondientes análogos de implantes, para obtener un modelo definitivo sobre el que se realiza la prótesis provisional. En este modelo obtenido antes de la cirugía, se colocan los pilares

protésicos necesarios y se confecciona la prótesis correspondiente implantosoportada provisional (Figura 7). Después de un periodo de 3-6 meses, se retira la prótesis provisional y se rehabilita definitivamente al paciente.

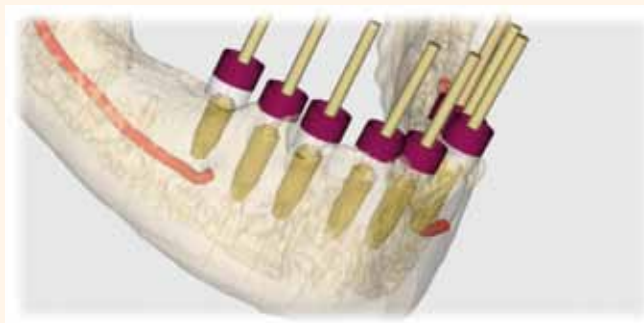
La colocación de la prótesis provisional inmediata permite poder corregir los problemas surgidos de oclusión y estética, antes de realizar la prótesis definitiva (Figura 8). En el caso necesario, se puede modificar la prótesis provisional o tomar una nueva impresión después de la inserción guiada de los implantes y realizar una nueva prótesis fija provisional en las 24 horas siguientes. Después de este periodo de rehabilitación inmediata provisional, cuando las respuestas biológica y funcional del paciente lo recomiendan se realiza la prótesis implantosoportada definitiva (Figura 9).

BIBLIOGRAFIA

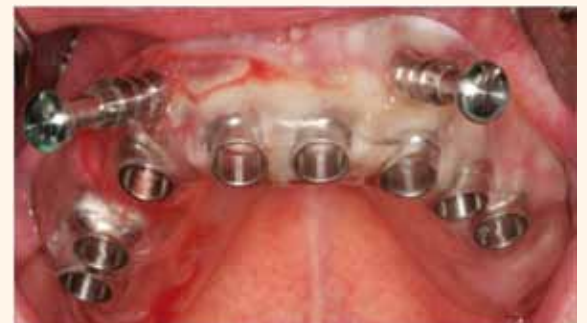Velasco E (ed.). Implantología oral guiada asistida por ordenador. Fundamentos científicos y práctica clínica. Ripano: Madrid. 2013



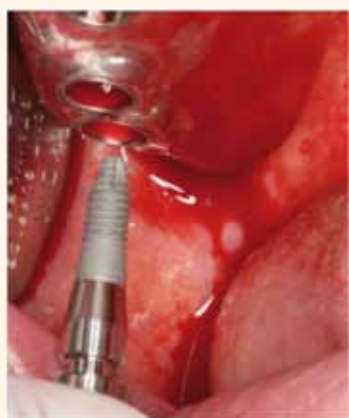Figs. 2.



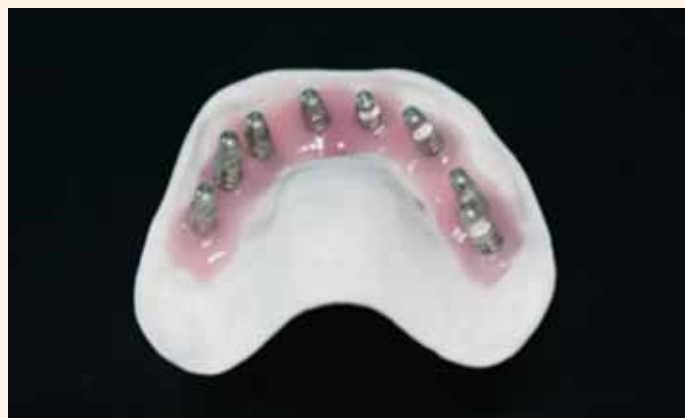Figs. 3.



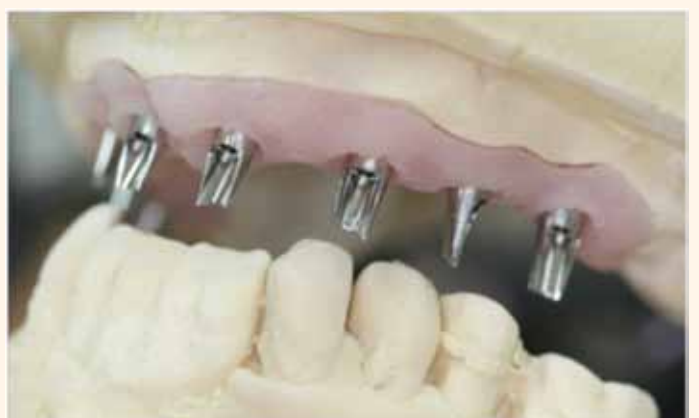Figs. 4.



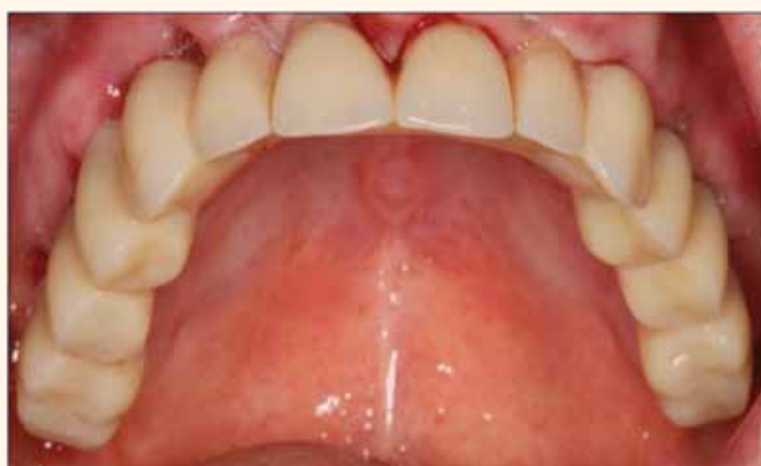Figs. 5.



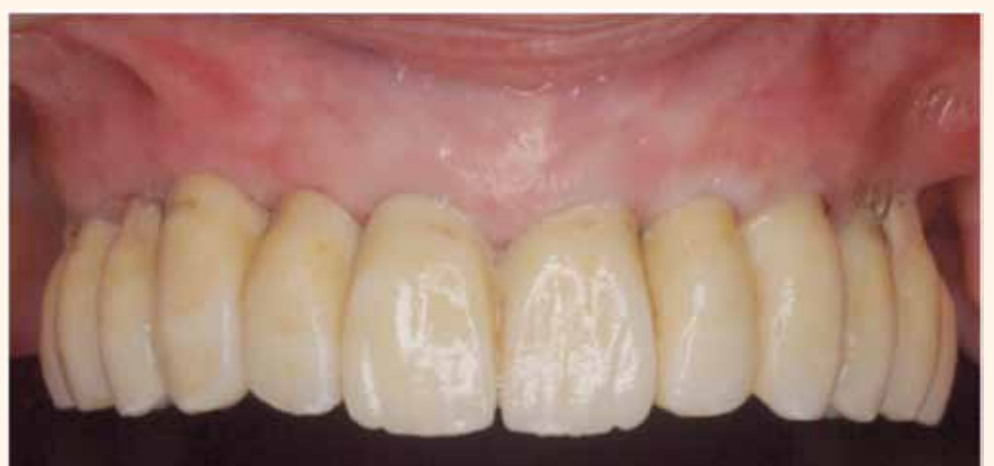Figs. 6.



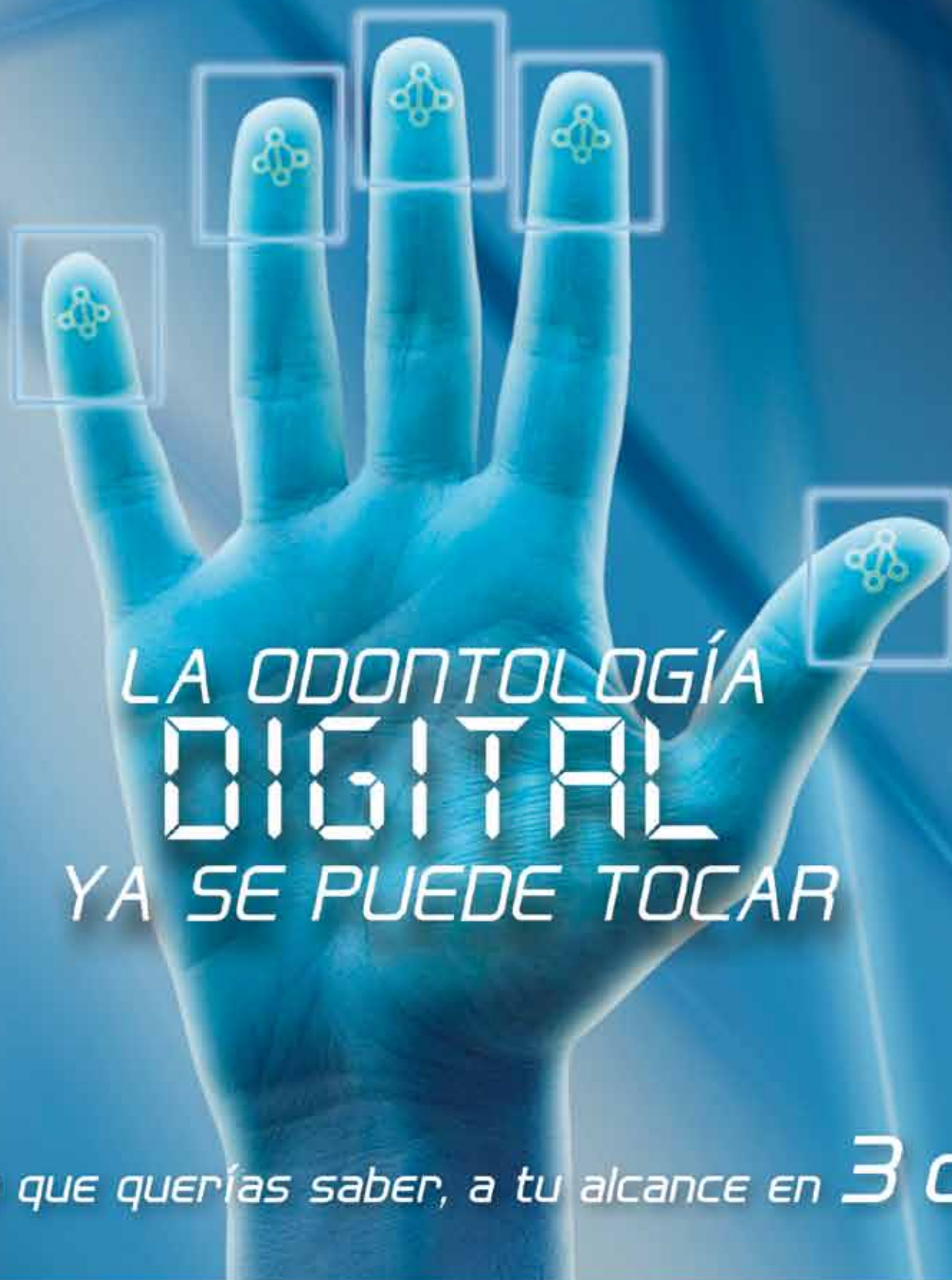Figs. 7.



Figs. 8.



Figs. 9.



LA ODONTOLOGÍA
DIGITAL
YA SE PUEDE TOCAR

¡Todo lo que querías saber, a tu alcance en **3 días!**

Inscríbete ya con cuota reducida en: www.congresosoce2013.es

Participa hasta en
TALLERES 6
¡No te quedes sin plaza!

¡PREMIOS CONVOCADOS!

- Mejor Comunicación Oral
- Póster más votado por el público

- Radiología digital
- Cirugía guiada
- Fotografía digital
- Impresiones digitales intraorales
- Registro del color dental con aparatología específica
- Aplicaciones láser en odontología
- Escáneres Extraorales y CAM
- Etc.

¡Envía tu comunicación antes del 1 de octubre!

Implantes postextracción. ¿Una alternativa a la preservación alveolar?

Revisión de la literatura

Belén Arribas Sánchez*, M^a Luz Gil Jiménez*, Regina Roselló Laporta*, Noelia Cervantes Haro**, Juan Manuel Aragoneses Lamas***

INTRODUCCIÓN

Tras la extracción dental, los primeros 6 meses se produce una pérdida ósea sustancial del proceso alveolar en ambos maxilares tanto en altura como en anchura, lo que puede llegar a comprometer la estética, funcionalidad y posibilidad de colocar un implante en base a las necesidades protéticas.^{1,2,3}

Las dimensiones horizontales de las paredes bucales de los dientes anteriosuperiores son extremadamente finas, inferiores a 1 mm en más de un 70% de las localizaciones e inferiores al 0.5 mm en más de un 40% de las localizaciones, según muestran estudios *in vivo*.⁴ Debido a estas menores anchuras de la tabla vestibular entre la raíz y la pared, la reabsorción es mayor en dichas localizaciones pudiendo provocar alteraciones en la estética por la reabsorción centripeta.^{4,5,6}

La reabsorción ósea producida tras la exodoncia en cualquier localiza-

ción, es debida a la pérdida del diente y del hueso dependiente del ligamento periodontal y, esta pérdida del hueso fasciculado, da como resultante esta disminución ósea, en algunas ocasiones cercana a 2 mm, lo que explicaría la reducción del proceso alveolar tanto en anchura como en altura.⁴

Debido al reto clínico que presenta la rehabilitación oral con dicha reabsorción en el sector supero anterior, han surgido distintas alternativas clínicas para resolver estas situaciones de compromiso como la preservación alveolar o la colocación de implantes postextracción.^{6,7,8}

PRESERVACIÓN ALVEOLAR

Las distintas técnicas de preservación alveolar mediante el uso de diferentes materiales de regeneración en combinación con membranas o sin ellas han demostrado ser efectivas, limitando la reabsorción ósea

tanto en altura como en anchura en los alveolos postextracción.^{5,6,9}

La evidencia científica muestra que el uso de membranas reabsorbibles, debido a su efecto barrera en el proceso de cicatrización, presenta mejores resultados frente a la utilización de hueso particulado sin membrana y que la utilización solo del sistema barrera sin biomaterial, permite mantener en el alveolo el coágulo del propio paciente proporcionando mejores resultados que combinadas con otros biomateriales.^{5,6,7,10} Asimismo cabe destacar que con la utilización del tejido conectivo del propio paciente como elemento barrera, se hace notable una menor reducción de volumen frente a cualquier otro biomaterial.⁹

La literatura indica también que las técnicas quirúrgicas de preservación en las que se realiza colgajo mucoso para permitir el cierre primario de los tejidos presentan un efecto mínimo en la reducción tanto vertical como horizontal ósea en los alveolos postextracción.^{5,6}

A pesar de que la preservación alveolar ha resultado eficaz minimizando la reabsorción ósea tras la extracción dental, las técnicas quirúrgicas mencionadas han mostrado ser insuficientes para una reducción completa de la pérdida de volumen óseo.^{5,9,11} Por tanto, deberá tenerse en cuenta previamente a la realización de este procedimiento quirúrgico el coste/beneficio que presenta tanto desde el punto de vista biológico como económico.⁶

Caso 1: Preservación alveolar

Paciente acude con resto radicular en posición 2.5. Se decide realizar exodoncia y preservación alveolar con hueso particulado con el objetivo de minimizar la pérdida ósea tras la extracción dental.

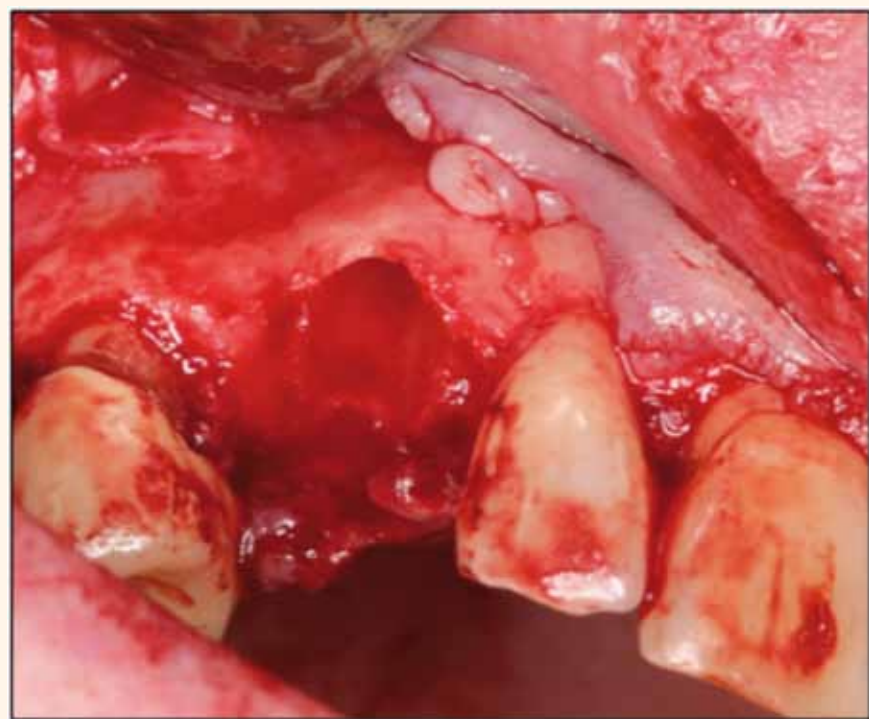


Figura 1. Visión clínica tras extracción de 2.3. Nótase mínima anchura de la pared bucal del alveolo.

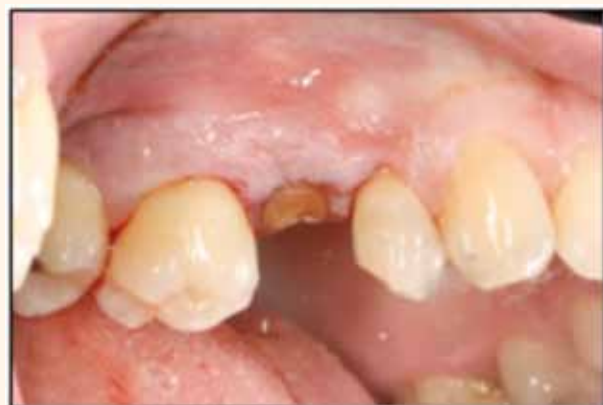

Figura 2. Visión clínica de resto radicular en 2.5.

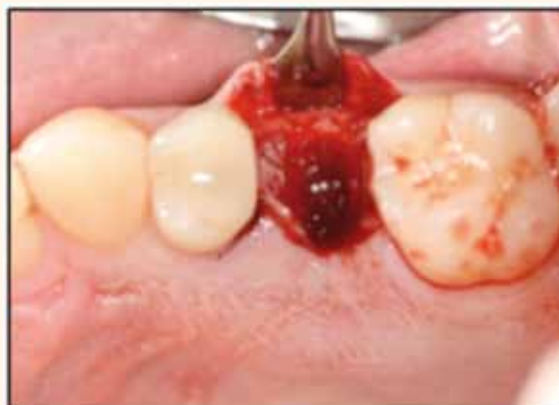

Figura 3. Visión clínica del alveolo.

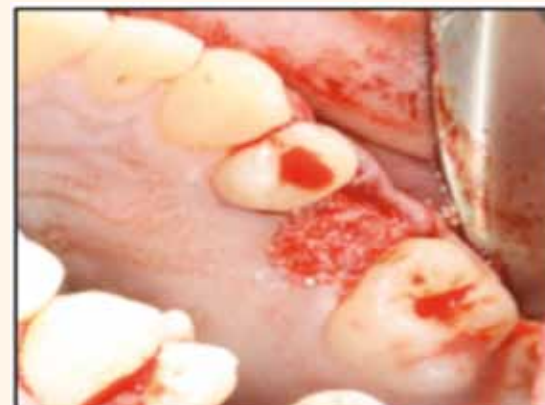

Figura 4. Visión clínica de la preservación alveolar del alveolo con hueso particulado.



Prof. Dr. Juan Manuel Aragoneses Lamas

*Profesora Colaboradora Master en Implantología, Periodoncia y Cirugía Bucal, ISEO, DDS

**Subdirectora Master ISEO, DDS, PhD


***Vicerector Académico ISEO. MD; DDS; PhD

¿PRESERVACIÓN ÓSEA MEDIANTE IMPLANTES POSTEXTRACCIÓN?

La colocación inmediata de los implantes en los alveolos postextracción es una técnica predecible que presenta tasas de supervivencia superiores al 90%^{12,13} así como numerosas ventajas frente a los implantes diferidos en las mismas localizaciones.^{8,13,14}

Algunos autores otorgan a la técnica de implantación inmediata o temprana, la capacidad de favorecer el mantenimiento de la estructura del hueso crestal, tras la exodoncia.^{8,15,16}

Sin embargo, se ha demostrado mediante algunos estudios en animales que los implantes postextracción han resultado ineficaces en la preservación de la pérdida de los tejidos duros tras la extracción dental, de hecho, el contacto hueso-implante formado es perdido parcialmente a lo largo de las 12 semanas posteriores a la exodoncia, siendo más notable la pérdida ósea en la pared bucal.^{17,18,19,20}



GUÍA PRECLÍNICA DE IMPLANTOLOGÍA, PERIODONCIA Y CIRUGÍA BUCAL

Autores: Dr. Juan Manuel Aragonés Lamas,
Dra. Noelia Cervantes Haro,
Dra. María Fernández-Roldán Galán
416 páginas

Ilustraciones y fotografías a color

Dimensiones: 21 x 29,7 cm

Encuadernación de lujo con tapa dura

CONTENIDO

- Capítulo 1. Comunicación con el paciente y plan de tratamiento
- Capítulo 2. Fotografía aplicada a la clínica dental
- Capítulo 3. Anamnesis e historia clínica
- Capítulo 4. Exploración extraoral e intraoral
- Capítulo 5. Pacientes médicamente comprometidos

CIRUGÍA ORAL E IMPLANTES

- Capítulo 6. Diagnóstico por la imagen
- Capítulo 7. Preparación del campo e instrumental quirúrgico
- Capítulo 8. Anestesia local en cirugía oral
- Capítulo 9. Incisiones y suturas
- Capítulo 10. Preclínico de biopsia en la cavidad oral
- Capítulo 11. Caninos incluidos
- Capítulo 12. Cordales incluidos
- Capítulo 13. Cirugía preprotésica y frenillos bucales
- Capítulo 14. Tipos y modelos de implantes
- Capítulo 15. Cirugía básica en implantes
- Capítulo 16. Elevación atraumática
- Capítulo 17. Elevación sinusal con acceso vestibular
- Capítulo 18. Injerto particulado
- Capítulo 19. Injerto óseo en bloque
- Capítulo 20. Colocación de implantes posextracción
- Capítulo 21. Expansión crestal
- Capítulo 22. Implantes inclinados

- Capítulo 23. Cirugía mínimamente invasiva
- Capítulo 24. Farmacología en implantología
- Capítulo 25. Complicaciones quirúrgicas en implantología

PERIODONCIA

- Capítulo 26. Toma de registros en el paciente periodontal
- Capítulo 27. Tratamiento periodontal no quirúrgico: instrumentación manual. Afilado de curetas
- Capítulo 28. Cirugía periodontal resectiva
- Capítulo 29. Cirugía periodontal regenerativa
- Capítulo 30. Cirugía mucogingival
- Capítulo 31. Alargamiento coronario
- Capítulo 32. Tratamiento de furcas
- Capítulo 33. Cirugía de apertura en implantes post oseointegración

PRÓTESIS

- Capítulo 34. Toma de registros prostodóncicos
- Capítulo 35. Encerado diagnóstico
- Capítulo 36. Confección de férulas radiológico-quirúrgicas
- Capítulo 37. Toma de impresiones sobre implantes
- Capítulo 38. Comunicación de la clínica con el laboratorio dental
- Capítulo 39. Tallado selectivo
- Capítulo 40. Complicaciones prostodóncicas en implantología
- Capítulo 41. Emergencias médicas en la consulta odontológica

Páginas al azar del interior del libro:

