

DENTAL TRIBUNE

The World's Dental Newspaper · Turkish Edition



İSTANBUL, EYLÜL 2015

ISSN: 1304-6098

Fiyatı: 10.00 TL

CİLT: 12

SAYI: 4

Kısa Kısa

Radyasyon Kaynaklarının Bulundurulması ve Kullanılması Hakkında Duyuru

İstanbul Dişhekimleri Odası, radyasyon kaynaklarının bulundurulması ve kullanılması ile ilgili TAEK tarafından verilecek lisansın verilme şekli ve kuralları ile ilgili duyuru yayınladı.

Duyuruda lisansların verilme

şekli ve kurallarının Radyasyon Güvenliği Tüzüğü ve Radyasyon Güvenliği Yönetmeliği ile belirlendiği, lisans almak için lisanslama ücretinin Kurum hesabına yatırılarak, Kurum tarafından duyurulan radyasyon uygulamasına özgü istenen bilgi ve belgelerle birlikte Kuruma başvuruda bulunulması gerektiği açıklandı.

Verilen lisanslar beş yıl için geçerli olacak.

Diş Teknisyenliğinde "Meslek Hastalıkları Sempozyumu" Yapıldı

Gaziantep İl Sağlık Müdürlüğü'nde, Gaziantep Üniversitesi, Şahinbey Belediyesi, Diş Protez Teknisyenleri Dernekleri Federasyonu işbirliğiyle "Diş Protez Teknisyenlerinde Görülen Meslek Hastalıkları" konulu sempozyum düzenlendi.

200 teknisyenin katıldığı sempozyumda, Sağlık Müdürü Dr. Sadettin Yazı, teknisyenliğin ağız ve diş sağlığının korunmasında çok önemli bir yere sahip olduğunu, oldukça yorucu bu mesleğin çalışma koşullarından kaynaklanan sağlık risklerinin hastalıklara dönüşmesinde önemli rol oynadığını dile getirerek şöyle devam etti:

"Diş protez laboratuvarlarında çalışma ortamı, başta solunum sistemi olmak üzere birçok sistemi etkileyen riskler barındırmaktadır. Bu sağlık risklerinin hastalığa dönüşümünde çalışma koşullarının rolü büyüktür. Teknisyenlerimizin, verdiğimiz bilgileri çalışma alanlarında uygulaması, meslek hastalıklarına yakalanma riskini azaltacak ve daha sağlıklı bir ortamda çalışmalarını sağlayacaktır."

www.dental-tribune.com

Haber



Sanatçı Diş Hekimleri

İstanbul Diş Hekimleri Odası (İDO) tarafından her yıl düzenlenen "Toplum Ağız ve Diş Sağlığı Haftası" dolayısıyla diş hekimlerinin yaptığı karma sergisi göz kamaştırdı. İDO Başkanı Ahmet Murat Ersoy'un açılış konuşmasını yaptığı sergi, 16-27 Kasım arasında gezilebilecek.

► Sayfa 2

Yenilik & Uygulama




Gerçek Gülümsemeler

Dental materyaller ve klinik prosedürler son yıllarda önemli ölçüde değişmiştir. Her ne kadar bu değişiklikler tanılamayı ve bazı prosedürleri daha kolay hale getirmiş olsa da, fonksiyon ve biyolojik yönler gibi temel noktalar hala önemini korumaktadır.

► Sayfa 4

Bilim & Araştırma

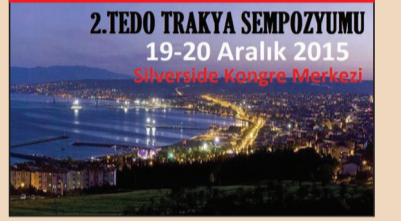

Mikro-Hacim Yönetimi

Çeşitli klinik olgularda, sodyum hipokloritin endodontik irrigasyon olarak pasif kullanımı ve mikro-hacim yönetimi gösterilmiştir. Sodyum hipokloritin hacmi ve basıncı sınırlanarak, ideal dezenfekte edici özelliklerinden faydalanılırken zararlı etkileri minimize edilebilmektedir.

► Sayfa 8

Ajanda



2.TEDO TRAKYA SEMPOZYUMU
19-20 Aralık 2015
Silverside Kongre Merkezi

TEDO Sempozyumu Aralık'ta Tekirdağ Dişhekimleri Odası tarafından düzenlenen 2. TEDO Trakya Sempozyumu Çorlu'da yapılacak. Bilimsel sunumların dışında Digital Smile Workshop'unun da yapılacağı sempozyum, 19-20 Aralık tarihlerinde Çorlu Silverside Kongre Merkezi'nde gerçekleştirilecek.

► Sayfa 10

VESTA'dan Türkiye'ye Yine Bir İlk

VESTA | Vestiyer Akademi on yıllık implantoloji eğitim tecrübesi ile yedi yıllık kadavra uygulamalı kurs tecrübesini sentezleyerek Türkiye'nin ilk "Kadavra Uygulamalı Temel ve İleri Implantoloji Kursları"nı düzenledi.

Dental Tribune Türkiye
Elif Taman

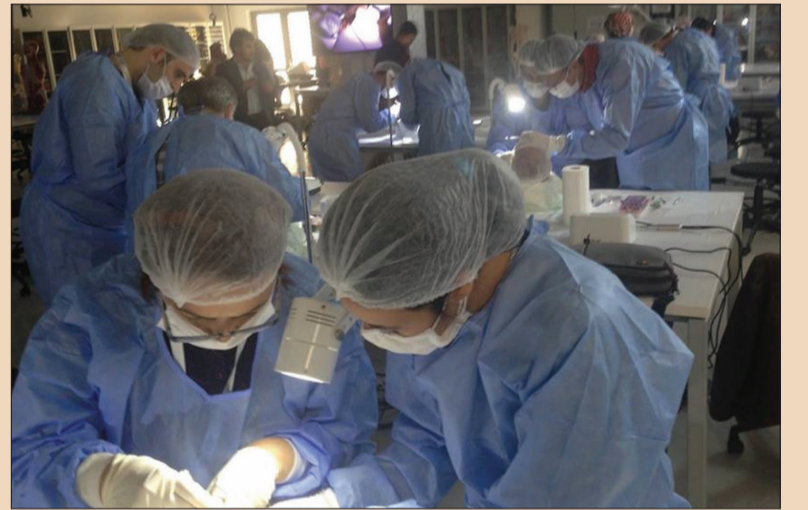"Mezuniyet Sonrası Sürekli Eğitim" sloganı ile on yılı aşkın bir süredir kurslar düzenleyen VESTA'nın bu organizasyonları arasında implantolojinin yeri oldukça büyük. Bu eğitimler, VESTA'nın zaman içerisinde edindiği tecrübeler ve katılımcılardan gelen talepler doğrultusunda yeni bir dönemece girdi.

VESTA, bu yeni dönemde, on yıllık implantoloji eğitim tecrübesi ile yedi yıllık kadavra uygulamalı kurs tecrübesini sentezleyerek Türkiye'nin ilk "Ka-

davra Uygulamalı Temel ve İleri Implantoloji Kursları"nı düzenledi. Kurslar Türkiye'nin çeşitli illerinden gelen 50 diş hekiminin katılımı ile gerçekleşti.

Prof. Dr. Bahadır Giray, Prof. Dr. M. Kemal Ünsal ve Doç. Dr. Selçuk Tunali tarafından 12-15 Kasım tarihleri arasında gerçekleştirilen kurslar Ankara TOBB ETÜ Tıp Fakültesi Morfoloji Binası'nda bulunan anatomi laboratuvarlarında Ndent & NEO-DENT sponsorluğunda yapıldı.

→ DT Sayfa 2



Çocuklara "Tiyatrolu" Diş Sağlığı Eğitimi



Dental Tribune Türkiye
Elif Taman

Kırıkkale Üniversitesi Diş Hekimliği Fakültesi'nde görevli hekimler, Türkiye Halk Sağlığı Kurumu'nun başlattığı "flor vernik" uygulaması kapsamında 5 yaş ve üstü çocuklara tiyatro eşliğinde diş bakımı eğitimi veriyor.

Tiyatrolu eğitimle çocukların diş hekimi korkusunu yenmesi

→ DT Sayfa 2

22-24
NİSAN 2016,
İSTANBUL

Bahçeşehir Üniversitesi
Temel Bilimler Binası

"KADAVRA UYGULAMALI"
İLERİ SEVİYE
İMLANTOLOJİ
EĞİTİMİ

MEZUNİYET SONRASI SÜREKLİ EĞİTİM AKADEMİSİ
vesta
DİŞ HEKİMLİĞİ VE DİŞ BAKIMI ALANINDA UZMAN

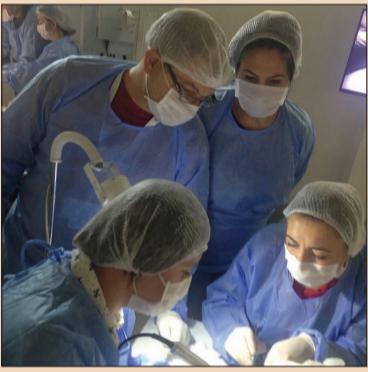Prof. Dr. Bahadır Giray Ağız ve Çene Cerrahisi
Prof. Dr. M. Kemal Ünsal Protez Uzmanı
Doç. Dr. Selçuk Tunali Anatomi Uzmanı



← DT Sayfa
1'den: VESTA, Türkiye'de Yine
Bir İlki Gerçekleştirdi

Kursların uygulama bölümünde Duru Dental'in el aletleri, Onur Diş Deposu'nun süturları ve Fizyotech'in fizyodispenserleri kullanıldı.

Teorik Anlatımlar, Pratik Uygulamalarla Zenginleştirildi
İmplant uygulamaya başlamak isteyen diş hekimlerinin bilgilerini tazelemek, güncellemek, güçlendirmek ve sistemati-



ze etmek suretiyle, onlara bütüncül bir bakış açısı kazandırmak ve implant uygulamaya yeterli bilgi, beceri, özgüven ve cesaretle başlamalarına yardımcı olmak amacı ile düzenlenen "Kadavra Uygulamalı Temel İmplantoloji Kursu"nda teorik eğitimlerini alan diş hekimleri kadavra uygulamasına geçmeden önce özel modeller üzerinde hazırlık yaptılar.

Daha sonra kadavra üzerinde uygulama aşamasına geçen katılımcılar, kadvrada implant yerleştirme, mandibular siniri bulma, greft uygulama, membran kullanma gibi birçok uygulamayı gerçekleştirme fırsatı yakaladılar.

İleri Vakalara Geçiş Noktasında Cesaret Kazandıran Bir Eğitim

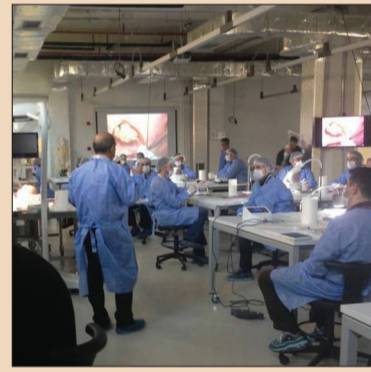"Kadavra Uygulamalı İleri İmplantoloji Kursu" da implant uygulama konusunda temel bilgi ve becerisi bulunan, hâlihazırda kliniğinde implant hastası kabul eden ve uygulayan ancak daha

karmaşık vakalara geçmek isteyen diş hekimleri için geniş kapsamlı içerikle zenginleştirildi.

Daha karmaşık ve ileri vakalara geçme konusunda istekli, hasta portföyü buna uygun olmasına karşılık, bu konudaki bilgi ve becerisinin yeterli düzeyde olmadığı kanaatini taşıyan diş hekimleri, eğitimin bu aşamasında yerlerini aldı.

Katılımcı diş hekimleri, karmaşık vakaları destekleyici zengin bir teorik eğitimden sonra başladıkları kadavra üzerindeki uygulama gününde kret genişletme, saplı doku flebi, flep kaydırma, sinüs yükseltme, greftleme, palatinalden bağ dokusu grefti alma gibi birçok uygulamayı bizzat yaparak, ileri vakalara geçiş noktasında yeterli bilgi, beceri, özgüven ve cesareti kazandılar.

Eğitim sonrasında sertifikalarını alan katılımcı hekimler son derece profesyonel hazırlanmış organizasyon için memnuniyetlerini dile getirip değerli hocalara ve VESTA ailesine teşekkürlerini ileterek Ankara'dan ayrıldılar. DT



← DT Sayfa

1'den: Çocuklara "Tiyatrolu"
Diş Sağlığı Eğitimi

ve erken yaşta diş bakımını öğrenmesi hedefleniyor.

Çocuklarla şakalaşan hekimler, hediyeler verdi

Kırıkkale Üniversitesi Diş Hekimliği Fakültesi Restoratif Diş Tedavisi Anabilim Dalı Başkanı Prof. Dr. Çoruh Türksel Dülgergil, florun özellikle çocuklarda süt dişlerinden itibaren sürülmeye başladığında ana dişlerde de çürümeyi engellemek gibi çok kıymetli özelliği bulunduğunu söyledi.

Çocukluk döneminde dişlere sürülen florun etkisinin ömür boyu devam ettiğini vurgulayan Dülgergil, "Bu açıdan ebeveynlerin hassasiyet göstermesi çok önemlidir. Uygulama, dişler ilk çıkmaya başladığı andan itibaren yapılırsa en uzun süreli ve ömür boyu devam eden etki haline dönüşüyor. Bu amaçla Kasım 2014'ten itibaren Sağlık Bakanlığımızın Halk Sağlığı Kurumu, aldığı kararla Türkiye'de geçen yıl 5 yaş ve üstü, bu yıl da ilkökul birinci sınıflar olmak üzere flor vernik uygulamasının startını verdi" diye konuştu.

Tiyatrolu diş eğitimi

Dülgergil, çocuklara diş hekimlerini sevdirmek amacıyla flor vernik uygulamasını tiyatroyla yaptıklarını vurguladı.

Flor uygulamasından önce çocuklara diş fırçalama egzersizleri yapıldığını belirten Dül-

gergil, sözlerini şöyle sürdürdü:

"Arkasından da flor vernik uygulamasını gerçekleştiriyoruz fakat bu uygulamayı özgün kılan asıl konu diş hekimi korkusu. Dünya nüfusunun yüzde 24'ü, yani her 4 kişiden birinde diş hekimi korkusu görülebiliyor. Bunun da en önemli sebebi, ebeveynimizin dişimiz ağrımadan yani ağız sağlığı problemleri gelişmeden bizi diş hekimine götürmemesi.

Diş hekimini bir diş hekimi koltuğunda size iğne yapan, dişinizi çeken ya da dişinizin dolgununu yapmak için dişinizi oyan biri olarak tanımak var, bir de daha ilkökula başlamadan, 4-5 yaş grubunda sınıfınıza gelmiş, sizinle oyun oynayan, şakalaşan, bütün uygulamayı sanki bir tiyatro sahnesinde, size farklı bir hikâyeye yansıtmaya çalışan kişi olarak tanımak."

Flor kesinlikle bir zehir değildir

Prof. Dr. Çoruh Türksel Dülgergil, ebeveynlerin internetteki her şeye inanmamaları gerektiğini dile getirdi.

Dülgergil, "Flor uygulamasını veli onay formu doldurulmadan yapamıyoruz. Bu formda da bazı kafa karıştırmacı ifadeler var. Örneğin, astım krizini tetikler veya çocuklarda alerji yapıyor gibi. Çocuğun birden fazla maddeye karşı şüpheli alerjik vakaları varsa velinin bu konuda şüpheli davranması normaldir. Kullanılan florun bu konsantrasyonda hiçbir zararlı etkisi yok. Flor kesinlikle bir zehir değildir" ifadesini kullandı. DT Kaynak: AA

DENTAL TRIBUNE

The World's Dental Newspaper - Turkish Edition

Dental Tribune International

Yayıncı: Torsten Oemus

Grup Editörü
Daniel Zimmermann
newsroom@dental-tribune.com
Tel.: +44 161 223 1830

Klinik Editörü
Magda Wojtkiewicz

Online Editör
Claudia Duschek

Editör Yardımcıları
Anne Faulmann
Kristin Hübner

Baskı Editörleri
Sabrina Raaff
Hans Motschmann

Online Proje Müdürü
Tom Carvalho

Uluslararası Yayın Kurulu

Dr. Nasser Barghi, Ceramics, U.S.A.
Dr. Karl Behr, Endodontics, Germany
Dr. George Freedman, Esthetics, Canada
Dr. Howard Glazer, Cariology, U.S.A.
Prof. Dr. I. Krejci, Conservative Dentistry, Switzerland
Dr. Edward Lynch, Restorative, Ireland
Dr. Ziv Mazor, Implantology, Israel
Prof. Dr. Georg Meyer, Restorative, Germany
Prof. Dr. Rudolph Slavicek, Function, Austria
Dr. Marius Steigmann, Implantology, Germany

Dental Tribune International

Holbeinstr. 29, 04229 Leipzig, Germany
Tel.: +49 541 4 84 74 502 | Fax: +49 541 4 84 74 175
www.dental-tribune.com | info@dental-tribune.com

Bölge Ofisleri

Asya Pacific
Dental Tribune Asia Pacific Limited
Room A, 20/F, Harvard Commercial Building, 111 Thomson Road, Wanchai, Hong Kong
Tel.: +852 5115 6177 | Fax: +8525115 6199

The Americas
Tribune America, LLC
116 West 25rd Street, Ste. 500, New York, N.Y. 10011, USA
Tel.: +1 212 244 7181 | Fax: +1 212 244 7185

Dental Tribune Türkiye

Yayıncı: Vestiyer Yayın Grubu

Sahibi

Bülent Manav

Editör

Prof. Dr. Cem Şener

Yayın Kurulu

Prof. Dr. Ateş Parlar
Prof. Dr. Ender Kazazoğlu
Prof. Dr. Faruk Haznedaroğlu
Doç. Dr. Enis Güray

Kurumsal Satış Müdürü

Derya Arslan

Sorumlu Yazı İşleri
Müdürü

Rahmi Çelikağ

Yazı İşleri

Elif Taman

Tercüme

Nilgün Kayhan

Abone Servisi

İlhan Köse, Ergül Kaya, Elvan Genç

Dental Tribune Grafik

Hakan Zengin

İdare Yeri

Meridyen İş Merk.
Eski Çırpıcı Yolu No:1/550
34010 Merter / İstanbul / Türkiye

Telefon

+90 212 481 02 20

Faks

+90 212 481 02 46

internet

www.vyg.com.tr / www.dentiss.com

e-posta

bilgi@vyg.com.tr

Basım Yeri

Elma Basım, İkitelli/İstanbul
Tel: 0212 697 50 50

© 2015, Dental Tribune International GmbH • Bütün hakları saklıdır.

Dental Tribune klinik bilgileri ve yapımcıların haberlerini doğru olarak yayınlar, fakat ürün talebinin geçerliliğinden ve dizgi hatalarından sorumlu değildir. Ayrıca, yayıncı ürün isimlerinden, isteklerinden ya da reklamverenler tarafından verilen beyanlardan sorumlu değildir. Yazarların görüşleri onlara aittir ve bunlar Dental Tribune International'a yansıtılmaz.

Dergi Adı Dental Tribune Türkiye, Yayın Türü Süreli - Yaygın, Basım Tarihi: 25.11.2015

Abone ücreti: 1 Yıllık (5 Sayı) 60,00 TL

■ Dental Tribune Türkiye, Dişhekimliği Dergisi abonelerine ücretsiz olarak gönderilir.

Sanatçı Diş Hekimleri Karma Sergisi



İstanbul Diş Hekimleri Odası (İDO) tarafından her yıl düzenlenen "Toplum Ağız ve Diş Sağlığı Haftası" dolayısıyla diş hekimlerinin yaptığı karma sergisi göz kamaştırdı.

Hafta nedeniyle 42 diş hekiminin minyatür, fotoğrafçılık, heykeltıraş ve takıçılık alanındaki farklı eserlerinden oluşan sergi, 16-27 Kasım arasında gezilebilecek.

"Diş Hekimi Fobisi'nden Diş hekimini Hobisi'ne" temalı serginin açılışında konuşan İDO Başkanı Ahmet Murat Ersoy, beklenenin çok üzerinde bir sergi ortaya çıktığını, emeği geçenleri tebrik ettiğini söyleyerek "Önümüzdeki yıllarda çalışmalarımızı daha çok geliştirecek sanatın diğer alanlarını da içine almayı düşünüyoruz." dedi. DT

Estetik Özüne döndü.



Sadece 7 şırıngalık
yeni universal
Essentia
estetik kompozit
ile estetiğe ulaşmak çok
basit !

GC EUROPE N.V.
Head Office
Researchpark
Haasrode-Leuven 1240
Interleuvenlaan 33
B-3001 Leuven
Tel. +32.16.74.10.00
Fax. +32.16.74.11.99
info@gceurope.com
http://www.gceurope.com

GC

GC Europe NV Türkiye İrtibat Ofisi
Akasya Acıbadem Kompleksi
Kent Etabı B1 yatay Blok Dr.35
Acıbadem / Uskudar / İstanbul
Telefon: 0216 5040601
e-mail: info@turkey.gceurope.com

Dijital Araçlar Kullanılarak Gerçek Gülümsemelerin Tasarlanması

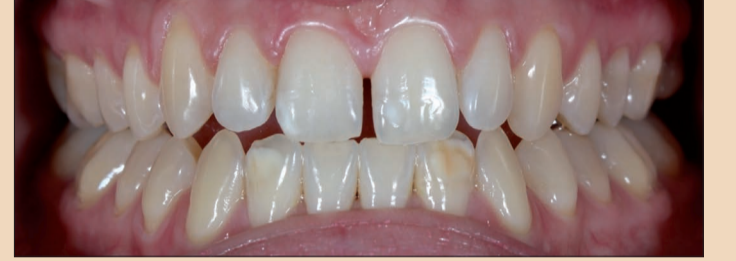Dr. Eduardo Mahn, Dr. Gustavo Mahn, Dr. Carlos Cáceres, Dr. Luis Bustos, Dr. Christian Coachman




Resim 1.



Resim 2.



Resim 3.



Resim 4.

Dental materyaller ve klinik prosedürler son yıllarda önemli ölçüde değişmiştir. Herhâlde son yirmi yılda meydana gelen en önemli gelişmeler implantoloji ve adeziv diş hekimliği alanla-

rındadır, ancak esas devrim dijital diş hekimliğinin gelişmesidir. Her ne kadar bu değişiklikler tanılamayı ve bazı prosedürleri daha kolay hale getirmiş olsa da, fonksiyon ve biyolojik yönler gi-

bi temel noktalar hala önemini korumaktadır. Seramikler ve kompozitlerde de hastalarımızın estetikle ilgili taleplerini yerine getirmemize yardımcı olan önemli gelişmeler yaşanmıştır.


Yüz ve diş estetiği parametrelerinin derinlemesine anlaşılması bu endikasyonların temel ön koşuludur. Klinisyenin, her klinik olgunun zorlukları olduğunu anlaması ve olguya multidisipliner bir bakış açısıyla yaklaşan, uygun bir tedavi planı geliştirmesi gerekmektedir. Diş oranlarının diş eti estetiği ve yüz görünümü açısından düşünülmesi gerekmektedir. Eğer doku konturları komşu dişlerin konturları ya da diş eti zemin noktaları ile eşleşmiyor ve belirgin biçimde asimetrik ve görünür durumda ise, en güzel direkt kaplamayı yapmanız da bir anlamı yoktur. Örneğin, yüz orta hattının karşısında, eğik bir oklüzal düzlem veya maksiler bir diş ortahat kaymasını eklersek sonuçlar can sıkıcı olabilir.

Bir başka önemli nokta da hastanın gülümsemesinin doğru analiz edilmesi ve görüntülenmesidir (Resimler 1 ve 2). Fotoğ-


rafı çeken kişi profesyonel bir fotoğrafçı olmadığında ve fotoğrafın çekildiği yer bir diş kliniği olduğunda, çoğu kişi fotoğrafları çekilirken özellikle başlangıçta ve hatta sonrasında utangaç olma eğilimindedir (Resim 5). Belirgin diastema ve santral kesici dişlerin her ikisinin hipomineralize alanlarını ve rengi değişmiş ve kesinlikle bir tür tedavi ihtiyacı olan başlıca alanların açıkça görüldüğü her iki mandibular lateral kesici dişin ağız içi görünümü göstermektedir. Tedavi planında dikkat edilmesi gereken yönlerin gözden kaçmasını önlemek için, hasta ile gündelik normal konulardan konuşurken bunun videoya alınması önemlidir. Sohbet hastayı rahatlatacak ve söylediğiniz esprili ya da aptalca bir şey karşısında doğal bir biçimde gülümseyecek ve gülecektir (Resim 4). Bizim geleneksel fotoğraflar ile elde edilen sosyal gülümseme (Resimler 1 ve 2) ve dinamik kayıt sırasında yakalanan spontan gülümseme arasındaki farkları göstermektedir. Bu özel klinik olguda, tedavi planında sosyal gülümseme fotoğrafını referans almış olsaydık, istenmeyen lekelerin olduğu mandibular kesici dişlere ait görüntüleri görseleştiremeyecektik.

Bir sonraki adım hastanın fasyal perspektiften diş detayları temel alınarak analiz edilmesidir. Dijital gülümseme tasarımı (DSD) kavramı estetik sorunları fasyal bir perspektiften tanılamakta ve birkaç fotoğrafın basitleştirilmiş dijital analizine dayalı olarak tedavi seçenekleri önermekte ve ekipte yer alan çeşitli uzmanlar arasındaki iletişime yardımcı olmaktadır.

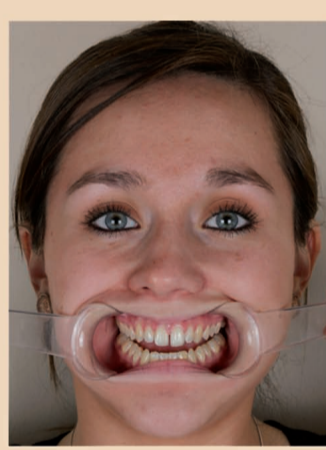
İlk aşama yatay ve dikey bir çizgi çizilmesidir. Fotoğraf, bipupiller çizgi yatay hale gelene kadar ortalanıp hareket ettirilmiştir



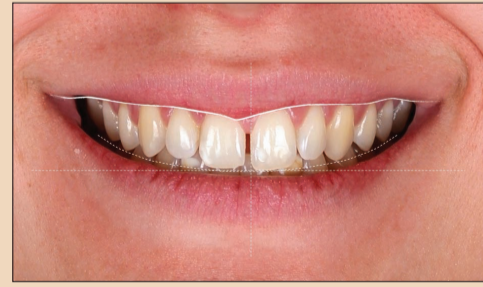Resim 5.



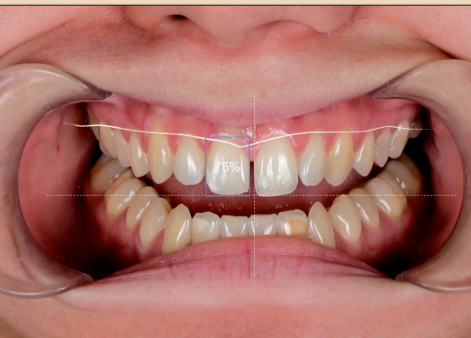Resim 6.



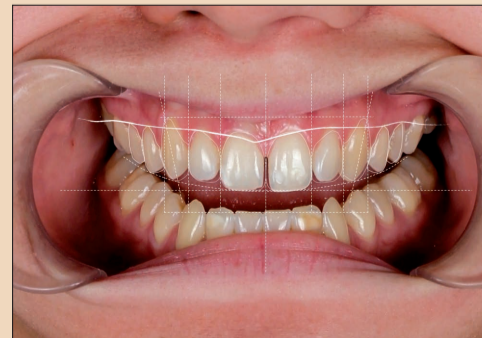Resim 7.



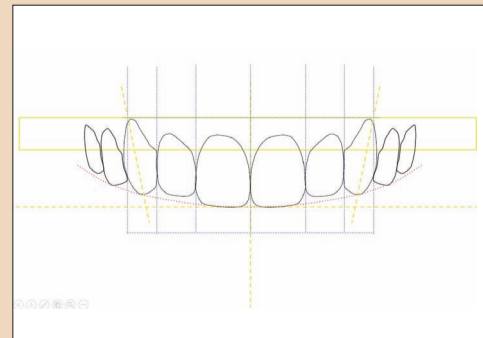
Resim 8.



Resim 9.



Resim 10 a.



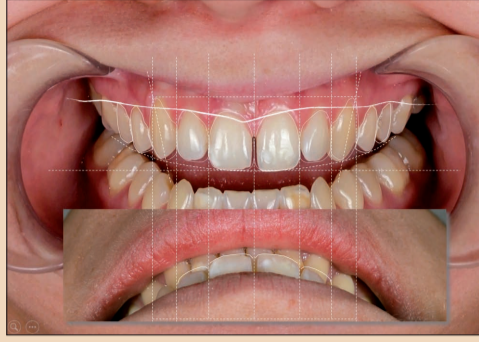
Resim 10 b.

← DT Sayfa 4

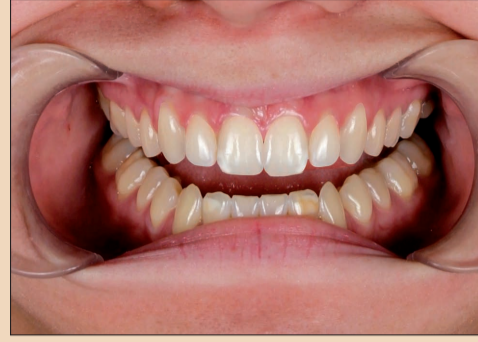ve döndürülmüştür. Ardından yüz orta hattı belirlenmiştir. Aynı hatlar daha sonra, ortalanmış ancak bu sefer dudak retraktörleri ile çekilmiş olan benzer bir fotoğrafın üzerine bindirilmiştir (Resim 5). Aynı fotoğraflar daha sonra büyütülerek analiz edilmiştir (Resimler 6 ve 7). Üst dudak çizgisi yeniden oluşturulmuş ve ardından bu pozisyon referans alınarak, dudak retraktörleri ile çekilmiş olan fotoğrafın üzerine bindirilmiştir (Resimler 8 ve 9). Sonra diş oranları ölçülmüş ve ideal konturlar çizilmiştir (Resimler 9 ve 10a). İzole durum, resim 10b'de görülebilmektedir. Dişlerin labio-palatal pozisyonunun analizi için Saat 12 pozisyonunda çekilmiş olan bir fotoğraf kullanılmış ve bu fotoğraf daha önce yapılmış olan analizlerin üzerine bindirilmiştir (Resim 11).

Klinisyen tedavi seçenekleri ve sınırlamaları ile ilgili olarak bir kez net olduğunda, dijital olarak tasarlanan bir mock-up oluşturulabilir. Bu prosedür hasta başında harcanan koltuk süresini önemli ölçüde azaltmakta ve hastanın kabulünü artırmaktadır. Bu etkiler, çok az bir eğitimle, Microsoft PowerPoint ve Keynote gibi kolayca erişilebilen bir yazılım kullanılarak herkes tarafından kolayca ve hızlı bir şekilde oluşturulabilmektedir. Kısa bir süre önce, iPad'ler için piyasaya sürülmüş olan yeni bir yazılım DSD (www.digitalsmile-design.com), bu prosedürü daha da kolaylaştırmaktadır. Prosedür, dişlerin belirli alanlarının daha önce anlatıldığı şekilde üst üste bindirilmesi esasına dayanmaktadır. Resim 13'te görüntülenen sonucun detayları Resim 12'de görülebilmektedir. Preoperatif durumun geleneksel ve dijital olarak mock-up ile fasyal perspektiften karşılaştırması Resim 14'te görülebilmektedir. Geleneksel indirekt mock-up'lar laboratuvarında daha önce oluşturulmuş olan bir wax-up'tan yapılmaktadır. İlk olarak, bir ölçü alınmakta ve sonra taş döküm imal edilmektedir. Daha sonra, gerekli dişler için klinisyenin verdiği yönergelerle göre teknisyen tarafından muhlama işlemi yapılmaktadır.

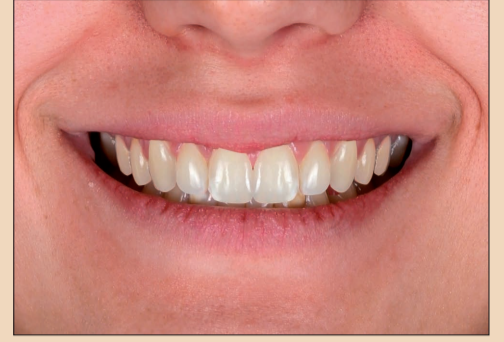Bir sonraki aşama wax-up'tan ölçü alınmasıdır. Fazlalık çıkarılmaktadır ve silikon rehberle akışkan selfor dual-cure (hem kimyasal hem de ışıkla sertleşen) kompozit malzeme (genellikle bis-akrilik bazlı) uygulanmakta ve daha sonra, hastanın ağızına yerleştirilmektedir. Birkaç dakika sonra, fazlalık çıkarılmaktadır ve hasta değişiklikleri görebilmekte ve klinisyen tasarımı doğrudan ağızda değerlendirebilmektedir. Genellikle, yeni durumun fotoğrafları çekilir ve analiz edilir. Dijital mock-up seçeneği çok daha basittir. Nihai formlar bir kez oluşturulduktan sonra, fotoğraf bunların üzerine bir bindirilmekte ve dişlerin yeni yapısı oluşturulmaktadır. Resim 14'te görüldüğü gibi, geleneksel ve dijital yöntemlerle elde edilen sonuçlar benzerdir ve ikisi arasında da ayrım yapmak zordur.



Resim 11.



Resim 12.



Resim 13.

3M ESPE

Diş
Hekimlerine
Hediye
Kampanyası

15 Ekim - 31 Aralık 2015

ALIMLARINIZA, 3M ESPE'DEN DİREKT OFİSİNİZE GÖNDERİLECEK HEDİYELER KAZANIN!

1 Adet Filtek Ultimate 12'li Set veya
10 Adet Filtek Ultimate Tek Tüp alınıza



3920P



3920

2 Adet
Filtek Ultimate A2B
Tek Tüp

HEDİYE



3920A2B

4 Adet
Filtek Bulk Fill Posterior
Kapsül alınıza



4864

1 Adet
Filtek Bulk Fill
Posterior A3 Kapsül

HEDİYE



4864A3

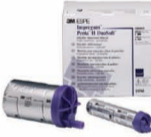2 Adet
Impregum Penta H
Duosoft Refill alınıza



31740

1 Adet
Impregum Penta
H Duosoft Refill

HEDİYE



31740

2 Adet
Single Bond Universal
Refill alınıza



41266

1 adet
Filtek Ultimate
Flowable A2 Tüp

HEDİYE



3930A2

3 Adet
Filtek Ultimate Flowable
Tüp alınıza



3930

1 adet
Filtek Ultimate
Flowable A2 Tüp

HEDİYE



3930A2

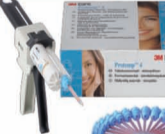2 Adet
Protemp 4 Refill
alınıza



46956

1 Adet
Protemp 4
Refill A2

HEDİYE



46956

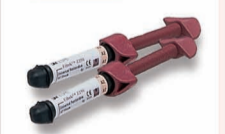2 Adet
Rely X U200 Clicker
Refill alınıza



56877

2 Adet
Filtek
Z250 A2 Tek Tüp

HEDİYE



6020A2

DAHA ÇOK ALIN DAHA ÇOK KAZANIN! KAMPANYA DETAYLARI ve HEDİYE KAZANMA KOŞULLARI AŞAĞIDA YER ALMAKTADIR.
DETAYLAR VE DİĞER KAMPANYALAR HAKKINDA BİLGİ ALMAK İÇİN WWW.3MESPE.COM.TR'YE TIKLAYINIZ.

- 1- Filtek Ultimate ve Flowable promosyonu her renk alternatif alımını kapsamaktadır.
- 2- Promosyon kampanya dönemi içinde gerçekleşecek, yetkili 3M ESPE bayilerinden hekimlere olan satışlar için geçerlidir.
- 3- Kampanyadan hekimlerin faydalanabilmesi için bayilerimizin sizden talep edeceği bilgilerin paylaşılması gerekmektedir.
- 4- Hediye gönderimleri 3M tarafından direkt belirteceğiniz adrese yapılmaktadır. Bayilerimizden hediye teslimi olmamaktadır.
- 5- Hediye ürünlerde 3M tarafından renk ya da ürün değişimi yapılmamaktadır.
- 6- 3M hekim hediye gönderimlerini ayda 2 kez yapacaktır.
- 7- 3M ESPE kampanyalarda ekleme ya da değişiklik yapma hakkını saklı tutar.
- 8- Kampanya stoklarla sınırlıdır.

3M Türkiye

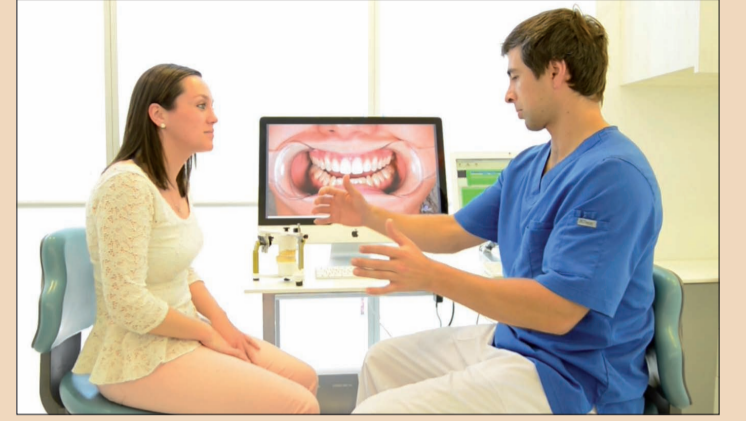Şehit Sinan Eroğlu Cad. Akel İş Merkezi No: 6 A Blok Kavacık - Beykoz / İstanbul
0216 538 07 77

www.3MESPE.com.tr

→ DT Sayfa 6



Resim 14.

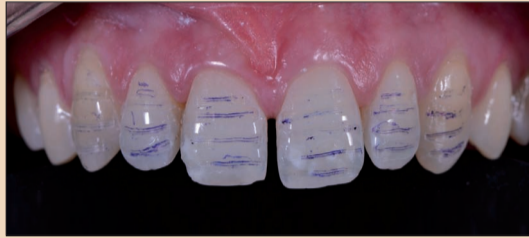


Resim 15.

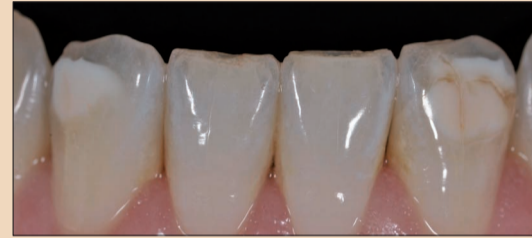← DT Sayfa 5

Protokol, ilk randevu sırasında alınan fotoğraflara ve video görüntülerine dayanmaktadır. Analiz yapılır ve gerekirse olgu sonunda ekip ile tartışılır. Sunum hazır olduğunda, tedavi planı görsel açıdan hastaya çekici gelecek bir şekilde sunulmaktadır (Resim 15). Son olarak, farklı faktörlere bağlı olarak seramik mi yoksa kompozit restoratif malzeme mi kullanılacağı değerlendirilir. Felsefemiz minimal invaziv kavramını esas almaktadır. Hastaya seramiklerle elde edilen aynı estetiği, aynı dayanıklılığı ve aynı öngörülebilirliği sağlayabilen kompozitlerden yana olacaktır. Birçok dişin dâhil olduğu, birden fazla diastemanın olduğu veya oklüzal dengesizliklerin başarılı bir sonucu tehlikeye sokabileceği ve önemli değişiklikler yapılması gereken olgularda, seçiminiz seramiklerden yanadır.

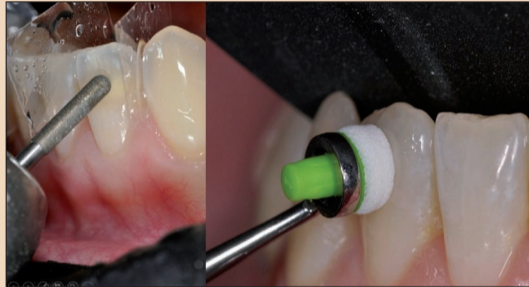Seçilen yaklaşım ne olursa olsun, klinisyenin kullandığı seramik ve / veya kompozit sistemini iyi anlaması son derece önemlidir. Bu özel klinik olguda, basit katmanlama anlayışı, doğal görünümlü tonları ve uzun ömürlü parlaklığı nedeniyle IPS e. max Press seramik sistemi ve IPS Empress Direkt kompozit sistemi (her ikisi de Ivoclar Vivadent) kullanılmıştır. Her iki sis-



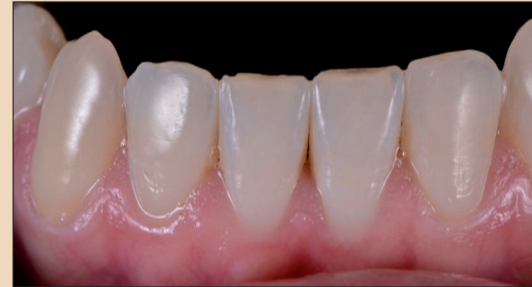Resim 16.



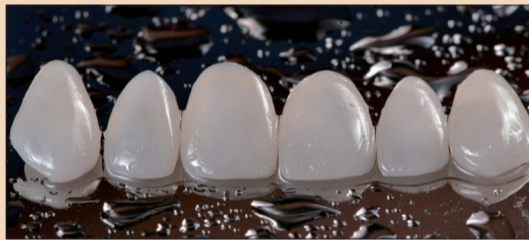Resim 17.



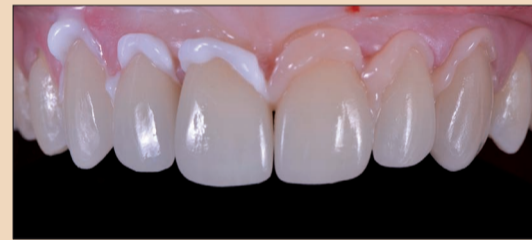Resim 18.



Resim 19.



Resim 20.



Resim 21.

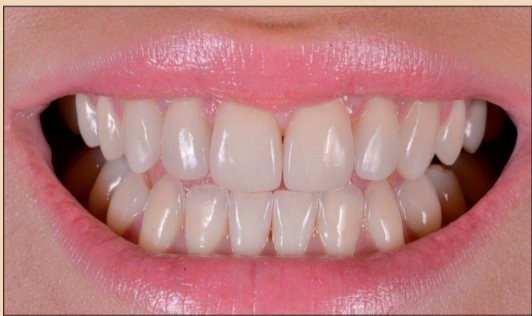temin tonları arasındaki benzerlikler birleştirilmelerini kolaylaştırmaktadır.

Tedavi planı hasta tarafından kabul edildikten sonra, mümkün

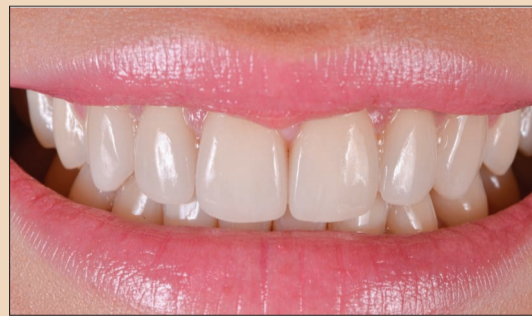olduğunca konservatif olması amacıyla, tedaviye hazırlama ve demarkasyon işlemleri ile başlanmaktadır (Resim 16). Resim 17, alt lateral kesici dişlerin hi-

pomineralize alanlarının ayrıntısını göstermektedir. Alanlar kırmızı renkli frez (Komet Dental) ile kazınmış ve fosforik asit ile aşındırılmıştır. Bonding ajan olarak ExciTE F (Ivoclar Vivadent) kullanılmış ve OptraSculpt Pad (Ivoclar Vivadent) olarak adlandırılan yeni bir alet kullanılarak IPS Empress Direkt Dentin A1 ve Mine A1 yerleştirilmiştir.

Maksiller dişler hazırlanmış ve ölçüler alınmıştır. Resim 20, uzman diş teknisyeni Victor Romero (Santiago, Şili) tarafından imal edilmiş olan altı adet kaplamayı göstermektedir. Bunlar daha sonra, Variolink Estetik sementasyon kitinin (Ivoclar Vivadent) bileşeni olan özel olarak ta-





Resim 23.



Resim 24.



Resim 25.



Resim 22.

sarlanmış gliserin bazlı bir macun ile ağızda kontrol edilmiştir. Resim 21, bu tip bir siman ile de-ğerdeki değişikliğin ne kadar dramatik olabileceğini göstermektedir. Bu prosedür, özellikle bir ya da iki adet kaplama yerleştirildiğinde işe yaramaktadır ve komşu dişlerle eşleştirmenin sağlanması için bu de-ğeri hafifçe düzeltilmesi gerekmektedir. Daha sonra kaplamalar yapıştırılmıştır ve nihai sonuç Resim 22'de görülmektedir. Burada, nihai sonuç ile karşılaştırıldığında dijital mock-up ile elde edilen benzer sonuçlara karşı preoperatif durum gösterilmektedir. Resimler 23 ve 24, altı adet maksiller seramik kaplamanın entegrasyonunu ve mandibular lateral kesici dişlere üç aylık takip sırasında yapılan iki adet direkt kompozit restorasyonunu göstermektedir. Resim 25'te görüldüğü gibi tüm bu çalışma, yüz perspektifinden entegre edilmiştir. Resim 26'da doğal halinde ve sonuçtan memnun olan hasta görülmektedir. DT

MORE BONE Where it Matters Most...



V3 By MIS

Endodontik Tedavide Sodyum Hipoklorit İçin Pasif Mikro-Hacim Yönetimi

Dr. Les Kalman, ABD

Özet

Laboratuvar ve çeşitli klinik olgularda, sodyum hipokloritin endodontik irrigasyon olarak pasif kullanımı ve mikro-hacim yönetimi, görsel örneklemelerle gösterilmiştir. Sodyum hipokloritin hacmi ve basıncı sınırlanarak, ideal dezenfekte edici özelliklerinden faydalanmaya devam edilirken zararlı etkileri minimize edilebilmektedir. Akışkanların özellikle de sodyum hipokloritin, geçirgenlik, akışkanlar mekaniği ve gözenekli ortamda çok fazla akışkan akışı bağlamında, davranışını anlamak için daha ileri çalışmaların yapılması gerekmektedir.

Giriş

Endodontik tedavide enfeksiyon ve nekroz nedeniyle, öncelikle, dişin iç pulpasının çıkarılması ve mikroorganizmalardan temizlenmesi¹ gerekmektedir. Bir kez doğru tanı konulduktan ve prognoz belirlendikten sonra, hasta, diş canlılığını kaybetse de, dişin şeklini ve fonksiyonunu koruma seçeneğine sahip olmaktadır. Günümüzde, endodontik tedavide, pulpa dokusunun çıkarılması ve dişin iç dentin odasının şekillendirilmesi için döner eğeler kullanılmaktadır. Daha sonrasında, kanalı(ları) dezenfekte etmek ve bakterileri ortadan kaldırmak için jel ve sıvı haldeki kimyasal maddeler uygulanmaktadır.² Kimyasal maddeler daha sonra kurutulmakta ve kanal alanı hava geçirmez bir yalıtım oluşturulması amacıyla gutaperka veya rezin ile doldurulmaktadır.

Kanal içi alanı temizlemek ve dezenfekte etmek amacıyla kullanılan kimyasal maddeler Pro-lube (DENTSPLY) gibi eğe yağlama maddeleri ve QMix (DENTSPLY) gibi irrigasyon solüsyonları da dahil olmak üzere oldukça çoktur. Klinik endodonti sırasında, eğe yağlama maddeleri ve irrigasyon solüsyonları birbirine karıştırdığından, kanal, kimyasal maddelerden oluşan bir kokteyl ile dolmaktadır.

Klorheksidin glukonat (CHX) eşine az rastlanır biçimde, arzu edilen birçok özelliğe sahip bir irrigasyon solüsyonudur.³ Belirli aerobik ve anaerobik bakterilere karşı antimikrobiyal aktivite göstermekte, oral mikrobiyal ortam-



Resim 1: Sodyum hipokloritli DENTSPLY Vortex döner eğe.

Resim 2: Boyalı sodyum hipokloritli DENTSPLY Profil döner eğe.

Resim 3: Sodyum hipokloritin döner eğe ile mikro-hacim dağıtımı.

Resim 4: Döner eğe ile blokta Sodyum Hipoklorit

daki bakteri direncinde önemli bir değişikliğe yol açmamakta ve deri ya da mukozaya zarar verici herhangi bir etkisi bulunmamaktadır.⁴ Aslında, CHX yüzde 0.12 konsantrasyonunda ağız durulama solüsyonu olarak da kullanılmaktadır.

Sodyum hipoklorit (NaOCl) kullanılabilirliği, maliyeti ve etkinliği nedeniyle hala en yaygın kullanılan kimyasal^{2,5} olmaya devam etmektedir.^{2,5} Sodyum hipoklorit geniş spektrumlu bakterilere karşı etkilidir ve canlı ve nekrotik dokunun her ikisini de çözümleme yetisine sahiptir.⁶ Ancak, bu irrigasyon solüsyonu hastaya eşit derecede hasar vermektedir ve geçmişte zararlı etkileri görülmüştür.⁵ NaOCl genellikle kanal boşluğu içine bir şırınga ile basınç altında 2-10 ml dozlarda verilmektedir. NaOCl'nin kötü kapatılmış izolasyondan veya başka yollardan kaçabilmesi hastada ciddi yaralanmalara neden olabilmektedir.⁵

Literatürde^{3,5,6} iyi çalışılıp, anlaşılmalı olan NaOCl yaralanmaları üç ana hataya bağlanmaktadır: Kötü kullanım, apikal foramenin ilerisine yapılan enjeksiyon ve alerji.⁶ Kötü kullanım sonucu ortaya çıkan yaralanmalar, uygulayıcı ve / veya hastanın göz ve / veya derisinde yaralanmalara neden olabilmektedir.⁶ Apikal foramenin ilerisine yapılan enjeksiyon sonucunda, aşağıda belirtilen durumlar oluşabilir:⁶

- Ani ve şiddetli ağrı,

- Komşu dokuda ödem,
- Dudak, infraorbital bölge ve yüzün yan tarafında ödem,
- Kanal alanı içinde yoğun kanama,
- Deri ve mukoza kanamaları,
- Bağırsak kanaması,
- Parestezi,
- İkincil enfeksiyon

NaOCl alerjisi nadir görülmele birlikte raporlanmıştır ve şiddetli ağrı, yanma hissi, ödem ve geçici paresteziye neden olabilmektedir.⁶

Metodoloji

Endodontik tedavi ile ilgili evrensel olarak kabul edilmiş bir irrigasyon protokolü bulunmamasıyla birlikte, hastalara minimal morbidite ile en yüksek standartlarda bakımın sunulması amacıyla klinik parametreler içinde kanıt dayalı diş hekimliği uygulamak diş hekiminin görevidir. NaOCl kullanımının, tedavinin başarısını maksimize eden birçok yararlı faktörü vardır; bununla birlikte yaralanmaya neden olabilecek olan sıvının uygulanma biçimidir.

NaOCl için mikro-hacim yönetimi önerilmiştir. Kavram, endodontik aletlerin, dentinin hazırlanması için çok önemli olan, düzensiz yüzeylere sahip olduğu ve bu sıvıların yüzey gerilimi özellikleri gösterdiği önermelerine dayanmaktadır.⁷ Bir alet uygun bir konteyner içine yerleştirildiğinde, NaOCl aletin yüzey dokusu üzerinde taşınacaktır

(Resimler 1 ve 2). Uygulayıcı aleti kanalın içine soktuğunda (Resim 3), NaOCl de aletle birlikte taşınır. Aletin hareket etmesiyle, NaOCl kanal içine sahnır (Resim 4). Yüzey gerilimi ve gözenekli ortamın (dentin) geçirgenliği, sıvının kanal içine süzülme kabiliyetini ayrıca artıracaktır.⁷ Bu yaklaşım mevcut felsefelerden tamamen farklıdır, şöyle ki burada NaOCl herhangi bir basınç olmaksızın mikro-hacim miktarda kanal boşluğuna uygulanmaktadır. Uygulayıcı etkinliğinden faydalanırken minimize edilmiş olan sıvının kontrolüne sahiptir.

Sodyum hipoklorit mikro-hacim yönetimi birçok klinik olguda uygulanmıştır. Tamamlanan klinik olguların post-operatif obturasyon grafileri (Resimler 5-9) sunulmuştur.

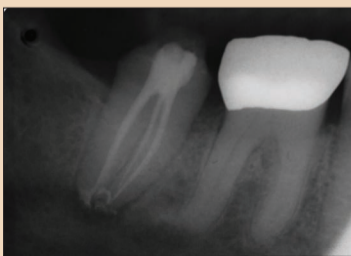
Tartışma

Bir dişin içindeki kanal sistemi oldukça karmaşıktır. Bir veya daha fazla kanal olmasına rağmen, kanal ağı boyunca çok sayıda mikro tünel, kordon ve katman da bulunmaktadır.⁸ Kanallar aynı zamanda geçirgenliği öne çıkan gözenekli bir dentin yapısı içinde bulunmaktadır.⁹ Pulpanın çıkarılması nispeten tahmin edilebilir bir klinik işlem olmasına rağmen, sıvıların, bu karmaşık gözenekli mikro-ağ oluşumuna girişi işleri daha da karmaşık hale getirmektedir. Klinik başarının anahtarı, klinisyenin sıvıları uygulamasının ar-

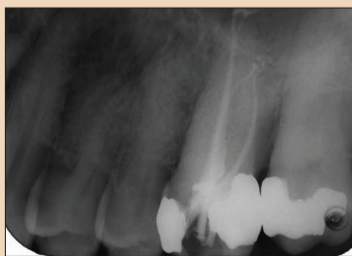dından bu sıvıların başarılı bir biçimde çıkarılmasıdır. Doğrulama ve daha ileri kanal irrigasyonu için gözenekli ortam ve kapilerlerden çok fazla akışkan akışı,¹⁰ gözenekli ortam geçirgenliği¹¹ ve yüzey gerilimi akışkan mekaniği⁷ kavramları bilinmelidir.

NaOCl mikro-hacim yönetimi, NaOCl'nin bakterisidal etkilerini maksimize ederken zararlı etkilerinin en aza indirilmesi için bir dağıtım yaklaşımı olarak önerilmiştir. Yüzey gerilimi akışkan mekaniği ve geçirgenlik^{7,10,11}. NaOCl'nin endodontik aletlerin yüzey düzensizlikleri içinde taşınarak kanal boşluğuna konulabileceği ve kanalın karmaşık ağı içinde süzülme kabiliyetini ileri sürmektedir. Mikro-hacimli pasif irrigasyon solüsyonu yönetimi kötü kullanım nedeniyle ortaya çıkacak komplikasyonları büyük ölçüde azaltacaktır. CHX kanal boşluğuna verilebilen daha büyük hacimli, pozitif basınçlı irrigasyon olarak önerilmiştir. CHX, olumlu antibakteriyel özelliklere sahiptir ancak irrigasyonun kötü yönetimi söz konusu olmuştaysa çok az da olsa zararlı etkileri de bulunmaktadır. CHX'in pozitif basınçla verilmesi gerekiyorsa, uygulayıcı basıncı ayarlamak ve enjeksiyonun apeks'in ötesine yapılması riskinden kaçınılmalıdır. Presipitat oluşumunu en aza indirmek için EDTA (etilendiamin - tetraasetik asit), NaOCl'nin ardından kullanılabilir.²

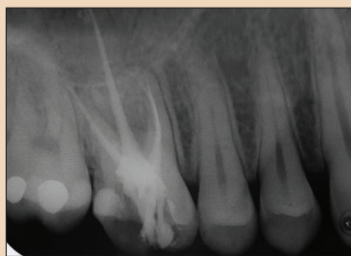
→ [DT](#) Sayfa 9



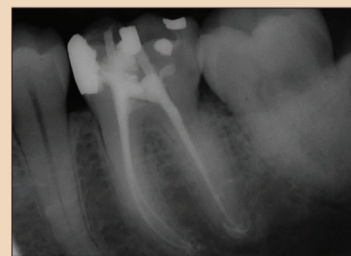
Resim 5: 47# dişin endodontik tedavi radyografisi.



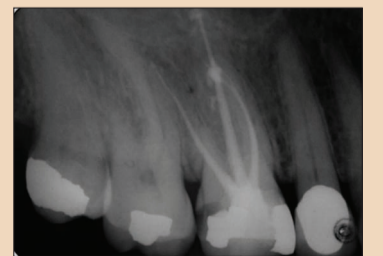Resim 6: 26# dişin endodontik tedavi radyografisi.



Resim 7: 16# dişin endodontik tedavi radyografisi.



Resim 8: 36# dişin endodontik tedavi radyografisi.



Resim 9: 16# dişin endodontik tedavi radyografisi.

← DT Sayfa 8

NaOCI mikro-hacim yönetimi uygulaması, kanal boşluğunun konservatif olarak etkili bir şekilde temizlenebileceğini belirtmektedir. Bu ilke, post-endodontik duyarlılığı çok az ya da hiç olmayan klinik olgularda uygulanmıştır. Obturasyon, ThermaSeal ve Thermafil (DENTSPLY) ile tamamlanmıştır. Kapatıcı ekstrüzyonu belirgin olsa da, post-operatif semptomların ve patolojinin olmaması hacmin uygun dezenfeksiyon için yeterli olduğunu göstermektedir.

Geçirgenlik, akışkanlar mekaniği ve gözenekli ortamda çok fazla akışkan akışı ve bunların NaOCI'nın mikro-yönetimi ile ilişkilerini anlamak için daha ayrıntılı laboratuvar çalışmalarının yapılması gerekmektedir. Sodyum hipoklorit mikro-hacim yönetiminin endodontik tedavideki verimliliğini ve etkinliğini değerlendirmek ve doğrulamak için ek klinik araştırmalar uygulanmalıdır.

Sonuçlar

Endodontik başarı için yağlama maddeleri ve irrigasyon solüsyonlarının kanal kompleksi içine verilmesi çok önemlidir. Sıvıların kanal kompleksi içerisindeki davranışı, geçirgenlik, akışkanlar mekaniği ve gözenekli ortamda çok fazla akışkan akışı bağlamalarında anlaşılmalıdır.

NaOCI endodontik irrigasyon olarak birçok avantaja sahiptir, ancak yaralanmaların önlenmesi için kullanımı sırasında dikkatli olunmalıdır. NaOCI'nın pasif, mikro hacim sıvı olarak uygulanması resimlerle gösterilmiştir.

Teorinin doğrulanması için daha ileri bir değerlendirme gereklidir. Klinik endodontik başarı en üst düzeye taşınırken morbiditenin en aza indirilmesi olasılığı, hem klinisyen hem de hasta için umut vericidir.

Dr Les Kalman, B. Sc. (Hon), DDS, 1999 yılında diş cerrahisi derecesi ile Western Ontario Üniversitesi'nden mezun olmuştur. Daha sonra Londra Sağlık Bilimleri Merkezi'nde GPR'ını tamamlamıştır. 2000 yılından itibaren özel muayenehanede genel diş hekimliği yapmıştır. Strathroy-Middlesex General Hospital'da diş hekimliği bölüm başkanı olarak çalışmıştır. 2011 yılında, Schulich Tıp ve Diş Hekimliği Fakültesi'nde yardımcı doçent olarak tam zamanlı akademisyenliğe geçiş yapmıştır. Kalman'ın araştırmaları, Sanal Facebook uygulaması da dâhil olmak üzere klinik yeniliklere odaklıdır. Kalman topluma ücretsiz diş hekimliği hizmeti sağlayan Dental Outreach Community Services (DOCS) programının da direktörüdür. Kalman, hem Kanada hem de Amerikan dergilerinde pediatrik izlenimden acil implant cerrahisine birçok makale yayınlamıştır. GC America ve Clinician's Choice da

dâhil olmak üzere birçok firma için ürün değerlendirici olarak çalışmıştır. Kalman fikri mülkiyet geliştirme ile uğraşan bir firma olan Research Driven'in kurucu ortağıdır. Kalman, Amerikan Adli Diş Hekimliği Derneği, Uluslararası İmplantoloji Takımı, Osseointegrasyon Akademisi, Amerikan İmplant Diş Hekimliği Akademisi ve Uluslararası Oral İmplantoloji Kongresi üyesidir. Akademik olarak Doç. (AAID) ve (ICOI) unvanları vardır. Boş zamanlarında, akredite MotoGP foto muhabiri olarak fotoğrafçılık yapmaktadır. lkalman@uwo.ca adresinden kendisine ulaşabilirsiniz. DT

Kaynaklar

1. Dang E. Comparison of sodium hypochlorite and chlorhexidine gluconate: quality of current evidence. The Journal of Young Investigators: An Undergraduate, Peer-Reviewed Science Journal 2008; 25(1): 1-9.
2. Basrani BR, Manek S, Rana SNS, Filley E. and Manzur A. Interaction between sodium hypochlorite and chlorhexidine gluconate. J Endod 2007; 33: 966-969.
3. Dutner J, Mines P, and Anderson A. Irrigation trends among American Association of Endodontists members: a web-based survey. J Endod: 2011: 1-4.
4. 3M ESPE: Peridex™ Chlorhexidine Gluconate (0.12%) Oral Rinse Fact Sheet: 2009.
5. Clarkson RM, and Moule AJ. Sodium hypochlorite and its use as an endodontic irrigant. Australian Dental Journal 1998; 43: (4): 250-6.
6. Hülsmann H. & Hahn W. Complicati-

Yazışma Adresi



Dr Les Kalman, B. Sc. (Hon), DDS, 1999 yılında diş cerrahisi derecesi ile Western Ontario Üniversitesi'nden mezun olmuştur. Daha sonra Londra Sağlık Bilimleri Merkezi'nde GPR'ını tamamlamıştır. 2000 yılından itibaren özel muayenehanede genel diş hekimliği yapmıştır. Strathroy-Middlesex General Hospital'da diş hekimliği bölüm başkanı olarak çalışmıştır. 2011 yılında, Schulich Tıp ve Diş Hekimliği Fakültesi'nde yardımcı doçent olarak tam zamanlı akademisyenliğe geçiş yapmıştır. Kalman'ın araştırmaları,

Sanal Facebook uygulaması da dâhil olmak üzere klinik yeniliklere odaklıdır. Kalman topluma ücretsiz diş hekimliği hizmeti sağlayan Dental Outreach Community Services (DOCS) programının da direktörüdür. Kalman, hem Kanada hem de Amerikan dergilerinde pediatrik izlenimden acil implant cerrahisine birçok makale yayınlamıştır. GC America ve Clinician's Choice da dâhil olmak üzere birçok firma için ürün değerlendirici olarak çalışmıştır. Kalman fikri mülkiyet geliştirme ile uğraşan bir firma olan Research Driven'in kurucu ortağıdır. Kalman, Amerikan Adli Diş Hekimliği Derneği, Uluslararası İmplantoloji Takımı, Osseointegrasyon Akademisi, Amerikan İmplant Diş Hekimliği Akademisi ve Uluslararası Oral İmplantoloji Kongresi üyesidir. Akademik olarak Doç. (AAID) ve (ICOI) unvanları vardır. Boş zamanlarında, akredite MotoGP foto muhabiri olarak fotoğrafçılık yapmaktadır. lkalman@uwo.ca adresinden kendisine ulaşabilirsiniz.

ons during root canal irrigation-literature review and case reports. International Endodontic Journal: 2000; 33: 186-195.

7. Trefethen L. Surface tension in fluid mechanics. Encyclopaedia Britannica. (12ed.) Wiley: Chicago, 1969; 1-7.
8. West JD, Roane JB and Goering AC. Cleaning & shaping of the root canal system. In Cohen S. and Burns RC. Pathways of the Pulp. (6th ed.) Mosby: St. Louis, 1994; 179-218.

9. Trowbridge HO. and Kim S. Pulp development, structure & function. In Cohen S. and Burns RC. Pathways of the Pulp. (6th ed.) Mosby: St. Louis, 1994; 296-336.
10. Templeton CC. and Rushing SS. Jr. Oil-water displacements in microscopic capillaries. Journal of Petroleum Technology. 1956; 8: (9): 211-214.
11. Crotti MA. Motion of Fluids in Oil and Gas Reservoirs. Mosby: New York, 1978; 8-14.

ANGELUS • ANGELUS • ANGELUS • ANGELUS • ANGELUS • ANGELUS • ANGELUS • ANGELUS • ANGELUS • ANGELUS •

KOMPLE MTA ÜRÜN GRUBU

Biyoseramik materyaller

MTA-FILLAPEX
MTA-based endodontic sealer
Cemento obturador endodóntico a base de MTA
Cimento obturador endodóntico à base de MTA
4 g
Double syringe | Jeringa doble | Seringa dupla
angelus

MTA-FILLAPEX
MTA-based endodontic sealer
Cemento obturador endodóntico a base de MTA
Cimento obturador endodóntico à base de MTA
30 g
angelus

MTA-FILLAPEX
PASTA-BASE | BASE PASTE
12g
angelus

MTA REPAIR HP
0.085 g
2 applications | aplicações | aplicações
angelus

THE DENTAL ADVISOR
TOP 100
PRODUCTS 2015

THE DENTAL ADVISOR
TOP 25
ENDODONTIC
PRODUCTS
2015
2015 READER'S CHOICE AWARD

THE DENTAL ADVISOR
2014
Top Endodontic
Reparative Cement

THE DENTAL ADVISOR
2015 PREFERRED
PRODUCTS

Provizyonel ambalajlama. Sadece açılıyıcı şekil.

MTA REPAIR HP
PEK YAKINDA

angelus
science and technology
www.angelus.ind.br

gulsa 35 yıl
başarıyoruz, hedefimiz.

GÜLSA TIBBİ CİHAZLAR VE MALZEME SANAYİ TİCARET A.Ş.
Telefon: +90 232 469 00 33 - info@gulsa.com.tr
Faks: +90 232 469 09 00 - www.gulsa.com.tr