



ΕΝΤΥΠΟ ΚΛΕΙΣΤΟ ΑΡ. ΑΔΕΙΑΣ 2054/2006 ΚΕΜΠ.Α.Ο.

DENTAL TRIBUNE

The World's Dental Newspaper | Greek Edition

30 χρόνια
ΕΠΕΤΕΙΟ

ΕΛΛΑΔΑ, ΙΑΝΟΥΑΡΙΟΣ-ΦΕΒΡΟΥΑΡΙΟΣ-ΜΑΡΤΙΟΣ 2012

www.dental-tribune.gr

Συνδεθείτε
τώρα

ΤΟΜΟΣ 8, ΤΕΥΧΟΣ 40

Εν Συντομία

Υπαρκτός ο κίνδυνος απώλειας της ακοής για τους οδοντιάτρους

Από το Επιστημονικό Τμήμα του DTI



Όλοι γνωρίζουμε πως υπάρχουν ορισμένα επαγγέλματα όπου υπάρχει κίνδυνος απώλειας της ακοής. Σύμφωνα με μία πρόσφατη έρευνα, οι οδοντίατροι μπορούν επίσης να θεωρηθούν μεταξύ των επαγγελματιών που διατρέχουν κίνδυνο απώλειας της ακοής τους.

Οι περισσότεροι άνθρωποι δεν θεωρούν ένα οδοντιατρείο ένα χώρο όπου ο θόρυβος αποτελεί πρόβλημα, αλλά το Ομοσπονδιακό Επιμελητήριο για την Επαγγελματική Ασφάλεια και Υγεία των ΗΠΑ προειδοποιεί πως όλοι οι εργαζόμενοι που εκτίθενται σε θορύβους άνω των 85decibel διατρέχουν κίνδυνο.

Η έκθεση σε συνεχείς υψηλές συχνότητες από μία χειρολαβή μπορεί να επηρεάσει την ακοή. Σύμφωνα με τους ειδικούς, οι οδοντίατροι θα πρέπει να χρησιμοποιούν προστατευτικά ακουστικά βοηθήματα.

Άλλα επαγγέλματα που διατρέχουν κίνδυνο για προβλήματα ακοής είναι οι αεροπόροι, οι οικοδόμοι κι οτιδήποτε περιλαμβάνει τη χρήση όπλων, όπως στρατιωτικοί και σώματα ασφαλείας.

Σύμφωνα με το Εθνικό Ινστιτούτο Κωφών, 36 εκατομμύρια Αμερικανοί υποφέρουν από απώλεια ακοής κι όσοι εκτίθενται σε θορύβους υψηλής έντασης και συχνότητας διατρέχουν το μεγαλύτερο κίνδυνο.

Στις περισσότερες περιπτώσεις, οι περιο-

→ DT σελίδα 2

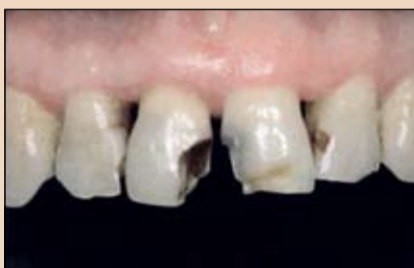www.dental-tribune.gr

Hu-Friedy

ΜΗΤΣΗΣ ΙΩΑΝΝΗΣ & ΣΙΑ Ο.Ε.

Τηλ.: 210 - 7649760 - Fax: 210 - 7649761
e-mail: ipmdent@acci.gr - www.hu-friedy.eu

Τάσεις & Εφαρμογές



Άμεση αποκατάσταση με σύνθετη ρητίνη σε ένα σύνθετο περιστατικό. Μια πολύτιμη εναλλακτική θεραπευτική επιλογή

Τα σύγχρονα άμεσα επανορθωτικά υλικά διευκολύνουν την ελάχιστα επεμβατική παρασκευή των δοντιών και παρέχουν μακροπρόθεσμα αποτελέσματα.

→ σελίδα 10

Πρακτικά Θέματα

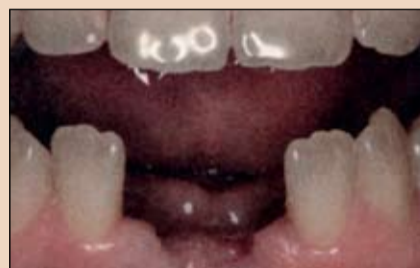

Η 10η αίσθηση... Να ακούμε προσεκτικά, να επικοινωνούμε σωστά και να πείθουμε τους ασθενείς μας

Οι επιτυχημένοι οδοντίατροι βρίσκουν το κλειδί και το χρησιμοποιούν για να πείσουν τόσο τους ασθενείς όσο και το προσωπικό πως το οδοντιατρείο αποτελεί το καλύτερο μέρος για την εκπλήρωση των ονείρων τους.

→ σελίδα 31

Κλινικά Θέματα



Λήψη οστικού μοσχεύματος με μια απλή και σύντομη μέθοδο

Τα οστικά κύτταρα του ίδιου του οργανισμού έχουν το μεγαλύτερο δυναμικό για ανάπλαση οστού και αποτελούν το χρυσό κανόνα σε αυξητικές χειρουργικές επεμβάσεις.

→ σελίδα 4

3^ο Διεθνές Συνέδριο Ενδοδοντίας & Προσθετικής

Χαιρετισμός

από τον Κωνσταντίνο Λάγιο



Κωνσταντίνος Λάγιος,
DDS, MS
Ενδοδοντολόγος

Τα δύο μεγαλύτερα τμήματα της Οδοντιατρικής πράξης είναι το θεραπευτικό και το επανορθωτικό.

Ένα μεγάλο μέρος της έρευνας στην Οδοντιατρική μέχρι την δεκαετία του '80 είχε επικεντρωθεί στο θεραπευτικό, προσπαθώντας να ανακαλύψει εργαλεία, τεχνικές και υλικά τα οποία θα έδιναν την δυνατότητα στον Οδοντίατρο να διατηρήσει τα δόντια στον οδοντικό φραγμό.

Η Ενδοδοντική και η Περιοδοντολογία έκαναν μεγάλες προόδους προσπαθώντας, η πρώτη να θεραπεύσει το δόντι από το μολυσμένο πολφό, και η δεύτερη να απομακρύνει τη φλεγμονή αρχικά από το περιοδόντιο, και να αναγεννήσει τον χαμένο περιοδοντικό ιστό δευτερευόντως. Η αδυναμία όμως, σε ορισμένες περιπτώσεις και των δύο, να θεραπεύσουν κάποια δόντια και η όλο αυξανόμενη ανάγκη να αποκατασταθούν νωδές περιοχές με έναν ικανοποιητικό τρόπο που θα έλυσε λειτουργικά και αισθητικά προβλήματα οδήγησε στην ανάπτυξη των εμφυτευμάτων και νέων

→ DT σελίδα 34

NSK



PANA-MAX

ΕΠΩΝΥΜΗ • ΑΞΙΟΠΙΣΤΗ • ΟΙΚΟΝΟΜΙΚΗ



- γνήσιο αερότορ NSK Ιαπωνίας
- κεραμικά ρουλεμάν
- αποσπώμενος και αντικαταστάσιμος ρότορας
- push button
- σύστημα καθαρός κεφαλής

Μεγάλη προσφορά

199€ + ΦΠΑ

SADENT

ΠΑΙΑΝΙΑ: Λεωφ. Παιανίας-Μαρκοπούλου 1xήμ
Τηλ: 211 10.22.930, εσωτ. 808
ΘΕΣΣΑΛΟΝΙΚΗ: 2310 968.799
ΛΑΡΙΣΑ: 2410 549.168

ΝΕΑ
ΕΣΡΑ

www.sadent.com

Εν Συντομία

← DT σελίδα 1

σότεροι εργαζόμενοι δεν ελέγχουν την ακοή τους παρά μόνο όταν προκληθεί βλάβη. Η τεχνολογία των ακουστικών βοηθημάτων μπορεί να βοηθήσει για την αποκατάσταση της βλάβης, αλλά οι ειδικοί προτείνουν την προστασία της ακοής αν εργαζόμαστε σε ένα περιβάλλον με έκθεση σε δυνατούς ήχους.

Υπάρχουν πολλές εταιρείες που παρέχουν υψηλής ποιότητας βοηθήμα-

τα ακουστικής ενίσχυσης και προστασίας, όπως η Tactical Hearing Co.

Η συγκεκριμένη εταιρεία χρησιμοποιεί την τελευταία τεχνολογία και παρέχει οικονομικές ακουστικές συσκευές που μπορούν να χρησιμοποιηθούν στην Οδοντιατρική καθώς και σε άλλα επαγγέλματα όπως οι οικοδόμοι, οι αεροπόροι, οι στρατιωτικοί και τα σώματα ασφαλείας.

Αναδημοσίευση από το περιοδικό DTI Middle East and Africa Edition, Μάρτιος 2011

Τα φάρμακα για την ημικρανία αυξάνουν τον κίνδυνο για συγγενείς στοματικές ανωμαλίες σύμφωνα με τον FDA

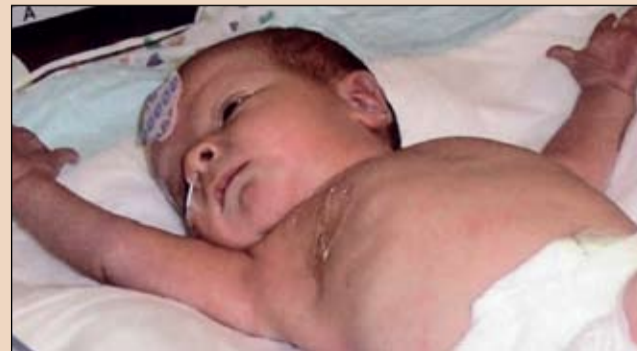Από το Επιστημονικό Τμήμα του DTI

Οι ασθενείς που λαμβάνουν φάρμακα για την ημικρανία έχουν 20% περίπου περισσότερες πιθανότητες να αναπτύξουν τα παιδιά τους υπερωισχιστία σε σχέση με όσους δε λαμβάνουν φάρμακα όπως το Toramax.

Ένα αντιεπιληπτικό φάρμακο, επίσης, που χρησιμοποιείται για την πρόληψη της ημικρανίας

μπορεί να αυξήσει τον κίνδυνο για συγγενείς στοματικές ανωμαλίες σε βρέφη γυναικών που το λαμβάνουν.

Η FDA υποστηρίζει πως σύμφωνα με νέες μελέτες, τα μωρά γυναικών που λαμβάνουν φάρμακα για την ημικρανία, όπως το Toramax έχουν 20% περίπου περισσότερες πιθανότητες να εμφανίσουν υπερωισχιστία ή



χειλοσχιστία σε σχέση με γυναίκες που δεν το λαμβάνουν.

Οι αρχές ενημερώνουν στις ΗΠΑ τους γιατρούς των οποίων οι ασθενείς λαμβάνουν τέτοια φάρμακα και είναι έγκυες για το σχετικό κίνδυνο, αφού οι ανωμαλίες εμφανίζονται στο πρώτο τρίμηνο της κύησης, πριν οι γυναίκες γνωρίζουν μπορεί να γνωρίζουν την εγκυμοσύνη τους.

Ο R.Katz, υπεύθυνος του Τμήματος Νευρολογικών Προϊόντων της FDA, αναφέρει πως οι γιατροί θα πρέπει να είναι προσεκτικοί στη συνταγογράφηση των συγκεκριμένων φαρμάκων σε γυναίκες σε ηλικία τεκνοποίησης και θα πρέπει να χορηγούνται φάρμακα με χαμηλότερο κίνδυνο για συγγενείς στοματικές ανωμαλίες.

Οι συγκεκριμένες ανωμαλίες μπορεί να οδηγήσουν σε πολλά προβλήματα κατά την ανάπτυξη, επειδή τα παιδιά δεν μπορούν να τραφούν σωστά. Θεραπεύονται με χειρουργική επέμβαση, αλλά σε πολλές περιπτώσεις απαιτούνται πολλαπλές επεμβάσεις.

Τα δεδομένα έδειξαν πως οι υπερωισχιστίες εμφανίζονταν σε 1.4% των βρεφών που εκτέθηκαν στο Toramax ή άλλες αντίστοιχες φαρμακευτικές ουσίες σε σχέση με 0.38-0.55% σε παιδιά των οποίων οι μητέρες λάμβαναν αντιεπιληπτικά φάρμακα.

Η ανωμαλία εμφανίζεται περίπου στο 0.7% των παιδιών των οποίων οι μητέρες λαμβάνουν τέτοια φάρμακα.

το συγκεκριμένο φάρμακο ήδη αναφέρει πως θα πρέπει να χρησιμοποιείται με προσοχή κατά την εγκυμοσύνη. Δηλώνει πως θα συνεργαστεί με την FDA για διασάφηση της χρήσης του φαρμάκου κατά την εγκυμοσύνη.

Το Toramax αναμένεται να αποφέρει ετήσια έσοδα 569εκ. δολάρια το 2010, σύμφωνα με την εταιρεία. Στο αποκορύφωμά του, το φάρμακο απέφερε 2.7 δισεκατομμύρια δολάρια το 2008, πριν εισαχθούν στην αγορά φάρμακα ανταγωνιστικών εταιρειών το 2009.

Η FDA εξέδωσε την προειδοποίηση με βάση δεδομένα που συλλέχθηκαν από τα Μητρώα των Αντιεπιληπτικών φαρμάκων κατά την κύηση των της Β. Αμερικής.

Αναδημοσίευση από το περιοδικό DTI Middle East and Africa Edition,

Μάρτιος 2011

International Imprint

Licensing by Dental Tribune International

Publisher Torsten Oemus

Group Editor

Daniel Zimmermann
newsroom@dental-tribune.com
+4934148474107

Editorial Assistant

Yonne Bachmann

Editors

Claudia Salwiczek

Copy editors

Sabrina Raaff
Hans Motschmann

International Editorial Board

Dr Nasser Barghi, USA – Ceramics
Dr Karl Behr, Germany – Endodontics
Dr George Freedman, Canada – Aesthetics
Dr Howard Glazer, USA – Cariology
Prof Dr I. Krejci, Switzerland – Conservative Dentistry
Dr Edward Lynch, Ireland – Restorative
Dr Ziv Mazor, Israel – Implantology
Prof Dr Georg Meyer, Germany – Restorative
Prof Dr Rudolph Slavicek, Austria – Function
Dr Marius Steigmann, Germany – Implantology

Publisher/President/CEO Torsten Oemus

Sales & Marketing Peter Witteczek, Matthias Diessner, Verena Baptist
Director of Finance & Controlling Dan Wunderlich
Marketing & Sales Services Nadine Parczyk
License Inquiries Jörg Warschat
Accounting Manuela Hunger
Business Development Manager Bernhard Moldenhauer
Executive Producer Gernot Meyer

Dental Tribune International

Holbeinstr. 29, 04229 Leipzig, Germany
Tel.: +49 341 4 84 74 302 | Fax: +49 341 4 84 74 173
Internet: www.dental-tribune.com | E-mail: info@dental-tribune.com

Regional Offices

Asia Pacific

Dental Tribune Asia Pacific Limited
Room A, 20/F, Harvard Commercial Building, 111 Thomson Road,
Wanchai, Hong Kong Tel.: +852 3113 6177 | Fax: +8523113 6199

The Americas

Dental Tribune America
116 West 23rd Street, Ste. 500, New York, NY 10011, USA
Tel.: +1 212 244 7181 | Fax: +1 212 224 7185

© 2010, Dental Tribune International GmbH. All rights reserved.
Απαγορεύεται η αναδημοσίευση όλου ή μέρους της ύλης του περιοδικού χωρίς την γραπτή άδεια του εκδότη.
Το Dental Tribune καταβάλει κάθε δυνατή προσπάθεια για να παρουσιάσει με ακρίβεια τα κλινικά δεδομένα και τα στοιχεία για τα νέα προϊόντα των διαφόρων κατασκευαστών, αλλά δεν αναλαμβάνει την ευθύνη για την αξιοπιστία αυτών των στοιχείων ή για τυχόν τυπογραφικά λάθη. Επίσης, οι εκδότες δεν φέρουν καμία ευθύνη όσον αφορά τις ονομασίες των προϊόντων ή τις δυνατότητες τους ή αυτά που αναφέρονται από τις διαφημιστικές εταιρείες. Οι απόψεις που εκφράζονται από τους συγγραφείς των διαφόρων άρθρων αντιπροσωπεύουν μόνον τους ίδιους και δεν εκφράζουν απαραίτητα και τις απόψεις του Dental Tribune International

Ελληνική έκδοση

Ιδιοκτήτης

Δημήτρης Γ. Ρούσσης
Νεάπολη Αργινίου, Τ.Κ. 30100

Τηλέφωνο

+30 210 2222637 - +30 6972036900

E-mail

info@omnipress.gr

Internet

www.dental-tribune.gr

Κωδικός

7656

Εμβασμα συνδρομών

ΕΘΝΙΚΗ ΤΡΑΠΕΖΑ 179/44015225
ALPHA BANK 218/00-2002-000-260

Εκδότης-Διευθυντής

Διεύθυνση - Σύνταξη
Επιμέλεια ύλης
Ειδικό Συνεργάτες

Διαφημίσεις

Art Director

Υπεύθυνη,

Επιμέλεια τεύχους
Εκτύπωση

Δημήτρης Γ. Ρούσσης
Δημήτρης Αρ. Αλεξόπουλος
Ευάγγελος Καινούργιος
Κατερίνα Σπυροπούλου
Αριστείδης Αλεξόπουλος
Δημήτρης Ρούσσης
Μαρία Σιδερή

Αναγνωστάκη Κωνσταντίνα
Ariagraf & ΣΙΑ ΕΕ, Γραφικές Τέχνες
Ανθέων 72, 124 61 Χαϊδάρι,
τηλ: 210 5822130



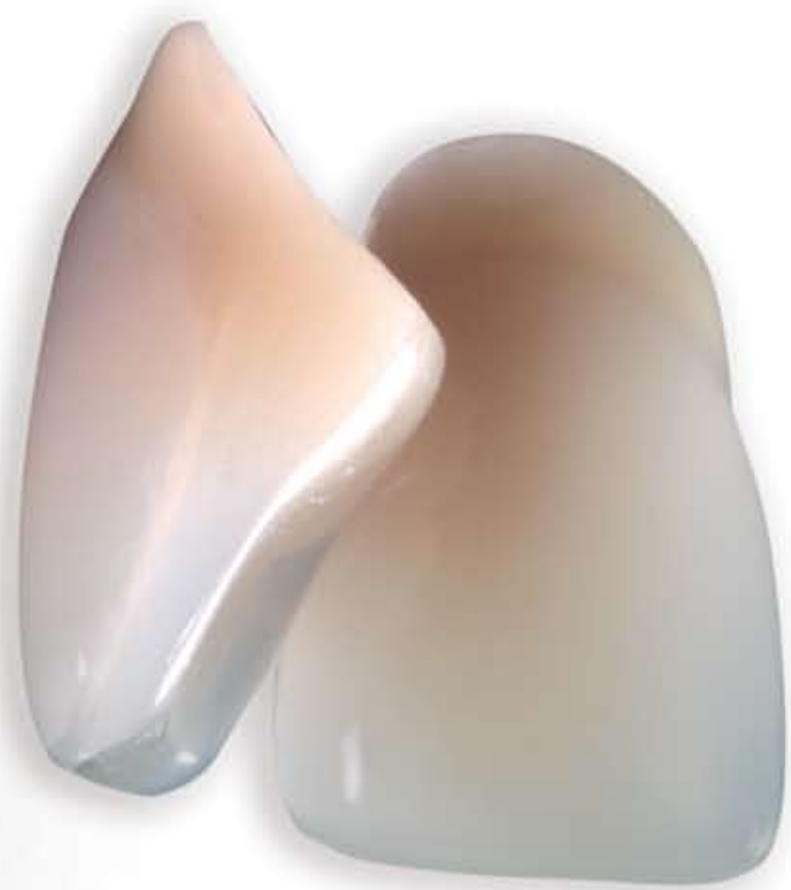FAEP

FIPP

επισκευθείτε μας : www.dental-tribune.gr

SR Vivodent® PE και SR Orthotyp® PE

Το δυνατό ζευγάρι



Αισθητική παρόμοια με τη φυσική

- Διαστρωμάτωση υψηλής αισθητικής - PE = Pearl Effect = φαινόμενο μαργαριταριού.
- Έντονα χρωματισμένοι αυχένες.
- Άριστα τεκμηριωμένη ημι-ανατομική σύγκλιση.
- Σταθερότητα αποχρώσεων.
- Υψηλού βαθμού σκληρότητα και πυκνότητα.
- Αντίσταση στη διαλυτότητα.
- Ιδιαίτερα κατάλληλα για οδοντοστοιχίες επί εμφυτευμάτων.

www.ivoclarvivadent.com

Ivoclar Vivadent AG
Bendererstr. 2 | FL-9494 Schaan | Liechtenstein | Tel.: +423 / 235 35 35 | Fax: +423 / 235 33 60

Dental Vision ΕΠΕ
Μιχαλακοπούλου 125 | 115 27 Αθήνα | τηλ: 210 77 55 900 | Τοιμισική 34 | 546 23 Θεσσαλονίκη | τηλ: 2310 253 800 | www.dentalvision.gr

SADENT ΑΕΒΕ
17ης Νοέμβρη 4 | 151 27 Μελίσσια | τηλ: 210 80 49 493 | Τετραπόλεως 4 | 115 27 Γουδή | τηλ: 210 77 77 608
Ν. Τέλλογλου 7 | 546 36 Θεσσαλονίκη | τηλ: 2310 968 799 | Θεσσαλία | τηλ: 2410 549 168 | www.sadent.com

Κύπρου:
dentalcon trading ltd.
Α. Λάρνακα 57, PO Box 27245 | 1643 Λευκωσία | τηλ: 22 466 000 | www.dentalcon.com.cy



Λήψη οστικού μοσχεύματος με μια απλή και σύντομη μέθοδο

Dr. S.Hohl

Διατηρεί ιδιωτικό ιατρείο στη Γερμανία

Dr. A.S.B.Petersen

Διατηρεί ιδιωτικό ιατρείο στη Δανία

Εισαγωγή

Η χρήση οστού από το σώμα του ασθενή για να δημιουργηθεί νέο οστόν σε άλλη περιοχή είναι πολύ παλιά. Αυτή η διαδικασία καλείται λήψη αυτόλογου οστικού μοσχεύματος.

Στην περίπτωση αυτόλογου οστικού μοσχεύματος, το οστόν αφαιρείται από τον ίδιο οργανισμό στον οποίο θα τοποθετηθεί το μόσχευμα. Τα οστικά κύτταρα του ίδιου του οργανισμού έχουν το μεγαλύτερο δυναμικό για ανάπλα-

ση οστού και αποτελούν το χρυσό κανόνα σε αυξητικές χειρουργικές επεμβάσεις. Οι περιοχές λήψης μοσχευμάτων είναι η άνω γνάθος, ο οπισθογόμφιος χώρος, η πωγωνιαία περιοχή ή η λαγόνια ακρολοφία, τα πλευρά ή κνήμη.

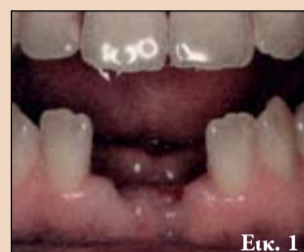Η λήψη της επιθυμητής ποσότητας είναι συχνά περίπλοκη (μεγάλες χειρουργικές παρεμβάσεις) κι εμφανίζει διάφορα προβλήματα, ειδικά όταν αφορά περιοχές εκτός στοματικής κοιλότητας (π.χ. λαγόνια ακρολοφία).

Η εξαγωγή αυτόλογου οστικού μοσχεύματος από την οπισθογόμφια περιοχή είναι καλύτερα αποδεκτή από τους ασθενείς. Ειδικά στην Εμφυτευματολογία, οι πλάγιες αυξητικές επεμβάσεις είναι απαραίτητες σε περισσότερο από 75% των περιπτώσεων. Αυτές οι αυξητικές διαδικασίες απαιτούν μικρό οστικό όγκο λιγότερο από 0.3mg. Αν αποφασιστεί διεγχειρητικά πως θα χρησιμοποιηθεί αυτόλογο μόσχευμα, θα πρέπει να τεθεί το ακόλουθο ερώτημα: «Από ποια περιοχή θα ληφθεί το μόσχευμα και πώς μπορεί να αφαιρεθεί σύντομα;»

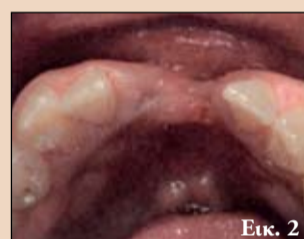Η οπισθογόμφια περιοχή επιλέγεται σε περισσότερες από το 70% των περιπτώσεων. Μέχρι σήμερα, μοσχεύματα από τη συγκεκριμένη περιοχή έχουν χρησιμοποιούνται σε μεγάλο βαθμό.

Περιγραφή περίπτωσης

Ο 36χρονος ασθενής επιθυμεί την αντικατάσταση των ελλειπόντων δοντιών του με εμφυτεύματα. Ωστόσο, στην περίπτωση του, τίθεται το ερώτημα αν η τοποθέτηση εμφυτευμάτων και μοσχευμάτων μπορεί να πραγματοποιηθεί ταυτόχρονα. Προγραμματίστηκε η τοποθέτηση αυτόλογου μοσχεύματος στην περιοχή του 31 προστομακά. Αρχικά, πραγματοποιήθηκε τρυπανισμός και το στέλεχος επεκτάθηκε με ένα συμπακνωτήρα οστού, δηλαδή συμπυκνώθηκε το περιεμφυτευματικό οστόν. Στη συνέχεια, τοποθετήθηκε το εμφύτευμα. Εδώ ήταν εμφανές πως τα δύο τρίτα του εμφυτεύματος προστομακά ήταν αποκαλυμμένα στην περιοχή του 31. Και τα δύο εμφυτεύματα εμφάνιζαν αρχική σταθερότητα. Μετά τη μέτρηση του ελλείποντος οστικού όγκου, έγινε μία τομή στο δεξιό οπισθογόμφιο χώρο. Στη συνέχεια ένα συμβα-

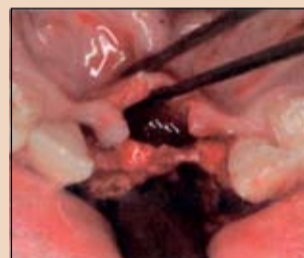

Εικ. 1



Εικ. 2

Εικ. 1, 2 Αρχική κατάσταση. Η κατάσταση 3 μήνες μετά την αφαίρεση των δοντιών. Το προστομακό πέταλο έχει καταρρεύσει πλήρως.



Εικ. 3 Εμφανές οστικό έλλειμμα τριών τοιχωμάτων.

Η εταιρεία Dentopolis διοργανώνει τρεις ενημερωτικές εκδηλώσεις με Workshop για την χρήση των χειρουργικών συστημάτων της εταιρείας MEISINGER

ΔΩΡΕΑΝ ΣΥΜΜΕΤΟΧΗ

Πάτρα	03.03.2012
Αθήνα	31.03.2012
Θεσσαλονίκη	02.06.2012

Πληροφορίες 2114079041- 6977599477

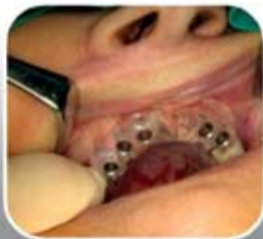MEISINGER - BONE MANAGEMENT -TECNICS

Αντιμετώπιση οριζόντιων και κάθετων οστικών ελλειμμάτων των γνάθων. Χρήση και Εφαρμογές ειδικών χειρουργικών συστημάτων της εταιρείας MEISINGER
Δρ ΓΕΩΡΓΙΟΣ ΠΑΝΤΑΖΗΣ Σ Γ Π Χ



3-D GUIDET SURGERY ME THN ΥΠΟΣΤΗΡΙΞΗ ΤΟΥ ΠΡΟΓΡΑΜΜΑΤΟΣ CODIAGNOSTIX-STRAUMANN

Προεγχειρητικός Εμφυτευματολογικός Σχεδιασμός, Κατευθυνόμενος τρυπανισμός μεγάλης ακρίβειας με νάρθηκα 3-D. ΙΩΑΚΕΙΜ ΑΣΛΑΝΙΔΗΣ Χειρουργός Οδ.

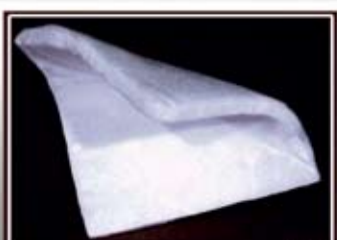

Νάρθηκας τρυπανισμού 3D- CODIAGNOSTIX / GONYX

ΠΡΟΣΦΟΡΑ 199 € για 2 Εμφυτεύματα + φπα

MEMBRANE ΚΟΛΛΑΓΟΝΟΥ ΤΥΠΟΥ FLEECE

Πολύ λεπτή -απορροφήσιμη σε 2-4 εβδομάδες. Διαστάσεις 22mm x27mm



μόνο 19 € + φπα

ΠΡΟΣΦΟΡΑ

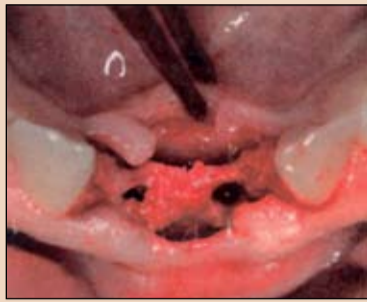

μόνο 39 € +φπα

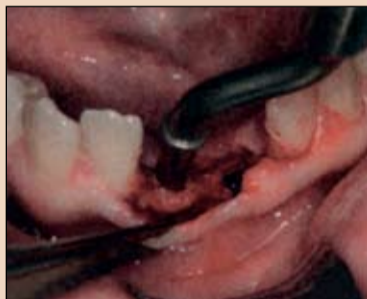Γερμανικής Προέλευσης

Οστικό μόσχευμα α- ή β-TCP της Biovision η φιάλη με 1ml.

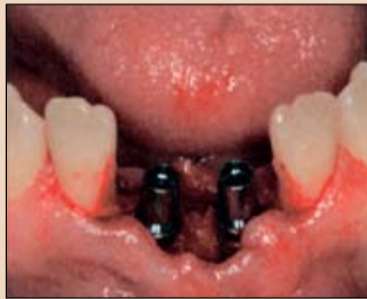← DT σελίδα 4



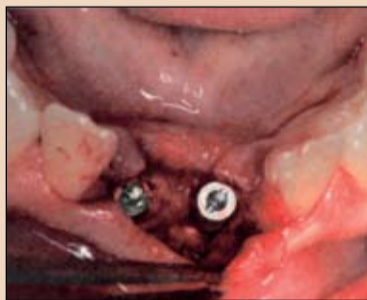
Εικ. 4 Μετά τον τρυπανισμό, η περιοχή εμφανίζει σημαντική ατροφία.



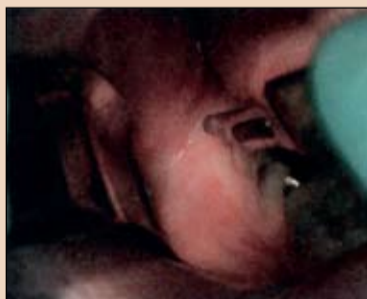Εικ. 5 Πραγματοποιείται συμπύκνωση του περιεμφυτευματικού οστού.



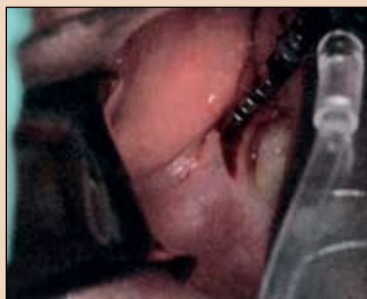Εικ. 6 Τοποθέτηση εμφυτευμάτων. Είναι εμφανές πως απαιτείται αυξητική επέμβαση.



Εικ. 7 Το σώμα του εμφυτεύματος θα πρέπει να καλύπτεται προστομακά με αυτόλογο οστόν επάνω από τα δύο τρίτα της επιφάνειάς του.



Εικ. 8 Η τομή στην οπισθογόμφια περιοχή.



Εικ. 9 Χρησιμοποιείται ένα συμβατικό τρύπανο για τρυπανισμό της περιοχής λοξά της τομής. Ένα τρύπανο διπλής λειτουργίας είναι άριστο για την εξαγωγή οστού.

τικό τρύπανο εμφυτευμάτων καθοδηγήθηκε διαμέσου των ούλων ακριβώς στα 9χιλ. Όταν αποτραβήχτηκε το τρύπανο, διατηρήθηκε το οστικό υπόστρωμα.

Επιπρόσθετα, εξάχθηκε περαιτέρω σπογγώδες οστόν με ένα μινι-κοχλιάριο. Το οστόν του μοσχεύματος απορροφήθηκε γύρω από το σώμα του εμφυτεύματος με ιδανικό τρόπο. Τέλος, τοποθετήθηκε μία λεπτή μεμβράνη κολλαγόνου για πλήρη κάλυψη.

Τα ελλείμματα των μαλακών ιστών καλύφθηκαν με απορροφήσιμα υλικά. Η τομή στην οπισθογόμφια περιοχή συγκολλήθηκε με κυανοακρυλικό. Στην περιοχή των 31/41, η σύγκλειση του τραύματος πραγματοποιήθηκε με απορροφήσιμα ράμματα και ραφή οριζόντιου τύπου mattress. Τέλος, τοποθετήθηκε μία προσωρινή αποκατάσταση τύπου Maryland, εξασφαλίζοντας καλή σταθερότητα των μαλακών ιστών. Δημιουργήθηκε

μία ψηφιακή τομογραφία για αξιολόγηση του ελλείμματος και να καταγραφεί το αποτέλεσμα της αυξητικής επέμβασης.

Περίληψη

Το αυτόλογο οστικό μόσχευμα αποτελεί το χρυσό κανόνα σε αυξητικές χειρουργικές επεμβάσεις. Ειδικά σε περιπτώσεις εμφυτευμάτων, συχνά παρατηρούμε διεγχειρητικά πως μία μικρή ποσότητα αυτόλογου μοσχεύ-

ματος απαιτείται για αυξητική επέμβαση.

Σε αυτήν την περίπτωση, ενδείκνυται μία σύντομη αντίδραση. Η οπισθογόμφια περιοχή χρησιμοποιείται συχνά για αυτό το σκοπό. Επειδή ο ασθενής επιθυμούμε να εμφανίσει τη μικρότερη δυνατή δυσανεξία, επιλέγουμε ελάχιστα επεμβατικές διαδικασίες.

Η τεχνική που παρουσιάζεται

→ DT σελίδα 6

“Είμαι σίγουρη για την ομοιότητα του GrandioSO με το φυσικό δόντι!”

Dr. H. Gräber

Εκμεταλλευτείτε τις τρέχουσες προσφορές!*

ΤΟΣΟ ΟΜΟΙΟ ΜΕ ΤΟ ΔΟΝΤΙ

Στο σύνολο των φυσικών ιδιοτήτων του, το Grandio®SO είναι το εμφρακτικό υλικό το οποίο παγκοσμίως, μοιάζει περισσότερο στο δόντι**. Τα πλεονεκτήματα που θα κερδίσετε είναι: μακράς διάρκειας, αξιόπιστες αποκαταστάσεις και κυρίως ικανοποιημένους ασθενείς.

- Κάλυψη υψηλών απαιτήσεων, γενικής χρήσης σε πρόσθιες & οπίσθιες περιοχές
- Φυσική αδιαφάνεια για αποτελέσματα όμοιο με του δοντιού - χρήση μίας μόνο απόχρωσης
- Έξυπνο σύστημα αποχρώσεων με νέα χρώματα καλής αισθητικής: ^{VC}A3.25 και ^{VC}A5
- Απαλή σύσταση, υψηλή σταθερότητα φωτεινότητας, απλή στίλβωση εντυπωσιακής λάμψης

* Βρείτε όλες τις τρέχουσες προσφορές στο www.voco.com
** Ζητήστε ελεύθερα τα επιστημονικά ενημερωτικά φυλλάδια.

Ματίνα Αντωνοπούλου
τηλ: 210 6854246 / κιν: 6974840529
e.mail: m.antonopoulou@voco.com

GrandioSO



Νέα θεραπευτική επιλογή για ελλείποντα δόντια

Από το Επιστημονικό Τμήμα του DTI

Για πολλά χρόνια, οι άνθρωποι με χρόνια οδοντικά προβλήματα ή ελλείποντα δόντια είχαν περιορισμένες επιλογές.

Μπορούσαν να συνεχίσουν με συνεχείς ενδοδοντικές θεραπείες, στεφάνες κι άλλες αποκαταστάσεις, να αντιμετωπίζουν τα προβλήματα μάσησης, ομιλίας και άνεσης που συχνά σχετίζονται με τις οδοντοστοιχίες ή να πληρώσουν το εξαιρετικά υψηλό κόστος των οδοντικών εμφυτευμάτων.

Σήμερα οι Dr. A. Spector, M. Migdal από τις ΗΠΑ που ασχολούνται εδώ και χρόνια με την τεχνολογία των εμφυτευμάτων, αποτελούν μέλη μιας ομάδας οδοντιάτρων στις ΗΠΑ που προσφέρουν στους ασθενείς τους τα οφέλη των μονίμων δοντιών σε περίπου το μισό έως το ένα τρίτο του κόστους των οδοντικών εμφυτευμάτων και σε πολύ συντομότερο χρονικό διάστημα.

Η Hybridge-μία υβριδική γέφυρα-αποτελεί ένα συνδυασμό μεταξύ μιας συμβατικής γέφυρας και μιας οδοντοστοιχίας. Αντίθετα με μία συμβατική γέφυρα που κατασκευάζεται από μεταλλοπορσελάνη, στο σύστημα χρησιμοποιείται μία αποκατάσταση από ρητίνη και τιτάνιο που αντικαθιστά έως και 12 δόντια κι υποστηρίζεται από 5 ή 6 οδοντικά εμφυτεύματα. Δεν ενδείκνυται για την αντικατάσταση μονήρων δοντιών, αλλά για τμηματική ή ολική αποκατάσταση του φραγμού.

Τα δόντια φαίνονται κι έχουν την ίδια αίσθηση και λειτουργικότητα με τα υγιή, φυσικά δόντια και αντέχουν για μία ζωή.

Όπως με τα κλασικά εμφυτεύματα και αντίθετα με τις συμβατικές οδοντοστοιχίες, τοποθετείται σε εμφυτεύματα αντί για οστικούς ιστούς για μεγαλύτερη άνεση, επιτρέπει τη μάσηση όπως γίνεται με τα φυσικά δόντια και διεγείρει το οστό των γνάθων (αντίθετα με τις έντονα απορροφημένες ακρολοφίες που παρατηρούνται σε ανθρώπους που χρησιμοποιούν οδοντοστοιχίες για χρόνια).

Ενώ μία ακίνητη γέφυρα ή μία οδοντοστοιχία μπορεί να έχει καλή αισθητική κι επιτρέπει στον ασθενή να τρώει και να μιλάει άνετα, θέτουν επίσης και περιορισμούς-οι γέφυρες απαιτούν συνήθως την ενδοδοντική θεραπεία των δοντιών στηριγμάτων, μπορεί να αποδυναμώσουν τα παρακείμενα δόντια και είναι δύσκολη η στοματική υγιεινή (δεν μπορεί να χρησιμοποιηθεί οδοντικό νήμα).

Εν τω μεταξύ, οι κινητές οδοντοστοιχίες μπορεί να μετακινούνται, να δημιουργούν ενοχλητικούς ήχους και να οδηγούν στην απώλεια του οστού γύρω από τα δόντια στα οποία στηρίζονται.

Η αποτελεσματικότητα κι η ακρίβεια του συστήματος Hybridge επιτρέπει τη διατήρηση του κόστους σε πολύ χαμηλότερα επίπεδα από την κλασική θεραπεία με εμφυτεύματα



Dr. Andrew Spector



Dr. Michael Migdal

για ασθενείς που επιθυμούν να αντικαταστήσουν έναν ολόκληρο άνω ή κάτω φραγμό, σύμφωνα με τον Dr. Spector, που ασχολείται πολλά χρόνια με τα οδοντικά εμφυτεύματα και διδάσκει Εμφυτευματολογία στην Οδοντιατρική Σχολή της Ν. Υόρκης.

Ενώ τα οδοντικά εμφυτεύματα αποτελούν το χρυσό κανόνα για την αντικατάσταση μονήρων δοντιών, το κόστος είναι απαγορευτικό για ασθενείς που επιθυμούν μία μερική ή ολική αποκατάσταση φραγμού, όπως πολλοί άνθρωποι μεγαλύτερης ηλικίας.

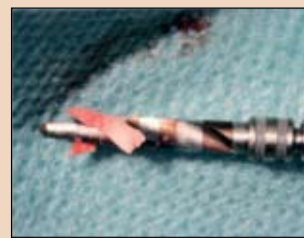Οι ασθενείς που ενδείκνυται το σύστημα Hybridge τείνουν να είναι μεγαλύτεροι, σύμφωνα με την Αμερικανική Εταιρεία

Στοματικών και Γναθοπροσωπικών Χειρουργών και από την ηλικία των 74 ετών και άνω ένας στους τέσσερις αμερικανούς είναι ολικά νωδός.

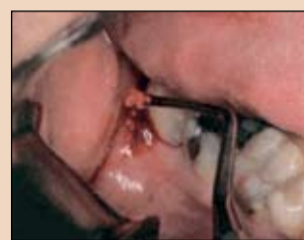Ωστόσο, ο Dr. Spector υποστηρίζει πως προτείνει επίσης το Hybridge για ασθενείς που έχουν χάσει τα δόντια τους ως αποτέλεσμα περιοδοντικής νόσου, τραυματισμών και διατροφικών διαταραχών, όπως βουλιμία, που προκαλεί τερηδόνα.

παράπάνω αποτελεί μία νέα μέθοδο που είναι εντυπωσιακή λόγω της ελάχιστης επεμβατικής φύσης και των απλών χαρακτηριστικών της. Η επέμβαση είναι ιδανική για αυξητικό

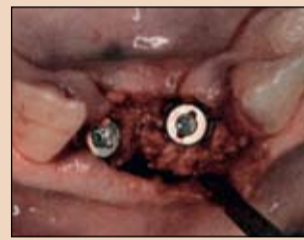← DT σελίδα 5



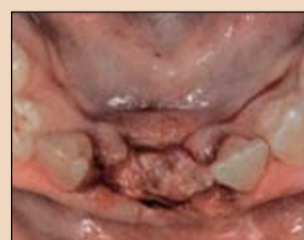Εικ. 10 Οστική εκσκαφή με απλό τρνπανισμό με το τρνπανο διπλής λειτουργίας.



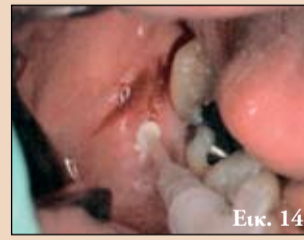Εικ. 11 Επιπρόσθετη οστική εκσκαφή με εκβάθνση της οπής στη λοξή γραμμή με το κοκλιάριο.



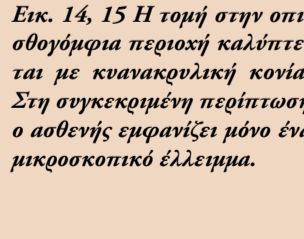
Εικ. 12 Τα εμφυτεύματα και το αντίλογο οστόν στην θέση τους. Για να επιτευχθεί αυτό το αποτέλεσμα, χρειάστηκε τρνπανισμός μόνο της οπισθογόμφιας περιοχής.



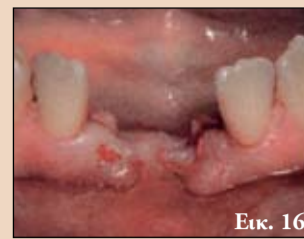Εικ. 13 Κάλυψη των εμφυτευμάτων και της πρόσθιας περιοχής με μία απλή μεμβράνη κολλαγόνου.



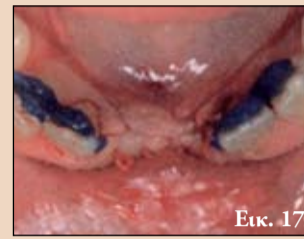
Εικ. 14, 15 Η τομή στην οπισθογόμφια περιοχή καλύπτεται με κυανακρυλική κονία. Στη συγκεκριμένη περίπτωση ο ασθενής εμφανίζει μόνο ένα μικροσκοπικό έλλειμμα.



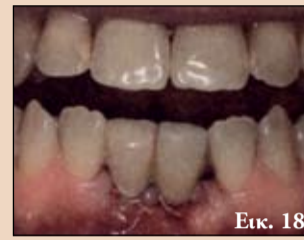Εικ. 16, 17, 18, 19, 20, 21, 22



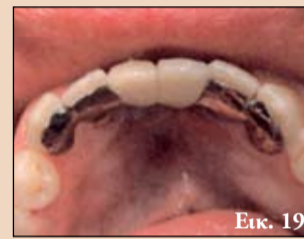Εικ. 16



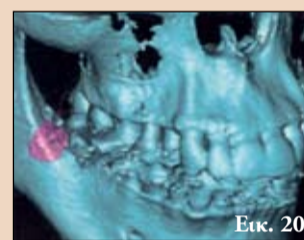
Εικ. 17




Εικ. 18



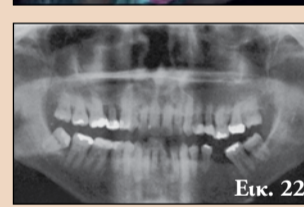Εικ. 19



Εικ. 20



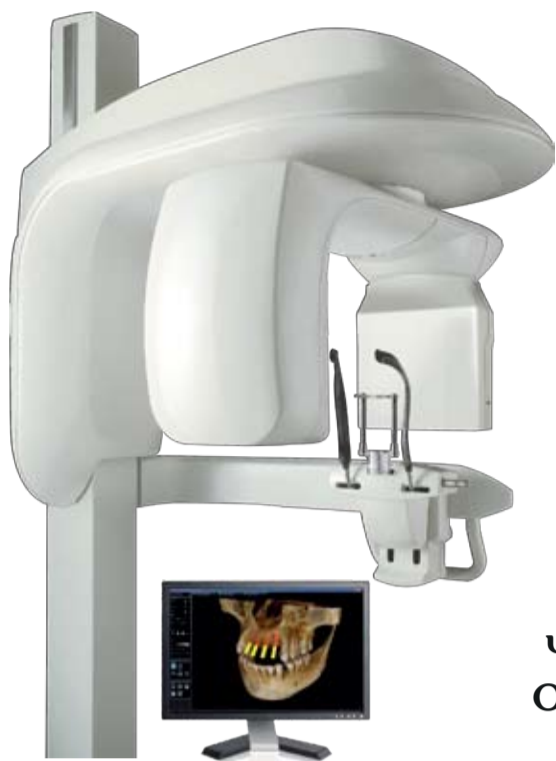Εικ. 21



Εικ. 22

θεραπευτικό σχεδιασμό με όγκο ως 0.5mg. Φυσικά, μεγαλύτερος οστικός όγκος μπορεί να εξαχθεί με αυτήν την ελάχιστη επεμβατική μέθοδο.

Οι μαλακοί ιστοί μπορούν να κλείσουν διακριτικά με συγκολλητικές τεχνικές που είναι απαραίτητες από τον ασθενή. Οι ελάχιστες επεμβατικές διαδικασίες στην Εμφυτευματολογία μπορούν να σχεδιαστούν άριστα και να εκτελεστούν συμπεριλαμβανομένης της σύγχρονης τριτοδιάστατης διάγνωσης.



CS 9300 Carestream

Το CS 9300 θέτει νέους κανόνες στο χώρο της τρισδιάστατης απεικόνισης
FOV: 5x5cm -17x13.5cm

KODAK 9000 3D
Ψηφιακό Πανοραμικό,
Ψηφιακό Κεφαλομετρικό,
Ογκομετρικός Τομογράφος



**KODAK
RVG 6100**

Πραγματική ανάλυση
>20lpmm



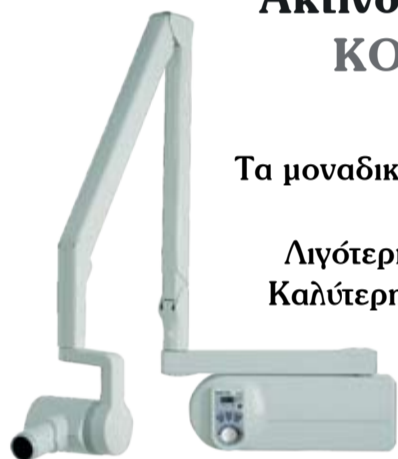KODAK RVG
Το απόλυτο ψηφιακό



**KODAK
RVG 6500**

Η εταιρεία DENTOMEDICA ενημερώνει τους πελάτες της ότι η εταιρεία KODAK Dental Systems δεν έχει καμία σχέση με την KODAK Eastman που έκλεισε. Η κατασκευάστρια εταιρεία των προϊόντων είναι η Carestream Dental. Αναλυτικότερες πληροφορίες στην ιστοσελίδα μας.

Ακτινογραφικά KODAK



Τα μοναδικά στα **300!!! kHz**

Λιγότερη Ακτινοβολία
Καλύτερη Ακτινογραφία

CS 7600

Πλάκες Φωσφόρου



Με το μοναδικό σύστημα
Scan'n'Go

KODAK 1500

Ενδοστοματικές Κάμερες



Ασύρματη ή ενσύρματη
60x οπτική μεγένθυση
Λήψη εικόνας / video

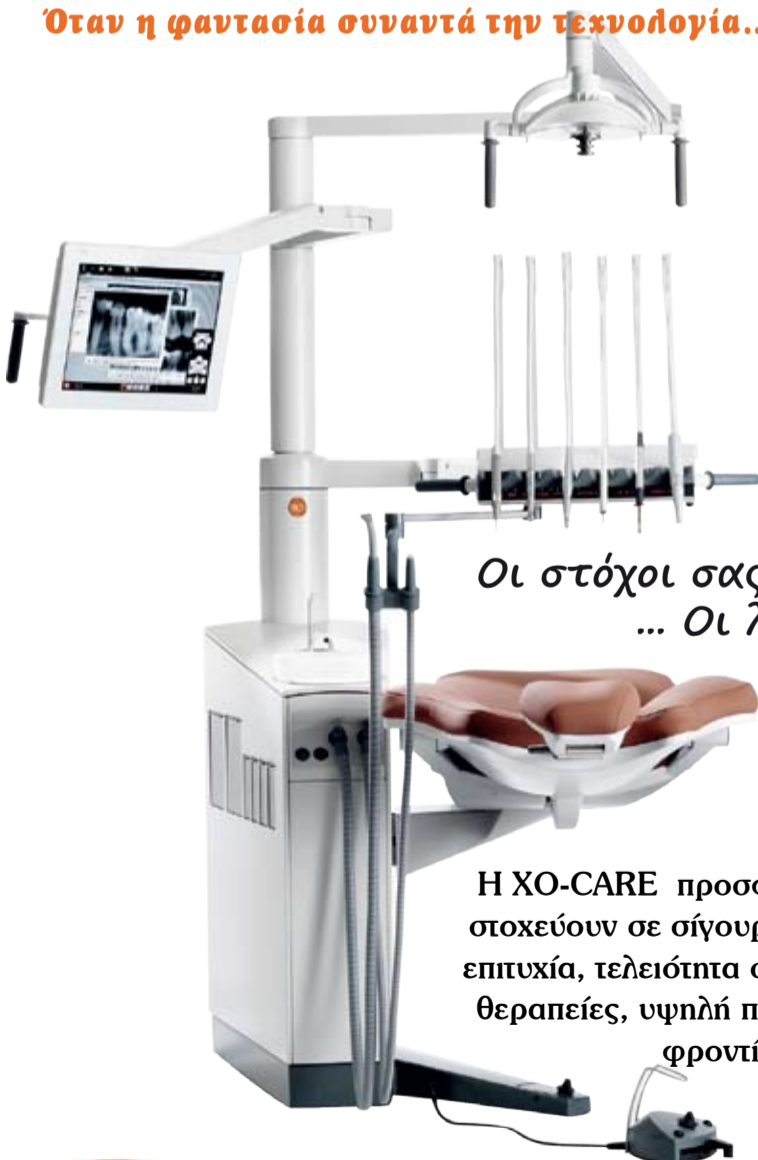CS 1600



Ενσύρματη σύνδεση
Διάγνωση τερηδόνας

Όταν η φαντασία συναντά την τεχνολογία...

XO
Free to focus



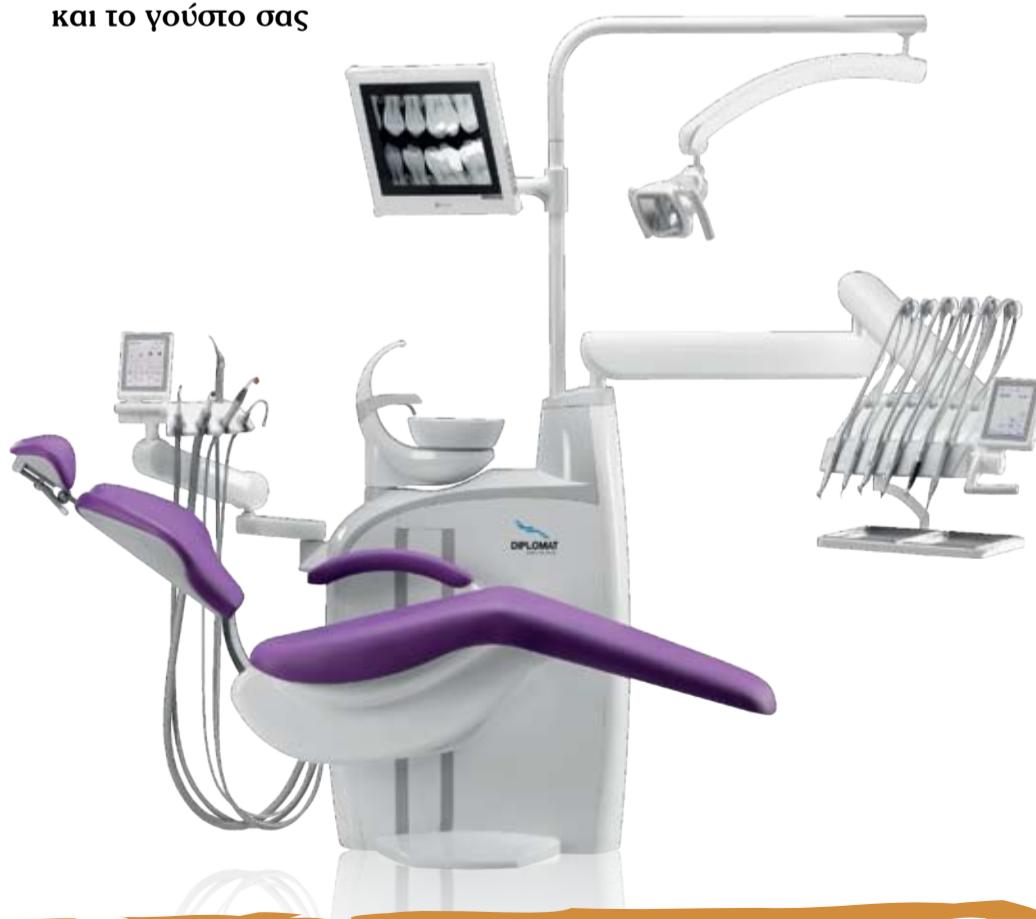Οι στόχοι σας...
... Οι λύσεις μας

Η XO-CARE προσφέρει λύσεις που στοχεύουν σε σίγουρη επαγγελματική επιτυχία, τελειότητα στις οδοντιατρικές θεραπείες, υψηλή ποιότητα παροχής φροντίδας

Οι οδοντιατρικές μονάδες **DIPLOMAT** σας επιτρέπουν να τις διαμορφώσετε σύμφωνα με τις ανάγκες και το γούστο σας

DIPLOMAT
DENTAL SOLUTIONS

DC 370



Ασφαλής θεραπεία με εμφυτεύματα



N. S. Patel, DDS



J. B. Reznick, DMD

Διατηρούν οδοντιατρεία στις ΗΠΑ και εξειδικεύονται σε θέματα Οδοντιατρικής Τεχνολογίας και εμφυτευμάτων

Η υπολογιστική τομογραφία κωνικής δέσμης (ΥΤΚΔ) αποτελεί την πιο προηγμένη τεχνολογία απεικόνισης στην αγορά σήμερα.

Η απεικόνιση της τρίτης διάστασης απλοποιεί τις διαγνωστικές διαδικασίες, βελτιώνει την ασφάλεια της θεραπείας και μειώνει τη δόση της ακτινοβολίας για τους ασθενείς. Επίσης, υπάρχουν αρκετά πειστικά επιχειρήματα υπέρ της ΥΤΚΔ.

Με τη βοήθεια των τρισδιάστατων εικόνων ΥΤΚΔ, οι χρήστες μπορούν να ερμηνεύσουν την κλινική κατάσταση με πολύ μεγαλύτερη ακρίβεια.

Μπορούν να αξιολογήσουν τη βέλτιστη γωνία τρυπανισμού σε διάφορα επίπεδα (τοξοειδές, στεφανιαίο, αξονικό) και να δημιουργήσουν εγκάρσιες τομές και πανοραμικές εικόνες.

Σε σχέση με τη συμβατική υπολογιστική τομογραφία, τα συστήματα ΥΤΚΔ είναι πολύ λιγότερο ευαίσθητα σε μεταλλικά αντικείμενα. Χάρη στην τρισδιάστατη απεικόνιση, οι οδοντίατροι μπορούν να εκτιμήσουν καλύτερα τους κινδύνους θεραπείας ορισμένων περιπτώσεων.

Επίσης, οι χρήστες ΥΤΚΔ μπορούν να δημιουργήσουν ψηφιακά δίκτυα με τους συναδέλφους τους και να διαφημίσουν τις υπηρεσίες τους σε άλλους οδοντιάτρους.

Ένας σημαντικός λόγος για να αγοράσετε ένα σύστημα ΥΤΚΔ είναι ο χρόνος κι η προσπάθεια που αφιερώνεται για την παραπομπή του ασθενή σε κάποιο ακτινολόγο, τόσο για τον ασθενή όσο και για τον οδοντίατρο. Σε ορισμένες περιπτώσεις, οι ασθενείς δεν επιστρέφουν μετά την παραπομπή τους. Επίσης, τα διαγνωστικά αποτελέ-

σματα καθυστερούν μερικές φορές κι οι εκθέσεις δε σχετίζονται άμεσα με τις ακτινογραφικές εικόνες.

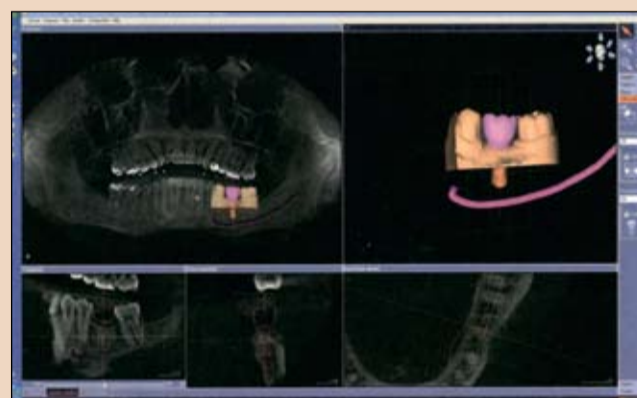
Η παραπομπή σε ακτινολόγο διαταράσσει, κατά κάποιο τρόπο, τη διαδικασία ενημέρωσης του ασθενή. Η εμπειρία μας έχει δείξει πως οι ασθενείς εκτιμούν περισσότερο έναν οδοντίατρο όταν όλες οι υπηρεσίες παρέχονται από μία πηγή κι όταν ο οδοντίατρος εμπλέκεται άμεσα στην ακτινογραφική διάγνωση.

Το υψηλότερο κόστος μίας εικόνας ΥΤΚΔ σε σχέση με μία συμβατική πανοραμική ακτινογραφία μπορεί να δικαιολογηθεί εύκολα από τα εμφανή διαγνωστικά και θεραπευτικά οφέλη. Ένα πειστικό επιχειρήμα είναι πως μία ΥΤΚΔ περιέχει 300MB δεδομένων, ενώ μία ψηφιακή πανοραμική ακτινογραφία μόνο 5MB. Ο θεραπευτικός σχεδιασμός για εμφυτεύματα με τη βοήθεια

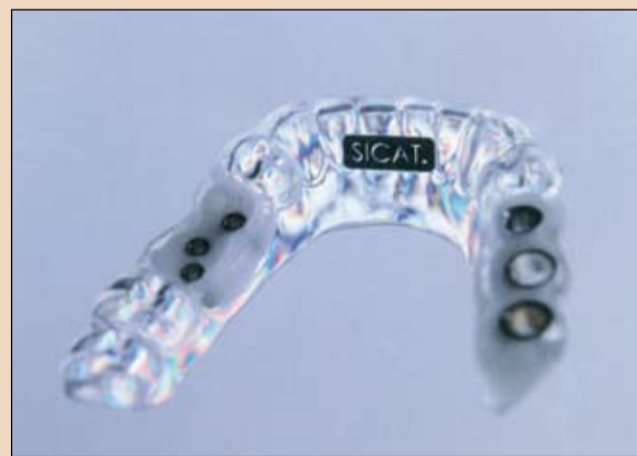των CEREC, GALILEOS μειώνει τον αριθμό των συνεδριών. Απαιτείται λιγότερη δουλειά στο εργαστήριο. Στις περισσότερες περιπτώσεις, δεν είναι απαραίτητη η δημιουργία κέρινων προσθετικών προτύπων. Ο συνδυασμός ψηφιακής απεικόνισης και CAD παρέχει όλες τις απαραίτητες πληροφορίες για το εργαστήριο, εξασφαλίζοντας την ομαλή πορεία της εργασίας. Ο καθοριστικός παράγοντας είναι πως η ενσωμάτωση των GALILEOS, CEREC κατευθύνει αποτελεσματικά την εργασιακή ροή στο οδοντιατρείο με αξιόπιστα κλινικά αποτελέσματα.

Βελτιωμένη κλινική αξιοπιστία

Ένα πολύ χρήσιμο χαρακτηριστικό του συστήματος GALILEOS είναι η ενσωματωμένη βάση δεδομένων για εμφυτεύματα, που περιέχει τα δεδομένα των διαστάσεων διαφόρων ενδοστικών εμφυτευμάτων.



Εικ. 1 Τρισδιάστατη σάρωση με το σύστημα GALILEOS κι ενσωμάτωση της στεφάνης CEREC.

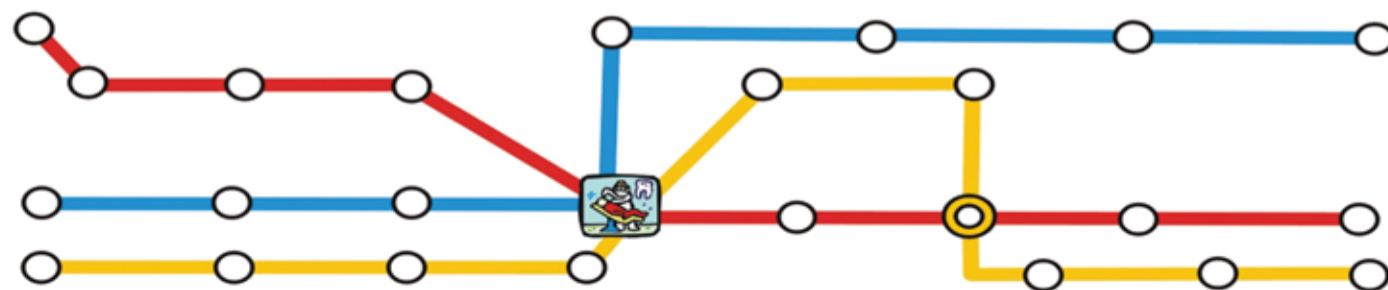

Εικ. 2 Χειρουργικός νάρθηκας SICAT.

Με το συνδυασμό της σχεδιασμό της ψηφιακής εικόνας από το σύστημα GALILEOS, την κλινική σάρωση CEREC και το

→ DT σελίδα 9

επόμενος σταθμός...

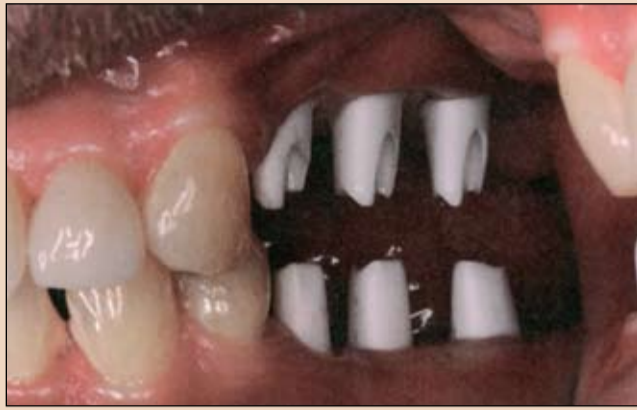

metroDENT
Χ. Πάντος - Ι. Σιακαβάρας Ο.Ε.

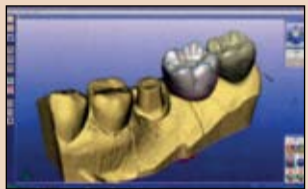Πατισίων 21, 104 32 Αθήνα, Τηλ.: 210 5235981, 210 5235136
e-mail: info@metrodent.gr www.metrodent.gr www.interdental.gr

ανταπόκριση με όλα τα οδοντιατρικά είδη

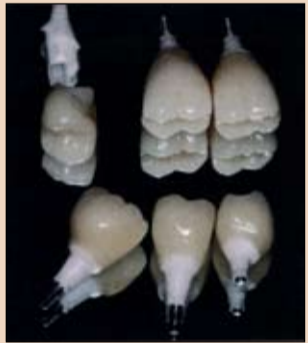← DT σελίδα 8



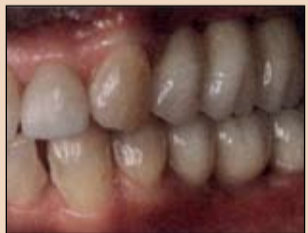Εικ. 3 Τοποθετημένα κολοβώματα οξειδίου του ζirkονίου.



Εικ. 4 Εικόνα της κατασκευής μέσω συστήματος CAD για επιεμφυτευματικές στεφάνες.



Εικ. 5 Στεφάνες διπυρριτιούχου λιθίου σγκολλημένες σε κολοβώματα.



Εικ.6 Εμφυτεύματα με τις υπερκατασκευές στην θέση τους.

υπερκατασκευής, ο χρήστης μπορεί να αποφύγει την κατασκευή κέρινου προτύπου (Εικ. 1). Αντίθετα, χρησιμοποιείται ένας νάρθηκας που σταθεροποιείται εύκολα στο στόμα του ασθενή (Εικ. 2). Ο προσθετικός σχεδιασμός πραγματοποιείται ψηφιακά με το λογισμικό CEREC.

Στη συνέχεια, τα δεδομένα από τον προσθετικό σχεδιασμό ενσωματώνονται στη σάρωση ΥΤΚΔ, εξαλείφοντας τόσο την ανάγκη δημιουργίας ενός ακτινογραφικού νάρθηκα και τη δημιουργία ενός προσθετικού εκμαγείου από θεικό βάριο. Αυτό οδηγεί σε πολύ ακριβή αποτελέσματα.

Επίσης, επειδή δε χρη-

για να αντισταθμίσουν τις αποκλίσεις στις γωνίες εμφύτευσης μεταξύ των εμφυτευμάτων και των υπερκατασκευών. Χάρη στην ενσωματωμένη διαδικασία θεραπευτικού σχεδιασμού των εμφυτευμάτων, είναι σήμερα δυνατή η τοποθέτηση βιομηχανικά προκατασκευασμένων κολοβωμάτων ανταγωνιστικών εταιρειών (Εικ. 3).

Ο ακριβής σχεδιασμός της γωνίωσης της εικόνας ΥΤΚΔ και η κατευθυνόμενη διαδικασία τρυπανισμού εξασφαλίζουν μία καλύτερη εφαρμογή μεταξύ του ενδοστικού άξονα και της υπερκατασκευής. Αν χρειαστεί, μπορούν να κατασκευαστούν ειδικά διαμορφωμένα κολοβώματα

από οξείδιο του ζirkονίου με το σύστημα InLab. Ο κανόνας είναι πως οι υπερκατασκευές συγκολλούνται άμεσα σε μονήρη εμφυτεύματα. Για να προστατευθούν τα ούλα, θα πρέπει να αφαιρεθούν με προσοχή οι περίσσειες του συγκολλητικού υλικού.

Μετά τη σύνδεση του κολοβώματος και τη σύγκλειση της οπής διάνοιξης, προτείνεται η τοποθέτηση ενός νήματος απόθησης ούλων για να αποκαλυφθούν οι ιστοί και τα όρια του κολοβώματος. Στη συνέχεια το κολοβώμα επεξεργάζεται με σκόνη τιτανίου για τη λήψη του ενδοστοματικού αποτυπώματος με το CEREC AC και το σχεδιασμό της

τελικής επιεμφυτευματικής στεφάνης (Εικ. 4).

Ακολουθεί η αυτόματη κατασκευή της στεφάνης με ανατομικές διαστάσεις από ένα τεμάχιο διπυρριτιούχου λιθίου.

Η δοκιμή θα πρέπει να πραγματοποιηθεί πριν την κρυσταλλοποίηση. Ακολουθεί η κρυσταλλοποίηση, η στίλβωση/γλασσοποίηση, η στίλβωση/γλασσοποίηση και η συγκόλληση στο κολοβώμα (Εικ. 5). Αν συντρέχουν αισθητικοί λόγοι (πχ στην πρόσθια περιοχή) η στεφάνη μπορεί να αποκοπεί και να σπτηθεί εξατομικευμένα (Εικ. 6).

Συμπεράσματα

Σε ένα σημαντικό βαθμό,

τα GALILEOS, CEREC απλοποιούν τον θεραπευτικό σχεδιασμό και τη δημιουργία της υπερκατασκευής. Τα κλινικά αποτελέσματα είναι προβλέψιμα. Σε σχέση με συμβατικές μεθόδους, η θεραπεία είναι πολύ συντομότερη. Οι τρισδιάστατες εικόνες και το ψηφιακό προσθετικό πρότυπο παίζουν σημαντικό ρόλο στην ενημέρωση του ασθενή. Επίσης, υπάρχει μία αυξημένη πιθανότητα ο ασθενής να αποδεχθεί την προτεινόμενη θεραπεία και να την εγκρίνει συντομότερα.

Αναδημοσίευση από το περιοδικό CAD/CAM Tribune, Μάιος 2011



ΜΕ ΑΥΤΗ ΤΗΝ ΠΡΟΣΦΟΡΑ ΘΑ ΤΑ ΞΕΧΑΣΕΤΕ ΟΛΑ!



Puma ELI 5
12.800 €

- Unit με κορόνια από πάνω (SPRIDO) ή από κάτω (C.P.) ή τροχήλατο (CART)
- Kit ΑΕΡΟΤΟΡ midwest με φως
- Kit ΜΙΚΡΟΜΟΤΟΡ HANDY POWER LED 40.000rpm, ηλεκτρικό με φως, εσωτερικό σπρέι, χωρίς καρβονάκια
- Kit ΥΠΕΡΗΧΟΙ PIEZOSTERIL με 4 ξίστρα (συμβατότητα με ξίστρα EMS)
- ΑΕΡΟΨΥΡΑΓΓΙΑ THREESTERIL 3 λειτουργιών
- ΠΟΔΟΧΕΙΡΙΣΤΗΡΙΟ πολλαπλών λειτουργιών (unit - έδρα - προβολέας)
- ΠΡΟΒΟΛΕΑΣ VENUS PLUS
- ΕΔΡΑ DAMA με 6 προγράμματα και αντιβιοτική επίστρωση (Active Antibacterial Coating)
- ΠΤΥΕΛΑΔΟΧΕΙΟ ενσωματωμένο στην έδρα που κινείται προς το βροθό ή τον ασθενή, με αποστειρωμένη αποστειρωμένη πορσελάννη λεκάνη
- ΙΣΧΥΡΑ ΧΕΙΡΟΥΡΓΙΚΗ ΑΝΑΡΡΟΦΗΣΗ με 2 κάνουλες
- ΣΥΣΤΗΜΑ ΑΠΟΛΥΜΑΝΣΗΣ του υδραυλικού κυκλώματος (AUTOSTERIL)
- ΑΝΕΞΑΡΤΗΤΟ ΣΥΣΤΗΜΑ ΠΑΡΟΧΗΣ ΥΓΡΩΝ (π.χ. φυσιολογικού ορού) από κλιβανιζόμενο δοχείο (Separate Supply System)

Δώρα

- ✓ ΧΕΙΡΟΛΑΒΗ ΑΕΡΟΤΟΡ SILENT POWER SILVER 4L με LED και ταχυσύνδεσμο
- ✓ ΚΑΡΕΚΛΑΚΙ ΙΑΤΡΟΥ με πλάτη (C7) ή με μπράτσο (C8)
- ✓ Μοτέρ χειρουργικής αναρρόφησης TURBOJET CATTANI ή VS300 DURR

Όταν οι άλλοι σας μιλάνε για απόσυρση, εμείς σας δίνουμε κατευθείαν την έκπτωση!



ΟΔΟΝΤΙΑΤΡΙΚΑ ΕΙΔΗ & ΜΗΧΑΝΗΜΑΤΑ
Φωκίδος 47, 115 27 - Γουδί
Τηλ. 210 38.39.253 - Fax. 210 33.01.867
http://www.casadent.gr - info@casadent.gr

ΟΔΟΝΤΙΑΤΡΙΚΑ ΑΠΟΣΤΟΛΙΔΗ
Ν. Τέλλου 11, Τ.Κ. 546 36 Θεσσαλονίκη
Τηλ. 801 11 27678, 2310 201 301
Fax: 2310 217 102 • email: info@apostolides.gr