



ΜΗΡΩΜΕΝΟ  
ΤΕΛΟΣ  
ΤΟΥΣ ΓΡΑΦΕΙΟΥΣ  
Ε.Μ.Π. Α.Ο.  
Αρ. Πρωτ. Αθήνας 4830

ΕΝΤΥΠΟ ΚΛΕΙΣΤΟ ΑΡ. ΑΔΕΙΑΣ 2054/2006 ΚΕΜΠ.Α.Ο.

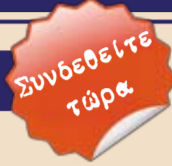# DENTAL TRIBUNE

The World's Dental Newspaper | Greek Edition



ΕΛΛΑΔΑ, ΑΠΡΙΛΙΟΣ - ΜΑΪΟΣ - ΙΟΥΝΙΟΣ 2015

www.dental-tribune.gr



ΤΟΜΟΣ 11, ΤΕΥΧΟΣ 53

## ORTHO TRIBUNE

The World's Orthodontic Newspaper | Greek Edition | Τόμος 3\_Τεύχος 2

σελίδα 17 - 24

### Εν Συντομία

## Μελέτη που επιβεβαιώνει τα οφέλη της ξυλιτόλης για τη στοματική υγεία

Πρόσφατα επιβεβαιώθηκε πως η χρήση στοματικού διαλύματος σιροπιού ξυλιτόλης προσφέρει αποτελεσματική προστασία έναντι της οδοντικής τερηδόνας. Οι ερευνητές, που πραγματοποίησαν μία μελέτη στη Δημοκρατία των Νησιών Marshall όπου το ποσοστό τερηδονισμού είναι διπλάσιο έως τριπλάσιο από την τυπική Αμερικανική ή Ευρωπαϊκή κοινωνία, και βρέθηκε πως 16ml σιροπιού ξυλιτόλης μπορούν να προλάβουν έως και 70% των τερηδονισμένων δοντιών. Τα ευρήματα παρουσιάστηκαν στο τεύχος Ιουλίου του περιοδικού Archives of Pediatrics and Adolescent Medicine και παρουσιάστηκαν τα πρώτα στοιχεία (με βάση τις γνώσεις του συγγραφέα) πως η ξυλιτόλη είναι αποτελεσματική για την πρόληψη της τερηδόνας σε νεογλά δόντια για μωρά. Επιστήμονες στη Φινλανδία είχαν ανακαλύψει για πρώτη φορά την επωφελή χρή-



Εικ. 1 Η ξυλιτόλη χρησιμοποιείται ευρέως σε προϊόντα στοματικής υγιεινής όπως η

ση της ξυλιτόλης στην Οδοντιατρική από τις αρχές της δεκαετίας του '70. Μελέτες με επικεφαλής του καθηγητές K.K.Makinen, A.Schein στην Οδοντιατρική Σχολή του Turku της Φινλανδίας απέδειξαν πως η ξυλιτόλη που εμφανίζεται ως σάκχαρο στις ίνες πολλών φρούτων και λαχανικών, αναστέλλει την προσκόλληση του τερηδονογόνου βακτηρίου Streptococcus mutans. Η ξυλιτόλη χρησιμοποιείται ευρέως σε διάφορα οδοντιατρικά προϊόντα, συμπεριλαμβανομένης της τσίκλας, της οδοντόκρεμας και των στοματικών διαλυμάτων.

Αναδημοσίευση από το περιοδικό DTI Asia Pacific Edition

22 - 24 ΜΑΪΟΥ 2015

HELEXPO MAROUSSI

## ΕΝΑ ΜΟΝΑΔΙΚΟ ΟΔΟΝΤΙΑΤΡΙΚΟ ΓΕΓΟΝΟΣ!

Με συνδρομή 85€ (+ ΦΠΑ) έχετε:

- 3 ημέρες ΣΥΝΕΔΡΙΟ (καταξιωμένοι ομιλητές)
- 4 ΖΩΝΤΑΝΑ ΠΕΡΙΣΤΑΤΙΚΑ
- ΚΟΥΠΟΝΙ αξίας 50€ για τις αγορές σας στην Έκθεση του συνεδρίου

**ΕΛΕΥΘΕΡΗ ΕΙΣΟΔΟΣ** στο χώρο της Έκθεσης του Συνεδρίου (έκταση 5000 τμ), για όλους τους οδοντιάτρους που δεν συμμετέχουν στο συνέδριο.

60 & πλέον οδοντιατρικές εταιρείες σας περιμένουν για τις παραγγελίες σας!

Δηλώστε συμμετοχή τώρα στην OMNICONGRESSES

Πληροφορίες - εγγραφές:

Τηλ.: 210 22.22.637, 6972 036.900 e-mail: info@omnicongresses.gr

website: www.omnicongresses.gr

προφίλ | συνέδρια | σεμινάρια | προσεχώς | νέα/ανακαινώσεις | faq | επικοινωνία



Αφοι Ρούσσου & Σια Ο.Ε.

Tel: 210 2132084, 210 2222637 Fax: 210 2222785 E-mail: info@omnicongresses.gr

## Πρόσκληση

Η εταιρεία Heraeus Kulzer σας προσκαλεί στο πρακτικό σεμινάριο με θέμα “Απλοποιημένες άμεσες ρητίνες στην οπίσθια ζώνη” και εισηγητή τον **Dr. Jason Smithson**, που διοργανώνεται από την Omni Press το **Σάββατο 23 Απριλίου** κατά τη διάρκεια του **8ου Διεθνούς Συνεδρίου στην Αθήνα**.

Οι συμμετέχοντες θα έχουν την ευκαιρία να εργαστούν σε εκμαγεία Frasco σε αποκαταστάσεις Ιης Ομάδος, πραγματοποιώντας βιοχρωματική διαστρωμάτωση των αποκαταστάσεων με ρητίνες **Charisma Diamond** και εφαρμογή εξωτερικών χρωστικών **Venus Color της Heraeus Kulzer**.

Ο Dr Smithson - ένας από τους πλέον αναγνωρισμένους και βραβευμένους οδοντίατρους παγκοσμίως στον τομέα της Αισθητικής Οδοντιατρικής -, παρουσιάζει κάθε περίπτωση, ολοκληρωμένα, με αντίστοιχες προβολές στους συμμετέχοντες οι οποίοι θα έχουν την ευκαιρία να κάνουν ερωτήσεις πριν από την ολοκλήρωση της εξάσκησης και θα έχουν την αμέριστη υποστήριξη και παρακολούθηση από τον Dr. Jason Smithson.

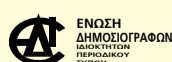Σας περιμένουμε!

### International Imprint

Licensing by Dental Tribune International	<b>Publisher</b> Torsten Oemus
International Editorial Board	<b>Group Editor</b> Daniel Zimmermann (newsroom@dental-tribune.com - +49-341 48 474 107)
Dr Nasser Barghi, USA – Ceramics Dr Karl Behr, Germany – Endodontics Dr George Freedman, Canada – Aesthetics Dr Howard Glazer, USA – Cardiology Prof Dr I. Krejci, Switzerland – Conservative Dentistry Dr Edward Lynch, Ireland – Restorative Dr Ziv Mazor, Israel – Implantology Prof Dr Georg Meyer, Germany – Restorative Prof Dr Rudolph Slavicek, Austria – Function Dr Marius Steigmann, Germany – Implantology	<b>Clinical Editor</b> Magda Wojtkiewicz  <b>Online Editor   Social Media Manager</b> Claudia Duschek <b>Editorial Assistants</b> Anne Faulmann, Kristin Hubner <b>Copy Editors</b> Sabrina Raaff, Hans Motschmann  <b>Publisher/President/CEO</b> Torsten Oemus <b>Chief Financial Officer</b> Dan Wunderlich <b>Chief Technology Officer</b> Serban Veres <b>Business Development</b> Claudia Salwiczek <b>Jr. Manager Business Development</b> Sarah Schubert <b>Event Manager</b> Lars Hoffmann <b>Marketing &amp; Sales Services</b> Nicole Andrä <b>Event Services</b> Esther Wodarski <b>Project manager Online</b> Martin Bauer <b>Media Sales Managers</b> Matthias Diessner (Key Accounts) Melissa Brown (International) Peter Witteczek (Asia Pacific) Weridiana Mageswki (Latin America) Maria Kaiser (North America) Hélène Carpentier (Europe) Barbora Solarova (Eastern Europe) <b>Accounting</b> Karen Hamatschek, Anja Maywald, Manuela Hunger  <b>Advertising Disposition</b> Marius Mezger <b>Executive Producer</b> Gernot Meyer
© 2013, Dental Tribune International GmbH. All rights reserved.  Απαγορεύεται η αναδημοσίευση όλου ή μέρους της ύλης του περιοδικού χωρίς την γραπτή άδεια του εκδότη. Το Dental Tribune καταβάλει κάθε δυνατή προσπάθεια για να παρουσιάσει με ακρίβεια τα κλινικά δεδομένα και τα στοιχεία για τα νέα προϊόντα των διαφόρων κατασκευαστών, αλλά δεν αναλαμβάνει την ευθύνη για την αξιοπιστία αυτών των στοιχείων ή για τυχόν τυπογραφικά λάθη. Επίσης, οι εκδότες δεν φέρουν καμία ευθύνη όσον αφορά τις ονομασίες των προϊόντων ή τις δυνατότητες τους ή αυτά που αναφέρονται από τις διαφημιστικές εταιρείες. Οι απόψεις που εκφράζονται από τους συγγραφείς των διαφόρων άρθρων αντιπροσωπεύουν μόνον τους ίδιους και δεν εκφράζουν απαραίτητα και τις απόψεις του Dental Tribune International	Dental Tribune International Holbeinstr. 29, 04229 Leipzig, Germany  Tel.: +49 341 4 84 74 302   Fax: +49 341 4 84 74 173 E-mail: info@dental-tribune.com   Internet: www.dental-tribune.com  <b>Dental Tribune Asia Pacific Ltd</b> Room A, 20/F, Harvard Commercial Building, 105-111 Thomson Road, Wanchai, Hong Kong Tel.: +852 3113 6177   Fax +852 3113 6199  <b>The Americas</b> Tribune America, LLC 116 West 23rd Street, Ste. 500, New York, NY 10011, USA Tel.: +1 212 244 7181   Fax: +1 212 224 7185

### Ελληνική Έκδοση

Ιδιοκτήτης	Αφοί Ρούσση & ΣΙΑ ΟΕ Ανδριτσαίνης 48, Τ.Κ. 11146	Εκδότης-Διευθυντής	Αφοί Ρούσση & ΣΙΑ ΟΕ
Κωδικός 01-7656	Τηλέφωνο +30 210 2222637, +30 6972036900 info@omnipress.gr - www.dental-tribune.gr	Διεύθυνση-Σύνταξη	Δημήτρης Αρ. Αλεξόπουλος
Έμβλημα συνδρομών	•ΕΘΝΙΚΗ ΤΡΑΠΕΖΑ 179/44015225 •ALPHA BANK 218/00-2002-000-260	Διαφημίσεις	Δημήτρης Ρούσσης
		Art Director	Μαρία Σιδερή
		Υπεύθυνη-Επιμέλεια τεύχους	Αναγνωστάκη Κωνσταντίνα
		Εκτύπωση	Ariagraf & ΣΙΑ ΕΕ - Γραφικές Τέχνες
			Νέα Ζωή, Θέση Λάκο Κάτσαρη, TK19300 Ασπρόπυργος - τηλ: 210 5822130



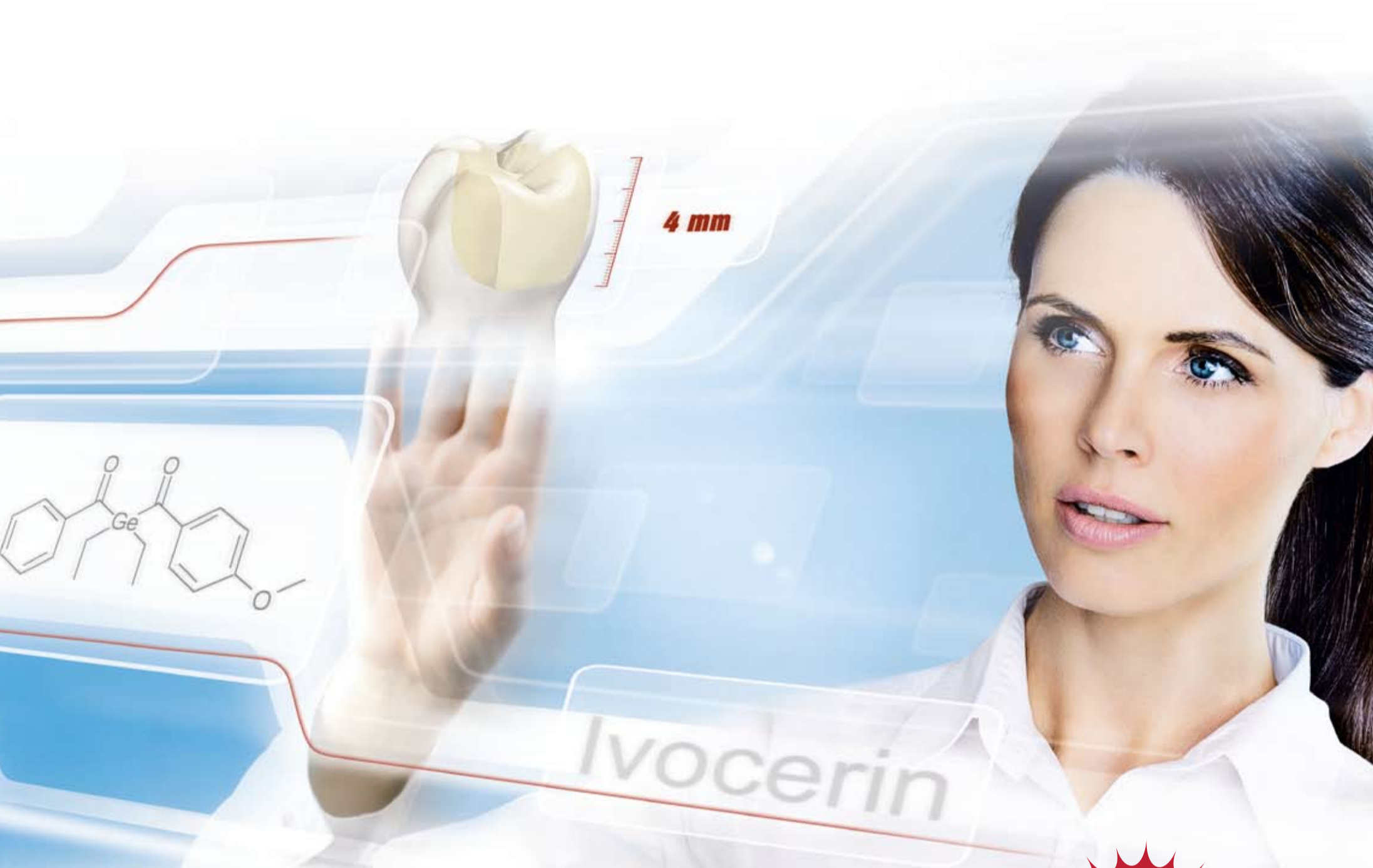FAEP

FIPP

επισκευθείτε μας: [www.dental-tribune.gr](http://www.dental-tribune.gr)



# Το μέλλον της τεχνολογίας των συνθέτων ρητινών. Διαθέσιμο τώρα!



## Η γρήγορη σύνθετη ρητίνη οπισθίων

- Μονή τοποθέτηση ποσοτήτων έως 4 χιλ. λόγω του Ivocerin<sup>®</sup>, του νέου φωτοεκκινητή.
- Χαμηλή συστολή και χαμηλές τάσεις συστολής για άριστα όρια.
- Σύσταση κατάλληλη για διαμόρφωση, παρατεταμένος χρόνος εργασίας υπό το φως του προβολέα.



## Tetric EvoCeram<sup>®</sup> Bulk Fill

Διαμορφώσιμη σύνθετη ρητίνη μονής τοποθέτησης

Γνωρίστε το μέλλον  
των συνθέτων ρητινών με Ivocerin:  
[www.ivoclarvivadent.com/bulkfill\\_en](http://www.ivoclarvivadent.com/bulkfill_en)



[www.ivoclarvivadent.gr](http://www.ivoclarvivadent.gr)

Επίσημοι διανομείς:  
Ελλάδα:

### Dental Vision ΕΠΕ

• Μιχαλακοπούλου 125 / 115 27 Αθήνα / τηλ: 210 77 55 900 /  
• Τοιμισκή 34 / 546 23 Θεσσαλονίκη / τηλ: 2310 253 800 / [www.dentalvision.gr](http://www.dentalvision.gr)

### SADENT ΑΕΒΕ

• 1 χλμ Λεωφ. Μαρκοπούλου / 190 02 Παιανία / τηλ: 211 10 22 900 /  
• Τετραπόλεως 4 / 115 27 Γουδή / τηλ: 210 77 77 608 /  
• Ν. Τέλλογλου 7 / 546 36 Θεσσαλονίκη / τηλ: 2310 968 799 / [www.sadent.com](http://www.sadent.com)

### Unicon Hellas ΕΠΕ

Τεώ 38 / 177 78 Ταύρος / Τηλ: 210 482 8020 / [www.uniconhellas.gr](http://www.uniconhellas.gr)

**ivoclar**  
**vivadent**<sup>®</sup>  
passion vision innovation



# Η τέχνη του να μιμείσαι τη φύση

Θεραπεία ελάχιστης παρέμβασης με κεραμικές όψεις από IPS e.max

Press, σε δυσχρωμικά πρόσθια δόντια



Dr Stefan Koubi, Μασσαλία



Gérald Ubassy, Γαλλία

Οι συγγραφείς περιγράφουν μια θεραπευτική προσέγγιση, η οποία κατά τη γνώμη τους σηματοδοτεί την έλευση της βιομηχανικής στην οδοντιατρική. Δείχνουν πώς μπορούν να κρυφθούν σοβαρές δυσχρωμίες στα πρόσθια δόντια, με τη χρήση λεπτών πρεσσαριστών κεραμικών όψεων. Τα ελκυστικά, χωρίς ψεγάδια, δόντια αποτελούν το αυτονόητο. Οι ασθενείς σήμερα επιθυμούν τα δόντια τους να μην είναι μόνο λειτουργικά. Η εμφάνιση των δοντιών αποτελεί στοιχείο ευημερίας. Αυτό έχει ως αποτέλεσμα η σύγχρονη οδοντιατρική να μην επικεντρώνεται πλέον στην απλή παροχή θεραπείας και αποκατάστασης, αλλά να προσφέρει και αισθητικές λύσεις. Επιπλέον, μεγαλώνει συνεχώς η ζήτηση για θεραπευτικές προσεγγίσεις ελάχιστης παρέμβασης. Ως επαγγελματίες του οδοντιατρικού χώρου, έχουμε την ευθύνη να ενεργούμε σύμφωνα με τις αρχές της δεοντολογίας και να επιλέγουμε το καταλληλότερο σχέδιο θεραπείας. Σε κάποια περιστατικά αυτό σημαίνει ότι θα πρέπει να διερευνήσουμε νέες δυνατότητες και/ή να αμφισβητήσουμε τις συνήθεις διαδικασίες. Για παράδειγμα, θα πρέπει τα δόντια με σοβαρή δυσχρωμία να καλύπτονται πάντα με ένα αδιαφανές υλικό ή μπορούμε να βρούμε έναν τρόπο «κάλυψης», με χρωματική τροποποίηση, αλλά διατηρώντας τη φυσική απόχρωση του εσωτερικού του δοντιού;

## Μελέτη περίπτωσης

Η ιδέα πίσω από το συγκεκριμένο περιστατικό ήταν να αντιμετωπίσουμε το δυ-

σχρωμικό δόντι ως «φίλο» και όχι ως «εχθρό» και τις προκλήσεις ως «παιχνίδι». Το διπυριτικό λίθιο, με τη μορφή του προϊόντος IPS e.max® Press, αποτέλεσε έναν καλοδεχούμενο σύμμαχο σε αυτή την προσπάθεια. Το υλικό αυτό μπορεί να χρησιμοποιηθεί για την κατασκευή πολύ λεπτών όψεων, το πάχος των οποίων δεν ξεπερνά το αντίστοιχο πάχος των φακών επαφής, που συγκολλώνται στη συνέχεια στα δόντια. Οι αποκαταστάσεις μεταβιβάζουν στα δόντια φυσικά χαρακτηριστικά, σε βάθος χρόνου.

## Ανάλυση

Η ασθενής ζήτησε τη γνώμη μας προκειμένου να καλύψει τα δόντια με τη σοβαρή δυσχρωμία (στην άνω και στην κάτω γνάθο) [Εικ. 1]. Επειδή ο θεραπευτικός στόχος ήταν η αισθητική αποκατάσταση, αποτελούσε βασική προτεραιότητα η τήρηση των αρχών της θεραπείας ελάχιστης παρέμβασης. Μετά από τη διάγνωση και τη συζήτηση με την ασθενή, καθορίστηκαν οι αισθητικές παράμετροι. Είναι συνήθης πρακτική μας να τεκμηριώνουμε αντίστοιχα περιστατικά με φωτογραφίες, που λαμβάνονται σε ηρεμία και σε δυναμική θέση. Το σχέδιο θεραπείας βασίστηκε στο διαγνωστικό κέρωμα. Τα μορφολογικά κριτήρια ήταν ήσσονος σημασίας στο συγκεκριμένο περιστατικό, δεδομένου ότι η θεραπεία επικεντρώθηκε στην κάλυψη της δυσχρωμίας. Έτσι, έγιναν μόνο μικρές τροποποιήσεις, όπως για παράδειγμα η θέση του #12. Επιπλέον, η ασθενής ζήτησε να κλείσει το στενό διάστημα μεταξύ των #11 και 21.

## Σχεδιασμός

Επιδιώκουμε να ακολουθούμε τις αρχές της βιομιμητικής, όποτε αυτό είναι δυνατό και έχουμε ως στόχο την πρόκληση ελάχιστης βλάβης σε υγιείς οδοντικές δομές. Επιπλέον, προσπαθούμε να συμπεριλάβουμε τα φυσικά δόντια στο σχέδιο θεραπείας. Τα σύγχρονα υλικά αποτελούν το εργαλείο για να ανταποκριθούμε σε αυτή την πρόκληση. Οι ιδιότητες πολλών ολοκεραμικών προϊόντων είναι σχεδόν όμοιες εκείνων της φυσικής αδαμαντίνης. Τα υλικά μιμούνται ακόμα και το χρώμα των φυσικών οδοντικών ιστών. Ακολουθώντας τις κατάλληλες τεχνικές, μια φυσική εμφάνιση μπορεί να αποδοθεί ακόμα και με εξαιρετικά λεπτές αποκαταστάσεις.

Στο συγκεκριμένο περιστατικό, αποφασίσαμε να αξιοποιήσουμε στο έπακρο τις εξαιρετικές οπτικές ιδιότητες του διπυριτικού λίθου. Η χαμηλή αδιαφάνεια των πρεσσαριστών κεραμικών, η οποία συχνά θεωρείται μειονέκτημα για τις όψεις, έγινε «φίλος» στην παρούσα προσπάθεια. Η επιλογή συμβατικής θεραπευτικής διαδικασίας θα περιελάμβανε όψεις υψηλής αδιαφάνειας, οι οποίες θα κατασκευάζονταν σε πυρίμαχο εκμαγείο (μια μάλλον σύνθετη διαδικασία). Εντούτοις, η προσέγγισή μας εδώ ήταν να «απλώσουμε» τη δυσχρωμία, παρά να την καλύψουμε πλήρως.

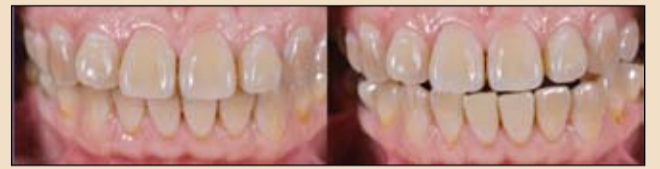Οι πρεσσαριστές όψεις από διπυριτικό λίθιο θα λειτουργήσουν ως οπτικό φίλτρο. Θα επιτρέπουν στο φως να διέρχεται, αλλά θα εξασφαλίζουν σκέδαση αντίστοιχη με αυτή των φυσικών οδοντικών ιστών.

## Επιλογή κυλίνδρων

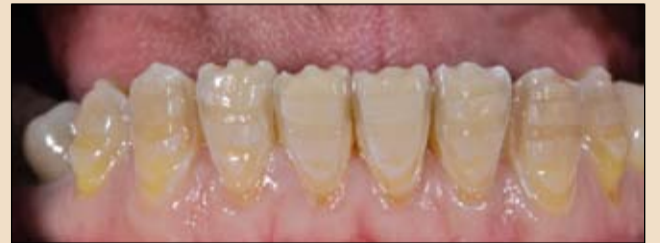Αντιμετωπίσαμε την πρόκληση της αφαίρεσης μόνο ελάχιστης ποσότητας οδοντικής ουσίας και στη συνέχεια της κάλυψης του δοντιού και της δημιουργίας της ψευδαίσθησης της φυσικής αδαμαντίνης. Επιλέξαμε τον κατάλληλο κύλινδρο IPS e.max Press πριν (!) παρασκευάσουμε τα δόντια, λαμβάνοντας υπόψη μας το οπτικό δυναμικό του υλικού. Σε περιστατικά στα οποία οι δυσχρωμίες πρέπει να καλυφθούν πλήρως, θα πρέπει να επιλέγονται κύλινδροι υψηλής αδιαφάνειας. Εντούτοις, απαιτείται αρκετός χώρος για να μιμηθούμε την αλληλεπίδραση των χρωμάτων σε τέτοιες αποκαταστάσεις.

Γι' αυτόν τον λόγο στο συγκεκριμένο περιστατικό επιλέξαμε κύλινδρο πρεσσαρισματος χαμηλής διαφάνειας (LT). Είχαμε προγραμματίσει να χαρακτηρίσουμε χρωματικά τον σκελετό με ένα επόμενο στρώμα.

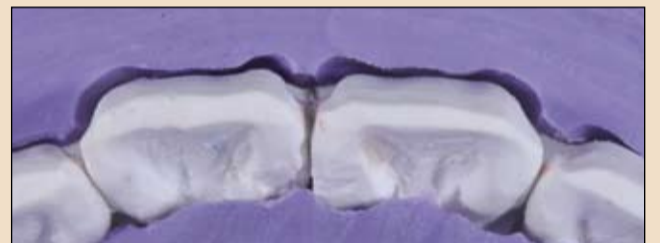Η απόφαση να χρησιμοποιήσουμε έναν ημιδιαφανή κύλινδρο, προκειμένου να αποκαταστήσουμε δυσχρωμικά δόντια μπορεί να φαίνεται ασυνήθιστη. Παρόλα αυτά, ήταν βασισμένη σε προσεκτική ανάλυση της κατάστασης των δοντιών και στις οπτικές ιδιότητες του υλικού. Η ιδέα ήταν να λειτουργήσουν οι όψεις ως οπτικά φίλτρα, τα οποία θα αλλάζον το χρώμα των οδοντικών ιστών. Η φύση έδωσε την έμπνευση: η φυσική αδαμαντίνη ΔΕΝ είναι διαφανής, αλλά ημιδιαφανής. Προκαλεί σκέδαση του φωτός και επομένως τροποποιεί το χρώμα του δοντιού.



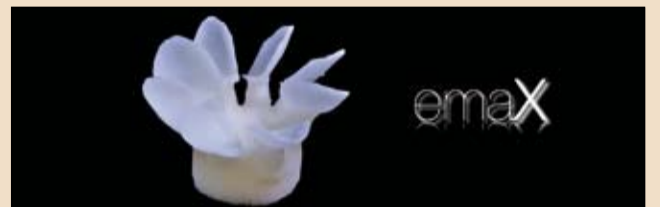Εικ. 1: Αρχική εικόνα: η ασθενής επιθυμούσε να καλύψει τις δυσχρωμίες στα δόντια της. Το σχέδιο θεραπείας περιελάμβανε πρεσσαριστές κεραμικές όψεις.



Εικ. 2: Παρασκευές ελάχιστης παρέμβασης: οριζόντιες οδηγές αύλακες σχηματίστηκαν, προκειμένου να καθοριστεί το βάθος αποκοπής στην αδαμαντίνη.



Εικ. 3: Η μήτρα σιλικόνης, η οποία προέκυψε από το διαγνωστικό κέρωμα, επάνω στο εκμαγείο. Η πρόκληση ήταν η ικανοποιητική κάλυψη των δυσχρωμιών και ταυτόχρονα η απόδοση φυσικής εμφάνισης με τη χρήση πολύ λεπτών αποκαταστάσεων.



Εικ. 4: Οι πρεσσαριστοί σκελετοί (IPS e.max Press LT) είχαν πάχος περίπου .3 χιλ. Εκμεταλλεντήκαμε τις οπτικές ιδιότητες των ημιδιαφανών κυλίνδρων χαμηλή διαφάνεια).

## Παρασκευές

Μια μήτρα σιλικόνης (από το κέρωμα) χρησιμοποιήθηκε ως οδηγός κατά τις παρασκευές των δοντιών. Αφαιρέθηκε μικρή, αλλά ικανοποιητική ποσότητα οδοντικής ουσίας, στην ορατή αισθητική περιοχή των δοντιών. Προκειμένου να καθορίσουμε το βάθος αποκοπής στην αδαμαντίνη, κατασκευάσαμε οριζόντιες οδηγές αύλακες (διαμάντι καθορισμού βάθους, στρογγυλού σχήματος) [Εικ. 2].

## Εργαστηριακή φάση

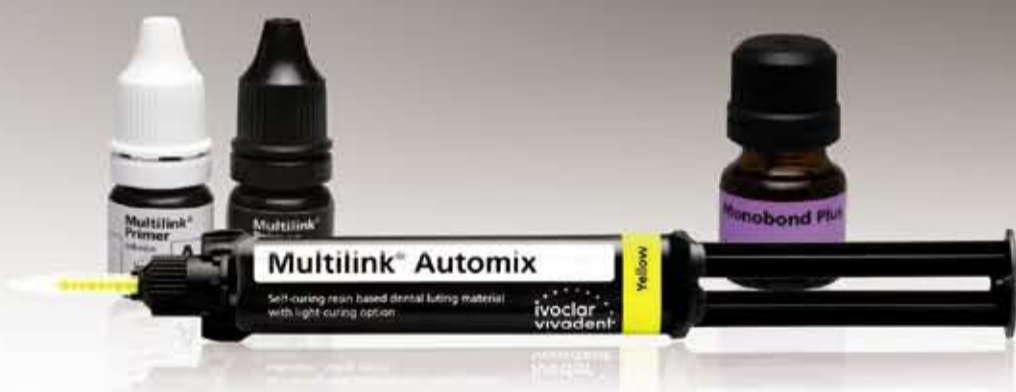Μέσω του κερώματος πετύχαμε βέλτιστο αποτέλεσμα (Εικ. 3). Στην επόμενη φάση κατασκευάστηκαν οι κεραμικές αποκαταστάσεις. Οι κεραμικές όψεις κατασκευάστηκαν με τη συνήθη τεχνική, με τη χρήση κυλίνδρων IPS e.max Press LT (Εικ. 4). Στη διαδικασία χρωματικού χαρακτηρισμού που ακολούθησε, διατηρήθηκε η ημιδιαφάνεια του σκελε-

Επόμενη γενιά

# Multilink® Automix

Το σύστημα ρητινώδους κονίας

Ένας δυνατός  
δεσμός με  
τεκμηριωμένη απόδοση



## Τώρα με εξελιγμένη σύνθεση

**Δυνατός δεσμός** – μαζί: διπλά πολυμεριζόμενο και χημικά πολυμεριζόμενο.

**Καθολικό** – κατάλληλο για κεραμικά πυριτιούχα και οξειδίων, όπως και για μέταλλα.

**Κλινικά τεκμηριωμένο** – πολυάριθμες μακροχρόνιες μελέτες.

**Νέο** – επιπρόσθετες αποχρώσεις, βελτιωμένος χειρισμός.

[www.ivoclarvivadent.gr](http://www.ivoclarvivadent.gr)

Επίσημοι διανομείς:  
Ελλάδας:

**Dental Vision ΕΠΕ**

• Μιχαλακοπούλου 125 / 115 27 Αθήνα / τηλ: 210 77 55 900 /  
• Τοιμασκή 34 / 546 23 Θεσσαλονίκη / τηλ: 2310 253 800 / [www.dentalvision.gr](http://www.dentalvision.gr)

**SADENT ΑΕΒΕ**

• 1 χλμ / Λεωφ. Μαρκοπούλου / 190 02 Παιανία / τηλ: 211 10 22 900 /  
• Τετραπόλεως 4 / 115 27 Γουδή / τηλ: 210 77 77 608 /  
• Ν. Τέλλογλου 7 / 546 36 Θεσσαλονίκη / τηλ: 2310 968 799 / [www.sadent.com](http://www.sadent.com)

**Unicon Hellas ΕΠΕ**

Τεώ 38 / 177 78 Ταύρος / Τηλ: 210 482 8020 / [www.uniconhellas.gr](http://www.uniconhellas.gr)

Κλινικά τεκμηριωμένο με  
**IPS e.max®**

**ivoclar**  
**vivadent®**  
passion vision innovation



← DT σελίδα 4

τού και ενισχύθηκε η φωτεινότητα των «δοντιών» με το κεραμικό επικάλυψης (IPS e.max Ceram). Προσπαθήσαμε να επιτύχουμε μια κάλυψη (κορεσμό) με τη χρήση φωτεινών και αδιαφανών υλικών αδαμαντίνης. Η μεγαλύτερη πρόκληση στη διαδικασία διαστρωμάτωσης ήταν να μιμηθούμε τη δομή της οδοντίνης, τις περιοχές απορρόφησης του φωτός, την οπαλινότητα και το φαινόμενο του «φωτοστέφανου» στο κοπτικό τρίτημόριο των δοντιών. Όταν κατασκευάζονται πολύ λεπτές όψεις, είναι φρόνιμο να επιλέγεται το χρώμα, που αποδίδεται με τα υλικά IPS e.max Ceram Essence, κατά τη διαδικασία των οπτήσεων χρωματικής τροποποίησης.

Οι πρεσσαριστοί σκελετοί είχαν πάχος περίπου 0.3χιλ. Οι αυχενικές περιοχές και το μέσο τρίτημόριο των αποκαταστάσεων ήταν απλώς καλυμμένα με ένα λεπτό στρώμα υλικού οδοντίνης (Deer Dentin B1). Προκειμένου να επιτύχουμε μια ψευδαίσθηση βάθους εφαρμόσαμε υλικό Effect (Opal Effect 1) στα κατακόρυφα τμήματα των όμορων περιοχών. Τοποθετήσαμε ένα στρώμα ημιδιαφανούς οδοντίνης μεταξύ των όμορων περιοχών – unsaturated Dentin B1 και neutral Dentin σε αναλογία 1:1.

Εφαρμόσαμε επιλεκτικά ένα στρώμα από μίγμα υλικού λοβών (MM light και MM yellow-orange) στο άνω τρίτημόριο της αποκατάστασης. Κάτω από το υλικό των λοβών τοποθετήσαμε αυτό που χαρακτηρίζουμε ως «απορροφητικό υλικό»: Opal Effect violet, μια μωβ σκόνη, αναμίχθηκε και χρωματίστηκε με 50% Impulse Transpabrown-grey. Το δύσκολο κομμάτι αυτής της διαδικασίας ήταν η τοποθέτηση των υλικών επάνω στις όψεις, χωρίς να αυξήσουμε το πάχος τους. Τέλος, οι στοιβάδες καλύφθηκαν με ένα κεραμικό υλικό με οπαλινότητα (Opal Effect 4), ώστε να ολοκληρωθεί η αισθητική απόδοση.

Το επιτυχημένο αποτέλεσμα εξαρτάται από την αναλογία με την οποία χρησιμοποιούνται τα διαφορετικά υλικά: το ένα

τρίτο του στρώματος αποτελείται από τα υλικά που προαναφέρθηκαν και τα δύο τρίτα από κεραμικό με οπαλινότητα (Opal Effect 4) [Εικ. 5].

Η επιφανειακή μορφολογία αποδόθηκε σύμφωνα με τα εκμαγεία, τα οποία αποτελούν οδηγό για το σχήμα και την υφή. Στο στάδιο της τελικής επεξεργασίας χρησιμοποιήσαμε την τεχνική μας «δύο χρωματιστών μολυβίων», για τη διαμόρφωση των ακρολοφιών και των κοιλοτήτων. Επιπλέον, ενσωματώσαμε πολύ λεπτές, σχεδόν αόρατες δομές. Ακολουθώντας, οι αποκαταστάσεις γυαλίστηκαν μηχανικά, ώστε να εξασφαλιστεί η ομαλή ενσωμάτωσή τους στο στόμα του ασθενή (Εικ. 6 και 7).

### Συγκόλληση

Είναι εξαιρετικά σημαντικό για τη μακροβιότητα των πολύ λεπτών αποκαταστάσεων, να προσκολλώνται με ρητινώδη κονία. Παρόλα αυτά, το στάδιο αυτό είναι ιδιαίτερα δύσκολο για πολλούς οδοντιάτρους, λόγω επιπλοκών της συγκεκριμένης τεχνικής. Ωστόσο, οι αποτυχίες μπορούν να αποφευχθούν εφόσον ακολουθηθεί πιστά η προβλεπόμενη διαδικασία.

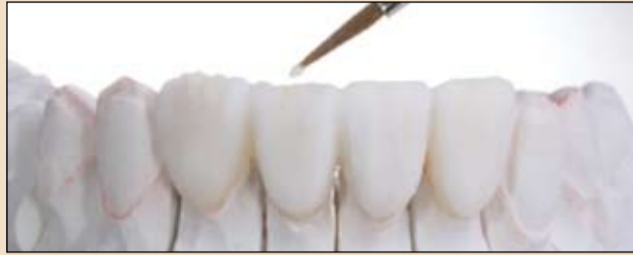### Δοκιμή

Λειτουργίας: η ακρίβεια εφαρμογής είναι ουσιώδης! Οι αποκαταστάσεις «μας» καλύπτουν πλήρως αυτή την προϋπόθεση (το IPS e.max εξασφαλίζει ακρίβεια 50 μm, η οποία είναι ιδανική).

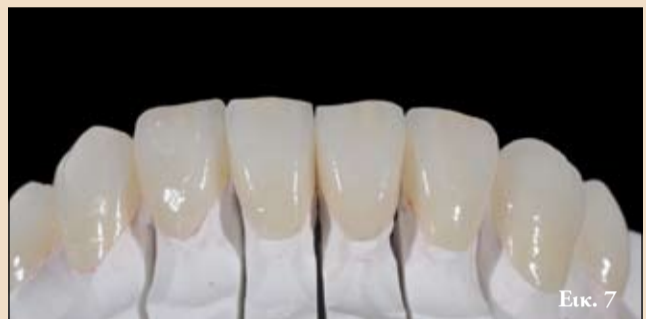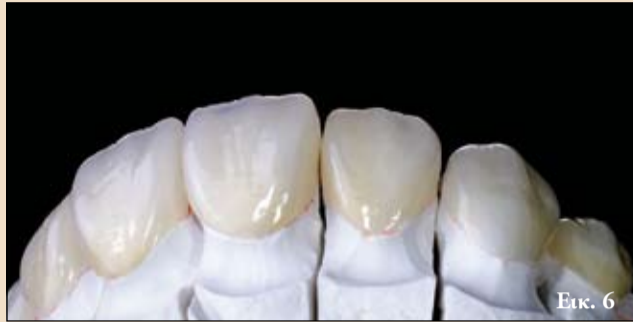Αισθητικής: η απόχρωση των αποκαταστάσεων προσομοιώθηκε με πάστες δοκιμής με γλυκερίνη και επιλέχθηκε η κατάλληλη απόχρωση για την κονία συγκόλλησης (Variolink® Veneer) [Εικ. 8].

### Επιλογή συγκολλητικού παράγοντα

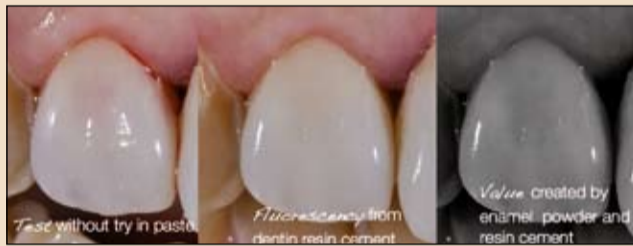Λόγω του ότι η συγκράτηση των όψεων εξαρτάται αποκλειστικά από την αντοχή του δεσμού με τους οδοντικούς ιστούς, θα πρέπει να χρησιμοποιούνται συγκολλητικά συστήματα με αδροποίηση. Αυτά εξασφαλίζουν εξαιρετικό αποτέλεσμα κατά τη συγκόλληση (Excite® DSC).



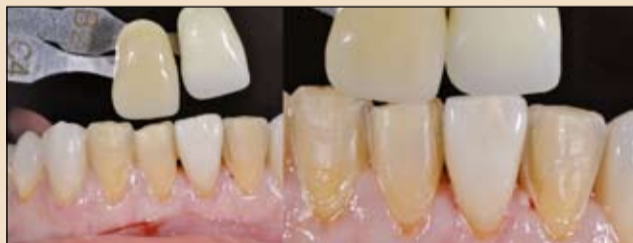Εικ. 5: Διαφορετικά κεραμικά υλικά (IPS e.max Ceram) τοποθετήθηκαν σε στρώματα επάνω στον σκελετό (οπτικό φίλτρο).



Εικ. 6 και 7: Μετά τη στίλβωση, οι λεπτές όψεις εμφάνιζαν φυσική ημιδιαφάνεια συνδεδεμένη με ελαφριά οπαλινότητα και φυσική αλληλεπίδραση των χρωμάτων. Η εμφάνιση της επιφάνειας επηρεάζεται από τις ανωμαλίες στην υφή.



Εικ. 8: Πριν από την τοποθέτησή τους, οι όψεις δοκιμάστηκαν με πάστες δοκιμής που είχαν ως βάση τη γλυκερίνη, ώστε να έχουν την τελική εικόνα και να επιλέξουμε την απόχρωση της κατάλληλης ρητινώδους κονίας συγκόλλησης (Variolink Veneer).



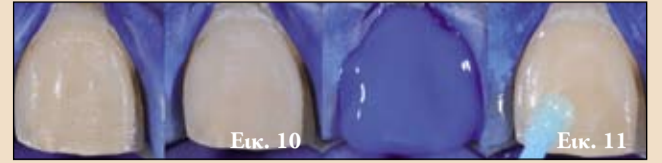
Εικ. 9: Η απόχρωση των παρασκευασμένων δοντιών ελήφθη υπόψη κατά την επιλογή της ρητινώδους κονίας. Επιλέξαμε τη λευκωπή πάστα Variolink Veneer High Value +2. Μια κονία μεγάλης διαφάνειας θα έκανε τις αποκαταστάσεις να δείχνουν γκριζές.

### Κονία συγκόλλησης

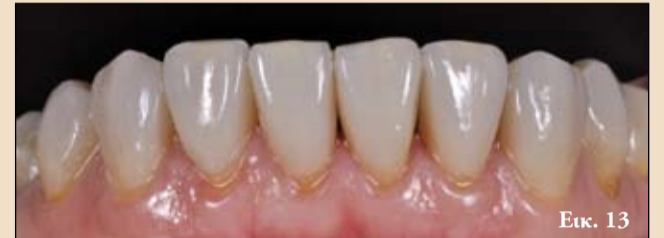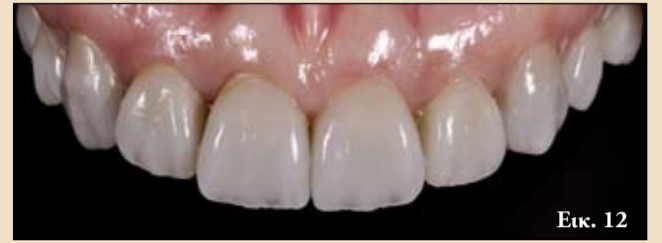Οι φωτοπολυμεριζόμενες ρητινώδεις κονίες είναι προτιμότερες για τη συγκόλληση των όψεων, λόγω του εύκολου χειρισμού και της αισθητικής μακράς διάρκειας. Στο συγκεκριμένο περιστατικό, επελέγη ένα υλικό που ενίσχυσε τις επιθυμητές οπτικές ιδιότητες: πάστες light Variolink Veneer Value +2 (Εικ. 9). Ένα εξαιρετικό ημιδιαφανές υλικό, το οποίο θα δώσει στις όψεις γκριζωπή απόχρωση.

### Πεδίο εργασίας

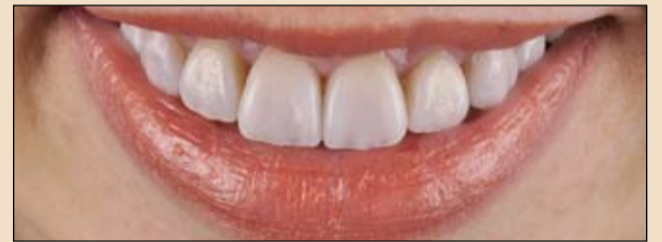Συστήνουμε την τοποθέτηση ελαστικού απομονωτήρα γύρω από κάθε δόντι. Η απομόνωση με ελαστικό απομονωτήρα δεν εμποδίζει την τοποθέτηση των αποκαταστάσεων και έχει διακριτά οφέλη: ο οδοντίατρος μπορεί να συγκεντρωθεί εξατομικευμένα σε κάθε δόντι; οι παρασκευασμένες επιφάνειες των δοντιών μπορούν να αμμοβοληθούν, χωρίς να εισπνέει ο ασθενής το βλαβερό οξύδιο του αλουμινίου; και η περίσσεια της κονίας μπορεί να αφαιρεθεί εύκολα



Εικ. 10 και 11: Οι όψεις συγκολλήθηκαν ακολουθώντας μια εξελεγχμένη και συστηματική διαδικασία.



Εικ. 12 και 13: Οι αποκαταστάσεις μετά την έδραση. Ο δεσμός με τη ρητινώδη κονία εξασφαλίζει μακροχρόνια συγκράτηση των όψεων.



Εικ. 14: Οι λεπτές όψεις εναρμονίζονται ομαλά στο στοματικό περιβάλλον. Το αποτέλεσμα δεν διακυβεύεται από δυσχρωμικές περιοχές. Εφαρμόστηκαν οι βασικές αρχές της βιομιμητικής.

### Συγκόλληση

Τα δόντια αμμοβολήθηκαν, ώστε να αφαιρεθεί ο συγκολλητικός παράγοντας των προσωρινών αποκαταστάσεων (Εικ. 10). Στη συνέχεια, αδροποιήθηκαν με 37% φωσφορικό οξύ. Ακολουθώντας, το υλικό αρχικής προετοιμασίας και ο συγκολλητικός παράγοντας εφαρμόστηκαν για 40 δευτερόλεπτα και η επιφάνεια ξηράθηκε (Εικ. 11).

Τα υλικά φωτοπολυμερίστηκαν για 1 λεπτό. Οι αποκαταστάσεις αδροποιήθηκαν με υδροφθορικό οξύ για 20 δευτερόλεπτα. Στη συνέχεια, ξεπλύθηκαν προσεκτικά, έγινε επεξεργασία με σιλάνιο και εφαρμογή φωτοπολυμεριζόμενου συγκολλητικού παράγοντα. Ακολουθώντας, οι όψεις τοποθετήθηκαν στα δόντια και αφαιρέθηκε η περίσσεια της κονίας. Τέλος, οι αποκαταστάσεις φωτοπολυμερίστηκαν για 40 δευτερόλεπτα σε υψηλή ένταση (1200 mW/cm<sup>2</sup>; Bluephase® 20i).

### Ολοκλήρωση των αποκαταστάσεων

Αφαιρέθηκε ο ελαστικός απομονωτήρας και διαμορφώθηκαν προσεκτικά

οι αυχενικές περιοχές. Χρησιμοποιήσαμε νυστέρι Νο 12, προκειμένου να αποτρέψουμε τον κίνδυνο πρόκλησης φθοράς στην κεραμική επιφάνεια. Τέλος, ελέγχθηκε στατικά και δυναμικά η σύγκλιση. Το αποτέλεσμα ήταν εξαιρετικά ελκυστικό.

Οι χρωστικές ήταν «κρυμμένες», αλλά οι αποκαταστάσεις είχαν φυσική απόχρωση, διαφάνεια και φωτεινότητα. Ο συνδυασμός των όψεων, της κονίας συγκόλλησης και των δοντιών αποδίδει δομές υψηλής αντοχής, παρόμοιες με τα φυσικά δόντια (Εικ. 12 και 13).

### Συμπέρασμα

Τα ελκυστικά, χωρίς ψεγάδια δόντια αποτελούν το αυτονόητο. Στο περιστατικό που περιγράφηκε, οι πρεσσαριστές όψεις από διπυριτικό λίθιο παρουσιάζονται ως αποτελεσματικό μέσο για την επίτευξη φυσικής ισορροπίας μεταξύ αδιαφάνειας (κάλυψης) και διαφάνειας (ζωντανίας). Τα δόντια που αποκαταστάθηκαν παρουσιάζουν μια φυσική αλληλεπίδραση μεταξύ φθορισμού και φωτεινότητας (Εικ. 14).



# Αισθητικές αποκαταστάσεις με όψεις από δοκίμιο υαλοκεραμικού λευκίτη για πρεσαριστή τεχνολογία



*Dr. Seung-Kyu Lee*  
Οδοντίατρος



*Ha-Sung Yoo*  
Οδοντοτεχνίτης

**Η** ορθοδοντική επανορθωτική θεραπεία μπορεί να θέσει σε δοκιμασία

Μία ασθενής 29 ετών προσήλθε στην κλινική μας για την θεραπεία των άνω και κάτω προσθίων

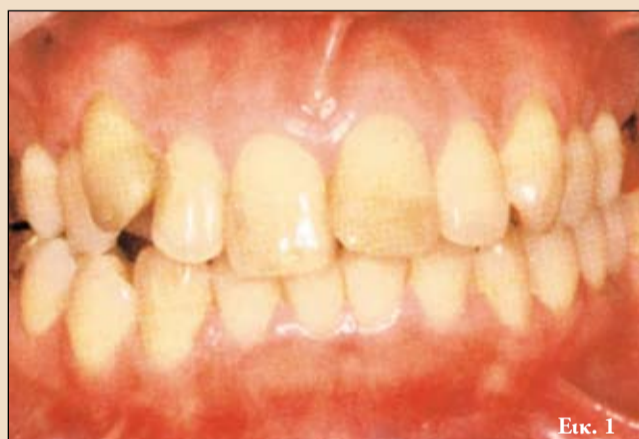ες λεύκανσης. Υπήρχαν άλλα προβλήματα, όπως έντονος συνωστισμός και ανωμαλίες σύγκλεισης των

δοντιών, που χρειάζονταν ορθοδοντική θεραπεία πριν την προσθετική αποκατάσταση(εικ. 1-3). Κατά

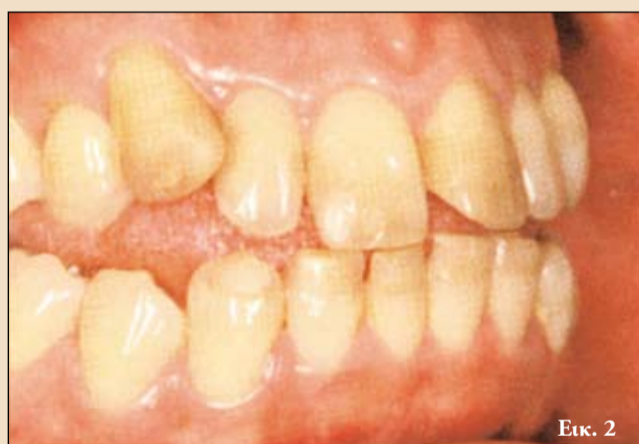συνέπεια, η ασθενής παραπέμφθηκε σε έναν ορθοδοντικό για προκαταρκτική θεραπεία. Παρόλο που η

ορθοδοντική θεραπεία δεν

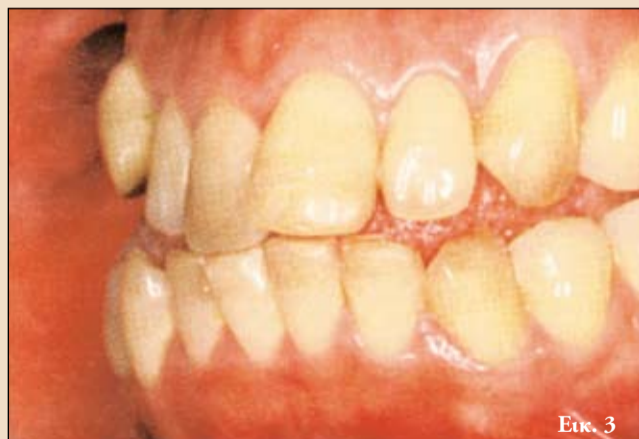→ DT σελίδα 8



Εικ. 1



Εικ. 2



Εικ. 3

Εικ. 1-3 Τα έντονα συνωστισμένα και με ανωμαλίες σύγκλεισης δόντια χρειάστηκαν ορθοδοντική θεραπεία πριν την επανορθωτική θεραπεία.

την υπομονή του ασθενή. Τα γλωσσικά άγκιστρα σε συνδυασμό με μία τεχνική χειλικής αποτύπωσης μπορεί να μειώσει το χρόνο θεραπείας.

δοντιών που εμφάνιζαν δυσχρωμία. Ζήτησε όψεις πορσελάνης, καθώς η δυσχρωμία δεν είχε βελτιωθεί ακόμη και μετά από αρκετές διαδικασί-



## Join the EVolution



The new  
**ASTRA TECH Implant System™ EV**

**ROADSHOW:**  
23/04/15: Θεσσαλονίκη, Μπλε αμφιθέατρο, Α.Π.Θ. 12:00 -14:00  
24/04/15: Αθήνα, CROWNE PLAZA, 19:00-22:00  
Δηλ. συμμετοχής: 210 3837334

Learn more



[www.jointheev.com](http://www.jointheev.com)



The foundation of this evolutionary step remains the unique ASTRA TECH Implant System BioManagement Complex, well-documented for its long-term marginal bone maintenance and esthetic results. [www.dentsplyimplants.com](http://www.dentsplyimplants.com)

ΑΠΟΚΛΕΙΣΤΙΚΟΣ ΑΝΤΙΠΡΟΣΩΠΟΣ:  
Δ.ΜΑΥΡΑΕΙΔΟΠΟΥΛΟΣ Α.Ε., ΤΖΩΡΤΖ 12 106 77,  
ΤΗΛ.: 210 3837334, [mavraid@otenet.gr](mailto:mavraid@otenet.gr), [www.mavraidopoulos.gr](http://www.mavraidopoulos.gr)





← DT σελίδα 7

είχε ακόμη ολοκληρωθεί, η ασθενής προσήλθε στην κλινική μετά από έξι μήνες και μας ζήτησε να τοποθετήσουμε τις όψεις πορσελάνης για βελτίωση της αισθητικής της εμφάνισης.

Μετά από έντονη συζήτηση με όλα τα εμπλεκόμενα μέλη και ανασκόπηση όλων των τεχνικών και ιατρικών θεραπευτικών επιλογών, βρήκαμε έναν τρόπο να

ικανοποιήσουμε την επιθυμία της ασθενούς τοποθετώντας όψεις πορσελάνης κατά τη διάρκεια της ορθοδοντικής θεραπείας(εικ. 4 και 5).

Εφόσον η ασθενής είχε ήδη υποβληθεί σε ορθοδοντική θεραπεία υπό τη μορφή γλωσσικών αγκίστρων(εικ. 6), λήφθηκε αποτύπωμα παρειακά με ατομικό δισκάριο. Χρησιμοποιώντας ατομικό δισκάριο, καταφέραμε να αποφύγουμε την εμπλοκή με

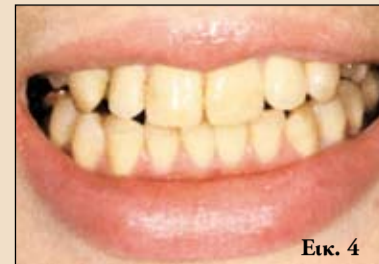τα άγκιστρα(εικ. 7). Για να αξιολογήσουμε τις λειτουργικές και αισθητικές δυνατότητες, κατασκευάσαμε ένα κέρωμα.

Ένα κλειδί σιλικόνης, που κατασκευάστηκε επάνω στο κέρωμα στο εκμαγείο, λειτούργησε ως οδηγός για την εξασφάλιση επαρκούς οδοντικής ταπείνωσης κατά τις οδοντικές παρασκευές για τις όψεις(εικ. 8). Στις εικόνες 9 και 10 φαίνονται οι οδοντικές παρασκευές με περισσότερες

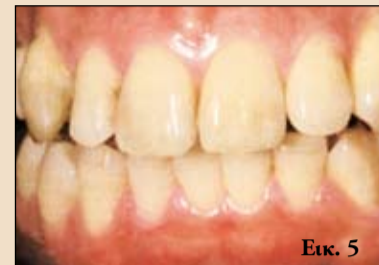λεπτομέρειες Ταυτόχρονα, κατασκευάστηκε μία προσωρινή αποκατάσταση από ακρυλικό υλικό με βάση το κέρωμα(εικ. 11).

Η ακρίβεια της εφαρμογής βελτιστοποιήθηκε με ενδοστοματική διαμόρφωση. Προσθέσαμε ακρυλική ρητίνη στις γλωσσικές και όμορες περιοχές για να διατηρήσουμε τις όψεις στην θέση τους.

Λόγω της απόχρωσης των δο-

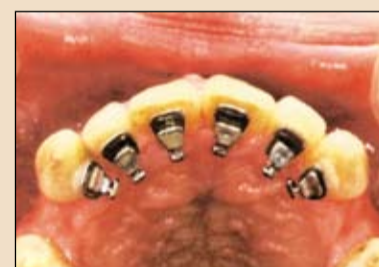


Εικ. 4

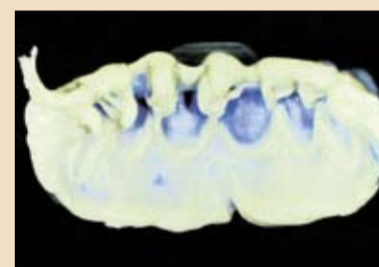


Εικ. 5

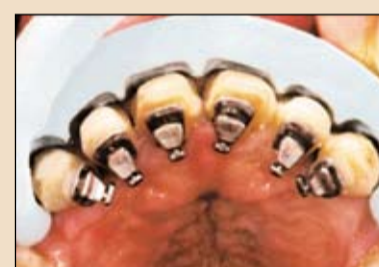Εικ. 4 και 5 Μετά από έξι μήνες ορθοδοντικής θεραπείας, η υπομονή της ασθενούς είχε εξαντληθεί. Ζήτησε μόνιμες αποκαταστάσεις. Οι εικόνες δείχνουν την αρχική κατάσταση.



Εικ. 6 Τα γλωσσικά άγκιστρα επέτρεψαν την Παρασκευή και τη λήψη αποτυπώματος παρειακά.



Εικ. 7 Το αποτύπωμα σιλικόνης με ατομικό δισκάριο από την παρειακή πλευρά.



Εικ. 8 Οι απαιτήσεις χώρων όπως προσδιορίζονται με τη βοήθεια ενός κλειδιού σιλικόνης.

## Διήμερο Σεμινάριο Κρανιογναθικών Διαταραχών και Σύγκλησις

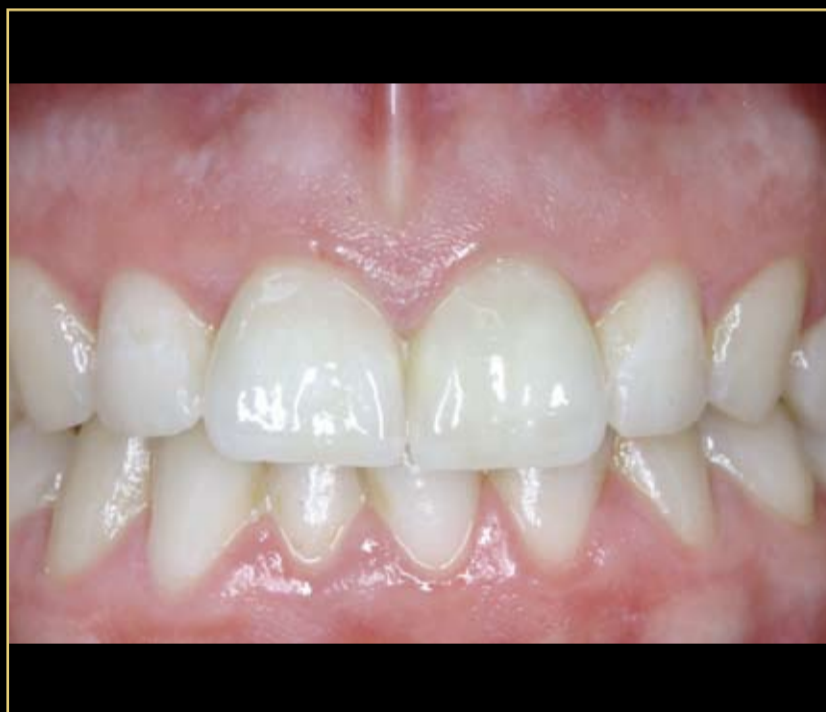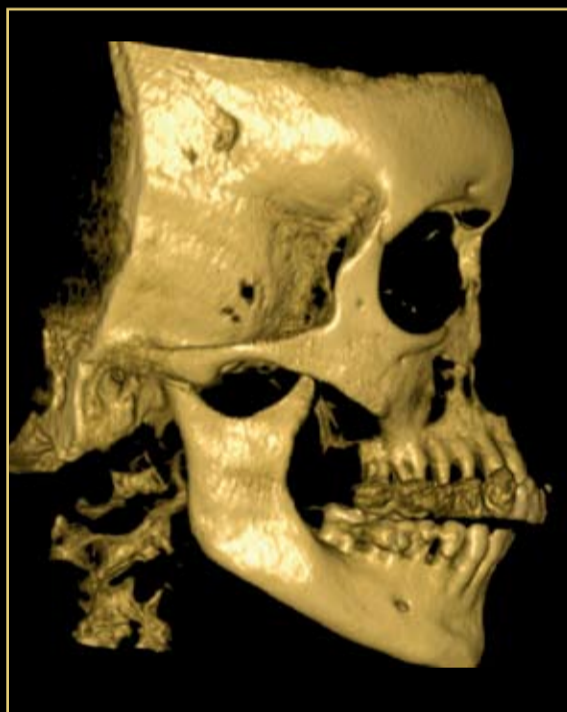7<sup>ο</sup> Group

Αθήνα

6 - 7 Ιουνίου 2015

Ίλεια Ρούσσου

Προσθετόλογος με Εξειδίκευση στον Γναθοπροσωπικό Πόνο  
Λέκτορας Προσθητικής ΕΚΠΑ



Η ισορροπία του στοματογναθικού συστήματος και η ακριβής λειτουργία του έχει πολύ μεγάλη σημασία και στην καθημερινή κλινική πράξη, τόσο σε μικρές αποκαταστάσεις, όπως εμφράξεις, αλλά πολύ περισσότερο στις μεγάλες προσθητικές αποκαταστάσεις που αφορούν την μία ή και τις δύο γνάθους.

### Αν έχει συμβεί στην καθημερινή σας κλινική πράξη:

- Να προβληματιστείτε από το clicking ασθενή;
- Να κατασκευάσετε νάρθηκα και τα συμπτώματα του ασθενή να μην θεραπεύονται;
- Να πραγματοποιήσετε εμφράξεις και ο ασθενής να επιστρέφει με πόνο στο πρόσωπο;
- Να πραγματοποιήσετε εξαγωγή και ο ασθενής να επιστρέφει με μειωμένη διάνοξη;
- Να μην μπορείτε να προσδιορίσετε "πού κλείνει" ο ασθενής;
- Να παραδώσετε μεγάλες προσθητικές αποκαταστάσεις και ο ασθενής να επιστρέφει με αλληλωμένη σύγκληση;
- Να παραπονείται ασθενής για έντονο πονόδοντο χωρίς κανένα κλινικό σημείο που να δικαιολογεί τον πόνο;

Στο σεμινάριο αυτό θα δωθούν απαντήσεις σε όλους τους παραπάνω προβληματισμούς.

Στα πρακτικά σεμινάρια οι συμμετέχοντες θα εξοικειωθούν την χρήση και ρύθμιση ημιπροσαρμοζόμενου αρθρωτήρα, καθώς και την χρήση προσωπικού τόξου. Θα μάθουν την καταγραφή της κεντρικής σχέσης και την ανάρτηση στον αρθρωτήρα. Θα διδαχτούν την κατασκευή νάρθηκα σταθεροποίησης. Τέλος θα γίνει ειδικό πρακτικό σεμινάριο για την εκμάθηση του εκλεκτικού τροχισμού.



Για πληροφορίες - εγγραφές:

Τηλ.: 210 222 2637, 210 213 2084 e-mail: info@omnicongresses.gr web: www. omnicongresses.gr

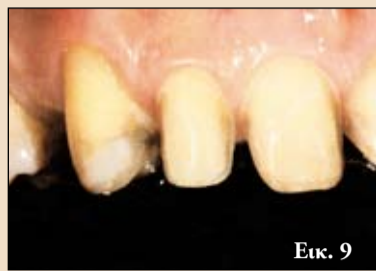ντιών που ήταν A1.5, αποφασίσαμε να χρησιμοποιήσουμε τον προσαριστό λευκίτη IPS Empress Esthetic σε χρώμα ETC1, που είναι κατάλληλο για πολύ ανοικτές οδοντικές αποχρώσεις ή μετά από θεραπεία λεύκανσης. Τα δοκίμια IPS Empress Esthetic γενικά εμφανίζουν φυσική διάθλαση του φωτός και προσφέρουν ισορροπημένο φαινόμενο χαμαιλεοντισμού. Διατίθενται σε 12 δοκίμια, που εμφανίζουν 7 επίπεδα ημιδιαφάνειας και χρησιμοποιούνται για την κατασκευή μονήρων αποκαταστάσεων(όψεων, ενθέτων, επενθέτων, στεφανών μερικής κάλυψης και προσθίων και οπισθίων στεφανών).

Οι όψεις προσαρτίστηκαν με

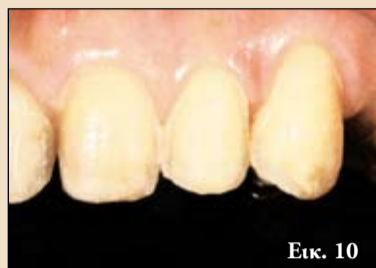→ DT σελίδα 9



← DT σελίδα 8

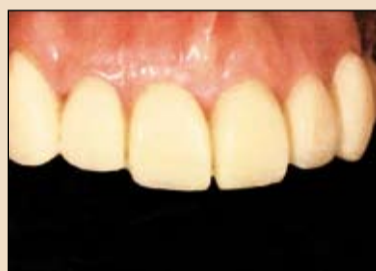

Εικ. 9

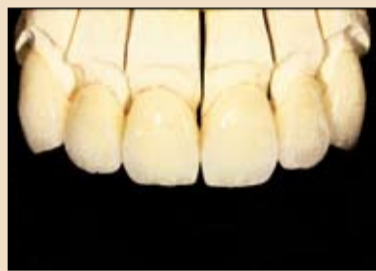

Εικ. 10

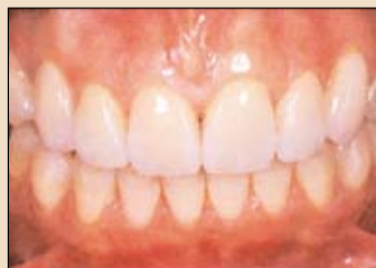Εικ. 9 και 10 Οι τελικές οδοντικές παρασκευές με λεπτομέρειες.



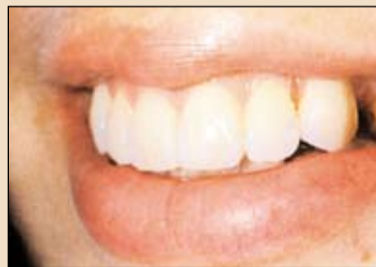Εικ. 11 Ακρυλικές προσωρινές όψεις in situ.



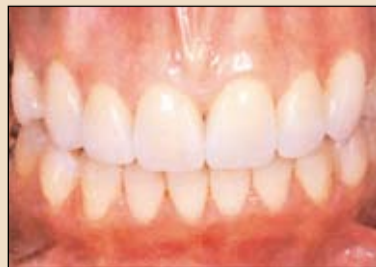Εικ. 12 Οι τελικές όψεις IPS Empress Esthetic στο εκμαγείο.



Εικ. 13 Οι όψεις(χρώματος A1.5) in situ.



Εικ. 14 Η γραμμή του χαμόγελου όπως φαίνεται από ελαφρώς πλάγια άποψη.



Εικ. 15 Η κατάσταση στον επανέλεγχο μετά από τρία χρόνια.

βάση το ολοκληρωμένο διαγνωστικό κέρωμα. Για να σχεδιαστούν τα φυσικά ανατομικά χαρακτηριστικά κάθε δοντιού, ταπεινώθηκε το κοπτικό τρίτημοριο. Τοποθετήσαμε πάστες έκπλυσης IPS Empress Esthetic Veneer(Incisal Opal LT, MT, HT, Incisal White και Orange) και άλλα υλικά διαστρωμάτωσης και ψήθηκαν. Δεδομένης της ηλικίας της ασθενούς, δε συμπεριλάβαμε σημεία αποτριβής στην κοπτική περιοχή ή στην επιφάνεια. Μετά το γλασάρισμα, σχεδιάστηκαν τα επιφανειακά χαρακτηριστικά με τη βοήθεια στιλβωτικών σιλικόνης. Οι όψεις


στη συνέχεια, οι όψεις καλύφθηκαν με διαστρωματικά υλικά IPS Empress Esthetic Veneer(Incisal Opal LT, MT, HT, Incisal White και Orange) και άλλα υλικά διαστρωμάτωσης και ψήθηκαν. Δεδομένης της ηλικίας της ασθενούς, δε συμπεριλάβαμε σημεία αποτριβής στην κοπτική περιοχή ή στην επιφάνεια. Μετά το γλασάρισμα, σχεδιάστηκαν τα επιφανειακά χαρακτηριστικά με τη βοήθεια στιλβωτικών σιλικόνης. Οι όψεις

στιλβώθηκαν με πάστα διαμαντιού(εικ. 12). Τέλος, τοποθετήσαμε Variolink II Base(διαφανή) για την τοποθέτηση των όψεων και τη φωτοπολυμερίσαμε. Στις εικόνες 13 και 14 φαίνεται το θεραπευτικό αποτέλεσμα, με το οποίο η ασθενής ήταν εξαιρετικά ικανοποιημένη. Η ορθοδοντική θεραπεία για την ασθενή συνεχίστηκε για άλλους 12 μήνες.

Το μακροπρόθεσμο αποτέλεσμα έχει ιδιαίτερο ενδιαφέρον για οποιαδήποτε θεραπευτική

ομάδα για διάφορους λόγους. Μετά την ολοκλήρωση της ορθοδοντικής θεραπείας, επομένως, τοποθετήθηκαν ακίνητα γλωσσικά συγκρατητικά σύρματα για να σταθεροποιηθεί η νέα θέση των άνω και κάτω προσθίων δοντιών. Στην εικόνα 15 φαίνεται μία φωτογραφία που λήφθηκε σε επανέλεγχο μετά από τρία χρόνια.

Αναδημοσίευση από το περιοδικό  
DTI, Asia Pacific Edition



BIOHORIZONS®  
SCIENCE • INNOVATION • SERVICE

February 6<sup>th</sup> 2015


To Whom It May Concern:

I'm pleased to inform you as of December 2014 the exclusive distributor of BioHorizons in Greece is AP Dental, in order to cover the needs of Greek dentists and dental technicians.

AP Dental and BioHorizons will strive to provide the best possible service and the quality products that BioHorizons is known for.

If you have any inquiries, please do not hesitate to contact AP Dental directly.

Sincerely yours,



Patricio A. Nilo  
Vice President, International Sales  
Europe & Latin America  
BioHorizons Implant Systems, Inc.  
[pnilo@biohorizons.com](mailto:pnilo@biohorizons.com)  
[www.biohorizons.com](http://www.biohorizons.com)

P.S. If you have any questions regarding this matter, please phone me at 1-954-937-4586

---

Προς κάθε ενδιαφερόμενο

Είμαστε στην ευχάριστη θέση να σας ενημερώσουμε ότι από το Δεκέμβριο του έτους 2014, ο αποκλειστικός αντιπρόσωπος της εταιρείας BioHorizons στην Ελλάδα είναι η AP DENTAL IMPLANTS, έτσι ώστε να καλύπτονται οι ανάγκες των οδοντιάτρων και οδοντοτεχνιτών της ελληνικής αγοράς. Η AP DENTAL καθώς και η BioHorizons θα καταβάλλουν κάθε δυνατή προσπάθεια για να παρέχουν την καλύτερη εξυπηρέτηση και προϊόντα υψηλής ποιότητας, για τα οποία φυσικά είναι γνωστή η εταιρεία BioHorizons. Εάν έχετε οποιοσδήποτε ερωτήσεις, μην διστάσετε να επικοινωνήσετε άμεσα με την AP DENTAL.

- Θεσσαλονίκη : 2310-557141  
- Αθήνα : 6980069130

Με φιλικούς χαιρετισμούς

Patricio A. Nilo  
Vice President, International Sales  
Europe & Latin America  
BioHorizons Implant Systems, Inc.

2300 Riverchase Center • Birmingham, Alabama 35244 • 866.872.9785 • 205.967.7880 • fax 205.870.0304  
BioHorizons products are available in over 80 markets worldwide • [www.biohorizons.com](http://www.biohorizons.com)