

DENTAL TRIBUNE

The World's Dental Newspaper · Belgische editie

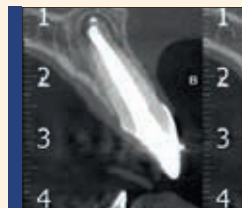

Tweemaandlijks, 4de jaargang, 2017 - P919141 - afgiftekantoor Brussel X - verschijnt niet in juli. - Verantwoordelijke uitgever: P.C. Maters, Alsebergsesteenweg 842, 1180 Brussel

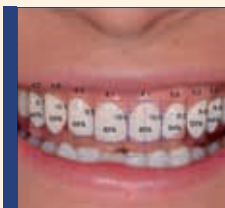
Mei 2017

www.dental-tribune.com

4de jaargang - nr 11



Behandeling van een niet-vitale centrale snijtand met open apex, met behulp van een innovatief reparatiemateriaal op basis van MTA ... pag.4



Digital Smile Design software en CAD/CAM voor het creëren van een mock-up en definitieve restauraties ... pag.6

Dit nummer wordt u aangeboden in samenwerking met de volgende bedrijven: ALIGN TECHNOLOGY, GC, J&J, HOFMEESTER, IVOCCLAR, ULTRADENT

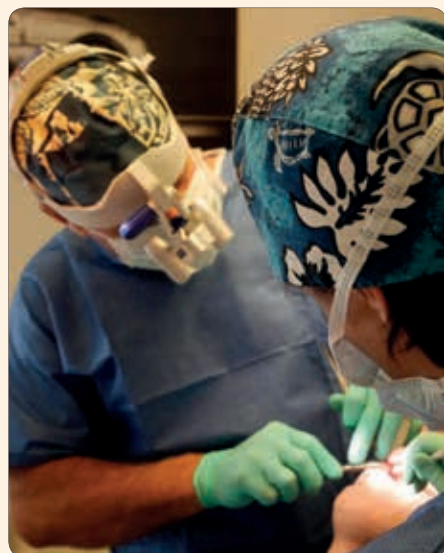Pre-implantaire botreconstructie door allogeen botblok op maat

Klinische casus
Dr. Raoul MARTIN -
Cernay (Dpt 68)

Inleiding

Allogene transplantaten zijn de droom van elke implantoloog, vanwege de onbeperkte beschikbaarheid inzake hoeveelheid, en vanwege het ontbreken van een tweede operatieplaats die er wel is bij autologe transplantaten. Kunnen allogeen transplantaten de autologe vervangen, ondanks alle voordelen op het gebied van osteoïnductie en osteogenese?

We gaan hier niet dieper in op de alom bekende voordelen van autologe transplantaten, maar het verminkend aspect wordt steeds minder aanvaard door patiënten en chirurgen.



Dr. Raoul Martin

De nieuwe inactivatiemethodes van allogeen transplantaten respecteren tegenwoordig veel meer de biomechanica van behandelde structuren. Het is inderdaad zo dat de superkritische CO₂-techniek van virusinactivering en radiosterilisatie (Biobank) inzake het materiaal van deze studie, de collageenstructuur van het botweefsel niet aantast, waardoor het minder bros en breekbaar is dan voorheen. Voor 3D maxillaire ophogingen kunnen fijne allogeen botplaatjes worden gebruikt waarmee een speciale botstructuur volgens de methode van Khoury wordt gemaakt, of kunnen allogeen blokken via osteosynthese op de atrofische botrand worden vastgezet. Voor beide technieken is een manipulatie nodig om het implantaat aan te passen aan de te behandelen plaats. Geen enkel contact met handschoenen is toegestaan; het plaatsen van de botdeeltjes mag enkel gebeuren met behulp van steriele instrumenten, zoals een Barth-tang of een De Bakey-pincet. » p.2

ENDOEZE™
Ultradent Endodontics

Genius®

reciprocation & rotary

WAAR BETROUWBAARHEID EN EFFICIËNTIE SAMENKOMEN

Reciproke en roterende voorbereiding:
met Genius-motor, -hoekstuk en -vijlen en één druk op de knop

BETROUWBAARHEID

RECIPROOK

DE BETROUWBAARHEID VAN RECIPROKE BEWEGINGEN

EN

EFFICIËNTIE

ROTEREND

DE EFFICIËNTIE BIJ HET VERWIJDEREN VAN DEBRIS MET ROTERENDE BEWEGINGEN

BETROUWBAARHEID OF EFFICIËNTIE?
U KRIJGT BEIDE!

ULTRADENT PRODUCTS, INC.
ULTRADENT.COM/NL

© 2017 Ultradent Products, Inc. All Rights Reserved.

Pre-implantaire botreconstructie door allogeen botblok op maat

pl» Transplantaten van de weefselbank zijn weefsels die ontstaan zijn van vitale elementen en die dus gevoeliger zijn dan autogene transplantaten. Deze vitale elementen zullen onze reconstructie overnemen, die dus een tweede leven krijgt. Om alle risico's met betrekking tot de aanpassing van de allogeen structuur aan de montageplaats te vermijden, bijvoorbeeld met behulp van een microzaag, levert Bio-Bank nu transplantaten op maat. Dit gebeurt op basis van CT-scans van de patiënt, georganiseerd in 3D-reconstructie door middel van software van het SimPlant-type. De chirurg en het hoofd van de aanpassingsunit van de weefselbank tekenen in onderling overleg de structuur uit die de vorm en het ideale volume aanneemt van de verloren gegane structuur die moet worden vervangen. Wanneer het project wordt goedgekeurd, wordt de informatie doorgestuurd naar een bewerkingsysteem in een steriele kamer, dat het transplantaatblok vormt uit een femorale condyluskop die werd verwijderd tijdens een artroplastie van de heup. Tandprothetici gebruiken deze CAD-CAM-methode al lang om kronen en bruggen te maken.

Presentatie van een klinisch geval

Valerie D., een jonge vrouw van 40 in goede gezondheid komt naar de praktijk met een eenzijdige edentatie aan rechterzijde van 12 tot en met 17. Omwille van de erg atrofische, edentate kaak is het rechtstreeks plaatsen van implantaten niet mogelijk. We stellen een pre-implantair transplantaat voor, met de keuze van eigen weefsel van de patiënte of weefsel van de weefselbank. Mevrouw D. weigert categoriek om eigen weefsel af te staan. Omwille van de omvang van de te restaureren zone is

een allogeen transplantaat, op maat gemaakt volgens de hierboven in het kort beschreven werkwijze, de meest voor de hand liggende keuze.

Voorschriften

We schrijven mevrouw D. een klassieke premedicatie voor: amoxicilline (500 mg) + clavulaanzuur (62,5 mg), 3 keer per dag gedurende 10 dagen, en prednisolon (1 mg/kg) eenmaal per dag 's ochtends gedurende 5 dagen. De patiënte moet de medicatie 48 uur voor de ingreep beginnen nemen. Ze was niet angstig, en daarom werd geen benzodiazepine toegediend. We passen met succes sofistologie toe bij elke interventie op het blok. Postoperatief stellen we een combinatie van paracetamol (1 g) en codeïne (60 mg) voor. Een mondbad op basis van chloorhexidine wordt opgestart 24 uur na de transplantatie, gedurende één week.

De ingreep

Na de verdoving besluiten we over te gaan tot een interventie via tunneling. Immers, het meest dramatische gevolg van een grootschalige botreconstructie is het blootliggen van het transplantaat door een breuk van de toegangsflap. Bij een tunnel blijft de vascularisatie op de operatieplaats intact.

Er wordt één enkele insnijding gemaakt langsheen het frenum boven 11. Daarna wordt het weefsel losgemaakt met speciaal gereedschap, zodat een tunnel kan worden gevormd tot aan zone 17. Het losmaken van het crestale tandvlees geeft voldoende laxiteit om het transplantaat doorheen de opening te kunnen brengen.

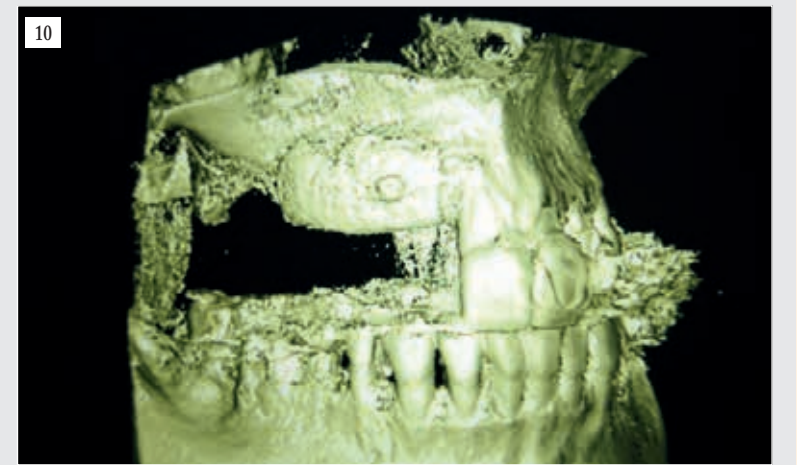
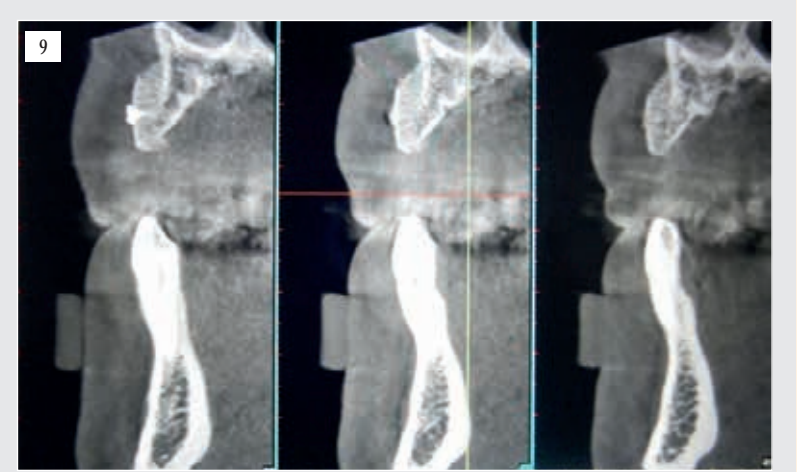
Handig om weten: BioBank levert een replica in steriele hars van het

transplantaat, waarmee het losmaken van het weefsel kan worden uitgevoerd aan de hand van die "mal", zonder dat u het op maat gemaakte botdeeltje moet manipuleren. Het botdeeltje wordt pas geplaatst wanneer het bed klaar is voor plaatsing. Op dat moment wordt het allogeen blok gestabiliseerd op de kaak, en vastgezet met twee osteosynthese-schroeven met een diameter van 1,2 mm (Stoma), en daarna afgedekt met een absorbeerbaar collageen membraan. Na het "zaaien" rond de reconstructie van het autogene botweefsel dat rond de operatieplaats is gehaald, wordt de insnijding gehecht door middel van eenvoudige punten met een monofilament draad (Glycolon) die in drie weken wordt geabsorbeerd. Het belang om het transplantaat te drenken in I-RF om het allogeen weefsel te doordringen met cytokines en groeifactoren die specifiek zijn voor deze benadering moet nog worden besproken, evenals het al dan niet gebruiken van een membraan.

Omgang met de tijdelijke prothese

Na de operatie mag mevrouw D. een hele week geen prothese dragen.

Ze is secretaresse en hervat het werk op het einde van die week. Er wordt een prothese in stellet gemaakt met een afstandhouder op de operatieplaats. De tanden staan in volledige onderbeet, en de passiviteit van deze gedeeltelijke verhoging wordt regelmatig gecontroleerd om zeker te zijn dat onze reconstructie niet wordt geschaad. De patiënte wordt gevraagd om zich nog drie weken te voeden met zachte voeding. We weten allemaal welke drama's kunnen ontstaan door tijdelijke prothesen in implantologie!



Afb. 9: Postoperatieve radiografie. | Afb. 10: Postoperatieve Cone Bean.

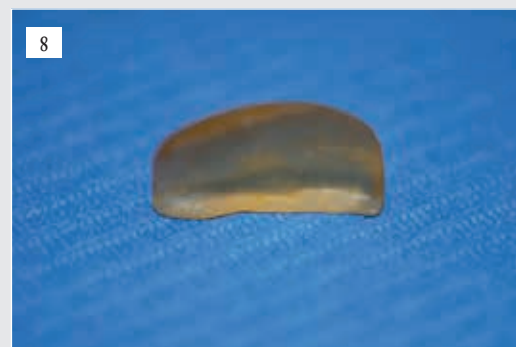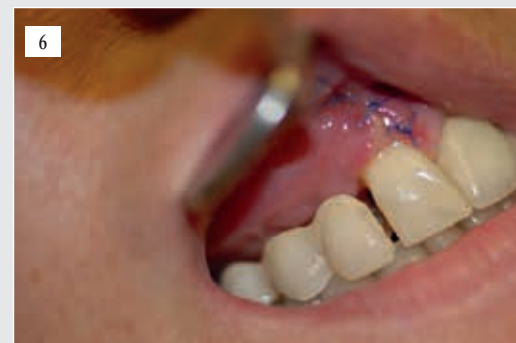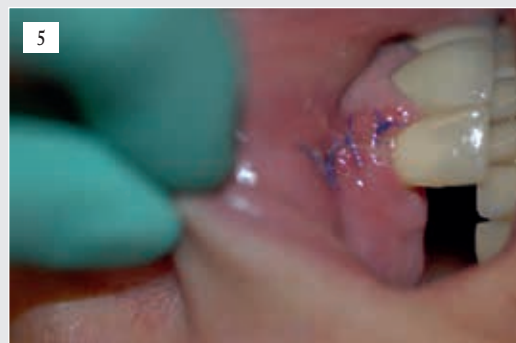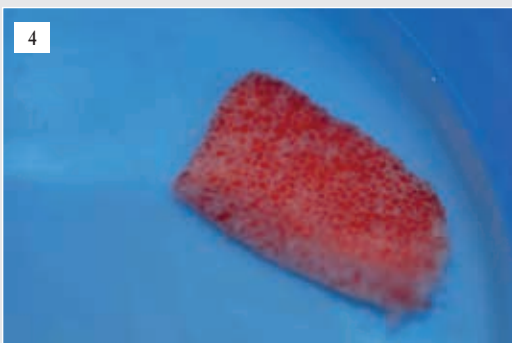
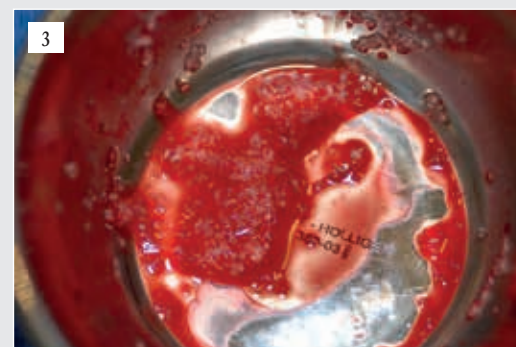
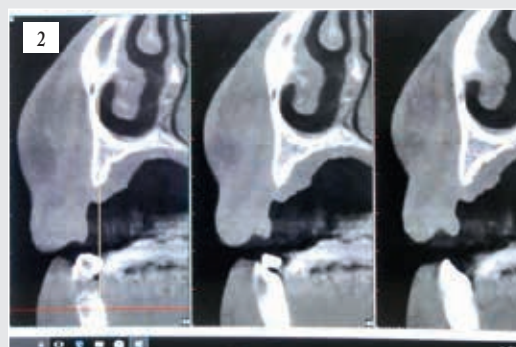
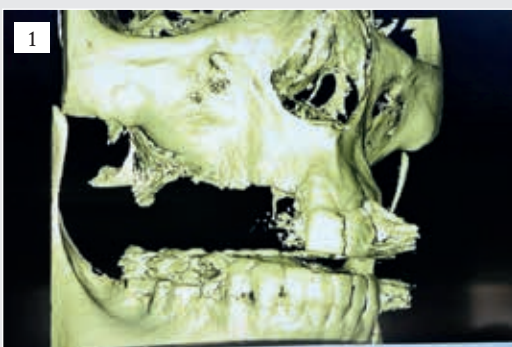
Besluit

Na een genezingsperiode van 5 maanden worden 4 armatuuren geplaatst om een meervoudig geschroefde rehabilitatie te realiseren.

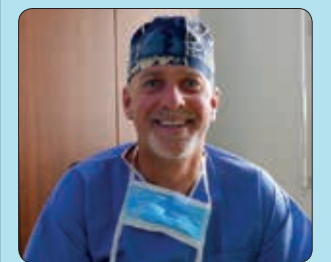Verschillende studies, waaronder de meest recente van Michel Jabour en Stéphane Milliez in JPIO, uitgevoerd op 41 patiënten met een transplantaat uit conventionele allogeen blokken (op maat gemaakte blokken waren op het ogenblik van hun onderzoek nog niet

beschikbaar), tonen aan dat allogeen transplantaten uit een femorale kop een uitstekende oplossing zijn als een betrouwbaar alternatief voor patiënten die weigerachtig staan tegenover autologe transplantaten. Het is prettig om te opereren zonder rekening te moeten houden met de soms zware follow-up van een orale monsterneming, zowel inzake de follow-up zelf als inzake zenuw schade of vasculair letsel. Bovendien wordt bot van een donor amper geabsorbeerd dankzij de inertie van de "revitalisatie". Het protocol voor een allogeen transplantaat is daarom veel strikter dan dat voor een autoloog transplantaat, en de chirurg moet vertrouwd zijn met de voorgeschreven uitvoering van deze methode. Natuurlijk, net zoals dat het geval is op elk vlak van menselijke kennis, wordt er nog druk over gekibbeld.

Ieder kiest zijn waarheid, maar laat het een vrome wens zijn dat we een beetje tolerant zijn voor elkaar!



Afb. 1: Preoperatief 3D beeld. | Afb. 2: Preoperatieve Cone Bean. | Afb. 3: Autogeen botweefsel. | Afb. 4: Binnenzijde van het transplantaat. | Afb. 5: Hechting van de enige insnijding. | Afb. 6: Tijdelijke afstandsprothese. | Afb. 7: Stereolithografisch model in hard materiaal. | Afb. 8: Replica in steriele hars van het transplantaat.



Over de auteur

Dokter Raoul MARTIN

- Universitaire graad in implantologie aan de faculteit van geneeskunde van Lyon
- Lid van CURAIO
- Licentiaat in implantologie en geavanceerde chirurgie aan de Société d'Anatomie et de Pathologie Orale van Parijs
- Afgestudeerd aan de Académie de Paro van Aix en Provence
- Grondlegger van de afdeling voor orale implantologie aan de faculteit van geneeskunde van Dakar.

Praktijk van dr. Raoul MARTIN
12 rue Raymond Poincaré, 68700 CERNAY
Tel. 03 89 75 40 79
E-mail : raoul.martin@orange.fr

EFFECTIEVE BIOFILMCONTROLE

Mondspoelingen met etherische oliën voor een langdurige profylaxe

Fraaie, gezonde tanden gelden in onze maatschappij als begerenswaardig ideaal. Basis voor het langdurig behoud van tandheelkundige gezondheid is een goed biofilmmangement. Want tandplak vormt niet alleen een cosmetisch probleem. Potentiële ziektekiemen die zich in de samenstelling van de dentale biofilm vermeerderen, kunnen ernstige ziekten van de mondholte, zoals cariës, gingivitis of parodontitis veroorzaken. Een effectieve biofilmcontrole begint bij de regelmatige mechanische dentale en interdentalreiniging. Tweemaal daags tandenpoetsen evenals het reinigen van de interdentalruimtes met behulp van flosdraad of interdentalborstels gelden als standaard om tandplak te verwijderen.

Bovendien wordt het gebruik van een mondspoeling met etherische oliën aanbevolen. De oliën doordringen en veranderen de bacteriële celmembranen, zodat de na de mechanische tandreiniging resterende biofilm losgemaakt en opgelost wordt, ook op plaatsen, die met een tandenborstel en interdentalverzorging slecht te bereiken zijn. Studies tonen aan, dat het regelmatig tweemaal per dag uitvoeren van een mondspoeling met etherische oliën, zoals bijvoorbeeld Listerine®, naast de mechanische tandreiniging goed te verdragen is en de dentale biofilmcontrole langdurig helpt te verbeteren.

Een van de belangrijkste redenen voor ziekten van de tanden en van het parodontium is een ontoereikend biofilmmangement. De biofilm is een stabiele levensgemeenschap van bacteriën die zich hecht aan oppervlakken in de supragingivale en subgingivale ruimten. Deze bacteriën worden door het dagelijks tandenpoetsen niet altijd voldoende verwijderd. Een efficiënte biofilmcontrole is daarom nog belangrijker.

Een complexe levensgemeenschap van bacteriën

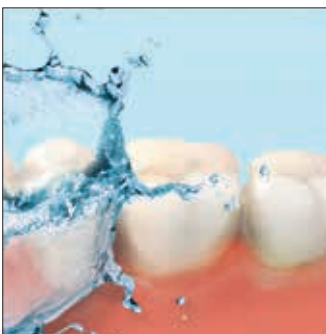Ca. 1.000 verschillende bacteriesoorten bevolken de hele mondholte van de mens. Deze orale bacteriën kunnen zowel planktonisch, d.w.z. vrij zwevend als sessiel voorkomen. Sessiele bacteriën zijn deel van een levensgemeenschap die in vaste en goed georganiseerde structuren, de biofilm, ingebed zijn. Zij hechten zich aan oppervlakken in de mondholte. Een extracellulaire matrix van suikerketens en eiwitten houdt de micro-organismen in een biofilm samen en dient als communicatiemiddel voor de bacteriën. Deze bacteriën leven in symbiose, wisselen dus onder elkaar stofwisselingsproducten uit en worden daardoor flexibeler en veerkrachtiger. Planktonische micro-organismen kunnen nog door het lichaamseigen afweersysteem onder controle gehouden worden. Daarentegen zijn sessiele bacteriën in een biofilm duidelijk beter beschermd tegen invloeden van buitenaf.¹

Standards in de biofilmcontrole

In de biofilm kunnen zich potentieel pathogene micro-organismen vestigen en vermeerderen. Hierdoor kan de biofilm een bijkomende rol spelen in veel voorkomende ziekten van de mondholte, zoals cariës, gingivitis en parodontitis.¹

De controle van de dentale biofilm is daarom een zeer effectieve maatregel om de tanden en het tandvlees langdurig gezond te houden. De mechanische tandreiniging met een tandenborstel en flosdraad of interdentalborstel geldt daarbij als standaard. Uit enquêtes over de mechanische tandreiniging blijkt echter, dat deze interdentalreiniging slechts door 10% van de volwassenen dagelijks wordt toegepast.² Gebitsafwijkingen (malocclusies), te dicht bij elkaar staande tanden of permanente beugels kunnen een effectieve reiniging belemmeren en ervoor zorgen, dat ook na het poetsen nog tandplak zich aan de tanden hecht. Met behulp van een mondspoeling met etherische oliën, zoals bijvoorbeeld Listerine, kan de dagelijkse mondhygiëne worden verbeterd.

Effectiviteit van mondspoelingen met etherische oliën



Om tandziekten zo goed mogelijk te voorkomen, wordt voor de verbetering van de mondhygiëne thuis een profylaxe in drie stappen aanbevolen: tandenpoetsen, interdentalreiniging en gebruik van een mondspoeling met etherische oliën. De etherische oliën helpen bacteriën effectief te bestrijden, wat tot een duidelijke reducering van de kiemen leidt. De mondspoeling helpt op die manier om tandplak te reduceren.^{3,4}

Verder kunnen mondspoelingen met etherische oliën ook langdurig toegepast worden. Bij het gebruik van mondspoelingen met Listerine over een periode van zes maanden, zijn er geen aanwijsbare tekenen van een verschuiving van het microbiële evenwicht ten gunste van opportunistische orale pathogene kiemen of bacteriële resistentie geobserveerd. Mondspoelingen met etherische oliën veroorzaken minder verkleuringen van de tanden en veranderen het mondslijmvlies niet in vergelijking met controleproducten.²

Een recente meta-analyse van de gegevens van meer dan 5.000 proefpersonen bevestigt bovendien het positieve effect van mondspoelingen met etherische oliën op de controle van de dentale biofilm. Na zes maanden hadden de personen, die aanvullend spoelden, vergeleken met de proefpersonen die alleen mechanisch reinigden bijna vijf keer meer plaquevrije tanden. Ook de plaque-index vertoonde aanzienlijke verschillen. 83% van de proefpersonen in de groep, die bovendien spoelden, bereikten een daling van de plaque-index van 20%. Dit effect kon slechts bij een kwart van de proefpersonen, die zonder mondspoeling en alleen maar mechanisch reinigden, worden vastgesteld.⁵ Mondspoelingen als Listerine kunnen helpen om het effect van de mechanische biofilmcontrole te optimaliseren.

Meer informatie over Listerine en over de biofilmcontrole is te vinden op www.listerine.be.

LISTERINE

Bronnen:

¹ Donlan RM, Costerton JW. Biofilms: survival mechanisms of clinically relevant microorganisms. Clin Microbiol Rev 2002; 15(2): 167-93.

² Stoeken JE, Parakevas S, van der Weijden GA. The long-term effect of a mouthrinse containing essential oils on dental plaque and gingivitis: a systematic review. J Periodontol 2007; 78: 1218-1228.

³ Fine DH et al. Effect of rinsing with an essential oil-containing mouthrinse on subgingival periodontopathogens. J Periodontol 2007; 78: 1935-1942.

⁴ Pauline C Pan et al. In-vitro evidence for efficacy of antimicrobial mouthrinses. Journal of dentistry 2010; 38: 16-20.

⁵ Araujo MWB, Charles C et al. Meta-analysis of the effect of an essential oil-containing mouthrinse on gingivitis and plaque. JADA 2015; 146(8): 610-622.



Bron: Johnson & Johnson GmbH

Behandeling van een niet-vitale centrale snijtand met open apex, met behulp van een innovatief reparatiemateriaal op basis van MTA

Professoren Mario Luis Zuolo en Arthur de Siqueira Zuolo presenteren de klinische detectie, diagnose en behandeling van een niet-vitale centrale snijtand met open apex

De behandeling van necrotische tanden met niet-vitale pulpa en open apex kan vaak een grote uitdaging zijn voor de behandelende arts. Het reinigen en vormen van de dunne wanden van het wortelkanaal, het onder controle houden van de infectie en het tot stand brengen van een afdoende verzegeling van de apex zijn soms onmogelijk uit te voeren.¹ In de meeste gevallen omvat de behandeling de inductie van een apicale sluiting via apexificatie-procedures om gunstigere omstandigheden voor de conventionele behandeling te bewerkstelligen.²

Traditioneel was calciumhydroxide het materiaal dat bij voorkeur werd gebruikt voor de vorming van een barrière van apicaal hard weefsel vóór de plaatsing van het permanente afsluitingsmateriaal.³ Hoewel tal van studies gewag maken van gunstige resultaten bij het toepassen van deze behandeling,⁴⁻⁷ worden ook enkele nadelen vermeld. Het gebruik van apicale barrières van calciumhydroxide is verbonden aan bepaalde problemen, zoals de onvoorspelbaarheid van apicale sluiting,⁸ risico's van herinfectie als gevolg van een infiltratie in de tijdelijke restauraties,⁹ en het risico op breuk van de wortel, als gevolg van het gebruik op lange termijn van calciumhydroxide.¹⁰⁻¹¹ Bovendien heeft ook een sporadische aanwezigheid van de patiënt op controleconsultaties een negatieve invloed

op de prognose voor traditionele apexificatie-procedures.¹²

Met de komst van mineraal trioxide aggregaat (MTA), een niet-absorbeerbaar en biocompatibel materiaal op basis van calciumsilicaat, is er nu een andere optie voor de behandeling.¹³ Dit materiaal heeft een zettingsvermogen op korte tijd en in aanwezigheid van vocht. Het materiaal hardt uit tot een massieve structuur in minder dan 3 uur.¹⁴ Deze eigenschap, in combinatie met het vermogen tot de vorming van hard weefsel, wanneer het wordt gebruikt op periradicaal weefsel,¹⁵ maakt het mogelijk om dit materiaal te gebruiken voor de onmiddellijke afdichting van tanden met open apex.¹⁶⁻¹⁸ Verschillende studies tonen aan dat apexificatie met MTA een hoge slaagkans heeft, met minder consultaties en op kortere tijd tot het einde van de behandeling.¹⁸⁻²¹ Bovendien blijkt uit een studie waarin de klinische en radiografische resultaten van apexificatie met MTA of met calciumhydroxide worden vergeleken, dat in alle gevallen die werden behandeld met MTA, een oplossing voor het probleem werd bereikt, terwijl in de gevallen die met calciumhydroxide werden behandeld, bij 2 van de 15 patiënten de problemen bleven bestaan.⁹

MTA heeft echter ook enkele nadelen. Omwille van de consistentie kunnen het manipuleren en plaatsen op de reparatieplaats moeilijkheden opleve-

ren.²² Bovendien kan het gebruik ervan leiden tot verkleuring van de tand, zodat het materiaal met voorzichtigheid gebruikt moet worden op esthetisch gevoelige plaatsen.²³ Een nieuw materiaal, MTA REPAIR HP - MTA met een "hoge plasticiteit" (Angelus®, Londrina, deelstaat Paraná, Brazilië) werd onlangs gelanceerd met de bedoeling om bepaalde eigenschappen te verbeteren.²⁴ Deze nieuwe formule behoudt alle biologische en chemische eigenschappen van het originele MTA, maar het wijzigt de fysische eigenschappen bij manipulatie, wat resulteert in een grotere plasticiteit. Hierdoor wordt het manipuleren en inbrengen aanzienlijk vergemakkelijkt. Daarnaast wordt in de samenstelling gebruik gemaakt van calcium-wolframaat (CaWo4), een ander radio-opacificeermiddel dat, volgens de fabrikant, geen vlekken veroorzaakt op de wortel of op de tandkroon.²⁴ In deze studie presenteren we de klinische detectie, diagnose en behandeling van een niet-vitale centrale snijtand met open apex, met behulp van het innovatieve reparatiemateriaal op basis van MTA.

Verslag van de klinische casus

Een mannelijke patiënt van 12 jaar kwam op consultatie voor een onderzoek, en kloege voornamelijk over pijn aan tand 11. Uit klinisch onderzoek

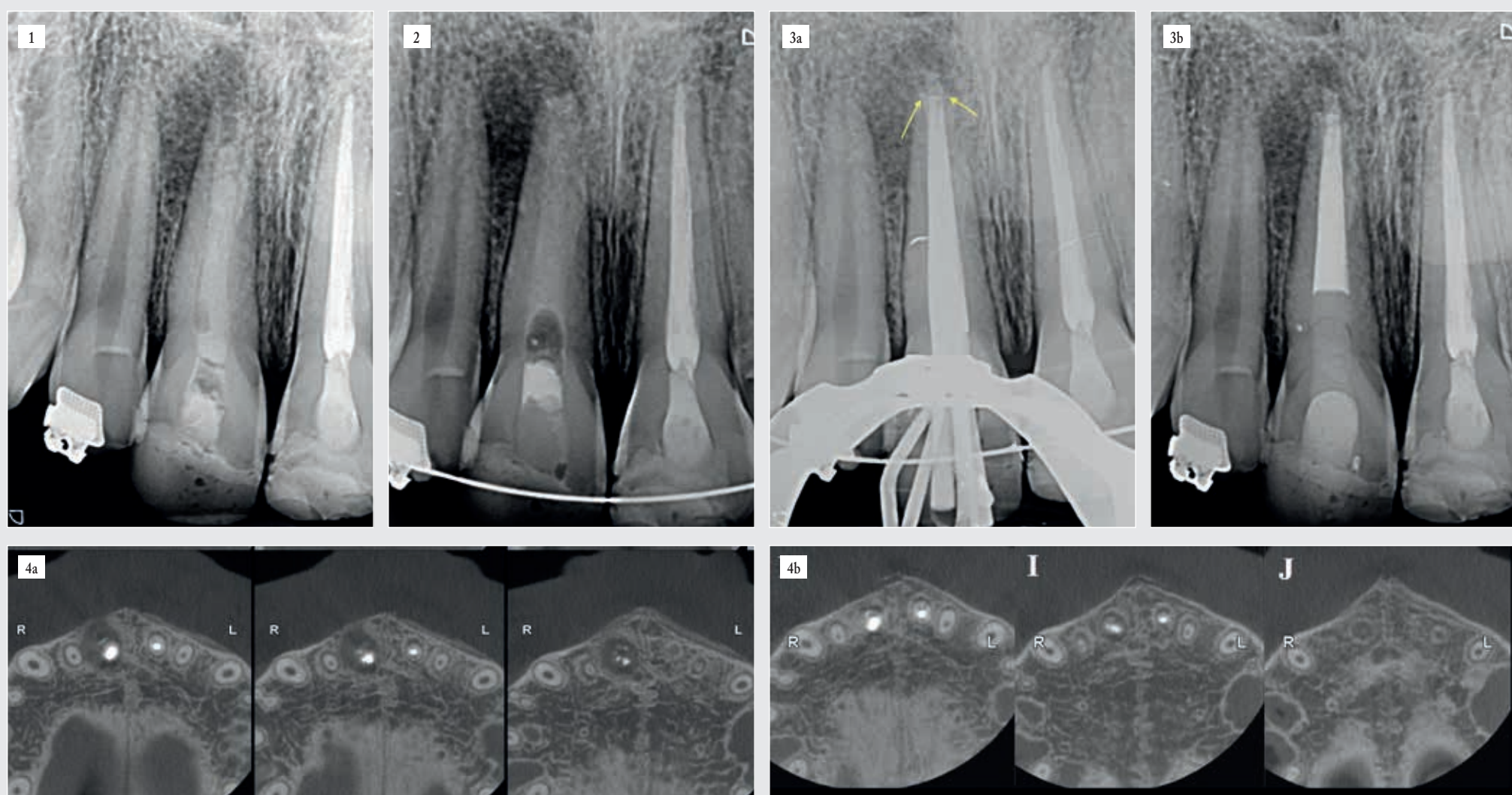
bleek dat de tand werd geresatureerd met een tijdelijke vulling en pijnlijk reageerde op percussie en palpatie, en dat er op die plaats ook een discreet oedeem aanwezig was. De boring was correct uitgevoerd en er was geen materiaaltekort ter hoogte van de sinus. Volgens de patiënt werd ongeveer twaalf maanden eerder een wortelkanaalbehandeling gestart. Tijdens het röntgenonderzoek kon een radiopaak materiaal worden waargenomen in het kanaal, op enkele millimeter van de apex. Bovendien leek het op de röntgenfoto dat de apex niet volledig was gevormd en een periapicale laesie vertoonde (afb. 1). De klinische diagnose van de niet-vitale tand met eerder opgestarte therapie en symptomatische apicale parodontitis werd gesteld.

Het behandelingsplan bestond er aanvankelijk in om het kanaal te reinigen en te behandelen, en een afsluiting van calciumhydroxide te plaatsen. Vervolgens, na 1 tot 2 weken waarin de symptomen afnamen, plaatsten we een apicale barrière met een nieuw materiaal op basis van MTA, sloten we de tand af en restaureerden die. Het behandelingsplan werd voorgelegd aan de ouders van de patiënt, die hun toestemming gaven voor de uitvoering.

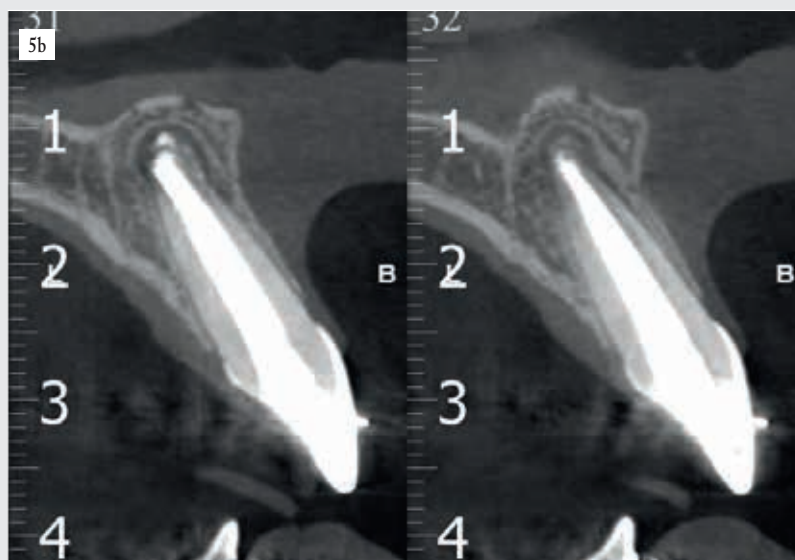
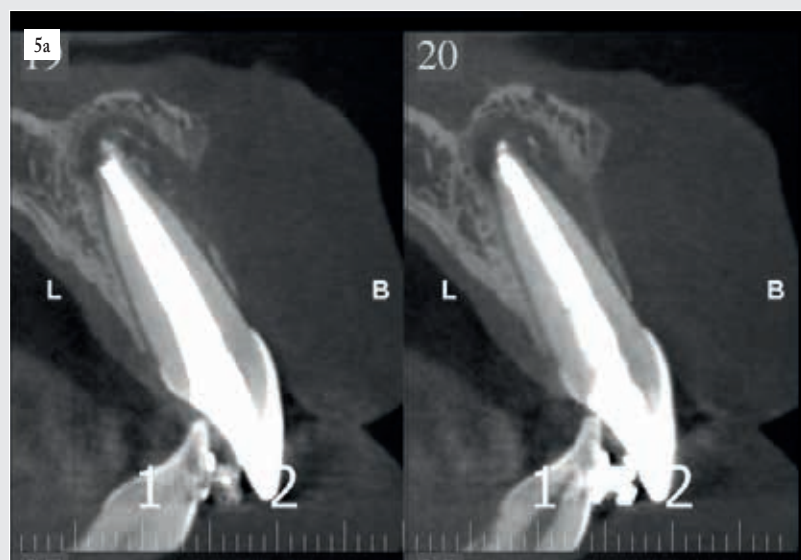
Na ondertekening van het toestemmingsformulier werd 1,8 ml lokaal anestheticum (lidocaïne 2% met epi-

nefrine 1:100.000) toegediend, het restauratiemateriaal werd verwijderd en de endodontische toegang gecorrigeerd. Na volledige isolatie werd het materiaal dat zich in het kanaal bevond, verwijderd met behulp van een aangepaste irrigatie, met gebruikmaking van een 2,5% oplossing van natriumhypochloriet (Fórmula e Ação, São Paulo, deelstaat São Paulo, Brazilië) en een ultrasone punt CPR-7® (Obtura Spartan® Endodontics, Algonquin, Illinois).

Na het verwijderen van het materiaal in het kanaal werden Largo-boren (#2 en #3) gebruikt om de eerste twee derde van het kanaal te prepareren. Vervolgens werd de apicale foramen gelokaliseerd met behulp van een instrument voor het lokaliseren van de apex (apicolocator) (Raypex®, VDW, München, Duitsland), en werd de werklenge bepaald in "O.O" en bevestigd via radiografie. De instrumentatiefase werd voortgezet met behulp van manuele vijlen in roestvrij staal, type K, met een crown-down techniek, totdat een manuele vijl van afmeting #80 de CT bereikte. Tussen instrumentwissels werd overvloedig geïrrigeerd met een 2,5% oplossing van natriumhypochloriet (ongeveer 100 ml gedurende de volledige behandeling). Tijdens de procedure werd meermaals een passieve ultrasone irrigatie (PUI) uitgevoerd, gedurende 1 minuut, om te garanderen dat het vo-



Afb. 1: Initiële röntgenfoto van tand 11, met open apex en een periradicaire laesie. | Afb. 2: Röntgenfoto na de eerste consultatie met pasta op basis van calciumhydroxide in het kanaal. | Afb. 3A-3B: Röntgenfoto's tijdens de afdichting. 3A. Bemerkt de plaats van de apicale barrière, aangeduid door de pijlen. 3B. Definitieve afdichting en restauratie. | Afb. 4A-4B: Volumetrische CT scan met Cone Beam (CBCT) 4A. Axiaal aanzicht, onmiddellijk na het plaatsen van MTA HP. 4B. Axiaal aanzicht, tijdens de controle-consultatie na 9 maanden. Bemerkt de vorming van botweefsel, met inbegrip van de corticale plaat.



Afb. 5A-5B: Volumetrische CT scan met Cone Beam (CBCT) 5A. Sagittaal aanzicht, onmiddellijk na het plaatsen van MTA HP. 5B. Sagittaal aanzicht, tijdens de controle-consultatie na 9 maanden. De vorming van de corticale plaat is zichtbaar, evenals een gedeeltelijke apicale sluiting. | Afb. 6A-6C: Angelus MTA REPAIR HP. 6A. Capsule met poeder. 6B. Vloeistof. 6C. Het materiaal na een correcte voorbereiding.

rige afdichtingsmateriaal volledig was verwijderd, en om de irrigatietechniek te maximaliseren. Op het einde van de instrumentatiefase werd het kanaal gespoeld met 5 ml 17% EDTA (Fórmula e Ação, São Paulo, deelstaat São Paulo, Brazilië) gedurende 3 minuten, gevolgd door een laatste irrigatie met 5 ml fysiologisch serum. Een pasta op basis van calciumhydroxide werd in het kanaal geplaatst als afsluiting tussen de consultaties, en de tand werd tijdelijk gerestaureerd (afb. 2).

Na 10 dagen kwam de patiënt naar het ziekenhuis om de behandeling te voltooien. De tand was asymptomatisch en er was geen oedeem meer aanwezig. Na het verwijderen van de tijdelijke afdichting werd de pasta van calciumhydroxide verwijderd met behulp van een 2,5% oplossing van natriumhypochloriet en een PUI zoals hierboven beschreven. Een manuele vijl #80 werd opnieuw gebruikt op de werklengte. Het kanaal werd vervolgens gespoeld met 5 ml 17% EDTA (Fórmula e Ação, São Paulo, deelstaat São Paulo, Brazilië) gedurende 3 minuten om de smearlaag te verwijderen en 5 ml fysiologisch serum werd gebruikt voor een laatste irrigatie. Het kanaal werd gedroogd met papieren kegels en MTA HP (Angelus, Londrina, Brazilië) werd voorbereid volgens de instructies van de fabrikant en geplaatst met behulp van verticale condensatoren (B&L Biotech Inc., Fairfax, Virginia) in de laatste 3 mm van het wortelkanaal, waardoor een apicale buffer werd gevormd. Na 10 minuten was het materiaal uitgehard en werd de tand afgedicht met BC Sealer™ (Brasseler USA®, Savannah, Georgia) en met guttaperchastiften, volgens de techniek van laterale condensatie (afb. 3).

De pulpkamer werd schoongemaakt met een spons gedrenkt in 70% alcohol, en de toegangscaviteit werd gerestaureerd met composiethars (afb. 4). Onmiddellijk na de behandeling werd aan de patiënt een röntgenfoto in hoge resolutie gevraagd, die kon worden gebruikt in het kader van een latere begeleiding.

Na een maand kwam de patiënt op consultatie voor een evaluatie, waarbij geen symptomen meer werden vastgesteld. Postoperatieve radiografische en klinische evaluaties werden uitgevoerd na 3, 6 en 9 maanden. De tand was asymptomatisch, en in de volledige zone was er geen enkel spoor van ontsteking. Na 9 maanden werd een nieuw tomografisch onderzoek uitgevoerd. De beelden werden vergeleken, en botherstel en de sluiting van de open apex werden vastgesteld (afb. 4-5).

Discussie

Vroegere klinische studies op mensen hebben aangetoond dat een apicale barrière in MTA met succes kan worden gebruikt in het kader van deze techniek van apexificatie van tanden met open apex. El Meligy, et al. (2006), publiceerde een klinische studie waarin het gebruik werd vergeleken van calciumhydroxide en MTA op 30 tanden van 15 patiënten die de pulpaire vitaliteit hadden verloren als gevolg van cariës of trauma. De conventionele techniek voor apexificatie met calciumhydroxide werd uitgevoerd op één tand, terwijl de barrière-techniek met MTA werd uitgevoerd op de andere tand van dezelfde patiënt. De tanden werden daarna gecontroleerd op 3, 6 en 12 maanden, waarbij werd vastgesteld dat de behandeling van twee tanden die waren afgedicht met calciumhydroxide niet was geslaagd, terwijl geen enkele van de tanden die waren afgedicht met MTA, tekenen vertoonden van klinische of radiografische pathologie. Simon, et al. (2007) voerde een klinische test uit op 57 tanden van 50 patiënten met open apex, die waren behandeld met een MTA-buffer en een definitieve afdichting van het kanaal, waarbij werd vastgesteld dat de behandeling in 81% van de gevallen succesvol was. Dit klinisch rapport toonde aan dat het gebruik van gemodificeerd MTA (reparatiecement met hoge plasticiteit op basis van biokeramisch MTA) uitstekende klinische resultaten opleverde, rekening houdend met de korte periode van begeleiding. Een vergelijking van tomografische beelden, genomen onmiddellijk na het plaatsen van de MTA-barrière en na een periode van 9 maanden, wees op de vorming van botweefsel en op een apicale sluiting met hard weefsel. Opgemerkt moet worden dat op dat moment een radiotransparante zone zichtbaar is. Een dergelijk niveau van genezing zou als onvolledig kunnen worden geclassificeerd volgens Molven, et al. (1996).

Vanuit klinisch oogpunt was het voorbereiden en plaatsen van MTA REPAIR HP eenvoudiger dan conventioneel MTA. Volgens de fabrikant ligt het verschil in het vervangen van gedestilleerd water (conventioneel MTA Angelus) door een vloeistof die water en een organische vloeistof bevat, waardoor een nieuw product met een hoge plasticiteit ontstaat (afb. 6). De andere eigenschap die door de fabrikant wordt vermeld, namelijk het niet verkleuren van de tand, kon in deze studie niet worden geëvalueerd, omdat het materiaal in het apicale gedeelte van het kanaal werd geplaatst.

Het belang van klinische rapporten bestaat erin, aan te tonen wat kan worden bereikt bij onze patiënten, met behulp van klinische behandelingsprotocollen op wetenschappelijke basis. Rapporten van klinische professionals hebben een belangrijke rol gespeeld in de tandheelkunde, maar ze moeten worden gevalideerd aan de hand van aangepaste studies van klinisch en laboratoriumonderzoek. Kortom, het klinisch protocol met gebruik van het nieuwe MTA REPAIR HP, dat in dit klinisch rapport wordt beschreven, maakt een geslaagde apexificatie van een centrale snijtand bij een jonge patiënt mogelijk.

Referenties

1. Trope M. Treatment of immature teeth with non-vital pulps and apical periodontitis. *Endod Topics*. 2006;14:51-59.
2. Rafter M. Apexification: a review. *Dent Traumatol*. 2005;21(1):1-8.
3. Granath LE. Some notes on the treatment of traumatized incisors in children. *Odont Rev*. 1959;10:272.
4. Morfis AS, Siskos G. Apexification with the use of calcium hydroxide: a clinical study. *J Clin Pediatr Dent*. 1991;16(1):13-19.
5. Kleier DJ, Barr ES. A study of endodontically apexified teeth. *Endod Dent Traumatol*. 1991;7(3):112-117.
6. Walia T, Chavala HS, Gauba K. Management of wide open apices in non-vital permanent teeth with Ca(OH)₂ paste. *J Clin Pediatr Dent*. 2000;25(1):51-56.
7. Dominguez Reyes A, Munoz Munoz L, Aznar Martin T. Study of calcium hydroxide apexification in 26 young permanent incisors. *Dent Traumatol*. 2005;21(3):141-145.
8. Sübay RK, Kayataş M. Dens invaginatus in an immature maxillary lateral incisor: a case report of complex endodontic treatment. *Oral Surg Oral Med Oral Pathol Oral Radiol Endod*. 2006;102(2):e37-41.
9. El-Meligy OA, Avery DR. Comparison of apexification with mineral trioxide aggregate and calcium hydroxide. *Pediatr Dent*. 2006;28(3):248-253.
10. Andreasen JO, Farik B, Munksgaard EC. Long-term calcium hydroxide as a root canal dressing may increase risk of root fracture. *Dent Traumatol*. 2002;18(3):134-137.
11. Andreasen JO, Munksgaard EC, Bakland LK. Comparison of fracture resistance in root canals of immature sheep teeth after filling with calcium hydroxide or MTA. *Dent Traumatol*. 2006;22(3):154-156.
12. Heling I, Lustmann J, Hover R, Bichacho N. Complications of apexifi-

cation resulting from poor patient compliance: report of case. *ASDC J Dent Child*. 1999;66(6):415-418.

13. Torabinejad M, Chivian N. Clinical applications of mineral trioxide aggregate. *J Endod*. 1999;25(3):197-205.
14. Torabinejad M, Hong CU, McDonald F, Pitt Ford TR. Physical and chemical properties of a new root-end filling material. *J Endod*. 1995;21(7):349-353.
15. Shabahang S, Torabinejad M, Boyne PP, Abedi H, McMillan P. A comparative study of root-end induction using osteogenic protein-1, calcium hydroxide, and mineral trioxide aggregate in dogs. *J Endod*. 1999;25(1):1-5.
16. Simon S, Rilliard F, Berdal A, Machtou P. The use of mineral trioxide aggregate in one-visit apexification treatment: a prospective study. *Int Endod J*. 2007;40(3):186-197.
17. Steinig TH, Regan JD, Gutmann JL. The use and predictable placement of mineral trioxide aggregate in one-visit apexification cases. *Aust Endod J*. 2003;29(1):34-42.
18. Witherspoon DE, Small JC, Regan JD, Nunn M. Retrospective analysis of open apex teeth obturated with mineral trioxide aggregate. *J Endod*. 2008;34(10):1171-1176.
19. Mente J, Hage N, Pfefferle T, Koch MJ, Dreyhaupt J, Staehle HJ, Friedman S. Mineral trioxide aggregate apical plugs in teeth with open apical

foramina: a retrospective analysis of treatment outcome. *J Endod*. 2009;35(10):1354-1358.

20. Nayar S, Bishop K, Alani A. A report on the clinical and radio-graphic outcomes of 38 cases of apexification with mineral trioxide aggregate. *Eur J Prosthodont Restor Dent*. 2009;17(4):150-156.
21. Holden DT, Schwartz SA, Kirkpatrick TC, Schindler WG. Clinical outcomes of artificial root-end barriers with mineral trioxide aggregate in teeth with immature apices. *J Endod*. 2008;34(7):812-817.
22. Seltzer S, Sinai I, August D. Periodontal effects of root perforations before and during endodontic procedures. *J Dent Res*. 1970;49(2):332-339.
23. de Chevigny, Dao TT, Basrani BR, Marquis V, Farzaneh M, Abitbol S, Friedman S. Treatment outcome in endodontics: the Toronto study — phases 3 and 4: orthograde retreatment. *J Endod*. 2008;34(2):131-137.
24. Angelus. MTA REPAIR HP. <http://angelus.ind.br/MTA-REPAIR-HP-292.html>. Accessed April 4, 2016.
25. Molven O, Halse A, Grung B. Incomplete healing (scar tissue) after periapical surgery — radiographic findings 8 to 12 years after treatment. *J Endod*. 1996;2(5):264-268.

Reproductie toegestaan door *Endodontic Practice US*, Vol. 9, nr. 2



Over de auteurs

Mario Luis Zuolo, DDS, MSc

Werkzaam als specialist in tandheelkunde in São Paulo, Brazilië. Hij behaalde een Master in Moleculaire Biologie aan de Universiteit UNIFESP - Paulista School of Medicine, São Paulo, Brazilië, en is professor in het kader van de tweede en derde cyclus van de afdeling Tandheelkunde, hoogleraar van het Tandheelkundig Programma van EAP-APCD in São Paulo, Brazilië. Dr. Zuolo geeft wereldwijd lezingen over tandheelkunde. Auteur van verschillende publicaties sinds 1998, recent coauteur van het boek *Reintervenção em Endodontia (Re-interventie in tandheelkunde)*, uitgegeven bij Quintessence in 2014.



Arthur de Siqueira Zuolo, DDS, MSc

In 2010 afgestudeerd aan de Universiteit van São Paulo (USP), Faculteit Tandheelkunde van Ribeirão Preto, Brazilië. Hij behaalde een grauaat in Tandheelkunde aan de New York University en een Master, waardoor hij gekwalificeerd specialist in Tandheelkunde is, aan de Faculteit Tandheelkunde van São Leopoldo Mandic, Campinas, Brazilië. Dr. Zuolo is tevens universitair hoofddocent voor de specialiteit Tandheelkunde aan APCD in São Paulo, Brazilië. Hij heeft een tandartspraktijk in São Paulo, Brazilië, en is coauteur van het boek *Reintervenção em Endodontia (Re-interventie in tandheelkunde)*, uitgegeven door Editions Quintessence in 2014.

Digital Smile Design software en CAD/CAM voor het creëren van een mock-up en definitieve restauraties

Aki Lindén, Finland

Samenvatting - Patiënte: Een vrouw van 32 jaar die lijdt aan amelogenesis imperfecta met hypoplastische putjes.
Behandelingsplan: Foto's van de patiënte en een Digital Smile Design software werden gebruikt om het behandelingsplan uit te werken en een digitale mock-up te creëren. Een digitale afdruk werd genomen met behulp van een intra-orale scanner. De parameters van de digitale mock-up werden ingevoerd in de CAD-software om een wax-up te ontwerpen. Na de bereiding werd een nieuwe digitale afdruk gemaakt: de definitieve facetten werden ontworpen met behulp van de CAD-software en werden vervaardigd met een freesunit.

Inleiding

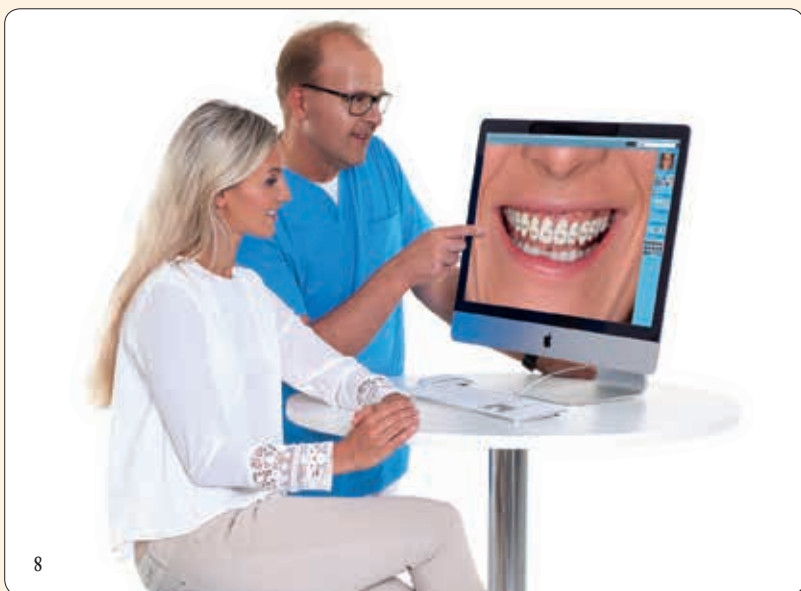Al jarenlang maakt de cosmetische tandheelkunde gebruik van traditionele technieken om de behandeling te plannen en de glimlach van de patiënt te verbeteren. De afgelopen jaren zijn gekenmerkt door de opkomst van diverse software met nieuwe, handige tools om de glimlach van de patiënt op digitale wijze te verbeteren. In vergelijking met traditionele technieken zijn de belangrijkste voordelen van digital design een hogere snelheid, meer flexibiliteit en een betere communicatie tussen patiënt en zorgteam.



Digital Smile Design

De eerste consultatie van de patiënte begon met het nemen van preoperatieve foto's van haar aangezicht met een Canon EOS 6D camera (afb. 1), waarbij twee foto's werden genomen - een eerste foto van het vooraanzicht van de glimlach (afb. 2) en een tweede foto met lip retractor (afb. 3).

Ik zorgde ervoor dat beide foto's vanuit dezelfde hoek werden genomen, door de camera op een statief te monteren. De distale afstand tussen de bovenste centrale snijtanden werd gemeten met behulp van een kalibratiekompas om de afbeelding te ijken.



De geschikte tint voor de nieuwe tanden werd ook bepaald (BL3 - afb. 4, de derde kleurstaal vanaf links).

Daarna werd de foto van de vrouw geïmporteerd in een Digital Smile Design software. De proporties van haar aangezicht werden geanalyseerd - met name de glimlachlijn, de mediane lijn en interpupilaire lijn (afb. 5).

De verschillende behandelingsopties werden visueel aan de patiënte uitgelegd aan de hand van de silhouet-tool van de software (afb. 6). Op die manier was de patiënte in staat om actief deel te nemen aan het uitwerken van het behandelingsplan door uiting te geven aan haar verwachtingen over het eindresultaat aan de hand van het visuele beeld (afb. 7). In de uiteindelijke analyse besloten we acht maxillaire voorste

tanden te behandelen, in plaats van de oorspronkelijk geplande zes, omdat in de breedte van de glimlach van de patiënte meer tanden te zien zijn dan het gebruikelijke gemiddelde. Deze uitgebreidere behandeling kwam ook beter overeen met het resultaat dat door de patiënte werd verwacht (afb. 8).

Om het ontwerp zijn definitieve vorm te geven, werd de foto met lip retractor bovenop het beeld van de glimlach gelegd, waardoor de gingivale zone kon worden onderzocht en daar de noodzakelijke wijzigingen konden worden aangebracht (afb. 9).

Creëren van de wax-up

Vóór de behandeling werd een digitale afdruk van de tanden van de patiënte gemaakt met behulp van een intra-orale scanner (afb. 10 en 11). Het scannen van de twee tandbogen resulteerde in digitale afdrukken die onmiddellijk beschikbaar waren voor het ontwerpen van de wax-up.

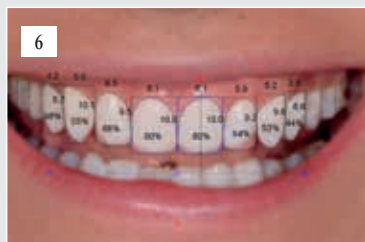
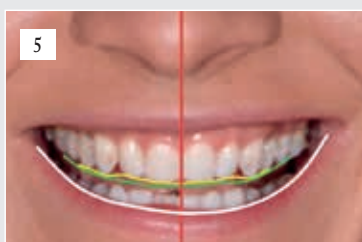
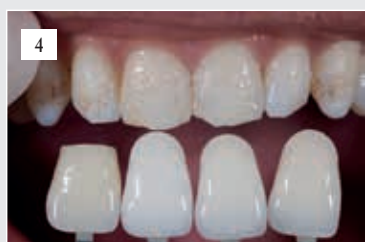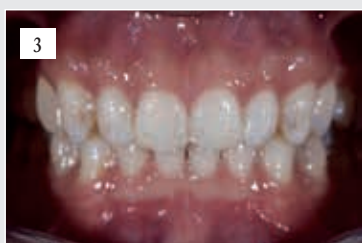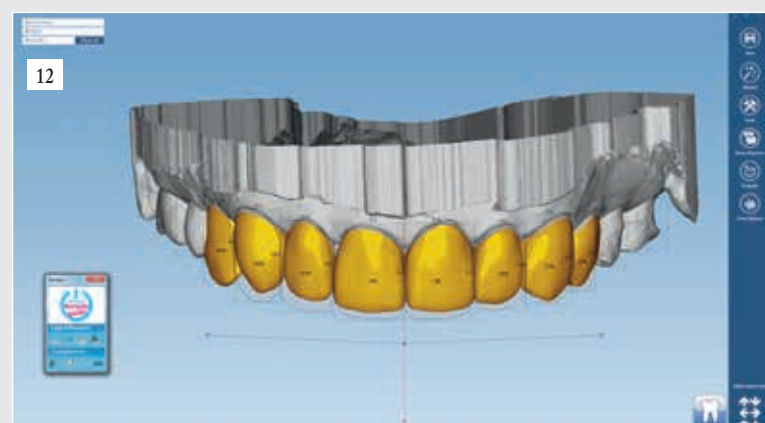
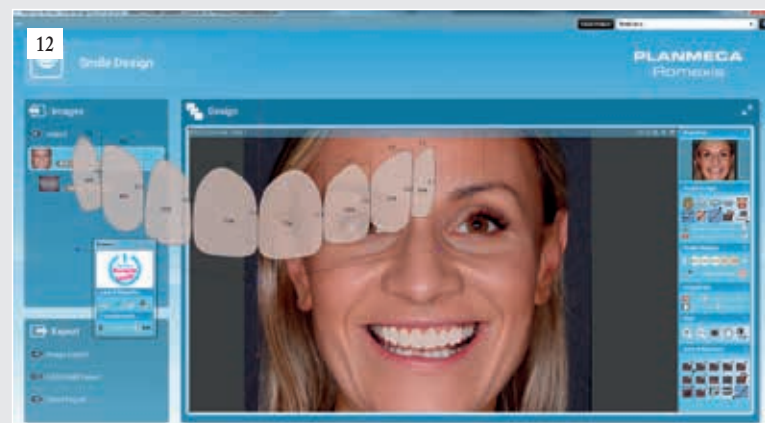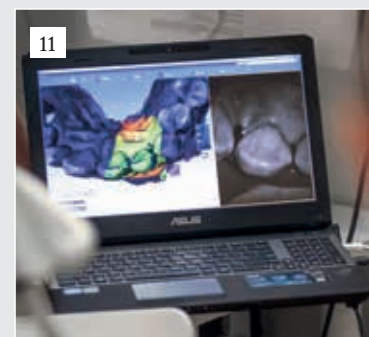
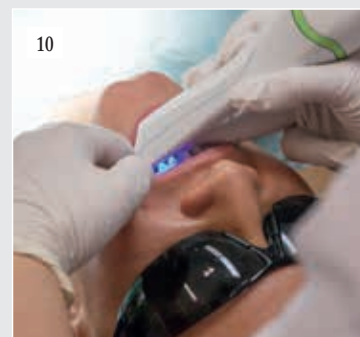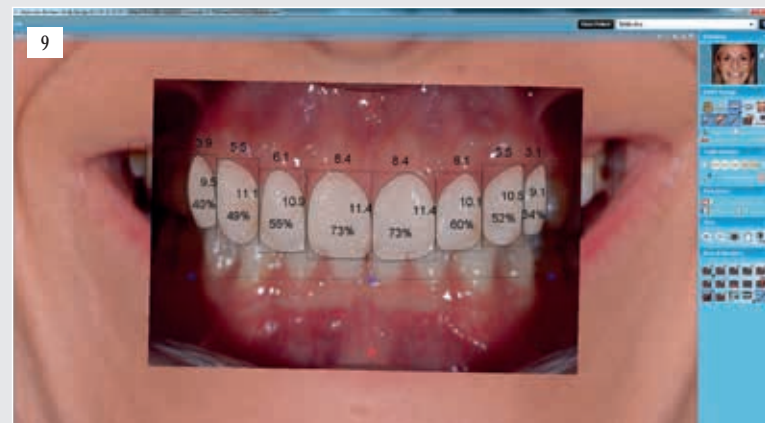Het silhouet van de glimlach werd uit de Digital Smile Design software geëxporteerd en geïmporteerd in de CAD-software voor het maken van de wax-up (afb. 12). Dat silhouet werd aangepast aan de digitale afdruk en gebruikt als leidraad voor het vormen van de facetten in de software. Bepaalde tools van de CAD-software werden gebruikt voor het ontwerpen en uitvoeren van de digitale wax-up (afb. 13).

Vervolgens werd een afdruk in drie dimensies (3D) van de wax-up gemaakt, zodat een mock-up kon worden gemaakt waarmee een voorbeeld van het esthetische resultaat in de mond kon worden getoond. Een siliconen mal werd vervaardigd op basis van de 3D-afdrukken van het model. Deze mal en het tijdelijke restauratiemateriaal Protemp 4 van 3M ESPE werden gebruikt voor het maken van de

mock-up in de mond van de patiënte (afb. 14). De correcte aanpassing en de functionaliteit werden gecontroleerd. Op dat moment heeft de patiënte de gelegenheid om het silhouet van haar nieuwe tanden te bekijken en zich te vergewissen van de veranderingen, zowel visueel als op het gebied van het gevoel (afb. 15).

Vorbereidingen en tijdelijke facetten

Eens de juiste pasvorm is bevestigd, worden de tanden van de patiënte voorbereid (afb. 16 en 17) en daarna opnieuw gescand door middel van een intra-orale scanner. De tijdelijke facetten werden vervolgens vervaardigd met behulp van dezelfde siliconen mal en met hetzelfde tijdelijke restauratiemateriaal Protemp 4 van 3M ESPE dat ook eerder werd gebruikt. De tijdelijke facetten werden op de patiënte geprobeerd en daarna met selectieve etsing vastgezet.



Creëren van de definitieve restauraties

Aangezien de tijdelijke facetten perfect waren aangepast, worden de definitieve elementen gemaakt op basis van IPS e.max CAD-gietvormen met een freesunit. Een lamineerkeramiek (IPS e.max Ceram) werd gebruikt voor het afwerken van de restauraties aan de labiale en incisieve zones, teneinde het best mogelijke esthetische resultaat te bereiken (afb. 18).

Deze perfect geslaagde behandeling werd voltooid door het verzegelen van de definitieve restauraties. Er werd een foto gemaakt van het eindresultaat (afb. 19 en 20).

Besluit

Digital Smile Design verbetert de communicatie tussen de patiënt en het hele zorgteam aanzienlijk. Meer voorspelbare resultaten vergroten het vertrouwen van patiënten die er niet langer aan twijfelen dat het resultaat in overeenstemming zal zijn met hun verwachtingen. De patiënt is ook blij dat hij een actieve rol kan spelen in zijn behandeling en dat hij vanaf het allereerste begin aan het ontwerpproces kan deelnemen. Als gevolg daarvan accepteert de patiënt de behandeling veel beter.

Digital Smile Design software biedt talloze voordelen in vergelijking met conventionele methodes die gebruik maken van verschillende wax-up voor het verbeteren van de glimlach - het is



20

eenvoudiger, comfortabeler voor de patiënt en ook efficiënter.

Met dank aan Dr. Katja Narva, DDS, PhD, specialist in de prothetische tandheelkunde.

Hardware en software: Digital Smile Design software Planmeca Romexis, software Planmeca PlanCAD Premium, intra-orale scanner Planmeca PlanScan, freesunit Planmeca PlanMill 50.

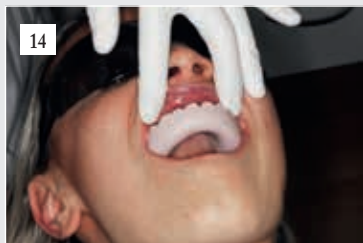Artikel verschenen in het tijdschrift Cosmetic Dentistry 1/2016.



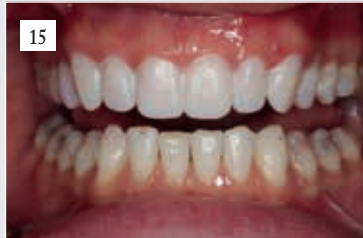Over de auteur

Aki Lindén

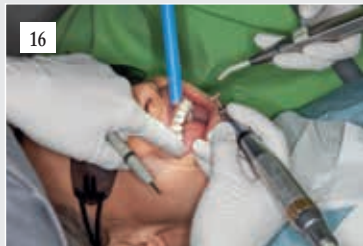Met meer dan twintig jaar ervaring in zijn eigen tandheelkundig laboratorium in Helsinki heeft Aki Lindén, gecertificeerd tandtechnicus (CTD), een enorme expertise opgebouwd in cosmetische tandheelkunde en vaste prothesen. In Finland is Aki Lindén een gevestigd opiniemaker bij Ivoclar Vivadent, voor wie hij regelmatig optreedt als trainer en spreker. Mr. Lindén is lid van verschillende verenigingen voor cosmetische tandheelkunde, waaronder SAED (Scandinavian Academy of Esthetic Dentistry), AACD (American Academy of Cosmetic Dentistry) en SCAD (Society for Color and Appearance in Dentistry).



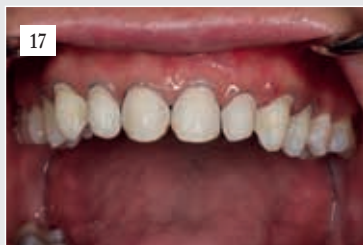14



15



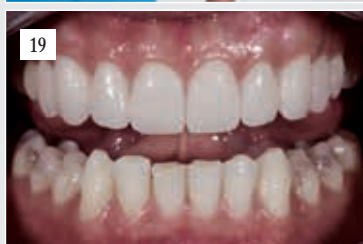16



17



18



19

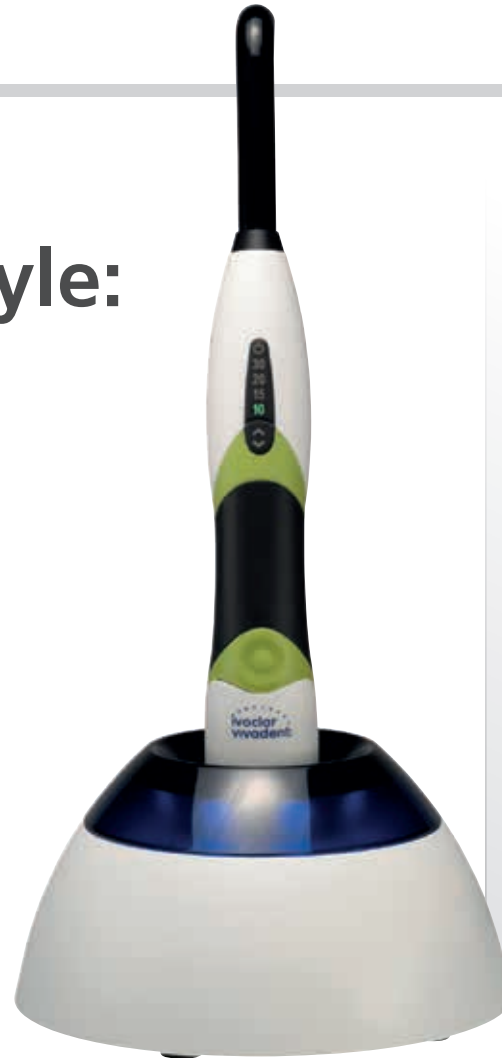
Bluephase® Style:
De kleinste LED voor universeel gebruik met een ergonomisch design

Ivoclar Vivadent heeft de klassieke Bluephase® gemoderniseerd en verder ontwikkeld tot de Bluephase® Style, met een vermogen van 1200 mW/cm².

De hoge kwaliteitsstandaard van de draadloze Bluephase polymerisatielamp wordt volgens tandartsen, wetenschappers en gerenommeerde testinstituten bereikt door de goede prestaties en het ergonomische design van deze lamp. Uiteraard: Met een vermogen van 1200 mW/cm² ± 10% is de Bluephase Style aanzienlijk kleiner en dus nog handzamer dan haar voorganger. Met diverse moderne kleuren beschikbaar: roze, blauw, grijs en sinds kort ook een groene, kan de tandarts nu kiezen voor een moderne polymerisatielamp!



De klassieker (boven) in vergelijking met de Bluephase Style, met veel opvallende verschillen.



Bluephase® Style

De belangrijkste kenmerken in één oogopslag

- Ergonomisch en geschikt voor elke hand
- Polywave®-LED met breedband-spectrum van 385 tot 515 nm, vergelijkbaar met halogeen
- Geschikt voor alle materialen
- Groter behandeloppervlak, dankzij de 10-mm-lichtgeleider
- Verkorte lichtgeleider: de oppervlakken van alle gebitselementen zijn daarmee gemakkelijk bereikbaar, zonder de mond extreem te hoeven openen
- Click & Cure-kabelaansluitfunctie voor batterij-onafhankelijk bedienen in geval van nood

Bluephase Style – ergonomisch – geschikt voor iedere hand.

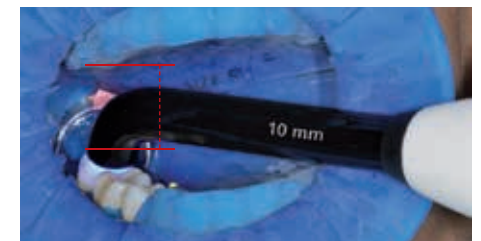Of het nu een man of vrouw betreft, met kleine of grote handen: De compacte polymerisatielamp Bluephase Style is ergonomisch en geschikt voor elke hand. Het kan, afhankelijk van de persoonlijke voorkeur, op verschillende manieren worden vastgehouden, is altijd comfortabel, zonder optredende vermoeidheid. Met een uitgebalanceerde vormgeving en het lichte gewicht, vermindert de Bluephase Style (over)belasting van de hand en de arm, ongeacht de grootte van de hand van de behandelaar.

LED voor iedere toepassing

De Bluephase Style heeft een Click&Cure functie (gemakkelijk overschakelen van batterij op netvoeding) en is een beproefde en zelfontwikkelde Polywave® LED polymerisatielamp. Hiermee kunnen alle fotoinitiatoren en materialen voor golflengten tussen de 385 en 515 worden uitgehard, in tegenstelling tot de ledapparatuur van de 2e generatie.

Verkorte 10 mm lichtgeleider

De lichtgeleider van de Bluephase Style verschilt aanzienlijk met die van de meeste conventionele lichtgeleiders. All tandoppervlakken kunnen zonder extreme opening van de mond worden bereikt. Door de brede diameter van 10 mm kunnen grote caviteiten volledig worden uitgehard. Op die manier wordt voorkomen dat er meerdere keren moet worden belicht bij MOD vullingen.



Ook moeilijk bereikbare plaatsen zijn met Bluephase® Style gemakkelijk toegankelijk. (Dr. Eduardo Mahn, Santiago, Chili)

Meer informatie op www.ivoclarvivadent.nl

Producten

Rayscan Alpha+

De nieuwe Rayscan Alpha + behoort tot de nieuwste generatie van Cone-beam (CBCT). Deze toestellen hebben exclusieve technische kenmerken.

Het unieke vrije scanveld van 4x3 cm tot 16x10 cm biedt de mogelijkheid om verschillende diagnoses te stellen, maar ook de LED-positieering maakt een lagere dosis stralen voor de patiënt mogelijk.



Rayscan is gespecialiseerd in endodontische procedures en is een enorme hulp bij het plaatsen van implantaten. De Alpha + biedt momenteel de beste resolutie van de markt aan, met 70µm hebt u een uitzonderlijke beeldkwaliteit. Ook de panoramische beelden zijn van schitterende kwaliteit.

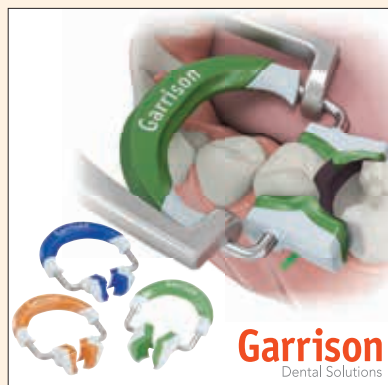Dit toestel is verkrijgbaar met 4 jaar waarborg, een pc met led scherm 27" en het 3D-software programma "Xelis Dental".

Voor meer inlichtingen, een offerte of een bezoek in onze showroom, contacteer Amos Vancoppenolle via 0478 35 61 15 of email amos@bescan.be.
www.raymedical.be

Composi-Tight® 3D Fusion™ - sectioneel matrixbandsysteem

Het nieuwe sectionele matrixbandsysteem Composi-Tight® 3D Fusion™ van Garrison is ontworpen voor het succesvol aanpakken van een bredere selectie aan composietrestauraties in klasse II. Deze uitgebreide kit omvat drie varianten separatie, matrixbanden in vijf maten, interproximale wiggen in vier maten en een ringplaat-singstang. Composi-Tight® 3D Fusion™ is geïndiceerd voor gebruik bij laterale MO/DO- en MOD-restauraties in klasse II en restauraties met een wijde preparatie.

Het nieuwe Composi-Tight® 3D Fusion™-systeem berust op de meer dan 20 jaar ervaring van Garrison op het gebied van sectionele matrixbanden en vormt het meest uitgebreide systeem dat bovendien het gemakkelijkst is in het gebruik. Het systeem van drie ringen bestaat uit een korte ring (blauw) en een lange ring (oranje) en uit de eerste ring voor wijde preparaties (groen)



binnen de tandheelkunde. Alledrie beschikken ze over de exclusieve Soft-Face™-siliconenuiteinden van Garrison, die baarden voorkomen en over de Ultra-Grip™-retentieverlengstukken die losspringen van de ring tegengaan.

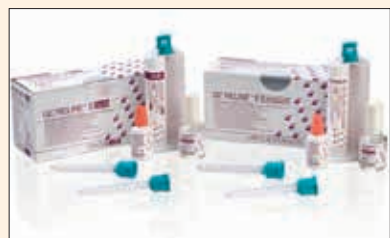De ultradunne, zeer zachte, niet klevende sectionele matrixbanden in vijf maten zijn bovendien voorzien van een Grab-Tab™, een lipje aan de occlusale rand waarmee de band gemakkelijk te plaatsen en te verwijderen is. Dit wordt gecombineerd met de bekroonde Composi-Tight® 3D Fusion™ Ultra-Adaptive-wiggen van Garrison in vier maten. Deze wiggen hebben zachte 'vinnen' waarmee de matrixbanden zich flexibel aanpassen aan onregelmatigheden en die voorkomen dat de wiggen los gaan zitten. Een ander uniek aspect binnen de tandheelkunde is de door Garrison ontworpen ringplaat-singstang van matrijsgesmeed roestvrijstaal, waarmee het plaatsen van ringen aanzienlijk eenvoudiger wordt, ook over de grootste molaren en ongeacht hoe groot of hoe sterk de hand is die de tang hanteert.

Het sectionele matrixbandsysteem Composi-Tight® 3D Fusion™ is voorzien van kleurcoderingen, is overzichtelijk georganiseerd en beschikt over een complete selectie navulsets. Neem voor meer informatie contact op met Garrison Dental Solutions via +49 (0) 2451 971 409 of ga naar www.garrisdental.com.

Nieuw: GC RELINE™ II Soft & GC RELINE™ II Extra Soft

Soft siliconen relining materialen in cartridge! Fit & comfortabel voor een actief leven!

Na jaren van succes met GC RELINE Soft en Extra Soft, introduceert GC nu een verbeterde versie van beide producten: RELINE II Soft en RELINE II Extra Soft. Omdat oudere patiënten steeds gezonder worden en langer actief blijven, zullen deze producten hen helpen om een perfect passende prothese en een optimaal comfort te houden op elk gewenst moment - voor een actief leven!



Eenvoudig aanbrengen en verwerken

- Cartridge doseersysteem voor het eenvoudig aanbrengen
- Goede vloeit onder druk, eenvoudig te verdelen en voor het vastleggen van anatomische details
- Verbeterde trimming capaciteit voor perfecte afwerking van de randen

Patiëntvriendelijk voor een langdurige pasvorm en comfort

- Siliconen, waardoor er geen toename is van de temperatuur tijdens het uitharden
- Blijft glad en geurloos gedurende de tijd
- Duurzaam waardoor het op hun plaats blijft voor weken of maanden
- Elasticiteit blijft voor het opvangen van de kauwdruk

Gemakkelijk te onderhouden met geoptimaliseerde hechting aan prothese

- Verbeterde hechting dankzij de nieuwe GC Reline II primer voor kunsthar
- Mogelijkheid om materiaal binnen 3 maanden na de eerste toepassing toe te voegen; ideaal aan te passen aan veranderingen van het mondslimvlies na het genezingsproces
- Eenvoudiger te verwijderen: De nieuwe Reline II siliconen verwijderaar maakt het mogelijk de oude laag reliner te verwijderen en te vernieuwen in korte tijd

Wanneer welk product gebruiken?

- GC RELINE II Extra Soft is bijzonder geschikt voor rehabilitatie van geïrriteerde weefsels en ondersteunen van de genezing van weefsels na extractie of implantaat chirurgie voor gedurende dagen of weken.
- GC RELINE II Soft is ideaal om te gebruiken in geval van anatomische problemen en voor relining van kunstgebit op implantaten na de rehabilitatiefase voor gedurende dagen of weken.

GC D-Light Pro Kit
GC Benelux
Edisonbaan 12
3439 MN Nieuwegien

Innovatieve freesmachines voor digitaal tijdperk

PrograMill: digitale vervaardiging van zeer esthetische restauraties

Ivoclar Vivadent introduceert vier nieuwe freesmachines. Deze worden samen met de innovatieve materialen en gecoördineerde processen door het nieuwe Ivoclar Digital-productportfolio aangeboden en voldoen aan de strenge normen van moderne tandheelkundige laboratorium- en klinische technologie.



PrograMill One: de nieuwe maatstaf voor chairside

PrograMill One is de kleinste 5-assige freesmachine chairside ter wereld. Het combineert tandheelkundige productiekwaliteit met hoge precisie en een modern design.

In de innovatieve freestechniek met 5 assen, draait het werkstuk rondom het instrument. De toevoer is hierdoor constant en het instrument blijft in continue aanraking met het IPS e.max blokje en verzekert zo korte freestijden en minimale slijtage van de machine. Voor verschillende materialen en indicaties zijn diverse gevalideerde freesstrategieën beschikbaar.

Met de draadloze mogelijkheden van de machine, kan deze met behulp van een speciale app voor tablets en smartphones vanuit elke willekeurige locatie worden bediend. De optische statusweergave geeft de huidige status weer van de machine. PrograMill One wordt gebruikt in combinatie met

de scanners en designoplossingen van 3Shape. Het is speciaal ontwikkeld voor het frezen van IPS e.max.

PrograMill PM7: dynamische, state of the art machine voor laboratoria

PrograMill PM7 heeft de mogelijkheid om een grote verscheidenheid aan materialen in natte en droge staat te frezen. Het is geschikt voor een breed spectrum van indicaties. Het snelle freesproces met 5 assen wordt door middel van een geïntegreerde pc met een touchscreen-scherm bestuurd. De materiaal- en toolwisselaars werken in harmonie samen, zodat het productieproces onafhankelijk en zonder onderbrekingen doorgaat. Het centrale beheer van de inhoud van de materiaalwisselaar en het instrumentenmagazijn verzekeren, dat de juiste freesstrategie wordt gebruikt. De gepatenteerde ionisator vermindert de statische vervuiling van restmateriaal, van bijvoorbeeld gefreesd acryl of PMMA. Alles bij elkaar biedt de PM7 een toekomstbestendige oplossing voor de vervaardiging van prothetische restauraties.

PrograMill PM3/PM5: economisch en precies

PrograMill PM3 en PM5 zijn ontworpen voor de procedures van nat slijpen en droog frezen. Zij hebben de capaciteit om een breed scala van materialen voor vele indicaties te verwerken. Volautomatisch materiaalmanagement controleert de compatibiliteit van de tools en freesstrategieën. De automatische toolwisselaar verzekert consistente, ononderbroken productie. Met de geïntegreerde materiaalwisselaar voor 8 discs van de PrograMill PM5 kunt u diverse freestaken voltooien, die tegelijkertijd betrekking hebben op verschillende materialen en indicaties. Individuele freesstrategieën bieden korte verwerkingstijden voor de respectievelijke restauraties.

Uitgebreide reeks accessoires

Het nieuwe machineportfolio wordt door een uitgebreide reeks accessoires aangevuld. Het bestaat uit softwareprogramma's, een algemeen basisstation, innovatieve kleurcodering van materialen om correct gebruik te verzekeren, evenals een breed gamma van tools en speciale hulpstukken.

IPS e.max® is een geregistreerd handelsmerk van Ivoclar Vivadent AG.

andre.buessers@ivoclarvivadent.com
www.ivoclarvivadent.com

One Flare, het thermisch behandelde verbredingsinstrument van de nieuwe generatie van MICRO-MEGA®

Het verbreden van de toegang tot het wortelkanaal is de eerste stap in het vermijden van belemmeringen voor instrumenten voor vormgeving en op die manier in het beperken van de risico's op een breuk.



One Flare is een nieuw, steriel geleverd verbredingsinstrument voor meer eenvoudig gebruik. Het is het eerste in-

strument in het gamma dat thermisch is behandeld, waardoor het flexibeler en beter bestand is tegen metaalmoeheid. Bovendien wordt het instrument gekenmerkt door zijn gouden kleur.

Deze kenmerken staan garant voor een optimale veiligheid en een betrouwbare progressie van instrumenten voor vormgeving.

De +

- Thermisch behandeld
- Steriel voor meervoudig gebruik
- Verwijderen van belemmeringen aan de toegang tot het kanaal

www.micro-mega.com

TePe Interdentale ragers in vernieuwde kleurnuances

Al bijna 25 jaar worden de premium kwaliteit interdentale ragers van TePe aanbevolen door professionals en gebruikt door consumenten wereldwijd. Om het succes te vieren hebben de TePe interdentale ragers dit voorjaar een kleurrijke make-over gekregen.



Het vernieuwde ontwerp beschikt over een zorgvuldig geselecteerd kleurenschema wat het assortiment ragers een moderne, frisse uitstraling geeft. De gepatenteerde flexibele hals van de vier kleinste ragers heeft nu een semi-transparante kleur om het flexibele en zachte karakter van de hals te accentueren. Daarnaast is de beschermhuls voorzien van de TePe branding. De beschermhuls kan tevens als handvatverlener gebruikt worden. De vernieuwde frisse kleurnuances zijn toegepast op de TePe interdentale ragers origineel en TePe Angle™.

De huidige, zeer gewaardeerde productkenmerken blijven uiteraard ongewijzigd; het brede scala aan maten, het met plastic gecoate draad, het gebruiksvriendelijke handvat en de filamenten van de allerbeste kwaliteit. Ook artikelnummers en EAN codes blijven hetzelfde.

www.tepe.com

LegacyENDO :: Een introductie

LegacyENDO is ontstaan uit een denktank die grote vraagtekens zet bij de rol van de 'Big Endo'. Hoe vaak hebben we niet gedwongen een keuze moeten maken voor bijvoorbeeld een nieuw vijlensysteem? Het tempo waarmee deze nieuwe systemen op de markt komen is voor de eindgebruiker niet meer bij te houden.

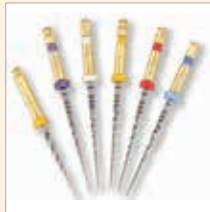Hebben we hier te maken met intensieve marketing of zijn deze systemen daadwerkelijk beter dan de oude?

Goedkoper worden ze in ieder geval niet...

LegacyENDO :: Wie zit achter LegacyENDO

De motor achter de LegacyENDO vijlen is D&S Dental, een afkorting van Derek (Heath) & Steve (Treadway) Dental. Met meer dan 30 jaar ervaring is deze Amerikaanse fabrikant van endodontische vijlen een gerespecteerd producent voor verschillende grote merken in de endodonti- p9»

sche markt. Derek Heath, de voormalig eigenaar van Quality Dental, is de geestelijk vader van de Nickel Titanium vijl.



Hij bezit een groot aantal patenten op het gebied van vijlen, waarvan het universele, multi-taper systeem over de gehele wereld wordt gebruikt.

In 1995 is Quality Dental samen gegaan met Tulsa Dental Products en beide zijn in 1996 opgekocht door Dentsply International. Tot op de dag van vandaag is D&S Dental een grote producent van nickel titanium endodontische vijlen.

LegacyENDO :: Hoge kwaliteit, betaalbare producten

Onze missie is om endodontische producten te leveren voor de dagelijkse praktijk van hoge kwaliteit, maar tegen een zeer betaalbare prijs. Hiermee reduceren we kosten, wat niet alleen ten goede komt van de behandelaar, maar ook van de patiënt. Zo maken we het u mogelijk uw eigen Legacy te creëren.

www.legacy-endo.com
info@legacy-endo.com

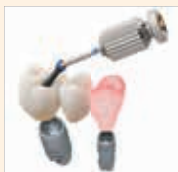Restauraties die het verschil maken

Nieuw gamma NobelProcera brugwerk in HT ML Zr

Het nieuwe restauratieve gamma in meerlagig translucient zirconium (HT ML) is aangevuld met brugwerk op zowel natuurlijke tanden als op implantaten. Het full contour zirconium (FCZ) beperkt het risico op chipping en verkleuring wat zorgt voor een langdurig esthetisch resultaat. Deze optie biedt een snelle, voorspelbare, kost efficiënte oplossing voor zowel labo als clinicus.

NobelProcera brugwerk op natuurlijke tanden

Na de eerder gelanceerde FCZ HT ML kroon, is nu ook brugwerk beschikbaar op natuurlijk tanden.



Het natuurlijk meerlagig translucient zirconium laat een snelle afwerkingsprocedure toe voor het opschilderen en glanzen. Verkrijgbaar in 6 tinten en beschikbaar in 2 tot 5 elementen.

NobelProcera brugwerk op implantaten

De HT ML bruggen zijn beschikbaar voor alle connecties (Replace, CC, Brånemark), met de ASC optie voor Conische Connectie implantaten. Zo heeft u een volledig cementvrij concept. Verkrijgbaar in 6 tinten en beschikbaar in 2 tot 5 elementen.

Kortingsactie My NobelProcera

Werk met originele NobelProcera® producten en krijg hiervoor spaarpunten toegekend. Deze kan u omzetten in een korting of eventueel gebruiken voor aankoop van een product of voor cursusdeelname. Spaar nu op mynobel-procera.be!

Meer informatie op nobelbiocare.com/fcz of via het nummer: 02/467.41.90

AIRFLOW® PROPHYLAXIS MASTER van EMS

Na een jarenlange research en ontwikkeling, en na meer dan 100.000 uur technische en klinische tests die zijn uitgevoerd in samenwerking met een team opinieleiders in de hele wereld, presenteert EMS opnieuw een innovatief en revolutionair product op het gebied van parodontale en implantaire preventie en onderhoud: AIRFLOW® PROPHYLAXIS MASTER.



Dit apparaat combineert lucht-polijsten en ultrasoon reinigen, en wordt gekenmerkt door een modern design, een draadloos pedaal, en een waterverwarmer die een comfortabele behandeling met een irrigatietemperatuur tot 40 graden mogelijk maakt. Het apparaat is ontworpen voor intensief gebruik en voldoet aan de meest recente hygiënenormen dankzij een reinigingscyclus waarin het volledige appa-

raat, met inbegrip van de kabels, wordt gedesinfecteerd. Het apparaat maakt gebruik van de originele Air-Flow® methode en is optimaal geschikt voor het nieuwe Plus-poeder van EMS op basis van Erythritol, dat een efficiënte reiniging mogelijk maakt bij supra- en subgingivale toepassingen op natuurlijke tanden en implantaten. De AIRFLOW PROPHYLAXIS MASTER is uitgerust met twee handsets en twee poedertanks, en is speciaal ontworpen voor gebruik in alle mogelijke klinische situaties. Met dit apparaat bereikt u de diepste parodontale pockets (tot 10 mm).

De originele Piezon®-methode, in combinatie met de intelligente NO PAIN technologie -die automatisch, progressief en degressief de kracht en snelheid van EMS-inserts regelt- staat garant voor ultragladde tandoppervlakken. Deze methode biedt een maximale bescherming van het tandvlees en een absoluut comfort voor de patiënt. De AIRFLOW PROPHYLAXIS MASTER is de ideale oplossing voor een complete, efficiënte en comfortabele profylactische behandeling in alle veiligheid!

info@ems-france.fr
www.ems-dent.com

Behandel met vertrouwen.

Sta aan de voorhoede van innovatie in de tandheelkunde en maak de weg vrij voor een groeiende praktijk.



Invisalign laat u behandelen met vertrouwen door innovatie toe te passen bij iedere mooie glimlach die door uw hulp wordt gecreëerd. Het is tijd om deel uit te maken van de toekomst in orthodontie.



Meer informatie op:
www.invisalign-professional.eu

© 2017 Align Technology (BV). Alle rechten voorbehouden. Invisalign®, ClinCheck®, SmartTrack® en SmartForce® zijn, onder andere, handelsmerken en/of servicemerken van Align Technology, Inc. of een van de dochterondernemingen of verbonden vennootschappen en kunnen zijn geregistreerd in de VS en/of in andere landen.

Align Technology BV
Arlandaweg 161
1043HS Amsterdam
201100 Rev A