

Entrevista al Dr. Francisco Javier Alández Chamorro, Presidente del Comité Organizador del 2º Congreso Bienal COEM

Por DT Spain

¿Cuáles son las principales novedades del 2º Congreso COEM?

Presentamos un programa científico muy especial en el que se realizará una actualización sobre los temas más candentes y vanguardistas de la Odontología actual. Así como una sesión paralela que aborda de manera clara y directa las cuestiones que más interesan en la práctica clínica diaria.

Háblenos de los ponentes del programa científico.

En el programa general contamos con ponentes de reconocido prestigio y punteros en los temas a tratar. Desde mi punto de vista son hoy en día los más representativos a nivel mundial. Gracias a los miembros del Comité y en varios casos, con la colaboración de la Industria, hemos conseguido un plantel increíble formado por: El Dr. Francesco Amato él es periodoncista e implantólogo y dará su visión desde la perspectiva de la Ortodoncia; el Dr. Edson Araujo, especializado en Estética; el Dr. Giuseppe Cantatore, médico y odontólogo presidente de la Socie-

dad Italiana de Endodoncia; la Dra. Marie Therese Flores, dedicada a la Odontopediatría; el Dr. Istvan Urban, será el encargado de hablarnos de Implantología y Regeneración; y el Dr. Ricardo Mitrani, experto en Prótesis.

¿Cuál es el objetivo principal de este Congreso y qué expectativas tienen?

El objetivo del 2º Congreso bienal es doble. En primer lugar, reunir en Madrid a estos magníficos conferenciantes para que todos los colegiados y otros compañeros tengan la posibilidad de ver y escuchar en dos días las nuevas técnicas y tendencias de la Odontología mundial, lo que ha supuesto un esfuerzo importante de los miembros del Comité Científico y de las casas comerciales. La elección de ponentes extranjeros se debe al objetivo de la sesión general del Congreso de conocer qué está pasando fuera de nuestro país y dar la oportunidad a nuestros compañeros de acceder a esta información.

En segundo lugar, realizar una sesión paralela donde se tratarán de forma seria, pero desenfadada, temas

que afectan en el día a día de nuestra profesión. La responsable de este programa es la Dra. Marisol Ucha, que al igual que los demás compañeros del Comité Científico ha realizado un magnífico trabajo que estoy seguro nos sorprenderá a todos. En esta sesión intervendrán varios profesionales desde psicólogos, médicos, técnicos dentales, especialistas en management, etc. y se intentará responder a varias preguntas entre las que están ¿Quién dijo miedo? Odontofobia, ¿Me explico mal o no me entiendes? Comunicación clínica-laboratorio, ¡Ojo, que no se te escape nada! y otros temas de candente actualidad.

Este evento está abierto además de a odontoestomatólogos al resto de compañeros del sector dental: protésicos, higienistas, auxiliares, comerciales y estudiantes de Odontología.

Quiénes conforman el resto del Comité

Desde hace aproximadamente un año que los presidentes del Colegio y de la Comisión Científica, el Dr. Ramón Soto-Yarritu y el Dr. Ricardo Fernández, me hicieron el honor de nombrarme presidente del 2º Congreso Bienal del COEM, y nos pusimos en marcha con un Comité Científico formado por un grupo de grandes profesionales que en su mayoría procedían de la Comisión Científica del Colegio. A partir de entonces, nos marcamos como objetivo conseguir como mínimo, igualar el éxito del Congreso anterior y para ello una de las primeras medidas fue contar con el que fue el presidente de este, el Dr. Antonio Montero.

El Comité Científico del Congreso se ha reunido con una periodicidad mensual y se han tratado temas de muy diversa índole, desde contactar con los conferenciantes y con la Industria, hasta solventar miles de pequeños detalles que surgen en un evento de estas características.

Desde aquí quiero dar las gracias a todos los miembros del Comité científico del Congreso por su esfuerzo, sacrificio y sobre todo, por su efectividad y eficacia, con compañeros así me embarcaría en cualquier empresa. Los miembros del Comité son las doctoras Paloma Planells, Gloria Saavedra, Laura Ceballos, Beatriz Calvo de Mora, Lola Oteo, Marisol Ucha y los Dres. Antonio Bowen, Antonio Montero, Óscar González, Jaime Jiménez, Javier Suarez, Pablo Ónega y Guillermo Pradiés. Siempre acompañados y respaldados por nuestro magnífico gerente, D. Miguel García, y nuestra infatigable y eficaz secretaria de la Comisión Científica, Dña. Arantza Moreno. He de decir que en todas las reuniones han estado colaborando como un miembro más del Comité los presidentes del Colegio y de la Comisión Científica, el Dr. Ramón Soto-Yarritu y el Dr.



Ricardo Fernández. La secretaria del Congreso correrá a cargo de SEATRA, empresa de gran experiencia y reconocimiento en nuestra profesión, ¡es una apuesta segura!

Por último en respuesta a su pregunta me gustaría agradecer a los miembros de la Comisión Científica por el apoyo constante a este proyecto y por su labor tan importante en la formación continuada de nuestros colegiados.

¿Kinépolis vuelve a ser la sede del Congreso?

Desde la primera reunión se decidió por unanimidad que la sede del Congreso fuera de nuevo Kinépolis. La experiencia del Congreso anterior jugó un papel fundamental para la decisión. La amplitud de las salas, la comodidad de los asientos, el aparcamiento, la zona para la exposición comercial y sobre todo, las inmensas pantallas donde lucen de forma especial las presentaciones de los ponentes inclinaron la balanza a favor de este emplazamiento.

Háblenos de la exposición comercial

El interés que ha despertado en la Industria este Congreso ha sido muy importante. Ya se ha superado la demanda de stands respecto a la reunión anterior y todavía quedan cuatro meses. Es una prioridad del Comité Científico organizar una exposición comercial acorde con al Congreso, hay que recordar que en el anterior hubo alrededor de 1.500 participantes.

Los stands se situarán en el área entre las salas y queremos que sirvan de punto de encuentro de los profesionales de la odontología.

Quiero resaltar la gran importancia que tienen las casas comerciales en el desarrollo y en el éxito de estos eventos.

Por último, qué le diría al profesional que está dudando en inscribirse al 2º Congreso COEM.

¡Qué no dude! Que se inscriba cuanto antes porque estamos convencidos que va a ser un gran Congreso, ya que es totalmente gratuito, y se accede a una cuota más económica para la suscripción al Congreso, además de pertenecer a un grupo de profesionales que está trabajando intensamente por conseguir una Odontología de mayor calidad y una mejor atención a nuestros pacientes.

2º CONGRESO BIENAL coem
Actualización Multidisciplinar en Odontología

Reserva los días
6 y 7 de febrero de 2015
Kinépolis Madrid • Calle de Edguy Nevins, s/n • 28323 Pozuelo de Alarcón (Madrid)
ESTE ES TU CONGRESO

PONENTES:		
	ORTODONCIA	DR. FRANCESCO AMATO Italia
	ESTÉTICA	DR. EDSON ARAUJO Brasil
	ENDODONCIA	DR. GIUSEPPE CANTATORE Italia
	ODONTOPEDIATRÍA	DRA. MARIE THERESE FLORES Chile
		DR. JUAN EDUARDO ONETTO Chile
	IMPLANTOLOGÍA Y REGENERACIÓN	DR. ISTVAN URBAN Hungria
	PRÓTESIS	DR. RICARDO MITRANI México

Cada ponente impartirá dos conferencias, una dirigida al subtitólogo general y otra orientada a la formación especializada.

Programa de eventos paralelos DIRIGIDO A:
Jóvenes dentistas Auxiliares Estudiantes Protésicos Higienistas Comerciales

Más información e inscripciones en www.coem.org.es/congreso2015

AMIGOS coem
Sociedad Científica de Odontología y Estomatología de España

coem
Sociedad Científica de Odontología y Estomatología de España

DENTAL TRIBUNEEl periódico dental del mundo
www.dental-tribune.com

Publicado por Dental Tribune International

DENTAL TRIBUNE

Spanish Edition

Director General
Rafael López Gómez:
rafael@dental-tribune.es**Administración**
Karina Dávila: karina@dental-tribune.es**Diseñador Gráfico**
Francisco Soriano: francisco@dental-tribune.es**Correctora y Asesora Científica**
Profa. Dra. Mary García Santos
dra.garcia-santos@dental-tribune.es**Publicidad**
Ripano: francisco@dental-tribune.esISSN: 2586-3692
Depósito legal: M-20440-2014**Editado por Ripano**
Telf. (+34) 913 721 377 - Fax: (+34) 913 720 391
www.ripano.eu / www.ripano.es**DENTAL TRIBUNE**

Spanish Edition

Edición que se distribuye a todos los odontólogos de España, latinoamericanos y a los profesionales hispanos que ejercen en Estados Unidos.

Dental Tribune Study ClubEl club de estudios online de Dental Tribune, avalado con créditos de la ADA-CERP, le ofrece cursos de educación continua de alta calidad. Inscríbese gratuitamente en www.dtstudyclubspanish.com para recibir avisos y consulte nuestro calendario.**DT International**

Licensing by Dental Tribune International

Group Editor: Daniel Zimmermann
newsroom@dental-tribune.com
+49 341 48 474 107**Clinical Editor** Magda Wojtkiewicz
Online Editors Yvonne Bachmann
Claudia Duschek
Sabrina Raaff
Hans Motschmann**Copy Editors** Torsten Oemus
Dan Wunderlich**Publisher/President/CEO** Dan Wunderlich
Chief Financial Officer Dan Wunderlich**Business Development** Claudia Salwiczek
Event Manager Lars Hoffmann**Marketing Services** Nadine Dehmel
Sales Services Nicole Andrä**Event Services** Esther Wodarski
Media Sales ManagersMatthias Diessner (Key Accounts)
Melissa Brown (International)Peter Witteczek (Asia Pacific)
Maria Kaiser (North America)Weridiana Mageswki (Latin America)
Hélène Carpentier (Europe)**Accounting** Karen Hamatschek
Anja Maywald**Executive Producer** Gernot Meyer**Dental Tribune International**Holbeinstr. 29, 04229 Leipzig, Germany
Tel.: +49 341 4 84 74 302 | Fax: +49 341 4 84 74 173
www.dental-tribune.com | info@dental-tribune.com**Regional Offices****ASIA PACIFIC****Dental Tribune Asia Pacific Limited**
Room A, 20/F, Harvard Commercial Building,
105-111 Thomson Road, Wanchai, Hong Kong
Tel.: +852 3113 6177 | Fax: +8523113 6199**THE AMERICAS****Tribune America, LLC**
116 West 25rd Street, Ste. 500, New York, N.Y.
10011, USA
Tel.: +1 212 244 7181 | Fax: +1 212 224 7185

La información publicada por Dental Tribune International intenta ser lo más exacta posible. Sin embargo, la editorial no es responsable por las afirmaciones de los fabricantes, nombres de productos, declaraciones de los anunciantes, ni errores tipográficos. Las opiniones expresadas por los colaboradores no reflejan necesariamente las de Dental Tribune International.

©2014 Dental Tribune International.

All rights reserved.

Editorial: Campo de la Actuación de la Cirugía Oral y Maxilofacial

Por Dr. Guillermo Raspall

Apreciados lectores:

Es un placer poder dirigirme a ustedes mediante la presente editorial de la revista Dental Tribune; agradezco a la Editorial Ripano la oportunidad que me ha brindado.

La Cirugía Oral y Máxilofacial es una especialidad médica reconocida oficialmente desde hace más de 40 años, pero aún hoy en día, en pleno siglo XXI, continúa siendo poco conocida tanto a nivel de pacientes como de profesionales del ámbito sanitario: se podría etiquetar como "la gran desconocida".

Toda mi carrera profesional ha estado y sigue estando vinculada a la Cirugía Oral y Máxilofacial; mi especialidad me ha permitido ir creciendo como profesional y a la vez enriquecerme como persona, ya que no sólo he podido diagnosticar y tratar múltiples patologías, sino que detrás de cada patología ha habido una persona, un ser humano de quien aprender pequeñas o grandes lecciones de vida; por todo esto, me siento en deuda con mi especialidad, la Cirugía Oral y Máxilofacial y es por ello, que desde esta editorial, y de manera muy humilde, se pretende contribuir a la divulgación de la especialidad, para que deje de ser "esa gran desconocida".

La Cirugía Oral y Máxilofacial se define como la especialidad médico-quirúrgica que se ocupa de la prevención, estudio, diagnóstico, tratamiento y rehabilitación de la patología de la boca, cara y territorio craneofacial, así como de los órganos y estructuras cervicales relacionados directa o indirectamente con las mismas.

De acuerdo con la diversa patología que puede encontrarse a este nivel regional, el espectro de la especialidad, de acuerdo con las guías europeas, incluye, fundamentalmente, los siguientes ámbitos:

- Tratamiento del dolor.

- Cirugía dentoalveolar y periodontología.

- Tratamiento de las infecciones que involucran los huesos y tejidos blandos de la cabeza y el cuello.

- Traumatismos craneo-maxilofaciales (partes óseas y tejidos blandos), tanto agudos como secuelas.

- Patología oral-Medicina oral.

- Cirugía preprotésica e implantología.

- Tratamiento quirúrgico y no quirúrgico de las afecciones de la articulación temporo-mandibular.

- Cirugía oncológica de cabeza y cuello, incluyendo cirugía cervical.

- Tratamiento de los tumores benignos y malignos de las glándulas salivales.

- Cirugía reconstructiva de cabeza y cuello, incluyendo disección de colgajos de tejidos blandos y óseos.

- Técnicas microquirúrgicas.

- Cirugía ortognática-ortopédica facial.

- Cirugía Plástica, Estética y Reparadora cervico-facial.

- Tratamiento de las malformaciones congénitas faciales.

- Cirugía craneofacial.

En España se accede al título de especialista en Cirugía Oral y Máxilofacial tras 6 años de estudios universitarios de Medicina, aprobar el examen-oposición denominado MIR y 5 años de formación como M.I.R. (médico interno residente) en las más de 20 unidades docentes hospitalarias repartidas por el país, sujetas al programa formativo obligatorio dispuesto por el Ministerio de Sanidad; a lo largo de los 5 años formativos, el futuro especialista no solo recibe la formación completa en patología médica y quirúrgica del área oral y maxilofacial (ya comentada previamente), sino que también recibe conocimientos básicos de Cirugía General, así como conocimientos necesarios de Odontología.



Prof. Dr. Guillermo Raspall

Prof. Dr. Guillermo Raspall Martín
Médico Especialista en Cirugía Oral y Máxilofacial
Profesor de Cirugía
Departamento de Cirugía
Facultad de Medicina
Universidad CEU San Pablo, Madrid
www.guillermoraspall.com
e-mail: doctor@guillermoraspall.com

Mi experiencia de más de 30 años formando a especialistas en Cirugía Oral y Máxilofacial me permite avalar el buen estado actual de salud de la especialidad y la excelente formación y reputación internacional de los especialistas en ejercicio; pese a que el futuro de la Cirugía Oral y Máxilofacial está aún por escribirse, a los que la hemos visto nacer y hemos luchado por su desarrollo, el ímpetu y compromiso de las nuevas generaciones de especialistas nos tranquiliza.

Reciban un cordial saludo,

Guillermo Raspall Martín

EL MUNDO EN SUS MANOS
Las noticias más relevantes de España y del mundo.
Reciba Dental Tribune Spain en su consultorio sólo por el coste de su envío por correo.

DENTAL TRIBUNE
The World's Dental Newspaper - Spain and Latin American Editions

¡SUSCRÍBASE YA! VISITE WWW.DENTAL-TRIBUNE.COM

dti

Uso actual del 3D en Cirugía Ortognática: Dos Casos Clínicos

Por Silvia Cristina Bugella Bretón¹, Ruth Sánchez Sánchez², José María Alamán Fernández³, Manuel Fernández Domínguez⁴

INTRODUCCIÓN

Los tratamientos de ortodoncia combinados con la cirugía ortognática han ido en aumento debido a los avances tecnológicos, a la menor duración de los tratamientos tanto en el gabinete dental como en el ámbito hospitalario, y a la mejoría en los materiales de fijación utilizados.

La cirugía ortognática ha evolucionado del 2D al 3D en los últimos años, gracias a los nuevos escáneres y CBCT, junto a los avances en los programas informáticos de predicción de los movimientos quirúrgicos y confección de las férulas quirúrgicas, ambos en 3D.

Durante el prequirúrgico inmediato, hay que confirmar con unos modelos de seguimiento del paciente que se hayan conseguido los objetivos ortodóncicos prequirúrgicos presentando las arcadas bien alineadas, niveladas y sobre todo, coordinadas entre sí al situarlas en oclusión de clase I canina y correcta sobremordida.

Para que todos los registros coincidan es necesario, al igual que en el 2D, partir de un Cone Beam y unas fotos realizadas en posición natural de la cabeza y con una cera de registro de céntrica interpuesta, lo más fina posible, para evitar desviaciones mandibulares funcionales, que puedan distorsionar la cirugía.

Con los registros obtenidos en 3D, el programa de predicción quirúrgica permite planificar los movimientos quirúrgicos con total exactitud, según nuestra exploración clínica y objetivos de tratamiento. Además el detalle de la anatomía ósea nos ayuda a diseñar las osteotomías de forma individualizada según el paciente y el tipo de cirugía ortognática a realizar.

En los pacientes de cirugía ortognática es fundamental la toma de decisiones conjunta del equipo de ortodoncia y cirugía desde antes de iniciar el tratamiento, siendo muy importante en el prequirúrgico inmediato para determinar los movimientos finales quirúrgicos.

Una vez decidida la opción final de los movimientos quirúrgicos se realizan las férulas quirúrgicas por medio de una impresora 3D, y tras un acabado minucioso en el laboratorio protésico podremos probarlas en nuestro paciente y ajustarlas si fuera necesario al igual que se realizaba antes en 2D.

El éxito en el tratamiento ortodóncico-quirúrgico sigue dependiendo de un buen diagnóstico clínico y planificación adecuada del caso, con una buena comunicación entre el equipo ortodóncico y quirúrgico.

CASOS CLÍNICOS

Presentamos dos casos clínicos, uno con todos los registros realizados en 2D y otro con el escáner prequirúrgico en 3D.

En el primer caso en 2D realizamos un protocolo diagnóstico de exploración del paciente, toma de registros fotográficos, impresiones y registros para los modelos de estudio en articulador y radiografías craneales en 2D (fig. 1-5), con lo que elaboramos el siguiente diagnóstico:

- Análisis extraoral: Paciente simétrico con cara alargada, labio superior fino y retrusivo, y mentón prominente, con un perfil recto.
- Análisis funcional: Respirador oral. Sin alteraciones en la articulación temporomandibular.

un buen control periodontal previo, y se utilizó aparatología fija multi-brackets de autoligado con ranura de 0,22". Gracias al buen control del anclaje en ambas arcadas, el resalte negativo inicial no aumentó y mejoró la mordida abierta y el estado periodontal del paciente (Fig. 4).

Los movimientos quirúrgicos finales fueron: En el maxilar un lefort segmentado con avance maxilar de 5 mm, impactación anterior de 2mm, impactación posterior de 4mm y expansión posterior de 5mm. A nivel de la mandíbula se realizó obwegeser bilateral de anterorrotación mandibular y cierre de la mordida abierta.

El procedimiento quirúrgico fue realizado siguiendo los protocolos actuales de cirugía ortognática bimaxilar. Bajo anestesia general y previa infiltración local de un anestésico con vasoconstrictor, se comenzó la cirugía sobre el maxilar superior, realizándose una incisión en el fondo vestibular superior (localizada 3-4mm sobre la encía insertada del surco labial superior y hasta el primer molar). Una vez realizado un amplio



Dr. Manuel Fernández Domínguez

¹ Magister en Ortodoncia Universidad Complutense de Madrid.

² Médico Adjunto del Servicio de Cirugía Maxilofacial del grupo Hospitales Universitarios de Madrid de Montepríncipe, Torrelorones, Norte Sanchinarro y Suchil. Profesora colaboradora Universidad San Pablo CEU

³ Profesor del Magister en Ortodoncia Universidad Complutense de Madrid

⁴ Jefe de Servicio de Cirugía Maxilofacial del grupo Hospitales Universitarios de Madrid de Montepríncipe, Torrelorones, Norte Sanchinarro y Suchil.

Director del Departamento de Odontología de en la Universidad San Pablo CEU.

Director del Máster de Cirugía Bucal Avanzada e Implantología de la Universidad San pablo CEU.

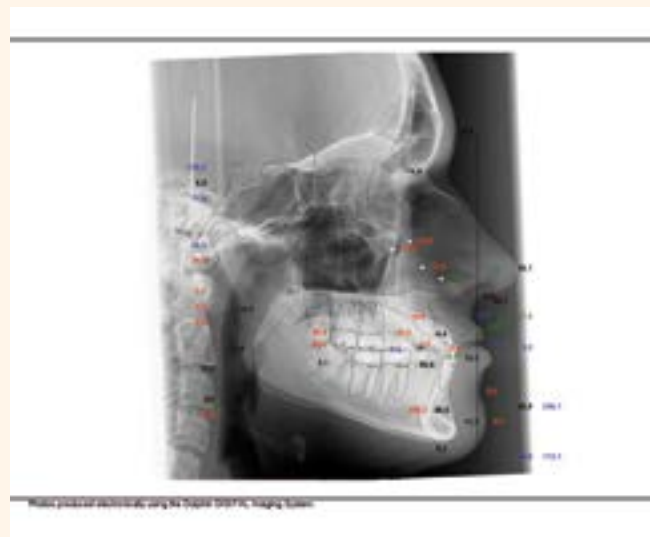

Figura 1.

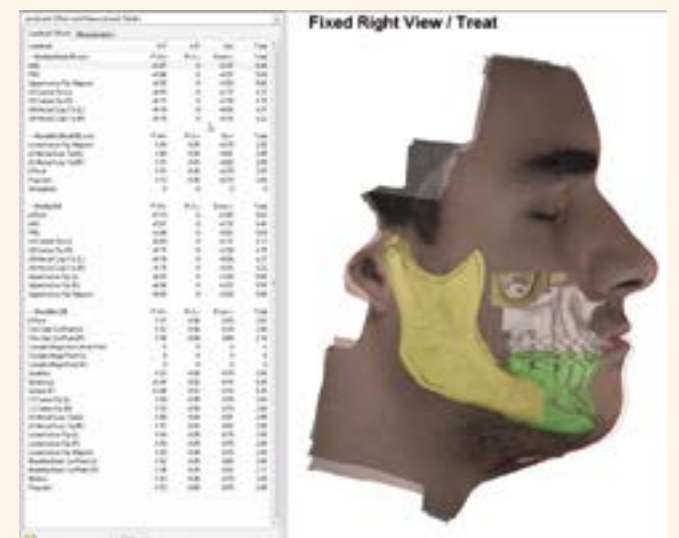


Figura 2.

- Análisis intraoral: Clase III dentaria bilateral, con mordida abierta anterior de 8 mm, mordida cruzada bilateral posterior, resalte negativo de 3mm, discrepancia inferior severa de -11 mm, ausencias de 14 y 24 extraídos en una ortodoncia previa, y gingivitis con pérdida ósea moderada horizontal.
- Análisis cefalométrico: Clase III ósea de causa bimaxilar con crecimiento dolicofacial, linguoversión de los incisivos inferiores, y labios retrusivos.

En la ortodoncia prequirúrgica se decidieron realizar extracciones en la arcada inferior del 34 y 44, con

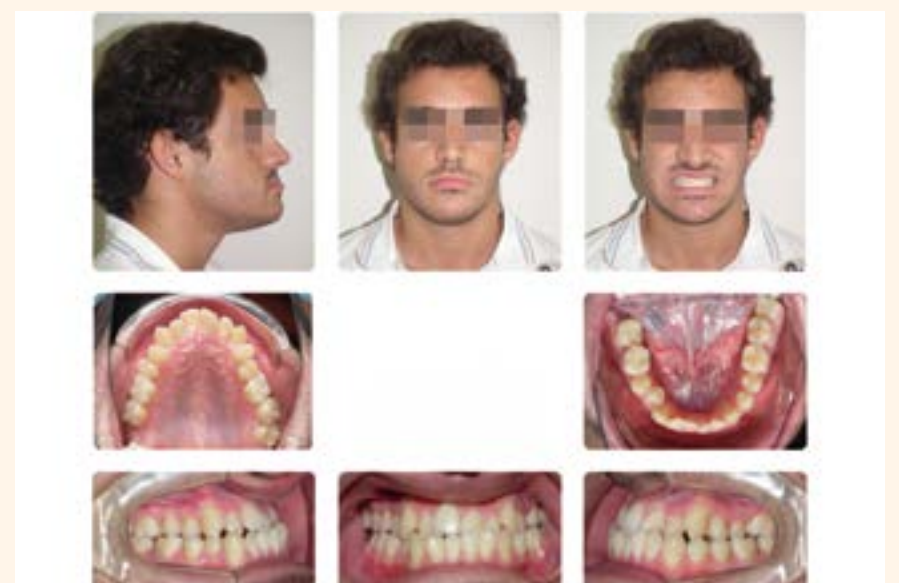

Figura 3.

despegamiento mucoperióstico y separada la mucosa de la pared lateral y suelo de la cavidad nasal (fig. 5) se procedió a realizar mediante sierra recíprocante una osteotomía maxilar transversal desde la tuberosidad del maxilar hasta el borde la apertura piriforme

(LeFortI).Una segunda línea de osteotomía fue realizada en la región posterior, previa medición de la impactación requerida, con objeto de poder eliminar la “pastilla ósea” sobrante para conseguir la impactación posterior de 4mm planificada. La sección del tabi-

que nasal en la base del vómer y a lo largo del suelo de la nariz fue realizada mediante un escoplo específico para dicho procedimiento (fig. 6). Finalizadas las osteotomías y previa disyunción de las pterigoides, se realizó el “down-fracture” del maxilar con ayuda de unos fórceps de Rowe mediante movimientos de tracción y ligera rotación en forma circular (fig. 7). Con el maxilar superior móvil, se procedió a su segmentación, realizando dos osteotomías verticales distales a los incisivos laterales y una osteotomía en la línea media con especial atención en no perforar la mucosa palatina (fig. 8). La disyunción del maxilar fue completada mediante escoplos y se fijó el maxilar superior a la férula intermedia. La osteosíntesis fue llevada a cabo mediante miniplacas preformadas y tornillos autoroscantes (fig. 9).

comenzó la disección subperióstica de la parte interna, externa y lateral de la rama con especial cuidado en la zona de la lín-gula para evitar la lesión del paquete vasculonervioso alveolar inferior. Mediante fresa espiral de Lindemann se marcaron las tres líneas de osteotomía (fig. 10): una horizontal (en la cara interna mandibular, 1cm sobre la lín-gula), otra vertical (sobre la corteza externa del cuerpo a nivel del primer-segundo molar) y una sagital unión de las dos anteriores. Las osteotomías se finalizaron con sierra recíprocante y escoplos, y se procedió a la separación de los fragmentos mandibulares mediante movimientos suaves y de rotación (en sentido antihorario en el lado derecho y en sentido horario en el lado izquierdo). Una vez completadas las osteotomías (Fig. 11), el cuerpo de la mandíbula fue movilizado hasta colocarlo en la relación oclusal preestablecida, resecando el hueso sobrante de la osteotomía vertical. El cóndilo tiene tendencia a girar hacia abajo y hacia adelante por la acción del pterigiodeo externo, por lo que se procedió a restablecer una adecuada relación articular antes de la

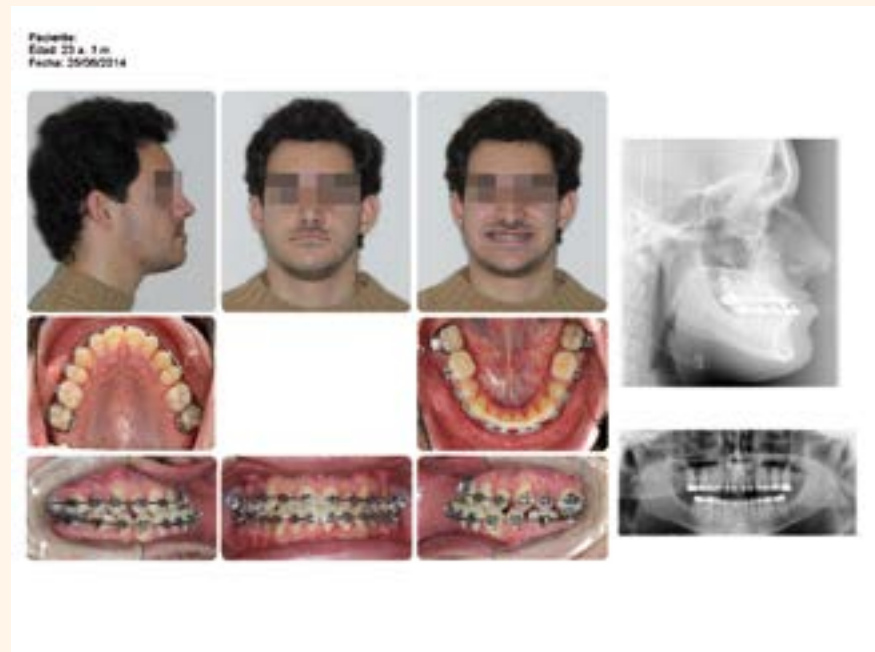

Figura 4.

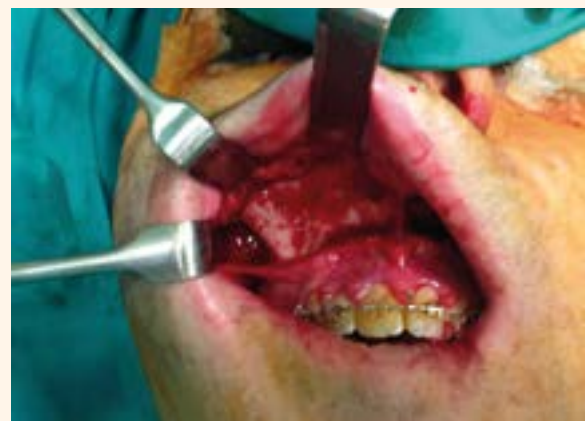

Figura 5.

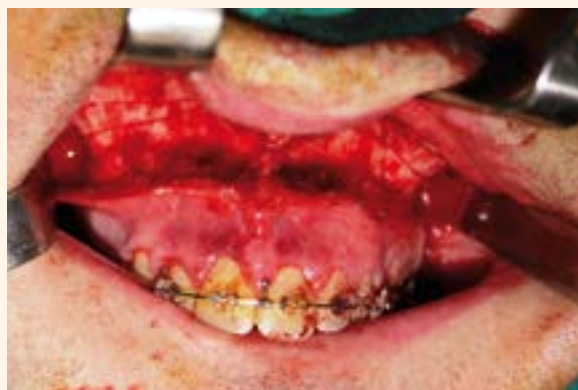

Figura 6.

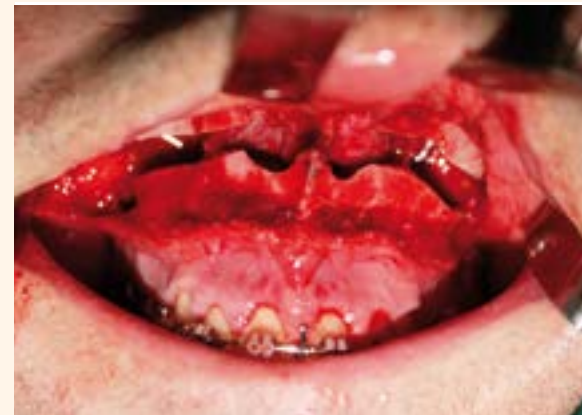

Figura 7.

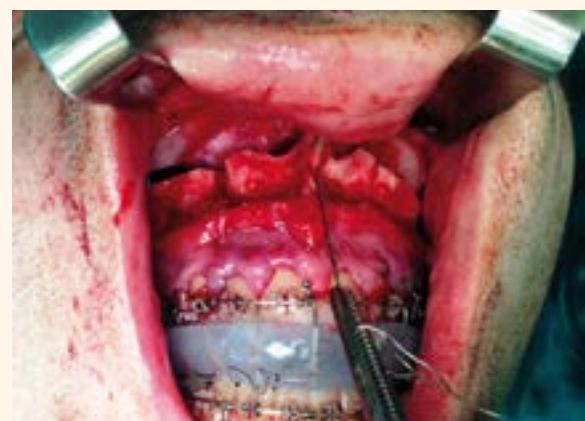

Figura 8.

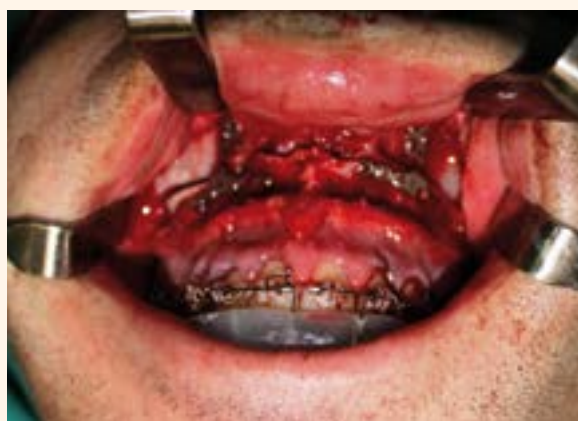

Figura 9.

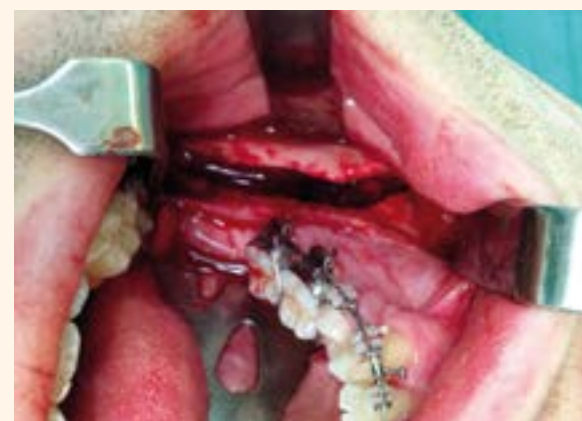

Figura 10.

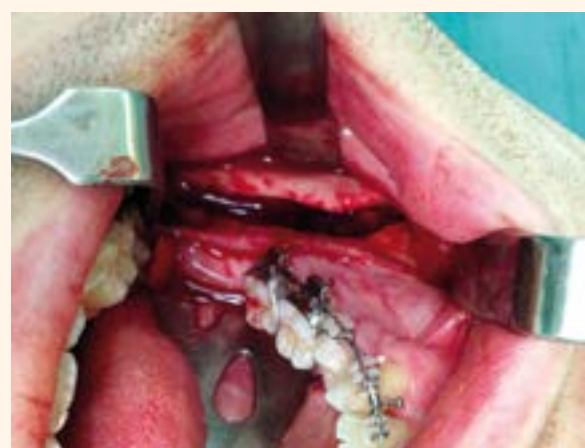

Figura 11.

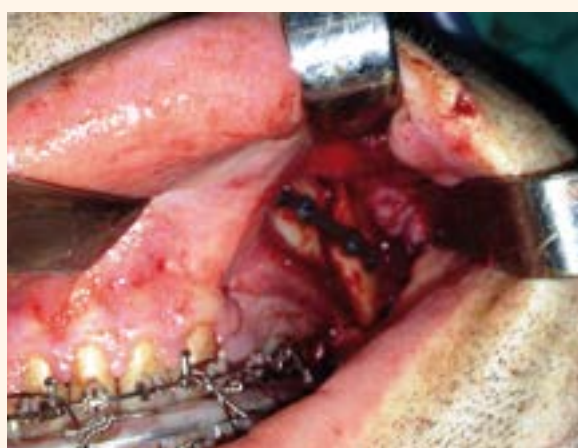

Figura 12.

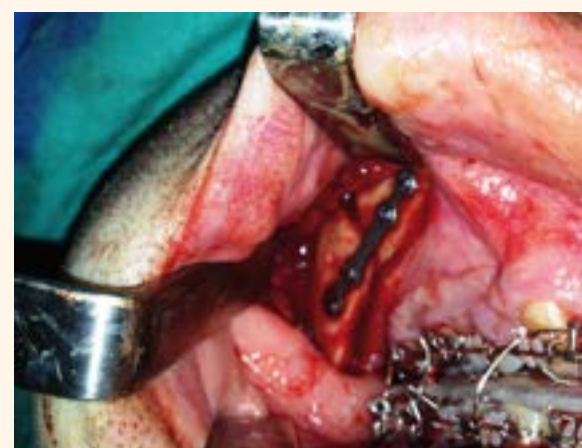

Figura 13.

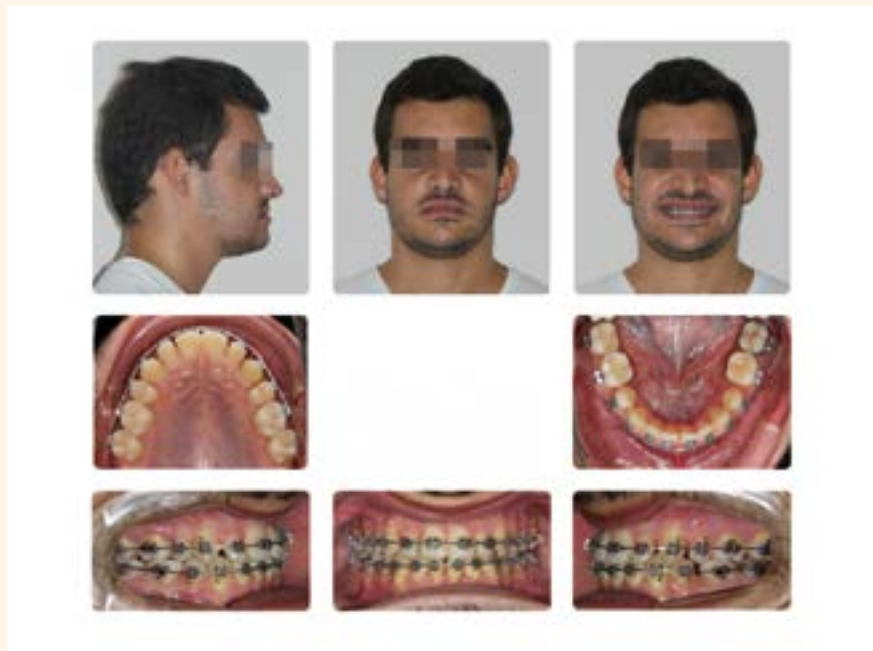

Figura 14.

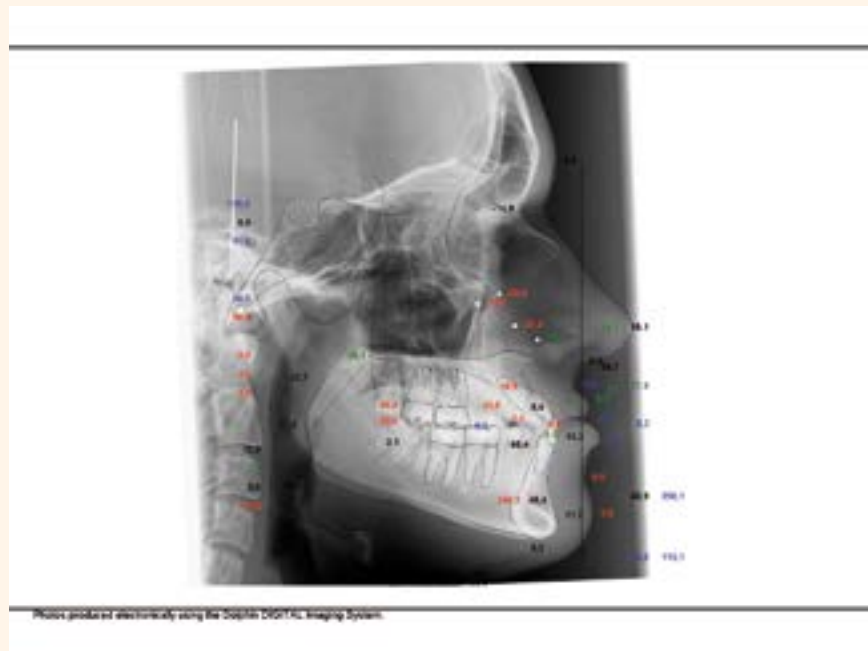

Figura 15.

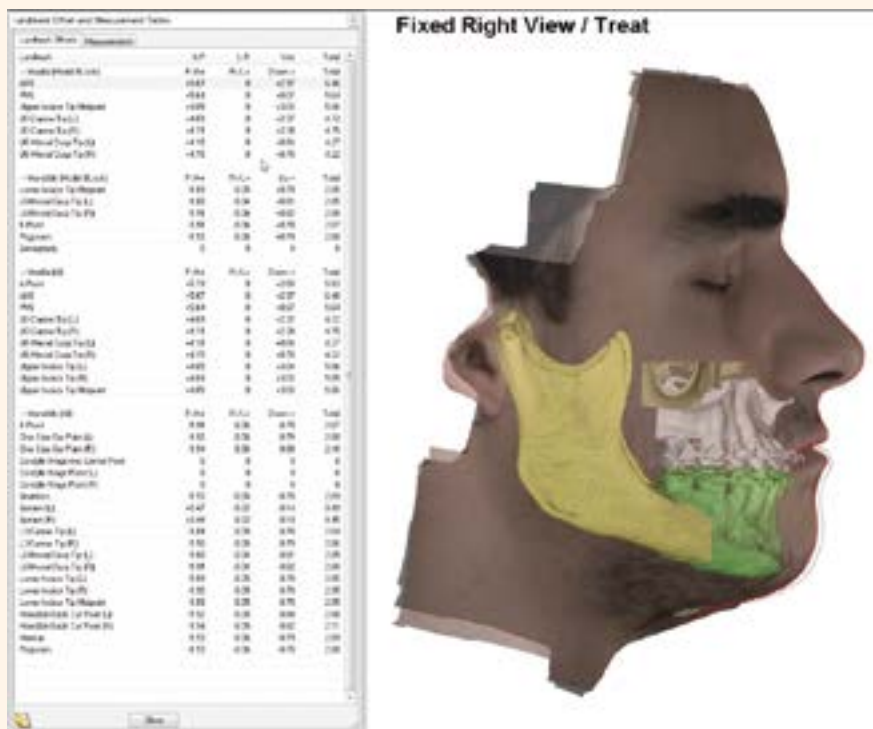


Figura 16.

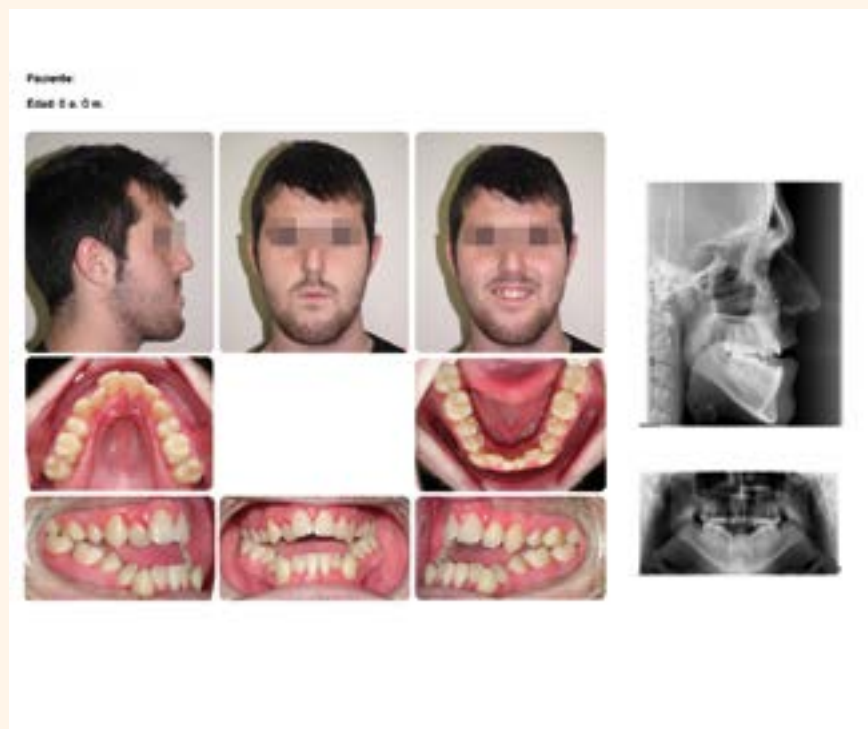

Figura 17.

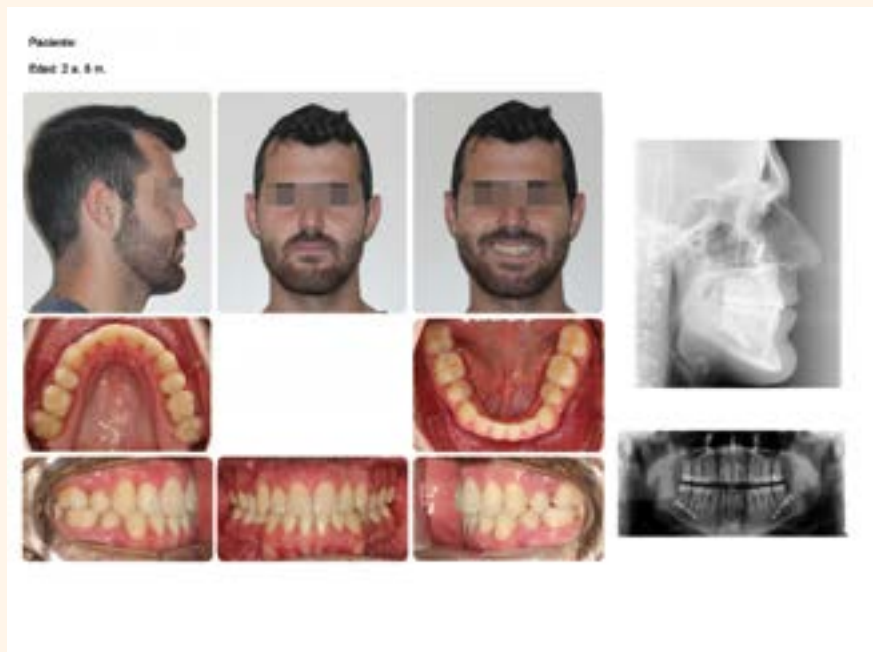

Figura 18.

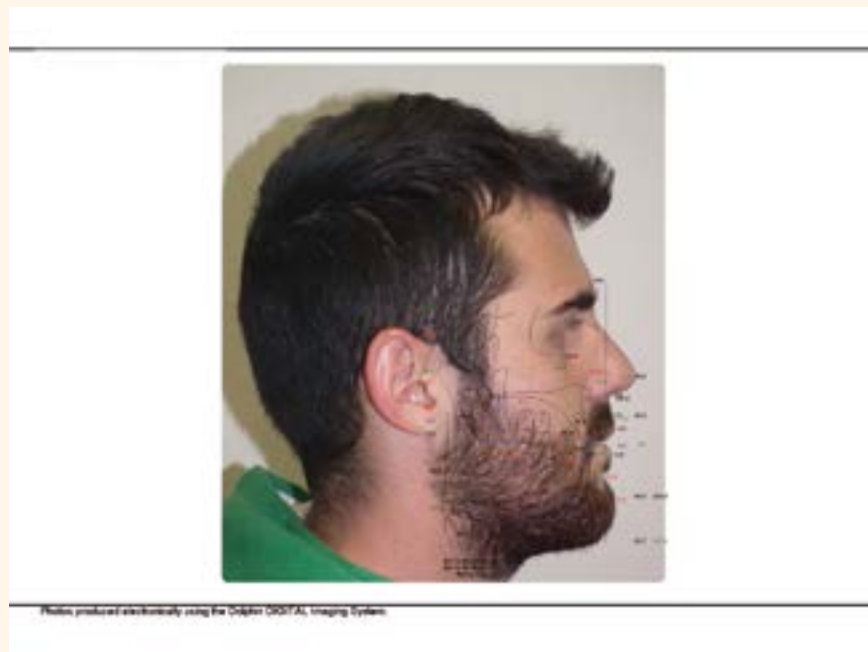

Figura 19.

fijación de los fragmentos mandibulares, fijación que fue realizada mediante una miniplaca de osteosíntesis con cuatro tornillos (fig. 12, 13).

Una vez finalizadas las osteotomías y osteosíntesis, se llevó a cabo el cierre de todas las incisiones, realizando una cincha nasal y un cierre en V-Y en la zona media

labial para mejorar la estética de la base nasal y la proyección del labio respectivamente. El postoperatorio cursó sin incidencias y el paciente fue dado de alta hospitalaria a los cuatro días de la intervención quirúrgica.

Los resultados posquirúrgicos fueron óptimos y ajustados a la planificación previa (fig. 14, 15).

En el segundo caso aplicamos un diagnóstico en 3D. Se trata de un paciente varón con una clase III ósea bimaxilar y patrón de crecimiento braquifacial. En el análisis intraoral encontramos una mordida cruzada anterior de -2mm en relación céntrica, mordida cruzada bilateral posterior, incisivos superiores con gran vestibuloversión y periodonto fino (fig. 16, 17).

En el tratamiento ortodóncico prequirúrgico se realizaron extraccio-

nes del 14, 24, 35 y 45, con aparatología fija de ranura 0,22" de autoligado. Los movimientos quirúrgicos propuestos fueron: un lefort de avance maxilar de 5 mm y una retrusión mandibular de 2mm con cierre anterior de la sobremordida.

En este segundo caso el procedimiento quirúrgico fue llevado a cabo según lo descrito en el caso anterior, si bien no fue necesaria la impactación posterior del maxilar ni la segmentación del mismo.

En esta ocasión los resultados posquirúrgicos se ajustaron también al plant de tratamiento previo (fig. 18, 19).

Independientemente del tipo de diagnóstico en 2D o en 3D, las férulas quirúrgicas realizadas ajustaron al detalle en la cirugía, sin problemas de oclusión. Ambos casos se encuentran actualmente en la fase de terminación y detallado, obteniendo una estética correcta y una óptima oclusión.

La planificación de nuestros tratamientos en 3D son una gran ven-

taja, ya que nos proporcionan un ahorro de tiempo, permite realizar múltiples predicciones quirúrgicas y confeccionar las férulas de manera directa a partir de la opción elegida también con impresoras 3D, con resultados predecibles y eficientes, pero no debemos olvidar que los métodos en 2D han sido la base para el escenario digital que nos proporciona la tomografía computarizada.

BIBLIOGRAFÍA

Cevidanes LH, Styner MA, Proffit WR. Image analysis and superimposition of 3-dimensional cone-beam computed tomography models. *Am J Orthod Dentofacial Orthop* 2006;129:611-8.

Dirksen D, Diederichs S, Runte C, von Bally G, Bollmann F. Three-dimensional acquisition and visualization of dental arch features from optically digitized models. *J Orofac Orthop* 1999;60:152-9.

Guijarro-Martinez R, Swennen GR. Cone-beam computerized tomography imaging and analysis of the upper airway: a systematic review of the literature. *Int J Oral Maxillofac Surg* 2011;40:1227-37.

Swennen GRJ, Mollemans W and Schutyser F. Three-Dimensional Treatment Planning of Orthognathic Surgery in the Era of Virtual Imaging. *J Oral Maxillofac Surg* 2009; 67:2080-2092.

Hernández-Alfaro F, Guijarro-Martínez R. New protocol for three-dimensional surgical planning and CAD/CAM splint generation in orthognathic surgery: an in vitro and in vivo study. *Int. J. Oral Maxillofac. Surg.* 2013; 42:1547-1556.

Xia JJ., Gateno J, and Teichgraeber JF. New Clinical Protocol to Evaluate Craniomaxillofacial Deformity and Plan Surgical Correction. *J Oral Maxillofac Surg* 2009; 67:2093-2106.

Joanneke M. Plooiy cols. Digital three-dimensional image fusion processes for planning and evaluating orthodontics and orthognathic surgery: A systematic review. *Int. J. Oral Maxillofac. Surg.* 2011; 40: 341-352.

Rustemeyer J et al. The accuracy of two-dimensional planning for routine orthognathic surgery. *British Journal of Oral and Maxillofacial Surgery* 2010; 48: 271-275.

Loh S, Heng JK, Ward-Booth P, Winchester F, McDonald F. A radiographic analysis of computer prediction in conjunction with orthognathic surgery. *Int J Oral Maxillofac Surg* 2001;30:259-63.

Quevedo LA, Ruiz JV, and Quevedo CA. Using a Clinical Protocol for Orthognathic Surgery and Assessing a 3-Dimensional Virtual Approach: Current Therapy. *J Oral Maxillofac Surg* 2011; 69:623-637.

Stokbro K, Aagaard E, Torkov P, Bell RB, Thygesen T. Virtual Surgical Planning in Orthognathic Surgery. *Int. J. Oral Maxillofac. Surg.* 2014; 43: 957-965

Swennen GRJ, Mommaerts MY, Abeloos J, et al. A cone-beam CT based technique to augment the 3D virtual skull model with a detailed dental surface. *Int J Oral Maxillofac Surg* 38:48, 2009

Bell WH, Finn RA, Buschang PH: Accelerated Orthognathic Surgery and Increased Orthodontic Efficiency. *A Paradigm Shift. J Oral Maxillofac Surg* 2009; 67:2043-2044.

Xia J, Wang D, Samman N, et al. Computer-assisted three-dimensional planning and simulation: 3D color facial model generation. *Int J Oral Maxillofac Surg* 29:2, 2000.

Tribune CME

6 Months Clinical Masters™ Program in Aesthetic and Restorative Dentistry
Dubai Session, 12-15 November 2014

Clinical Masters
IN AESTHETIC AND RESTORATIVE DENTISTRY
2014

On location session, **hands on** + online learning and mentoring

Learn from the Masters of Aesthetic and Restorative Dentistry:



Prof. Angelo Pulgiano



Prof. Francesco Mangano

Topics

- Anterior Composite Restorations Demystifying Anteriors
- Posterior Direct Restorations
- Conservative Indirect Esthetic Restorations

Registration information:

12-15 November 2014
a total of 4 days of intensive live training in Dubai (UAE)

Curriculum fee: € 3,450
(you can decide at any time to complete the entire Clinical Masters Program and take the remaining sessions)

[Details on www.TribuneCME.com](http://www.TribuneCME.com)

contact us at tel.: +49 341 48474 302
email: request@tribunecme.com

Collaborate on your cases

add several hours of practice with leading 3D live seminars

University of the Pacific

you will receive a certificate from the University of the Pacific

Latest iPad with courses

all courses available on iPad (downloaded with course on demand content)

50 ADA CERP
C.E. CREDITS

ADA CERP® Continuing Education Recognition Program
 © 2014 Tribune CME LLC, an ADA CERP provider. ADA CERP is a service of the American Dental Association®. All rights reserved.

Malformaciones en los premolares ocasionadas por lesiones de caries en los molares temporales

Por Padilla Miranda Miriam*, Cuesta Zuccarelli Luciana*, Barbería Leache Elena**

INTRODUCCIÓN

La hipoplasia de Turner se define como un defecto localizado que cursa con hipoplasia y/o hipocalcificación de la superficie del esmalte. Afecta exclusivamente a los dientes permanentes y fue descrita originariamente por Busch y Wellover en 1855, sin embargo, el término actualmente conocido como “dientes de Turner” no es acuñado hasta el año 1905 por el mismo autor que lleva su nombre¹. La prevalencia de esta patología suele ser variable, no obstante, se ha demostrado que cursa con una mayor frecuencia en niños con un nivel socioeconómico más bajo, no existiendo diferencias significativas entre ambos sexos².

ETIOPATOGENIA

Son escasos los estudios epidemiológicos que confirman la relación existente entre defectos del desarrollo en la dentición permanente y caries no tratadas durante la etapa de la dentición infantil. Se ha demostrado que la probabilidad de que estos defectos aparezcan es mayor cuanto mayor sea el tamaño de la lesión de caries y mayor sea su tiempo de evolución^{3,4}.

Para entender de manera adecuada el mecanismo etiopatogénico de esta patología hay que tener en cuenta dos factores anatómicos fundamentales. Por un lado, la estrecha relación anatómica existente entre la raíz del diente temporal y el germin permanente en desarrollo, y

por otro, la presencia de multitud de conductos accesorios localizados en la región de la furca de los molares temporales lo que facilita que la infección se difunda ampliamente por el hueso adyacente y afecte a las yemas de los dientes permanentes, durante su estadio de erupción prefuncional (Fig. 1a)^{1,5}.

La periodontitis apical supurativa crónica o aguda genera un proceso inflamatorio el cual destruye el hueso de la zona periapical adyacente, favoreciendo la difusión de la infección hacia la periferia del órgano del esmalte, lo que provoca la destrucción del epitelio adherido y la exposición del germin a los efectos de la inflamación y del tejido de granulación (Fig. 1b, c)⁴. Este hecho ha sido confirmado a través de estudios experimentales realizados en animales y estudios llevados a cabo por investigadores en autopsias humanas⁵. Se han descrito otras causas locales que pueden dar lugar a la formación de un diente de Turner. Fundamentalmente lesiones traumáticas en la dentición temporal, la presencia de fragmentos radiculares retenidos con focos infecciosos presentes (Fig. 2a-c), la extracción traumática de dientes anquilosados y fracasos de tratamientos pulpares durante el desarrollo temprano de la corona (Fig. 3a)^{6,7}.

CUADRO CLÍNICO

La clínica más frecuente es evidenciar premolares con lesiones, en la

corona, redondeadas o irregulares de tipo hipoplásico, rugosas o con punteado y de coloración blanquecina u amarillento pardo, cuya extensión dependerá de la severidad y extensión de la infección periapical y el estadio de desarrollo del germin permanente en el momento de la agresión (Fig. 3b). En este sentido, también se han descrito lesiones de mayor severidad como la dilaceración y/o duplicación coronaria, la dilaceración y/o duplicación radicular (Fig. 4a), malformaciones del germin u odontomas, la detención total o parcial de la formación radicular, e incluso, un secuestro severo del germin permanente en desarrollo⁸. Esta patología generalmente suele cursar con un solo diente afectado, pero en casos en los que la infección es más amplia o en casos de múltiples abscesos, también puede alterarse el esmalte de múltiples dientes. La localización más frecuente es en premolares, sin embargo, estas lesiones también pueden presentarse en dientes anteriores siendo la localización más frecuente la superficie vestibular⁹.

Estos dientes estructuralmente defectuosos no sólo son débiles sino que además proporcionan un área favorable para la colonización bacteriana. Otros problemas clínicos, que pueden estar asociados, son la presencia de sensibilidad aumentada frente a estímulos térmicos y mecánicos, una mayor susceptibilidad a la caries y una estética desfavorable



Dra. Miriam Padilla Miranda

* Profesora del Máster de Odontopediatría. Facultad de Odontología. Universidad Complutense de Madrid.

** Directora del Máster de Odontopediatría. Facultad de Odontología. Universidad Complutense de Madrid.

(Fig. 4b)^{10,11}. Autores como Matsuyama (1968) describen la presencia de cambios de la posición del germin permanente con la consecuente desviación de la vía de erupción normal, dando lugar a problemas eruptivos y maloclusión⁴.

DIAGNÓSTICO

El diagnóstico de las lesiones será frecuentemente clínico cuando el diente permanente ha realizado la emergencia clínica. Sin embargo una exploración detallada apoyada en un diagnóstico radiográfico permitirá la detección precoz de las alteraciones más severas y ayudará a determinar la intervención clínica

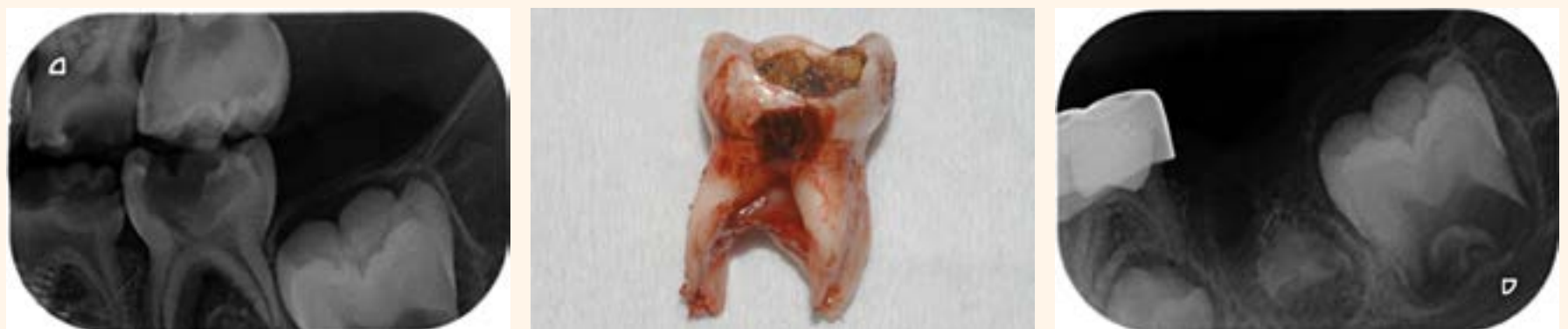

Figura 1. Lesión de caries extensa, con evidencia de foco infeccioso en 7.5 en íntima relación con el germin del premolar en desarrollo (a). En el molar extraído se aprecia el tejido de granulación en área interradicular de 7.5 (b) y, en la radiografía periapical (c) se observa la alteración en la formación de la corona del premolar.

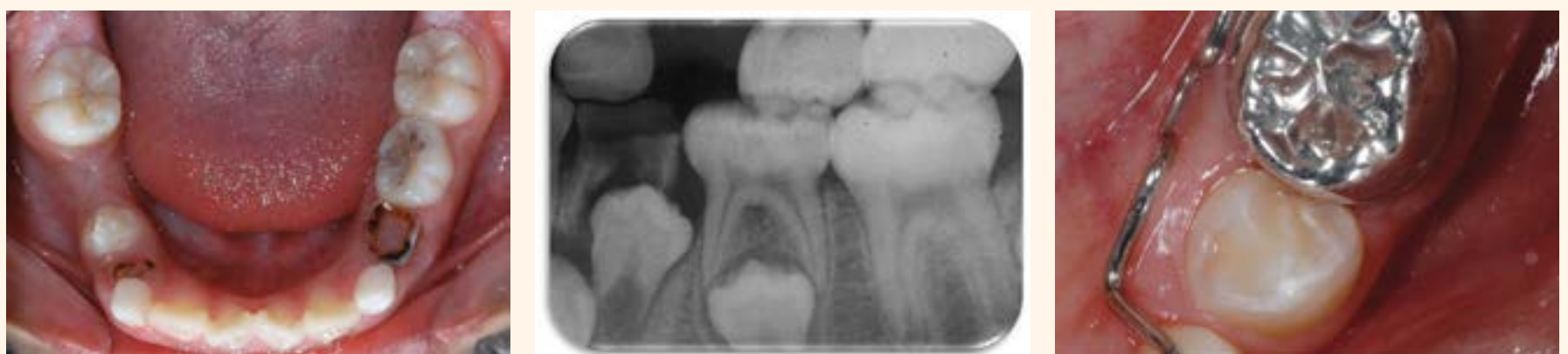

Figura 2. En la fotografía intraoral (a) puede observarse la alteración del premolar derecho desarrollado en un ambiente infeccioso donde aún pueden observarse los restos radiculares de 74 y 84. En la radiografía del lado izquierdo (b) ya puede apreciarse la alteración en la formación del premolar. Tras la erupción, se evidencia la lesión hipoplásica en la corona de 34 (c).

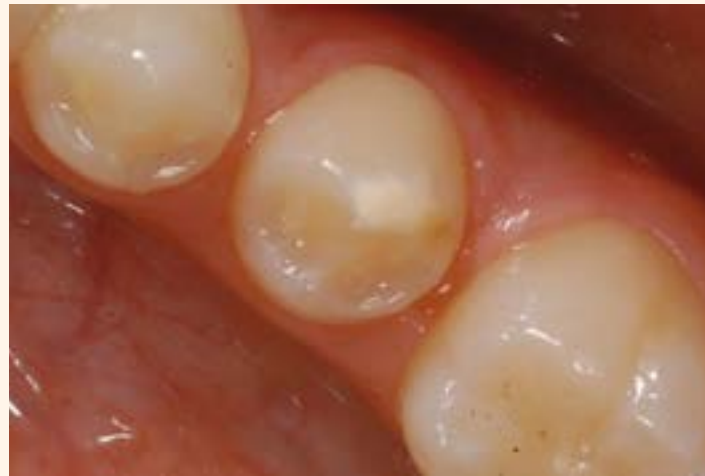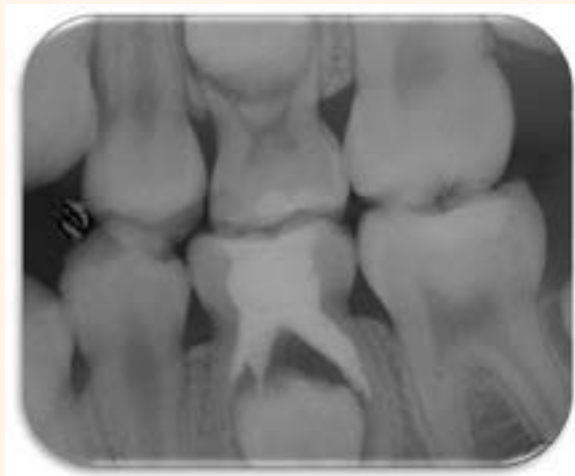


Figura 3. En la radiografía (a) se aprecia la lesión infecciosa, en la zona de la furca. Más tarde, es visible la lesión de tipo hipoplásico en el premolar subyacente (b).

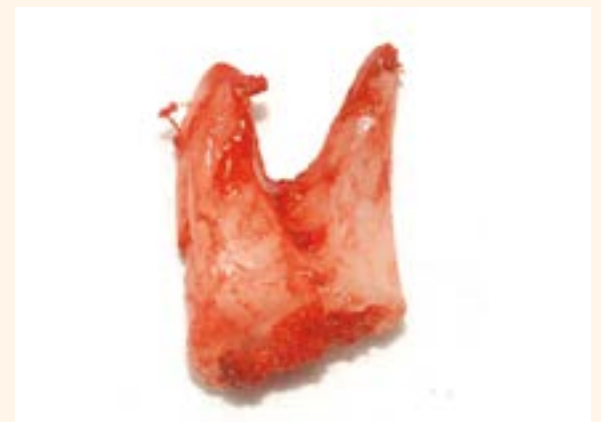
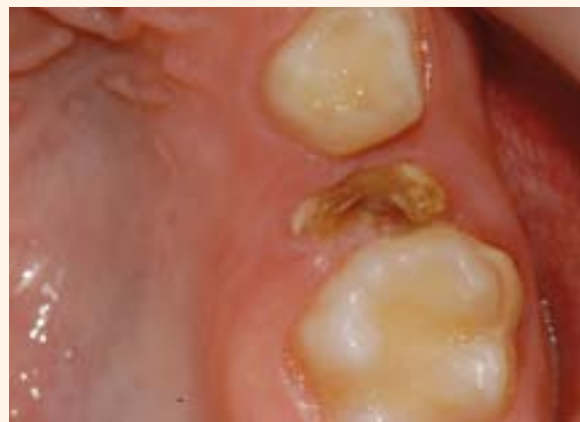
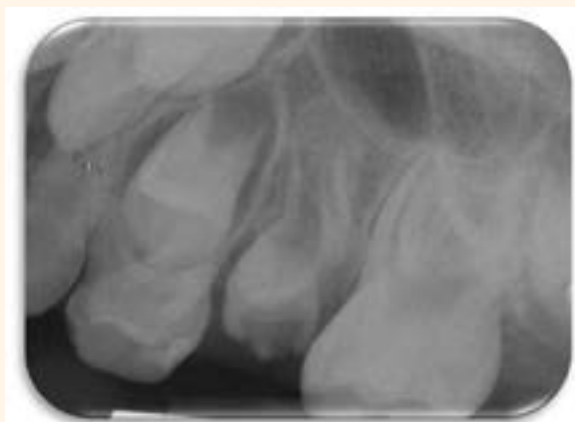Figura 4. Severa malformación del premolar superior (a-b) tras una infección mantenida en el molar temporal. Una vez extraído (c) se confirma la severidad.

más apropiada dirigida a minimizar el posible daño hacia la pulpa y la dentina¹². El diagnóstico diferencial incluirá las alteraciones sistémicas, que pueden causar alteraciones estructurales, y otras alteraciones de origen local como la fluorosis dental, historia previa de irradiación, una maxilitis neonatal aguda o antecedentes de cirugía reparadora en pacientes fisurados u otros⁵. Será imprescindible la realización de una historia familiar detallada, estudiar la distribución de la alteración e identificar el agente causal.

TRATAMIENTO

El tratamiento puede abordarse en dos momentos diferentes del desarrollo del niño realizando un tratamiento preventivo o un tratamiento curativo. Sanitariamente el mejor tratamiento es el preventivo evitando las lesiones de caries en los molares temporales. Actualmente no se discute, en el ámbito científico, que los dientes temporales deben estar sanos y realizar todas las funciones previstas por la naturaleza¹⁵. Los profesionales de la salud deben tener muy presente que la caries es un proceso infeccioso por tanto el objetivo es eliminar la infección tan pronto como sea posible¹⁴. La educación de los padres requiere que se les explique el carácter infeccioso de las lesiones de caries, el riesgo de generarse nuevas lesiones, detalladamente la importancia de la salud de los dientes temporales, así como las razones por las que deben recibir tratamiento y, posteriormente, conservarse sanos¹⁵.

Si las lesiones ya han ocurrido, el tratamiento del diente permanen-

te afectado dependerá de variables como el grado de severidad de la lesión, la presencia o no de caries, la cooperación y edad del niño, la viabilidad de la restauración, la edad dental o inmadurez del diente afecto, las relaciones oclusales y la colaboración de los padres en el futuro. El material compuesto es el material restaurador de elección en dientes permanentes anteriores que presenten defectos hipoplásicos leves de la corona, al igual que en premolares. El tratamiento protésico, a largo plazo, estará indicado en casos de grandes destrucciones de la corona dentaria o en alteraciones estéticas muy severas. Si la destrucción es importante y la viabilidad de la restauración dudosa y existe afectación pulpar en un diente inmaduro, conviene tomar en consideración si es más beneficioso para el niño la conservación o la extracción del premolar (Fig. 4c).

Además deberá instaurarse un tratamiento preventivo temprano que incluya la monitorización de la erupción del diente permanente y la aplicación de técnicas de remineralización y desensibilización, con aplicación de flúor tópico profesional cada 6 ó 3 meses.

CONCLUSIONES

La prevención y el tratamiento temprano de la caries en la dentición temporal son decisivos para evitar la aparición de alteraciones estructurales en el germen permanente subyacente.

Debido a la elevada frecuencia de esta patología, es importante concienciar a pediatras, odontólogos y padres sobre la importancia de la

realización de revisiones periódicas para su detección temprana.

BIBLIOGRAFÍA

1. Enfermedades adquiridas y del desarrollo de los dientes. En: McDonald RE, Avery DR. Odontología Pediátrica y del adolescente. 6ª ed. Madrid: Harcourt Brace; 1998.
2. Robles MJ, Ruiz M, Bravo Pérez M, González E, Peñalver MA. Prevalence of enamel defects in primary and permanent teeth in a group of schoolchildren from Granada (Spain). Med Oral Patol Oral Cir Bucal. 2012.
3. Lo E, Zheng CG, King NM. Relationship between the presence of demarcated opacities and hypoplasia in permanent teeth and caries in their primary predecessors. Caries Res. 2005; 37(6): 456-461.
4. Matsumiya S. Experimental pathological study on the effect of treatment of infected root canals in the deciduous tooth on growth of the permanent tooth germ. Int Dent J. 1968; 18(3): 546-559.
5. Broadbent JM, Thomson WM, Williams SM. Does caries in primary teeth predict enamel defects in permanent teeth? A longitudinal study. J Dent Res. 2005; 84(3): 260-264.
6. Niswander JD, Sujaku C. Relationship of enamel defects of permanent teeth to retention of deciduous tooth fragments. J Dent Res. 1962; 41(4): 808-814.
7. Kirshenblatt S, Kulkarni GV. Complications of surgical extraction of ankylosed primary

teeth and distal shoe space maintainers. J Dent Child. 2011; 78(1): 57-61.

8. García Barbero AE. Anomalías del desarrollo que afectan a tejidos específicos. En: García Barbero J. Patología y terapéutica dental. 1ª ed. Madrid: Editorial Síntesis; 1997.
9. Geetha Priya PR, John JB, Elango I. Turner's hypoplasia and non-vitality: A case report of sequelae in permanent tooth. Contemp Clin Dent. 2010; 1(4): 251-254.
10. Golpaygani MV, Mehrdad K, Mehrdad A, Ansari G. An evaluation of the rate of dental caries among hypoplastic and normal teeth: A case control study. Res J Biol Sci. 2009; 4(4): 537-541.
11. Montero MJ, Douglass JM, Mathieu GM. Prevalence of dental caries and enamel defects in Connecticut head start children. Pediatr Dent. 2003; 25(3): 235-239.
12. Canano Séllos M, Bader Sab TB, de Souza Chagas M, Campos V. Circular enamel hypoplasia in permanent maxillary incisors subsequent to trauma to their predecessors: A 10 year follow up case report. Brazilian Journal of Dental Traumatology. 2009; 1 (2): 51-53.
13. Barbería Leache E. La dentición temporal, ¿el "capricho" de la naturaleza? Gaceta Dental. 2009; 208: 102-115.
14. Barbería Leache E. Atlas de Odontología Infantil para Pediatras y Odontólogos. 2ª ed. Madrid: Editorial Médica Ripano; 2014.

Rugosidad, limpieza y preparación

Por Dr. Hans H. Sellmann (Alemania)

Para un experto, el chorro de arena es el método de elección para la limpieza y rugosidad de superficies dentales. Conocida desde hace tiempo por los técnicos dentales, no es probable que haya ningún laboratorio en el mundo sin un chorro de arena que se utiliza para la eliminación de residuos de materiales de inversión o la porosa capa superior, no homogénea.

Sin embargo, los dentistas utilizan métodos más sutiles para trabajar y objetos más finos. A pesar de que el chorro de arena no tiene efecto en los tejidos blandos, hay sustancias más duras que nosotros como médicos tenemos que trabajar. Para aquellos, las mini arenadoras ofrecen una opción de tratamiento adecuada en la práctica odontológica.

He estado buscando medios y métodos para hacer que el proceso de cementación de reconstrucciones sea mucho más seguro. O, por decirlo en otras palabras, yo simplemente quería evitar la decementación. Cada dentista es consciente de la complicada situación cuando una corona o un implante se afloja. La sustitución puede ser una molestia, no sólo debido a la tarifa de tratamiento, sino también la insatisfacción del paciente. Y lo que afecta a las coronas singulares es aún más grave en los puentes y pilares. En es-

tos casos, Airsonic® está mostrando claramente su fuerza.

COLOCACIÓN DE CORONAS PROVISIONALES

No sé cómo lo hace, pero me puse mis coronas, puentes y accesorios telescópicos «soft remaining». Con este método creo que estoy en buenas manos, ya que hace poco leí que la cementación inmediata sin dejar que la corona se ajuste, posiblemente, pueda producir quejas y reclamaciones entre los pacientes.

Conocí la mini arenadora Airsonic® a través de un folleto de Hager y Werken, una empresa dental de Duisburg, Alemania. Aunque los dispositivos similares están disponibles por otros fabricantes, el precio favorable del Airsonic® era inmejorable. Hay un adaptador apropiado para todas las unidades. Por lo tanto, sólo dos pasos eran necesarios para mi acoplamiento de turbina Kavo. Un clic y llenado con un poco de polvo de streaming, el dispositivo estaba listo para utilizar. Los resultados lo demostraron convincentemente desde el primer uso. En cuestión de segundos, la parte interior de la corona, que iba a ser cementada, estaba completamente limpia.

La pregunta sigue siendo ¿por qué el chorro de arena con la Airsonic® de Hager y Werken mejora la adheren-

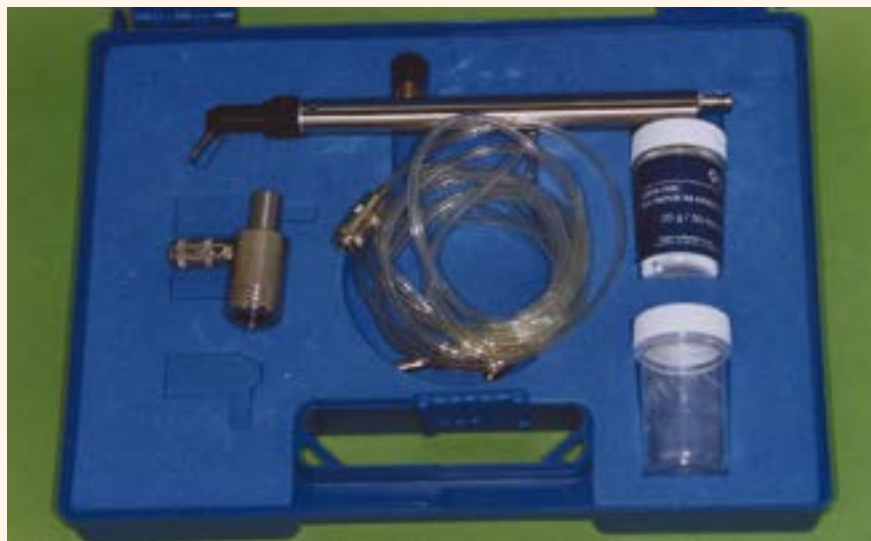

Figura 1. Imagen de los componentes como la manguera de conexión, voladura contenedor de polvo, así como acoplamiento y adaptadores opcionales que se incluyen en la entrega.



Figura 2. Para cada conexión de la turbina (también para la conexión de aire en laboratorios dentales), hay un acoplamiento de adaptador de montaje.

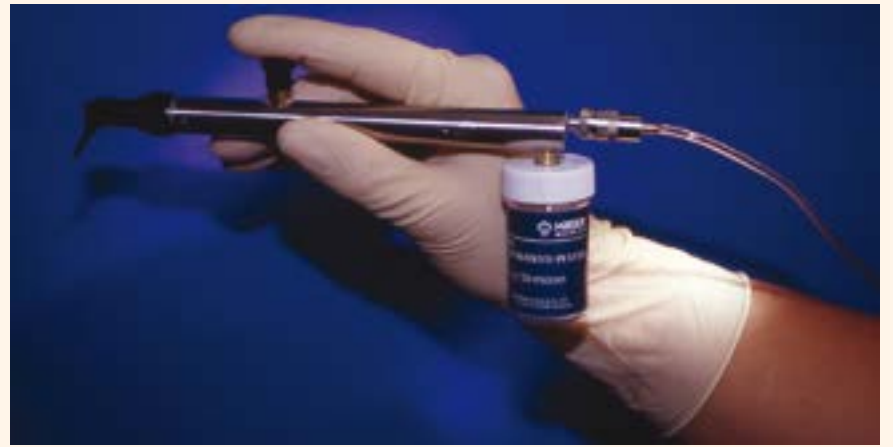

Figura 3. La turbina de arena se acopla cómodamente en la mano.



Figura 4. Antes de la cementación de un poste dental, la superficie se limpia con el Airsonic®.



GapSeal®

Sellado de cavidades en los implantes

- ✓ Señala las ranuras y cavidades en los implantes
- ✓ Evita de forma permanente el paso de microbios en las cavidades y una colonización del tejido perimplantar
- ✓ Elimina así la causa principal de la perimplantitis

www.hagerwerken.de

Contacto: Severine Sanchez
Email: s.sanchez@hagerwerken.de
Tel. 687 381 020 · Fax 935 457 141



Videos