

## Новости

**Употребление молока после завтрака предотвращает резкое снижение уровня pH в полости рта**

Dental Tribune International

**Чикаго, Иллинойс, США:** частое употребление пищи и напитков, содержащих сахар, приводит к воздействию кислот на эмаль зубов и препятствует стабилизации уровня pH в полости рта. Теперь исследователи из США установили, что определенные сочетания продуктов и напитков влияют на кислотность зубного налета. В частности, они обнаружили, что молоко уменьшает резкое падение водородного показателя полости рта после употребления сладких хлопьев на завтрак.

В рамках исследования 20 взрослых участников употребляли продукты в разных сочетаниях. Первая группа получала только 20 г сухих сладких кукурузных хлопьев. Вторая, третья и четвертая группы после употребления такого же количества хлопьев выпивали, соответственно, по 50 мл цельного молока, 50 мл натурального яблочного сока или 50 мл негазированной воды. Ис-



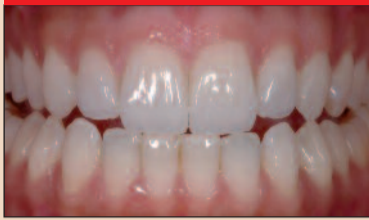Молоко стабилизирует уровень pH в полости рта и способно предотвращать кариес, который может возникнуть из-за низкого водородного показателя (Фото: Ambrophoto/Shutterstock).

следователи измеряли уровень pH в полости рта, чтобы определить эффективность разных сочетаний продуктов с точки зрения снижения его кислотности. В то время как в группах, получавших только хлопья, хлопья с соком и хлопья с водой, водородный показатель был относительно низким (5,83; 5,83 и 6,02 соответственно), группа, запивавшая хлопья молоком, продемонстрировала значительно более высокий показатель pH в полости рта – 6,48.

Исследователи пришли к выводу, что употребление молока после сладких хлопьев значительно уменьшает резкое падение водородного показателя, возникающее под воздействием сахара. «Обсуждая с пациентами кариесогенность блюд и напитков, стоматологам и другим медицинским работникам следует подчеркивать, что очередность потребления сладких и несладких продуктов является важным фактором и может воздействовать на здоровье полости рта», – говорят исследователи.

Исследование The Effects of Beverages on Plaque Acidogenicity After a Sugary Challenge («Влияние напитков на кислотность бактериального зубного налета после употребления сахара») было проведено в Иллинойском университете в Чикаго и опубликовано в июльском выпуске Journal of the American Dental Association.

## Эстетическая стоматология



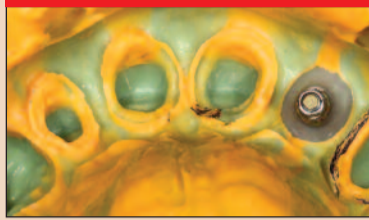
**«Сама по себе эстетическая стоматология ничего не значит».**

**Интервью с доктором Паскалем Мане**

Успех эстетического вмешательства зависит от биологии, функциональности и механики; эстетическая стоматология не может существовать в отрыве от других дисциплин.

стр. 4

## Тенденции и практика

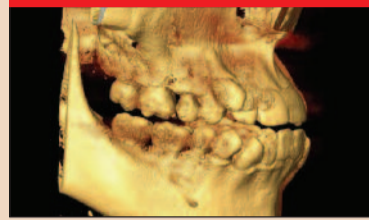


**Как справиться с «неуправляемой» бороздой, используя только базовые методы работы с мягкими тканями и слепочный материал Aquasil Ultra Smart Wetting®**

Несмотря на разногласия во мнениях, вполне возможно, большинство стоматологов согласится с тем, что искусство снятия слепков является, пожалуй, одним из важнейших этапов успешной работы специалиста по реставрационной стоматологии.

стр. 8

## Клиническая практика



**Клинический опыт применения декскетопрофена трометамола в стоматологической практике**

По данным Всемирной организации здравоохранения, около 20% населения земного шара регулярно принимают нестероидные противовоспалительные препараты, что свидетельствует о востребованности этой группы лекарств в разных областях медицины.

стр. 22

## События



**IX Межвузовская региональная конференция молодых ученых**

С 30 января по 2 февраля 2014 г. в Ростове Великом прошла IX Межвузовская региональная конференция молодых ученых. Организаторами конференции стали ГБОУ ВПО МГМСУ им. А.И.Евдокимова, ГБОУ ВПО Первый МГМУ им. И.М.Сеченова и ГБОУ ВПО Нижегородская государственная медицинская академия.

стр. 35

## Повторное эндодонтическое лечение: успех со второго раза

**Бретт Джилберт, США**

Согласно предыдущим исследованиям доля успешных результатов эндодонтического лечения составляет 92% [1]. Тем не менее, поскольку методология исследований меняется в направлении большей доказательности, клиницистам при оценке ожидаемых результатов лечения следует опираться на современные данные. Наиболее полную и точную ин-

формацию о результатах эндодонтического лечения дает метаанализ литературы.

Метаанализ, проведенный в 2007 г. Ng и соавт., представляет собой тщательный обзор данных о доле успешных результатов эндодонтического лечения, содержащихся в разных классических исследованиях. Согласно этому метаанализу взвешен-

ная суммарная доля успешных результатов при наблюдении в течение как минимум 1 года составляет от 68 до 85% [2]. Этот обзор основан на строжайших критериях заживления и содержит данные множества исследований, проведенных до внедрения в клиническую практику хирургических микроскопов и другого современного инструментария.

показал, что в первом случае доля успешных результатов через 4–6 лет составляет 83%, тогда как при хирургическом повторном лечении она равна 71,8% [4].

Наличие апикального периодонтита является одним из факторов, снижающих долю успешных результатов. В отсутствие этого заболевания доля успешных результатов как

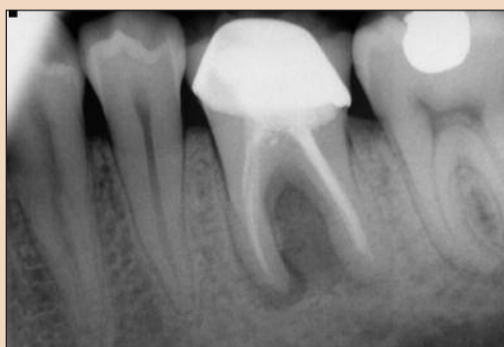

Рис. 1, а. Исходная рентгенограмма.

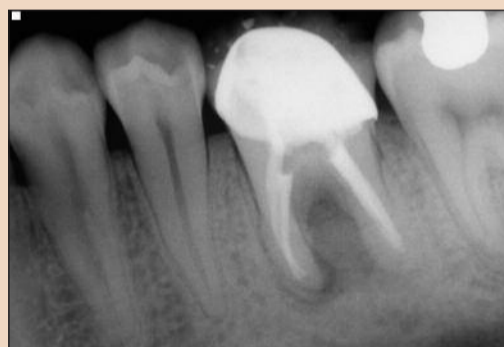

Рис. 1, б. Послеоперационная рентгенограмма.

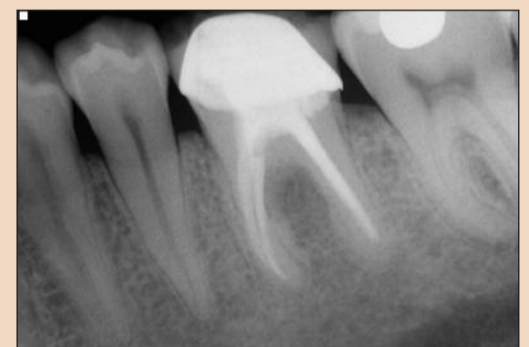

Рис. 1, в. Рентгенограмма, сделанная через 12 мес после повторного лечения (терапию провел доктор Бретт Джилберт).

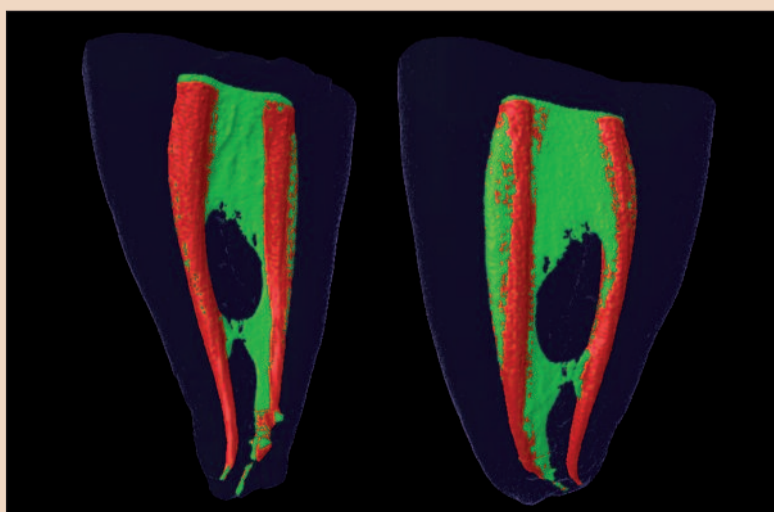


Рис. 2. Изображение исходного объема пульпарной ткани (зеленый цвет) и препарированных участков (красный цвет) демонстрирует сложность анатомии системы корневых каналов (любезно предоставлено сайтом <http://rootcanalanatomy.blogspot.com>).

При повторном эндодонтическом лечении клиницист сталкивается с существенными проблемами, которые необходимо решить для того, чтобы обеспечить полное заживление пораженного зуба. К счастью, современные инструменты и методы дают нам возможность надлежащим образом дезинфицировать систему корневых каналов после неудачного первичного лечения.

Согласно исследованиям доля успешных результатов повторного эндодонтического лечения составляет 80%. Такие результаты были достигнуты на III и IV фазах Торонтского исследования, через 4–6 лет после консервативного повторного лечения корневых каналов [3]. Систематический обзор Togabinejad и соавт., посвященный сравнению консервативного и хирургического повторного эндодонтического лечения,

первичного, так и повторного эндодонтического лечения через 10 лет составляет от 92 до 98%. При наличии апикального периодонтита до лечения и при том же сроке наблюдения доля успешных результатов снижается до 74–86% [5]. Таким образом, очевидно, что заживление корневых каналов обеспечивается благодаря повторному эндодонтическому лечению, позволяющему сохранить естественные зубы пациента (рис. 1, а–в). Хотя альтернативный вариант лечения с установкой имплантата является эффективным методом замещения утраченных зубов, первейшей задачей стоматологов должно оставаться сохранение как можно большего числа естественных зубов наших пациентов.

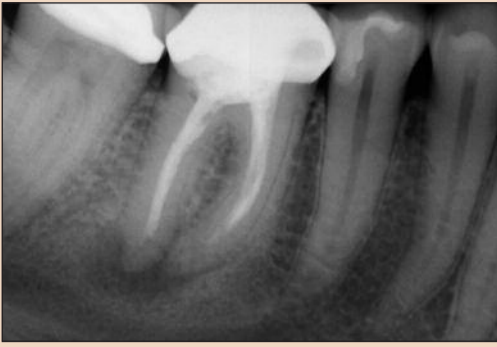

Рис. 3, а. Исходная рентгенограмма.

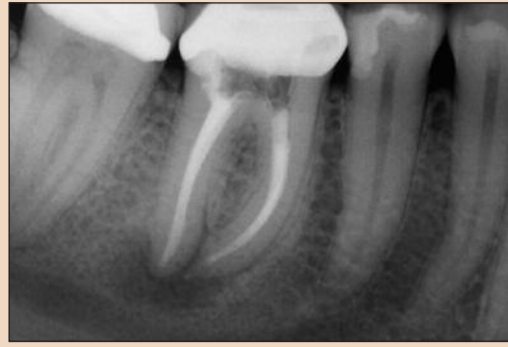

Рис. 3, б. Послеоперационная рентгенограмма.

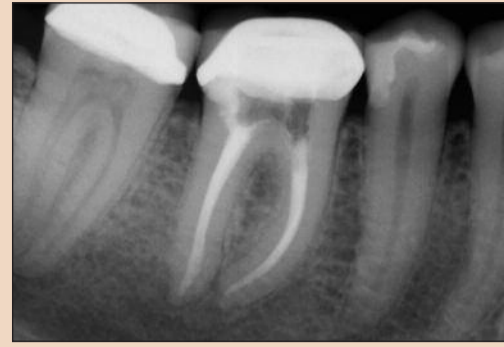

Рис. 3, в. Рентгенограмма, сделанная через 13 мес после повторного лечения (терапию провел доктор Бретт Джилберт).

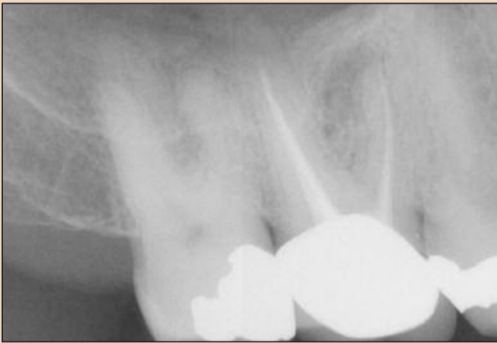

Рис. 4, а. Зуб 16 с очагом разрежения в области апекса мезиально-щечного корня.

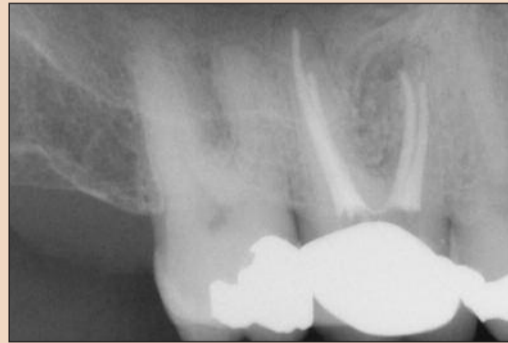


Рис. 4, б. Послеоперационная рентгенограмма, демонстрирующая лечение канала MB2 и повторное лечение каналов DV и P на надлежащую рабочую длину (терапию провел доктор Бретт Джилберт).

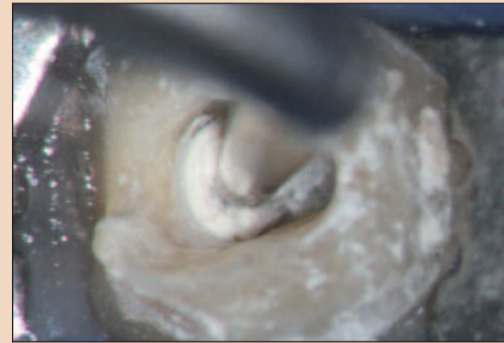


Рис. 5. Формирование эндодонтического доступа с помощью ультразвуковой насадки обеспечивает отличный обзор (снимок любезно предоставлен доктором Scott Bentkover).

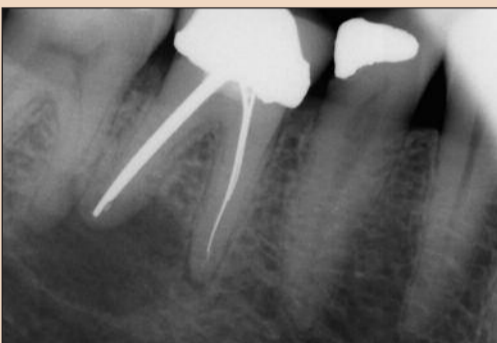

Рис. 6, а. Исходная рентгенограмма.

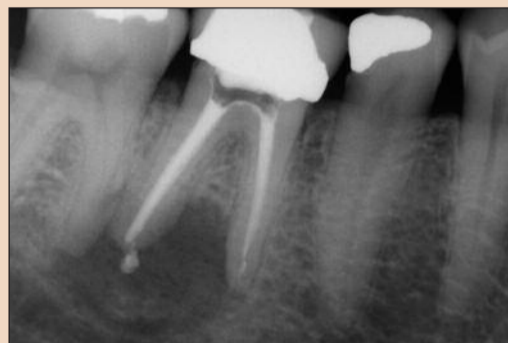

Рис. 6, б. Послеоперационная рентгенограмма.

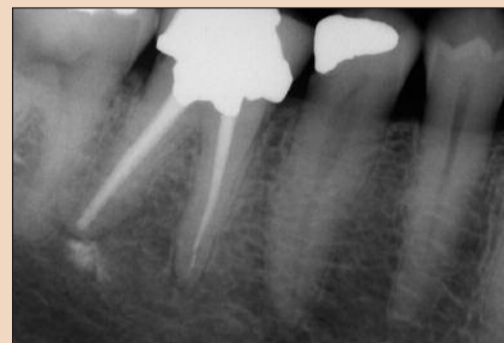

Рис. 6, в. Рентгенограмма, сделанная через 13 мес после повторного лечения.

← DT стр. 1

Эндодонтические заболевания после первичного лечения являются результатом присутствия в корневых каналах бактерий и реакции на них организма. Эти бактерии – наиболее значимый этиологический фактор подобных заболеваний; они оказываются в корневых каналах эндодонтически леченных зубов вследствие плохого очищения и об-

турации, ятрогенных проблем и несостоятельности реставраций.

Присутствие бактерий в корневых каналах является основным этиологическим фактором эндодонтических заболеваний после первичного лечения [6], и их устранение представляет главную цель повторного вмешательства. Бактерии, встречающиеся в эндодонтически леченных каналах, весьма устойчивы к методам их уничтожения. Они могут скрываться и выжи-

вать в ответвлениях, сужениях и изгибах корневых каналов, а также в дентинных канальцах [7].

На рис. 2 [8] показана сложная исходная анатомия системы корневых каналов (области зеленого цвета) и минимальный объем очищения стенок каналов в ходе препарирования (области красного цвета). Сохранившиеся области зеленого цвета представляют неочищенное пространство корневых каналов, являющееся потенциальным источником бактерий и внутриканальной инфекции. Питательной почвой, позволяющей бактериям выжить после эндодонтического лечения, могут служить не удаленные остатки дентина и биопленки, а также тканевая жидкость. Последняя, как и бактерии, может проникать в канал вследствие плохой герметизации апекса или коронковой части. Несостоятельная герметизация, присутствие бактерий и наличие питательной среды для их размножения создают идеальные условия для устойчивого воспаления и эндодонтических заболеваний [9].

Бактерии, присутствующие в канале в случае первичной инфекции, заметно отличаются от бактерий, инфицирующих эндодонтически леченный зуб. Исходная микрофлора имеет полимикробный характер и состоит из равного количества грамположительных и грамотрица-

тельных бактерий. После эндодонтического лечения канал инфицируют в основном грамположительные бактерии [10] – они способны выживать в неблагоприятных средах и устойчивы ко многим методам лечения.

Среди таких бактерий много представителей вида *Enterococcus* [11]. Например, бактерии *Enterococcus faecalis* были выделены из 27–77% пораженных корневых каналов, подвергавшихся эндодонтическому лечению [12]. Инфицирование корневого канала может быть результатом его неполного очищения или последующего проникновения бактерий из-за плохой герметизации. Попав в канал, бактерии *E. faecalis* демонстрируют множество свойств, позволяющих им противодействовать нашим попыткам уничтожить их, включая способность населять дентинные канальцы и связываться с коллагеном [13]. Эти бактерии также резистентны к гидроксиду кальция, который вводится в канал между посещениями стоматолога для уничтожения микроорганизмов и продуктов их жизнедеятельности – например, липополисахаридов [14, 15]. Устойчивость *E. faecalis* к действию гидроксида кальция является результатом способности этих бактерий выделять водород из протонного насоса. Водород связывается с гидроксиль-

ными ионами гидроксида кальция и нейтрализует его высокий водородный показатель [16].

Бактерии *E. faecalis* также способны противостоять гидроксиду кальция в составе биопленки. Матрица биопленки эффективно защищает бактерии от контакта с ирригационными растворами и медикаментозными средствами, а также обеспечивает взаимодействие бактерий, повышающее их способность к выживанию [17, 18]. Присутствие бактерий *E. faecalis* хорошо задокументировано, однако их роль в заболеваниях эндодонтически леченных каналов пока не доказана окончательно [19]. Тем не менее механизмы, способствующие их выживанию, проливают свет на устойчивость данных бактерий; наши клинические методы должны быть направлены на решение задачи их уничтожения.

Причиной инфицирования канала могут быть ятрогенные проблемы, возникающие в процессе первичного эндодонтического лечения. К таким проблемам относятся перфорации, неполное очищение и формирование каналов, их неадекватное расширение, пропущенные при лечении каналы, образование уступов, перенос каналов, чрезмерное препарирование, а также закупорка каналов дентинной стружкой или отломами инструментов. Серьезной ошибкой является и использование недостаточных объемов ирригационного раствора, например гипохлорита натрия, не говоря уже о полном отказе от ирригации.

Согласно исследованиям раствор гипохлорита натрия 6% оказывает заметное противомикробное действие и способен растворять ткани и разрушать бактериальную биопленку [20, 21]. Эти свойства данного препарата идеально подходят для удаления из корневых каналов дентинной стружки и остаточных бактерий. Использование коффердама для изоляции операционного поля является стандартом эндодонтического лечения. Отказ от коффердама может стать существенным фактором развития заболевания после лечения. Приведенный ниже клинический случай демонстрирует возможность устранения недостатков первичного вмешательства и достижения успешного заживления (рис. 3, а–в).

#### Клинический случай

Несостоятельность реставрации является распространенной причиной эндодонтических заболеваний после первичного лечения. Перенос установки окончательной реставрации на более поздний срок может создать условия для проникновения бактерий в систему корневых каналов вследствие коронкового микроподтекания. Причиной инфицирования корневых каналов также может стать плохая герметизация краев коронки.

Еще одним источником бактериального заражения является кариес эндодонтически леченного зуба. Повреждение структуры зуба в результате травмы, образования трещины или перелома может создать предпосылки для проникновения бактерий в корневые каналы. Кроме того, наши пациенты несут ответственность за состояние своей полости рта и должны придерживаться эффективных методов гигиены. Плохая гигиена полости рта может свести на нет результаты даже безупречно проведенного эндодонтического лечения или реставрации.

С учетом всего сказанного методы повторного эндодонтического лечения должны быть эффективными с точки зрения уничтожения бактерий и их питательной среды. Использование операционного микроскопа и ультразвуковых инструментов позволяет клиницистам обнаруживать все имеющиеся каналы, что обуславливает полное очи-

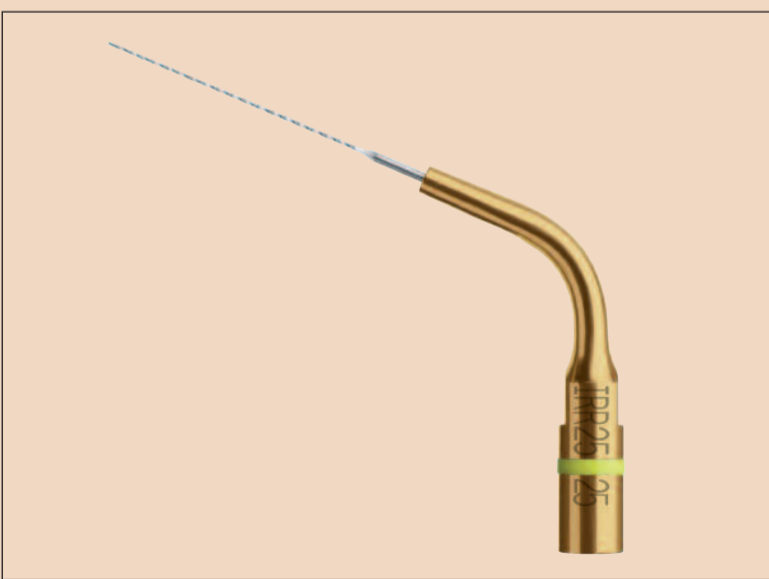


Рис. 7. Насадка IriSafe компании Satelec/Acteon.

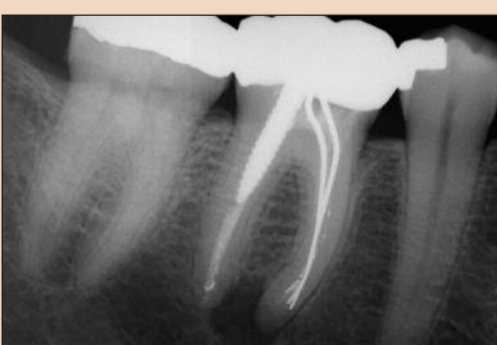

Рис. 8, а. Исходная рентгенограмма.

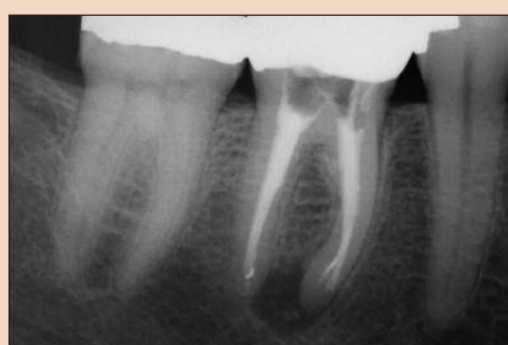


Рис. 8, б. Послеоперационная рентгенограмма.

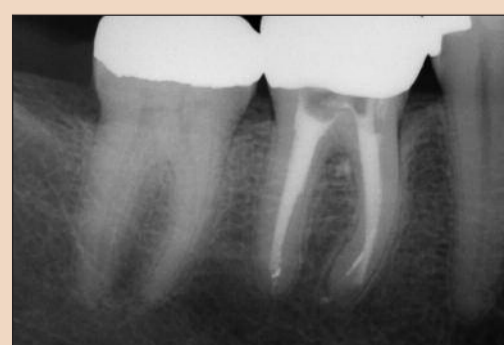

Рис. 8, в. Рентгенограмма, сделанная через 15 мес после повторного лечения (терапию провел доктор Бретт Джилберт).

щение системы. Данный клинический случай (рис. 4, а, б) связан с неполным очищением системы корневых каналов при первичном лечении: вследствие неадекватного обеспечения доступа к мезиально-щечному каналу не был локализован и очищен скрытый второй мезиально-щечный канал.

Эндодонтические ультразвуковые наконечники чрезвычайно эффективно удаляют материал культевой вкладки, пасту, обычные и серебряные штифты (рис. 5). Эти инструменты позволяют стоматологу сохранить корневую дентин, обеспечивая отличную визуализацию под микроскопом и тем самым существенно расширяя возможности повторного лечения (рис. 6, а-в). Источник тепла, например наконечник аппарата System B (Axis, Sybron Endo), эффективен при удалении гуттаперчи и композитного материала из коронковой трети канала. С помощью ручных и вращающихся файлов можно удалить obturational material и препарировать канал на рабочую длину. Современные никель-титановые вращающиеся инструменты очень гибки и устойчивы к поломке – они позволяют безопасно и эффективно расширять апикальную треть канала без изменения ее исходной морфологии, что в свою очередь создает предпосылки для эффективной ирригации всего объема сложных систем корневых каналов и в особенности апикальных третей каналов, где бактерии могут выжить и избежать уничтожения.

После того как каналы были найдены и обработаны, залогом успешного результата становится обильная ирригация. Ирригационные растворы борются с бактериями, которые необходимо уничтожить. В то время как гипохлорит натрия является мощным и проверенным противомикробным средством и эффективно растворяет ткани [22], хлоргексидин 2%, согласно исследованиям, предотвращает прикрепление бактерий *E. faecalis* к дентину [23]. Этилендиаминтетрауксусную кислоту 17% часто используют в качестве эффективного средства удаления смазанного слоя дентина [24]. Надлежащее механическое очищение и формирование каналов обеспечивает возможность обильной химической обработки всего внутриканального пространства.

Пассивная ультразвуковая ирригация дает возможность ввести раствор в пульпарную камеру и активировать его по мере продвижения к апексу. Насадка IrtiSafe (Acetop Group; рис. 7) представляет нережущий эндодонтический файл, который вводят в каждый канал и перемещают в нем вглубь и наружу 3 раза по 20 с. Согласно исследованиям пассивная ультразвуковая ирригация позволяет лучше очищать латеральные каналы на расстоянии 4,5 и 2 мм от рабочей длины, чем обычные иглы для ирригации [25]. Также было продемонстрировано, что пассивная ультразвуковая ирригация позволяет удалять дентинную стружку из апексов как прямых, так и изогнутых каналов [26]. Эти данные свидетельствуют о том, что эффективное перемещение ирригационного раствора в канале может способствовать его очищению в тех случаях, когда в процессе первичного лечения произошло изменение анатомии корневого канала.

Представленный здесь клинический случай (рис. 8, а-в) – крупный штифт в дистальном канале и перенос апекса мезиального корня – демонстрирует успешное устранение воспаления за счет надлежащей дезинфекции при повторном лечении. Он наглядно демонстрирует, что при эндодонтическом заболевании после первичного лечения показано прежде всего повторное лечение корневых каналов.

После очищения и дезинфекции необходимо с помощью правильной obturation обеспечить герметизацию внутриканального пространства. Метод вертикальной конденсации разогретой гуттаперчи или композита в сочетании с подходящим силером позволяет тщательно герметизировать очищенные и сформированные корневые каналы. Окончательная реставрация должна обеспечивать надежную герметизацию пульпарной камеры и препятствовать коронковым микроподтекам.

Современные клинические данные говорят о возможности успешного повторного эндодонтического лечения. Литература также показывает, что определенные бактерии, например *E. faecalis*, способны выживать в obturated корневых

каналах. Использование хирургического микроскопа, ультразвуковых инструментов, ирригационных растворов, вращающихся никель-титановых файлов и подходящих obturation материалов увеличивает вероятность успешного заживления после повторного лечения. В контексте нашего стремления к сохранению здоровья естественных зубов пациентов повторное эндодонтическое лечение должно быть «решением 1-й линии» в случае неудачных результатов первичного вмешательства.

□

#### От редакции

Статья впервые опубликована в журнале *Roots* №3, 2012.

Список литературы можно получить в издательстве

#### Информация об авторе

**Доктор Бретт Джилберт** (Brett Gilbert) получил степень доктора стоматологических наук и диплом эндодонтиста в Университете Мэриленда. Он является частнопрактикующим эндодонтистом в г. Найлс (штат Иллинойс, США). В настоящее время преподает на кафедре эндодонтии стоматологического факультета Университета Иллинойса в Чикаго и работает в чикагском Медицинском центре Resurrection. Доктор Джилберт является обладателем диплома Американского совета по эндодонтии и читает лекции по клинической эндодонтии в США и за рубежом.



36-й Московский  
международный  
стоматологический  
форум и выставка



# Дентал-Экспо

29 сентября - 2 октября 2014

Москва, Крокус Экспо

Проезд: м. "Мякинино"



[www.dental-expo.com](http://www.dental-expo.com)

Устроитель:  
**DENTALEXPO®**

Генеральные информационные партнеры

С.T.I.dent – спонсор выставки, эксклюзивно представляет

**Septanest®**

Стоматология  
С.Т.И.ДЕНТ

DENTAL TRIBUNE

На правах рекламы

# Новая серия средств Clàriant компании Angelus для отбеливания зубов: инновации, удобство и уверенность в результате для стоматологов и их пациентов

## Простота применения, точность дозирования и десенсибилизирующее действие

Компания Angelus, обязанная своим возникновением идее о необходимости инноваций для упрощения стоматологических процедур, представляет на 32-м Международном стоматологическом конгрессе CIOSP (Congresso Internacional de Odontologia de São Paulo) в Бразилии разработанную на основе обширных исследований и испытаний современную серию средств для отбеливания зубов, благодаря которым процедура становится проще и удобнее как для стоматологов, так и для их пациентов.

Сейчас в серию входят отбеливатели с десенсибилизирующим действием, материал для изготовления кап, защита для десен и десенсибилизирующий гель, но к концу 2014 г. компания намерена расширить линейку товаров Clàriant.

Шприцы особой конструкции, отличающиеся большим удобством для пользователя, заметно облегчают нанесение средств и делают их дозирование более точным.

Для отбеливания на дому под наблюдением стоматолога компания разработала средство Clàriant Home (перекись карбамида), выпускаемое в концентрациях 10, 16 и 22% и поставляемое в наборе для отбеливания.

В клинике же стоматологи могут использовать отбеливатель Clàriant Office (35% перекись карбамида), который обеспечивает моментальный результат уже после одного применения. Средство активируется светом, оказывает на эмаль щадящее воздействие и поставляется в шприцах особой конструкции, которая облегчает смешивание и по-

вышает эффективность нанесения средства.

Заготовки для кап Clàriant Tray увеличивают удобство отбеливания зубов на дому. Эти гибкие пластины легко превращаются в кап, которые удобны в использовании и отлично адаптируются к зубам пациента, точно повторяя их форму.

При проведении процедуры отбеливания в клинике компания Angelus рекомендует использовать средство Clàriant Dam – защиту для десен, которое полимеризуется светом, легко наносится и удаляется.

Кроме того, для более эффективной десенсибилизации можно использовать гель Clàriant D-Sense, показанный при лечении гиперчувствительности зубов, вызванной внешними раздражителями.

### О компании Angelus

Бразильская компания Angelus существует с 1994 г., базируется в г. Лондрина (штат Парана) и специализируется на товарах для терапевтической стоматологии, эндодонтии, ортопедии, биологической безопасности и детской стоматологии. В своей работе компания уделяет особое внимание научно-исследовательской работе с привлечением большого числа специалистов и пациентов. Благодаря этому компания удостоилась Национальной премии за инновации, присуждаемой Государственным агентством Бразилии по финансированию образования и исследований (FINEP). Продукция компании имеет сертификаты качества ISO, CE (Евросоюз) и FDA (США), что позволяет экспортировать ее в более чем 80 стран на

5 континентах. Но прежде всего Angelus – это компания, которая верит, что новаторство является движущей силой развития как самой фирмы, так и стоматологии и общества в целом. В конечном счете инновации служат здоровью и благополучию пациентов, в чем компания Angelus и видит свою цель. [www.angelus.ind.br](http://www.angelus.ind.br)



www.angelus.ind.br

Angelus Indústria de Produtos Odontológicos S/A  
Rua Waldir Landgraf, 101 – Lindóia  
CEP 86031-218 •  
Londrina – PR – Brasil  
+55 43 2101-3200

## «Сама по себе эстетическая стоматология ничего не значит»

Интервью с доктором Паскалем Мане, США



Доктор Паскаль Мане

Успех эстетического вмешательства зависит от биологии, функциональности и механики; эстетическая стоматология не может существовать в отрыве от других дисциплин. Во время 12-й Ежегодной научной конференции Польской академии эстетической стоматологии, проходившей в июне 2013 г. в Сопоте (Польша), журнал Cosmetic Dentistry имел возможность побеседовать с доктором Паскалем Мане (Pascal Magne) – специалистом по эстетической стоматологии, преподавателем, автором многочисленных клинических и исследовательских статей, а также хорошо известной книги «Bonded Porcelain Restorations» и адъюнкт-профессором Университета Южной Калифорнии в Лос-Анджелесе, где он занимает должность председателя Фонда Дона и Сибил Харрингтон по эстетической стоматологии, – о последних тенденциях реставрационной стоматологии.

**Cosmetic Dentistry: доктор Magne, Вы создали впечатляющую учебную программу по эстетической реставрационной стоматологии и стали в этой сфере одним из наиболее авторитетных преподавателей. Какая философия лежит в основе Вашего успеха?**

Доктор Мане: полагаю, прежде всего следует определить, что такое успех. Успех в работе, успех в жизни, личный успех? Зачастую профессиональный успех достигается за

счет жертв в личной жизни. Можно ли это называть успехом? Я верю в то, что называю «сбалансированным успехом», т.е. в успешную карьеру при сохранении наиболее важных ценностей – духовных и семейных. Кроме того, я верю в наставничество.

Своим молодым коллегам я советую найти себе одного или нескольких наставников, своего рода «стоматологических родителей». Найти такого человека непросто, но оно того стоит. Мне повезло встретить трех наставников: моего клинического преподавателя – профессора Urs Belser (Университет Женевы), наставника в исследовательской работе – профессора William Douglas (Университет Миннесоты), и учителя в зуботехнической области, которым стал мой брат Michel («университет жизни»).

Разумеется, все это было бы невозможно без моего главного наставника – Господа Иисуса Христа, и я ежедневно молюсь, чтобы Он ниспослал мне вдохновение. Одной из моих любимых библейских цитат является строка из Книги Притчей Соломоновых: «Сердце человека обдумывает свой путь, но Господь управляет шествием его» [16:9].

**– Каковы современные концепции эстетической реставрационной стоматологии? В каком направлении она развивается?**

– Сама по себе эстетическая стоматология ничего не значит: она зависит от биологии, функциональности и механики. Эстетическая стоматология – это вишенка на торте для тех, кто следует здравым принципам биомиметики. Как пишет преподаватель W. John Murray в своей книге «The Realm of Reality», «эстетика сама по себе – не более чем красивый символ духовности; эстетика без духовности – всего лишь тень без тела» [1].

Я люблю напоминать своим пациентам, что они всегда могут обрести внутреннюю красоту, красоту души, которая превыше внешней эстетики. Вместе с тем если взглянуть на вопрос с технической точки зрения, ответ заключается в биомиметическом подходе к реставрации, кото-

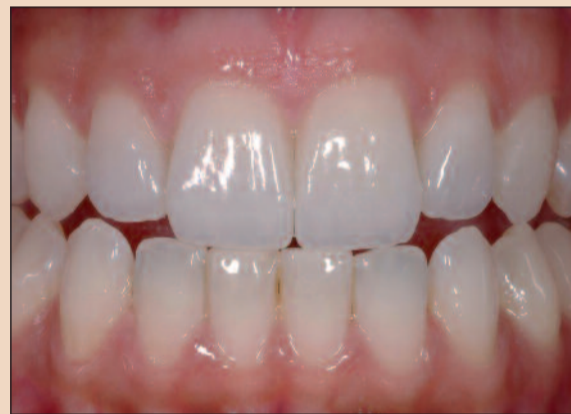

Рис. 1. Частичные адгезивные реставрации на зубах 13–23 (керамические реставрации на зубах 12–22 изготовлены Michel Magne, Oral Design Beverly Hills. Снимок любезно предоставлен European Journal of Esthetic Dentistry).

рый в свою очередь связан с адгезивной стоматологией и принципом минимальной инвазивности – т.е. с отказом от использования штифтов и коронок.

Скорее всего развитие реставрационной стоматологии пойдет по тому же пути, по которому идет развитие технологии в целом. Пользователи смартфонов поймут, о чем я говорю. Технологии и системы CAD/CAM будут применяться в реставрационной стоматологии все шире – я надеюсь, лишь как дополнительный полезный инструмент, а не как средство «обслуживания» большего числа пациентов в день.

Полагаю, что в конце концов мы перестанем использовать штифты, коронки и сплавы металлов, прекратим намеренно вторгаться в систему корневых каналов – к этому уже пришли многие стоматологи, придерживающиеся биомиметического подхода.

Я надеюсь, что технологии сделают высококачественную стоматологическую помощь доступной для большего числа пациентов и уменьшат необходимость в лечении корневых каналов и удлинении клинической коронки зуба. Сегодня я наблюдаю улучшение диагностики стоматологических проблем, связанных с питанием, и более дифференцированный подход к лечению поражений, вызванных стираемостью и эрозией. Подобные кли-

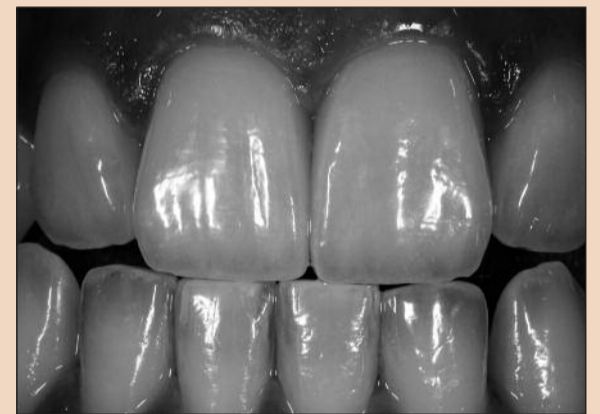

Рис. 2. Черно-белая фотография частичных адгезивных реставраций на зубах 13–23 (керамические реставрации на зубах 12–22 изготовлены Michel Magne, Oral Design Beverly Hills. Снимок любезно предоставлен European Journal of Esthetic Dentistry).

нические случаи заставляют нас искать решения, позволяющие максимально сохранять объем тканей зуба (и витальность пульпы), т.е. предполагающие реставрацию без использования штифтов и коронок. Одним словом, будущее стоматологии неразрывно связано с принципом минимальной инвазивности. Мы научимся мыслить иначе, использовать биомиметический подход, применять адгезивные материалы.

С технической точки зрения адгезивная стоматология подразумевает ряд основополагающих правил: необходимы хорошая изоляция (которая чрезвычайно важна и в идеале должна обеспечиваться с помощью коффердама) и отличное знание материалов, инструментов и методов. Все, что вы используете в своей работе, необходимо проверять с точки зрения эффективности и пользы для пациента – это так же важно, как исправность бортовых систем самолета!

Чтобы правильно выбирать материалы и инструменты, стоматологу следует изучать объективную научную литературу. Производители далеко не всегда предлагают нам лучшие товары – скорее самые удобные. Сегодня многие новые товары разрабатываются под давлением рынка: одна компания, например, формирует новое направление, а остальные начинают следовать

ему и создавать конкурирующие товары, хотя направление это не дает оптимальных результатов. Однако все определяет бизнес, мы видим это слышно и рядом.

Я бы сказал, что стоматологам нужно постоянно учиться и набираться опыта, поскольку, как мы знаем, человеческий фактор играет даже более важную роль, чем выбор материалов и методов лечения. Именно поэтому я как преподаватель стремлюсь давать своим студентам как можно больше практических занятий с использованием тех материалов и методов, которые станут их «хлебом насущным» после начала самостоятельной клинической работы. И сегодня мы больше не можем игнорировать тот факт, что таким «хлебом насущным» стала адгезивная стоматология.

**– Можно ли восстановить исходную прочность зуба? Как это сделать?**

– Конечно, да! Множество исследований, проведенных еще в начале 1980-х годов, показали, что адгезивная связь, обеспеченная в пределах одной только эмали, позволяет восстановить исходную прочность зуба. Высокую степень прочности дает сочетание адгезивов, композитных материалов и керамики, имитирующих, соответственно, дентин и эмаль естественного зуба.

– **Одной из задач Ваших курсов является объяснение биомиметического подхода к реставрационной стоматологии. Что это за концепция?**

– Ответу в двух словах: это подражание природе. Как я уже говорил, биомиметика подразумевает, во-первых, сохранение исходных биологических параметров – например, витальности пульпы: утраченная пульпа не восстанавливается, а девитализированный зуб имеет весьма плохой прогноз, а во-вторых, воссоздание механических функций, предусмотренных природой. Установленная в соответствии с этими требованиями реставрация образует единое целое с зубом и отличается эстетичностью, ведь современные материалы обладают не только механическими, но и цветовыми и оптическими свойствами, близкими к характеристикам эмали и дентина.

В этом заключается принципиальная разница между прежними пломбами, которые лишь заполняли полость, и современными реставрациями, которые восстанавливают биомеханику зуба.

Исследования в области биомиметики меняют стоматологию благодаря синергетическому использованию очевидно непрочных материалов для имитации эмали и дентина. В конце концов, эмаль чрезвычайно хрупкая (даже более хрупкая, чем стекло), а дентин совершенно неустойчив к стиранию; тем не менее вместе они образуют зуб, который может прослужить человеку всю жизнь. Чем это объясняется? Синергией! То, что я называю «стоматологической троицей» (дентин, эмаль и дентиноэмалевая граница), должно служить нам образцом, и сегодня мы можем реалистично воссоздавать эту модель с помощью структурированного использования керамики, композитов и адгезивов. Адгезивная стоматология – краеугольный камень этого процесса. Даже в случае зубов, подвергшихся эндодонтическому лечению, такой подход благотворен, поскольку позволяет сохранить эмаль и дентин.

Современная адгезивная стоматология способна обеспечить неразрывную связь между керамикой/полимером и тканями зуба, но прежде всего она позволяет нам сохранить максимальный объем интактной структуры (принцип адгезии идет на смену принципу ретенционной формы). Было бы глупо игнорировать адгезивные методы и удалять драгоценные и невосполнимые объемы эмали и дентина. Одним словом, речь даже не об эстетике, а о сохранении зубов пациента.

Я уверен, что исследования в области биомиметики позволят нам найти лучшие решения и в сфере замещения зубов. Сегодняшние имплантаты не являются биомиметическими конструкциями, поскольку не имеют периодонтальной связи, отличаются избыточной жесткостью и иными недостатками (они лишь отчасти соответствуют принципам биомиметики, так как их установка не затрагивает соседние зубы). Мы ищем способы сделать имплантаты более соответствующими биомиметическому подходу за счет использования других материалов [2] и даже адгезивных методов – применение последних при фиксации супраструктуры может оказаться очень полезным [3].

– **Что Вы думаете о роли систем CAD/CAM в современной эстетической реставрации? Это наше будущее или всего лишь проходящая тенденция?**

– Это усиливающаяся тенденция, и данное направление будет развиваться и дальше не только как инструмент реставрации, но и как средство диагностики – за счет использования разных новых возмож-

ностей в части мониторинга стираемости/эрозии, выявления кариеса и т.п. Я очень хорошо отношусь к CAD/CAM, но только как к инструменту, а не философии. Я имею в виду, что стоматолог все равно должен придерживаться ключевых профессиональных принципов, стратегий планирования лечения и парадигм, которые совершенно не зависят от инструментов, используемых для достижения целей лечения.

– **Вы читаете лекции по всему миру. Что, по Вашему мнению, должно включать современное стоматологическое образование? Какова должна быть его основная задача?**

– Я считаю, что эффективный преподаватель должен быть полон энтузиазма и знаний и его задача – «заражать» других этим энтузиазмом и тягой к знаниям. Преподавание должно опираться не только на науку, но и на опыт и здравый смысл. Настоящий педагог не должен ничего скрывать от учеников, в особенности – своих ошибок.

После курса у такого преподавателя стоматологи должны ощущать, что получили новые знания и навыки для оказания своим пациентам лучшей помощи, для проведения более консервативного и уместного лечения с более надежными и долговечными результатами.

В идеале такой преподаватель должен служить примером и вне профессиональной сферы. В этом разница между тем, чтобы добиться успеха, и тем, чтобы быть успешным человеком. Не хочу сказать, что я именно таков, но я к этому стремлюсь. Как однажды сказал Альберт Эйнштейн, «я хочу постичь мысли Бога, все остальное – детали».

Главной задачей стоматологического образования должно быть формирование прочного комплекса ценностей и принципов – принципов неустаревающих, вечных. Мы знаем, что через 10 лет большинство материалов и инструментов, которыми мы пользуемся сейчас, заменят новые.

Именно поэтому я всегда спрашиваю своих коллег: «О чем бы вам хотелось вспоминать на пенсии?» И обычно этот вопрос вызывает глубокие размышления о ценностях, лежащих в основе нашей профессии.

Глубокое уважение к творению Божьему, включая зубы, и стремление подражать ему – вот тот идеал, которому я хотел бы следовать. ■

– **Спасибо за вдохновляющее интервью.**

**От редакции**

Список литературы можно получить в издательстве. Интервью впервые опубликовано в журнале CAD/CAM №4, 2013.

Реклама

# The One

**“THE TRUE IMAGING EXPERTS”**  
GO FOR INSTRUMENTARIUM DENTAL

This is the one that started it all. This is the one, that set the benchmark for everyone to follow. This is the one with a long legacy of innovation. This is the one which became synonymous with quality – **This is Instrumentarium Dental's ORTHOPANTOMOGRAPH®**. The OP1.

With a legacy of innovation and experience spanning over 50 years, we've mastered the clinical excellence valued by true dental professionals. We're ready for the next 50 years. As a true professional yourself, are you ready to join us for this journey?

1961 | ORTHOPANTOMOGRAPH® OP1      2011 | ORTHOPANTOMOGRAPH® OP300      2013 | The journey continues

[www.instrumentariumdental.com](http://www.instrumentariumdental.com)      INSTRUMENTARIUM

# Хронический апикальный периодонтит: руководство для лентяев

Патрик Колдуэлл, Австралия

Хронический апикальный периодонтит (АП) – это поражение, возникающее уже после эндодонтического лечения. Как и в случае острого АП, основной причиной воспалительной реакции являются бактерии [1]. Ранее считалось, что причиной хронических инфекций являются преимущественно бактерии одного вида; сегодня, однако,

Реклама

имеются доказательства присутствия смешанной микрофлоры [2, 3]. Кроме того, существуют немикробные причины АП – инородные тела, кисты, эндогенные кристаллы холестерина и рубцовая ткань. Они будут рассмотрены ниже.

Микробы, вызывающие хронический АП, обычно присутствуют в самом корневом канале, но иногда на-

ходятся вне его. Прежде всего мы рассмотрим наиболее часто встречающиеся внутриканальные микроорганизмы.

## Внутриканальные микроорганизмы

Ключевое исследование состава микрофлоры корневых каналов при хроническом АП было проведено

Nair и соавт. [4]. Выясняя причины хронической инфекции, можно исходить из того, что микробы либо присутствовали в канале до начала эндодонтического лечения (первичное инфицирование), либо попали в него во время или после лечения (вторичное инфицирование) [5]. При исследовании первичного инфицирования необходимо понять,

как микроорганизмам удалось выжить после лечения корневого канала. Они могут быть устойчивы к медикаментозным средствам, применяемым для дезинфекции каналов (например, *Enterococcus faecalis* располагают некоторыми механизмами, защищающими их от гидроксида кальция), или же находиться в той части корневого канала, которая при лечении не подверглась ни механической, ни медикаментозной обработке.

Что касается вторичного инфицирования, то такие микробы проникают в канал во время или после лечения. Следует учитывать, что эти микробы могут быть занесены в канал загрязненными инструментами или попасть туда вместе со слюной в результате неадекватного размещения коффердама. Еще одной причиной проникновения микроорганизмов в корневой канал может являться микроподтекание через несостоятельную временную пломбу. Кроме того, вторичная инфекция может возникнуть в результате неполного удаления кариозных поражений или несостоятельных постоянных реставраций. Далее микробы могут проникать в канал после окончания эндодонтического лечения. Причиной этого могут стать микроподтекание реставрации, кариес или трещина зуба. Важно понимать микробный характер АП и ни в коем случае не забывать о нем при лечении корневых каналов.

## Какие микробы присутствуют при хроническом АП, вызванном вторичным инфицированием?


Состав микрофлоры при хроническом АП и первичном инфицировании существенно различается [6, 7]. В целом при хроническом АП присутствуют всего 1–5 видов микроорганизмов. Это преимущественно грамположительные бактерии с одинаковым количеством облигатных и факультативных анаэробов [1, 6, 8]. Ввиду того обстоятельства, что облигатных анаэробов легче уничтожить, после лечения в системе корневых каналов с большей вероятностью выживают факультативные анаэробные бактерии.

## *Enterococcus faecalis* и *Candida albicans*

*E. faecalis* является оппортунистическим патогеном, связанным с множеством послеоперационных инфекций. В качестве оппортунистического патогена его обнаруживали в рамках ряда исследований АП [1, 7, 9]. Именно данный микроорганизм подвергался всестороннему изучению. На его клеточной оболочке имеется протонный насос, который позволяет регулировать внутренний водородный показатель. Это означает, что этот патоген резистентен к гидроксида кальция, вследствие чего ему, вероятно, удастся выживать после медикаментозной обработки каналов. Он также способен длительное время существовать без питания – за счет собственных резервов. Этот микроорганизм редко выявляют в нелеченых корневых каналах. *C. albicans* (грибок) также чаще обнаруживается при хронических процессах, чем при первичном инфицировании [1, 4, 10].

## Внеканальные инфекции

Время от времени встречается ситуация, когда микробы находятся вне системы корневых каналов. Они могут присутствовать на внешней поверхности корня в форме биопленки, в инфицированной дентинной стружке, перемещенной в область апекса, или в периапикальной кисте [11, 12]. Эти микробы должны быть в состоянии противостоять попыткам организма уничтожить их, и, вероятно, формирование биопленки позволяет достичь этой цели [13]. Сходным образом в

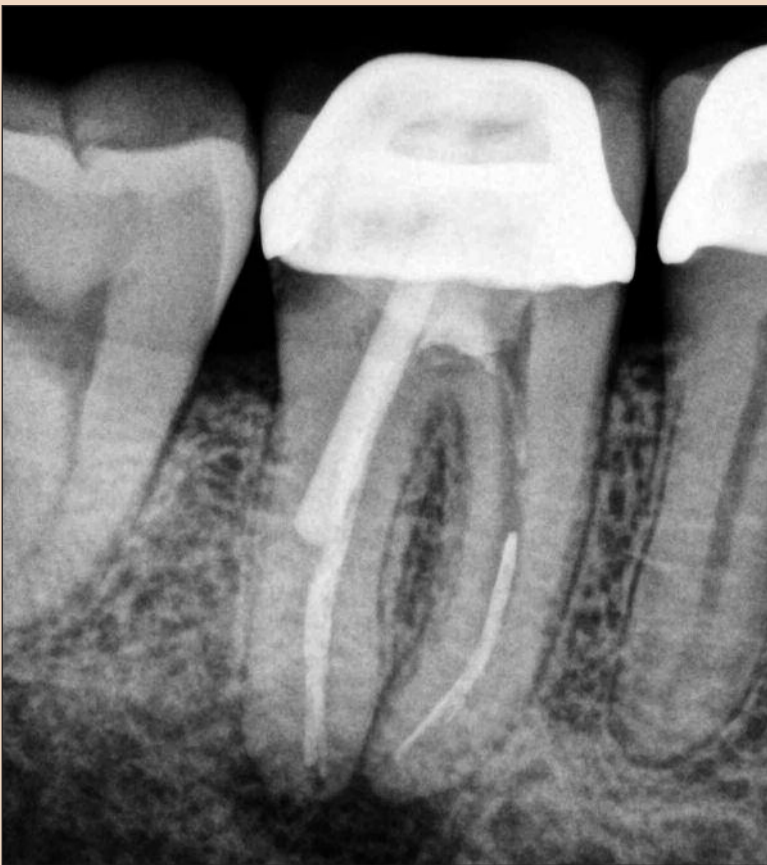

The Best Place  
in Central Europe  
for Dental Business!



CEDE mobile app.

Poznań, Poland  
11-13.09.2014



случае периапикальной кисты последняя сама по себе защищает микроорганизмы от иммунной реакции. В частности, с внеканальными инфекциями связаны два микроба – *Actinomyces* и *Propionibacterium propionicus* [14]. Они способны образовывать адгезивные колонии внутри внеклеточной матрицы, что позволяет им избежать воздействия фагоцитов и продолжать существование, вызывая иммунную реакцию.

#### Немикробные причины AP: кисты, инородные тела и кристаллы холестерина

В некоторых случаях AP может поддерживаться не за счет микроорганизмов. Термин «поддерживаться» использован здесь ввиду того, что зачастую исходной причиной AP являются микроорганизмы, но после эндодонтического лечения в дело вступает один из следующих факторов, способствующих сохранению иммунной реакции и, следовательно, AP.

Периапикальные кисты – любопытная тема. Многие исследователи пытались определить распространенность периапикальных кист в поражениях периодонта. Биопсии поражений изучали под микроскопом и при обнаружении полости с эпителиальной выстилкой причисляли ее к кистам. Однако в 1980 г. Simon опубликовал исследование, в рамках которого было проведено изучение последовательных гистологических срезов периапикальных поражений [15]. Было обнаружено, что некоторые поражения, выглядевшие на одних срезах кистами, на других срезах имели иной вид. Таким образом, возникло подозрение, что большинство исследований (без использования последовательных срезов), посвященных распространенности кист, подвержены погрешностям. При рандомизированном изучении срезов некоторые из них могут давать двухмерную картину кисты, тогда как в действительности объемной кисты не существует. Nair повторил это исследование 16 лет спустя и подтвердил результаты Simon [16].

Nair исследовал гораздо больше срезов, чем Simon, и обнаружил, что 15% могут быть классифицированы как кисты (включая как истинные, так и частичные). Это, вероятно, наиболее близкий к реальности показатель. Другие исследователи сообщают о распространенности кист в диапазоне от 5 до 55% случаев, однако они не используют последовательные срезы. Важно понимать, что огромная часть абсцессов и гранулем также содержит эпителий. Согласно исследованию Nair

52% поражений характеризовались наличием эпителия, но лишь 15% были кистами. Вероятно, что воспалительный процесс приводит к пролиферации эпителия, который с течением времени развивается в кисту.

И Simon и Nair обнаружили два разных вида кист. Simon классифицировал их как истинные – имеющие полную эпителиальную выстилку, и открытые, выстилка которых прикреплена к поверхности корня, а содержимое корневого канала непосредственно сообщается с содержимым кисты. Nair назвал эти типы истинными кистами и частичными кистами (В России для кист, называемых открытыми по Simon и частичными по Nair, используют термин «апикальная киста». – Прим. ред.).

Nair настаивает на том, что эти типы заметно отличаются друг от друга [12]. По его представлению, истинная киста существует независимо, и попытки удалить микроорганизмы из системы корневых каналов не оказывают на нее никакого влияния. Частичная киста, на-

оборот, поддерживается микробами, присутствующими в корневых каналах. Устранение микроорганизмов, поддерживающих воспалительную реакцию, может способствовать заживлению такой кисты. На деле подтвердить или опровергнуть эту теорию чрезвычайно сложно, но в ней, безусловно, есть логика.

#### Инородные тела

При проникновении экзогенных материалов в периапикальную область они способны поддерживать воспалительный процесс, который может протекать бессимптомно, но быть различим на рентгенограмме как очаг разрежения. Таким «раздражителем» могут стать гуттаперча, амальгама, герметики, гидроксид кальция или волокна целлюлозы с бумажных штифтов [17].

В клинической практике такие кисты встречаются редко, однако литература содержит упоминания о них, поэтому важно понимать, что такой механизм поддержания AP действительно существует. Эта информация также напоминает нам о необходимости соблюдения осторожности при использовании бумажных штифтов – их нельзя выводить за апекс, поскольку организм человека не способен разлагать целлюлозу, присутствие ее волокон может вызвать реакцию на инородное тело.

Такою же реакцию может вызвать и гуттаперча, особенно ее мелкие частицы [18]. Таким образом, выведение гуттаперчи за апекс может привести к задержке заживления периапикальной ткани.

#### Кристаллы холестерина

При AP также наблюдаются кристаллы холестерина, которые, вероятно, выделяются из разлагающихся эритроцитов, лимфоцитов, макрофагов и плазмочитов, а также циркулирующего в крови холестерина эфира [19]. Эти скопления холестерина соответствуют пустотам на срезах и вызывают реакцию, сходную с реакцией на инородные тела, поскольку макрофаги и гигантоциты не способны вывести холестерин. Это также может приводить к отсутствию заживления поражений, несмотря на качественно проведенное эндодонтическое лечение.

#### Простое учебное руководство Endospot по хроническому AP

- Чаще всего хронический AP вызывают микробы, сохраняющиеся в системе корневых каналов [1].
- Представляется, что за возникновение хронического AP может отвечать смешанная микрофлора, что противоречит предыдущему мнению о ведущей роли только одного вида микроорганизмов [3].
- Инфицирование бывает [5]:
  - а) первичным – микроорганизмы, проникшие в корневой канал из полости рта до лечения в процессе развития патологии;
  - б) вторичным – микроорганизмы, проникшие в канал во время или после лечения.
- Микрофлора при хроническом AP существенно отличается от микрофлоры, наблюдаемой при остром AP [7]:
  - а) от одного до пяти видов микроорганизмов;
  - б) преимущественно грамположительные виды;
  - в) равное количество облигатных и факультативных анаэробов.
- *E. faecalis* – оппортунистический патоген, чаще выявляемый при хроническом AP [1]:
  - а) обладает протонным насосом, который позволяет бактерии выжи-

вать при высоком водородном показателе (т.е. данная бактерия невосприимчива к воздействию гидроксида кальция);

б) может существовать как моноинфекция;

в) способен долгое время обходиться скудным питанием или вообще без такового.

• *S. albicans* также чаще встречается при хронических, нежели при острых инфекциях [10].

• Внеканальные инфекции могут возникать в биопленке на верхушке корня [13] или в самой периапикальной области [14]; *P. propionicus* и *Actinomyces* способны формировать адгезивные колонии внутри внеклеточной матрицы в периапикальной ткани.

• К немикробным причинам AP относятся:

а) периапикальные кисты (15% поражений) [16] – изучение последовательных срезов указывает на существование двух типов: истинных кист и частичных кист;

б) инородные тела;

в) кристаллы холестерина. **DT**

#### От редакции

Список литературы можно получить в издательстве. Статья впервые опубликована в журнале *Roots* №1, 2012.

#### Информация об авторе

**Доктор Патрик Колдуэлл (Patrick Caldwell)** – дипломированный эндодонтист. В 1998 г. он с отличием окончил Университет Квинсленда по специальности «стоматология» и начал работать в военно-морских силах (ВМС) Австралии. В этот же период он прошел курс повышения квалификации в области реставрационной стоматологии, в 2002 г. успешно сдал экзамены и был принят в Королевскую австралийскую коллегию стоматологов-хирургов. В 2003 г. доктор Колдуэлл приступил к изучению трехлетнего курса эндодонтии, который он завершил в конце 2005 г., получив степень магистра. После этого он вернулся к сотрудничеству с ВМС Австралии, а также начал работу в качестве приглашенного специалиста в Сиднейской стоматологической больнице. В 2009 г. П.Колдуэлл переехал в Шанхай (Китай), где стал единственным эндодонтистом в городе с населением 21 млн человек. В конце 2010 г. он вернулся домой в Брисбен (Австралия) и открыл клинику Brisbane Microsurgical Endodontics. П.Колдуэлл преподает в Университете Квинсленда и проводит в Австралии и за рубежом курсы повышения квалификации стоматологов-терапевтов в области лечения корневых каналов. Доктор Колдуэлл ведет блог The Endospot, [www.endospot.com](http://www.endospot.com); связаться с ним можно по электронной почте: [reception@bmendodontics.com.au](mailto:reception@bmendodontics.com.au).



Реклама

17-Я МЕЖДУНАРОДНАЯ ВЫСТАВКА

# СТОМАТОЛОГИЯ

## САНКТ-ПЕТЕРБУРГ

Организаторы:

+7 (812) 380 6006/00  
[med@primexpo.ru](mailto:med@primexpo.ru)  
<http://stomatology.primexpo.ru>

**DENTALEXPO®**  
 +7 (495) 921 4069  
[region@dental-expo.com](mailto:region@dental-expo.com)  
[www.dental-expo.com/stomatology](http://www.dental-expo.com/stomatology)

Генеральный информационный партнер:

**ИТОГИ 2013:**  
 Стоматологическое оборудование, инструменты и материалы из 24 стран мира

**2 этажа** павильона №4, ВК «Ленэкспо»

Экспозиция **2 776 м²**

**130 компаний-участниц**

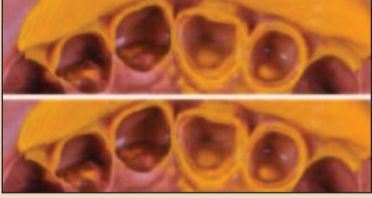
**3 210 уникальных посетителей**

**4–6 ИЮНЯ 2014** МЕСТО ПРОВЕДЕНИЯ: **ЛЕНЭКСПО, ПАВИЛЬОН 4**

Запросите условия участия на сайте  
<http://stomatology.primexpo.ru>

# Как справиться с «неуправляемой» бороздой и сделать невозможное, используя только базовые методы работы с мягкими тканями и слепочный материал Aquasil Ultra Smart Wetting®

Вальтер Диас, доктор хирургической стоматологии, магистр естественных наук, Германия



## Введение

Несмотря на разногласия во мнениях, вполне возможно, большинство стоматологов согласятся с тем, что искусство снятия слепков является, пожалуй, одним из важнейших этапов успешной работы специалиста по реставрационной стоматологии. Каждый день клиницисты работают в исключительно непростых условиях, как правило, «влажного» рабочего поля. Эту влагу обеспечивают по преимуществу слюна пациента, а также десневая жидкость и продукты кровотечения в зубодесневой борозде, образующиеся после стандартного препарирования под коронки и мост. Совершенно неразумно отрицать наличие влаги в борозде даже тогда, когда специалист принимает самые крайние меры для создания оптимального рабочего поля. Мало кто из специалистов станет спорить с тем, что в тех случаях, когда установка коронки оправдана, регулярно имеют место неустраненные нависающие края, негерметичное прилегание реставрации, незашли-

фованные или неровные контуры профиля выступания прямой реставрации, рецидив кариеса или первичный кариес, что вредит состоянию пародонта и ведет к разрушению пародонтальных тканей.

При этом исключительно важно, чтобы клиницисты не только понимали нюансы правильного обращения с мягкими тканями и их ретракции, но четко представляли себе все особенности того слепочного материала, которому отдается предпочтение при работе. Слепочные материалы могут значительно различаться по своим физическим свойствам, удобству в работе; колоссальной может быть и разница в качестве конечного результата. Это особенно справедливо в сложных клинических ситуациях и далеких от совершенства клинических условиях.

## Метод «двойной нити»: обязательное требование при поддесневом крае прилегания реставрации

Автор является активным сторонником метода двойной нити в тех случаях, когда клинические условия реставрации подразумевают заведение края под десну. Эта методика, описанная Коисом, Неметцом, Донованом и соавт., подразумевает применение смоченной в буферном растворе хлорида алюминия (Nemodent, Premier Dental) неболь-

шой плетеной нити, которая аккуратно закладывается в эпителий соединительной связки периодонта выше соединительнотканых волокон альвеолярного гребня. Эта процедура выполняется после грубой зашлифовки наддесневого препарирования, но до начала поддесневого препарирования. При нормальном состоянии костного гребня первичное внесение нити, как правило, позволяет произвести ретракцию на расстояние 1–3 мм. Когда ткани удалось отвести в конечное положение ретракции, препарирование производится на полную высоту отведенного десневого края. В таком положении это легко сделать благодаря хорошему обзору поддесневой части зуба и отсутствию риска повредить мягкие ткани. Подразумевается, что после извлечения нити ткани вернутся в свое исходное положение на коронке зуба и по окончании нормального процесса заживления край реставрации окажется под десной. Препарирование заканчивается, и определяются края прилегания реставрации.

Чтобы добиться латеральной ретракции десневого края перед нанесением слепочного материала, поверх первой нити закладывается смоченная в буферном растворе хлорида алюминия вторая плетеной нить большего диаметра. Через приблизительно 3–5 мин вторая нить

извлекается, после чего сразу же наносится слепочный материал.

Во время снятия слепка первая нить остается в зубодесневой борозде и служит барьером, предотвращающим поступление десневой жидкости и продуктов кровотечения в рабочую зону. Таким образом, в борозде создаются идеальные условия – дополнительная латеральная ретракция на ширину более 0,5 мм и увеличение апикальной ретракции на расстояние более 0,5 мм, – чего вполне достаточно для регистрации оптимального объема неотпрепарированных структур зуба апикальное края прилегания будущей реставрации.

## Роль идеального слепочного материала

Стремление к формированию борозды с идеальной ретракцией благородно, вне всяких сомнений, но даже самой продуманной методикой может оказаться недостаточно, и в итоге результат окажется далек от идеала. В таких обстоятельствах решающую роль играют физические свойства слепочного материала.

## Гидрофильность – одна из важнейших физических характеристик

Гидрофильностью или «смачиваемостью» слепочного материала называют его способность входить в

поверхностный контакт с влажными твердыми и мягкими тканями и проникать в зубодесневую борозду. Если материал не в состоянии вытеснить воду, кровь, слюну или воздух во время снятия слепка, то наличие таких застывших артефактов приведет к наличию пор и пузырьков в слепке. Такие поры нередко делают слепок бесполезным, резко возрастает вероятность того, что потребуются повторно производить регистрацию.

С клинической точки зрения оптимальным считается слепочный материал с максимальной гидрофильностью с самого начала замешивания; однако надежных методов, позволяющих измерить угол контакта «застывшего» слепочного материала, не существует. В состав большинства современных слепочных материалов входят синтетические полимерные каучуки типа основы из силоксанового каучука или традиционного линейного поливинилсилоксана. Сами по себе эти материалы являются гидрофобными, т.е. отталкивают воду, соответственно, требуются специальные химические добавки – поверхностно активные вещества (ПАВ) – для придания им гидрофильности. ПАВ представляют гидрофильные химические добавки, которые часто смешивают с гидрофобными материалами для усиления «смачиваемости» последних. Вещества, применяемые с этой целью в составе современных слепочных материалов, являются предметом коммерческой тайны и ведут себя по-разному.

Хотя может показаться логичным, что простое увеличение содержания ПАВ автоматически делает слепочный материал более гидрофильным, насыщение составов с использованием ПАВ ухудшает целый ряд других важных физических свойств полимеров, в частности, разрывную прочность. Разрывная прочность – это та величина, которой описывается способность слепочного материала сопротивляться разрыву в ходе извлечения из ротовой полости пациента или во время снятия с гипсовой модели. Предпочтение отдается материалам с высокой разрывной прочностью, поскольку они характеризуются меньшим риском отслоения фрагментов материала в зубодесневой борозде или узких участках гипсовой модели. Однако необходима такая прочность материала, при которой он не будет слишком жестким, иначе его невозможно будет извлечь из ротовой полости безболезненно, без повреждения имеющихся реставраций или зубов, пораженных заболеваниями пародонта, и/или снять с рабочей модели, не сколов даже мельчайших деталей в гипсе.

## Еще одним важным физическим свойством слепочных материалов является скорость загущения

Все слепочные материалы являются двухкомпонентными, т.е. состоят из катализатора и основы, и из исходного жидкого состояния с течением времени переходят в стабильное твердое состояние. Скорость этой реакции, или скорость загущения, определяет ряд важных рабочих свойств материала.

Скорость загущения имеет решающее значение при использовании материалов разной вязкости. В то время как одни специалисты отдают предпочтение «монофазно-

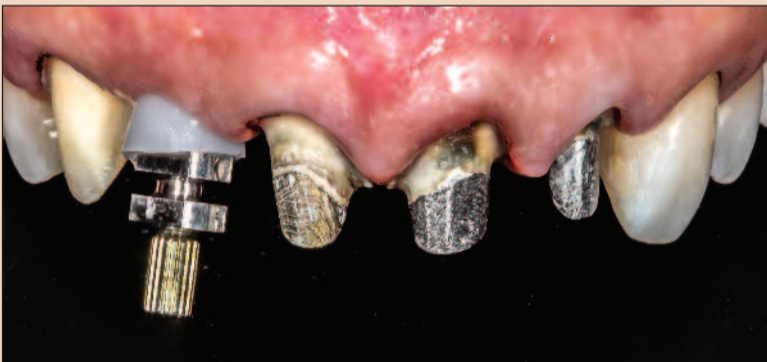

Рис. 1. Исходная картина (вестibuлярно) после закладки и утрамбовки внутренней нити.

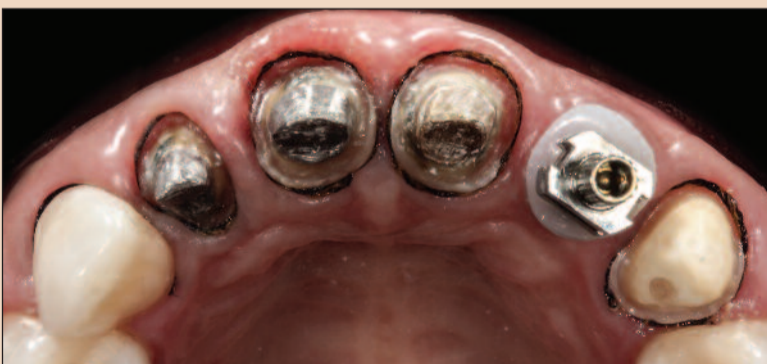

Рис. 2. Исходная картина (со стороны режущей кромки) после закладки и утрамбовки внутренней нити.

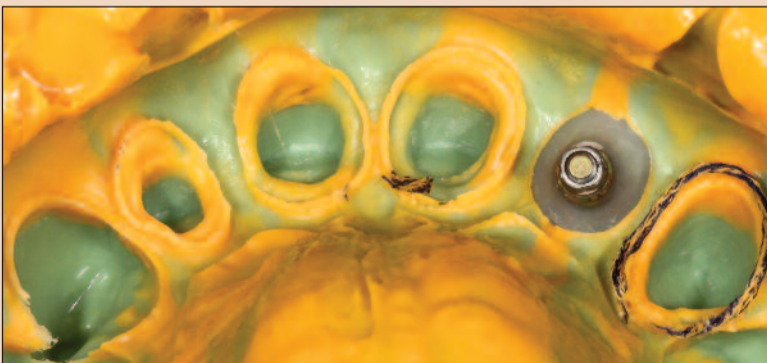

Рис. 3. После закладки второй нити окончательный оттиск был сделан с применением масс Aquasil XLV и Heavy putty material. Обратите внимание на то, что в некоторых случаях наружная нить захватывается корригирующей массой. Такая ситуация является идеальной и помогает при шлифовке слепка, а также уточнении краев.

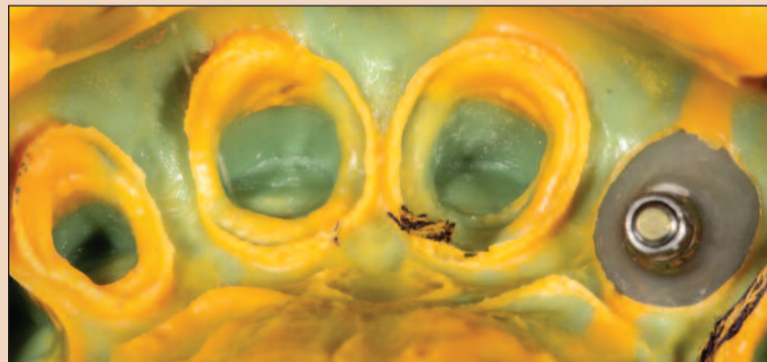


Рис. 4. После закладки наружной нити окончательный оттиск был выполнен слепочными массами Aquasil XLV и Heavy putty material. Обратите внимание на то, что в некоторых случаях наружная нить захватывается корригирующей массой. Такая ситуация является идеальной и помогает при шлифовке слепка, а также уточнении краев.

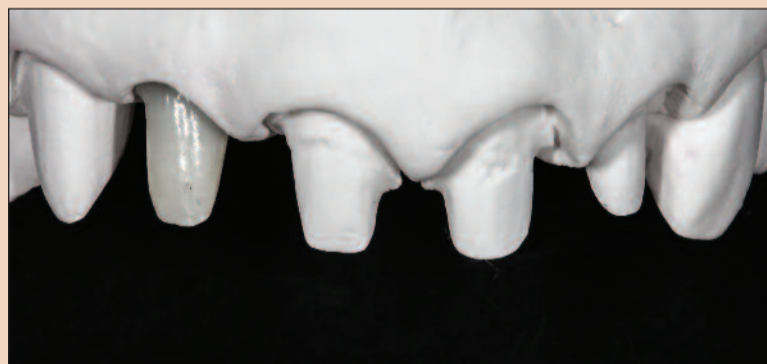

Рис. 5. Рабочая модель (вестibuлярно).

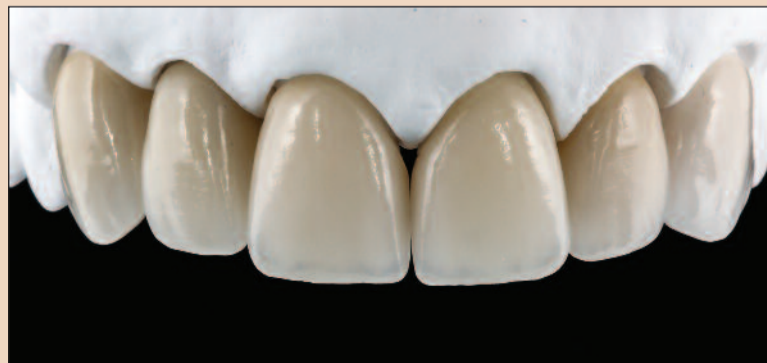

Рис. 6. Готовые коронки (вестibuлярно).



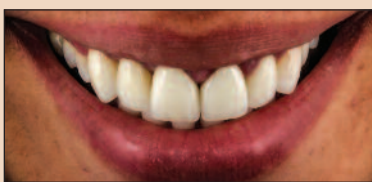

Рис. 7. Готовые коронки in situ (вестибулярно).

му» методу, подразумевающему применение масс одной степени вязкости для регистрации области препарирования борозды и окружающих зубов пациента в мельчайших подробностях, другие (включая и автора) остановили свой выбор на «двухфазной» методике, предполагающей нанесение материала низкой вязкости в борозду и на области препарирования материала более высокой вязкости, – для регистрации зубного ряда и общих анатомических черт ротовой полости. При использовании двухфазной методики для успешного снятия слепков скорость загущения этих материалов должна быть абсолютно одинаковой. Если материал низкой вязкости начнет отверждаться до нанесения еще не застывшего более жесткого материала в ложку, массы разной вязкости будут растекаться неравномерно, приводя к оттяжкам, продавливанию и образованию складок в материалах. При внимательном рассмотрении слепка эти неточности можно обнаружить, но нередко врачи их не замечают. Так или иначе, в результате приходится либо переснимать слепок, либо работать с реставрацией, не соответствующей контурам препарирования. Помимо неудобства потребность в корректировке может повлечь за собой значительные расходы.

**Контроль мягких тканей в сочетании с уникальным слепочным материалом**

Далее на примере клинического случая демонстрируется сложная клиническая ситуация, в которой сложно было справиться с кровотечением и поступлением десневой жидкости. Эти примеры приводятся с целью заострить внимание на тех преимуществах, которые дает применение новой 4-функциональной системы поливинилсилоксановых материалов для снятия оттисков.

**Клинический случай**

В обзоре этого последнего клинического случая представлена более сложная ситуация из области реставрационной стоматологии – неподдающаяся контролю зубодесневая борозда. В данном случае пациент принимал антикоагулянты в связи с хроническим расстройством периферического кровоснабжения; время свертываемости крови было более длительным даже при незначительной травме тканей. Несмотря на то что применялись методика двойной нити и обильное количество вяжущего вещества, борозда оставалась влажной (рис. 1, 2).

Откладывать снятие оттиска до момента оптимального оздоровления тканей пародонта было бессмысленно, поскольку кровоточивость была связана не с плохой гигиеной ротовой полости, а с приемом лекарственных препаратов. Именно поэтому было принято решение попытаться снять слепок и задействовать для этого технологию «умной смачиваемости» – Smart Wetting®, которой обладает только материал Aquasil Ultra. Из-за нечетких контуров борозды и рыхлости мягких тканей, заливавшихся на кромку препарирования, автор решил применить Aquasil Ultra XLV в качестве корректирующей массы. По сравнению с традиционными корректирующими массами Aquasil Ultra XLV обладает консистенцией жидкого меда и более легко проникает в узкие участки при ограниченной ретракции. Благодаря запатентованному ПАВ, малому углу контакта даже в присутствии большого

объема крови и 4-функциональному полимерному соединению Aquasil Ultra XLV идеально подходит для работы в таких неблагоприятных условиях. Обратите внимание на то, как Aquasil Ultra XLV буквально вытесняет кровь и десневую жидкость из борозды по мере нанесения из шприца вокруг препарирования и идеально плотно прилегает ко всем поверхностям (рис. 3, 4).

Автор допускает, что такая ситуация оказалась бы непростой для любых слепочных материалов. Однако на рис. 3–5 изображены готовые результаты снятия оттиска корректирующей массой Aquasil Ultra XLV в сочетании с основной массой Aquasil Ultra Heavy Body.

Обратите внимание на то, что за исключением одного пузырька, связанного, судя по всему, с локальным кровотечением в одном участке (лингвально от одного из центральных резцов), благодаря слепочному материалу Aquasil Ultra Smart Wetting® impression нам удалось зарегистрировать не только всю кромку целиком, но и получить достаточное проникновение материала в эту необработанную борозду без разрывов, оттяжек, пор и пузырьков. Результат представлен на рис. 6 и 7.

**Заключение**

Цель настоящей статьи заключалась в том, чтобы продемонстрировать полезные приемы для успешно-

го снятия оттиска даже в «неконтролируемых» условиях. Сочетание уникальных физических свойств материала Aquasil Ultra Smart Wetting® с базовыми методами контроля крово-

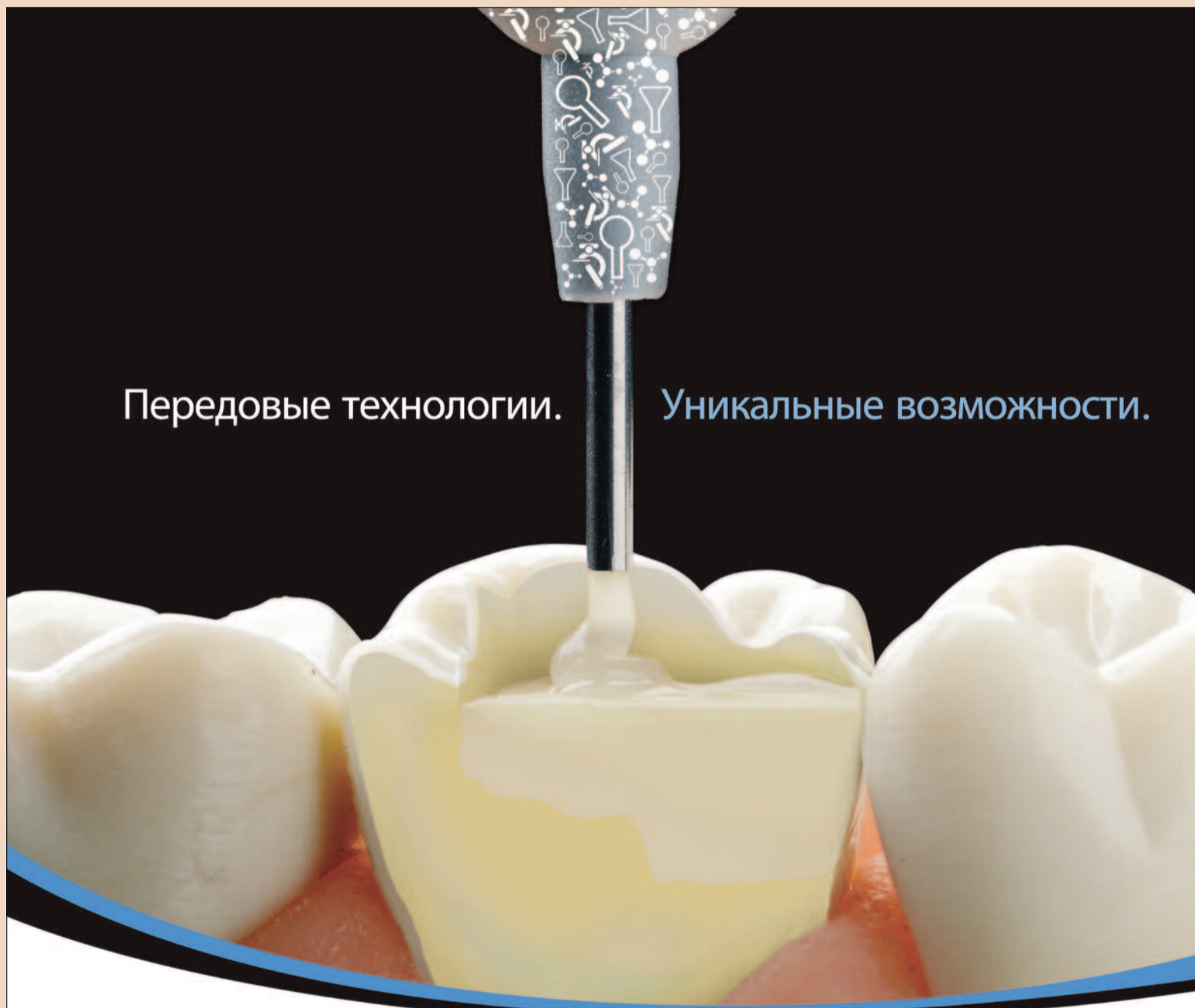течения десневой жидкости позволяет стоматологу уверенно и спокойно полагаться на идеальное качество оттиска. Даже в самых неблагоприятных клинических условиях. **DR**

**Информация об авторе**

**Доктор Вальгер Р. Диас (Walter R. Dias), DDS, MS** – стоматолог-ортопед и преподаватель, специализирующийся на разработке и применении композитных материалов в эстетической стоматологии. Он проживает в г. Констанц (Германия), где заведует частным институтом повышения квалификации в области эстетической стоматологии. Свяжитесь с ним можно по адресу: [walterrdias@me.com](mailto:walterrdias@me.com).



Реклама



**SDR®**  
Smart Dentin Replacement

- Более 20 миллионов реставраций по всему миру
- Усадочный стресс на 60% ниже чем у стандартных композитов
- Уникальное свойство самовыравнивания в полости
- 3 года клинического успеха



К лучшей стоматологии



Dentsply Russia Limited | Москва, 129090 | Проспект мира, дом 6  
Тел: +7 (495) 988 28 08 | Факс: +7 (495) 988 28 09 | [www.dentsplycis.com](http://www.dentsplycis.com)