

DENTAL TRIBUNE

The World's Dental Newspaper • Slovenian Edition 

SLOVENIJA

SEPTEMBER 2016

ŠT. 4 / LETO 7

V priložnem letu bomo uvedli nove rubrike
MALI OGLASI s področja zobozdravstva.
Do 200 znakov. BREZPLAČNO!

Alkohol, BPA, stran 10 živo srebro, ...

Vzpostavite kritičen odnos do vnosa škodljivih snovi v usta pacientov

COMPETENCE stran 14 IN ESTHETICS

Beograd 2016, program seminarja

Hibridni koncept stran 18-20 v endodontiji

Zmanjšajte število najpogostejših problemov endodontske obravnave

Popolna obnova celotnega zobovja

z uporabo kompozita Essentia in OPTIGLAZE barvnega karakterizacijskega materiala v kombinaciji z večplastno termično tehniko, ki je osnovana na navosku

Klinični primer

predstavljen s strani
Dr. Inaki Gamborena

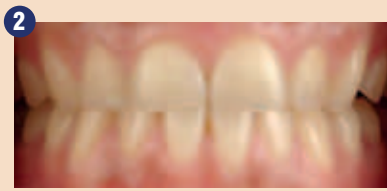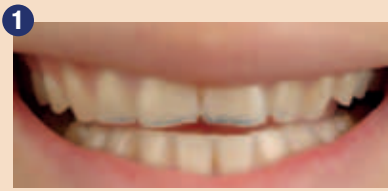Naraščajoča zanesljivost kompozitnih restavracij jih postavlja kot pravo alternativno terapijo za rehabilitacijo celotnih ust in kot konzervativno možnost, ko je potrebno do določene stopnje ponovno ustvariti funkcijsko in estetsko izgubo zobne substance. Izvedba rehabilitacije celotnih ust s kompoziti predstavlja velik izziv, še posebno pri ustvarjanju interproksimalnih kontaktov in prav tako pri ustvarjanju idealnih oblik in okluzije, medtem ko je potrebno zagotoviti naravno integracijo restavracij v obstoječe zobovje.

Tehnika

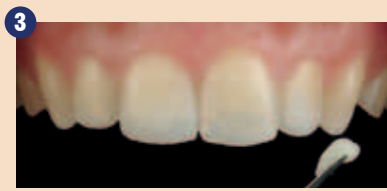
Ta klinični primer predstavlja preprosto tehniko za rehabilitacijo celotnih ust z uporabo šablone, da izdelamo direktne kompozitne restavracije. Tehnika zajema izdelavo navoska na mavčnem modelu zob za obnovo celotnih ust, dupliranje modela v mavcu in nato uporaba tehnike globokega vleka folij za izdelavo šablone, ki bo uporabljena kot kalup za izdelavo direktnih restavracij. To šablono izdelamo iz visoko natančne transparentne PET-G folije (izhaja iz skupine polietrov) in naprave Biostar za tehniko globokega vleka folij, ki bo segrela folijo in jo stisnila (z 20 bari pritiska) preko mavčnega modela navoska. Prednost te metode je, da pripravi zanesljivo kopijo modela navoska, brez kakršnihkoli napak in natančno reproducira oblikovano anatomijo.

Pacient

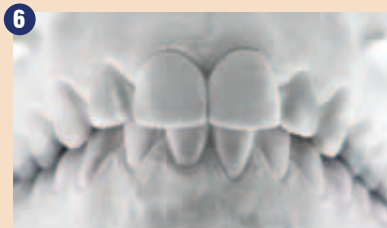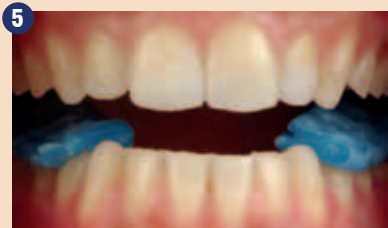Pacientka, stara 28 let, je prišla na kliniko s hudo generalizirano zobno erozijo (fotografiji 1 in 2), v prvi vrsti zaradi želočnega refluksa in tudi vnosa treh litrov kislilnih gaziranih pijač preko dneva. V pogovoru s pacientko ji je bila pojasnjena zaskrbljenost glede nevarnih posledic, ki jih lahko ima takšen življenjski stil na njeno splošno zdravje kot tudi na njeno stanje v ustih. Skupaj smo se odločili, da bo prenehala z vnosom gaziranih pijač med in po rehabilitaciji zobovja. Pacientki smo ponudili več možnosti, kako obnoviti njeno zobovje (onleji iz litij-disilikata, luske), vendar smo se zaradi finančnih razlogov odločili obnoviti njene erodirane zobe z uporabo direktnih kompo-



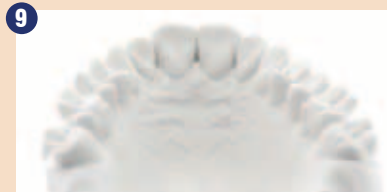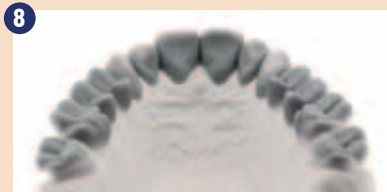Fotografiji 1 in 2: Začetna situacija; 28-letna pacientka ima generalizirano zobno erozijo zaradi želočnega refluksa in pogostega vnosa gaziranih pijač.



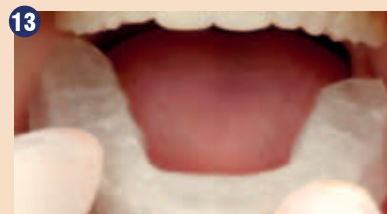
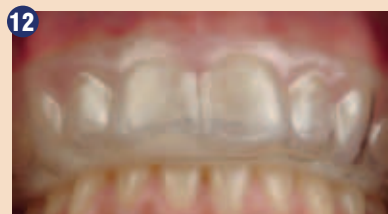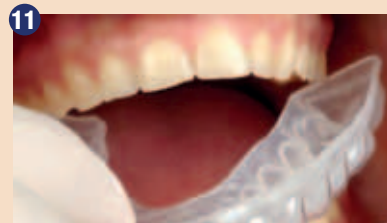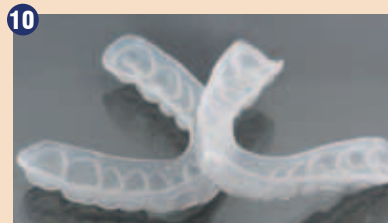Fotografiji 3 in 4: Klinična ocena izgube zobnih struktur pri anteriornih sprednjih zobeh preko nanosa (mock-up) kompozita, da se pacientu predstavi pričakovan estetski rezultat. To je pomemben korak v estetski oceni, ki je nujno potreben, da dobimo pacientovo privolitev, preden začnemo z delom.



Fotografiji 5 in 6: Kompozitne restavracije so bile izdelane na spodnjih podočnikih in so sledile idealni okluzalni ravnini. Vertikalna dimenzija je ocenjena klinično z namenom, da se prenese povečana pravilna centralna relacija in zmanjšajo posteriorne okluzalne prilagoditve. Izvede se polna oblika navoska izgubljenih struktur zobovja, da se zadovolji funkcionalna stabilnost rehabilitacije.



Fotografije 7, 8 in 9: Od začetne situacije preko diagnostičnega navoska do duplikacije v mavcu (zobni tehnik: Dr. Inaki Gamborena).



Fotografije 10 - 13: Preko uporabe duplikacije navoska v mavcu, sta bila izvedena dva zaporedna vleka folij. Ta dvo-slojna šablona je bila nato preiskšana v ustih in poravnana s spodnjim zobnim lokom preko prosojnega akrilata.

zitivnih restavracij ter uredili redne pooperativne kontrolne obiske, da nadzorujemo obrabo.

Terapija

Estetski mock-up je bil narejen direktno na zobe s skleninskim kompozitom (Essentia Light Enamel, LE), da povrnemo manjkajočo zobno substanco od podočnika do podočnika (fotografija 3). To je pacientki vizualno pokazalo obseg izgube zobne substance in prikazalo pričakovan estetski rezultat, ki bo dosežen po končani terapiji (fotografija 4). Ko je bila pacientka zadovoljna z estetskim rezultatom, smo naredili kompozitne restavracije na spodnjih podočnikih, da smo odprli ugriz in s tem naredili prostor za rekonstrukcijo anatomije na posteriornih zobeh. Ta korak je prav tako pomemben, ker nam omogoči, da posredujemo zobnemu tehniku natančno vrednost vertikalne dimenzije. Natančna registracija ugriza z voskom v centralni relaciji in odprta vertikalna dimenzija sta bili

določeni in izmerjeni ter poslani k zobnemu tehniku skupaj s silikonskim odtisom kompozitnega nanosa (mock-up) na zgornjih in spodnjih zobeh. Na ta način lahko tehnik natančno vmavči delovne modele in nato ustvari izgubljene zobne strukture z voskom.

Izdelani so bili trije različni modeli: prvi predstavlja začetno situacijo z erozivno obrabo (fotografija 7), drugi prikazuje navoski izgubljenih zobnih struktur (fotografija 8) in tretji je dupliran delovni model navoska iz mavca (fotografija 9).

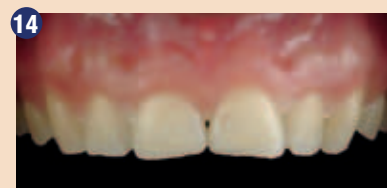Zgornja in spodnja šablona iz folije (dvo-slojna) je bila izdelana z napravo za tehniko globokega vleka folij s pritiskom Biostar. V prvem koraku je bila izbrana folija Copyplast (0,8mm), ki je viskozno-elastičen material, ki se ne veže na kompozit ali akrilat. Pri drugem koraku termičnega vleka (narejenem na vrh prve folije) smo izbrali Duran (2,0mm), bolj rigidni material, ki se veže na akrilat – za zagotovitev stabilnosti in trdnosti dvo-slojne šablone (foto-

grafija 10). Dvo-slojna šablona je bila nato preiskšana v ustih (fotografija 11) in poravnana s spodnjim zobnim lokom (fotografija 12) preko prosojnega akrilata, da se poveča trdnost in ustvari pritisek preko ugriza med vstavljanjem kompozita v šablono. Enako smo naredili tudi s spodnjo šablono

proti zgornjemu zobnemu loku, kot je prikazano na fotografiji 13. V tem primeru so bili interproksimalni kontakti izdelani že v predhodni seji, v kateri je bila opravljena tudi kontrola kariesa. Da obdržimo celovitost interproksimalnih kontaktov in obliko cervikalne regije, smo pod interproksimalne kontakte zatesnili Teflon (fotografija 14).

Uporabili smo dva sloja kompozita, začeli smo z dentinsko plastjo, ki je bila nanešena na vse zobe zgornjega zobnega loka naenkrat. Essentia kompozit (GC) je bil izbran zaradi svojega zobozdravniku prijaznega načina izbora barve in zaradi svoje viskoznosti, ki dovoli enostavno aplikacijo pred vstavljanjem šablone. Ko pacient ugrizne v šablono, se predhodno ustvarjena anatomija na navosku reproducira preko »pritiska šablone«.

Po svetlobni polimerizaciji se šablona odstrani in naredijo se anatomske korekcije dentinske plasti s svedom, da se ustvari več prostora za drugo skleninsko plast. Pred nanosom skleninske plasti je bila dokončno izoblikovana cervikalna anatomija s pomočjo svetrov in uporabljena notranja karakterizacija rjavih zabarvanj (OPTIGLAZE colour, GC), da priskrbimo bolj naraven izgled končnih kompozitnih restavracij. Po svetlobni polimerizaciji made-



Fotografija 14: Nekaj teflona smo zatesnili pod interproksimalne kontakte, da smo ohranili celovitost interproksimalnih kontaktov.

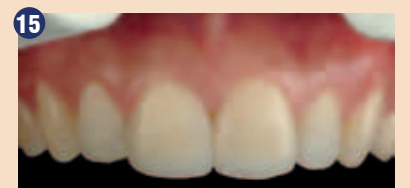
žev je bila nanešena druga plast skleninskega kompozita na celoten zobni lok na površino dentinske plasti. Pri tej fazi pazimo na količino apliciranega materiala, da se izognemo viškumu in lunckerjem. V tem primeru je bila uporabljena Essentia Medium Dentin (MD) kot dentinska barva in Essentia Light Enamel (LE) kot skleninska barva.

Ko je bila izvedena polna oblika končne skleninske plasti in spolirana (fotografija 15), smo aplicirali plast površinske karakterizacije, da se ustvari boljše prelivanje med kompozitno restavracijo in obstoječo zobno substanco. OPTIGLAZE colour je bil uporabljen, da poudari incizalne in interproksimalne karakteristike in zagotovi bolj naraven izgled restavracij (fotografije 16, 17 in 18). Enak postopek je bil narejen na spodnjem zobnem loku.

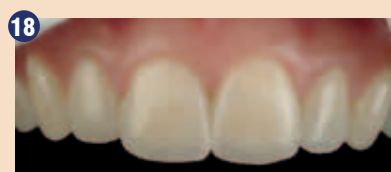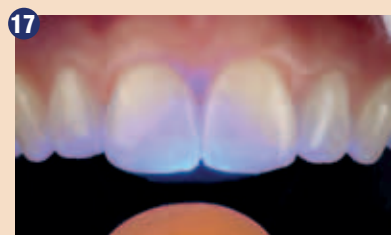
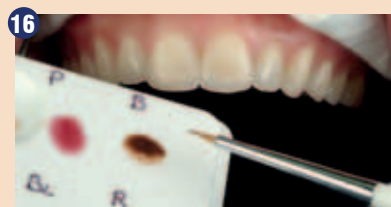Sedaj lahko vidimo končni rezultat zgornjega in spodnjega zobnega loka pred in po obnovi celotnega zobnega loka s kompozitom Essentia (fotografiji 19 in 20) in približni pogled na enega od posteriornih kvadrantov (fotografija 21)

Eden od odločilnih korakov je previdna obravnava interproksimalnih kontaktov; to se lahko stori tako, da se natančno določi nivo marginalnega odrastka in omeji interproksimalne kontakte na dupliranem mavčnem modelu. Interproksimalni kontakti so bili spolirani in preoblikovani z uporabo kirurškega skalpela št. 15 in št. 12.

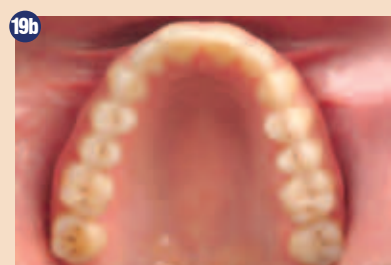
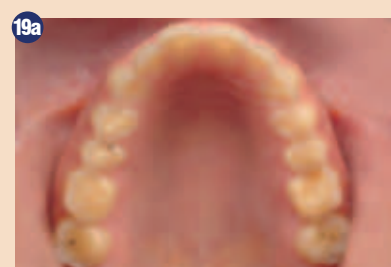
Cenimo lahko prednosti, ki nam jih daje uporaba notranjih zabarvanj na okluzalnih površinah posteriornih zob, a še bolj je izrazito na palatinalnih površinah zgornjih sprednjih zob (fotografija 22), ko gledamo linije kotov in mamelone. Čeprav v tem primeru ni bila narejena preparacija na teh zobeh, je kompozit odlično integriran



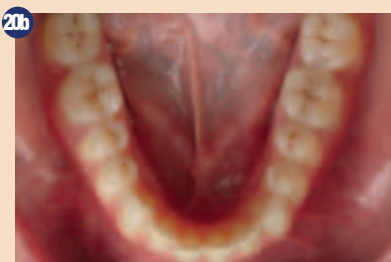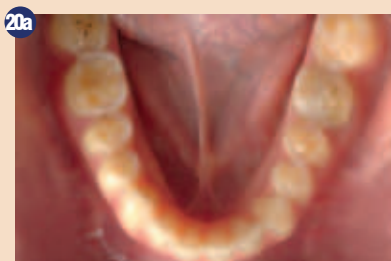Fotografija 15: Klinični rezultat po nanosu dveh zaporednih plasti kompozita (najprej dentin, nato sklenina).



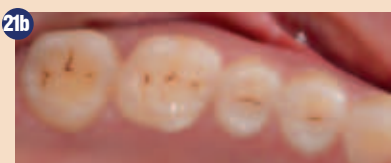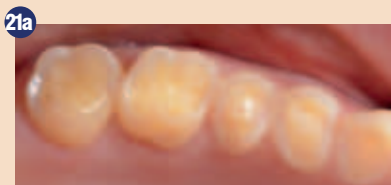Fotografije 16, 17 in 18: Aplikacija zunanje površinske karakterizacijske glazure, OPTIGLAZE colour, da izboljšamo integracijo restavracije v naravno zobovje.



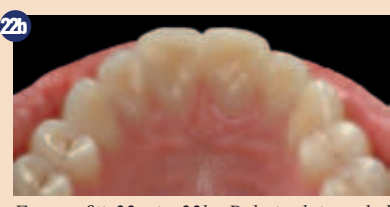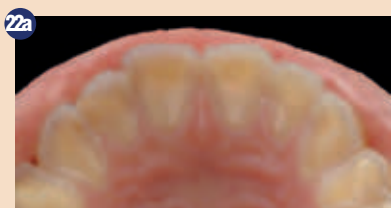Fotografija 19a in 19b: Zgornji zobni lok pred in po celoviti obnovi s kompozitom Essentia Medium Dentin MD, OPTIGLAZE colour rjava, Essentia Light Enamel LE z belo, lavanda in olivno barvo.



Fotografiji 20a in 20b: Spodnji zobni lok pred in po kompletni kompozitni rekonstrukciji.

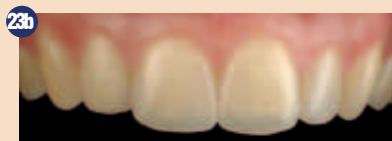
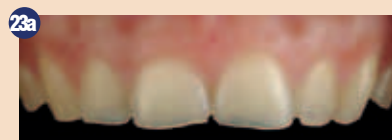
Fotografiji: 21a in 21b: Približane karakteristike posteriorno pred in po kompozitni rekonstrukciji z uporabo samo dveh slojev (dentin, sklenina, notranja karakterizacija).

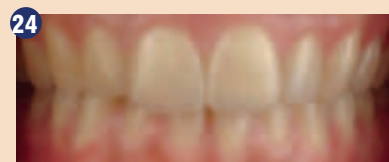

Fotografiji 22a in 22b: Palatinalni pogled na začetno situacijo in na končne kompozitne restavracije po poliranju.

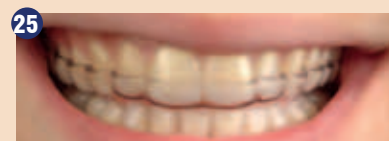zaradi močnega kameleonskega učinka (fotografiji 23 in 24). Po tej rehabilitaciji smo pacientki naredili opornico za ponoči, da zaščitijo kompozitno rekonstrukcijo in prepreči ponovitve obrabe. Pacientka bo povabljena na kontrolne obiske vsakih 6 mesecev, da preverimo restavracije.



Fotografiji 23a in 23b: Primerjava pred in po rehabilitaciji, ki pokaže, kaj lahko s kompozitnimi restavracijami dosežemo, preprosta rešitev za nekatere paciente. Ni bila potrebna nikakršna preparacija, kar je zelo konzervativen pristop, ki potrebuje samo dodajanje kompozita na osnovi natančnega navoska in registracije ugriza.



Končna fotografija popolne kompozitne obnove z uporabo GC Essentia in kombinacijo močnih sredstev: karakterizacijski komplet OPTIGLAZE colour.



Nočno opornico smo izdelali pacientki po končani terapiji, da preprečimo ponovitve obrab.

entka bo povabljena na kontrolne obiske vsakih 6 mesecev, da preverimo restavracije.

Obj.v GCget connected® 2016 s privolj.avt. dr.I. Gamborena



Avtor:
Dr. Inaki Gamborena

Estetika vrnjena nazaj k osnovam



GC
Essentia™

Odprite vrata

k poenostavitvi

Sledite intuiciji



GC EUROPE N.V.
East European Office-Slovenia
Slandrov trg 40
3310 Zalec
Tel: 03/710-32-70
Faks: 03/710-32-71
slovenia@eoo.gc-europe.com
http://eoo.gc-europe.com

GC

95th
ANNIVERSARY

Antimikrobna fotodinamična terapija je ena od najpomembnejših terapij prihodnosti

HELBO® antimikrobna fotodinamična terapija (aPDT) je ena od najzanimivejših terapij sodobnega zobozdravstva. Terapija v kombinaciji fotoaktivne barvne tekočine in laserja prek agresivne oblike kisika uničuje bakterije v dlesnih, ker je popolnoma neinvazivna in izjemno učinkovita ter obenem nima nobenih stranskih učinkov, pa je odlično sredstvo v boju proti parodontozii in periimplantitisu. O njej smo se pogovarjali z dr. Freimutom Vizethumom, enim od vodilnih raziskovalcev antimikrobne fotodinamične terapije, med drugim pa tudi članom nemškega združenja za oralno in maksilofacialno kirurgijo.

Se je, kar se tiče antimikrobne fotodinamične terapije, vse začelo z bakterijami?

Do nje smo prišli prek implantologije, saj smo videli, da se tudi pri zobnih vsadkih pojavljajo zdravstvene težave, bolezni, ki ji pri pravih zobeh pravimo parodontoza, pri zobnih vsadkih pa periimplantitis. Pri prvi izgubljam prave zobe, pri drugi pa zobne vsadke. Pravi zobje so brezplačni, in ko kakšnega izgubite, ga pač izgubite, če izgubite zobni vsadek, ki ste ga plačali, pa mislite, da je bilo z njim nekaj narobe. Tako smo prišli do vprašanja, kaj lahko storimo, da bi preprečili izgubo zobnih vsadkov, in ugotovili, da je rešitev fotodinamična terapija.

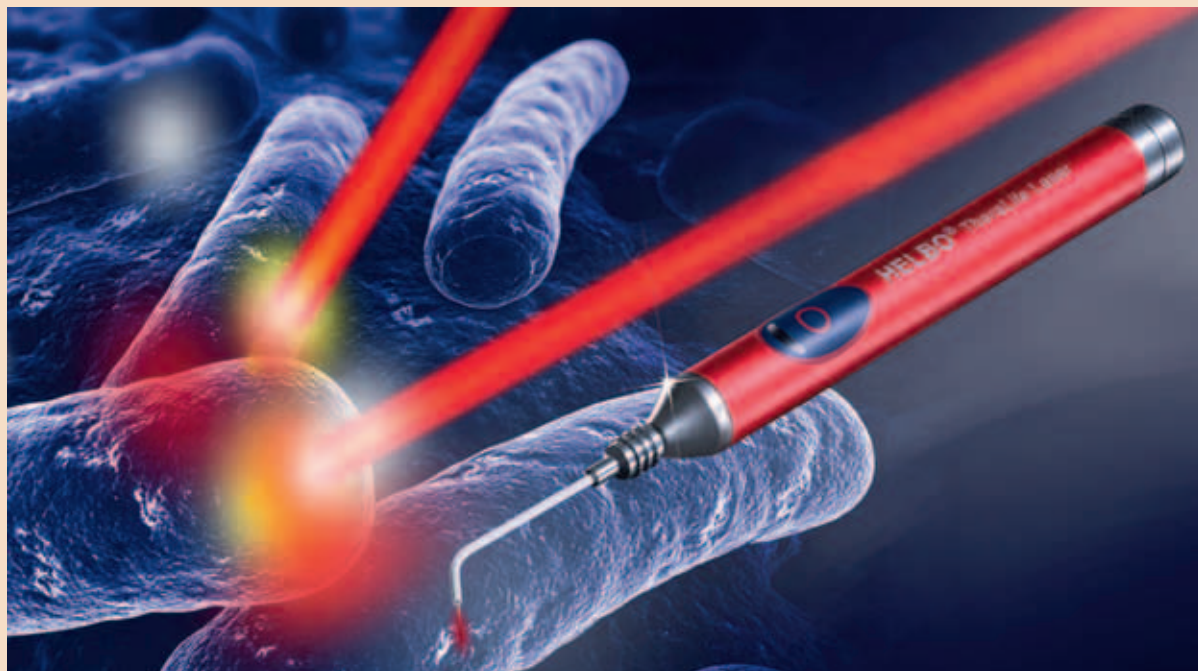Menite, da bo antimikrobna fotodinamična terapija, kot je HELBO, kdaj postala del standardne prakse stomatologov?

Odgovor bom obrnil. Ta terapija se je pred 12 leti začela z ničle, kar pomeni, da nihče na svetu ni vedel zanjo. Je 12 let malo ali

veliko? Za novo tehnologijo je to zelo malo, ker smo z njo začeli v Nemčiji, a moramo razmišljati globalno. Sam menim, da je antimikrobna fotodinamična terapija iz mnogo razlogov ena od najpomembnejših terapij prihodnosti. Tu ne govorim samo o stomatologiji, ampak tudi o amputacijah. Ljudje, ki imajo odprte rane na nogah, lahko izgubijo noge, smrtnost pri takšnih poškodbah pa je, kot vemo, celo večja kot pri raku. Raziskovanje bakterij je v zdravstvu eno od najpomembnejših področij, ta terapija pa ima ogromen potencial, ker doslej nismo zasledili niti nobenih stranskih učinkov. Pri njej uporabiš samo barvilo in laser in je to to.

Za zdravljenje parodontoze ali periimplantitisa je to, kot se zdi, ena od najpreprostejših zdravstvenih metod.

Absolutno. Gre za terapijo, ki jo sicer moramo kombinirati tudi z drugimi postopki, saj pacientu, ki ne bo prišel k vam, ne morete pomagati. Ko pride, se morate



pogovoriti z njim in poskrbeti za to, da se zaveda tudi pomembnosti čiščenja zob.

Menite, da fotodinamična terapija v mnogo primerih potemtakem lahko zamenja kirurške posege?

Da.

Kako pogosto je pacienta potem treba zdraviti z antimikrobno fotodinamično terapijo? En sam poseg ne odpravi vseh težav za vedno, saj se vračajo tudi bakterije.

Odvisno od tipa in napredovanja bolezni. Pri nekaterih pacientih bolezni zelo hitro napreduje, vzroki za parodontozo pa še

danes niso povsem jasni. Menim, da gre za neravnovesje v imunskem sistemu, s to terapijo pa dobiš drugo linijo obrambe. Morate se zavedati, da ustna votlina sporoča tudi signale o drugih boleznih. Danes vemo, da je povezana s srčnimi boleznimi, težavami v nosečnosti in drugimi boleznimi, zato menim, da bo v prihodnosti zelo pomembna pri izboljšanju zdravja ljudi.

Lahko to terapijo uporabimo kot preventivni ukrep? Se zanjo, skratka, lahko odločijo tudi tisti, ki nimajo parodontoze, a bi se ji želeli izogniti tudi v prihodnosti?

Na hitro bi rekel, da ne, ker če nimate bolezni, ne potrebujete zdravljenja. A vedno obstaja ampak. Problem pri zdravljenju parodontoze je, da se ljudje sploh ne zavedajo, da jo imajo. V preteklosti niti stomatologi niso vedeli, da gre za hudo bolezen, zato menim, da je preventiva danes pomemben faktor, vendar pa mora biti povezana s faktorjem tveganja. Naj ponazorim s primerom. Če bi moja hčerka zanosila, bi ji terapijo svetoval, tudi če nima parodontoze, ker vem, da se bo okužba z bakterijami prenesla na otroka. Ker ne vem ničesar o imunskem sistemu otroka, bi ji v tem primeru svetoval zdravljenje kot preventivo. V eni od študij, v kateri so imeli dve testni skupini ljudi, od katerih so vsi imeli vsadke, nihče pa ni imel parodontoze, so pri eni skupini uporabili to terapijo, pri drugi pa ne in po enem letu ugotovili, da je pozitivno vplivala na njihovo klinično sliko. Skratka,

če nimate zobnih vsadkov in če nimate parodontoze, zdravljenja ne potrebujete, če pa ste v kateri od rizičnih skupin, pa bi vam jo priporočal.

Kaj pa kadilci?

S kadilci je poseben problem, ker dlesni pri kadilcih ne krvavijo, tudi če imajo parodontozo, zato bi fotodinamično terapijo tudi njim lahko svetoval kot preventivni ukrep.

Kako odprti so do tega zdravljenja stomatologi?

Stomatologi, ki imajo empatijo do pacientov, so do nje zelo odprti. Terapija ne poškoduje tkiva, kar je še ena posebnost te metode. Pri operaciji tkivo poškodujemo, pri fotodinamični terapiji pa napademo samo škodljive bakterije.

Torej je to popolnoma neinvaziven postopek, med katerim je pacient buden?

Da, gre za popolnoma nebolečo metodo.

S katerimi metodami zdravljenja se fotodinamična terapija običajno kombinira?

Vedno s čiščenjem, ker te terapije nima smisla opravljati, če je povsod umazanija.

Kako pogosto jo je treba ponovljati?

Odvisno od tveganja. Če nimate dodatnih faktorjev tveganja, je enkrat na leto popolnoma dovolj. Če ste kadilec in ste v zobne vsadke vložili deset tisoč evrov, potem pa bi bilo dobro, da se zanjo odločite enkrat na leto. ■



Strokovni dogodki v organizaciji nekaterih svetovno uveljavljenih proizvajalcev dentalne opreme že nekaj let kvalitetno presegajo zastarela stanovska lokalna srečanja. Skrbno izbrane tematike imajo poleg zbiranja licenčnih točk slušateljem in predavateljem, predvsem namen širjenja uporabnega znanja o novih terapijah, pristopih do reševanja kliničnih problemov, uporabe novih materialov, ki so prijaznejši do pacientov, dopuščajo manj manevrskega prostora za neželene spodrslejaje, so zdravju manj škodljivi, preprostejši za uporabo in še veliko bi lahko naštevali. Tradicionalni Bredentovi SKY dnevi so nedvomno eden izmed takih dogodkov, ki morajo v prihodnosti najti stalno mesto na vašem koledarju. Fotografija je z letošnjega dogodka v Splitu, kjer so se v zanimivem pogovoru pred obiskovalci predstavili (z leve proti desni): Prof. Plančak (Uni ZG), Doc. Bago (Uni ZG), Dr. Vizethum in Dr. Hafner (Uni Munich).

HELBO
odgovarja
zahtevanim
kriterijem

HELBO[®] TheraLite Laser

HELBO[®]

unterstützt



AKTIONSBÜNDNIS
gesundes Implantat

HELBO

obvladuje okužbe



Za vaše paciente je zdravljenje s HELBO optimalna dodatna terapija **brez stranskih učinkov** za zdravljenje paradontalnih vnetij in periimplantitisev in preprečuje ponovna vnetja.

Vas zanima uspešna in dobičkonosna integracija HELBO terapije v vaši ambulanti za dobro počutje vaših pacientov?

Mockup: Vsakdanji pomočnik estetske stomatologije

Pri waxup tehniki, imenovani tudi diagnostični voščeni model, se s pomočjo laboratorijskega voska ustvari estetski koncept na podlagi mavčnega modela pacienta. Estetska in funkcionalna uporaba pa sta omejeni. Gledano iz estetskega vidika, vosek barve zob ne reproducira natančno, vendar omogoča vizualizacijo oblike in položaja zob v konceptu. Kar se tiče funkcionalnosti, je zelo težko reproducirati vse gibe žvečenja, tudi s pomočjo zmogljivega artikulatorja.

Mockup, neke vrste predogledni model iz kompozitnega materiala, je tehnika, katero zobozdravniki uporabljajo vse preredko, ki pa se je v vsakdanjih kliničnih situacijah izkazala za zelo praktično. Omogoča predogled estetskega rezultata, s tem pa igra pomembno vlogo v načrtovanju oskrbe. Mockup faza sledi preverjanju waxup-a. Pri tem se konceptni model po preverjanju neposredno prilagodi v ustih. Na ta način se lahko podatki waxup-a s pacientovega modela prenesejo neposredno v usta. S »pomerjanjem« v ustih se lahko koncept preveri v estetskem, funkcionalnem in psihološkem smislu. Zadnja točka je ključnega pomena, saj vnaša pomemben princip v pacientovem sprejemanju, namreč da slednji najprej preizkusi rešitev, šele nato se lahko odloči. Pacient torej prevzame aktivno vlogo pri postopku odločanja, kar bistveno izboljša komunikacijo.

Pri tem se ne sme pozabiti, da se optimizira tudi komunikacija z zobotehnikom, kar omogoča brezhibno sodelovanje med ordinacijo in laboratorijem. Na waxup modelu

se lahko izvede le malo popravkov, medtem ko lahko zobozdravnik na mockup-u z dodajanjem ali odvzemanjem materialov iz zaloge ordinacije izvaja estetske spremembe. Poleg tega se z mockup tehniko lahko v ustih preveri okluzija, da bi preverili natančnost waxup-a. Po morebitnih popravkih se dvojni mockup-a pošlje v laboratorij. Sedaj ima zobotehnik dodatne informacije, s katerimi lahko doseže predvidljiv, estetski rezultat.

Načrt oskrbe

Mockup je primeren za oskrbe v srednjem delu zobovja, ki zahtevajo popravek oblike zob z dodajanjem materiala ter v manjšem obsegu tudi prilagoditev položaja zob. Glavni kazalniki so tako izguba substance vitalnega zoba, manjkajoči posamezni zobje, diastema ali pa tudi prirojene estetske napake, ki omogočajo bioestetski pristop.

Po postavitvi diagnoze in izbiri zdravljenja zobozdravnik naroči waxup podlage pacientovega modela zoba. Seveda mora pri tem zobotehniku v laboratorij sporočiti, kaj pričakuje glede oblike, vendar ne še barvnega odtenka. Zobozdravnik najprej preveri waxup na modelu; tako lahko potrebne popravke z ustreznimi materiali izvede neposredno v ordinaciji. Pri tem je neugodno prositi zobotehnika za dodatni kos voska, s katerim se lahko ob dodajanju materiala

izvedejo popravki. Nato se waxup ob ustreznih razlagah (gre za tridimenzionalno simulacijo konceptne zasnove) in z omembo vseh pridrzkov (barve zob pri waxup tehniki ni mogoče ponazoriti) pokaže pacientu in primerja z mavčnim modelom brez waxup modela za bolj objektivni prikaz izboljšav. Potem ko je pacient sprejel waxup in so bili izvedeni morebitni popravki, se voščeni in mavčni model prenese v usta pacienta, da bi tako intraoralno simulirali zdravljenje. Ti koraki so opisani v odseku »Korak za korakom«.

Mockup se pokaže pacientu, da bi določili optimalno dolžino zob in splošne proporce novega nasmeha. V tej fazi so še možni popravki. Po morebitnih popravkih zobozdravnik in pacient določila mockup, nato pa se naredi odtis, katerega se pošlje v laboratorij in služi kot dokončna referenca pri realizaciji koncepta.

Materiali

Mockup-i se v vsakdanji praksi dajo dobro ustvarjati, v kolikor je na voljo potreben material in se ravnanje s tem že predhodno obvlada. V tem članku opisujemo tehniko, pri kateri se v teku nenamenske uporabe uporablja samotrdilni kompozit (Structur 3, VOCO, slika 1), ki sicer služi za izdelavo kron, mostičkov ter inlejev/onlejev. Optične lastnosti tega materiala v nasprotju z laboratorij-

skim voskom, ki se uporablja pri waxup-u, omogočajo reprodukcijo naravne barve zob (znotraj dovolj velikega razpona od A1 do A3,5, vključno z barvami B, C in Bleach Light). Zaradi mehanskega upora materiala se lahko v ustih izvede simulacija okluzije mockup-a. Samotrdilni kompozitni material je podoben tradicionalnemu kompozitu, ki se strjuje v svetlobi. Zato lahko kompozit lepimo na mockup, da bi izravnali napake ali spremenili obliko (podaljšanje zob, krivino vestibularne površine zob, obrez sekalca, itd.). Retencija poteka mehansko, torej se ne uporablja nobenega cementa. V nasprotju z začasno krono se na koncu mockup pri odstranitvi uniči.

Korak za korakom

V predstavljenem kliničnem primeru za namen opisa zapisnika gre za konzultacijo iz estetskih razlogov. Pacient bi rad vidno izboljšal svoj nasmeh brez zatekanja k invazivnim tehnikam (tukaj se omejujemo na izvedbo mockup-a zgornje čeljusti). Najprej se ustvari preprosta vrsta fotografij, da bi s pacientom analizirali klinično izhodiščno situacijo (slike 2–5). Model iz mavca služi kot podlaga za izdelavo waxup-a (slika 6). Izvede se odtis waxup-a (sliki 7 in 8), ki v ustih služi kot smernica za izvedbo mockup-a.

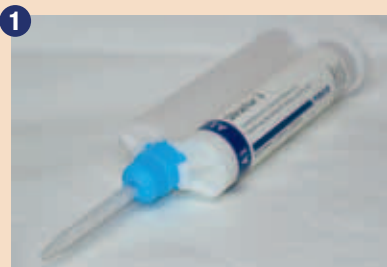Smernico se poskusno vstavi v usta, nato se po potrebi s pomočjo

skalpela izvedejo popravki. Sedaj se izbere barvni odtenek samotrdilnega kompozita (barvni odtenek A1, Structur 3, VOCO) v skladu s pričakovani pacienta in barvnim odtenkom naravnih zob.

Odtis se napolni s kompozitom (slika 9) in se vstavi v usta (slika 10). Najhitreje po 1,5 minutah po pričetku umešanja se odtis odstrani (slika 11). Vendar pa je s končno obdelavo treba počakati 4 minute. Model se prilagodi (slike 12–14) z brušenjem pod vodnim hlajenjem kot pri tradicionalnem kompozitu ali pa s polnjenjem defektov s tekočim kompozitnim materialom (Grandio Flow, VOCO). Nato se preverita statika in dinamika okluzije.

Ko so izvedene vse prilagoditve, se mockup predstavi pacientu za namen estetske kontrole: oblika, položaj in barva. Če je potrebno, se lahko na enak način izvedejo dodatne prilagoditve, torej ali z brušenjem ali s polnjenjem s kompozitom. Podatki se nato v obliki fotografij (portret, nasmeh ter interoralno (slike 15 in 16), odtisa mockup-a ter analize nasmeha pošljejo v laboratorij. Zobotehnik v laboratoriju tako razpolaga z vsemi potrebnimi in zadostnimi elementi, da lahko izdela dejansko protetično restavracijo po željah pacienta in zobozdravnika.

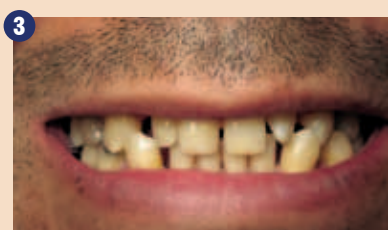Na koncu obiska se postavi še vprašanje, kaj narediti z mockup-om. Pri tem ima zobozdravnik dve možnosti. Ali odstrani mockup in pacient zapusti ordinacijo s ponovno vzpostavljeno klinično izhodiščno situacijo. Izveden ni bil noben invazivni ali nepopravljiv poseg, pacient je lahko vesel, da je »poskusil« svoj bodoč nasmeh ne da bi za to žrtvoval tkivo ali bil podvržen anesteziji. Alternativna možnost pa je, pacienta odpustiti z mockup-om. Tako že lahko nov nasmeh pokaže ožji okolici in na družbeni ravni preveri sprejemanje le-tega. Prav tako lahko pacient v vsakdanjem življenju že preizkusi artikulacijo in obremenitev pri žvečenju. Na tej točki



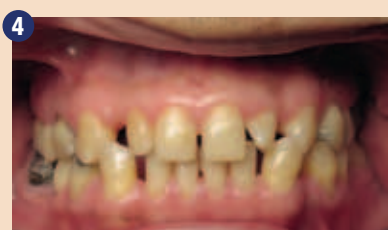
1 Kartuša s samotrdilnim kompozitnim materialom (Structur 3, VOCO).



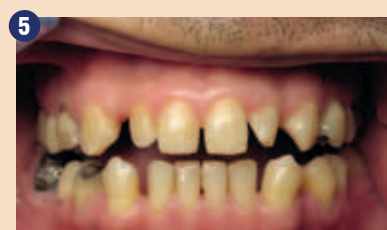2 Predoperacijska situacija, portret.



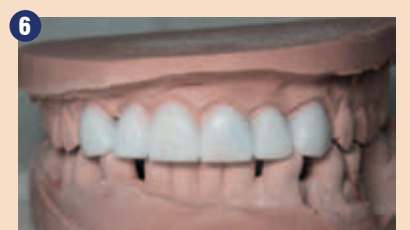3 Predoperacijska situacija, nasmeh.



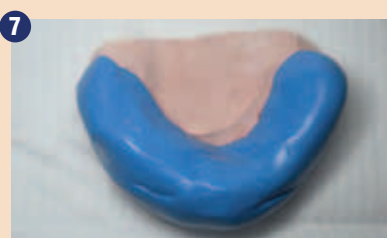4 Predoperacijska situacija intraoralno v okluziji.



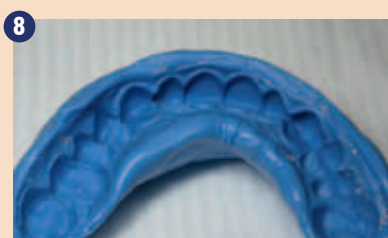5 Predoperacijska situacija intraoralno v neokluziji.



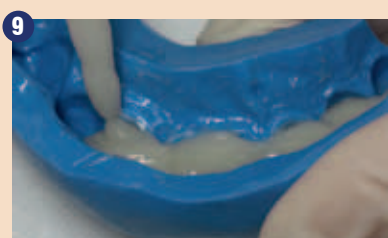6 Waxup brez prepariranja zob.



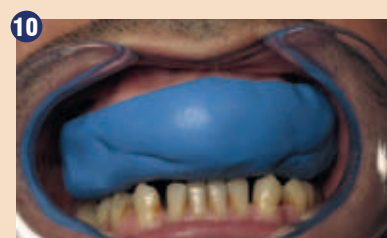7 Odtis waxup-a v silikonu.



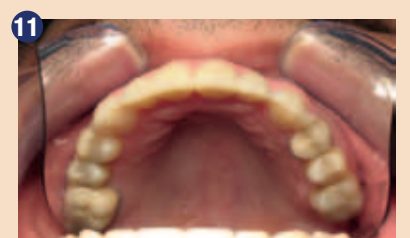
8 Kontrola natančnosti waxup odtisa.



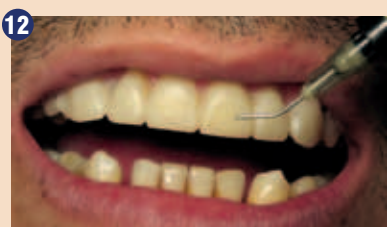9 Polnjenje odtisa s samotrdilnim kompozitnim materialom (Structur 3, VOCO).



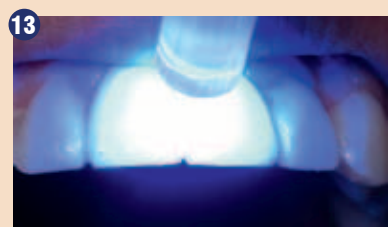10 Vstavljanje odtisa s samotrdilnim kompozitnim materialom.



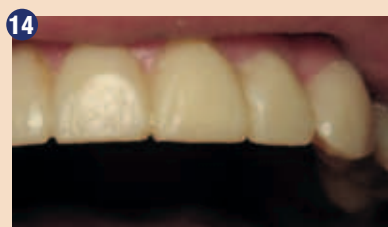
11 Okluzijski pogled mockup-a po odvzetju odtisa in odstranitvi vseh viškov.



12 Polnjenje mehurčka v mockup-u s tekočim kompozitom (Grandio Flow, VOCO).



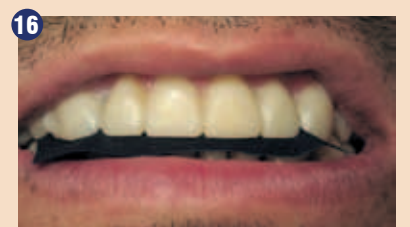13 Strjevanje tekočega kompozita s svetlobo.



14 Stanje površine mockup-a na zobu 21 po polnjenju defekta.



15 Postoperativna situacija, portret.



16 Postoperativna situacija, kontrola okluzije.

je še enkrat potrebno opozoriti, da je material zelo primeren za takšne situacije, saj je bil razvit za izdelavo začasnih kron. Naloga zobozdravnika je, odločiti kako dolgo lahko mockup ostane v ustih pacienta, pri čemer je seveda treba paziti na odlično ustno higieno. Z obzirom na psihološki trenutek optičnega privajanja in funkcionalne vidike, bi ustrežal čas enega tedna.

Razprava

Mockup tehnika nudi številne prednosti. Hitra in stroškovno ugodna metoda pacientu omogoča, da želen rezultat preveri v svojih ustih. Do sedaj je pacient sledil zobozdravniku ne da bi bil aktivno vključen v načrt zdravljenja, kar je občasno privedlo do nepričakovanih rezultatov in morebitnih konfliktov. Čakalna doba z začasnimi elementi omogoča vrednotenje želenega rezultata, vendar pa v kliničnih primerih s konzervativnim ali neinvazivnim pristopom ni indicirana. V prihodnosti lahko pacient »pomeri« svoj nov nasmeh in se predčasno navadi nanj, lahko pa celo gre z njim domov in ga izčrpno preizkusi v estetskem, psihološkem in funkcionalnem pogledu. Komplanca pacienta narašča, načrtu zdravljenja lahko sledi bolj sproščeno in vestno.

Poleg izboljšane komunikacije s pacientom se olajša tudi komunikacija z zobotehnikom. Zaradi odtisa in fotografij mockup-a v ustih ima zobni laboratorij na razpolago vse nepogrešljive informacije, ki prej niso bile sistematično posredovane. Ne samo, da lahko zobotehnik preveri funkcionalnost waxup-a (statična in dinamična okluzija, položaj prostega roba za artikulacijo, podpora ustnic), temveč tudi estetski vidik (barvo zob, obliko in volumen zob, simetrijo nasmeha, naravnost nasmeha glede na obrazno estetiko). Uporabnikom prijazen material omogoča vsakodnevno uporabo te tehnike.

Za zobozdravnika je uporaba te tehnike prav tako preprosta kot izdelava začasnih kron. Prav tako ni potreben koferdam, saj se mockup ustvari pod enakimi pogoji kot začasna krona. Poleg tega ta neinvazivna tehnika ne zahteva niti priprave niti retencije, lepljenja ali anestezije.

Pacient bo prav gotovo znal ceniti ta, tkivu prijazen pristop. Na ta način bo oskrba za pacienta postala odkrivanje novega. Seveda je na področju mockup-a potrebno upoštevati tudi omejitve. Indikacija je omejena na protetične restavracije v sprednjem zgornjem zobovju, pri čemer hudo napačne postavitev pomenijo kontraindikacija, saj se pri tem lahko zobje nahajajo zunaj modela waxup-a; prav tako tehnika ni indicirana, če je potrebna ameloplastika (predolg ali premočno ukrivljen zob).

Ker izdelava mockup-a zahteva določeno ročno spretnost, je priporočljivo vaditi na modelu iz mavca, preden se dela v ustih

pacienta. Terapevtska oskrba pacienta lahko traja daljše časovno obdobje; tudi če je mockup faza zelo informativna in koristna za komunikacijo s pacientom, še vedno gre za dodatno, izbirno fazo. Zobozdravniki, ki začasne elemente ne uporabljajo samotrdilnih kompozitnih materialov, lahko nabavo tega materiala jemljejo kot dodatni strošek. Vendar pa je v nasprotje temu na tehtnico treba položiti okoliščino, da lahko mockup komplanco pacienta pri obsežni oskrbi morda bistveno poveča in se inve-


sticija tako lahko vsekakor izplača. Kajti nič ni za zobozdravnika tako mučno, kot vložiti veliko časa v izdelavo dolgega, kompleksnega načrta oskrbe, ki ga pacient nato zavrne, ker si ne zna predstavljati rezultatov.

Končna opomba

Mockup je preprosta, reverzibilna tehnika, katero se lahko dobro uporabi v vsakdanjiku zobne ordinacije. Kot predogledni model iz kompozitnega materiala omogoča

potrditev načrtovanih protetičnih restavracij v ustih v funkcionalnem, estetskem in psihološkem pogledu. Pacientu se s tem odpre nova dimenzija, saj lahko »preizkusi« svoj bodoči nasmeh in si tako boljše predstavlja končni rezultat. Komplanca pacienta raste, razmerje zdravnik-pacient pa postane bolj sproščeno.

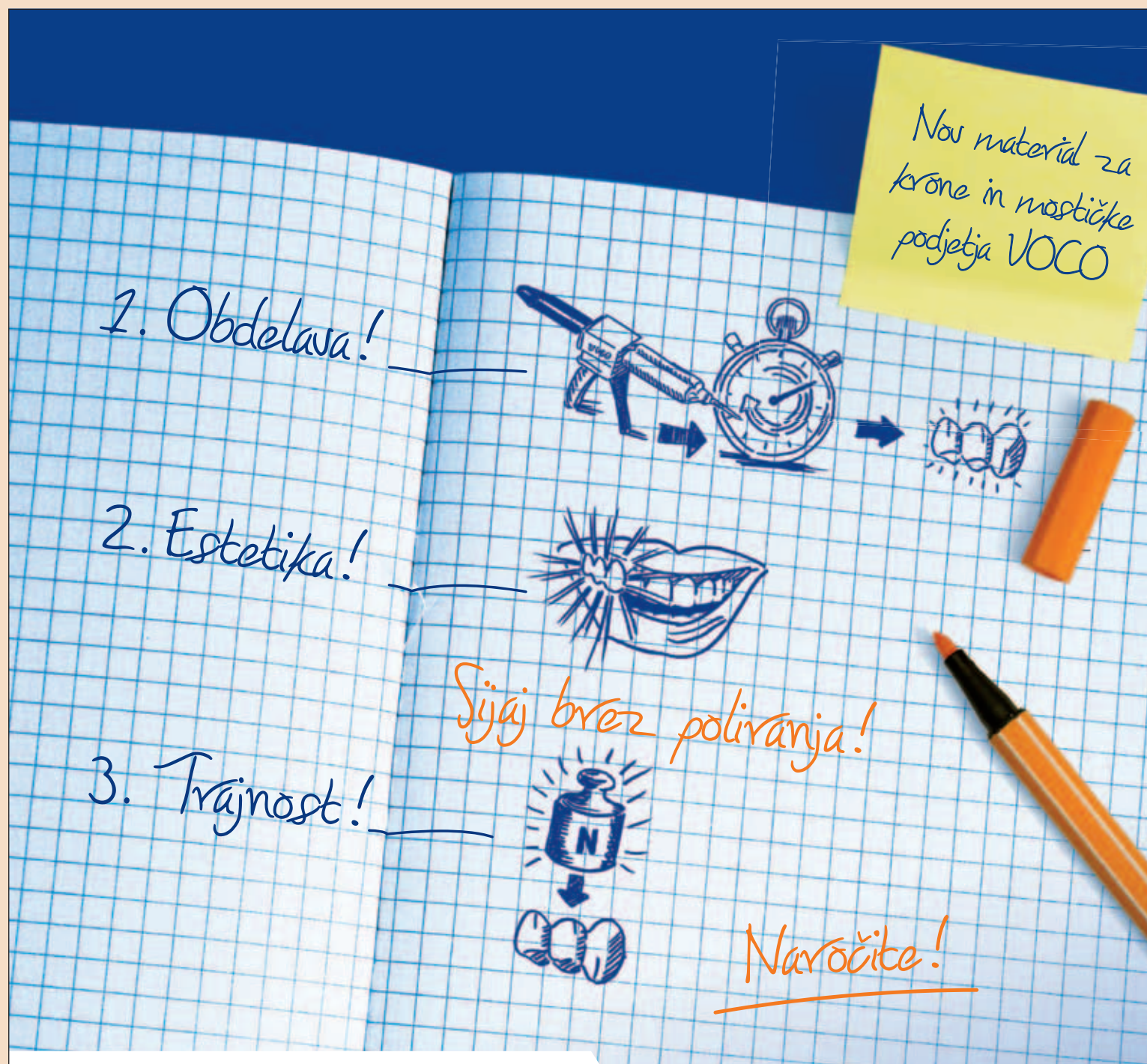Z vidika zobnega laboratorija zobotehnik s to metodo prejme dodatne informacije. Svoje delo lahko natančno usmeri na pričakovanja pacienta in zobozdravnika. Izbolj-

šana komunikacija krepi sodelovanje med zobozdravnikom, pacientom in zobotehnikom. 

Opomba: Ta članek je bil prvič objavljen v Dental Tribune Study Club št. 03-2015. Nadaljnje objave s prijaznim dovoljenjem avtorja in Oemus Media.



Avtor:
Dr. Yassine
Harichane,
Pariz/Francija



3 ZA OPTIMALNO ZAČASNO OSKRBO

Structur 3

Varna in hitra obdelava:

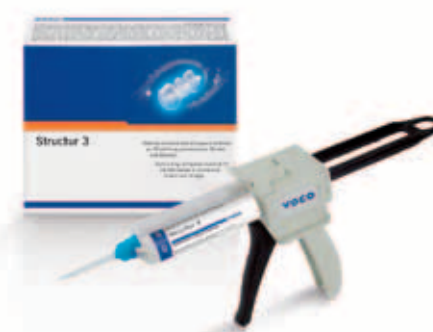- čas strjevanja v ustih: le 45 sekund,
- mešalno razmerje 1:1 zagotavlja homogeno zmes.

Izjemna estetika:

- naraven videz,
- na voljo v 8 odtenkih.

Dolga življenjska doba:

- velika trdota,
- odlična lomna trdnost.



nadaljevanje članka

»Piezokirurgija-univerzalni pristop za številne indikacije«
iz aprilske številke

Indikacija: Preparacija v bližini živcev

Kot je opisano zgoraj, so indikacije za uporabo piezokirurgije tudi v področju konzervativne oralne kirurgije. Posebne delovne konice olajšajo postopke prikaza vrška korenine in poenostavijo zaščito živcev in sinusne mukozne membrane

predvsem pri spodnjih ličnikih in zgornjih kočnikih. Ukrivljene diamantne konice se uporabljajo za natančno retrogradno preparacijo za polnitev z materialom za retrogradno polnitev. Ultrazvočna tehnologija pomeni, da je konica zelo tanka, kar izboljša pregled in velikost dostopne kavitete. Posledično je ultrazvočna kirurgija za tak poseg ena izmed standardnih pri izvajanju apikotomije. (Del Fabbro, Tsesis in sod, 2010, Scarano, Artese in sod., 2012).

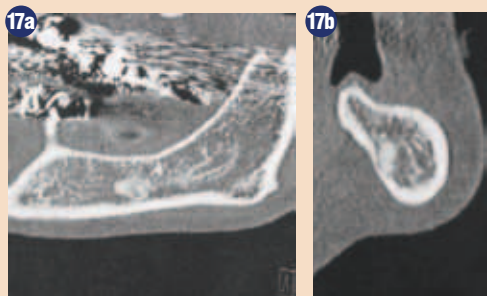
Indikacija: apikotomija

Pri kirurških postopkih na kosti, ki potekajo v neposredni bližini občutljivih anatomskih struktur, kot so krvne žile ali živci, predstavljajo vrteči instrumenti veliko tveganje za iatrogeno poškodbo. Piezoelektrične naprave so lahko v pomoč pri preparaciji kosti in odstranitvi trdih tkiv v bližini živcev, predvsem za razgalitev živca po iatrogeni poškodbi, pa tudi med lateralizacijo živca pri resektivnih ali rekonstrukcijskih

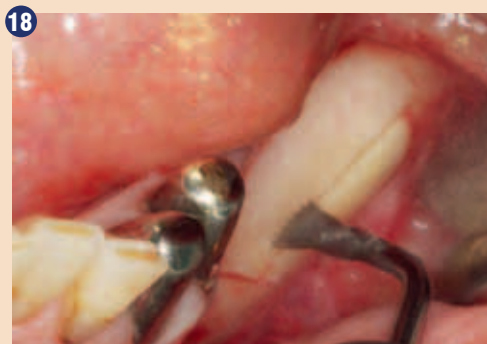kirurških postopkih ali pri vstavitvi implantata (slika od 17 do 20). Rahel stik med piezo-konico in živcem ne vodi nujno v poškodbo, ampak previdno nadaljuje s premiki v gibanju žage ali nastavki, kjer preostanek kostnega substrata lahko povzroči prehodno ali celo permanentno poškodbo živca. Kakorkoli, tveganje za poškodbo je bistveno manjše kot v primerjavi z uporabo žagic ali vrtečih se instrumentov (Pereira, Gealh in sod., 2014).

Indikacija: Parodontalno zdravljenje

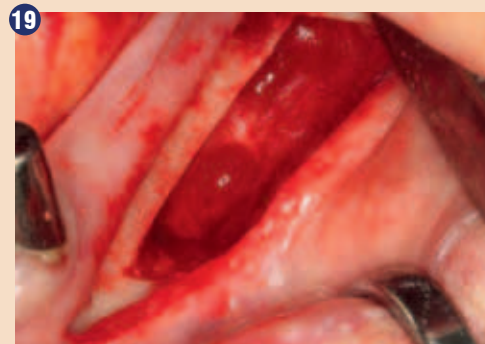
Marginalni parodontitis je glavni vzrok ekstrakcij zob pri starejših pacientih. To obolenje je prvotno povzročeno z naselitvijo bakterij v gingivalnem žepu, kjer nastane vnetje, kateremu sledi izguba prirastišča in kosti. Tvorba subgingivalnega biofilma in trdih zobnih oblog je pomemben etiološki dejavnik pri atrofiji marginalne kosti. Zato je njegova odstranitev pomemben del zdravljenja (Dri-



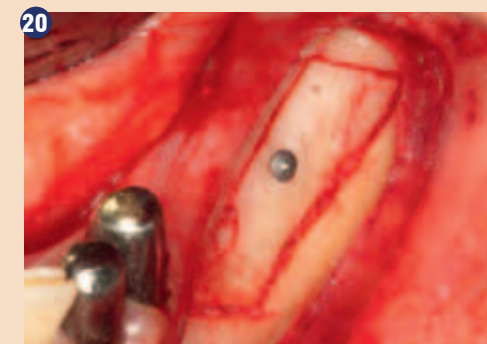CT posnetek osteotomije, ki vzpodbuja rast v neposredni bližini alveolarnega izvodila z draženjem živca (lateralni in koronarni pogled).



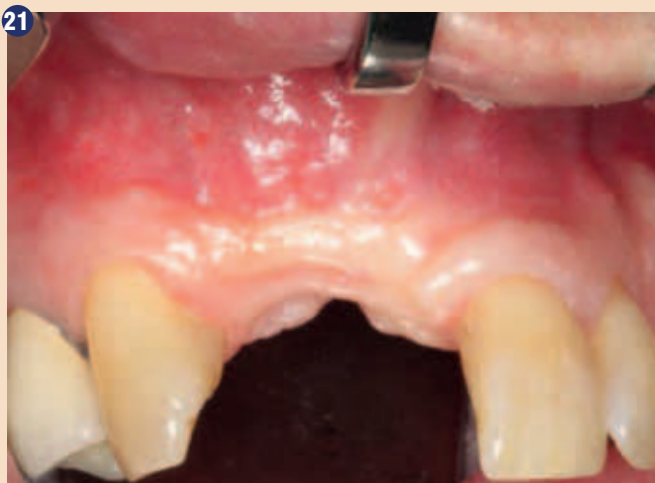Preparacija koronarnega križa s piezo kostno žagico (Piezomed, W&H).



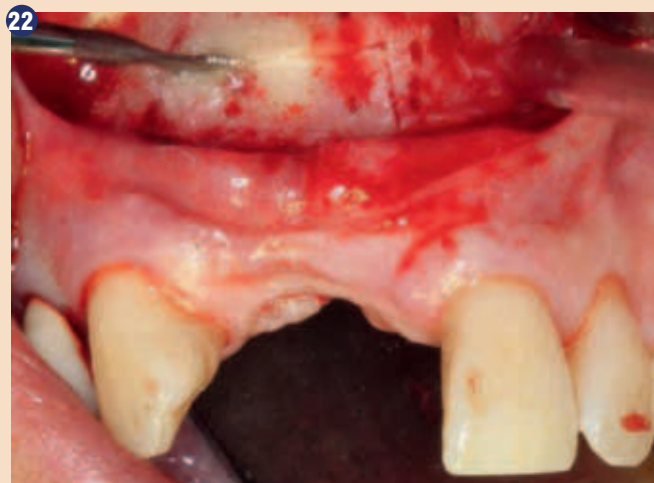Kirurško mesto po nevrolizi in odstranitvi osteotoma.



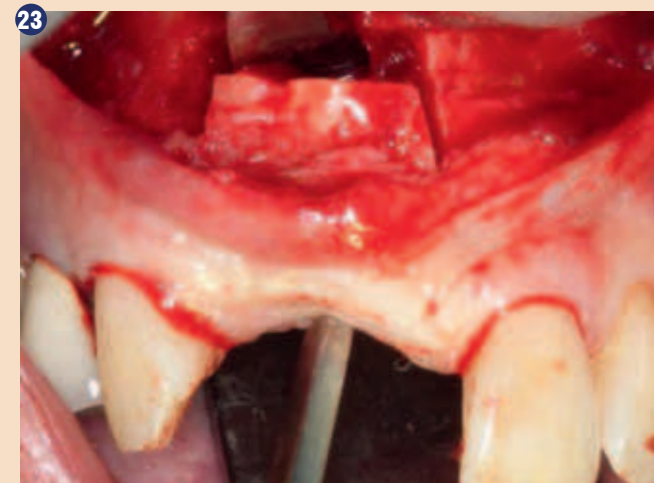
Odstranjeno kostno križje in ponovna prilagoditev in pritrditev z osteosintetskim vijakom (KLS Martin, Tuttlingen).



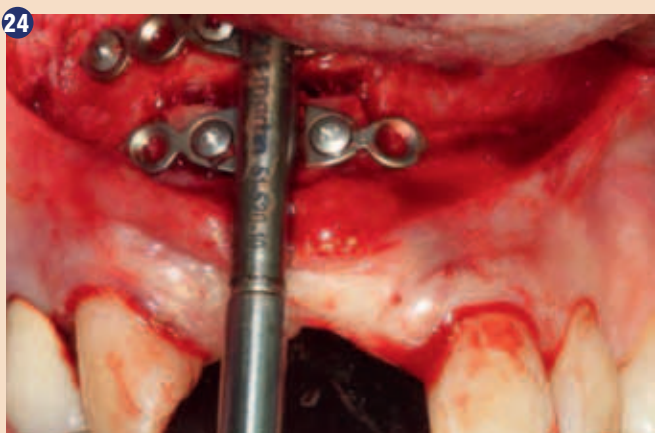
Razširjen defekt v sprednjem področju zgornje čeljusti z indikacijo po distrakcijski osteogenezi z brazgotino po predhodni operaciji.



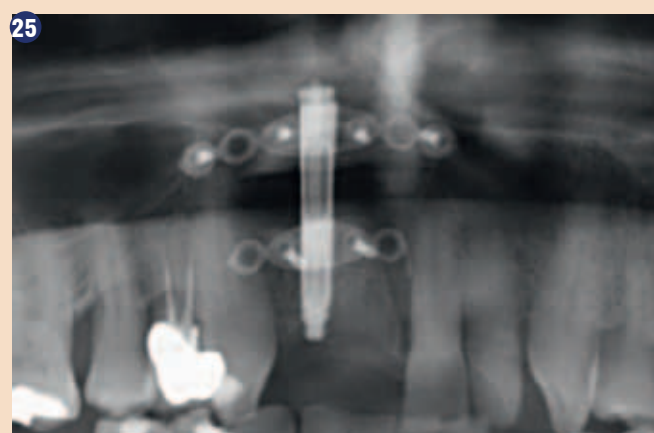Mobilni segment se lahko natančno separira s tanko osteotomsko žagico (W&H, Piezomed).



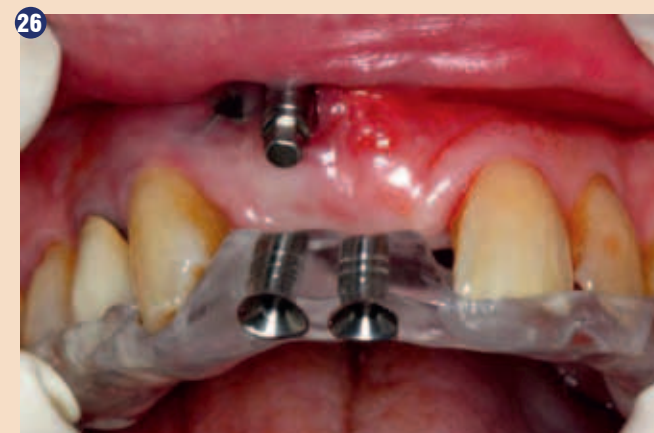Končna mobilizacija palatinalnega segmenta po distrakciji z dletom.



Namestitvev distraktorja (TRACK-System, KLS Martin).



Ortopantomogramski posnetek po dokončni višini distrakcije pred obdobjem konsolidacije.



Stabilno stanje pred vstavitvijo implantata štiri mesece po posegu.

DENTAL TRIBUNE

The World's Dental Newspaper • Slovenian Edition

© 2016, Dental Tribune International GmbH

Uredniški material, preveden in tiskan v izdaji časopisa Dental Tribune International, je avtorsko zaščiten pod podjetjem Dental Tribune International GmbH. Vse pravice so zadržane. Objavljeno z dovoljenjem podjetja Dental Tribune International GmbH, Holbeinstr. 29, 04229 Leipzig, Germany. Reprodukcijski na katerikoli način, v katerikoli jezik, v celoti ali delno, brez predhodnega dovoljenja podjetja Dental Tribune International GmbH strogo prepovedana. Dental Tribune je zaščitni znak podjetja Dental Tribune International GmbH.

Dental Tribune si prizadeva natančno predstavljati klinične informacije in novice proizvajalcev. V zvezi s tem Dental Tribune ne prevzema nobene izhajajoče odgovornosti resničnosti navedb ali nastalih tipkarskih napak. Založnik prav tako ne prevzema nobene odgovornosti za vsebino oglasov. V člankih izražena mnenja so lastna mnenja avtorjev in ne predstavljajo mnenja Dental Tribune International.

Dental Tribune International GmbH
Holbeinstr. 29, 04229 Leipzig, Nemčija
tel.: +49 341 48 474 302, faks: +49 341 48 474 17

Prevod in lektoriranje: Dental Tribune Slovenija
Grafično oblikovanje in prelom: Simon Šimenc
Tisk: TISK Žnidarič, d.o.o., Kranj
Naklada: 2500 izvodov, (september 2016)

Glavni urednik skupine: Daniel Zimmermann

ISSN 2232-3511

Uredniški svet:

dr. Nasser Barghi,
dr. Karl Behr,
dr. George Freedman
dr. Howard Glazer
prof.dr. I.Krejci
dr. Edward Lynch
dr. Ziv Mazor
prof.dr. Georg Meyer
prof.dr. Rudolph Slavicek
dr. Marius Steignamm

ZDA keramika
Nemčija endodontija
Kanada estetika
ZDA kariologija
Švica konzervativa
Irska restavrativa
Izrael implantologija
Nemčija restavrativa
Avstrija funkcionalnost
Nemčija implantologija

Strokovni urednik: Magda Wojtkiewicz

Medijski urednik: Claudia Duschek

Pomočnika urednikov: Anne Faulmann

Kristin Hübner

Sabrina Raaff

Hans Motschmann

Direktor razvoja projektov: Claudia Salwiczek-Majonek

Pomočnik dir. razvoja: Sarah Schubert

Direktor internetnih projektov: Tom Carvalho

Direktor dogodkov: Lars Hoffmann

Direktor izobraževanja: Christiane Ferret

Računovodja: Karen Hamatschek

Oglasno trženje za VE: Barbora Solarova

Izvršni producent: Gernot Meyer

Oglasne dispozicije: Marius Mezger

Obiščite našo spletno stran: www.dental-tribune.com

info@dental-tribune.com

Lastnik licence za Slovenijo: Bisernica Medicina d.o.o.,

Gmajnice 15, 1000 Ljubljana

mat.št.: 3368122, dav.št. SI52917622

Za založbo Bisernica Medicina: Ronald Pintar, direktor

Glavni urednik: Boštjan I. Košak

Vodja produkcije: Zoran Grom

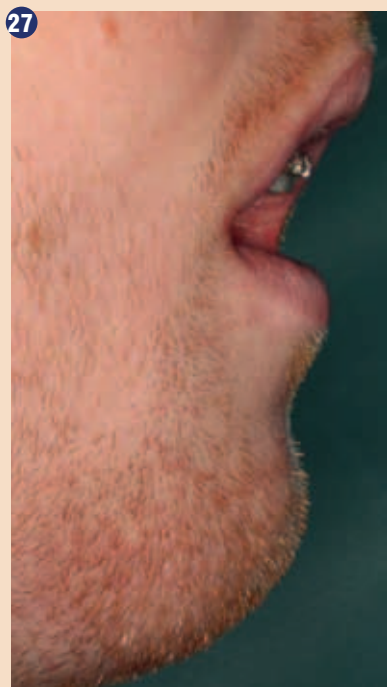
Kontakt slovenskega uredništva: telefon: 031 378 022,

e-pošta: prodaja@dental-tribune.si

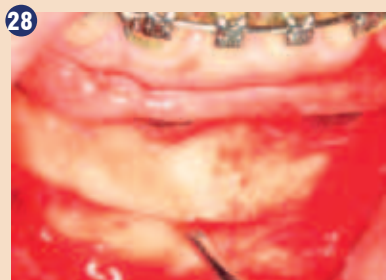Oglasno trženje: Boštjan I. Košak (041 740 864),

Zoran Grom (031 378 022)

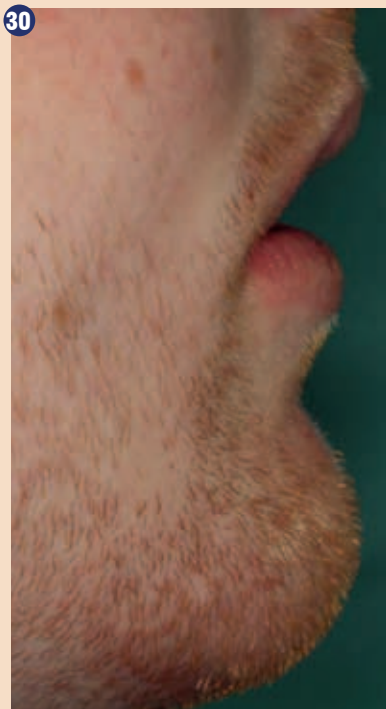
Naročnine: prodaja@dental-tribune.si



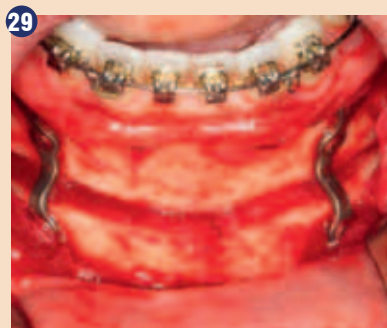27 21-letni pacient po konverzijski osteotomiji s perzistentno retrognatijo (II razred disgnatije).



28 Med odstranitvijo kovine je bazni del brade separiran s Piezomedom z ohranitvijo lingvalne prekrvavitve.



30 Estetska izboljšava v obliki in poteku brade je po operaciji lepo vidna.



29 Premaknitev brade naprej za 5mm in pritrditev z dvema osteosintetskima ploščicama (KLS Martin). V perifernem področju sta vidna mentalna žilca.

sko 2014, Plessas 2014). Začetno konservativno in kirurško zdravljenje se razlikujeta pri zdravljenju marginalnega parodontitisa. Poleg pouka o oralni higieni in motivaciji naj obe fazi zdravljenja izvajata ustrezno čiščenje površin zobnih korenin. V smislu regeneracije je zaželen odprt dostop. Površina korenine se lahko očisti s piezokirurgijo z uporabo posebnih nastavkov, kjer se uporabljajo različno ukrivljeni instrumenti na težje dostopnih področjih, kot je na primer koreninsko razcepišče. V sistem vgrajena irigacija odplakne pritrjene trde zobne obloge in bakterije ven iz žepa. Specializirani sistemi, kot je Piezomed, imajo tudi povratno funkcijo (»feedback«) za zmanjšanje ablacije trdih zobnih tkiv. Večji kot je pritisk na prirastišče, večja je redukcija ablacije.

Dodatne indikacije

Kot je že bilo prikazano, katerikoli kirurški postopek predstavlja morebitno indikacijo za piezokirurgijo. Tako se za preparacijo mobilnega segmenta v distrakcijski osteogenezi (slike od 23 do 25) in za »sendvič« osteotomijo uporabljajo specifični nastavki

brez ogrožanja prekrvavitve v področju grebena, ki je bistvenega pomena za uspešnost obeh tehnik (Gonzales-Garcia, Diniz-Freitas in sod., 2008).

Za odstranitev implantata se lahko spreparira vestibularna kost, ki se kasneje po sami odstranitvi zobnega vsadka nadomesti, da se ohrani oblika alveolarnega grebena.

Obstajajo dodatne aplikacije uporabe piezokirurgije pri kirurških posegih na obnosnih votlinah. Patološke spremembe in tujki se lahko odstranijo iz sinusa po koncentrični preparaciji običajno trapezoidnega kostnega pokrova na sprednji steni čeljustnega sinusa. Kostni pokrov se ponovno reponira ob koncu operacije in zaščiti z adaptivnimi šivi za preprečitev dislokacije.

Čiste ortodonske indikacije predstavljajo ortognatsko kirurgijo, genioplastiko (slike od 27 do 30) in dekompresijo orbite pri pacientih z napredovano endokrino orbitopatijo kot zaplet Bazedove bolezni (Ponto, Zwienner in sod., 2014). Piezoelektrične naprave se uporabljajo tudi v maksilofacialni kirurgiji ter pri kirurgiji lobanjske baze.

Zaključek

Evidentno je, da je piezokirurgija primerna za širok nabor različnih dentalnih indikacij. Povečano zanimanje za piezokirurške postopke je predvsem zaradi enostavnega rokovanja in selektivne ablacije kostnega tkiva s povečano varnostjo med samim kirurškim postopkom na kosti. Prav tako omogočajo visoko stopnjo natančnosti, kjer predstavlja prednost ne omejenem področju. Uporaba multiplih konic in nastavitev, ki so razvite za specifične indikacije, zagotavljajo pokrivanje različnih kirurških področij. Posledično so naprave danes postale rutinski ročni instrument v številnih ambulantah in bolnišnicah. ■



Avtor:
Prof. Dr. Dr. Daniel Rothamel

NOVA MOČ V KOSTNI KIRURGIJI

- ROČNIK SE LAHKO STERILIZIRA**
ročnik in kabel se lahko termodezinficirata, dezinficirata in sterilizirata
- INOVATIVNI LED OBROČ**
brezsenčna svetloba in idealna osvetlitev delovnega področja
- UČINKOVITO HLAJENJE**
za izjemno učinkovito hlajenje operativnega področja
- AVTOMATSKA ZAZNAVNA NASTAVKOV**
ščiti nastavke pred preobremenitvijo
- DOBRA OBLIKA ZOBA**
za boljšo natančnost rezanja
- BOOST**
POSEBNA BOOST FUNKCIJA poveča nastavljeno moč za 20%

PEOPLE HAVE PRIORITY

Strganje kostnega bloka
Selektivni rezi ščitijo mehko tkivo in zmanjšujejo poškodbe živcev, membrane

Delitev alveolarnega grebena
Kirurški rezi so natančni in zanesljivi, kirurško mesto je brez krvi

Ekstrakcija s periotomom
Tudi pri zahtevnih ekstrakcijah se je možno izogniti poškodbam kosti in mehkih tkiv

Dvig sinusnega dna
Atraumatska preparacija kosti in augmentacija. Ločitev membrane brez luknjanja

Nova moč v oralni kirurgiji
Novi Piezomed omogoča izrazito visoke performanse z nežnim pristopom do mehkih tkiv. Ob vsem tem ima tudi funkcijo avtomatskega zaznavanja nastavkov ter LED osvetlitev na ročniku. Ročnik in kabel Piezomeda se lahko sterilizirata in termodezinficirata.

wh.com

Prodaja in servis zobozdravstvene opreme
Brnčičeva ulica 13, 1231 Ljubljana-Črnuče / Tel: ++ (0)1 56 12 533, Fax: ++ (0)1 56 12 295
www.korum.si, korum@siol.net

DENTAL TRIBUNE

The World's Dental Newspaper • Slovenian Edition

	BREUDENT d.o.o.	5
	COLGATE	18
	CROIXTURE	15
	DENTAL TRIBUNE INTERNATIONAL	20
	EUROPEAN SOCIETY OF COSMETIC DENTISTRY	20
	FLEGIS d.o.o.	11

Abecedni seznam oglaševalcev

	GC EUROPE N.V.	3
	HERAEUS HOLDING g.m.b.h.	17
	INTERDENT d.o.o.	23
	IVOCLAR VIVADENT A.G.	13, 14
	KORUM d.o.o.	9
	MEGASONEX	24
	QSI Mednarodna šola Ljubljana	19
	VOCO g.m.b.h.	7