

# DENTAL TRIBUNE

The World's Dental Newspaper - Ecuador Edition

EDITADO EN QUITO

www.dental-tribune.com

No. 1, 2013 VOL. 1

Napoleón Arteaga Mena, Decano de Odontología de UCE

## «La docencia ha fortalecido mi espíritu»

Por Roberto Chávez Peñaherrera

**E**n la siguiente entrevista realizada por Odontoecuador, el Decano de la Universidad Central recorre su trayectoria desde su época de estudiante a su actual cargo. El Dr. Napoleón Arteaga

Mena explica los objetivos que ha trazado para su centro educativo y aboga para que el gobierno permita la asesoría y participación de las instituciones docentes en los cambios en la política educativa.

**¿Quién le influenció para ser odontólogo?**

Nadie me influenció, más bien fue un hecho: en un juego con unos primos, uno de ellos se cae e impacta con el gatillo de una pistola de juguete en el paladar. Como es natural, sangró mucho y recurrí a introducir una toalla para cohibir la hemorragia que mediante presión pude controlar. Tenía más o menos unos 11 años.

**¿Algún anécdota de su vida estudiantil en la Facultad?**

En el primer año de Anatomía teníamos que articular un esqueleto y no teníamos cadáver. Nos organizamos para obtenerlo de un cementerio de la capital y una noche oscura ingresamos subrepticiamente y armados de valor frente a una tumba en tierra floja, ya que fue sepultado solo dos días antes. Comenzamos la excavación, pero no llegó a concluirse ya que un compañero en pleno silencio exclamo pelos, palabra que nos crispó los nervios y salimos corriendo, sin poder concluir lo que nos habíamos propuesto.

**¿Qué recuerda de sus profesores?**

Su capacidad científica, profesional, honorabilidad, don de gentes y muchos atributos que les adornaban. Entre ellos debo destacar a Pablo Guerrero, Juan Mora, Remigio Guerra, Osvaldo Chávez, Estuardo Pazmiño, entre otros.

**¿Cómo fueron los inicios de su vida estudiantil?**

Me gradué en Ciencias de la Educación en el "Juan Montalvo", y luego ingresé a la Facultad de Ciencias Básicas de la Universidad Central del Ecuador. Por situaciones políticas se suprime, ya que estaba asesorada por la Universidad de Pittsburgh y en esa época no se quería saber nada de la influencia yanqui". De regreso de vacaciones para matricularme en Odontología recibo la noticia de que no lo podía hacer por no tener



El Decano de Odontología de UCE, Dr. Napoleón Arteaga Mena.

el título de Bachiller en Humanidades Modernas. Tuve que regresar al Colegio "Juan Pío Montufar" y un año después pude matricularme en la carrera de mi preferencia: la Odontología. La cursé con gran esfuerzo. Tuve la suerte de ser representante estudiantil, desde presidente de curso, al Consejo Directivo, Consejo Universitario, Presidente de la Asociación Nacional de Estudiantes de Odontología, y fui ayudante de la Cátedra de Radiología.

**¿Puede hacer una breve síntesis de su vida profesional?**

Obtuve el título de Doctor en Odontología en marzo de 1973, y realicé el año rural en Cotacachi. El año siguiente fui becario del Ictex de Colombia en una Residencia en el Instituto Nacional de Cancerología. De regreso al país comencé el ejercicio de la profesión en forma particular desde

1975 hasta 2012. Por las mañanas acompañaba en cirugía al distinguido maestro Osvaldo Chávez Jaramillo, *ad honorem*

durante dos años en el Hospital Eugenio Espejo. Luego, previo concurso de merecimientos, fui tratante

en el Hospital de las Fuerzas Armadas por cuatro años. Después en el Hospital Carlos Andrade Marín hasta 2002, año en que me retiré para dedicarme exclusivamente a la Cátedra de Cirugía, que la venía ejerciendo a medio tiempo desde 1981. Gracias al IESS pude permanecer en la Universidad de Chile en la especialidad de Cirugía Maxilo Facial.

El ejercicio de la docencia, situación que me apasiona y que al parecer fue una herencia de mis padres ya que ellos fueron profesores, ha enriquecido mi alma, me ha permitido incursionar en el laberinto de la ciencia, me ha lanzado a investigar,

me ha planteado grandes retos y dificultades que han fortalecido mi espíritu. Posiblemente ello me llevó a ocupar las direcciones del Instituto de Investigación, del Instituto de Posgrado y al momento, con mucha modestia y humildad, las funciones de Decano de la Facultad de Odontología.

**¿Qué significa para Ud. haber sido designado Decano?**

Una altísima responsabilidad, que demandará mucho esfuerzo, un reto más en la vida de este ser humano. Pondré todo el pensamiento y acción para lograr mejores días para esta tan querida Institución.

**¿Cuáles son sus planes y acciones?**

Lograr la acreditación por parte del SENESCYT con una superación del nivel académico. La aprobación y puesta en marcha de 10 nuevas Especializaciones. Conseguir financiación y dar inicio a la construcción de un edificio funcional para el Instituto Superior de Investigación y Posgrado.

**¿Cuál sería su mayor aspiración al terminar sus funciones?**

Cumplir las metas anteriormente indicadas y retirarme con la tranquilidad del deber cumplido.

**¿Cómo ve el presente momento de la docencia?**

Los cambios que se están dando en la educación en general son un reto. Todo cambio significa comprensión y esfuerzo de todos los sectores. En el ámbito universitario es conveniente, imprescindible, necesario, que el gobierno permita una mayor participación de la Universidad ecuatoriana y, en forma especial, de la centenaria Universidad Central del Ecuador.

**¿Algún mensaje para la odontología en general?**

Las Ciencias de la Salud, y particularmente la Odontología, avanzan apresuradamente, razón por la cual el reto de los odontólogos es y será la actualización permanente. La Facultad de Odontología de la Universidad Central abre sus puertas de par en par para lograr este gran objetivo: la búsqueda de la ciencia, del conocimiento, de las nuevas y variadas técnicas que en último término beneficiaran al pueblo ecuatoriano.

**Recursos**

• UCE: [www.uce.edu.ec/web/odontologia](http://www.uce.edu.ec/web/odontologia)

 DONTOecuador.com.ec

EL MEJOR portal de negocios en ODONTOLOGÍA

Entrevista con su director, Dr. Roberto Chávez Peñaherrera

## Primer número de la revista *Dental Tribune Ecuador*

**E**l Dr. Roberto Chávez Peñaherrera, director de la nueva publicación *Dental Tribune Ecuador*, explica en la siguiente entrevista las razones por las que el también fundador del reconocido portal [odontoecuador.com.ec](http://odontoecuador.com.ec), ha decidido lanzar este medio de comunicación en Ecuador.

Se trata de una publicación impresa de carácter trimestral, parte de *Dental Tribune International*, que está dedicada a ofrecer a los odontólogos ecuatorianos información de calidad sobre la profesión tanto en el país como en el extranjero.

A continuación, ofrecemos la entrevista con el Dr. Chávez Peñaherrera, un referente de la profesión en el país, reconocido entre otras cosas por sus labores en Educación Continua de la Fundación Oswaldo Chávez Jaramillo.

### ¿Cómo se inicia la Fundación Oswaldo Chávez Jaramillo?

Hace 20 años un grupo de amigos allegados a mi padre, Dr. Oswaldo Chávez Jaramillo, para honrar su memoria y trayectoria en beneficio de la Odontología del país, nos propone a la familia Chávez Peñaherrera crear una institución que lleve su nombre y que mantenga firme uno de los postulados de su mentor, que era la educación continua para apoyar la formación de los profesionales.

El viernes 5 de noviembre de 1993 se publica en el Registro Oficial No. 310 el Acuerdo Ministerial No. 1083 en el que se aprobó la constitución de la Fundación, adquiriendo personería jurídica. Este Acuerdo Ministerial está firmado por el Dr. Nicolás Jara Orellana en su calidad de Ministro de Salud Pública.

No fue un camino fácil el iniciar las actividades de educación continua, pero en estos 20 años ha logrado ganarse un espacio importante dentro de la Odontología ecuatoriana y realizar importantes eventos que han beneficiado a la profesión.

Los eventos académicos y científicos de la Fundación han tenido el apoyo y aval de instituciones nacionales como el Ministerio de Salud Pública, la Facultad de Odontología de la Universidad Central del Ecuador, la Facultad de Odontología de la Universidad San Francisco de Quito, la Escuela de Odontología de la Universidad Internacional del Ecuador, la Carrera de Odontología de la Universidad Regional Autónoma de los Andes, la Federación Odontológica Ecuatoriana o el Colegio Odontológico de Pichincha, entre otros. Y, a nivel internacional, de la Facultad de Odontología de la Universidad Peruana Cayetano Heredia o la Facultad de Odontología del Instituto de Ciencias de la Salud CES de Medellín (Colombia).

Por su parte, [odontoecuador.com.ec](http://odontoecuador.com.ec) nace el 5 de febrero de 2010 con la finalidad de fortalecer las actividades que cumple la Fundación Oswaldo Chávez

Jaramillo a través del Internet. Es una nueva forma de relacionamiento con los profesionales y las empresas dentales Odontología, que mantiene una comunicación directa con los profesionales, recibe información científica de artículos y revistas que transmite a los interesados o envía información de productos odontológicos, sin ningún costo para los interesados.

### ¿Qué función cumple el portal [Odontoecuator.com.ec](http://Odontoecuator.com.ec)?

Cumple dos funciones muy importantes: por una parte ofrecer información relevante para los profesionales y por otra cursos de Educación Continua. En un futuro esperamos poder comercializar equipos, ofrecer servicios de telemarketing, promocionar a centros de atención odontológica, depósitos dentales, permitir vender a través de internet, realizar estudios de mercado, encuestas de satisfacción. En la actualidad contamos con un Call Center que permite el contacto con casi 5000 profesionales. No sólo es el mejor portal para realizar negocios en odontología, sino la herramienta más eficiente y económica para hacerlo.

### ¿Cuáles son los principales eventos que ha organizado su empresa?

Hemos realizado congresos, curso de actualización, seminarios, mesas redondas, talleres demostrativos, etc. En la actualidad estamos organizando el V Congreso de la Fundación Oswaldo Chávez Jaramillo, el XX Curso Internacional de Especialidades Odontológicas y el II Curso Internacional de Odontoecuador, para el 22, 23 y 24 de abril de 2013. El 21 de marzo tendremos un pre-congreso en donde se abordará el tema de la ATM.

### ¿Qué figuras han participado en sus eventos?

Son muchos. El primer docente fue el Dr. Gilberto Henostroza, de Perú. El primer docente tenía que dar una conferencia sobre cirugía bucal, pero se enfermó y a tres días del evento llamó al Dr. Gilberto Henostroza, de Perú, quien dictó un curso sobre estética. Henostroza fue así el primer dictante y el primer éxito. Además, han dado cursos especialistas como Newton Fahl Jr, Clóvis Marzola, Euloir Passanezi, Luiz Narcizo Baratieri, Antonio Ribeiro, Gino Kopp, Leonardo Muniz, Wilson Garone Filho (Brasil); Erick Solís, Antonio Bello, Enrique Padilla (México); Fernando Maravankin (Argentina); Karl Leinfelder, Eduardo Marcuscharmer (USA); Hugo Aguayo, Ramón Castillo, Gilberto Henostroza, Natalia Henostroza, Jaime Otero Martínez, Washington Casablanca, Janett Mas López (Perú); Isauro Abril, Efraín López, René Rojas, Olga Lucía Zarta,



El Dr. Roberto Chávez Peñaherrera y Javier Martínez de Pisón en el congreso de APCD en São Paulo (Brasil)

Alejandro Jaramillo, Luis Fernando Vélez, Andrés Duque, Jorge Forero (Colombia); Luis Felipe Jiménez, Abelardo Baez (Chile) o Humberto Barletta (Panamá).

### ¿Qué aceptación han tenido?

Todos los eventos han tenido una gran acogida. Hay una tendencia a la participación de los mismos con confianza, ya que lo que se ofrece se cumple: buenos docentes, buen trato y costos accesibles para los participantes.

### ¿Por qué ha decidido lanzar *Dental Tribune Ecuador*?

Hace casi tres años tuve la oportunidad de conocer a Javier Martínez de Pisón en el Congreso de la APCD en São Paulo (Brasil) y le manifesté la inquietud de distribuir la revista *Dental Tribune* para Ecuador. Pasaron un par de años y esta relación se ha venido fortaleciendo y pudimos empezar esta actividad en abril de 2012, cuando se imprimió el primer número de DT en Ecuador. Consideramos que *Dental Tribune* es una publicación de primer orden con una información importante para los profesionales de la Odontología. Por ello aceptamos este reto de hacer posible la publicación de *Dental Tribune Ecuador*, que será una realidad para el presente año, con 4 publicaciones anuales para los meses de febrero, mayo, agosto y noviembre. Es la oportunidad de consolidar la relación con la Odontología Ecuatoriana y también con la empresa privada. Esto no hubiera sido posible sin el apoyo de nuestros auspiciantes como Odontomedic, Medicorsa, Aldental, D.M.DE Distribuidor Médico Dental, Novartis, Ecuasanitas, Zirconia y Dental Market.

### ¿A qué profesionales está dirigido?

Tanto a odontólogos generales como a especialistas. El profesional recibirá la publicación de forma gratuita en su lugar de trabajo y creo que tendrá mucha aceptación, ya que en el país hay pocas publicaciones para odontólogos. Y muchos ya conocen la edición latinoamericana de *Dental Tribune*.

### ¿Cuál ha sido el interés de la industria al respecto?

Las empresas odontológicas han demostrado ya un gran interés. Por una parte, *Dental Tribune International* avala la calidad de *Dental Tribune*

Ecuador, y por la otra, nuestra institución tiene también un prestigio considerable.

### ¿Cómo piensa distribuir *Dental Tribune Ecuador*?

Cada edición será de 5.000 ejemplares, los cuales se enviarán de forma personalizada al mismo número de odontólogos a sus consultorios, instituciones, universidades, etc. Inicialmente, el perímetro de acción se circunscribirá a varias provincias aledañas a la ciudad de Quito, en donde se realizará la mayor distribución.

### ¿Cómo se complementan las publicaciones online e impresas?

Ayuda a fortalecer la comunicación. No todos recibirán la información impresa, pero a través del internet podemos llegar a los rincones más distantes de la patria.

### ¿Tiene algún mensaje para los profesionales ecuatorianos?

Los mejores deseos para que la Odontología Ecuatoriana vaya por mejores caminos, que el aporte de las instituciones a nivel de docencia, gremio y servicios aúnen esfuerzos para sumar. El aporte de todos nos llevará a mejores días. DT

### Recursos

- **Odontoecuador:** [odontoecuador.com.ec](http://odontoecuador.com.ec)

## DENTAL TRIBUNE ECUADOR

**Director**  
Roberto Chávez Peñaherrera  
[odontoecuador@gmail.com](mailto:odontoecuador@gmail.com)

**Subdirector**  
Sra. Luz Amparo Rincón

**Redacción & Publicidad**  
Av. El Inca E7-20 y Francisco de Izazaga,  
2do piso  
Quito, Ecuador  
Telf: +593 (2) 396-4014  
[odontoecuador@gmail.com](mailto:odontoecuador@gmail.com)  
[odontoecuador.com.ec](http://odontoecuador.com.ec)

*Dental Tribune Ecuador*, publicación autorizada de *Dental Tribune International*, tiene periodicidad trimestral. Los artículos, opiniones y publicidad publicados son responsabilidad únicamente de sus autores y no reflejan necesariamente los de *Dental Tribune International* ni ninguna de sus editoriales subsidiarias.

Dos casos clínicos utilizando el sistema Race

# Una alternativa en instrumentación rotatoria

Por Jorge Olmos Fassi\*

Un objetivo importante del tratamiento endodóntico es la limpieza y conformación del espacio del conducto radicular. Durante muchos años la instrumentación se ha realizado con instrumentos usados en forma manual hasta que, a fines del siglo pasado, se difundió el uso de instrumentos accionados en forma mecánica. Entre los sistemas que existen actualmente se encuentra RaCe.

Este sistema es fabricado en dos avíos diferentes: Easy y Xtreme, los cuales presentan dos tipos de instrumentos rotatorios: los Pre RaCe, de acero inoxidable o níquel titanio, para la preparación de los tercios cervical y medio, y los RaCe, de níquel titanio, para trabajar el resto de la longitud del conducto. Las técnicas de instrumentación con el sistema RaCe son las mismas que se utilizan con instrumentación manual. Este artículo presenta dos casos clínicos realizados con RaCe Xtreme.

## Introducción

La preparación quimiomecánica de los conductos radiculares consiste en la conformación, limpieza y desinfección de los conductos radiculares para que puedan ser obturados con materiales de relleno<sup>1</sup>. Desde el inicio de la endodoncia, la instrumentación de los conductos radiculares se realizó con limas cuya composición metalográfica fue cambiando hasta que se desarrolló una nueva generación de instrumentos endodónticos de níquel titanio que se insertan en piezas de mano, trabajan con un giro de 360 grados y con bajo torque. Este tipo de instrumentos permite conformar conductos estrechos y curvos con menos posibilidades de originar transporte del foramen apical, escalones y otro tipo de aberraciones en la preparación de los conductos radiculares<sup>2,3</sup>. Existen diferentes sistemas rotatorios entre los cuales se encuentra RaCe (FKG, Suiza). Estos instrumentos presentan las siguientes características: punta inactiva, sección transversal triangular, una superficie de corte alternada (una zona de corte con dos espiras con una zona




Figura 1. LIMA RaCe

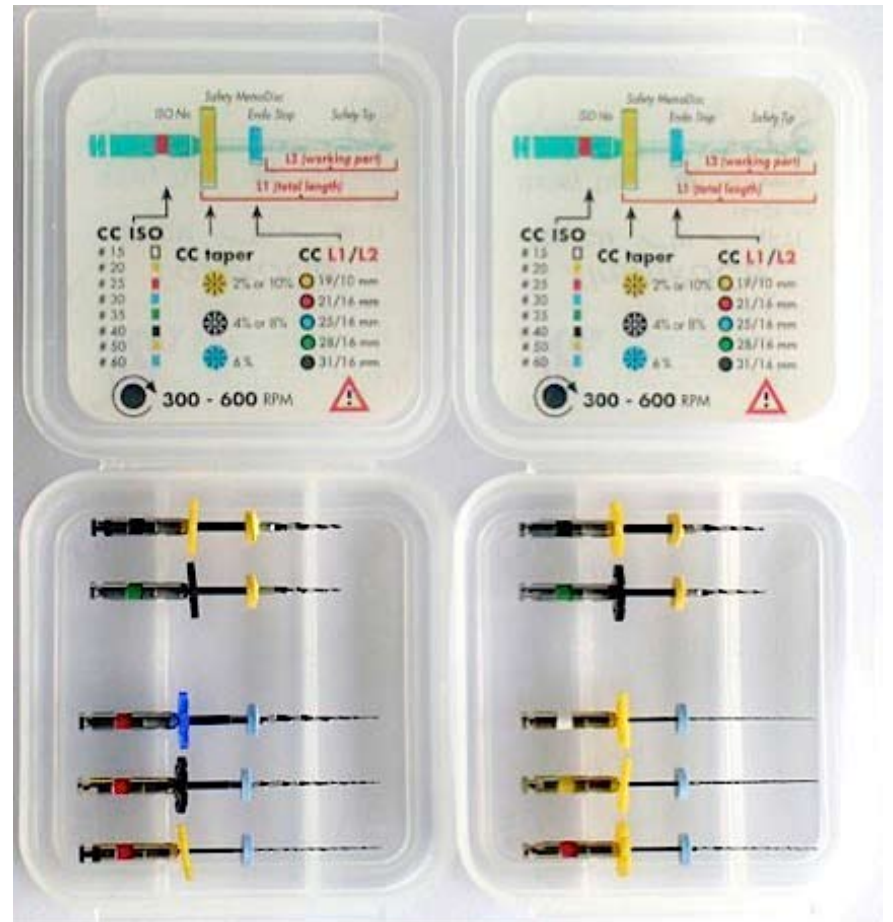


Figura 2. Avíos de RaCe Xtrem e Easy RaCe.



\*El Dr. Olmos es Profesor titular de la Cátedra de Fisiología y director de la carrera de Especialización en Endodoncia en la Universidad de Tucumán, y asesor científico de la Sociedad Argentina de Endodoncia.

# Su PRÁCTICA es nuestra INSPIRACIÓN

Distribuidores para el Ecuador

Av. Pérez Guerrero OE3-74 entre Versalles y San Gregorio  
022 524 383 Quito - Ecuador

[www.aldentalecuador.com](http://www.aldentalecuador.com)

lisa no activa) para impedir que el instrumento se atornille en el conducto y reducir los valores de torque, tratamiento electroquímico de la superficie de los instrumentos para aumentar la eficacia de corte, conicidad progresivas de 2,4 y 6% y un Safety Memo Disc para contar el número de uso de cada instrumento (Figura 1).

La compañía FKG presenta dos avíos básicos llamados Easy RaCe y Xtreme. (Figura 2)

El primero está constituido por cinco instrumentos: dos Pre-RaCe que son instrumentos con conicidad con 10% de calibre apical 40, conicidad 8% calibre apical 35 y tres RaCe cuyas conicidades son 0,06, 0,04 y 0,02 de calibre 25. El avío de Xtreme RaCe presenta también los dos Pre RaCe citados anteriormente y tres RaCe de conicidad 0,02 y calibres 15, 20 y 25. También existe un Pre RaCe de conicidad 0,06 de níquel titanio cuyo uso puede combinarse con los anteriores para la zona de curvatura de los conductos.

El objetivo de este trabajo es presentar dos casos clínicos con controles a distancia realizados con el sistema RaCe Xtreme como alternativa en la instrumentación rotatoria para los conductos radiculares.

**Caso clínico 1**

Paciente masculino de 15 años de edad que acude a la consulta por presentar molestias en zona de 11 y 12.

En la anamnesis el paciente relata historia de tres traumatismos experimentados en la zona durante los últimos cinco años. En el año 2000, como conse-

cuencia de una caída de la bicicleta, se le realiza endodoncia en 11 pero a posteriori de los siguientes traumas no se le realiza tratamiento alguno. Durante la exploración bucal se observó edema y presencia de fístula en mucosa gingival de la zona entre 11 y 12.

En el examen radiográfico se observó una extensa lesión que involucraba las zonas periapicales de 11 y 12. En 11 se aprecia endodoncia con deficiencias en la obturación (Figura 3).

Se procedió a realizar tratamiento endodóntico en 12 con técnica progresiva, a los efectos de no impulsar restos al periápice, utilizando el sistema Xtreme RaCe. La longitud de trabajo fue establecida radiográficamente y por un localizador electrónico de ápice (Root ZX, J.Morita Co, Tustin, CA). El protocolo de irrigación fue clorhexidina al 2% y ácido cítrico al 10%. Se rellenó con medicación intermedia a base de hidróxido de calcio, yodoforno y polietilenglicol (Figura 4).

Al cabo de 6 meses de controles periódicos se procedió a su obturación definitiva mediante la técnica de termoplasticación con ultrasonido (Suprasson P-Max, Satelec, Francia) (Figura 5)

A los catorce meses se realizó un control clínico y radiográfico, confirmándose la reparación de la lesión periapical. Durante el intervalo de tiempo de los controles se procedió al retratamiento de la pieza 11 (Figura 6).

**Caso clínico 2**

Paciente masculino de 17 años de edad

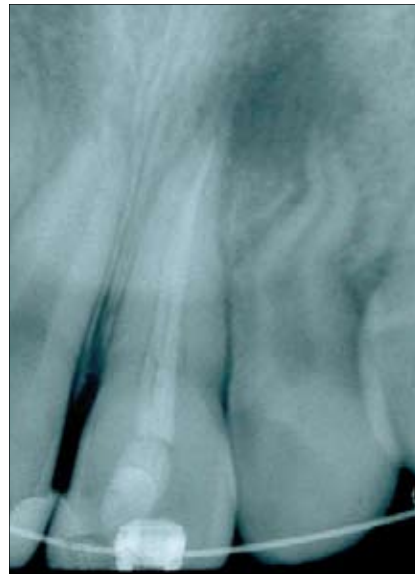


Figura 3

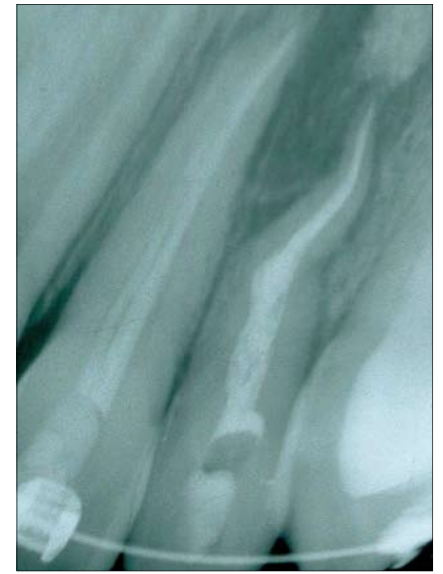


Figura 4

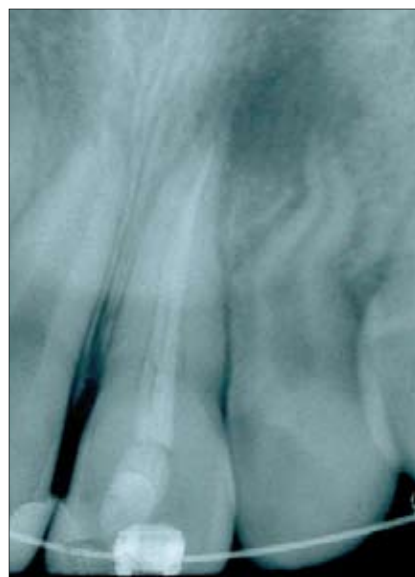


Figura 5

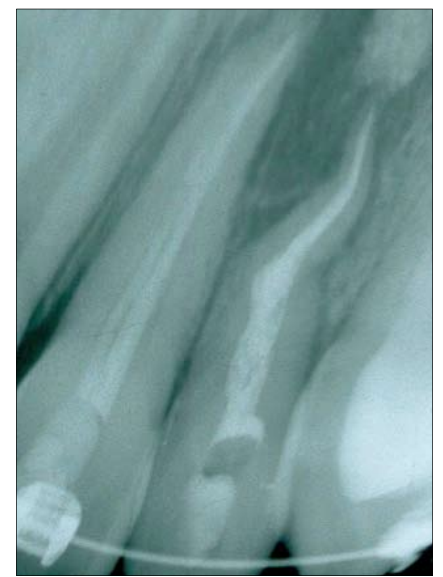

Figura 6

**D.M.DE. CIA. LTDA.**  
Distribuidora Médico Dental

**IMPORTADORES DIRECTOS**  
ODONTOLOGÍA Y LABORATORIO DENTAL

Servicio a Domicilio

San Gregorio Oe2-18 y Murillo.  
Telf: 2550 458/2903 424  
www.dmdequito.com

**MEDICORSA**  
empresa GRUPCOR

Japón E5-107 y Av. Amazonas, Quito-Ecuador  
Teléfonos: 2262 143/2466 618/2244 257  
e-mail: info@grupocor.com  
www.grupocor.com  
Medicorsa Cia. Ltda.

**MEDESY**  
The art of quality  
**GAMMAFIX**

Estas hermosas cajas de la línea MEDESY cumplen un gran diseño y versabilidad para transportar y esterilizar sus instrumentos dentales. Puede contar con cajas para portar cinco, diez o veinte instrumentos.

**Bracket DI-MIM**  
Colocación consistentemente exacta

La forma romboidal del DI-MIM MINI-TRIN está específicamente diseñada para posicionar el bracket fácilmente y con exactitud. Los componentes verticales del bracket permiten una alineación rápida y exacta con el eje longitudinal de la corona clínica, mientras que los componentes horizontales se alinean paralelamente al borde incisal del diente. Todos los brackets son fabricados con material NICKEL-LITE de la Ortho Organizers.

**ORTHO**  
Organizers  
Productos de ortodoncia

**MEDESY**  
The art of quality  
Instrumental dental

**Kodak**  
Radiología digital

Servicios de  
**calidad garantizada**  
para la salud de los  
ecuatorianos.

### 34 años de experiencia

- Asistencia Médica prepagada con cobertura ambulatoria y hospitalaria, Nacional e Internacional
- 9 Centros Médicos propios en las ciudades de Quito, Guayaquil y Cuenca
- Nueva Clínica Internacional
- 1.300 médicos de convenio
- Contamos con la Certificación ISO 9001-2008 que garantiza procesos de calidad y la excelencia en la prestación del servicio.
- Ecuasanitas, "Mejor Empresa en Calidad de Servicios en el sector Seguros de Salud-Ecuador". Primer lugar obtenido por tres años: 2008 - 2009 - 2011.
- Premio Excelencia Empresarial The Bizz 2010.



#### QUITO OFICINA MATRIZ

La Rábida N26-71 y La Pinta (esq.)  
PBX: (02) 2547 066 / 2547 956 / 2220 940  
Fonosanitas: (02) 2232 582 / 09 949 5555  
Call Center: (02) 2220 920

#### GUAYAQUIL OFICINA MATRIZ

Circunvalación Sur 816 e Higueras  
PBX: (04) 2882 089 / 2883 711 / 2882 090  
Fax: (04) 2882 087 AMI: (04) 2882 088



# ECUASANITAS

al cuidado de su salud



[www.ecuasanitas.com](http://www.ecuasanitas.com)

que concurre derivado a la consulta por molestias en zona de maxilar inferior derecho.

En la anamnesis el paciente relata antecedentes de dolor agudo que luego de un tiempo cesó y como secuela presenta al examen intraoral edema y fistula en la zona de 46, motivo por el cual concurre para tratar de solucionar el problema. Radiográficamente se observa caries profunda en la pieza 46 en comunicación con cámara pulpar y extensa lesión periapical en la citada pieza dentaria (Figura 7).

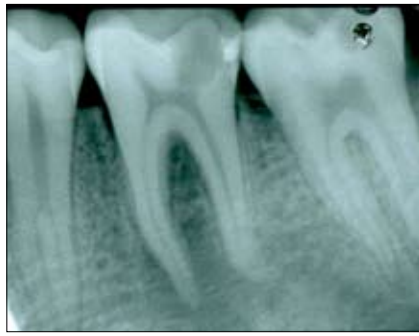


Figura 7

Se procedió a realizar tratamiento endodóntico en 46 con técnica progresiva para no impulsar restos al periápice, utilizando el sistema Xtreme RaCe (FKG). La longitud de trabajo fue establecida radiográficamente. El protocolo de irrigación fue clorhexidina al 2% y ácido cítrico al 10%. Se rellenó con medicación intermedia a base de hidróxido de calcio, yodoformo y polietilenglicol. Al cabo de 2 meses de controles periódicos se procedió a su obturación definitiva mediante la técnica de condensación lateral. A los diecisiete meses se realizó un control clínico y radiográfico confirmando la reparación de la lesión periapical (Figura 8).

**Discusión**

La preparación quimiomecánica de los conductos radiculares experimentó un cambio importante con la aparición de sistemas mecanizados que facilitan esta etapa del tratamiento endodóntico. Los trabajos de investigación realizados con RaCe indican que este sistema es una alternativa válida que tiene una se-

rie de ventajas con respecto a la instrumentación manual debido a su menor conicidad, mayor flexibilidad, pequeños cambios en la longitud de trabajo y escasas aberraciones o deformaciones de los instrumentos<sup>4, 5, 6, 7</sup>.

En los estudios comparativos con otros sistemas las opiniones son disímiles, ya que algunos autores consideran que RaCe presentó más deformaciones y fracturas o que no fue capaz de crear un diámetro más regular de los conductos, mientras que otros informes hacen hincapié en su capacidad de trabajo con la técnica de retroceso y un mejor mantenimiento de la curvatura original del conducto, aunque carece, al igual que el resto de los sistemas, de la capacidad de limpieza de las paredes de los conductos radiculares<sup>8, 9, 10, 11</sup>.

Sin embargo, el sistema RaCe presenta una característica muy importante que está relacionada con el tratamiento electroquímico de la superficie, lo cual proporciona notables ventajas a las propiedades de la aleación de níquel/titanio<sup>12</sup>.

Los informe clínicos sobre RaCe resaltan sus bondades relacionadas funda-

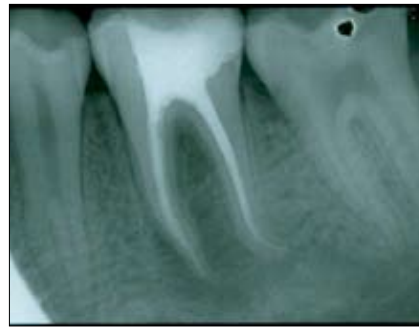


Figura 8

mentalmente con el diseño de las limas, el tratamiento de su superficie y el menor tiempo de trabajo<sup>13, 14</sup>.

En nuestra experiencia, el sistema RaCe constituye una excelente alternativa en la preparación de los conductos radiculares, siempre y cuando se mantengan los principios técnicos y biológicos que deben considerarse al realizar un tratamiento endodóntico.

DT

**Referencias**

- Schilder H. Cleaning and shaping the root canal. Dent Clin North Am 1974;18: 18:269-296.
- Esposito PT. A comparison of canal preparation with nickel-titanium and stainless steel instruments. J Endod 1995;21:173-176.
- Glosson et al. A comparison of root canal preparations using Ni-Ti engine driven and K-flex endodontic instruments. J Endod 1995; 21:146-151.
- Yoshimine Y, Ono M, Akamine A. The shaping effects of three nickel-titanium rotary instruments in simulated S-shaped canals. J Endod 2005;31:373-375.
- Rangel S et al. Shaping ability of RaCe rotary nickel-titanium instruments in simulated root canals. J Endod 2005; 31:460-465.
- Sipert CR, Hussne RP, Nishiyama CK. Comparison of the cleaning efficacy of the FKG RaCe system and hand instrument in molar root canal. J Appl Oral Sci 2006;14:6-9.

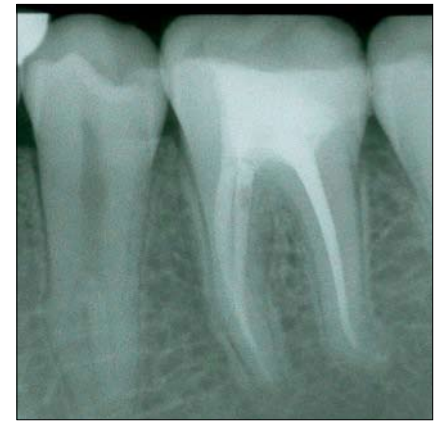

Figura 9

- Guelzow A et al. Comparative study of six rotary nickel-titanium systems and hand instrumentation for root canal preparation. Int Endod 2005;358:743-752.
- Troian CH et al. Deformation and fracture of RaCe and K3 endodontic instruments according to the number of uses. Int Endod J 2006;39:616-625.
- da Silva F, Kobayashi C, Suda H. Analysis of forces developed during mechanical preparation of extracted teeth using RaCe rotary instruments and Profiles. Int Endod J 2005;38: 17-21.
- Schäfer E, Vlassis M. Comparative investigation of two rotary nickel-titanium instruments: Protaper versus RaCe. Part 1. Shaping ability in simulated curved canals. Int Endod J 2004;37:229-238.
- Paqué F, Musch U, Hülsmann M. Comparison of root canal preparation using RaCe and Protaper rotary Ni-Ti instruments. Int Endod J 2005;38: 8-16.
- Bonaccorso A, Tripi T, Cantatore G, Condorelli L. Surface properties of nickel-titanium rotary instruments. Quintessenz 2007;1:45-52.
- Baumann M. The RaCe system. Endodontic Practice 2003;6:5-15.
- Dirheimer M, Ludvig E. Rotary root canal preparation using the RaCe system. Endodontie 2006;15: 263-273.

**Un mundo dental**

**odonto|medic**  
I M P O R T A D O R A

**info**

**MATRIZ** San Gregorio 0e-314 y Versalles  
Telf.: 290 3859 / 254 3811  
E-mail: odontomedicecuador@hotmail.com

**SUCURSAL** Isla San Cristobal #132 entre  
Av. General Enriquez y Av. Rumiñahui  
Telefax: 382 4736  
E-mail: odontomedic\_cia@hotmail.com

**ZIRCONIA**  
CORPORATION DENTAL

En este 2013... educación en **Implantología** conforme a **tus necesidades**

**INSCRIPCIONES ABIERTAS**

**Curso quirúrgico protésico Implant Direct**  
Modalidad: Curso teórico-práctico  
Duración: 3 días  
Instructores: Dr. August de Oliveira, Dr. Gray O'Brien, Dr. Todd Engel  
Lugar: Las Vegas - Nevada, EEUU

**Técnicas de injertos en seno maxilar**  
Modalidad: Curso teórico-práctico  
Duración: 2 días  
Instructor: Dr. Jaime Lozada DMD, FAAID  
Lugar: Puebla, México

**Curso avanzado en Implantología Oral**  
Modalidad: Curso teórico  
Duración: 5 días  
Instructor: Dr. Jaime Lozada DMD, FAAID  
Lugar: San Bernardino - California, EEUU

Logos de patrocinadores: LAS VEGAS, Implant Direct TRAINING CENTER, IPEO LINE, LOMA LINDA UNIVERSITY.

Logos de tarjetas de crédito: Aceptamos: VISA, MasterCard.

**Quito - Guayaquil - Cuenca**  
Telfs: (02) 2923-145 • (098) 4632-118  
E-mail: info@zirconia.ec  
www.zirconia.ec



# Odontología

V Congreso de la Fundación de Investigación y Servicio Estomatológico  
"Oswaldo Chávez Jaramillo"

# Quito abril 2013

XX Curso Internacional de Especialidades Odontológicas

II Congreso Internacional Odontoecuador 2013

22 • 23 • 24

**Expo DENTAL 2013** Equipos, biomateriales y afines

AVAL ACADÉMICO:



ORGANIZAN:



## Docentes Confirmados y Temarios

### Blanqueamiento Dental: Seguridad por la Individualización de la Técnica

Temario:



- 1) Blanqueamiento de dientes vitales.
- 2) Selección de los agentes blanqueadores.
- 3) Como minimizar la sensibilidad dental.
- 4) Blanqueamiento en el consultorio.
- 5) Blanqueamiento de dientes no vitales.
- 6) Restauración estética asociada al blanqueamiento dental.

VALOR CURRICULAR: 32 HORAS

### Estética con Restauraciones Cerámicas: Procedimiento Secuencial y Fácil de Comprender

Temario:



- 1) Enfoque multidisciplinar en la planificación.
- 2) Por qué?, Cuándo? y Dónde? deben ser usados los sistemas cerámicos.
- 3) Sistemas cerámicos; feldespáticos, de silicato de litio, zirconio.
- 4) Control de la translucidez y opacidad de los sistemas cerámicos.
- 5) Laminados, coronas y fragmentos cerámicos en dientes naturales e implantes.
- 6) Encerado diagnóstico aditivo.
- 7) Forma, posicionamiento y textura.
- 8) Consideraciones clínicas y de laboratorio.
- 9) Papel de los tejidos periodontales de protección en estética restauradora.
- 10) Acondicionamiento de los tejidos blandos
- 11) Conceptos, criterios y técnicas de cementación.
- 12) Mantenimiento y control.

### Manejo de Complicaciones en Cirugía

Temario:



- 1) Complicaciones en Cirugía Oral y Manejo de infecciones bucales y máxilo faciales.
- 2) Manejo odontológico de pacientes sistémicamente comprometidos.

### Principios Técnicos y Biológicos en Endodoncia

Temario:



- 1) Mitos y paradigmas en endodoncia.
- 2) Criterios de éxito en endodoncia.
- 3) Aperturas: facilitando el acceso a los conductos radiculares.
- 4) Conductometría: ¿solo sirve la radiografía apical?
- 5) Preparación quimiomecánica: Soluciones irrigadoras y quelantes.
- 6) Control de la infección endodóntica.
- 7) Grado de ensanchamiento del tercio apical: justificación y posibilidades en endodoncia rotatoria: Sistema RaCe.

### Excelencia Estética con Funcionalidad y Simplicidad

Temario:



- 1) Lo que es necesario saber sobre estética para reconstruir y/o mejorar la sonrisa.
- 2) Estado actual del blanqueamiento dental - lo que funciona y lo que es un mito.
- 3) Cómo restaurar DIRECTA E INDIRECTAMENTE anteriores y posteriores con excelencia estética y funcional.
- 4) Restauraciones de dientes con blanqueamiento.
- 5) Restauraciones de dientes tratados con endodoncia.
- 6) Pernos fibro-resinosos - estética y practicidad - técnicas para evitar fracasos.



### Lugar

Best Western Plus Plaza Hotel  
(Av. de los Shyris N37-53 y Naciones Unidas)

### Horario

08H30 - 12H30 y de 14H30 - 18H30

### Valor de la Inversión

Odontólogos: Usd. 120,00  
Estudiantes: Usd. 80,00  
(con carnet)

# Carga inmediata de un implante asociada con la reconstrucción de tejidos blandos en una zona estética

Por Julio Cesar Joly\*, Paulo Mesquita Fernando de Carvalho y Roberto Carvalho da Silva

**C**uando decidimos colocar implantes de carga inmediata, es importante entender los principios biológicos de esta modalidad de tratamiento. Estos principios afectan el patrón de remodelación óseo alveolar que se produce después de la extracción, sus indicaciones y contraindicaciones, ventajas y desventajas.

Cuando decidimos colocar implantes de carga inmediata, es importante entender los principios biológicos de esta modalidad de tratamiento. Estos principios afectan el patrón de remodelación óseo alveolar que se produce después de la extracción, sus indicaciones y contraindicaciones, ventajas y desventajas.

El reducido tiempo de tratamiento y la supresión del procedimiento quirúrgico son ventajas reales de la carga inmediata, pero no deben superar el riesgo de

complicaciones biológicas y estéticas en situaciones límite asociadas con factores como la presencia de defectos óseos extensos, recesión gingival e infecciones profundas activas.

El riesgo marginal de recesión después de la carga inmediata del implante puede ser considerado bajo en situaciones en las que existe integridad del hueso facial y presencia de biotipo grueso. Teniendo en cuenta que estas características no están presentes en la mayoría de

los casos de pérdida de dientes anteriores, hay que subrayar la importancia de los procesos de reconstrucción para poder recuperar las deficiencias existentes en el tejido.

No hay duda de que los implantes de carga inmediata son predecibles. La indicación de carga inmediata depende de una planificación cuidadosa e individualizada, en la que es necesario analizar todos los factores relacionados con los riesgos estéticos.

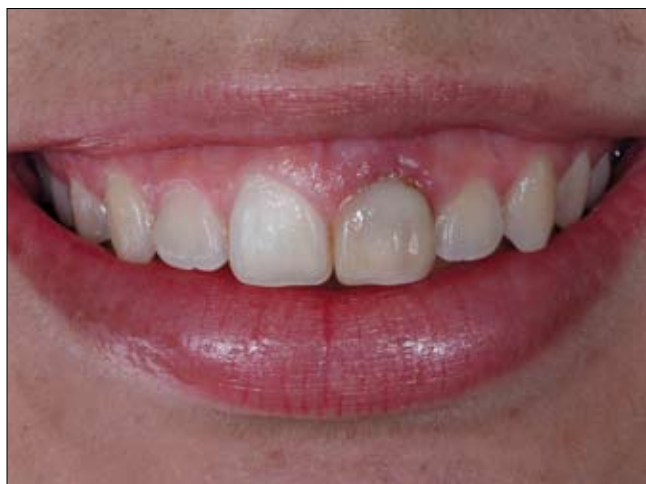

El Dr. Joly es Maestro y Doctor en Odontología Clínica en el Área de Periodoncia en FOP/UNICAMP, Piracicaba, Brasil y Coordinador del Instituto ImplantePerio de São Paulo. Protésista: Víctor Clavijo. Ceramista: Rodrigo Monsano. Contacto: joly@implanteperio.com.br.

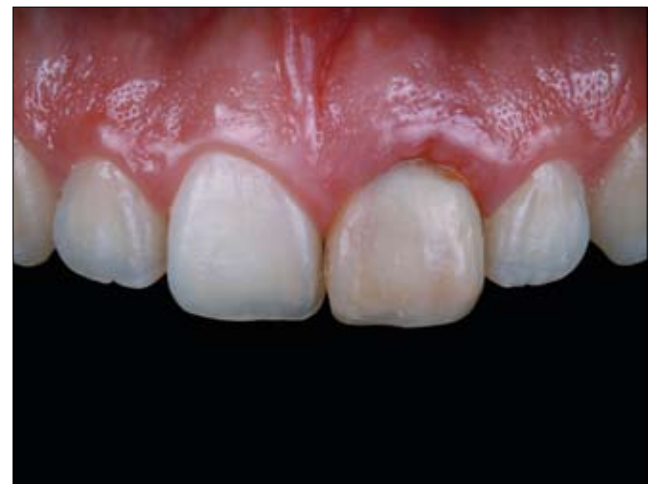Este caso clínico discute las ventajas de la carga y provisionalización inmediata de un sólo implante en un área estética asociada con la reconstrucción de tejidos. Los resultados indican que la técnica utilizada favorece la conservación de la arquitectura del tejido, permitiendo alcanzar la excelencia en la realización de la prótesis, cuya estabilidad a largo plazo se puede determinar con un seguimiento de 18 meses. **DT**



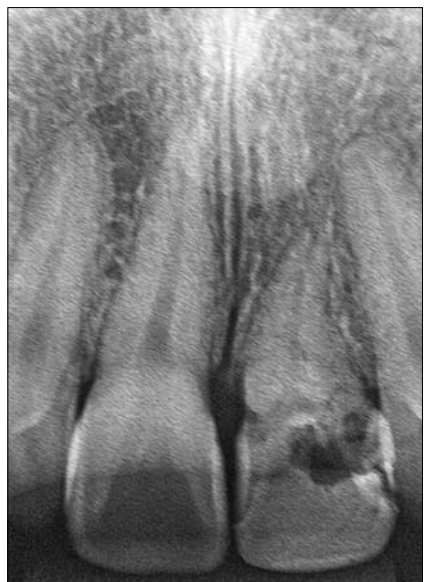1. Imagen frontal al inicio del tratamiento.



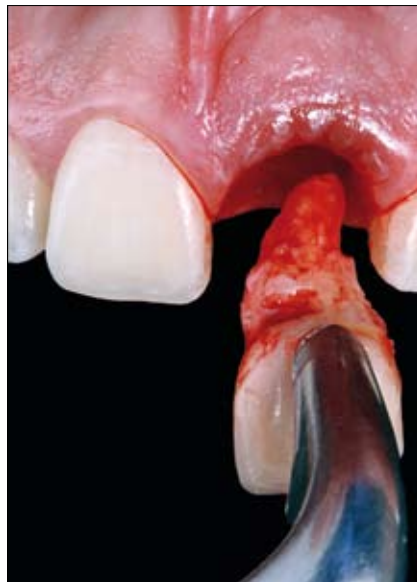2. Sonrisa inicial de la paciente y diente 21.



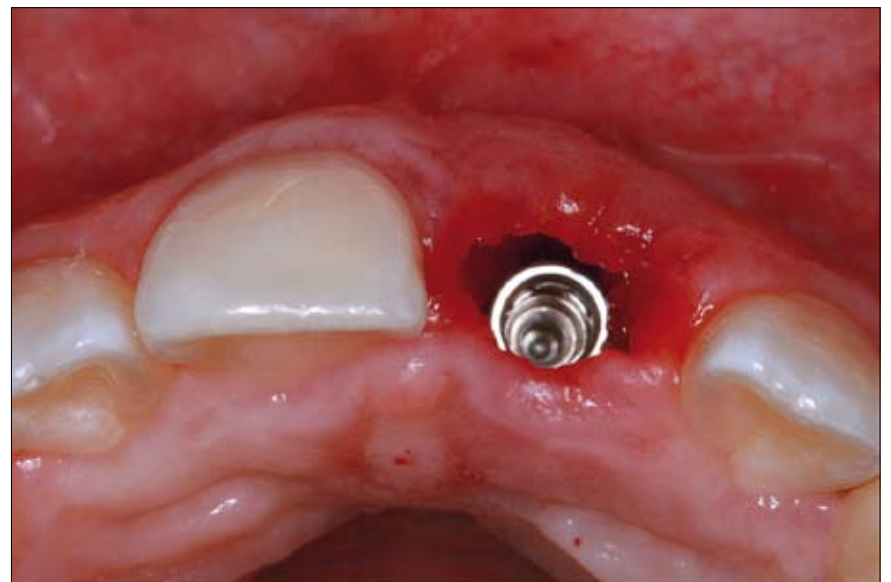3. Aspecto clínico del diente 21. Nótese la presencia de inflamación gingival.



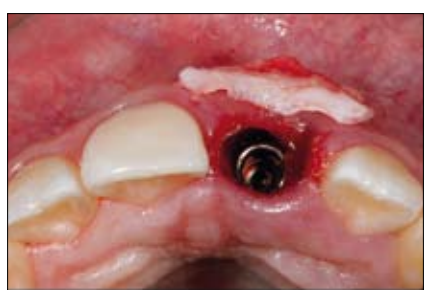4. Radiografía periapical que muestra una extensa reabsorción radicular.



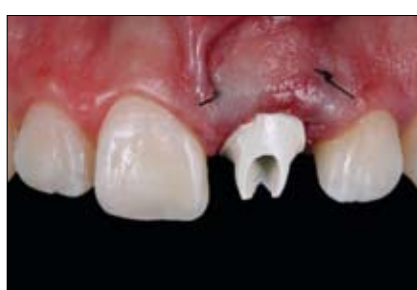5. Exodoncia mínimamente traumática con micro-fórceps.



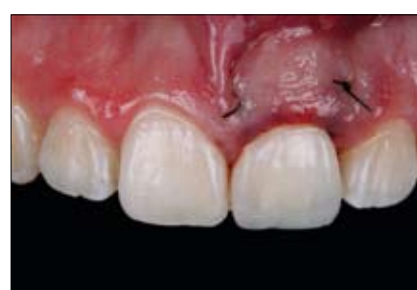6. Colocación del implante. Nótese el correcto posicionamiento tridimensional.



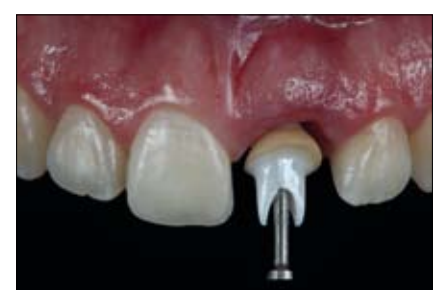7. Injerto conjuntivo posicionado externamente para aumentar su tamaño.



8. Estabilización del injerto conjuntivo y del pilar provisional.

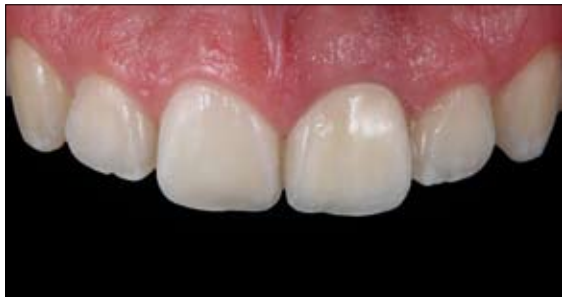

9. Instalación de la corona provisional sobre el implante.

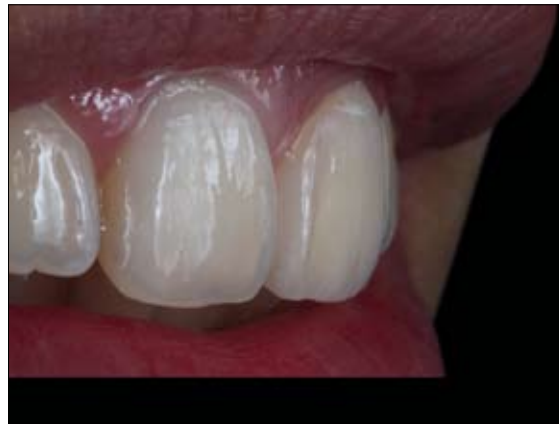

10. Instalación del abutment personalizado en zirconio.

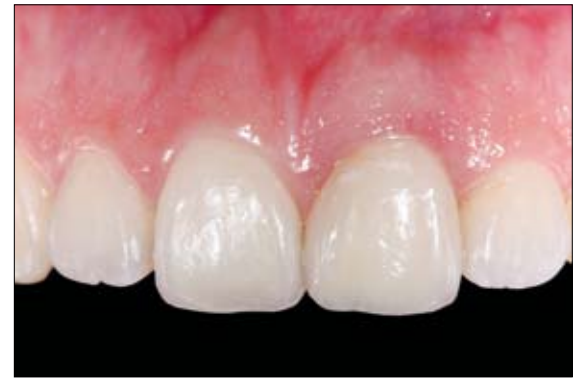



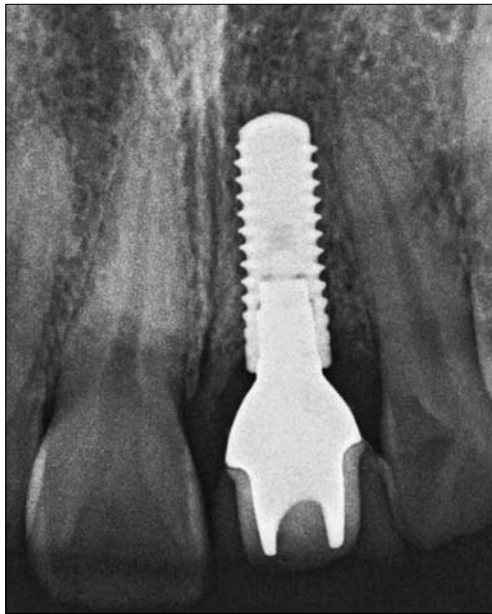11. Resultado después de la cementación de la corona de cerámica.



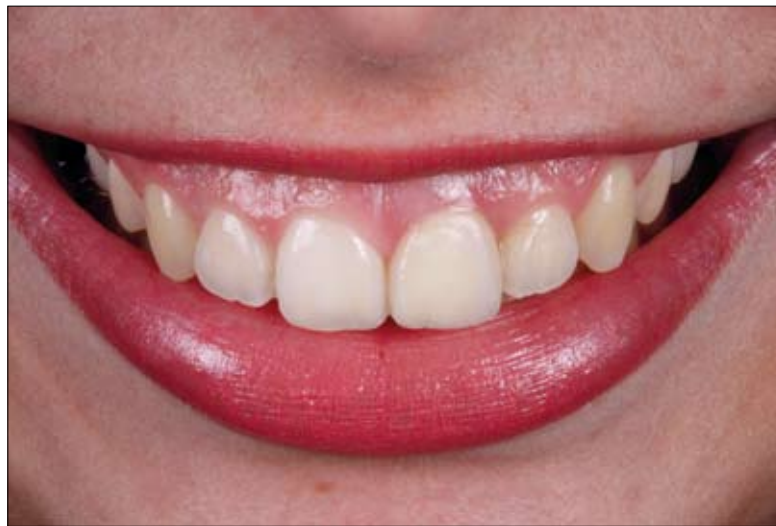12. Vista de perfil que evidencia el excelente resultado estético.



13. Seguimiento clínico después de 18 meses, que muestra estabilidad de los tejidos, excelente estética y función.



14. Seguimiento radiográfico a los 18 meses que muestra la adaptación de los componentes y la preservación de los picos óseos proximales (uu:xx).



15. La sonrisa a los 18 meses muestra armonía y equilibrio.



16. Imagen frontal de la cara de la paciente a los 18 meses.



**CONGRESO ODONTOLÓGICO**  
LATINOAMERICANO & FERIA DENTAL

**CENTRO DE CONVENCIONES**  
**HOTEL SANTAMAR ESTELAR**  
**SANTA MARTA - COLOMBIA**

## CONFERENCISTAS

<p> <b>DR. ANDREAS KLAR</b> ALEMANIA</p> <p> <b>DRA. GLORIA VITRIOL</b> CHILE</p> <p> <b>DR. MARIO RODRÍGUEZ</b> MÉXICO</p> <p> <b>DRA. MARY GARCÍA S.</b> ESPAÑA</p> <p> <b>DR. NELSON MASSING</b> BRASIL</p> <p> <b>DR. RAFAEL BEOLCHI</b> BRASIL</p>	<p> <b>DR. ANDRES GUZMÁN</b> COLOMBIA</p> <p> <b>DR. CARLOS VILLEGAS</b> COLOMBIA</p> <p> <b>DR. EDGAR GARCÍA</b> COLOMBIA</p> <p> <b>DR. JORGE ISAZA</b> COLOMBIA</p> <p> <b>DR. MARLON PEREIRA</b> COLOMBIA</p>
---	--

**WWW.CONGRESODENTALCOLOMBIA.COM**

**MAYO**  
**2013**  
16-17-18

**CONTACTO**  
LINEA GRATUITA COLOMBIA 01800111696  
P.B.X (57) 5 3694880 - (57) 3145967994/5  
@CONG\_ODONTO  
CONGRESO ODONTOLÓGICO LATINOAMERICANO  
BBM 26B3A9E7  
CONGRESO.ODONTOLOGICO.LATINOAMERICANO



Fundación  
Sonrisas por Colombia

**WWW.SONRISASPORCOLOMBIA.ORG**