

## Ortodontická léčba komplexních případů malokluze pomocí průhledných alignerů

**Autorka:** Dr. Gina Theodoridis, Řecko

V posledních deseti letech získává ortodontická léčba pomocí průhledných alignerů na popularitě. Pacienti si chválí, jak jsou aparáty nenápadné a také to, že je možné je před jídlem a hygienou snadno z úst vyjmout. Další výhody této léčby se ukázaly během koronavirové pandemie, kdy pacienti nemohli tolik docházet do ordinací. Vedle estetických výhod léčby pomocí průhledných alignerů ortodontisté oceňují také technické vlastnosti alignerů, jako je přesnost a předvídatelnost pohybu zubů. Díky biomechanice alignerů a léčebnému softwaru je možné vyvolat ortodontické pohyby zubů v takových směrech, kterých by se pomocí klasické léčby dosahovalo obtížně, např. posteriorní distalizace. Výsledkem je rozsáhlá korekce II. třídy. Materiál alignerů je také účinný z hlediska zabraňování nežádoucí proklinace řezáků, a to jak během distalizace, tak po celou dobu léčby. Pomocí alignerů je tak možné dosáhnout dobrých výsledků léčby, aniž by u případů se středním až závažným stěsnáním chrupu došlo k nadměrné proklinaci řezáků. Tento článek je případovou studií, která zdůrazňuje výše uvedené výhody.

### Případová studie

Pacientkou je 27letá žena. Hlavním důvodem, proč se pro léčbu rozhodla, bylo stěsnání zubů a nerovný skus. Pacientka je profesionální tanečnicí a měla velké obavy, jak bude během léčby vypadat a jaký vliv bude mít léčba na její vystoupení. Po klinickém vyšetření byla na pravé straně zjištěna Angleova I. třída a II. třída vztahu molárů a špičáků na levé straně (obr. 1). Pro posteriorní okluzi na levé straně byl charakteristický zkřížený skus v oblasti molárů, premolárů a špičáků. Funkční posun mandibuly nebyl zjištěn. Středová čára mandibuly byla vychýlená doleva a ve vztahu ke středové čáře maxily, která byla z hlediska symetrie obličeje v pořádku, byly zuby posunuty o 4 mm. Dále byly zuby v dolní čelisti velmi stěsnané (11 mm). Zuby v horní čelisti byly stěsnané středně (10 mm). Kořeny zubů 31, 33 a 43 se jevily blízko bukální strany kompaktní kosti. Oba oblouky byly v oblasti premolárů a molárů zúžené.

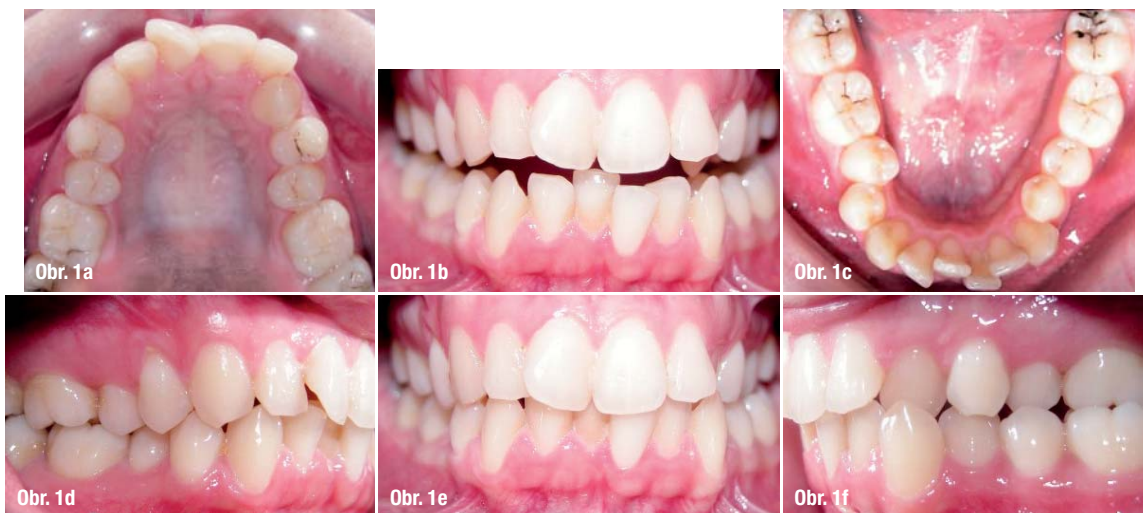Na rentgenu se ukázalo, že struktura a morfologie kořenů je normální. V místě extrahovaného zubu 38 byly nalezeny pozůstatky kořene (obr. 2). Kefalometrická analýza odhalila I. třídu skeletálního modelu s lehce zvýšenou proklinací horních a dolních špičáků (obr. 3).

Pro pacientku byla zvolena léčba pomocí průhledných alignerů Invisalign (Align Technology). Plán léčby byl sestaven podle následujících cílů:

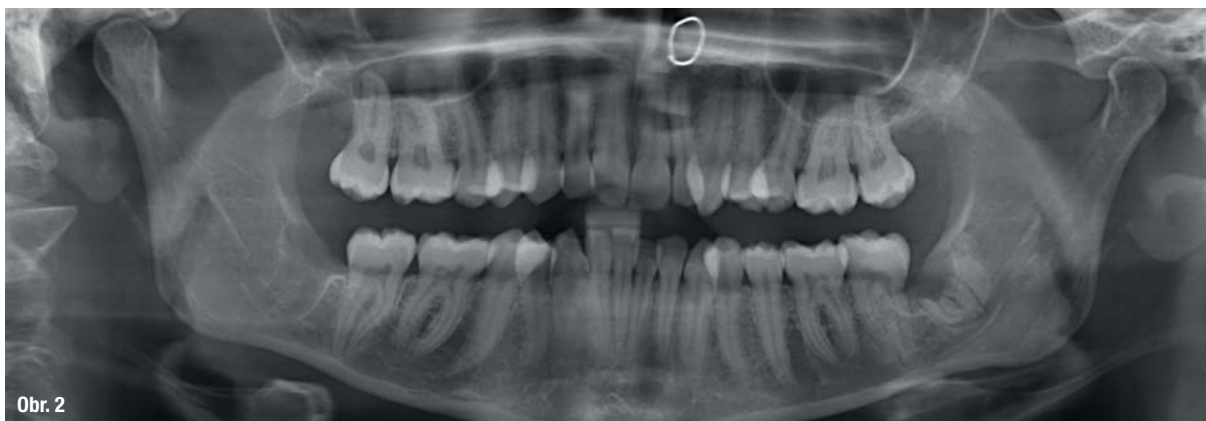- odstranit zkřížený skus na levé straně a dosáhnout vztahu molárů a špičáků I. třídy
- rozšířit oblouky a dosáhnout anatomického tvaru
- vyřešit stěsnání zubů a srovnat horní a dolní řezáky s minimálním užitím strippingu a bez dalšího zvětšování proklinace řezáků

První plán léčby ClinCheck počítal s 53 alignery. Zahrnoval postupnou posteriorní distalizaci o cca 4 mm na levé straně horní čelisti, expanzi o 2 mm na kvadrant a srovnání v anteriorní oblasti. Dále také stripping o 0,25 mm na vybraných plochách v dolním oblouku a od 0,10 mm do 0,15 mm v pravé části horního oblouku (obr. 4). V místě provedení strippingu byla plánována fluoridace. S distalizací na levé straně pomáhaly gumičky II. třídy. Interval pro výměnu alignerů byl sedm dní a následně byl zkrácen na pět. Ke zrychlení léčby a předvídatelnosti pohybu zubů byl použit vibrační přístroj. Při léčbě nebyly použity alignery pro nadměrnou korekci.

Po dokončení první části plánované léčby s alignery byla úspěšnost ortodontických pohybů naprogramovaných pomocí softwaru vyšší než 95 % (obr. 5). Oblouky získaly anatomický tvar a zkřížený skus a vztah II. třídy na levé straně byly opraveny. Došlo také ke zmírnění stěsnání zubů v obou čelistech a ke srovnání středové čáry. Průběžný klinický nálezn zahrnoval postranní otevřený skus jako výsledek pasivní laterální intruze v důsledku tloušťky



Obr. 1a–f: Výchozí stav.

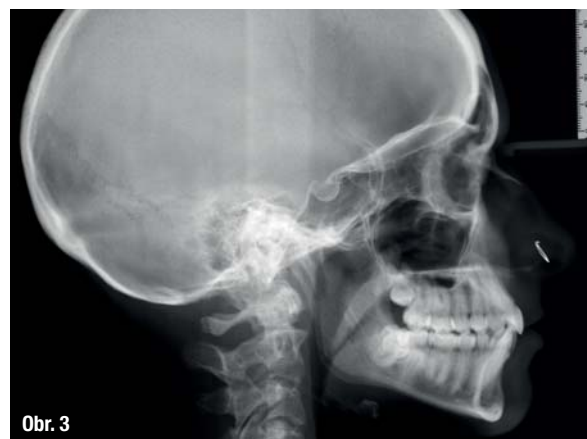

Obr. 2: Vstupní RTG panoramatický snímek.

materiálu alignerů a předčasných kontaktů na předních zubech. V oblasti dolních řezáků byly potřebné drobné doplňující posuny. K vyřešení těchto problémů tedy byla naplánována druhá fáze léčby pomocí alignerů, aby se zuby dostaly do finální pozice. Druhý plán léčby ClinCheck počítal s 16 alignery na horní a dolní čelist pro posteriorní extruzi a retrakci dolních řezáků, aby se uvolnil kontakt a bylo možné uzavřít laterálně otevřený skus. Pacientka pokračovala v používání vibračního přístroje a interval pro výměnu alignerů byl stanoven na pět dnů a následně byl zkrácen na tři dny. Poslední alignery pacientka nosila pouze dvanáct hodin denně, aby došlo k pasivnímu uzavření laterálního otevřeného skusu.

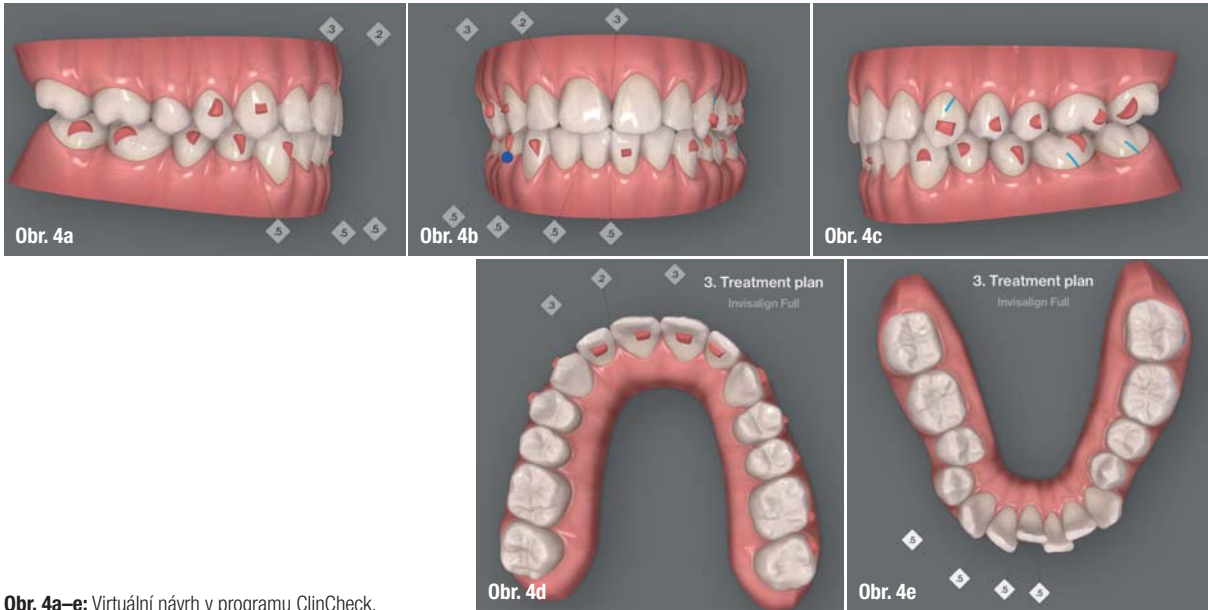
### Výsledky léčby

Po jedenácti měsících a celkem 66 alignerech na horní i dolní čelisti byla léčba pacientky dokončena. Všechny cíle léčby se podařilo splnit. Bilaterální vztah I. třídy byl dosažen, oblouky jsou symetrické a vyřešilo se i stěsnání zubů (obr. 6). Podle širokouhlého rentgenového snímku (obr. 7) byly kořeny paralelně a nebyly zde žádné projevy resorpce

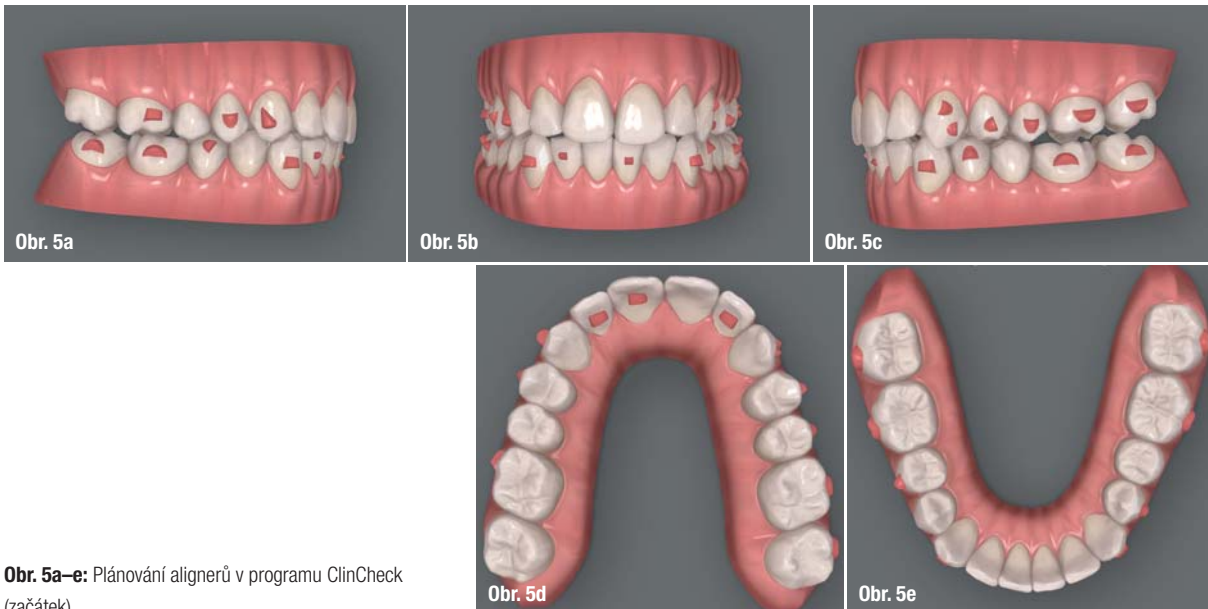

Obr. 3: Vstupní cefalometrický snímek.

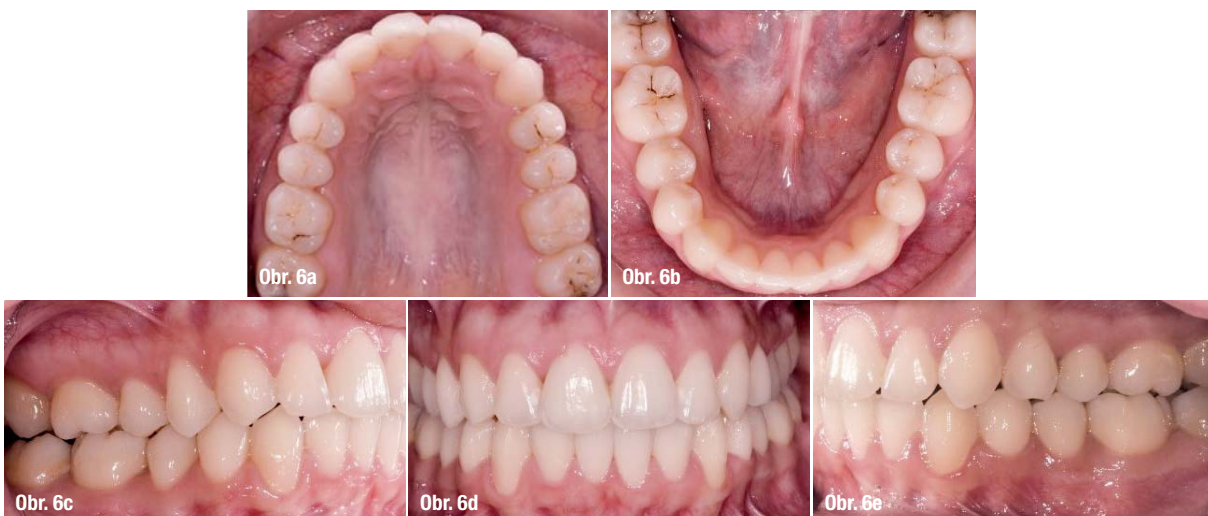kořenů (zcela potvrdit by to ale bylo možné pouze pomocí periapikálního rentgenu). Cefalometrická analýza ukázala, že si horní i dolní řezáky zachovaly svou pozici (původně byly dolní řezáky k linii APog 14 mm, finální poloha řezáků k linii APog byla 13 mm) (obr. 8).



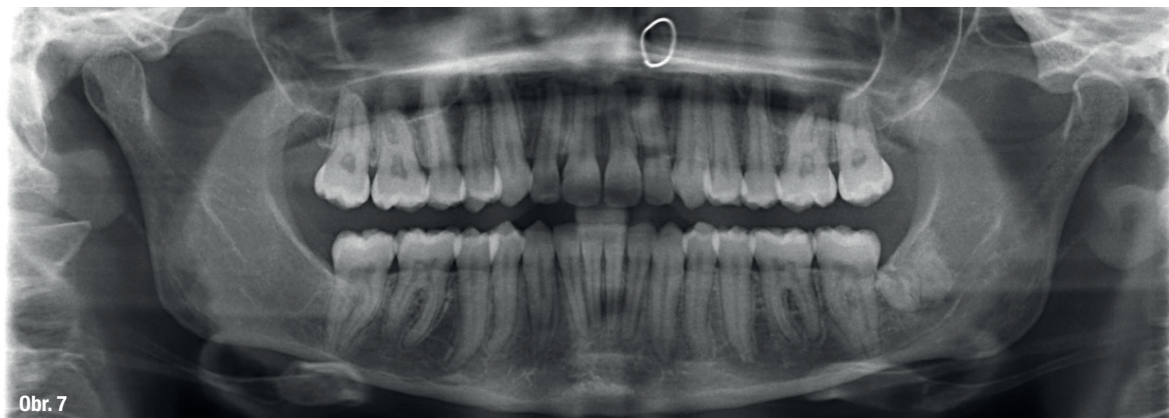
**Obr. 4a–e:** Virtuální návrh v programu ClinCheck.



**Obr. 5a–e:** Plánování alignerů v programu ClinCheck (začátek).



**Obr. 6a–e:** Výsledek ošetření.



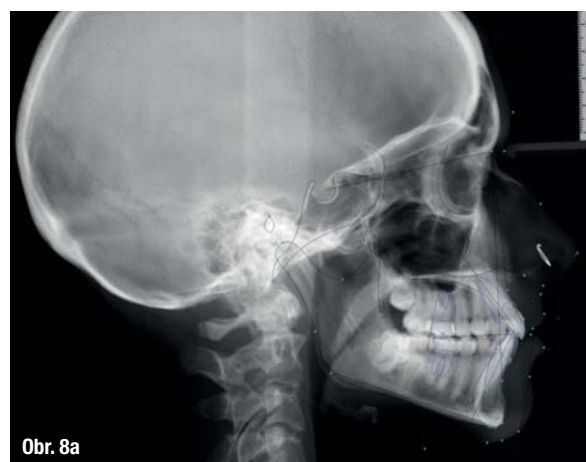Obr. 7

Obr. 7: Výsledný RTG panoramatický snímek.

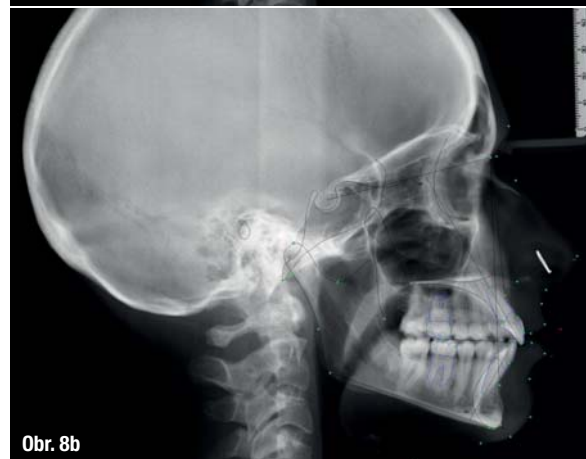## Závěr

Ke splnění cílů léčby byly průhledné alignery účinné. Alignery opevnějí řezáky, čímž je během distalizační fáze zajištěna dobrá kontrola pozice korunek a předejde se tím nežádoucí proklinaci. Kontrolovaným pohybem dolních řezáků lingválně a zmírněním stěsnání zubů pomocí strippingu je možné zamezit bukálnímu přesunu zubů a zachovat stav parodontu. Nežádoucí proklinace řezáků je velmi častým vedlejším účinkem léčby pomocí fixních aparátů, ke kterému dochází vlivem nekontrolovaného náklonu zubů ve fázi nivelizace. Středně náročné až obtížné případy stěsnání zubů je možné vyřešit léčbou pomocí alignerů bez extrakce. Řešením je efektivní využití prostoru vytvořeného strippingem. Korekce zkříženého skusu pomocí alignerů zároveň probíhá tak, že během přechodných fází nedochází k předčasnému kontaktu způsobenému tím, že by okluze zubů byla překrytá materiálem. Mimo to estetika téměř neviditelného ortodontického aparátu byla faktorem, který měl vliv na pacientčinu psychiku a dodával jí motivaci. Díky tomu dobře spolupracovala, a také díky tomu se nám podařilo dosáhnout optimálního výsledku léčby.

*Redakční poznámka: Článek byl publikován v mezinárodním vydání časopisu ortho – international magazine of orthodontics, Vol. 6, Issue 1/2021.*



Obr. 8a



Obr. 8b

Obr. 8a, b: a) Počáteční a b) konečný cefalometrický snímek.

## O autorce



**Dr. Gina Theodoridis** vystudovala ortodoncii na New York University v USA, kde později také vyučovala. Průhledné alignery ve své praxi využívá už více než dvacet let. Působí jako lektorka kurzů po celém světě a je poskytovatelkou služeb Invisalign na úrovni Diamond. Je členkou správní rady organizací European Aligner Society a Greek Orthodontic Aligner Society. Vede svou soukromou ordinaci v řeckých Athénách.

# Výzkum podporující SPECIALISTY

SLOGAN.IT



## CURASEPT® BIOSMALTO

### Váš spojenec v prevenci SENZITIVITY DENTINU

7

LET VÝZKUMU

3

MEZINÁRODNÍ  
PATENTY

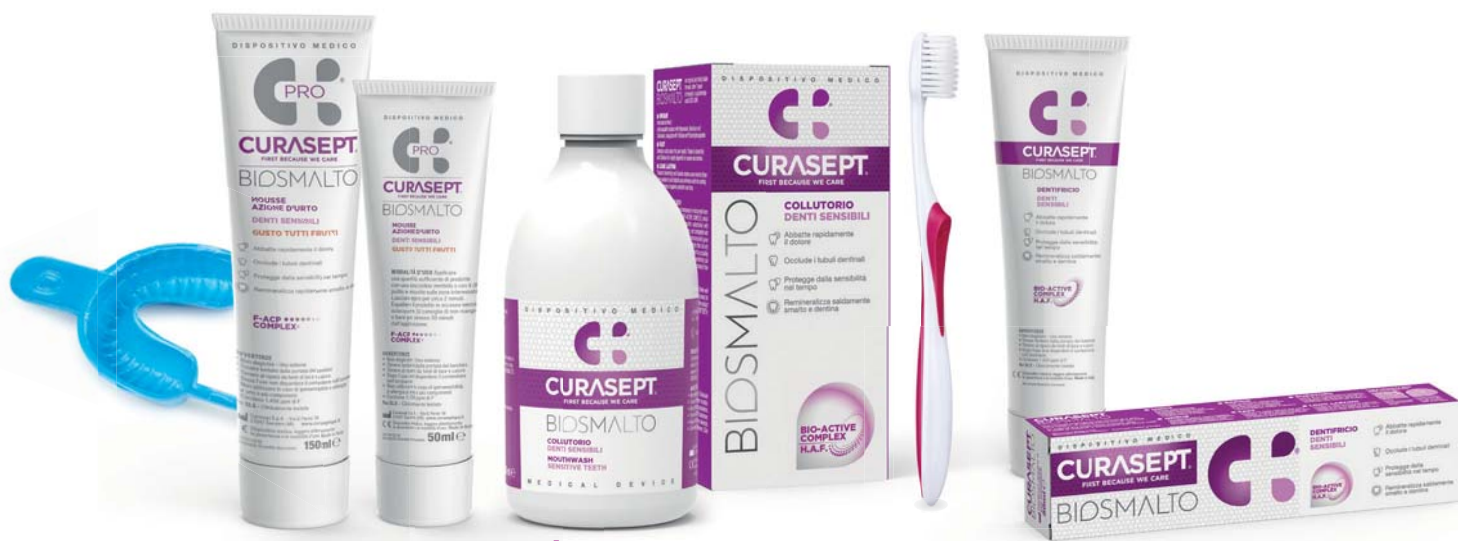24

KLINICKÝCH STUDIÍ  
A KAZUISTIK

Studie\* provedená univerzitou v Parmě a institutem **ISTEC CNR** ukázala, že při testech in vitro (prováděných na zdravých zubech extrahovaných z terapeutických důvodů) je složka F-ACP při kontaktu s dentinem (zcela demineralizovaným po předchozím ošetření kyselinou fosforečnou) **schopna remineralizovat a uzavřít obnažené dentinové kanálky.**

### CURASEPT BIOSMALTO. DŮKAZY JSOU VĚDECKÉ.

\* Srovnávací hodnocení absorpce fluoru do dentinových tkání mezi dvěma remineralizačními lokálními dentálními pěny na bázi amorfního fosforečnanu vápenatého (ACP). Studie in vitro.  
Degli Esposti L.1, 2, Tampieri A.1, Iafisco M.1  
1 - Institut vědy a technologií pro keramiku (ISTEC), Národní rada pro výzkum (CNR).  
2 - Katedra chemie, věd o živé přírodě a udržitelnosti životního prostředí, univerzita v Parmě.



Pěna pro odborné a  
domácí použití

Ústní voda

Zubní kartáček

Zubní pasta

DISTRIBUTOR CZECH REPUBLIC:  
MERTEN DENTAL s.r.o.  
[www.merten-dental.cz](http://www.merten-dental.cz)

DISTRIBUTOR SLOVAKIA:  
SONIC DENTAL CARE s.r.o.  
[www.curasept-slovakia.sk](http://www.curasept-slovakia.sk)

# Knižní novinka StomaTeamu

Naši knižní nabídku obohatil nový knižní titul

## Maminko, čistíš mi správně zoubky?

Ing. Andrea Zoulová, DiS.

Motivační atlas je zaměřen na zavedení ústní hygieny u dítěte. Vysvětluje příčinu zubního kazu a zánětu dásní. Klade důraz na odstraňování zubního plaku a správnou techniku čištění zubů. Zmíněny jsou pomůcky a doplňky ústní hygieny. Vybízí rodiče k péči o ústní zdraví dítěte a ke spolupráci se zubním lékařem či dentální hygienistkou.

Rozměry 2× 210 × 310 mm + dno 210 × 180 mm

12 listů + stojánek

blok: 350 g matná křída

vazba Twin wire bílá 9/16"

ISBN 978-80-908234-0-2



399 Kč



Pro členy Klubu StomaTeam platí  
na tuto knihu sleva 15 %

Tuto i další publikace nakoupíte na [www.stomateam.cz](http://www.stomateam.cz)  
v sekci Knižní nabídka

# StomaTeam

## Vstupte do světa dentálních profesionálů a digitalizace

# GC



# Aadva™



## Implantologický kurz pro začínající implantology

**29. dubna 2022** Praha 8, Hotel Troja  
detaily: [bit.ly/KurzGCaadvaPH](http://bit.ly/KurzGCaadvaPH)

**23. září 2022** Brno, Hotel Vista  
detaily: [bit.ly/KurzGCaadvaBR](http://bit.ly/KurzGCaadvaBR)

Teoreticko-praktický pro zubní lékaře, kteří chtějí nabídnout svým pacientům kvalitní protetické ošetření nesené špičkovými implantáty.

Špičková technologická  
inovace implantátů, která překvapí  
svou jednoduchostí a logikou.

GC Aadva představuje nekompromisní  
závazek společnosti GC ke kvalitě,  
založený na desetiletích výzkumů  
a odborných znalostí.

Podrobné informace o systému najdete ZDE: [bit.ly/GCAadva](http://bit.ly/GCAadva)

V praktické části nám MDDr. Kříž představí systém  
GC Aadva Implant a chirurgický i protetický set.  
Budeme si moci vyzkoušet zavedení různých typů implantátů,  
vhojovacího a otiskovacího válečku a také samotné otiskování.  
Nebude chybět ani fixace celokeramické korunky  
na zavedený implantát.



**Přednášející:**

MDDr. Ondřej Kříž

Dentální klinika Supradent v Brně



# Opětovné implantologické ošetření

**Autoři:** Dr. Philippe Leclercq, Francie; Jean-François Martinez, Francie & Michael Brüh, Německo

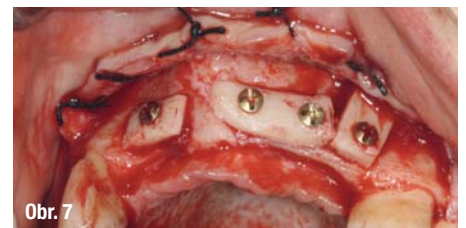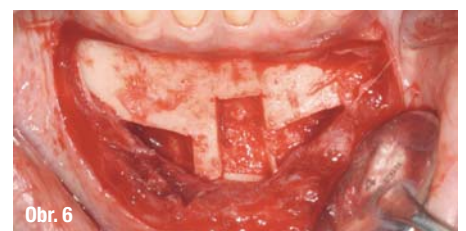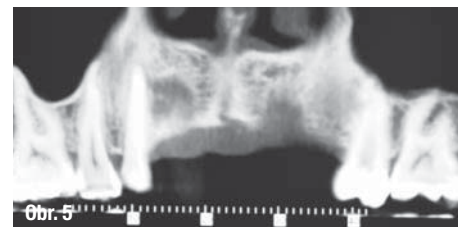
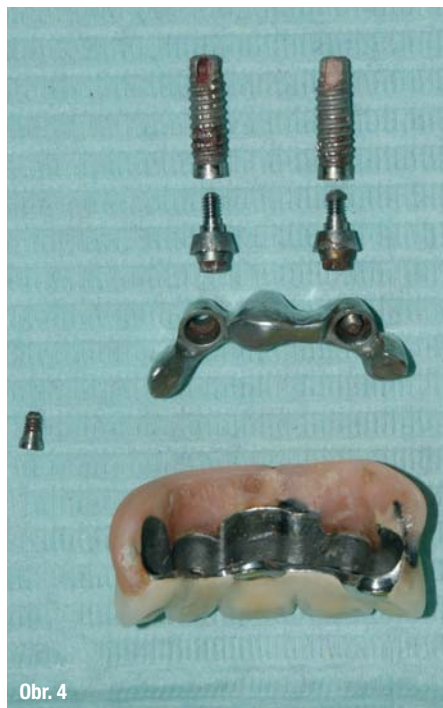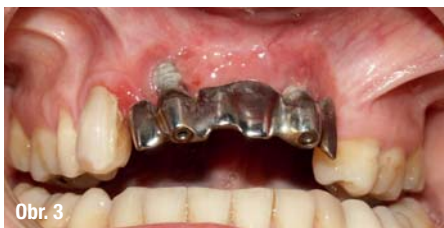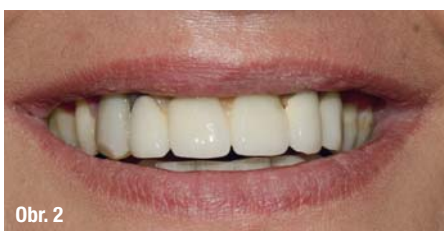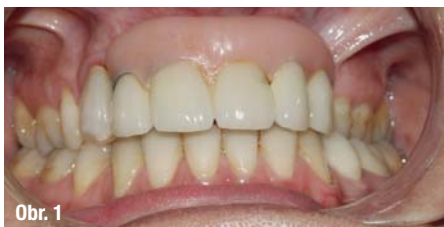Při práci s dentálními implantáty je nutno dodržovat celou řadu specifických pravidel týkajících se jak chirurgické fáze, tak fáze protetické (fixní náhrady mají obvykle příznivější prognózu než hybridní náhrady). Pokud se tato pravidla nedodržují, jsou výsledky často neuspokojivé a vyžadují opětovné ošetření. V takových případech, a navzdory přání pacienta na předchozí ošetření rychle zapomenout, se musí dodržovat velice přísný protokol, zejména pokud jde o délku doby hojení. I přes delší celkovou dobu ošetření se tak zajistí úspěšnost každé fáze ošetření. Případ opětovného implantologického ošetření popsany v tomto článku poukazuje na jednotlivé významné fáze u tohoto typu klinické situace.

## Výchozí situace

Pacientka se ve věku 28 let stala účastníkem dopravní nehody, při které utrpěla závažné poranění horní čelisti, zahrnující ztrátu horních středních a postranních řezáků a levého špičáku. Náraz vedl rovněž ke ztrátě alveolární kosti v dané oblasti. První premoláry chyběly, pravděpodobně v souvislosti s předchozí ortodontickou léčbou.

Původní ošetření spočívalo v zavedení dvou implantátů do zbytkové kosti a umístění můstkové konstrukce kotvené šroubky, která měla nést snímatelnou náhradu o rozsahu pěti zubů s rozsáhlou částí umělé gingivy (obr. 1).

Pacientka byla s ošetřením nespokojena a tři roky po prvním ošetření se dostavila na další vyšetření. Úsměv pacientky odhaloval prosvítání konstrukce v oblasti pravého postranního řezáku a protetické zuby byly umístěny mimo



**Obr. 1, 2:** Prvotní náhrada: opora rtu byla zajištěna rozsáhlou umělou gingivou a u pravého horního špičáku bylo patrné odlomení estetického materiálu. Úsměv pacientky odhaloval protetické zuby umístěné mimo středovou osu a prosvítání konstrukce u pravého postranního řezáku. **Obr. 3:** Vyšetření po třech letech: negativní krátkodobá prognóza implantátů v důsledku výrazné recese u pravého implantátu a hyperplastických tkání. **Obr. 4:** Konstrukce byla odšroubována, abutmenty odstraněny a implantáty snadno vyjmuty. **Obr. 5:** Oblast po odstranění implantátů vykazovala ještě větší úbytek objemu kosti. **Obr. 6, 7:** Kostní štěpy byly odebrány z bradové symfýzy a pevně zajištěny v místě transplantace chirurgickými šroubky.

středovou linii. Opora rtu zajištěná rozsáhlou umělou gingivou byla v pořádku. U pravého horního špičáku byl odlomený estetický materiál (obr. 1, 2).

Po sejmutí zubní náhrady a provedení vyšetření byla u implantátů stanovena extrémně negativní prognóza (obr. 3), což je u náhrad tohoto typu v horní čelisti časté. Pravý implantát vykazoval ztrátu většiny vestibulární kosti, která způsobila značnou recesi sliznice. Tkáně byly hyperplastické a ztěžovaly hygienu. Konstrukce náhrady byla mimo středovou linii nejspíše kvůli implantátům, což vysvětlovalo i umístění protetických zubů mimo středovou osu.

V posledních několika letech pozorovalo mnoho autorů v reakci na zavedení implantátů při této indikaci recidivující záněty. Engquist zaznamenal v těchto případech 25% nárůst zánětů gingivy,<sup>1</sup> Naert a kol. zjistil, že z 86 podmíněně snímatelných náhrad (6 v horní čelisti a 80 v dolní čelisti) byla u 8 pozorována hyperplazie gingivy, zejména pak v horní čelisti (9,3 %),<sup>2</sup> a Jemt a kol. vyzoroval, že z 92 náhrad v horní čelisti po jednom roce vykazovalo 19 pacientů hyperplazii gingivy (20,9 %), u 13 pacientů byla nutná jedna korekce gingivy a u pěti pacientů byly nutné korekce dvě.<sup>3</sup> Ve studii z roku 1993 zaměřené na podmíněně snímatelné náhrady v horní čelisti Smedberg a kol. vyzoroval: „Výsledky ukazují, že prevalence ( $p < 0,05$ ) bakterií lactobacillus, prevotella (poddruhy) a kvasinek byla u subjektů se snímatelnými náhradami významně vyšší než u osob s cementovanými náhradami. Snímatelné náhrady byly spojeny s agresivnějším plakem v okolí implantátů.“<sup>4</sup> Vzhledem k neuspokojivým výsledkům ošetření u naší pacientky proto bylo rozhodnuto zahájit zcela nové ošetření.

## Opětné ošetření

Opětné ošetření probíhalo podle velmi přesného protokolu, zejména pokud jde o délku doby hojení. Na začátku byly zhotoveny otisky výchozí situace, na jejichž základě byla vytvořena pryskyřičná provizorní snímatelná náhrada. Náhrada zahrnovala i bázi extendovanou na pa-

tro, aby se co nejvíce odlehčilo vestibulárním gingiválním tkáním. Estetický vzhled náhrady byl uzpůsoben tak, aby se vyrovnala osa středních řezáků.

## Odstranění implantátů

Vzhledem k nedostatečné oseointegraci bylo odstranění implantátů poměrně snadné (obr. 4). K odstranění byl použit nástroj pro odstraňování implantátů. Poté byla ihned umístěna provizorní snímatelná pryskyřičná náhrada s patrovou deskou. Z důvodu eliminace zánětlivých reziduí bylo kontraindikováno šití oblastí, do nichž budou zaváděny implantáty.

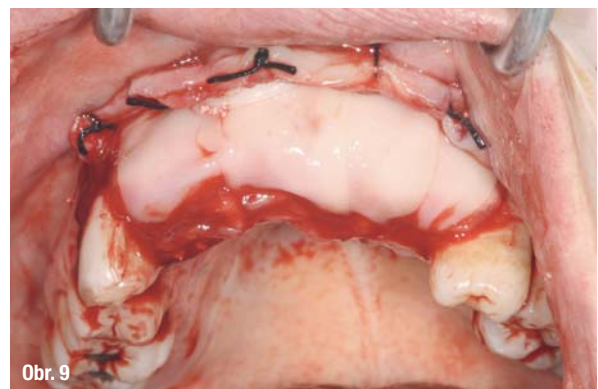
## Vyhodnocení po odstranění implantátů

Tři měsíce po odstranění implantátů bylo provedeno klinické a radiologické vyhodnocení. To ukázalo další podstatný úbytek vertikálního rozměru i objemu kosti (obr. 5). Podstatný úbytek vertikálního rozměru kosti se s ohledem na nahodilou regeneraci gingivy obtížně koriguje. Bylo proto rozhodnuto augmentovat objem kosti štěpem odebraným z brady.

## Kostní štěp

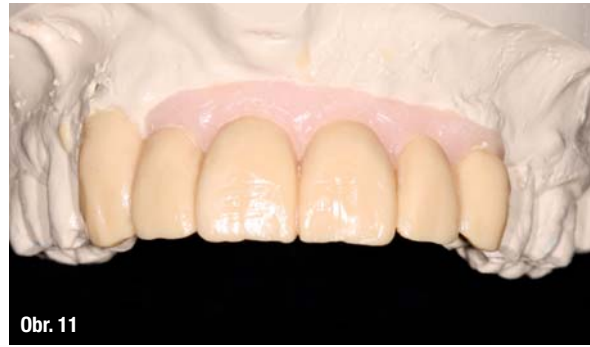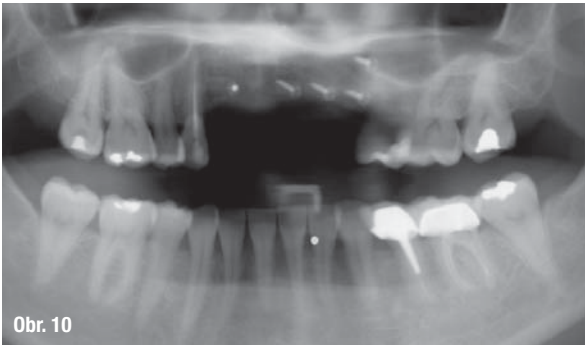
Do frontálního úseku horní a dolní čelisti bylo aplikováno anestetikum. V dolní čelisti byl z kortikální kosti odebrán vzorek a pomocí piezoelektrického zařízení proveden řez ve spongiózní kosti. Štěpy byly odebrány z bradové symfýzy, co nejbližší k dolnímu okraji mandibuly, aby nedošlo k narušení citlivé inervace řezáků, což bývá při tomto zákroku častou komplikací. Jizva ve vestibulární kortikální kosti byla perforována pomocí malého kulatého vrtáku, což umožnilo rychlou revaskularizaci štěpů. Poté byly štěpy umístěny na své místo a zajištěny šroubky (obr. 6, 7).

Pro zvýšení úspěšnosti byl odebrán a odstředěn vzorek krve v souladu s Chokrounovou technikou odběru fibrinu bohatého na krevní destičky (PRF),<sup>5</sup> aby se získaly sraženiny fibrinu. Tyto sraženiny byly stlačeny mezi dvěma obvazy, aby se odsálo sérum a vytvořily se membrány, které pak budou přiloženy na místo chirurgického zákroku a místa odběru štěpů v dolní čelisti (obr. 8, 9).



Obr. 8, 9: Řádně zhrubnělé PRF membrány umožnily úplné překrytí chirurgické oblasti, v tomto případě v horní čelisti.





**Obr. 10:** Panoramatický RTG snímek zachycuje optimálně vhojené štěpy uspokojivě přiléhající v místech transplantace ke kosti. **Obr. 11:** Zvětšení objemu vestibulární kosti umožnilo umístění zubů na úroveň krestální kosti a zmenšení objemu umělé gingivy. **Obr. 12:** Na základě wax-upu byl zhotoven silikonový klíč a zaváděcí šablona byla vyrobena z průhledné lící pryskyřice. **Obr. 13:** Oblast augmentace po obnažení vykazovala vyhovující integraci štěpu, znatelné zvýšení kortikální kosti a výborné prokrvení. **Obr. 14:** Zkouška sterilní chirurgické šablony prokázala, že vrtání bude na středu rekonstruovaného kostního hřebenu. **Obr. 15:** Byly zavedeny samořezné implantáty Aadv. **Obr. 16:** Pět zavedených implantátů opatřených krycími šroubky se závitem a sešitými okolními tkáněmi. **Obr. 17:** Vhojovací abutmenty in situ. **Obr. 18:** Vhojovací abutmenty byly odstraněny a nahrazeny otiskovacími kapkami zajištěnými samovolně tuhnoucí pryskyřicí. **Obr. 19, 20:** Otisk a nasazené laboratorní analogy v otiskovacích abutmentech. **Obr. 21:** Model konstrukce, včetně špičáku, z modelovací pryskyřice.

