

DENTAL TRIBUNE

The World's Dental Newspaper - Netherlands Edition

JUNI 2011

WWW.DENTAL-TRIBUNE.NL

JAARGANG 1 | NUMMER 4



Special implantologie

Interview, nieuws en klinische artikelen

Pagina 4-13

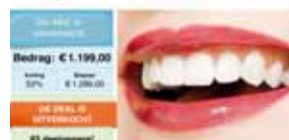

Nieuw nascholingsprogramma

Gesprek met Eva Povel, directeur ACTA Dental Education

Pagina 17-18

€1.199 voor een implantaat inclusief abutment en kroon bij Mondzorgcentrum IJburg (waarde €2.485)

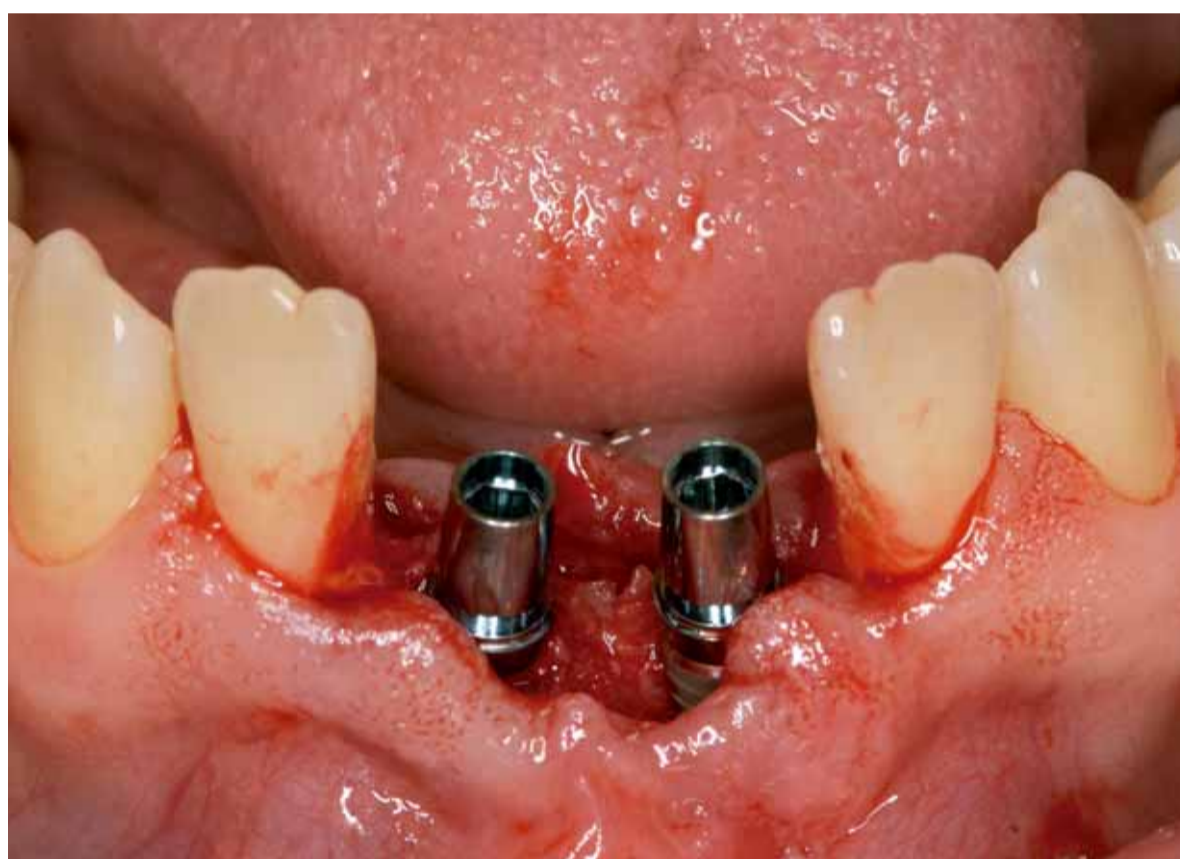

Dentale publiciteitsstunt

Implantaatbehandeling voor een dump prijs

Pagina 23

Implantologie: een bloeiende discipline



Ingebrachte implantaten in de regio's 31 en 41. Zie pagina 13 voor het complete artikel (foto eigendom van dr. Steffen Hohl en dr. Anne Sophie Brand Petersen)

VAN DE REDACTIE

AMSTERDAM - Onderzoek wijst uit dat Nederlanders steeds vaker hun natuurlijke dentitie behouden. Toch wordt de implantologie door velen beschouwd als het snelst groeiende onderdeel van

de tandheelkunde. Wat omzet betreft zou dat laatste best waar kunnen zijn, meent Peter van der Schoor. In dit nummer een uitgebreid interview met deze bevoegde ondernemer, die behalve zijn werk als tandarts-implantoloog onder meer implantaten levert

en nascholingscursussen organiseert. "Eigenlijk zou de implantologie zichzelf moeten opheffen," vindt hij. "Je moet beginnen met gebitsbehoud, pas dan komen wij erbij." Er blijven desondanks genoeg behandelindicaties over om de 450 bij het NVOI geregistreer-

de implantologen aan het werk te houden. Voldoende reden voor een special over dit deelgebied van de tandheelkunde.

Van der Schoor is in het interview kritisch over de wisselwerking tussen politiek en zorgverzekeringen, in het bijzonder als het om preventieve tandwortel-implantaten in de bovenkaak.

beide mogelijkheden blijken goede argumenten voorhanden.

Op pagina 9-10 leest u over de diverse behandelmogelijkheden als sprake is van verlies van gebitselementen, toegespitst op de algemeen practicus.

Op pagina 11 komt naar voren dat de implantologie naadloos past binnen de algemeen-medi-

“Donorbot is net zo veilig als lichaamseigen bot”

“Als er meer preventief wordt ingegrepen, dan moet op korte termijn de premie omhoog. En dat is politiek niet te verkopen.”

Daarnaast pleit Van der Schoor voor het gebruik van donorbot: “Dat is net zo veilig als lichaamseigen bot.” Auteurs dr. Steffen Hohl en dr. Anne Sophie Brand Petersen pleiten in een klinisch artikel (pagina 13) juist voor lichaamseigen botcellen. Voor

sche ontwikkeling waarbij steeds meer onderdelen van het menselijk lichaam vervangbaar zijn. En wat dacht u ten slotte van de nieuwe mogelijkheden om uw praktijk onder de aandacht van het grote publiek te brengen? Op onze mediapagina leest u over een opmerkelijke publiciteitsstunt van een Amsterdamse implantoloog. ■

Jongen trekt eigen tanden met nijptang

EASTON, VS - Een 14-jarige Amerikaanse jongen met kiespijn mocht van zijn vader niet naar de tandarts. De jongen uit Easton, Pennsylvania leed echter zo veel pijn dat hij - letterlijk - het heft

in eigen hand nam. Met een nijptang trok hij een aantal van zijn tanden uit.

Een getuige van het bizarre incident alarmeerde direct de politie. Zelfs toen deze de jongen he-

vig bloedend aantrof, weigerde zijn vader hem naar de tandarts te brengen. De politie benaderde hierop het departement jeugdzorg en bracht de jongen naar het ziekenhuis. De resterende stukken tand moesten operatief verwijderd worden om ernstige infecties te voorkomen.

De vader van de jongen verklaarde later dat hij zijn kind wel naar de tandarts wilde brengen, maar dit niet kon doen omdat zijn autoverzekering verlopen was. Controle door de politie wees echter uit dat de verzekering en de rest van de autopapieren perfect in orde waren. De man werd opgepakt voor ernstige nalatigheid en het in gevaar brengen van het leven van zijn kind. (bron: hln.be) ■

Rectificatie

In onze berichtgeving over tandartsenpraktijk De Verbetering in nummer 3 is een ernstige fout geslopen. Vermeld werd dat deze praktijk als gevolg van de inspectie door de IGZ is gesloten. Dit is niet het geval: de praktijk is door de Inspectie 'slechts' onder verscherpt toezicht geplaatst. Onze woordkeuze in de kop, waarin werd

gesteld dat de IGZ heeft 'ingegrepen', is daarom ook enigszins overdreven.

Op pagina 2 van deze editie reageert de heer D.J. Boef, eigenaar van tandartsenpraktijk De Verbetering, met een ingezonden brief op het inspectierapport van de IGZ. Hij zet ernstige vraagtekens bij het inspectiebeleid van de IGZ en betreurt het dat deze zijn reputatie "zomaar te grabbel gooit". ■



Inspired by:

Emerald lakes, New Zealand

V3-Ring Sectioneel Matrix Systeem

Klasse II restauratie eenvoudig gemaakt!

Met behulp van de V-Ring/V3-ring is het creëren van een goed approximaal contactpunt bij bijv. Klasse II restauraties, weer een stuk eenvoudiger én het resultaat nog beter. De V3-Ring is er in twee maten: **Universal**, voor gebruik bij molaren en premolaren, **Narrow** voor gebruik bij premolaren en het kindergebit. Zowel de V-Ring als de V3-Ring zijn van nikkeltitanium, een superelastisch metaal dat zijn oorspronkelijke vorm weer aanneemt.

De ring dient verschillende doeleinden:

- hij houdt de wig op zijn plaats,
- klemt krachtig tegen de matrixband,
- en scheidt de gebitselementen

met als resultaat: perfecte contactpunten!



Matri
DENTAL

www.matrix-dental.com

Nu bij aankoop van 4 V-3 ringen 1 gratis V-3 ring extra!

Kijk voor de voorwaarden op de website

Matrix-Dental klanten service | info@matrix-dental.com | +31 10 4163193

Kaak en kiezen prehistorisch reuzenhert gevonden op Texel



Bovenkaak en kiezen van het prehistorische reuzenhert

DEN BURG - Op het strand van Texel is een zwart stuk kaak met kiezen gevonden van een prehistorisch reuzenhert.

"Het lag op de bodem van een gebied dat bij hoogwater onder water staat," aldus Pam Lindeboom, medewerkster van natuurcentrum en zeehonden- en vogelopvang Ecomare, die de vondst deed. "Het was voor mij direct duidelijk dat het niet zomaar om een stuk steen ging. Ik let tijdens mijn wandelingen langs het strand van Texel altijd goed op. Zo vond ik nog geen week geleden een stuk bot van een mammoet."

Reuzenherten leefden tot 10.000 jaar geleden in de Noordzee, tijdens de laatste ijstijd. De dieren hadden van de grond tot het begin van hun nek een lengte van ongeveer twee meter. Hun gewei werd drieënhalve tot vier meter breed. Tijdens de laatste ijstijd bevolkten de reuzenherten grote delen van Nederland, samen met allerlei andere reusachtige, inmiddels uitgestorven dieren, zoals wolharige neushoorns, wolharige mammoeten en steppewisenten.

Hoewel de kaak en eerder het stuk mammoetbot op Texel werden gevonden, hebben het reu-

“Als het zwart is, is het oud, dus ik wist direct dat ik iets bijzonders in handen had.”

"De conservator van Ecomare naar wie ik de kaak bracht, leerde mij ooit: als het zwart is, is het oud, dus ik wist direct dat ik iets bijzonders in handen had," vervolgt Lindeboom. "Omdat de conservator niet precies kon afleiden van welk dier de kaak afkomstig was, stuurden we foto's naar landelijke experts. Die stelden al snel vast dat het om de bovenkaak en kiezen van een reuzenhert (megaloceros giganteus, red.) ging dat 30.000 tot 40.000 jaar geleden leefde. Een bijzondere vondst: we haalden er zelfs het tienuurjournaal en verschillende buitenlandse media mee."

zenhert en de mammoet niet op het eiland geleefd. Lindeboom: "Omdat de kust van Texel erodeert, wordt geregeld zand opgespoten dat van elders in de Noordzee wordt gehaald. Vroeger kwam dit zand direct op het strand terecht. Tegenwoordig spuiten ze het op voor de kust. Het is daarom goed mogelijk dat de kaak uit dit opgespoten zand afkomstig is, en op de kust van Texel is aangespoeld." De kaak bevindt zich nu in een zoetwaterbak bij Ecomare. "Eerst moet het zout water van de kaak verdwijnen, om te voorkomen dat mijn bijzondere vondst afbrokkelt," lacht Lindeboom. ■

Ingezonden brief

Geachte redactie,

Enige tijd geleden is mijn tandartsenpraktijk *De Verbetering* door de IGZ onder verscherpt toezicht gesteld, met veel negatieve media-aandacht als gevolg. Graag maak ik u deelgenoot van onze ervaringen met de uitgevoerde inspecties. Ter lering van alle collega-tandartsen, maar ook om de discussie over de wijze van inspectie te openen.

Laat ik voorop stellen dat ik voorstander ben van visitatie en inspectie om de Nederlandse tandheelkundige kwaliteitsstandaard op hoog niveau te brengen of te houden. Echter, de wijze van inspectie zoals die bij ons is geschied, laat naar mijn mening veel ruimte voor verbetering. Het betreft hier de benaderingswijze, communicatie, onderwerpen van toetsing, objectiviteit en professionaliteit van de inspectie, in ons geval inspecteur Vermeulen en tandarts van Wijk.

In 2007 zijn wij eerder bezocht en begrepen wij na (voornamelijk administratieve) aanpassingen dat de inspectie akkoord was. In 2010 werden wij echter wederom onverwacht gevisiteerd. Onverwachte visitatie is uiteraard de enige manier om een zo natuurlijk mogelijk beeld te krijgen van de praktijkvoering. Het veroorzaakt echter flinke chaos in je behandelagenda. "U kunt gewoon doorwerken, wij kijken rustig rond" is makkelijk gezegd als je personeel opgeëist wordt voor begeleiding. De werkdruk loopt zo alleen maar op. Rustig alle vragen beantwoorden die op je afgevuurd worden, is dan ook amper mogelijk. Hier gaf de inspecteur mij sowieso geen kans toe.

De houding van de heren voelde voor het gehele team erg intimiderend en bedreigend. Daaraan droeg bij het herhaaldelijk dreigen met een boete van 33.000 euro en het mogelijk sluiten van de praktijk. Als reden werd aangevoerd dat we niet jaarlijks ons kwaliteitsjaarslag hadden opgestuurd naar de IGZ en niet wisten welk type filters in het pas nieuwe aircosysteem zitten. Deden we iets niet goed genoeg, dan kregen we dit flink ingewreven. Maar dachten we iets juist ontzettend goed te doen, dan maakten ze dat óók met de grond gelijk. Kortom, wat we ook deden, het was niet goed en dat werd elke minuut van het vijf uur durende bezoek duidelijk gemaakt.

Na de inspectie hebben we allerlei aanpassingen doorgevoerd. Wij dachten aardig op de goede weg te zijn, maar toen we enkele maanden later weer gevisiteerd werden, bleek dit verre van voldoende.

Natuurlijk hadden alle hepatitis B-titers direct inzichtelijk moeten zijn, evenals mijn stralingsdeskundigheidscertificaat 5a. Dat alle tandartsen die na 1990 zijn afgestudeerd, dit certificaat hebben ontvangen, mocht niet baten. Daarnaast bleek de NMT-klachtenregeling ineens niet voldoende, ons protocol infectiepreventie niet voldoende toegespitst en voldeden onderhoudsrapporten niet. We hadden de onderhoudscontracten moeten kunnen overleggen. Verder staan we onder toezicht omdat het team 'geen duidelijk bewustzijn van infectiepreventie' zou hebben, ondanks onder andere een recente infectiepreventie-cursus. Ook zouden onze kranen niet ergonomisch uitnodigend zijn voor juiste bediening.

Mijn kritiek is dat de Inspectie altijd wel iets zal vinden, hoe goed je het ook voor elkaar denkt te hebben. Moeten alle kranen met de elleboog bediend kunnen worden, ook die buiten de sterilisatiekeuken? Moet je na elke patiënt je handen wassen en desinfecteren, terwijl we ook handschoenen dragen? Ondanks crèmes en vet zien mijn handen er niet meer uit. Ik vraag me dan weleens af of dit niet allemaal te ver gaat. Zal de Inspectie ooit een praktijk treffen die volledig voldoet aan het ideaal, waar alle denkbare behandel-situaties in protocollen beschreven zijn en er de waarborg is dat nooit van deze protocollen afgeweken wordt, maar er wel patiënten behandeld worden?

De inspecteur zag zich noodzaak om onze praktijk onder verscherpt toezicht te plaatsen. Waarom moest dit met een publicatie? Na twintig jaar hard werken om een goede naam op te bouwen, kan een inspecteur deze zomaar te grabbel gooien. Twee maanden geleden heb ik wegens de houding van de heren Vermeulen en van Wijk een klacht ingediend bij de IGZ. Tot op heden heb ik geen reactie gekregen.

We willen allemaal goede tandheerkunde leveren, maar controle op protocollen of zelfs aircofilters is mijns inziens niet doelmatig. Het gaat uiteindelijk om de tandheerkunde zelf: wanneer komt dáár eens een kwaliteitscontrole op?



D.J. Boef
Eigenaar tandartsenpraktijk *De Verbetering*

Reageren? Stuur een e-mail naar redactie@dental-tribune.nl

Machtsstrijd bij pensioenfonds tandartsen

AMSTERDAM - De machtsstrijd tussen de beroepsvereniging en het bestuur van de Stichting Pensioenfonds Tandartsen en Tandarts-specialisten bereikt een voorlopige climax na het ontslag van het bestuur en de aanstelling van een bewindvoerder door de Ondernemingskamer. Dat meldt De Nederlandsche Bank (DNB) in het Financieel Dagblad.

De eerste berichten over de problemen bij het pensioenfonds, dat 1,5 miljard euro voor 8200 tandartsen en kaakchirurgen beheert, verschenen begin april. Eind maart stuurde de beroepsvereniging het bestuur van het fonds weg. De aanleiding tot dit ontslag was een bestuursvoorstel tot wijziging van de bestuurlijke structuur van het fonds, waarmee de beroepsvereniging niet akkoord wilde gaan.

Door de voorgestelde wijziging zouden deelnemers niet langer invloed hebben via de beroepsvereniging, maar via een deelnemersorgaan. Het probleem van dit orgaan is, zo stelt Peter Czajkowsky van de beroepsvereniging, dat het door het bestuur

wordt benoemd en ontslagen. "Daardoor is het orgaan niet onafhankelijk. Het is een farce."

Het bestuur ziet dit anders. Zij stelt dat het nieuwe deelnemersorgaan volgens de voorgestelde structuur inderdaad door het bestuur zal worden gekozen, maar dit pas gebeurt na een stemming

van de Ondernemingskamer in Amsterdam. Daarbij was, naast de strijdende partijen, ook toezichthouder DNB aanwezig. DNB noemt 'wanbeleid' bij het fonds en het ontslag van het bestuur als hoofdredenen om een bewindvoerder aan te stellen. Over dit 'wanbeleid' bij het fonds repten

“Het orgaan is niet onafhankelijk. Het is een farce.”

onder de deelnemers. Het democratische gehalte van de wijziging staat daarom niet ter discussie. Daarnaast is de wijziging voorgesteld om het fonds te moderniseren. Sinds de sluiting van het fonds in 1997 hoeven tandartsen niet langer verplicht deel te nemen. De rol van de beroepsvereniging kan daarom worden ingeperkt, "ook omdat de beroepsvereniging heel veel geld kost," aldus een woordvoerder van het bestuur.

Het conflict werd op 14 april jl. behandeld tijdens een zitting

de strijdende partijen zelf overigens niet.

Het ontslagen bestuur hoopt door de inzet van de bewindvoerder de beroepsvereniging buiten spel te zetten en zo alsnog haar wijziging door te voeren. DNB probeerde zich tijdens de zitting zo weinig mogelijk te bemoeien met de conflicten in het 'wespenest'. Wel bleek dat de eisen van de toezichthouder een stuk minder ver gingen dan de wijziging die het bestuur voorstelt. (bron: het Financieel Dagblad) ■

Colofon

Dental Tribune verschijnt tienmaal per jaar en is een uitgave van Albion Press BV, onder licentie van Dental Tribune International

Hoofredacteur/uitgever
drs. Ben Adriaanse

Redactie
Willianne Kamerbeek
drs. Jan Franke
drs. Emily van Someren

Redactieadres
Redactie Dental Tribune
Postbus 545, 3990 GH Houten
E-mail: redactie@dental-tribune.nl
De Nederlandse editie van Dental Tribune kent een onafhankelijke redactie en richt zich op professionals in de volle breedte van het tandheelkundige vakgebied.

Aanmelden

De doelgroep van Dental Tribune (bestaande uit tandartsen-algemeenpractici, tandartsen-specialisten, mondhygiënisten, orthodontisten, kaakchirurgen, tandtechnici, tandprothetici en diegenen die werkzaam zijn in de dentale industrie) komt in aanmerking voor een kosteloos abonnement. Behoort u tot de doelgroep en ontvangt u het maandblad nog niet? Meld u dan aan via het inschrijfformulier op www.albionpress.nl.

Advertentieverkoop

Harry Velthuis, accountmanager.
Postbus 545, 3990 GH Houten.
Telefoon: 06-531 55 262.
E-mail: velthuis@dental-tribune.nl
Linda Schriekenberg, medewerker mediaorder. Telefoon: 030-63 55 070.
Fax: 030-63 55 069.
E-mail: adverteren@dental-tribune.nl

HOI
PRINT

Nederlands
uitgeversverbond
groep uitgevers voor vak en wetenschap

© 2011 Albion Press BV. Redactioneel materiaal van Dental Tribune International, Duitsland, dat is vertaald en in dit nummer is opgenomen, is auteursrechtelijk beschermd door Dental Tribune International GmbH. Alle rechten voorbehouden. Gepubliceerd met toestemming van Dental Tribune International GmbH, Holbeinstr 29, 04229 Leipzig, Duitsland. Reproductie op welke manier en in welke taal dan ook, gedeeltelijk of volledig, zonder de voorafgaande schriftelijke toestemming van Dental Tribune International GmbH, is uitdrukkelijk verboden. Dental Tribune is een handelsmerk van Dental Tribune International GmbH.

ACTA ontwikkelt Simodont voor virtuele simulatie

AMSTERDAM - Studenten tandheelkunde oefenen veel vaardigheden op fantoomhoofden in de prekliniek. Het boren in plastic tanden en kiezen is echter, mede vanwege het ontbreken van pathologie, verre van realistisch. Bovendien wil ACTA juist van ziekte naar behandeling werken. Daarom werkt het opleidingsinstituut al enkele jaren aan de Simodont, een virtuele simulator die de mogelijkheden om studenten voor te bereiden op de patiëntbehandeling moet uitbreiden en verbeteren. ACTA werkt daarbij samen met Moog FCS, een expert in de ontwikkeling van vliegtuigsimulatoren.

De Simodont bestaat uit een klein projectiescherm op de plek waar normaliter de patiënt ligt.



Virtueel behandelen met de Simodont

krijgt een probleem aangeboden, stelt een behandelplan op, kiest virtueel zijn instrumenten en gaat dan pas achter de simulator zitten.

Tijdens het boren communiceert de courseware constant met de simulator. Wanneer de student met zijn boor bijvoorbeeld door de glazuurlaag gaat en in het dentine komt, kan de simulator dit herkennen en met de course-

„Als de virtuele boor een virtueel element raakt, voelt de student ook echt de tand”

Hierop wordt een beeld van de mond en het gebit geprojecteerd. Omdat de gebruiker een 3D-bril draagt, krijgen de beelden diepte. Onder het scherm zit het handvat van een boor, die overgaat in een virtuele boor waarmee in het geprojecteerde gebit kan worden geboord. Als de virtuele boor een virtueel element raakt, voelt de student ook echt 'een tand'. Als glazuur wordt aangeraakt, voelt dit harder aan dan bijvoorbeeld carieus weefsel. De vertaling van virtuele handelingen naar real-life bewegingen en reacties wordt al langer toegepast in bijvoorbeeld spelcomputers zoals de Nintendo Wii en vele vliegtuigsimulatoren.

Het Simodont-project gaat om meer dan een simulator. Het wordt tevens toegepast in een volledig leersysteem, de courseware. Studenten moeten de problemen oplossen die in de simulator worden aangeboden en daarbij rekening houden met de patiëntgeschiedenis. De student begint eerst met de courseware,

ware communiceren. Als het voor het leren van een bepaalde casus nuttig is, kan de simulator pauzeren en verschijnt een relevante vraag op het coursewarescherm. Op deze manier ontstaat een koppeling tussen praktijk en theorie die in de huidige prekliniek niet goed mogelijk is.

Diverse medewerkers van ACTA zijn bij het Simodont-project betrokken. "Simodont is echt baanbrekend. Het is ontzettend leuk en spannend om alle software, 3D-modellen en de hardware te combineren tot een realistische simulatie," vindt Bassam Hassam, die zich bezighoudt met de ontwikkeling van 3D-modellen voor het project.

Simodont biedt docenten nieuwe mogelijkheden om studenten feedback te geven op hun oefeningen en vaardigheden. Omdat de input van tandartsdocenten van groot belang is voor de ontwikkeling van de methodiek, worden zij nauw betrokken bij het proces. (bron: ACTA) ■

Expositie 50 jaar tandheelkunde in het UMC Radboud

NIJMEGEN - Van 20 mei tot en met 1 juli is in het tandheelkundegebouw van het UMC St. Radboud een overzichtstentoonstelling van de tekeningen van kunstenaar Willem Muijs te zien. Te midden van deze grote werken realiseert Muijs een bijzonder kunstwerk waarin het 50-jarig jubileum van de opleiding tandheelkunde in Nijmegen centraal staat. Mevr. M.M.M. Hovens, docent filosofie en beeldhouwer, zal de expositie openen.

Patiënten, studenten, medewerkers en tandartspraktijken kunnen richting geven aan de totstandkoming van het kunstwerk. De kunstenaar verwerkt de ideeën en suggesties in een tekening van vier bij zes meter. Laag over laag maakt Muijs een



Tekening van Willem Muijs

cross-over tussen wetenschap en kunst.

Tijdens de expositieperiode zal Muijs elke werkdag van 11.00 tot 15.00 uur in het tandheelkundegebouw aanwezig zijn om te tekenen, naar adviezen te luisteren en te discussiëren. De voortgang is online te volgen op www.umcn.nl/expositietandheelkunde. ■

Biologisch tandpoeder als alternatief voor tandpasta

AMSTERDAM - Recent werd het gepresenteerd als een biologisch en milieuvriendelijk alternatief voor tandpasta: PerBlan tandpoeder. "Geschikt voor iedereen, en speciaal aanbevolen voor diabetici, mensen met een kunstgebit en rokers."

PerBlan bestaat volgens de producent uit 100% actieve stoffen (85% kalkpoeder, 5% xylitol, 3% Saccharosemonopalmitaat, 3% zeezout en diverse plantenextracten), ten opzichte van 40 tot 60% in traditionele tandpasta's. Ook vanuit ecologisch oogpunt zou PerBlan beter zijn dan tandpasta. Door de hoge concentratie is minder verpakkingsmateriaal nodig, het transportgewicht is kleiner en men heeft er minder van nodig. Van tandpasta wordt gemiddeld 2,16 gram per poetsbeurt gebruikt, van PerBlan 0,6 gram. "Er hoeven dus minder vrachtwagens te rijden voor hetzelfde aantal poetsbeurten," aldus Miriam van den Bergh van Biocosmetica, een webwinkel voor biologische verzorgingsproducten.

Een opvallende afwezigheid in het tandpoeder is fluoride. Volgens Van den Bergh hebben volwassenen dat niet meer zo nodig en is het bovendien slecht te veel fluoride binnen te krijgen. "Tandartsen zien er geen gevaar in, maar er zijn mensen die liever het zekere voor het onzekere nemen." In plaats van fluoride zit er xylitol in het poeder. "Bacteriën kunnen normale suikers omzetten in zuur, dat het glazuur aantast", vertelt Van den Bergh. "Xylitol voorkomt juist een zuuraanval op de tanden."

Cor van Loveren, hoogleraar preventieve tandheelkunde aan het Academisch Centrum Tandheelkunde Amsterdam (Acta), is niet te spreken over het tandpoeder. Juist omdat er geen fluoride in zit, vindt hij het zinloos om het poeder te gebruiken. "Fluoride is de enige stof die je tanden opbouwt. Xylitol vermindert de aanval van bacteriën in de mond, maar het bouwt de tanden niet op. Je verbetert niets in je mond met dit spul." Dat volwassenen



Biologisch tandpoeder van PerBlan

geen fluoride meer nodig hebben is volgens de hoogleraar onzin. Op een hogere leeftijd worden de tanden juist kwetsbaar en is fluoride hard nodig om het gebit te beschermen.

PerBlan bevat kalkdeeltjes om aanslag van de tanden te slijpen. "In alle pasta's zit een slijpmiddel," vertelt Van Loveren. "Omdat kalk niet goed samengaat met fluoride, is het in moderne tandpasta's vervangen door glasachtige deeltjes."

Wellicht een nuttiger alternatief voor wie minder milieubelastend wil poetsen: minder tandpasta gebruiken. (bron: Trouw/Biocosmetica) ■

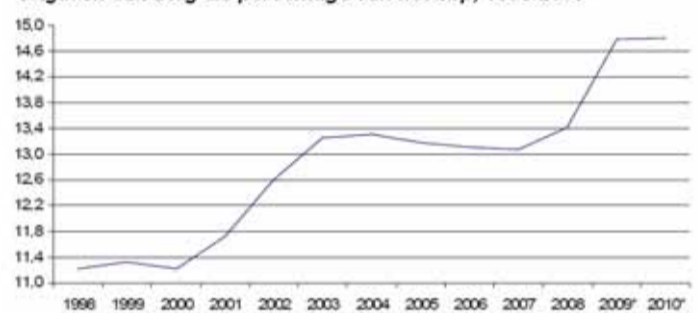
Uitgaven gezondheidszorg groeien minder snel

Met een toename van 3,6% groeiden de zorguitgaven in 2010 minder snel dan in de afgelopen jaren. Met name de groei van de ziekenhuis- en gehandicaptenzorg zakt iets in. Daar staat een bovengemiddelde groei van de uitgaven aan paramedische zorg en ouderenzorg tegenover.

Dit blijkt uit voorlopige cijfers die het Centraal Bureau voor de Statistiek (CBS) onlangs heeft bekendgemaakt.

De uitgaven aan tandartspraktijken stegen in 2010 met 3,2%; in 2009 was dat nog bijna 13,4%. De lagere groei komt volgens het CBS vooral door forse tariefdalingen bij medisch specialisten in reactie op aanzienlijke budgetoverschrijdingen in eerdere jaren.

Uitgaven aan zorg als percentage van het bbp, 1998-2010*



*) voorlopige cijfers.

Bron: CBS.

In totaal gaf Nederland in 2010 87,6 miljard euro uit aan gezondheidszorg en welzijnzorg. Dit is 3,6% meer dan in 2009. In de periode van 2004 tot en met 2008

stegen de zorguitgaven steeds sneller, tot 7% in 2008. Daarna volgde in 2009 een omslag met een groei van slechts 5,7%. (bron: CBS) ■

Hygiëne in tandartspraktijk vaak onvoldoende



Ians
Cartoon Dental Tribune

“Ik mis bij veel tandartsen de ambitie”

Peter van der Schoor, implantoloog en ondernemer



Peter van der Schoor: implantoloog en succesvol ondernemer.

TEKST EN FOTO'S: BEN ADRIAANSE

In 1981 begon Peter van der Schoor een tandartspraktijk in Garderen. Nu, dertig jaar later, heeft hij zich gespecialiseerd als implantoloog en is hij behalve praktijkhouder ook leverancier van implantaten, organisator van nascholingscursussen en eigenaar van een dentaal automatiseringsbedrijf. Met zichtbaar enthousiasme leidt Van der Schoor ons rond in zijn steeds verder uitgebreide pand aan de Paleisweg 5. Intussen vragen we hem naar zijn visie op een aantal actuele kwesties. Een levendig gesprek met een bevlogen tandarts én een geboren ondernemer.

Er wordt geclaimd dat de implantologie het snelst groeiende onderdeel van de tandheelkunde is. Deelt u deze mening?

“Als je het aan de omzet zou afmeten, aan de materialen die verbruikt worden, dan zou dat best kunnen kloppen. Er worden jaarlijks 160.000 tot 200.000 implantaten geplaatst. Iets meer dan één per honderd mensen. Met de 450 bij de NVOI geregistreerde implantologen, moeten we dat goed kunnen behappen.

Eigenlijk zou het mooi zijn als het vakgebied zichzelf kon opheffen. Je moet beginnen met gebitsbehoud, pas als dat misgaat komen wij erbij. Helaas zien wij – pas was het nog in het nieuws – steeds meer verrotte kindergebitten. En wat dacht je van 16-25-jarigen, met hun bruisende nachtleven waarin de mondhygiene ‘ietwat’ naar de achtergrond verdwijnt? Red Bull en Cola doet het glazuur oplossen als sneeuw voor de zon, terwijl weekenddrugs als XTC leiden tot extreme vormen van tandenknarsen. Dat alles juist in de periode waarin ze het meest kwetsbaar zijn én op het moment dat de overheid de vergoeding van mondzorg voor 18-21-jarigen uit het basispakket

gooit! Jongeren die zich zo gedragen, krijgen vroeg of laat met de implantologie te maken.”

Halverwege de jaren tachtig besloot u zich te specialiseren als implantoloog. Ging zo'n specialisatie destijds anders dan nu?

“Toen ik begon, werd niemand in de implantologie gehinderd door enige vorm van kennis. Als je een cursus implantologie deed, duurde die een ochtend. Er was

geen internet, internationale bladen waren er niet. We hadden het NTVT en het NT en daar moest je het uithalen. Had je een vraag, dan kon je een brief naar het buitenland sturen en moest je lang wachten op antwoord.

Hoe anders gaat het er nu aan toe. Ik ontvang een groot aantal internationale tijdschriften waar ik nieuwe kennis uit haal. Je hebt beurzen en congressen, waar ik ook zelf lezingen houd,

en nascholen kun je overal. Tegenwoordig wil men nog wel leren, maar er is zo veel aanbod dat men geen keuze meer kan maken.

Jonge tandartsen hebben vaak een groot sociaal leven en veel geld. Bovendien merk je dat weinigen nog een eigen praktijk beginnen. Waarom daar de last van dragen? Er is dan niet altijd de tijd en interesse voor een cursus. Als ik zelf een cursus volg, dan doe ik dat als ondernemer: draagt deze investering bij aan mijn ontwikkeling en kan ik die daardoor terugverdienen? Tandartsen in loondienst staan daar misschien

Ik denk dat er in Nederland veel tandartsen zijn – ook jongeren – die gewoon hun tijd willen uitzitten. Als je ambitieus bent, kun je dat heel goed in het ondernemerschap van een eigen praktijk stoppen, maar je ziet het ook bij de medewerker in loondienst die af en toe vrij neemt, oftewel omzet laat lopen, om een cursus te doen die ook nog geld kost.

De tandartsen die voor Implanacademy (het nascholingsinstituut waarvan Van der Schoor eigenaar is, red.) kiezen, kunnen we individueel begeleiden. We stellen dan in overleg een persoonlijk ontwikkelingsplan op. Overigens

“Toen ik begon, werd niemand in de implantologie gehinderd door enige vorm van kennis”

anders in. Die voelen zo'n investering direct in de portemonnee en zijn daarom terughoudender. En dat terwijl er een overvloed is aan studiemateriaal.

Tandartsen zouden ook meer in het buitenland moeten kijken. Ga eens naar zo'n congres als het onderwerp je interesseert. Dat is de manier om de sprekers te ontmoeten die ook in alle grote bladen publiceren. Als je alleen maar naar het jaarcongres van je eigen vereniging gaat en alleen hun blad leest, dan blijf je met oogkleppen op lopen.

is juist voor de jonge tandartsen in loondienst e-learning interessant. Met Implanacademy ben ik samen met andere aanbieders bezig om deze nieuwe nascholingsvorm op te starten; we hebben daar de studiofaciliteiten voor. Als je gewoon vanuit huis achter je computer kunt nascholen, is er toch geen reden meer om weg te blijven?”

> lees verder op pag 6

THINK EASY, THINK BIOCOMP

- Een veilig en betrouwbaar implantaatsysteem, toepasbaar bij alle indicaties.
- Nanotechnologische HAVD oppervlakte structuur.
- Eenvoudig prothetisch opbouwsysteem met één schroevendraaier.
- BioComp is ook distributeur van Cerasorb® M, Cerasorb® Paro, Poresorb®-TCP, OssaBase®-HA en Osbone®, dé synthetische botregeneratiematerialen van nu.



NIEUWSGIERIG?

Bel dan naar het nummer 073-684 7202
of kijk op onze website www.biocomp.eu voor meer informatie.



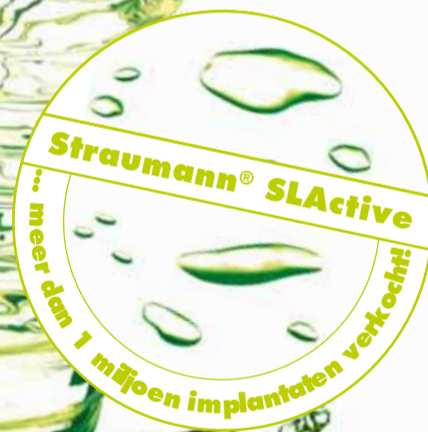SIMPLY BETTER

STRAUMANN® SLActive

De nieuwe generatie in oppervlakte-technologie:

- Meer zekerheid en snellere osseointegratie bij iedere indicatie^{1,2}
- Kortere inheeltijd van 6–8 weken naar 3–4 weken³
- Verhoogde voorspelbaarheid bij kritische casussen¹

Meer informatie op www.straumann.nl



¹ Ganeles et al. Clin. Oral Impl. Res. 2008;19:1119-1128

² Bornstein et al. J Periodontol. 2010 Jun;81(6):809-819

³ Oates et al. The International Journal of Oral & Maxillofacial Implants. 2007;22(5):755-760

For more details see summary SLActive® Scientific Studies.

COMMITTED TO
SIMPLY DOING MORE
FOR DENTAL PROFESSIONALS



Peter van der Schoor voor zijn praktijk, opleidings- en distributiecentrum in Garderen.



Vanwege zijn verdiensten voor de tandheelkunde werd Van der Schoor in 2010 geridderd in de Orde van Oranje Nassau. (foto eigendom van Peter van der Schoor)

> *vervolg van pagina 4*

Anders dan in de jaren dat u begon zijn implantologische ingrepen niet meer voorbehouden aan een kleine groep behandelaars. Ook algemeen tandartsen betreden het terrein van de implantologie.

“Er zijn op dit moment 450 bij de NVOI geregistreerde implantologen in Nederland. Helaas neemt het aantal mislukkingen toe. Je ziet dat er steeds meer wordt afgeklungeld. Dat is niet direct vanwege de algemeen practici die het doen. Sommigen van hen doen maar een paar implantaatoperaties per jaar, maar leveren uitstekend werk, soms beter dan een geregistreerde implantoloog.

In het geval van een (aanstaand) ontbreken van elementen dient de patiënt altijd voorgelicht te worden over de mogelijkheid van implantologie. De primaire indicatiestelling is het herstel van functie en dat vindt plaats op het occlusievlak. Van daaruit zou je ‘top down’ moeten werken: vanaf de occlusie komt een kroon en die staat op een wortel, zit vast aan een brug of staat op een implantaat. Eerst moet je dus vaststellen wat er gemaakt moet worden om herstel van functie te realiseren.

Als er wordt doorverwezen, pleit ik ervoor dat naar een tandarts-implantoloog te doen. In de praktijk wordt echter vaak ook verwezen naar een bij de NVOI geregistreerde kaakchirurg. Een kaakchirurg komt amper boven het zachte weefsel uit: hij zorgt voor het implantaat en een ander mag de kroon erop zetten. Deze vorm van down-up werken is onlogisch. Dan kun je een patiënt in de stoel krijgen met een vers geplaatst implantaat waarmee je niets kunt.

De kwaliteit van kaakchirurgen in Nederland is prima, daar niet van, maar er zit vaak een probleem in de aansturing. Ik zie voor hen primair een belangrijke rol in de pre-implantologische chirurgie. Het is ook vreemd dat een dubbel gekwalificeerde kaakchirurg met tien jaar opleiding zich bezighoudt met het plaatsen van implantaten, met name in de onderkaak. Het voordeel van een als implantoloog geregistreerde tandarts, is dat hij met een heli-

kopterview het hele traject zelf kan doorlopen. Hij is zodoende verantwoordelijk voor het eindresultaat.”

Welke ontwikkelingen in de implantologie constateert u de laatste tijd?

“Ik ben erg enthousiast over *trabecular metal*. Een nieuw implantaatmateriaal met een speciale structuur, waarbij het bot en het bloedstelsel niet tegen het implantaat, maar in het implantaat kruipt. De structuur van trabecular metal lijkt ook op de botstructuur. Het wordt allang toegepast in orthopedische constructies. Nu heeft de ontwikkelaar besloten dat hij dezelfde techniek ook wil gaan toepassen in tandheelkundige implantaten.

Ik voer momenteel een prospectief onderzoek uit voor Zimmer (de leverancier waarvan Implancom, eigendom van Van der Schoor, de producten exclusief distribueert, red.), om voldoende bewijs te leveren voor goedkeuring door de FDA. Voor het on-

die wel zichtbaar zijn met een CBCT-opname! Zo kun je bijvoorbeeld óók, zonder pocketmetingen, constateren in welke mate een patiënt parodontaal verval heeft. Een interessante innovatie dus, maar ook lastig. Als je betaald wordt voor het maken van een CBCT, dan moet je die ook kunnen beoordelen. Sommigen vinden het al moeilijk een OPG te analyseren, laat staan een driedimensionaal beeld. Een training is daarom geen overbodige luxe. Zelf ben ik redelijk autodidact, maar ik merk dat veel vakgenoten eerlijk toegeven er niet wijs uit te worden.

Verder speelt momenteel de kwestie of wij alle patiënten nog wel open moeten maken om bot te oogsten. In Nederland leeft nog te veel de gedachte dat bot van iemand zelf afkomstig moet zijn. Het gevolg is dat eigen bot uit de mond van de patient geogst moet worden of, nog vvelender: uit de heup. De patiënten worden door kaakchirurgen geclaimd, omdat zij het van die bot-

Ik moet me telkens realiseren dat wat ik zeg, op een schaalte gewogen wordt

derzoek moet ik dingen doen die ik nog nooit gedaan heb, maar tot nu toe bevalt het uitstekend. Het mooie is dat ik er steeds binnen 24 uur een kroon op moet zetten en dat dat tot nu toe telkens goed gaat. Op dit moment wordt het materiaal alleen gemaakt door Zimmer, dat er een patent op heeft. Ik vind het leuk om zo nauw bij een belangrijke innovatie als deze betrokken te zijn: ik geef er regelmatig voordrachten over.

Een andere belangrijke ontwikkeling is die van de Cone Beam CT. Daar hebben we in onze praktijk sinds drie jaar de beschikking over. Natuurlijk hebben voor die tijd de tweedimensionale beelden prima voldaan. Maar de driedimensionale röntgenologie is een pre voor de implantologie, zeker voor nieuwkomers, omdat dit bij uitstek 3D-tandheelkunde is. Op een orthopantomogram wordt 40% van de afwijkingen gemist

transplantaties moeten hebben.

Ik durf te beweren dat je net zo goed met donorbot kunt werken. Het is net zo veilig als lichaams-eigen bot: je kunt de voorwaarden daarvoor creëren. Dat blijkt ook uit wetenschappelijk onderzoek. Gek genoeg vindt men het goed om een koeienderivaat of -extract voor een patiënt te gebruiken, maar bot van je buurman kan niet.

Discussies over botvervangers kunnen wat mij betreft naar de achtergrond verdwijnen, omdat donorbot ruimschoots voorradig is. Bovendien is de kans op afstoting nihil, zeker als de specifieke donor-prionen verwijderd zijn op basis van een gevalideerd Tutoplast®-proces. Zodoende blijven alle eigenschappen van bot qua samenstelling, collageen en hydroxyl-apatiet aanwezig. Het donorbot komt van donoren met een donorcodicil. Het wordt voor en na de verwerking in vivo

op proefdieren getest. Je kunt ervan uitgaan dat ons donorbot veilig is: de IGZ heeft meerdere controles gedaan en Implancom is nu een officieel goedgekeurde weefselinstelling.”

Hoe kan het dan dat er nog nauwelijks met donorbot wordt gewerkt?

“Dat is inderdaad merkwaardig. We hebben het op de website staan, maar er is nauwelijks interesse, behalve van patiënten. Zelf gebruik ik het sinds acht jaar, vanaf toen het net beschikbaar kwam, omdat het me veel beter leek voor de patiënten. Ik kan nu zelfs hele blokken krijgen van dat materiaal, die ik zo op de kaak kan schroeven. Uiteraard vereist het gebruik ervan wel een training.

Blijkbaar zijn collega's niet zeker van hun zaak. Ze betwijfelen of het wel veilig is. Als je daar twijfels over hebt, zul je de kennis en kunde moeten hebben om relevante onderzoeken te beoordelen. Als anderen maar hard genoeg schreeuwen ‘het beste bot is het bot van de patiënt zelf’, dan raakt men toch overtuigd. Ik zit in het kamp dat betwijfelt of lichaams-eigen bot wel de eerste keuze zou moeten zijn, vanwege de onvermijdelijke donoroperatie. Ik had een patiënt die wel kon dansen, maar niet goed kon eten. Nu is het omgekeerd: eten kan zij weer, maar dansen lukt niet meer. Je ruilt een kunstgebit dan in voor een rollator.”

U propageert nu enkele producten waarvan u zelf distributeur bent. Daarnaast bent u praktiserend implantoloog én actief betrokken bij de NVOI. Het woord ‘belangenverstrengeling’ zal af en toe vallen.

“Voor mezelf kan ik dat imago uitsluiten, maar naar de buitenwereld toe zal me dat niet lukken. Wel probeer ik altijd uit te leggen dat ik het moeilijker heb dan de gewone distributeur. Ik heb namelijk de eed als arts afgelegd en wil alle patiënten een zo goed mogelijk resultaat leveren. Dat geldt ook voor patiënten die door vakgenoten met onze producten worden behandeld. Of je je ambities waarmaakt of niet, dat blijft het hoofddoel en altijd belangrijker dan het commerciële doel.

Het kan natuurlijk zijn dat je een keer een bevoordeling krijgt. Als Zimmer mij in het buitenland een voordracht wil laten houden, dan vergoeden ze de gemiste omzet, en er zitten allerlei extra's bij. Ik zie ook dat tandartsen worden uitgenodigd om in het buitenland te komen kijken hoe tandarts X op een bepaalde manier implantaten plaatst, zodat zij het daarna ook op die manier kunnen. Uiteraard worden ook de echtgenotes uitgenodigd en zien zij vervolgens nooit een rekening. Laten we elkaar geen mietjes noemen, zo werkt het nu eenmaal. De apothekerswereld en ook de artsenwereld zijn ons daarin voorgaan.

Er zou in mijn geval echt sprake zijn van belangenverstrengeling als ik in mijn functie als secretaris van het Consilium Implantologicum (één van de NVOI-commissies, red.) ideeën zou ontwikkelen waarmee ik mijn bedrijf bevoordeel. Uiteraard probeer ik dat niet te doen. Nogmaals: mijn afwegingen zijn vaak veel moeilijker dan een gemiddelde collega. Die kan vanuit zijn eigen visie werken. Ik moet me telkens realiseren dat wat ik zeg, op een schaalte gewogen wordt. En mijn criticasters zullen er altijd een bevestiging in zien.”

Merken uw patiënten ook voordelen van uw sterke banden met de industrie?

“Absoluut. Ik werk alleen met producten van Zimmer. Daarom ontstaan bij mij nooit problemen rond verschillende merken van gebruikte implantaten. Alles wat ik gebruik is bekend en leverbaar. Bovendien heb ik hier mijn eigen voorraad, waardoor ik nooit misgrijp en alles in huis heb. Voor mijn patiënten is dat heel prettig.

Ik kan me voorstellen dat anderen mij verwijten dat ik geen producten van andere merken gebruik. Maar ik vraag me dan af: in welk opzicht zou mijn product minder goed zijn? Uiteindelijk gaat het er toch om dat het lichaam van de patiënt het implantaat accepteert.

Wat ik wel een probleem vind, is het ontbreken van kennis onder tandartsen over de producten die ze gebruiken. Veel tandartsen nemen nauwelijks de moeite naar de vertegenwoordiger te luisteren

die zijn producten onder de aandacht brengt. Zo'n gesprek moet dan in de lunchpauze en zo krijg je een vertegenwoordiger die in korte tijd zo veel mogelijk moet vertellen, terwijl de tandarts alleen maar op zijn horloge kijkt. Dat werkt niet. En als het wel werkt, dan praten ze alleen maar die vertegenwoordiger na. Is het in mijn geval dan een nadeel dat ik nauw met een leverancier samenwerk en zijn producten tot in de finesses ken?"

Wat gaat er, in uw eigen ervaring en die van collega's, vaak mis bij een implantologische ingreep?

"Het gaat soms al mis bij de anamnese. Prof. dr. Hakman heeft dat eens mooi verwoord: 'geen prognose zonder diagnose, en geen diagnose zonder anamnese'. Je moet eerst te weten komen wat de patiënt wenst en dan nagaan of je wel aan dat verwachtingspatroon kunt voldoen. De diagnose wordt nogal eens verkeerd gesteld: sommige patiënten moet je niet *willen* implanteren. Er kunnen psychische klachten zijn die je op waarde moet schatten. Stel: je hebt een patiënt die zijn hele leven zijn problemen verbijst en zijn tanden kapot knarst. Als je hem implantaten geeft, dan begint hij weer van voren af aan. Zulke mensen moet je niet altijd willen behandelen, ook al heeft hun gebit objectief gezien een implantaat nodig. Toch wordt het vaak wel gedaan en dan is het wachten op mislukkingen."

Met het oog op kaakbotslijtage worden al regelmatig tandwortelimplantaten in de onderkaak geplaatst. Implantoloog prof. dr. Gert Meijer heeft er onlangs voor gepleit dit ook tijdig in de bovenkaak te doen, om een latere herstelreparatie te voorkomen. Sluit u zich bij Meijer aan?

"Volledig. Het kostbare is dat er pas wordt geïmplanteerd als er bijna geen kaak meer is. En dan moet je allerlei toeters en bellen inzetten om eerst kaakbot te maken en daar implantaten in te zetten. Ook voor patiënten is dat een vervelende periode. Niet iedereen krijgt te maken met botverlies, het zou kunnen dat er een gen voor verantwoordelijk is. Het zou geweldig zijn als je kunt zeggen: dat is een risicopatiënt, die moeten we aanpakken."

Helaas wordt er te weinig preventief ingegrepen. De reden is dat het, op dat moment, veel geld kost en het beleid net zo vaak verandert als de politieke samenstelling van het kabinet. De behandeling wordt wel vergoed, maar een zorgverzekeraar zit er niet op te wachten. Als de ingreep die Gert Meijer voorstelt op grote schaal preventief wordt toegepast, dan betekent dat een enorme kostenpost op de korte termijn. Verder wordt niet gekeken."

De kwaliteit van leven verbetert inderdaad, hoewel pas in de toekomst. Een verzekering is alleen maar bezig met een zo laag mogelijke premie zijn tent draaiende te houden. Dat klinkt nogal cru, maar ik ben echt van mening dat het zo gaat. Als er meer preventief wordt ingegrepen, dan moet op korte termijn de premie omhoog. En dat is politiek niet te verkopen. Daar gaat het juist om het reduce-

ren van de behandelvraag.

Wat je ook ziet, is dat alles gemachtigd moet worden. Ik heb hier anderhalve fte in huis die alleen bezig is met machtigingen aanvragen, veelal per post. Er

Met die vertragingstechnieken wordt dus veel geld bespaard.

De zorgverzekeringen zullen daar wel over vallen, maar ik neem geen blad meer voor de mond. Ik durf ze wel uit te dagen.

"Is het een nadeel dat ik nauw met een leverancier samenwerk en zijn producten tot in de finesses ken?"

is blijkbaar geen enkel vertrouwen in de tandheelkunde, anders zou de verzekering zeggen: ga je gang maar. Nu kan de procedure maanden duren. 'Gelukkig' voor de verzekering hebben we hier al twee mensen gehad op de administratieve wachtlijst die op "natuurlijke wijze" zijn afgevallen.

En daar is alle reden toe. De verzekeringen hebben te veel macht gekregen, omdat zij over het geld beschikken. Er wordt dan gesproken over maximale transparantie in de zorg, maar wegens onkunde zijn zij veelal niet in staat om die transparantie te beoordelen. In de praktijk betekent transpa-

rantie voor de zorgverlener vaak transpiratie en voor de zorgverzekeraar maximale dominantie. Ik trek wat deze situatie betreft wel eens de vergelijking met het boek *Animal Farm*."

Hoe kijkt u als tandarts-ondernemer aan tegen de invoering van vrije tarieven in de mondzorg?

"Dat hangt ervan af wat de gevolgen zijn. Ik kan het me misschien wel permitteren om de hoogste kwaliteit tegen de hoogste prijs aan te bieden, zodat de omzet verder stijgt. Maar waar moeten die andere patiënten dan naartoe? Moeten die dan naar een kliniek die gerund wordt door een verzekeraar, met tandartsen die alleen maar in loondienst willen werken? Als het systeem van vrije prijzen zo uitkristalliseert, haal

je de solidariteit uit de samenleving. In ons oorspronkelijke verzekeringsstelsel kan iedereen tot zijn recht komen, ongeacht inkomen. Het risico is dat je dat loslaat.

In principe ben ik niet tegen vrije tarieven. Ik word nu soms gehinderd in mijn praktijkvoering. Zo wil ik een laser gebruiken, maar ze weigeren daar een code voor af te geven. Ik mag hem dus wel inzetten, maar niet in rekening brengen. Dat is absurd. De huidige situatie staat de kwaliteit soms in de weg en in die zin kan ik vrije tarieven alleen maar toejuichen." ■

Reageren? Stuur een e-mail naar redactie@dental-tribune.nl



Dent-Med Materials
Specialists in Bone and Tissue Regeneration

Postbus 381, 1700 AJ Heerhugowaard
Dorpsstraat 72, 1713 HK Obdam

Tel. 0226 - 360 150
Fax 0226 - 360 151
info@dent-medmaterials.nl
www.dent-medmaterials.nl

Geistlich
Bio-Gide®

Geistlich
Bio-Oss®

Bewezen, betrouwbaar en veilig




700+ publications
25 years experience

LEADING REGENERATION

Implantologie: de juiste behandeling kiezen

Dit is een hoofdstuk uit het boek *Implantologie: Een introductie voor de algemeen practicus* (Prelum, 2006). Auteurs: L.J. Searson, M. Gough, K. Hemmings. Nederlandse redactie: M.S. Cune, G.J. Meijer.

DOEL

In dit hoofdstuk wordt ingegaan op de oorzaken van het verlies van gebitselementen en hoe dit de te kiezen vervangingsmethode kan beïnvloeden. We kijken naar de noodzaak van vervanging van ontbrekende gebitselementen en geven een overzicht van de voor- en nadelen van elke vervangingsmethode.

RESULTAAT

Na bestudering van dit hoofdstuk heeft de lezer inzicht in de wijze waarop de oorzaak van tandverlies invloed heeft op het behandelplan en de beschikbare opties voor vervanging van de gebitselementen.

INLEIDING

In de hedendaagse tandheelkunde zouden dentale implantaten beschouwd kunnen worden als de methode bij uitstek voor vervanging van gebitselementen. Toch mag niet worden voorbijgegaan aan de alternatieve methoden ter vervanging van een verloren gegaan gebitselement.

OOZAKEN VAN VERLIES VAN GEBITSELEMENTEN

Eerst dient de oorzaak van het verlies van gebitselementen te worden vastgesteld, aangezien dit vaak van invloed kan zijn op het behandelplan. De prognose van de dentitie in zijn geheel dient te worden bepaald, alsmede die van de directe buurelementen van het te vervangen gebitselement c.q. de te verwachten gebitselementen. Indien verlies van nog meer gebitselementen wordt verwacht, moet daarmee in het behandelplan te allen tijde rekening worden gehouden. Als de prognose van de restdentitie ongunstig is, kan een patiënt op langere termijn meer baat hebben bij een radicaal behandelplan. Afhankelijk van de aard van de gebitsaandoening en de moeilijkheidsgraad van de extractie zal na verwijdering van het gebitselement een zekere mate van verlies van harde en zachte weefsels optreden. Bij implantaten zou het weefselverlies minimaal moeten zijn. Door ernstig weefselverlies kan het eindresultaat evenwel tegenvallen, tenzij een vorm van augmentatie van harde of zachte weefsels wordt overwogen.

De belangrijkste oorzaken van verlies of ontbreken van gebitselementen zijn:

- paradontale aandoeningen;
- cariës;
- endodontisch falen;
- trauma;
- hypodontie.

PARODONTALE AANDOENINGEN

Als bij een patiënt sprake is van een vergevorderde, progressieve vorm van parodontitis, dient er zorg te bestaan voor de prognose van de dentitie in zijn totaliteit. De patiënt in afb. 2-1 vertoont kenmerken van een instabiele dentitie, met esthetische tekortkomingen. Voortschrijding van de parodontitis leidt tot recessie en verlies van weke delen. Dit resulteert weer in verlengde klinische kronen en het optreden van interdental 'zwarte driehoeken'. Gevolg is een ongunstig esthetisch resultaat. Bij dentale implantaten is meestal een zekere mate van wekedelen- of botaugmentatie vereist.

CARIËS

Cariës verzwakt de gebitsstructuur. Behandeling van cariës door middel van plastische of gegoten restauraties resulteert in verder verlies van de gebitsstructuur. Door de restauratiecyclus van herstel en vervanging verzwakt de gebitsstructuur nog meer, zodat uiteindelijk endodontische

behandeling mogelijk noodzakelijk wordt. In een later stadium is dan extra steun van (parapulpaire) stiften soms nodig. Zwaar gerestaureerde gebitselementen compliceren de behandelplanning.

ENDODONTISCH FALEN

Endodontische behandelingen zijn meestal succesvol; er worden succespercentages van 95 na tien jaar gemeld. Door het ontbreken van voldoende tandmateriaal kan het echter noodzakelijk worden het gebitselement te voorzien van een kroon met stiftopbouw. Hoewel de endodontische behandeling doorgaans voorspoedig verloopt, kan verlies van tandstructuur uiteindelijk tot verlies van het gebitselement leiden (afb. 2-2). Indien een operatieve endodontische procedure moet worden uitgevoerd op een zwaar gerestaureerd gebitselement, is het nuttig de kosten en baten van zo'n behandeling goed af te wegen. Vaak is het beter om het gebitselement te verwijderen dan te investeren in vervangende restauraties.

TRAUMA

Ernstig trauma kan verlies van harde en zachte weefsels tot gevolg hebben. Soms is er sprake van avulsie of fractuur van gebitselementen. Het voorspellen van de prognose van getrauma-

tiseerde gebitselementen is vaak problematisch. Een significant percentage van dergelijke gebitselementen verliest zijn vitaliteit binnen vijf à tien jaar na het trauma. Daardoor zijn ze als potentiële pijler voor een brug of andere prothetische voorziening minder geschikt. Getraumatiseerde gebitselementen kunnen aan inwendige en uitwendige resorptie onderhevig zijn.

HYPODONTIE

Hypodontie komt voor bij circa zes procent van de bevolking. Hieronder vallen ook patiënten met palatoschisis of andere craniofaciale afwijkingen. Vaak lijden deze patiënten tevens aan microdontie en is er sprake van een malocclusie. Wanneer gebitselementen niet zijn aangelegd, is het beschikbare alveolaire bot veelal smal of geatrofieerd. Dit bemoeilijkt de orthodontische behandeling en de daaropvolgende gebitsvervanging. Een voorbeeld wordt getoond in afb. 2-3, waarin een frameprothese te zien is bij een patiënt met hypodontie. Een conventionele brug was hier geen haalbare oplossing en de patiënt wilde geen bottransplantatie ondergaan.

Waarom is vervanging van ontbrekende gebitselementen noodzakelijk?

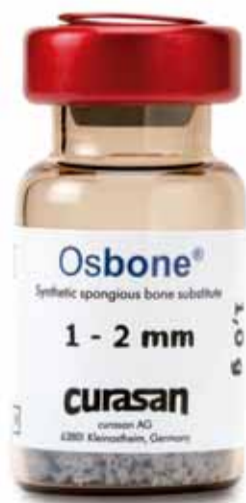Patiënten kunnen de meest uiteenlopende verwachtingen van een tandheelkundige behandeling hebben. Meestal gaan zij ervan uit dat frontelementen uit esthetische overwegingen moeten worden vervangen. Een beslissing over het vervangen van premolaren en molaren wordt vaak al lastiger. Van oudsher gelden de volgende motieven voor vervanging van gebitselementen:

- uiterlijk;
- functie;
- in stand houden van mondgezondheid.

Na extractie kan niet worden voorspeld of het gebitselement zich op ongewenste wijze zal verplaatsen. Er bestaat altijd het risico van scheefstand of migratie van een gebitselement in de richting van het edentate gebied binnen dezelfde gebitsboog. Evenzo kan bij instabiele occlusie eruptie van de antagonist naar het edentate gebied optreden. Accumulatie van voedselresten, cariës, occlusieafwijkingen en *temporomandibular joint dysfunction* (TMJ), maar ook andere dentale aandoeningen kunnen optreden ten gevolge van ongewenste tandverplaatsing. Als tandverplaatsing zich vijf jaar na extractie niet voordoet, zal die ook hoogstwaarschijnlijk later niet optreden. Wordt besloten verloren gegane gebitselementen niet onmiddellijk te vervangen, dan is het raadzaam om de situ-

Bot zonder biologische historie...

Synthetisch



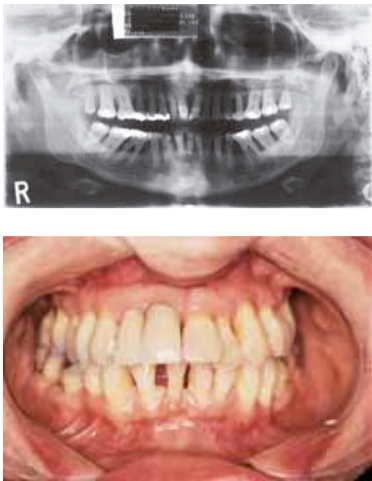
Osbone®

- Veilig
- Spongieus
- BioCompatible

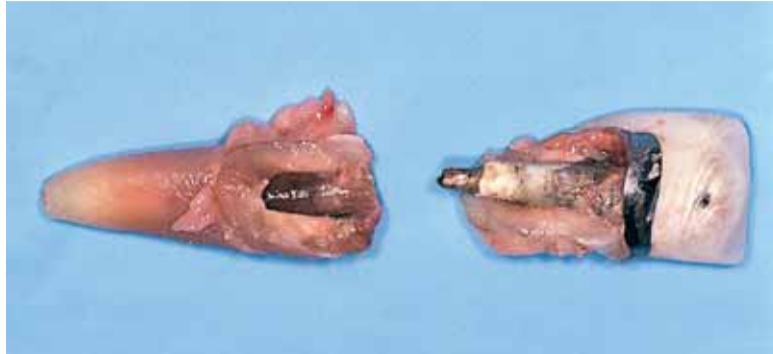Nieuwsgierig?

Kijk voor meer informatie over Osbone® en/of andere botregeneratiematerialen op www.biocomp.eu of bel naar 073-684 72 02.

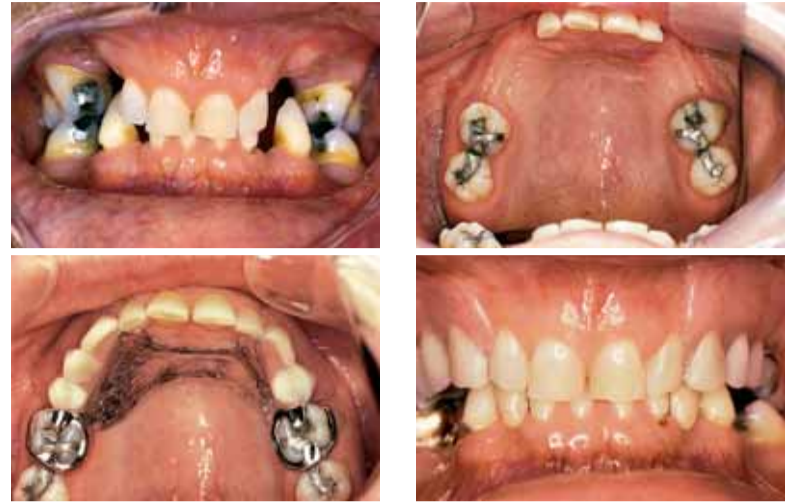



Afb. 2-1 (a) Instabiele, parodontaal gecompromitteerde dentitie, met te verwachten toekomstig tandverlies. (b) Op het orthopantomogram is ernstig, onregelmatig botverlies te zien.



Afb. 2-2 Verticale wortelfractuur van met kroon en stiftopbouw gerestaureerde centrale incisief, wat extractie noodzakelijk maakte.



Afb. 2-3 (a) Labiaal aanzicht van een volwassen patiënt met ernstige hypodontie. Let op het ernstige weefselverlies in de cuspidaat- en premolaarregio. (b) Palatinaal aanzicht: onvoldoende geschikte pijlers voor een brug. (c) Tandvervanging door middel van een frameprothese. (d) Labiaal aanzicht na afbehandeling.

atie ten minste vijf jaar lang periodiek te beoordelen voordat de edentate ruimte als stabiel kan worden beschouwd en met vertrouwen onbehandeld kan worden gelaten.

Iedere patiënt heeft zijn eigen, persoonlijke glimlach. Meestal worden daarbij alle frontelementen getoond, maar in extreme gevallen ook de molaren. Bij veel lipelievatie, waarbij de gingiva overmatig zichtbaar is, zullen tandartsen uiteraard meer geneigd zijn tot vervanging van de ontbrekende gebitselementen.

Voor een adequate voedselopname is de aanwezigheid van gebitselementen niet per se noodzakelijk. Het ontbreken van verscheidene gebitselementen doet afbreuk aan de kauwfunctie. Of een patiënt over voldoende gebitselementen beschikt om van een maaltijd te genieten, is een afweging die hij of zij zelf moet maken. De laatste jaren wint het 'verkorte tandboog'-concept steeds meer aan populariteit. Het is goed te beseffen dat de bedenkers van dit concept van mening waren dat een beperkt aantal occlusale eenheden acceptabel was, op voorwaarde dat bij die patiënten geen sprake was van een progressieve gebitsaandoening. De nadruk lag daarbij op tekenen van TMJ, ernstige gebitsslijtage of parodontale migratie. Onderzoeken naar kauwefficiëntie hebben aangetoond dat de functie bij patiënten met uitneembare partiële prothesen ver achterblijft bij die van het natuurlijke gebit, van vast brugwerk of van implantaatgedragen prothesen.

Voordat de behandelopties ter sprake kunnen komen, dienen tandarts en patiënt beiden overtuigd te zijn van de noodzaak van vervanging.

OPTIES VOOR VERVANGING VAN GEBITSELEMENTEN

Wanneer gebitselementen ontbreken, dienen de volgende opties te worden overwogen:

- de diastemen handhaven;
- orthodontische behandeling om de ruimte op te vullen;
- partiële prothese;
- volledige prothese;
- overkappingsprothese;

- conventionele brug;
- adhesiebrug;
- vaste en uitneembare oplossingen;
- implantaten.

De beslissing om gebitselementen niet te vervangen wordt vrijwel uitsluitend genomen als het posterieure gebitselementen betreft.

ORTHODONTISCHE BEHANDELING

Uiteraard is het belangrijk om vervanging door middel van restauraties of prothesen te vermijden als een orthodontische behandeling het probleem kan oplossen. De keuze voor een orthodontische behandeling bij het opvullen van een ruimte beperkt zich vooral tot de jongere patiënt, aangezien volwassenen doorgaans minder bereid zijn een langdurige behandeling met vaste apparatuur te ondergaan. Voordat de ruimte wordt gesloten door middel van een orthodontische behandeling, dient aandacht te worden besteed aan de volgende factoren:

- Technische haalbaarheid; gebruik van een proefopstelling biedt enig inzicht in het te behalen eindresultaat.
- Mondhygiëne; slechte mondhygiëne is een contra-indicatie voor een orthodontische behandeling.
- Betrokkenheid van de patiënt; de bereidheid en motivatie om een langdurige behandeling te ondergaan en langere tijd apparatuur te dragen.
- Stabiel resultaat; na behandeling moeten verplaatste elementen in retentie worden gehouden om een recidief te voorkomen.

UITNEEMBARE PROTHESEN

Met uitneembare prothesen kan elk gewenste aantal gebitselementen vervangen worden, desnoods het volledige gebit. Ze vormen de goedkoopste vervangingsoplossing en zijn voor veel patiënten nog steeds een acceptabele optie. Meestal ontstaan er voor de patiënt meer problemen naarmate de prothese uitgebreider wordt. In gevallen waar hooguit twee of drie gebitselementen resteren, dienen algehele extractie en een volledige boven- en onderprothese te worden overwo-

gen. Indien het echter mogelijk is sommige wortels te behouden, kan als alternatief aan een overkappingsprothese worden gedacht. Het belangrijkste voordeel van een overkappingsprothese is dat de resterende wortels het alveolaire bot vasthouden, wat de kans van slagen voor een volledige of partiële prothese vergroot. Afhankelijk van de mate van slijtage van de kunstharzen gebitselementen en van eventueel bruxisme duurt het bij een prothese naar verwachting drie tot vijf jaar voordat onderhoud of vervanging noodzakelijk is. Een zorgvuldig vervaardigde, goed passende frameprothese van kobaltchroom heeft een verwachte levensduur van meer dan tien jaar. Het is echter lastig om voor de kleine verbindingen en ankers een duurzame constructie met de juiste metaaldikte te ontwerpen. In vergelijking met vaste vervangingsmethoden zijn de kosten niettemin betrekkelijk laag. Patiënten dienen bekend te zijn met de zorg die ze thuis in acht moeten nemen om parodontale aandoeningen en cariës te voorkomen.

ADHESIEBRUGGEN

Sinds de komst van de adhesieve technieken is het mogelijk allerlei kleine edentate ruimtes op te vullen met adhesiebruggen. Deze restauratievorm geeft een bevredigend resultaat, en de vereiste preparatie is minimaal. Voor een succesvolle restauratie door middel van een adhesiebrug is overigens wel een aanzienlijke hoeveelheid resterende gebitsstructuur noodzakelijk. De levensduur van adhesiebruggen blijkt zeven tot acht jaar te bedragen, met kleine verschillen tussen de verschillende soorten bruggen. Dit type brugwerk is echter als technisch veeleisend te beschouwen. Het succes van adhesiebruggen is afhankelijk van precieze verwerking in het laboratorium en gedetailleerde afwerking van het metalen oppervlak, maar ook van een zorgvuldig klinisch handelen (afb. 2-4). Adhesiebruggen zijn geen geschikte optie bij een zwaar gerestaureerde dentitie waar nog nauwelijks glazuuroppervlak wordt aangetroffen.

CONVENTIONELE BRUGGEN

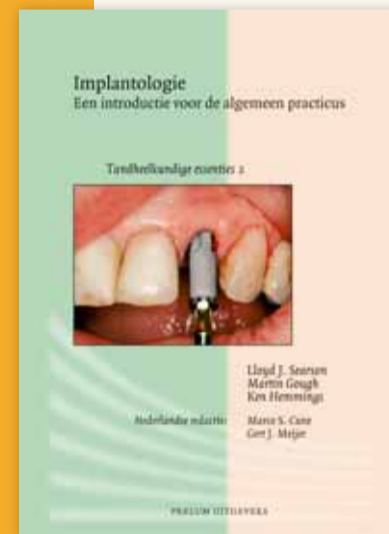
Conventionele bruggen werden vaak als ideale oplossing beschouwd bij de behandeling van de partieel edentate patiënt. Conventioneel brugwerk van goede kwaliteit gaat naar verwachting meer dan vijftien tot twintig jaar mee (afb. 2-5). Hoe beperkter de hoeveelheid resterende gebitsstructuur, hoe lager het succespercentage. Bekende risico's zijn parodontitis, endodontische behandeling, stiftretentie en te weinig gebitsstructuur. Naargelang

de omvang van de brug toeneemt, neemt het succespercentage af.

Conventioneel brugwerk levert soms problemen op bij het onderhoud en als er problemen optreden, is reparatie vaak niet haalbaar. In de meest teleurstellende gevallen gaan ook de abutmentelementen verloren. Ernstige vormen van falen zijn vaak het gevolg van een te ambitieus behandelplan, waarbij uitvoering en onderhoud tekortschoten. Bij een vrij grote edentate ruimte

Implantologie

Een introductie voor de algemeen practicus



Auteurs: L.J. Searson, M. Gough, K. Hemmings
Nederlandse redactie: M.S. Cune, G.J. Meijer
Afbeeldingen: vele klinische afbeeldingen
ISBN: 978 90 8562 015 0
Omvang: 126 pagina's
Prijs: € 69,50

Het boek *Implantologie* is een beknopte inleiding in de implantologie. Het stelt tandartsen algemeen practici in staat om implantaten als behandeloptie aan de patiënt voor te leggen. Hierbij staat centraal hoe de beste chirurgische en restauratieve behandelingsprotocollen kunnen worden gekozen, waarmee het optimale functionele en cosmetische resultaat voor de individuele patiënt wordt bereikt.

“Dit boek schetst in slechts honderd bladzijden leesplezier een zeer compleet beeld van alle aspecten die van belang zijn voor indicatie, behandeling en nazorg van implantologische behandelingen.” – *Nederlands Tandartsenblad*

Als lezer van *Dental Tribune* kunt u dit boek met de actiecode **implant** zonder verzendkosten bestellen!