

ESPECIAL IMPLANTOLOGIA

DENTAL TRIBUNE

— The World's Dental Newspaper · Hispanic and Latin American Edition —

EDITADO EN MIAMI

www.dental-tribune.com

No. 1, 2013 VOL. 10

Implantología y Prótesis

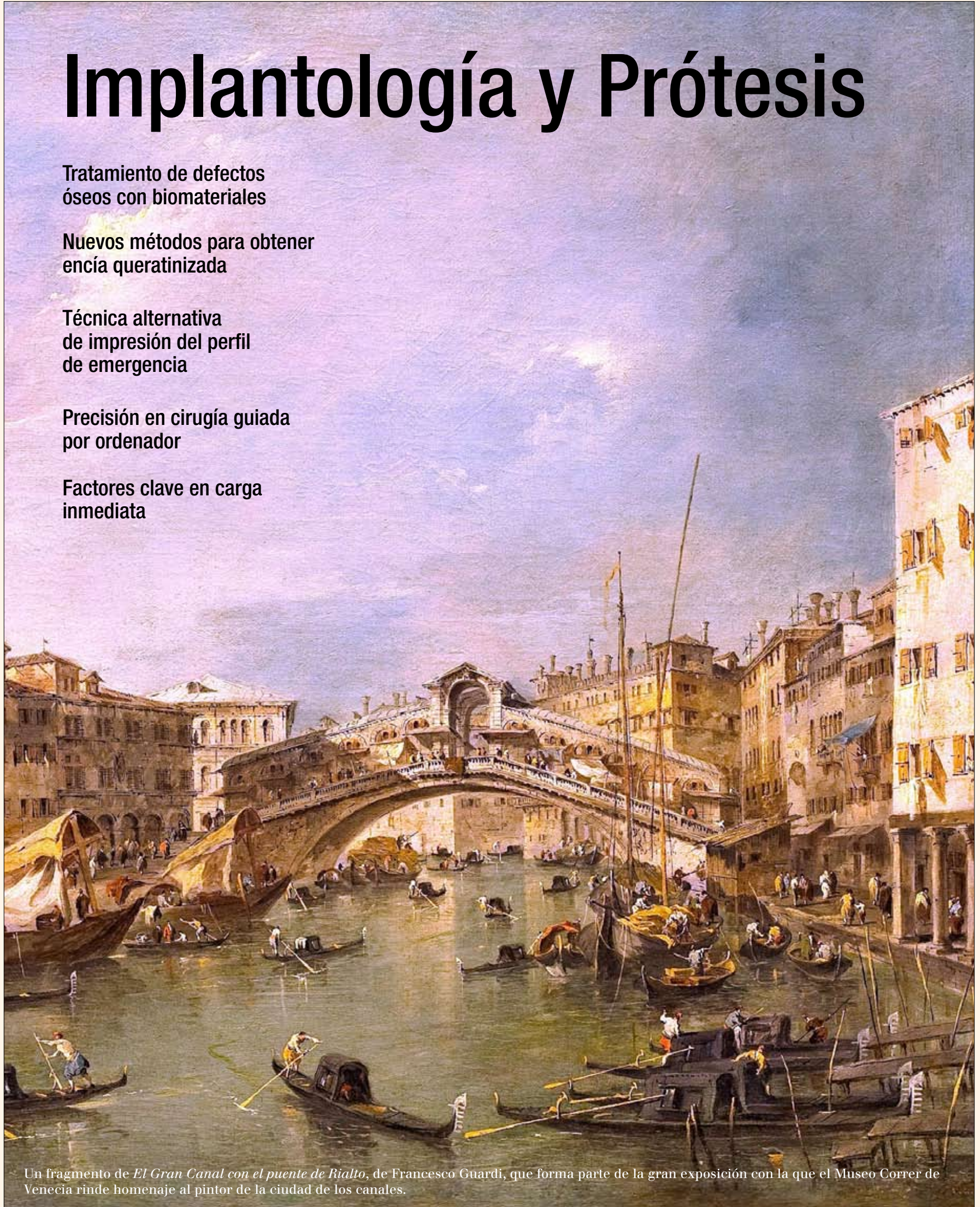Tratamiento de defectos
óseos con biomateriales

Nuevos métodos para obtener
encia queratinizada

Técnica alternativa
de impresión del perfil
de emergencia

Precisión en cirugía guiada
por ordenador

Factores clave en carga
inmediata



Un fragmento de *El Gran Canal con el puente de Rialto*, de Francesco Guardi, que forma parte de la gran exposición con la que el Museo Correr de Venecia rinde homenaje al pintor de la ciudad de los canales.

DENTAL TRIBUNE
El periódico dental del mundo
www.dental-tribune.com

Publicado por Dental Tribune International

DENTAL TRIBUNE
Hispanic & Latin America Edition

Director General
Javier Martínez de Pisón
j.depison@dental-tribune.com
Miami, Estados Unidos
Tel.: +1-305 635-8951

Directora de Marketing y Ventas
Jan Agostaro
j.agostaro@dental-tribune.com

Diseñador Gráfico Javier Moreno
j.moreno@dental-tribune.com

COLABORACIONES
Los profesionales interesados en colaborar deben contactar al director.

Esta edición bimensual se distribuye gratuitamente a los odontólogos latinoamericanos y a los profesionales hispanos que ejercen en Estados Unidos.

Dental Tribune Hispanic and Latin America Edition es la publicación oficial de la Federación Odontológica Latinoamericana (FOLA).

Dental Tribune Study Club
El club de estudios online de Dental Tribune, avalado con créditos de la ADA-CERP, le ofrece cursos de educación continua de alta calidad. Inscríbese gratuitamente en www.dtstudyclubspanish.com para recibir avisos y consulte nuestro calendario.

DT International

Licensing by Dental Tribune International
Publisher Torsten Oemus

Group Editor: Daniel Zimmermann
newsroom@dental-tribune.com
+49 341 48 474 107

Clinical Editor Magda Wojtkiewicz
Online Editor Yvonne Bachmann
Editorial Assistance Claudia Duschek
Copy Editors Sabrina Raaff
Hans Motschmann

Publisher/President/CEO Torsten Oemus
Director of Finance Dan Wunderlich
Media Sales Managers Matthias Diessner
Vera Baptist
Peter Witteczek
Maria Kaiser
Melissa Brown

Marketing & Sales Services Nadine Dehmel
License Inquiries Jörg Warschat
Accounting Manuela Hunger
Business Development Bernhard Moldenhauer
Executive Producer Gernot Meyer

Dental Tribune International
Holbeinstr. 29, 04229 Leipzig, Germany
Tel.: +49 341 4 84 74 302 | Fax: +49 341 4 84 74 173
www.dental-tribune.com | info@dental-tribune.com

Regional Offices
ASIA PACIFIC
Dental Tribune Asia Pacific Limited
Room A, 20/F, Harvard Commercial Building,
111 Thomson Road, Wanchai, Hong Kong
Tel.: +852 5115 6177 | Fax: +8525115 6199

THE AMERICAS
Dental Tribune America
116 West 23rd Street, Ste. 500, New York, N.Y.
10011, USA
Tel.: +1 212 244 7181 | Fax: +1 212 224 7185

La información publicada por Dental Tribune International intenta ser lo más exacta posible. Sin embargo, la editorial no es responsable por las afirmaciones de los fabricantes, nombres de productos, declaraciones de los anunciantes, ni errores tipográficos. Las opiniones expresadas por los colaboradores no reflejan necesariamente las de Dental Tribune International.

©2015 Dental Tribune International.
All rights reserved.

PORTADA: El Gran Canal con el puente de Rialto, de Francesco Guardi. Todas las imágenes se publican con permiso expreso del Museo Correr de Venecia.

Avances en técnicas quirúrgicas y protésicas sobre implantes

Por Juan Manuel Aragonese*

Este número Especial de Implantes de Dental Tribune Latinoamérica presenta una serie de artículos –complementados por casos clínicos–, que describen avanzadas técnicas quirúrgicas y de rehabilitación protésica sobre implantes dentales. La intención de este trabajo es ofrecer una perspectiva actualizada de la implantología y la prótesis sobre implan-

Los siguientes artículos han sido desarrollados por un grupo de profesores de la Institución Universitaria Mississippi de la Escuela de Postgrado de la Universidad de Alcalá de Henares en Madrid en el Master de Implantología, Periodoncia y Cirugía Bucal.

Desde la dirección del Postgrado, hemos intentando siempre ser instructivos, intercambiar experiencias y colaborar en el aprendizaje de técnicas enfocadas al tratamiento del paciente que va a necesitar implantes dentales. Seguimos el mismo criterio para desarrollar este número Especial de Implantes, cuya intención es ofrecer una visión panorámica de tópicos importantes sobre la planificación, colocación, mantenimiento, funcionalidad y la estética de los implantes dentales.

El primero de los artículos, titulado “Tratamiento de defectos óseos con biomateriales y técnicas de barrera”, es una revisión de la disponibilidad de biomateriales para la regeneración ósea guiada. El artículo señala que los xenoinjertos son el tipo de injerto más completo para estos fines.



* El Dr. Aragonese es Director del Área de Odontología de la Universidad Europea de Madrid y Director del Master de Implantología, Periodoncia y Cirugía Bucal de la Universidad de Alcalá/Institución Mississippi (www.ium.es) de Madrid (España). Contacto: jmaragonese@gmail.com.

tes, que permita a los profesionales seguir técnicas probadas que faciliten su trabajo y eviten al máximo las complicaciones. El número ha sido coordinado por el Dr. Juan Manuel Aragonese, como Director Invitado, y su grupo de profesores de la Institución Universitaria Mississippi, perteneciente a la Escuela de Postgrado de la Universidad de Alcalá de Henares de Madrid.



El Molo con la biblioteca y la basilica della Salute, de Francesco Guardi

El artículo sobre “Nuevos métodos para la obtención de encía queratinizada alrededor de los implantes dentales” hace una extensa revisión de la necesidad de encía queratinizada alrededor de los implantes dentales, y describe las principales técnicas para su obtención, abogando por la necesidad de realizar más estudios sobre el uso de xenoinjertos.

“Técnica alternativa de impresión para la reproducción del perfil de emergencia” ofrece una guía para, una vez conseguida la arquitectura del tejido blando deseado alrededor de los implantes dentales, transmitirla adecuadamente al modelo de trabajo mediante una técnica de impresión sencilla, precisa y fiable.

Con ánimo de acortar el tiempo de tratamiento, el artículo titulado “Carga inmediata en implantología: factores clave” describe las

pautas para poder llevar a cabo una carga inmediata de forma predecible y simple.

Concluimos con el artículo “Precisión en cirugía implantológica guiada por ordenador”, que muestra las más novedosas técnicas para la realización de cirugías guiadas por computadora, lo cual permite un abordaje mínimamente invasivo en la colocación de implantes dentales.

Las diferentes técnicas descritas en este número monográfico permiten ofrecer al paciente susceptible de implantes dentales los tratamientos más avanzados, todos ellos sustentados por la evidencia científica más actual. Estas técnicas y tratamientos reducen el tiempo de la colocación del implante para evitar molestias al paciente, ofrecen una gran estabilidad a largo plazo y la máxima estética posible. DT

© Galleria Giorgio Franchetti alla Ca' d'Oro, Venecia

EL MUNDO EN SUS MANOS
Las noticias más relevantes de España y del mundo.
Reciba Dental Tribune Spain en su consultorio sólo por el coste de su envío por correo.

DENTAL TRIBUNE
The World's Dental Newspaper - Spain and Latin American Editions

¡SUSCRÍBASE YA! VISITE WWW.DENTAL-TRIBUNE.COM

dti



© Staatlichen Museen, Berlin

El Canal de la Giudecca con le Zattere (las barcas típicas venecianas), de Francesco Guardi.

Institución Mississippi

La Institución Mississippi de Madrid ofrece desde hace más de 20 años un servicio educativo en Odontología de alta calidad. Este centro adapta contenidos, técnicas y métodos a un mundo en constante evolución, con una agilidad que las estructuras universitarias tradicionales no pueden ofrecer.

La Institución proporciona formación en diversas ramas de la Odontología en un entorno adecuado para el desarrollo profesional, facilitando la actualización de conocimientos en las últimas tendencias y prácticas. Además, alienta el contacto con expertos y hace posible compartir experiencias con otros profesionales. El profesorado está compuesto por profesionales de reconocido prestigio que, como parte de la excelencia educativa, desarrollan investigación en sus respectivas áreas de conocimiento.

Si desea más información visite www.ium.es. 



sólo

Opalescence[®]
tooth whitening systems



Avanzando en blanqueamiento desde 1991.

Nuestros productos innovadores son siempre los primeros en su tipo, convirtiendo a Opalescence el líder mundial en blanqueamiento dental desde hace 20 años.

Mantiene virtualmente toda su efectividad.

Los geles de blanqueamiento Opalescence mantienen consistentemente el 90% de su potencia de peróxido al final de su vida útil.^{1,2}

Una línea completa de productos ganadores de premios

Con una línea de productos que incluye tantas opciones, Ud. puede ofrecer a sus pacientes el poder de Opalescence a precios que serán accesibles para cualquier presupuesto.

Un pH perfectamente balanceado

Los productos Opalescence ayudan a mantener niveles de pH neutros en boca, proporcionando numerosos beneficios para la salud para sus pacientes.

El líder mundial en blanqueamiento

Desde 1991 hemos estado proporcionando la más alta calidad y los productos blanqueadores más innovadores a las clínicas de todo el mundo.



1. La vida útil depende de cómo se almacene el producto. 2. Datos en archivo.



ULTRADENT
PRODUCTS, INC.
Improving Oral Health Globally

800.552.5512 | www.ultradent.com/la
©2012 Todos los derechos reservados.



El Canal de la Giudecca con la iglesia de los jesuitas, de Francesco Guardi.

© Colección privada, Londres (cortesía de Sotheby's)

Tratamiento de defectos óseos con biomateriales y técnicas de barrera

Por Ainhoa Aresti Allende¹ y Pedro Martín Vera²

El éxito del tratamiento con implantes depende de que exista un volumen de hueso suficiente en toda la superficie del implante. Las técnicas de Regeneración Ósea Guiada, junto con el empleo de biomateriales, son las más

empleadas, si bien debido a las limitaciones de los procedimientos actuales, los expertos han estimulado la búsqueda de nuevos enfoques, como la “terapia celular”, cuyo origen se encuentra en las células madre.

Introducción

El éxito del tratamiento con implantes depende de que exista un volumen de hueso suficiente en toda la superficie del implante. Una cantidad insuficiente de soporte óseo limitará la efectividad de los implantes y tendrá un efecto negativo en su pronóstico. Así, varios estudios clínicos han demostrado que para garantizar el éxito a largo plazo de los implantes tiene que existir, por lo menos un milímetro de espesor óseo tanto por vestibular como por lingual, tal y como exponen en sus trabajos Jung y cols. en 2005¹. Si

la superficie del implante no está recubierta completamente por hueso habrá recesión gingival con las consecuentes repercusiones periodontales y estéticas.

El principal **Objetivo** de este artículo es revisar los biomateriales descritos en la literatura para la regeneración de defectos óseos, así como la presentación detallada de un caso clínico llevado a cabo en la Institución Universitaria Mississippi/ Centro de Postgrado de la Universidad de Alcalá de Henares.

Biomateriales para regeneración ósea guiada

En la actualidad se emplean diferentes técnicas quirúrgicas para aumentar el volumen de hueso alveolar que permita la correcta colocación de implantes, destacando entre ellas la técnica del “Split crest technique” y la Regeneración Ósea Guiada (ROG). El “Split crest technique” o corticotomía alveolar, consiste en la separación de las corticales vestibular y lingual/palatina de la apófisis alveolar en aquellos casos en los que no disponga-

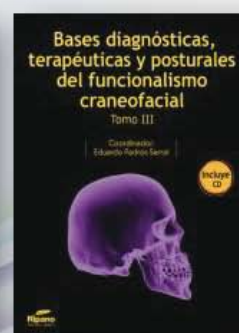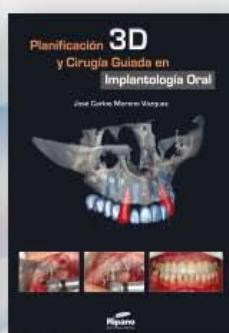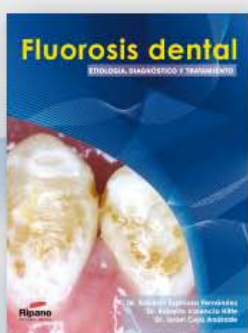


1. La Dra. Aresti Allende es Profesora colaboradora en la Institución Universitaria Mississippi. Dra. en Odontología por la Universidad de Alcalá de Henares.



2. El Dr. Martín Vera es Profesor colaborador en la Institución Universitaria Mississippi. Contacto: arestiallende@hotmail.com

mos del grosor alveolar adecuado para colocar implantes y conseguir una estabilidad primaria, siendo una de sus limitaciones la necesidad de tener un grosor de cortical ósea adecuado. La ROG se basa en el uso de barreras o membranas físicas para evitar que las células del epi-



Ripano
EDITORIAL MÉDICA

Tetric® N-Collection

Un completo sistema restaurativo nano-optimizado



NUEVO



Descubra nuestra última colección



Tetric® N-Collection

Tetric N-Ceram® | Tetric N-Ceram® Bulk Fill | Tetric N-Flow® | N-Etch | Tetric N-Bond® | Tetric N-Bond® Self-Etch

www.ivoclarvivadent.com

Ivoclar Vivadent AG

Benderstr. 2 | 9494 Schaan | Principality of Liechtenstein | Tel.: +423 / 235 35 35 | Fax: +423 / 235 33 60

Ivoclar Vivadent Marketing Ltd.

Calle 134 No. 7-B-83, Of. 520 | Bogotá | Colombia | Tel.: +57 1 627 33 995 | Fax: +57 1 633 16 63

Ivoclar Vivadent S.A. de C.V.

Av. Insurgentes Sur No. 863 | Piso 14, Col. Napoles | 03810 México, D.F. | México
Tel. +52 (55) 50 62 10 00 | Fax +52 (55) 50 62 10 29

ivoclar
vivadent®
passion vision innovation

telio gingival y del tejido conjuntivo invadan las zonas que van a ser regeneradas. De esta forma se favorece que las células osteoprogenitoras puedan proliferar para formar hueso nuevo. De entre estas dos técnicas, la ROG es ampliamente utilizada para conseguir un aumento en anchura y altura de crestas alveolares defectuosas o para tratar fenestraciones (una pequeña "ventana" en el hueso) y dehiscencias (abertura espontánea de una zona que se había suturada durante una intervención quirúrgica) alrededor de los implantes. En la mayoría de los casos de ROG, las membranas se apoyan en los materiales injertados, pudiendo ser estos autoinjertos, es decir, injertos procedentes del mismo paciente; aloinjertos, que comprenden los injertos procedentes de la misma especie, o xenoinjertos, que comprenden los injertos procedentes de otra especie.

El uso de **autoinjertos** se ha considerado siempre como *gold standard*, pero el acceso limitado a las fuentes de obtención, la prolongación de los procedimientos quirúrgicos y las complicaciones como contaminación bacteriana han sido siempre considerados como los factores limitantes en el trasplante autógeno. Además, en general, los riesgos quirúrgicos tales como infección, sangrado, dolor e inflamación, lesión del nervio dentario inferior o dientes adyacentes también deben tenerse en cuenta.

El **aloinjerto** de hueso desmineralizado liofilizado (DFDBA) se utiliza por su potencial osteoinductivo, dado que contiene proteínas morfogenéticas óseas (BMPs) del donante. Contra este punto de vista, muchos artículos han demostrado que el aumento óseo con DFDBA no es osteoinductivo, debido a que no contiene los BMPs específicamente necesarias para inducir la formación de hueso. Ahmad Moghaneh y cols.² demuestran que la adición de DFDBA por sí solo no aumenta el contacto hueso-implante (BIC) ni las cantidades ISQ entre los grupos de estudio (regeneración con Cenobone grupo (DFDBA), Dembone grupo (American DFDBA) y el grupo control), no existiendo diferencias estadísticamente significativas. Caplanis y cols.³ en su estudio de 1998 obtiene resultados similares en ROG con DFDBA en perros con un BIC promedio de un 70%, al igual que von Arx y cols en 2001⁴, que colocaron los implantes en las zonas injertadas con DFDBA y otros materiales híbridos en perros y obtuvieron un porcentaje de BIC de entre un 59%-75%, siendo similares en ambos grupos.

Revisando la literatura observamos que la adición de DFDBA a la membrana por sí mismo no aumenta significativamente los resultados clínicos obtenidos con los procedimientos de GBR sin aloinjertos. Schwartz y cols⁵ demostraron en 1998 que existe una amplia variedad de productos DFDBA en el mercado con diferentes capacidades inductivas. Estas diferencias pueden estar relacionados con el origen y los métodos de preparación de DFDBA. Esto se atribuye a la edad de cada donante y sexo, las enfermedades y lesiones, al tratamiento médico que reciben o a diferencias genéticas. Además, las variaciones de tiempo entre la muerte y la extracción de hueso, pueden

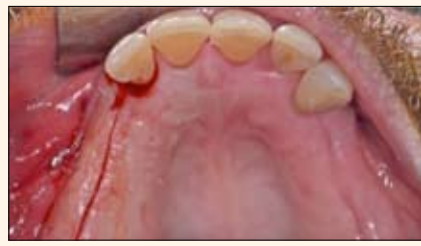

Fig. 1: Incisión a espesor total.

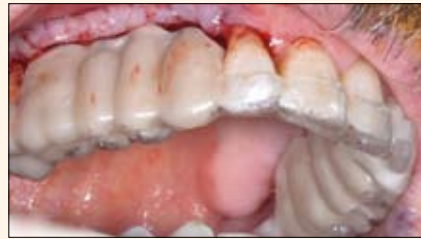

Fig. 3: Colocación de férula quirúrgica intraoperatoriamente para correcta localización de los implantes.

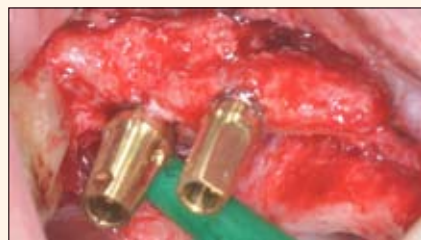


Fig. 5: Colocación de implantes en localizaciones 14 y 15.

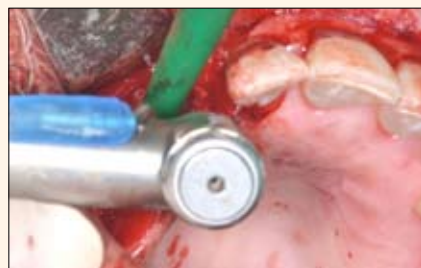

Fig. 7: Labrado de osteotomía para colocación de implante en la localización 13.

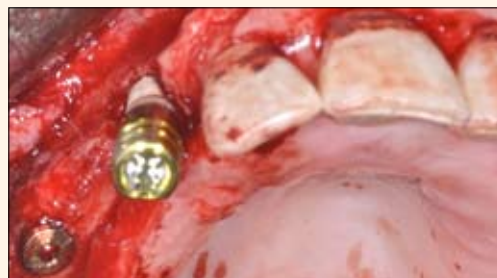

Fig. 9: Inserción de implante en localización 13.

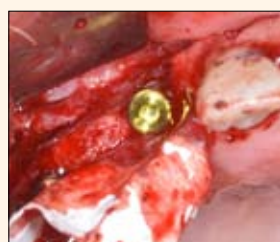

Fig. 11: Colocación de tapón de cierre del implante dental. Preparación de membrana de colágeno que tapaná el defecto (método barrera).

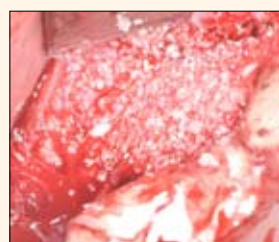

Fig. 12: Injerto óseo de origen porcino para rellenar el defecto.

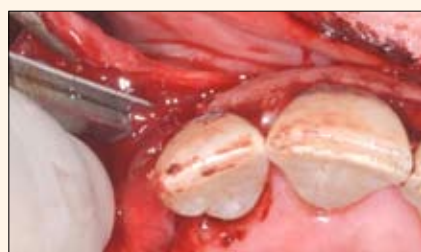

Fig. 14: Incisiones de Rehrman para cerrar colgajo sin tensión. Fenómenos de aceleración regional.

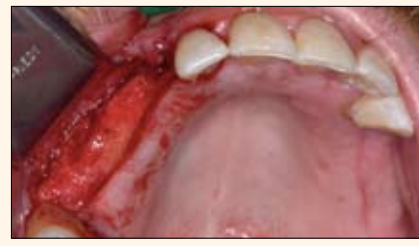

Fig. 2: Despegamiento mucoperióstico.

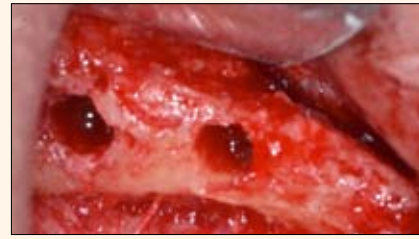


Fig. 4: Realización de osteotomías para albergar los implantes dentales.

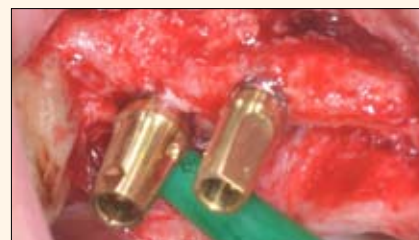

Fig. 6: Realización de descarga mesial, una vez se ha visto la cantidad de tejido blando que se va a requerir para cubrir el defecto.

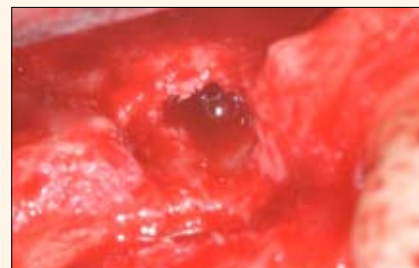


Fig. 8: Osteotomía y defecto vestibular en localización 13.

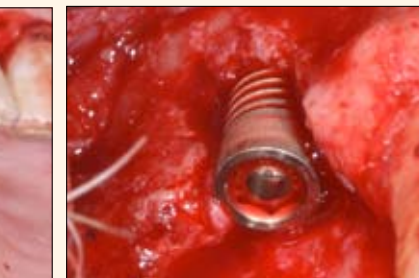

Fig. 10: Implante en localización 13 con dehiscencia de pared ósea vestibular.

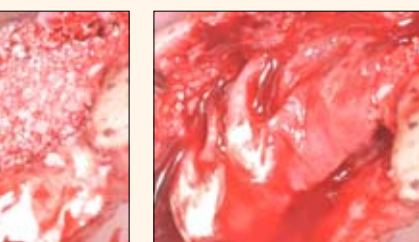


Fig. 13: Cierre del defecto con membrana de colágeno y posterior fijación con chinchetas de titanio para inmovilizar la regeneración.

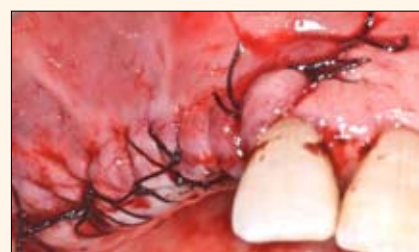

Fig. 15: Cierre de la herida con sutura no reabsorbible sin tensión.

provocar una pérdida significativa de la capacidad de inducción ósea. Hay muchas diferencias en el tamaño y la forma de la superficie de las partículas DFDBA que pueden afectar su capacidad inductiva. Las células óseas distinguen diferentes formas y rugosidades de superficie, lo que conduce a diferencias fenotípicas. De Vicente y cols⁶ en su estudio en 2006, demuestran que los implantes recubiertos con DFDBA mostraron un BIC similar a los implantes en los que sus defectos se cubrieron solo con membrana de colágeno. Por lo tanto, la adición de DFDBA no tiene ninguna ventaja sobre la membrana por sí mismo.

El sustituto óseo ideal debe poseer algunas propiedades fisicoquímicas, tales como biocompatibilidad, osteoconductividad, ser reabsorbible y firmeza, con el fin de favorecer la cicatrización tras procedimientos de ROG. Un buen candidato serían los **xenoinjertos**, es decir, los injertos de origen animal. En la actualidad, existen seis tipos básicos de xenoinjertos comercialmente disponibles:

1. Hidroxiapatita (HA) no porosa
2. Cemento de hidroxiapatita
3. Hidroxiapatita porosa
4. Fosfato tricálcico (-TCP)
5. PMMA y HEMA polímero (polímeros de calcio de capas de polimetacrilato de metilo y metacrilato de hidroxietilo)
6. Vidrio bioactivo

Las HA porosas y no porosas, el PMMA y el HEMA son no reabsorbibles, mientras que el fosfato tricálcico y el vidrio bioactivo son bioreabsorbibles. Estudios recientes demuestran claramente que la porosidad de los injertos óseos tiene efectos pronunciados sobre la cicatrización ósea. Un combinado reciente con colágeno de origen bovino e injerto óseo (BOC, BioOss+Collagen) tiene la capacidad de inducir regeneración en defectos intraóseos. Schwarz y cols en 2007 realizaron un estudio en el que tratan dehiscencias óseas con BOC y BCG (60% HA y 40% de fosfato tricálcico -TCP) recubiertas con membranas de colágeno, observándose un aumento del hueso formado a las 4 semanas estadísticamente significativamente superior ($p < 0.0001$) en el grupo de BOC. Después de 9 semanas los valores más altos de tejido no mineralizado (NT) se observaron en el grupo BCG ($p < 0.001$). La observación de que las partículas de BCG revelaran cantidades significativamente mayores de NT con una reactividad antigénica positiva a la osteocalcina (OC) después de 4 y 9 semanas de la curación podría apuntar a un mayor potencial para la mineralización de la matriz ósea. En este contexto, debe señalarse que un inconveniente principal de este estudio fue la falta de un grupo control no tratado para excluir la curación espontánea.

Varios estudios han demostrado que -TCP se reabsorbe después de 12 semanas en perros, y después de 6-8 meses cuando se implantan en seres humanos. Como -TCP posee una mayor tasa de reabsorción en condiciones *in vivo*, este material de injerto óseo se tiende a emplear con HA para garantizar la estabilización de la zona de la herida.

En los últimos años, el empleo de técnicas de ingeniería tisular, que implica células madre mesenquimales (MSC), es uno de los más prometedores tratamientos para la regeneración ósea. Teniendo en cuenta las estrategias de implantar células autólogas en defectos óseos asociado con el uso de membranas empleadas como barrera, se podría sugerir que la combinación de ROG con base de células de ingeniería tisular podría proteger las células trasplantadas en el andamio y mejorar el mantenimiento del espacio, así como el aumento de la previsibilidad de los resultados de la regeneración ósea.

Las células madre derivadas del tejido óseo (BMC) presentan un alto potencial osteogénico, como se identifica por la formación de nódulos de tejido mineralizado, y la expresión de genes de marcadores de células osteoblásticas como el colágeno tipo I, la fosfatasa alcalina y la sialoproteína ósea (COL I, ALP y BSP). Los análisis histométricos indican que el uso de células de ingeniería tisular ósea proporciona resultados favorables para la regeneración ósea en defectos óseos peri-implantarios, si bien el enfoque combinado, utilizando membrana y células, parece ser más relevante, sobre todo en términos de regeneración de hueso en la región de las roscas del implante⁸.

Caso clínico

Se presenta un caso clínico de un paciente varón de 58 años de edad sin antecedentes clínicos que reseñan con sectores edéntulos posteriores (Clase I de Kennedy) en maxilar superior.

El caso se centra en la reposición implantológica de dientes 13, 14 y 15.

Previo a la realización de la cirugía, han sido llevadas a cabo las pruebas complementarias necesarias para obtener un correcto diagnóstico y para colocar en el lugar adecuado los implantes dentales.

El hecho de colocar los implantes dentales en el lugar idóneo suele venir acompañado de la realización de técnicas quirúrgicas complementarias para conseguir los mejores resultados posibles. Para lograr una adecuada posición de los implantes se utiliza en este caso una férula radiológica-quirúrgica, válida tanto para un correcto diagnóstico, como para la colocación en el lugar previamente estudiado.

En el caso que se explica a continuación, se corrige una dehiscencia periimplantaria con la colocación de elementos barrera (membrana de colágeno de origen porcino, Evolution Osteógenos S.R.L. e injerto de hueso heterólogo o xenoinjerto de origen porcino, Gen-Os Osteógenos S.R.L.). El modo de resolver la ausencia de hueso es mediante técnicas de Regeneración Ósea Guiada.

Las membranas Evolution son obtenidas, según el fabricante, de tejido mesenquimal proveniente de pericardio de origen porcino. Son reabsorbibles y la utilizada para este caso clínico es fina, con lo que el tiempo de reabsorción es de aproximadamente tres meses.

El Gen-Os es una mezcla de hueso porcino esponjoso y cortical colagenado de propiedades osteoinductivas.

A continuación se describe detalladamen-

te como de llevó a cabo el caso clínico:

1. Se realiza una incisión paracrestal por palatino para conservar la mayor cantidad posible de encía queratinizada por vestibular (Figura 1).

2. Despegamiento mucoperiostico a espesor total hasta sobrepasar la línea mucogingival. Se realizarán las incisiones liberadoras a mesial y distal para tener una correcta visión del campo, pero cuando se estime necesario intraoperatoriamente. (Figura 2).

3. Se utiliza una férula quirúrgica para una correcta colocación tridimensional de los implantes y se practican las osteotomías o

lechos de los implantes (Figuras 2 y 3).


4. Se colocan implantes 14 y 15, pero en el 13, como se había diagnosticado con el scanner previo, no existía disponibilidad ósea suficiente, por lo que se produce una dehiscencia de 4 milímetros.

5. Se lleva a cabo una Regeneración Ósea Guiada, para lo que hay que hidratar en suero salino el injerto heterólogo previo a la colocación y fijar la membrana de colágeno en la zona a regenerar. Se han de practicar fenómenos de aceleración regional para que la regeneración sea más predecible (Figura 12).

6. Cierre con sutura no reabsorbible de

3/0 sin tensión. Para ello se han realizado incisiones de Rehrman en el periostio en zonas alejadas a la regeneración (Figura 14).

Conclusión

El uso de regeneración ósea guiada para el tratamiento de defectos de tipo fenestración y dehiscencia es la técnica quirúrgica con mejores resultados a largo plazo. 

Recursos

• Institución Mississippi: www.ium.es



Consulte las referencias en www.dental-tribune.com

2013

GREATER N.Y. DENTAL MEETING

BIENVENIDOS

LA EXPOSICIÓN/CONGRESO DENTAL
MÁS GRANDE DE LOS
ESTADOS UNIDOS

Sesión Anual 89

FECHA DEL CONGRESO:
Viernes, Noviembre 29 -
Miércoles, Diciembre 4

Inscripción Gratis

FECHA DE LA EXPOSICIÓN:
Domingo, Diciembre 1 -
Miércoles, Diciembre 4

Regístrese Gratis
Los dentistas serán admitidos sin cuota de inscripción. Los dentistas que se registren a través del Servicio Comercial de la Embajada o Consulado de los Estados Unidos tendrán un descuento de 50% adicional en el costo de las conferencias

Reserve en su Calendario
Programa de Educación Continua:
Viernes a Miércoles, Noviembre 29 a Diciembre 4

Exhibiciones:
Domingo a Miércoles, Diciembre 1 a Diciembre 4

Más de 600 Expositores
Jacob K. Javits Convention Center localizado en la 11 Avenida entre las calles 34 y 39 en Manhattan.


Hotel Principal
New York Marriott Marquis Hotel

Odontología en Vivo
Última Tecnología Dental y Avances Científicos
Más de 350 Programas Científicos
Seminarios, Talleres Prácticos, Sección Científica de Afiches y Programas de Especialidades (En diferentes idiomas).


Programas sociales para toda la familia

DISFUTE DE LA CIUDAD DE NUEVA YORK EN TODO SU ESPLENDOR DURANTE LA TEMPORADA MÁS FESTIVA DEL AÑO!

WWW.GNYDM.COM



Para mayor información y registro sobre el Congreso Dental:
Greater New York Dental Meeting®
570 Seventh Avenue - Suite 800
New York, NY 10018 USA
Tel: +1 (212) 398-6922 / Fax: +1 (212) 398-6934
Correo Electrónico: victoria@gnydm.com
Página de Web: www.gnydm.com





El Gran Canal visto desde el norte, con el Puente de Rialto y el palacio Grimani, de Francesco Guardi.

© Colección privada, Londres (cortesía de Jean-Luc Baroni Ltd)

Nuevos métodos para obtener encía queratinizada alrededor de los implantes dentales

Por Virginia García García¹ y M^a José Encabo Durán²

Este artículo revisa los diversos métodos existentes para la obtención de encía queratinizada en implantes. Además, se presenta un caso clínico llevado a cabo en la Institución Universitaria Mississippi/

Centro de Postgrado de la Universidad de Alcalá de Henares, en el que se obtiene encía queratinizada con un xenoinjerto, previo a la rehabilitación con prótesis fija sobre implantes.

Introducción

La presencia de encía queratinizada alrededor de dientes e implantes es un tema controvertido, ya que varios estudios ofrecen resultados opuestos. Sin embargo, la encía insertada aporta resistencia al periodonto ante agre-

siones, contribuye a la estabilización de la posición del margen gingival y ayuda a disipar las fuerzas fisiológicas que reciben los tejidos gingivales.

Existe controversia en la literatura científica respecto a la cantidad mínima de encía queratinizada necesaria alrededor de los dientes para mantener una buena salud periodontal. Una cantidad mínima de encía queratinizada puede ser suficiente para mantener la salud periodontal¹; sin embargo, el grosor del biotipo gingival y la existencia de un tejido marginal delicado puede ser determinante para prever una futura recesión²⁻⁴.

Autores como Lang y Løe en 1972, concluyen que son necesarios al menos 2mm de encía queratinizada para mantener una buena salud periodontal, correspondiendo 1mm a encía insertada⁵; sin embargo, otros autores como Kennedy y cols. comprobaron en 1985 que es posible mantener la salud periodontal a pesar de no exis-

tir una cantidad suficiente de encía queratinizada, siempre y cuando las condiciones de higiene oral sean las adecuadas⁶.

Sí se ha demostrado, tanto en animales⁷ como en humanos^{8,9}, la necesidad de encía queratinizada tras la colocación de prótesis fija con márgenes subgingivales en ausencia de un adecuado control de higiene oral. Asimismo, se habla de situaciones donde la encía sea menos resistente en presencia de trauma por cepillado e inflamación¹⁰ ó cuando la ausencia de tejido queratinizado se combine con ciertos tratamientos de ortodoncia¹¹, casos en los cuales sería correcto un aumento de la cantidad de encía queratinizada.

En relación a la necesidad de encía/mucosa queratinizada alrededor de los implantes dentales, el tema también resulta controvertido. Warrer y cols. en un estudio de experimentación animal llevado a cabo en 1995 en el que colocaron ligaduras alrededor de

diferentes implantes dentales, observaron que las zonas con ausencia de encía queratinizada tuvieron una mayor propensión al desarrollo de periimplantitis¹². Autores como Berglundh y cols.¹³, Horning y Mullen¹⁴, Bouri y cols.¹⁵, y más recientemente Zigdo y Machtei¹⁶, sugieren la necesidad de encía masticatoria alrededor de los implantes dentales. Artzi en 2006 encuentra correlación negativa entre el índice gingival y la cantidad de encía queratinizada y recesión alrededor de los implantes dentales¹⁷. Algunos autores consideran especialmente importante la presencia de encía queratinizada alrededor de los implantes dentales en sectores posteriores¹⁸, mientras que otros afirman que no es necesario una mínima cantidad¹⁹⁻²¹.

Se han descrito varios factores que influyen negativamente la estabilidad de la mucosa peri-implantaria a nivel vestibular, como son el tipo de mucosa (queratinizada versus no queratinizada), la inserción mucosa (móvil versus no móvil), el grosor de la mucosa, el nivel de la cresta ósea a nivel vestibular, la angulación del implante, el nivel del hueso interproximal, la profundidad de la plataforma del implante y el nivel del primer contacto hueso-implante²².

La necesidad de encía queratinizada para mantener la salud periodontal es un tema controvertido, pero lo que es cierto es que la encía insertada aporta resistencia al periodonto ante el daño externo, contribuye a la estabilización de la posición del margen gingival y ayuda en la disipación de las fuerzas fisiológicas provocadas por las fibras



1. La Dra. García García es Profesora colaboradora en la Institución Universitaria Mississippi. Doctora en Odontología por la Universidad Complutense de Madrid.



2. La Dra. Encabo Durán es Profesora colaboradora en la Institución Universitaria Mississippi.

Contacto: virginiaaborj@hotmail.com

musculares de la mucosa alveolar sobre los tejidos gingivales⁵.

Métodos de obtención de encía queratinizada

La técnica quirúrgica más frecuentemente utilizada para la obtención de encía queratinizada alrededor de los implantes dentales es el colgajo de reposición apical a espesor parcial junto con la colocación de un autoinjerto libre de tejido conectivo obtenido del paladar. Con esta técnica se ha demostrado una ganancia de encía queratinizada media mayor de 4 milímetros²⁵.

Si bien el injerto de tejido conectivo subepitelial ofrece predictibilidad y aumenta la anchura y grosor de la encía queratinizada, presenta también los siguientes inconvenientes: la cantidad de material necesario limita el número de dientes a tratar en la misma cirugía, implica una segunda zona quirúrgica (paladar) que cicatrizará por segunda intención provocando mayor incomodidad al paciente y mayor riesgo de dolor y sangrado post-operatorio, aumenta el tiempo de cirugía y en ocasiones se aprecian diferencias en color y textura con los tejidos adyacentes. Surgen así, como alternativa al uso de los autoinjertos de tejido conectivo, los injertos homólogos (aloinjertos) y los injertos heterólogos (xenoinjertos). Teóricamente, los aloinjertos de origen humano tendrían limitado su uso por riesgo de transmisión de enfermedades, por lo que hoy día la mayoría de las investigaciones van encaminadas a la utilización de injertos de origen animal, conocidos como xenoinjertos.

En general, estos xenoinjertos actuarían como un andamiaje para las células endoteliales vasculares y los fibroblastos para repoblar la matriz de tejido conectivo y estimular a las células epiteliales a migrar desde los márgenes de los tejidos marginales. Varios autores sugieren por estas características una cicatrización más sensible a la técnica y más dificultosa en general que con el uso de los autoinjertos²⁴. Por otro lado, la morfología fisiológica alcanzada tras la realización de un colgajo de reposición apical a espesor parcial es peor en comparación con la combinación de ese colgajo con un autoinjerto o un aloinjerto²⁵.

Son escasos los ensayos clínicos que evalúan la utilización de xenoinjertos en comparación con el injerto libre de tejido conectivo. Los estudios llevados a cabo por Sanz y cols.¹⁰ y Lorenzo y cols.²⁷ evalúan la efectividad de una membrana colágena de origen porcino denominada Mucograft® a la hora de aumentar la encía queratinizada alrededor de dientes e implantes dentales, no encontrando diferencias estadísticamente significativas entre las dos técnicas estudiadas y observando reducción del dolor postoperatorio y menor tiempo de cirugía al utilizar el xenoinjerto.

Por otro lado, varios autores comentan como limitación de los aloinjertos

y xenoinjertos el mayor porcentaje de contracción de los mismos en comparación con el injerto libre de tejido conectivo²⁶.

A día de hoy, son necesarios más ensayos clínicos controlados randomizados que evalúen de forma prospectiva la eficacia de los xenoinjertos de origen animal para poder ofrecer a nuestros pacientes nuevas alternativas cada vez menos invasivas a la hora de aumentar la encía queratinizada alrededor de los implantes dentales.

Caso clínico

Se presenta el caso de una mujer de

56 años, sin antecedentes médicos mencionables, a la que se le habían colocado previamente seis implantes inferiores en dos fases con la intención de colocarle una prótesis fija implanto-soportada e implanto-retenida. Al analizar la cantidad de encía queratinizada alrededor de los implantes dentales en el momento de la segunda fase quirúrgica, se observa la presencia de dos milímetros de la misma en anchura, así como un grosor de encía medido incidiendo en la encía con una sonda periodontal menor a 2 milímetros. Se planifica el aumento de esa encía queratinizada mediante la colocación de una membrana de colágeno de origen porcino denomi-

nada DERMA® (Osteógenos S.R.L.). Esta membrana está compuesta, según el fabricante, de dermis porcina descelularizada y actúa aportando un esqueleto biológico para la formación de los vasos sanguíneos para la revascularización, una matriz colágena elástica como andamiaje para la migración y proliferación celular y proteoglicanos para dirigir los procesos anteriores. A continuación se procede a describir la técnica llevada a cabo paso a paso:

1. Para la preparación del lecho receptor se realiza una incisión medio-crestal conservando a ambos lados un milímetro de encía queratinizada,

Inspiración y tecnología

gmi
global medical implants sl
ilerimplant group

C/ Còrsega, 270 3-2 - 08008 Barcelona - Tf 93 415 18 22 - fax 93 368 22 54 - info@globalimplants.es
www.ilerimplant.com