

DENTAL TRIBUNE

— The World's Dental Newspaper · Hispanic and Latin American Edition —

EDITADO EN MIAMI

www.dental-tribune.com

No. 3, 2013 VOL. 10

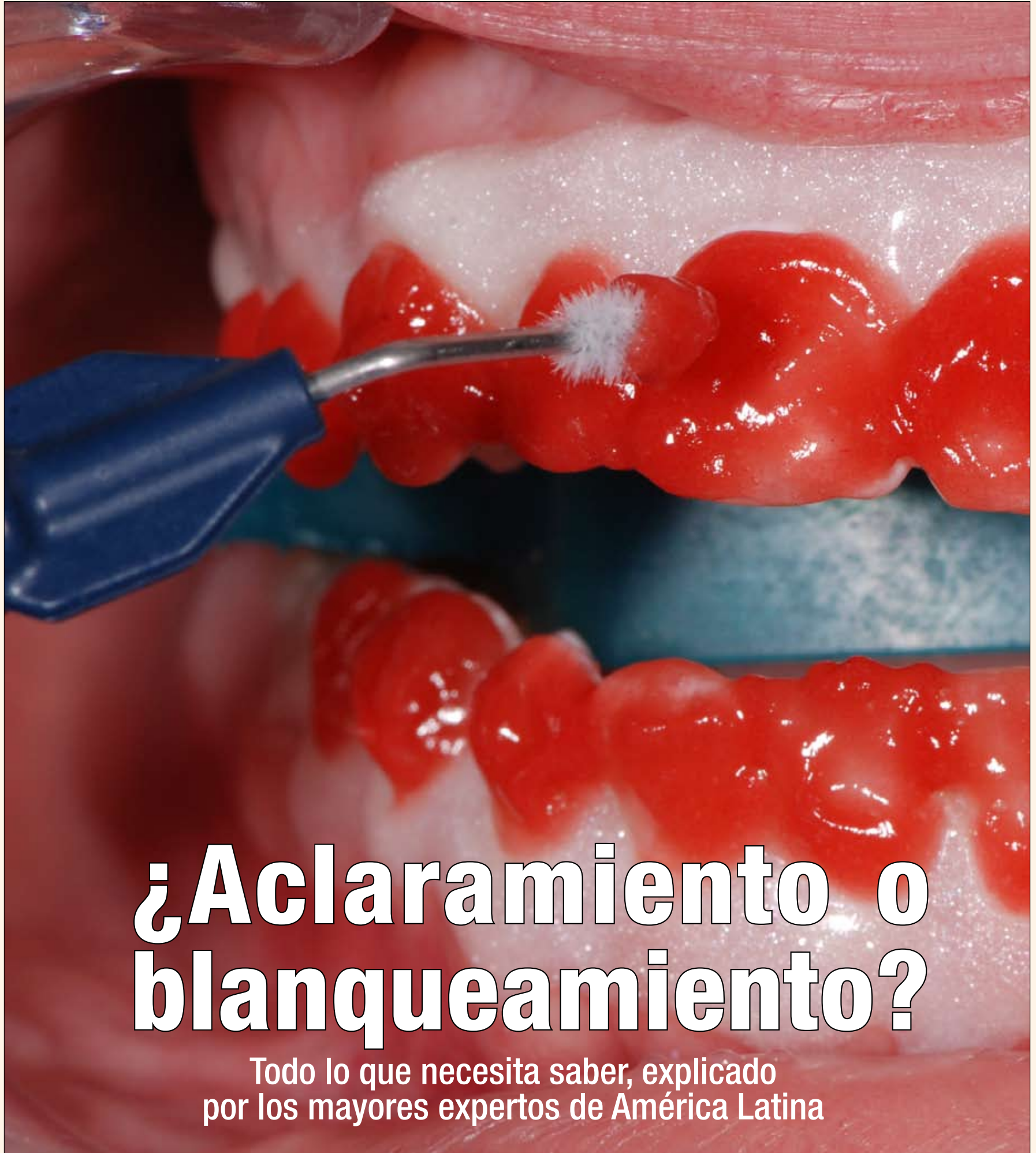

Foto: Enrique Jadao

¿Aclaramiento o blanqueamiento?

Todo lo que necesita saber, explicado por los mayores expertos de América Latina



WEBINARS

Dental Tribune
DT STUDY CLUE

DENTAL TRIBUNE AMERICA IS AN ADA CERP RECOGNIZED PROVIDER

EL CLUB DE ESTUDIOS DE DENTAL
TRIBUNE LE OFRECE
AHORA CURSOS DE EDUCACIÓN
CONTINUA POR INTERNET

INSCRÍBASE GRATIS EN

WWW.DTSTUDYCLUBSPANISH.COM



Ultrapak®

Hilo Retractor Tejido

100% algodón
no impregnado

Hilo sin memoria,
fácil de insertar

Una mejor absorción
Mayor capacidad de
humectación

Entrelazado exclusivo
que facilita la inserción y mantiene el
hilo en posición en el surco gingival

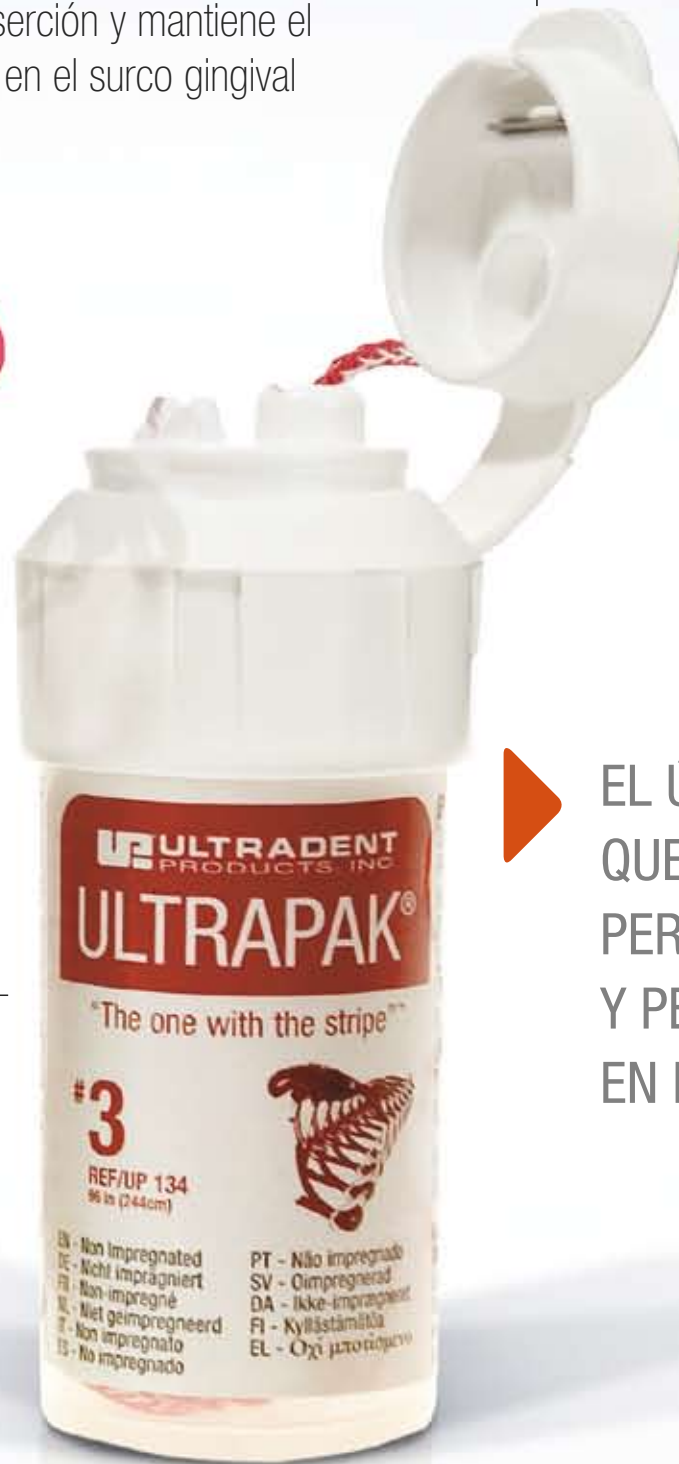Nueva tapa
CleanCut

Lamina de acero de carbono
que permanece afilada,
incluso después
de múltiples cortes

Orificio que evita la caída del
hilo dentro del frasco



EL ORIGINAL
INSUPERABLE



EL ÚNICO HILO
QUE SE ADAPTA
PERFECTAMENTE
Y PERMANECE
EN POSICIÓN

800.552.5512
www.ultradent.com.br/la

ULTRADENT
PRODUCTS, INC.
Mejorando la Salud Oral Mundialmente

Los pros y los contras de los aclaramientos dentales

Por Enrique Jadad Bechara*

Este número especial de Dental Tribune Latinoamérica sobre «Aclaramiento dental» presenta una serie de artículos de reconocidos especialistas que le ofrecen las técnicas más avanzadas de este popular procedimiento estético. Igualmente, advierte

sobre los peligros potenciales de estos tratamientos con objeto de evitar causar daños a los pacientes. Este número ha sido coordinado, en calidad de Director Invitado, por el Dr. Enrique Jadad, uno de los mayores expertos latinoamericanos sobre este tópico.

En español es común usar el término “blanqueamiento dental” para describir el tratamiento para decolorar los dientes. Sin embargo, en países como Brasil se prefiere el término “aclaramiento dental”, ya que define de manera más precisa el proceso y el resultado de este tipo de tratamiento.

Además de esta diferencia lingüística, es importante señalar que existe otra gran diferencia clínica entre el aclaramiento y el blanqueamiento dental.

El aclaramiento dental es un procedimiento que se basa en una reacción de reducción-oxidación, mientras que el blanqueamiento está asociado con la deshidratación de la estructura dental, uno de los temas que se explican en este número especial.

La odontología moderna trabaja para desarrollar técnicas que permitan resultados más estéticos para el paciente y el aclaramiento se ha convertido en la más popular. Sin embargo, deben tenerse muy en cuenta las limitaciones, contraindicaciones, efectos adversos y cuidados necesarios de este tipo de tratamientos.

El aclaramiento dental es un tratamiento

químico a base de agentes oxidantes no selectivos, cuyo resultado depende del diagnóstico, la técnica seleccionada y el uso de una posología correcta. Por lo tanto, requiere de mucha paciencia, amplio entrenamiento y del estudio individual de cada paciente y cada situación.

El problema del aclaramiento dental en el hogar con férulas es el prolongado tiempo que requiere para alcanzar los resultados deseados. Este tiempo oscila entre 15 y 30 días de tratamiento continuo, aplicando el gel en férulas por períodos que varían de acuerdo a la concentración y al tipo del agente aclarador, que puede ser peróxido de carbamida o de hidrógeno.

La industria ha intentado acelerar el proceso, aumentando la concentración de los peróxidos y disminuyendo el tiempo de contacto del gel en los dientes. Además, se ha revivido el uso de lámparas generadoras de calor, a expensas de generar procesos iatrogénicos, tanto a nivel pulpar como en la estructura del esmalte.

Las lámparas han generado mucha controversia, ya que se desarrollaron para acelerar la activación de los agentes aclaradores. Estos aparatos han sido investigados ampliamente y el resultado es el siguiente: aumentan la temperatura de los dientes por encima del nivel de tolerancia pulpar (que es 5.5 grados centígrados más que la temperatura corporal), y requieren el uso de blanqueadores a base de peróxidos de hidrógeno a concentraciones de más del 55% con productos con un pH muy ácido (alrededor de 3 a 4).

Las consecuencias son una elevada sensibilidad de los dientes, daños irrever-

sibles en el esmalte debido a los largos períodos de aplicación (alrededor de una hora) y una degradación de la matriz del esmalte.

Este número de Dental Tribune ofrece un amplio panorama de los beneficios y los perjuicios de estos procedimientos, a cargo de renombrados especialistas.

El artículo del Dr. Sergio Kohen, de la Universidad de Buenos Aires, especifica el manejo de la sensibilidad antes, durante y después del proceso de aclaramiento.

El Dr. Isaura Abril, de la Universidad Nacional de Colombia, ofrece una investigación sobre las lámparas, los láser y sus efectos colaterales en el aclaramiento dental.

Por su parte el Dr. Edgar Guiza, presidente de la Asociación Colombiana de Protopodencia y Director del Postgrado de rehabilitación Oral de la Universidad Javeriana, desarrolla el tema de los efectos de los radicales libres en el aclaramiento.

El Dr. Luis Arana, MsC y candidato a PhD por la Universidad de Ponta Grossa (Brasil), escribe sobre la aidez de los productos para el aclaramiento y sus efectos sobre el esmalte dental.

El Dr. Renato Miotto, MsC y PhD de la Universidad Estatal Paulista de São Paulo (Brasil), discute el tema del aclaramiento de dientes que han sido tratados con endodoncia.

Esperamos que esta serie de artículos le sirvan como una guía útil, basada en la evidencia, para seguir tratamientos eficaces y seguros para sus pacientes. **DT**



* El Dr. Jadad es especialista en rehabilitación oral y profesor asociado en las universidades de Cartagena y Cali (Colombia). Además, es profesor visitante en la

Universidad de Viña del Mar (Chile) y en la Autónoma de Puebla (México). Contacto: www.enriquejadad.com

DENTAL TRIBUNE
El periódico dental del mundo
www.dental-tribune.com

Publicado por Dental Tribune International

DENTAL TRIBUNE
Hispanic & Latin America Edition

Director General
Javier Martínez de Pisón
j.depison@dental-tribune.com
Miami, Estados Unidos
Tel.: +1-305 633-8951

Directora de Marketing y Ventas
Jan Agostaro
j.agostaro@dental-tribune.com

Diseñador Gráfico Javier Moreno
j.moreno@dental-tribune.com

COLABORACIONES
Los profesionales interesados en colaborar deben contactar al director.

Esta edición mensual se distribuye gratuitamente a los odontólogos latinoamericanos y a los profesionales hispanos que ejercen en Estados Unidos.

Dental Tribune Hispanic and Latin America Edition es la publicación oficial de la Federación Odontológica Latinoamericana (FOLA).

Dental Tribune Study Club

El club de estudios online de Dental Tribune, avalado con créditos de la ADA-CERP, le ofrece cursos de educación continua de alta calidad. Inscríbese gratuitamente en www.dtstudyclubspanish.com para recibir avisos y consulte nuestro calendario.

DT International

Licensing by Dental Tribune International
Publisher Torsten Oemus

Group Editor: Daniel Zimmermann
newsroom@dental-tribune.com
+49 341 48 474 107

Clinical Editor Magda Wojtkiewicz
Online Editor Yvonne Bachmann
Editorial Assistance Claudia Duschek
Copy Editors Sabrina Raaff
Hans Motschmann

Publisher/President/CEO Torsten Oemus
Director of Finance Dan Wunderlich
Media Sales Managers Matthias Diessner

Vera Baptist
Peter Witteczek
Maria Kaiser
Melissa Brown

Marketing & Sales Services Nadine Dehmel
License Inquiries Jörg Warschat
Accounting Manuela Hunger
Business Development Bernhard Moldenhauer
Executive Producer Gernot Meyer

Dental Tribune International

Holbeinstr. 29, 04229 Leipzig, Germany
Tel.: +49 341 4 84 74 502 | Fax: +49 341 4 84 74 173
www.dental-tribune.com | info@dental-tribune.com

Regional Offices

ASIA PACIFIC

Dental Tribune Asia Pacific Limited
Room A, 20/F, Harvard Commercial Building,
111 Thomson Road, Wanchai, Hong Kong
Tel.: +852 3115 6177 | Fax: +852 3115 6199

THE AMERICAS

Dental Tribune America

116 West 23rd Street, Ste. 500, New York, N.Y.
10011, USA
Tel.: +1 212 244 7181 | Fax: +1 212 224 7185

La información publicada por Dental Tribune International intenta ser lo más exacta posible. Sin embargo, la editorial no es responsable por las afirmaciones de los fabricantes, nombres de productos, declaraciones de los anunciantes, ni errores tipográficos. Las opiniones expresadas por los colaboradores no reflejan necesariamente las de Dental Tribune International.
©2015 Dental Tribune International.
All rights reserved.

PORTADA:

Imagen de un tratamiento de aclaramiento dental proporcionada por el Dr. Enrique Jadad.



EL MUNDO EN SUS MANOS

Las noticias más relevantes de España y del mundo.
Reciba Dental Tribune Spain en su consultorio sólo por el coste de su envío por correo.

DENTAL TRIBUNE
— The World's Dental Newspaper - Spain and Latin American Editions —

¡SUSCRÍBASE YA! VISITE WWW.DENTAL-TRIBUNE.COM dti

Antes, durante y después del tratamiento de aclaramiento dental

El manejo de la sensibilidad

Por Sergio Gustavo Kohen*

Este artículo explica los diferentes métodos diagnósticos y las alternativas de tratamiento existentes para el control y manejo de los síntomas y signos clínicos asociados con la hipersensibilidad dental, antes, durante y después de un tratamiento de aclaramiento dental.

Todos sabemos la importancia que tiene la estética en la vida moderna. La sociedad valora cada vez más la posibilidad de poder sonreír con piezas dentales que muestren una integración de color, forma y armonía.



* Doctor en Odontología, Profesor Adjunto de la Cátedra de Odontología integral para Adultos en la Universidad de Buenos Aires (Argentina) y Profesor de Postgrado en la Universidad del Salvador (Buenos Aires). Autor de los libros *Estética del Color Dentario: Blanqueamiento Integral* (Buenos Aires, 2002) y *Color, Estética y Blanqueamiento Integrados: Atlas de Procedimientos y Técnicas* (Buenos Aires, 2007). Dictante de cursos de postgrado de la Asociación Odontológica Argentina en Latinoamérica. Contacto: sgkohen@gmail.com.

Sin embargo, el odontólogo general se enfrenta muchas veces con situaciones clínicas que generan dudas diagnósticas para establecer un plan de tratamiento racional, predecible y que no genere daños a la salud.

El aclaramiento o blanqueamiento dental se ha convertido desde hace ya varios años en una técnica de amplia difusión entre la profesión odontológica, debido fundamentalmente a la gran demanda de los pacientes que quieren mejorar su coloración dentaria.

Una de las situaciones más difíciles se genera cuando los pacientes presentan sensibilidad de aparición espontánea en alguno de los dientes o ante la presencia de estímulos térmicos, por lo general fríos, al igual que en algunos casos frente a un estímulo táctil.

El origen de esta sensibilidad se puede detectar en muchos casos cuando durante el examen del paciente se observan exposiciones de dentina a nivel del

tercio cervical o gingival de los dientes, con o sin pérdida de estructura dental. La sensibilidad está asociada con lesiones tipo erosión, abrasión, abfracciones o caries.

Introducción

Se ha reportado que 45 millones de estadounidenses sufren ocasionalmente de sensibilidad dental y 10 millones de sensibilidad crónica¹. Se afirma que un 67% de los pacientes pueden sufrir de sensibilidad durante el blanqueamiento². Según un informe de Clinical Research Associates⁴, un 65% de los pacientes reportaron sensibilidad durante el blanqueamiento casero o ambulatorio.

En el tratamiento de aclaramiento dental, una de las situaciones más difíciles es la de pacientes que muestran clínicamente lesiones del tercio gingival, con pérdida de sustancia que compromete la estructura dental, compatibles con la erosión ácida, abfracciones, caries, y que además manifiestan signos o sínto-

mas clínicos de hipersensibilidad ante la exposición a cambios térmicos o estímulos táctiles. Sumado a esto pueden aparecer desgastes en áreas oclusales e incisales y en zonas no habituales en la función masticatoria, como zonas vestibulares y linguales que exponen dentina al medio bucal. Pero "el desgaste dentario es consecuencia universal del paso del tiempo"³.

La disyuntiva que se plantea entonces es la siguiente: cuándo está contraindicado el blanqueamiento porque puede generar daño en los tejidos. Sabemos que tanto el peróxido de hidrógeno como el peróxido de carbamida son sustancias químicas oxidantes muy inestables que al ser expuestas sobre la superficie dental se disocian en moléculas más pequeñas responsables del efecto blanqueador. Este mecanismo se asocia con una gran liberación y permanencia de radicales libres que, según la concentración, tipo de agente usado, técnica y tiempo de aplicación, pueden causar "estrés oxidativo", con las consecuencias que habitualmente se observan en la práctica diaria: sensibilidad, dolor y, en muchos casos, pérdida de sustancia dentaria y disminución de las propiedades biomecánicas de las piezas dentarias, según la Teoría de Brannstrom⁵. Los estímulos aplicados sobre los túbulos dentinarios abiertos dan lugar a un aumento de la dinámica de fluido dentinario que estimula el

XXIV CONGRESO

DENTAL MUNDIAL

2013

Huatulco, Oaxaca 2013

X-TREM

México

Barceló
HOTELS & RESORTS
Huatulco



PRE CONGRESO DÍA 22

CONGRESO 23 AL 26 DE MAYO

Búscanos en



Federación Dental Ibero-Latinoamericana A c

Tetric® N-Collection

Un completo sistema restaurativo nano-optimizado



NUEVO



Descubra nuestra última colección



Tetric® N-Collection

Tetric N-Ceram® | Tetric N-Ceram® Bulk Fill | Tetric N-Flow® | N-Etch | Tetric N-Bond® | Tetric N-Bond® Self-Etch

www.ivoclarvivadent.com

Ivoclar Vivadent AG

Benderstr. 2 | 9494 Schaan | Principality of Liechtenstein | Tel.: +423 / 235 35 35 | Fax: +423 / 235 33 60

Ivoclar Vivadent Marketing Ltd.

Calle 134 No. 7-B-83, Of. 520 | Bogotá | Colombia | Tel.: +57 1 627 33 995 | Fax: +57 1 633 16 63

Ivoclar Vivadent S.A. de C.V.

Av. Insurgentes Sur No. 863 | Piso 14, Col. Napoles | 03810 México, D.F. | México
Tel. +52 (55) 50 62 10 00 | Fax +52 (55) 50 62 10 29


ivoclar
vivadent®
passion vision innovation

plexo nervioso alrededor de los odontoblastos, lo que genera transmisión de estímulos nerviosos que se traducen o interpretan a nivel encefálico como dolor. Uno de estos estímulos lo constituyen las moléculas de oxígeno libre que, por su bajo peso molecular, pasan fácilmente a través de las estructuras dentarias.

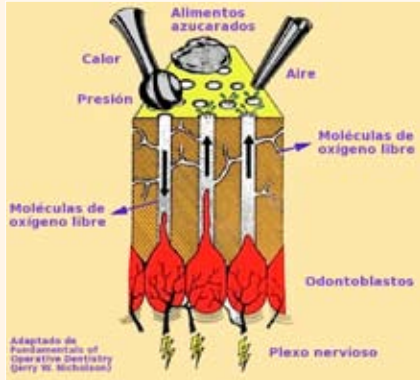

Figura 1. Teoría Hidrodinámica de Brannstrom.

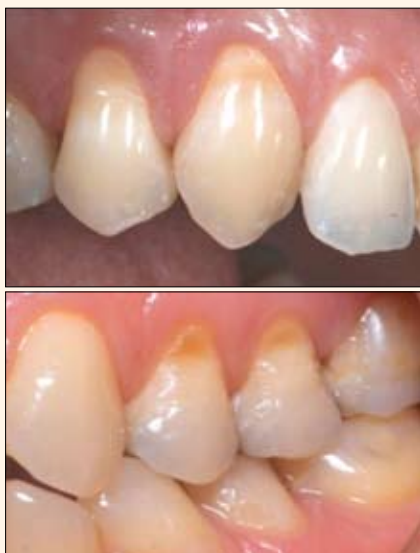Es por tanto de vital importancia comenzar haciendo un diagnóstico claro del tipo de lesiones cervicales que presenta el paciente para detectar y diagnosticar zonas dentarias con dentina expuesta y/o lesiones no cariosas, al igual que identificar aquellas zonas que presentan sensibilidad tanto a frío, chorro de aire o a la presión táctil, para poder establecer un plan de tratamiento singular y predecible para cada situación clínica.

Diagnóstico

La pérdida de estructura dental o “tooth wear” es la pérdida patológica de tejido dentario por una causa distinta a la caries⁶. Las lesiones cervicales no cariosas (“cervical wear”) se definen como pérdida de sustancia dentaria en la unión amelo-cementaria (CEJ)⁷. Los términos utilizados para describir estas lesiones son:

- Erosión/abrazión cervical
- Abfracción

El término “abfracción” devino de los trabajos de McCall (1982), Lee y Eagle (1984) y Grippo (1991)⁷, que describieron un proceso por el cual las fuerzas oclusales crean situaciones de sobrecarga (estrés) sobre el esmalte y la dentina a lo largo del área cervical, cuyo efecto aumenta el riesgo de lesiones de tipo erosión y abfracción.



Figuras 2a y 2b. Típicas lesiones cervicales no cariosas, de gran sensibilidad.

Figura 3.

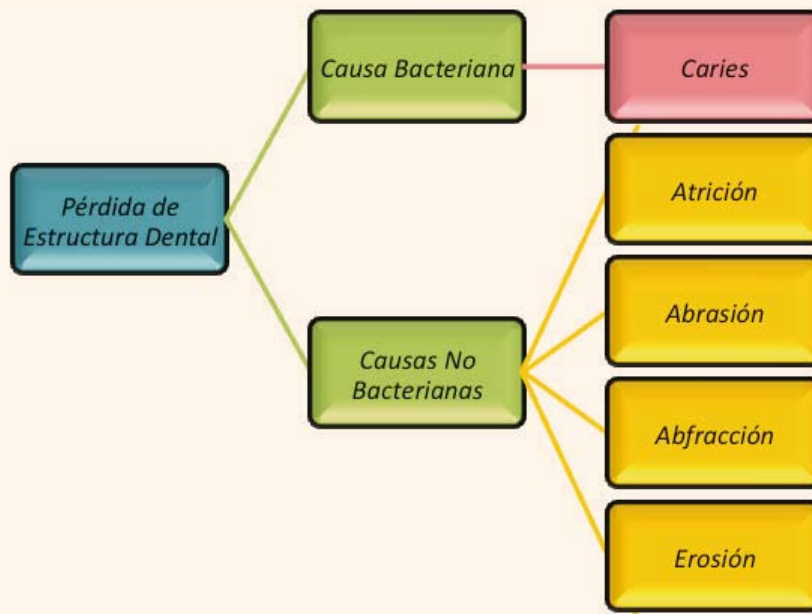


Figura 3. El examen BEWE es una alternativa simple y eficaz para cuantificar el riesgo de erosiones.

Respecto a la evaluación diagnóstica, si en la observación se visualizan o detectan clínicamente lesiones no cariosas o desgaste de tipo erosión, se deben cuantificar las lesiones con el índice BEWE, que es un examen erosivo básico del desgaste. Esta es una alternativa muy simple y eficaz para cuantificar las lesiones a este nivel (Tabla 1).

Tabla 1	
Tasa	Observación clínica
0	No se observan desgastes
1	Desgastes iniciales con pérdida de textura
2	Pérdida de tejido dentario menor al 50% del área que se visualiza
3	Pérdida igual o mayor al 50% de la zona observada

En las categorías 2 y 3 generalmente se observa pérdida de dentina¹⁰.

En todos los casos se debe correlacionar la observación con el relato clínico del paciente sobre su sintomatología. Para la observación y diagnóstico clínico puede realizarse una prueba diagnóstica mediante la aplicación de flujo de aire con una jeringa del equipo odontológico (20 a 25° C a una presión de 30 psi) durante tres segundos.

La respuesta a dicho estímulo se catalogará según el grado de sensibilidad, de acuerdo a la categorización en la Tabla 2.

Tabla 2	
0.	Ausencia de sensibilidad
1.	Sensibilidad moderada (sensación de discomfort sin dolor)
2.	Sensibilidad intensa (sensación dolorosa que persiste por más de tres segundos)

Una vez recolectados ambos elementos se pueden encontrar las siguientes situaciones en pacientes:

- A. Paciente con lesiones no cariosas (LNC) sin sensibilidad declarada
- B. Pacientes con LNC con sensibilidad declarada
- C. Pacientes con LNC con sensibili-

- dad provocada en el examen clínico
- D. Pacientes con exposiciones dentinarias por retracción gingival sin sensibilidad
- E. Pacientes con exposiciones dentinarias con sensibilidad
- F. Pacientes sin LNC ni exposición dentinaria sin sensibilidad
- G. Pacientes con LNC y/o con exposición dentinaria con sensibilidad refractaria a tratamientos previos

H. Pacientes sin LNC ni exposición dentinaria con sensibilidad leve.

Esto determinará las siguientes conductas clínicas:

1. En pacientes B, E y G, el blanqueamiento está contraindicado (hasta no resolver la sensibilidad).
2. En pacientes A y C, tratar previamente las LNC y la sensibilidad, y posteriormente indicar el procedimiento de blanqueamiento una vez eliminada la sintomatología.
3. En pacientes D y H, indicar blanqueamiento ambulatorio siguiendo los parámetros de seguridad establecidos por la American Dental Association (ADA)¹²⁻¹⁶, que involucran bajas concentraciones de peróxidos y medicación complementaria.
4. En pacientes F, indicar blanqueamiento sin restricciones de técnica, concentración, ni posología.

Tabla 3. Anamnesis clínica e interrogatorio

- ¿Siente sensibilidad en los dientes?
- ¿Ha tenido sensibilidad o dolor en los dientes de corta duración provocado por frío?
- ¿Cuál es su alimentación?
- ¿Siente dolor al aspirar aire?
- ¿Aprieta los dientes cuando duerme?

1. Tratamiento pre-aclaramiento

Para los casos de las categorías 2 y 3 de la clasificación de Luzzi descrita en la Tabla 2, o en los casos de sensibilidad moderada o intensa, debe realizarse un tratamiento personalizado basado en la evidencia científica y los hábitos (estilo de vida) de cada paciente. Disponemos de muchas alternativas de aplicación profesional para todos los casos, tanto ambulatorios como para uso en el hogar supervisado por el profesional.

A. Diagnóstico de lesiones iniciales con pérdida de brillo y textura del esmalte (con o sin sensibilidad)

Para uso profesional

- Aplicaciones de barniz fluorado (fluoruro de sodio al 2%). Ejemplo: Duraphat (Colgate Palmolive).
- Aplicación de selladores dentinarios a base de resinas y Triclosan. Ejemplo: Seal & Protect (DeTrey Dentsply).
- Uso de Recaldent™ (CPP-ACP), caseína fosfopéptida y fosfato de calcio amorfo al 10; pH: 7.8. Ejemplo: Mi Paste (GC Coporation) (Figura 4).
- Uso de Novamin, vidrio bioactivo utilizado en productos de cuidado dental, que libera iones de calcio, fosfato y sodio necesarios para la remineralización, formando una hidroxiapatita más resistente. El Novamin se encuentra presente en pastas profilácticas como Nupro Sensodyne (DeTrey Dentsply) y Sensodyne Repara y Protege (GSK) y ofrece un beneficio triple: desensibiliza, ocluye los túbulos dentinarios y remineraliza la mancha blanca (Figuras 5, 6A y 6B).
- Aplicación de pastas como Colgate® Sensitive Pro-Alivio™, que contiene arginina al 8%, carbonato de calcio y monofluor fosfato de sodio.
- Aplicación de Nano P (FGM, Brasil), una pasta bifuncional a base de hidroxiapatita nanométrica (de 150 a 200 nanómetros), nitrato de potasio y fluoruro de 900 ppm.
- Formulaciones con fluoruro de sodio con pH neutro.

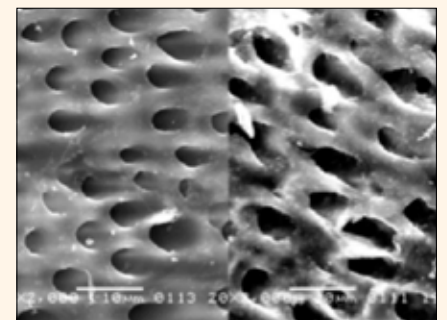



Figura 4. Caseína fosfopéptida (CPP-ACP), Mi Paste (GC Corporation).

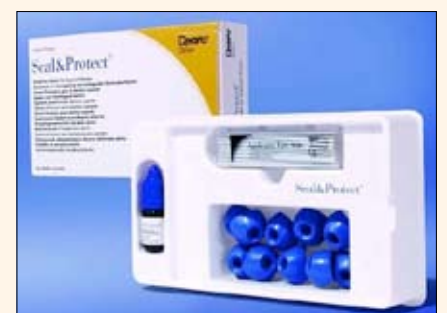

Figura 5. El sellador dentinario Seal & Protect (DeTrey, Dentsply).



Figuras 6a y 6b. A la izquierda, control. A la derecha, aplicación in vitro de Novamin con y sin cepillado dental.

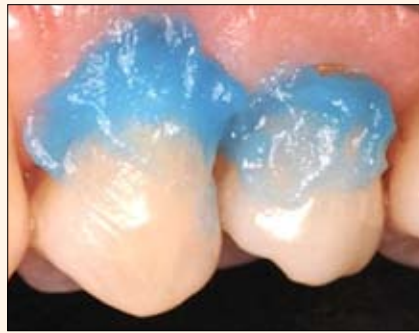



Figura 7b. Acondicionamiento ácido.



Figuras 6c y 6d. Limpieza de la dentina con ácido cítrico 6% (5000 X) y luego de la aplicación de Nano P (FGM, Brasil)

Para uso ambulatorio

Están indicados los siguientes colutorios:
Fluoruro de sodio : 0,05% / 220 ppm /
Uso diario

Fluoruro de sodio : 0,2% / 900 ppm /
Uso semanal

Fluoruro de estaño: 0,1% / 242 ppm /
Uso diario

- Pastas dentales de uso diario con fluoruro de sodio de 1000-1500 ppm
- Pastas dentales con fluoruro de sodio de 5000 ppm (Prevident 5000 plus, Colgate)
- Pastas dentales de uso diario con fluoruro de sodio y nitrato de potasio, o,
- Fluoruro de estaño estabilizado

Ejemplos: Sensodyne Pro Esmalte (fluoruro de sodio + nitrato de potasio con Ph neutro, de GlaxoSmithKline), Oral B Pro Salud, Crest Pro Health (fluoruro estañoso estabilizado + hexametáfosfato de flúor)

B. Diagnóstico de lesiones con pérdida de sustancia del esmalte, o lesiones cavitadas (con o sin sensibilidad)

Tratamiento similar al antes señalado, con el agregado de Operatoria Dental Restauradora, usando ionómeros de vidrio o resinas con el objetivo de reintegrar la estética y la función.

Tratamiento de las lesiones cervicales con Operatoria Dental

El concepto básico se basa en el tratamiento, sellado y restauración del tejido perdido de la forma más conservadora y predecible.

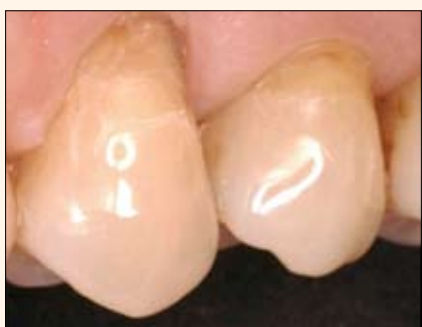

Figura 7a. Preoperatorio que muestra las lesiones del tercio gingival.

C. Diagnóstico de lesiones con pérdida de sustancia del esmalte, o lesiones cavitadas (con sensibilidad)

Se puede usar algún elemento remineralizante y desensibilizante como por ejemplo Mi Paste (GC), durante las dos semanas previas al blanqueamiento, sea con aplicación en la misma cubeta individual o con una topificación diaria (sin enjuague), o bien la pasta Sensodyne Repair & Protect

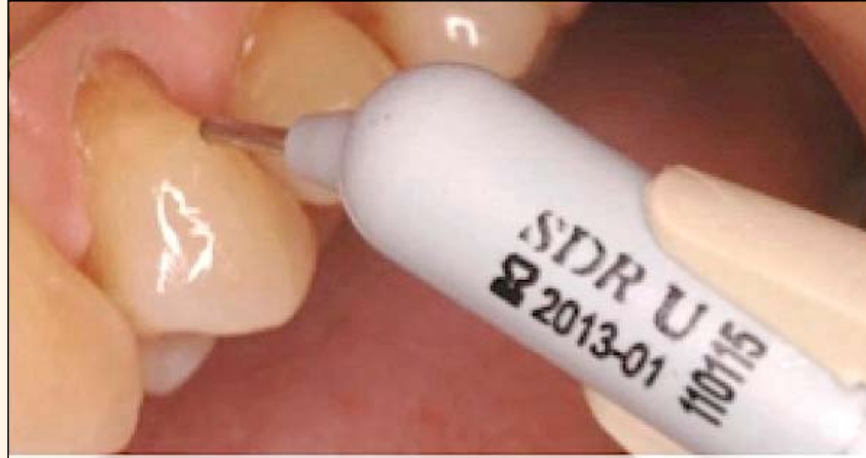

Figura 8. Después del agente adhesivo se aplicó en este caso la resina (DeTrey Dentsply), que usa la nueva tecnología de "Modulador de Contracción" (Smart Dentin Replacement, SDR).

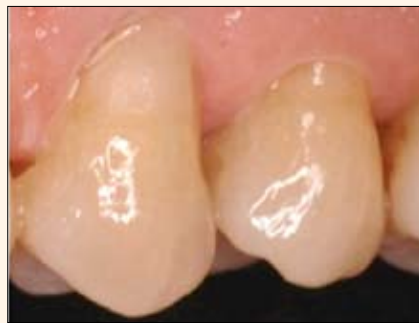

Figura 9. Post operatorio.

En este caso se utilizó la nueva tecnología de resinas con modulador de contracción Smart Dentin Replacement (DeTrey Dentsply), que permite reducir el nivel de estrés de la polimerización, mejorando la adaptación de la misma a la superficie dentaria y disminuyendo la sensibilidad postoperatoria. Estas resinas tienen las siguientes ventajas prácticas:

- Bajo nivel de estrés y contracción de polimerización
- Liberación de flúor
- Ahorro de tiempo: solo 20 sgs. de polimerización
- Químicamente adhesivo y compatible con todas las resinas, adhesivos, composites, etc.
- Radiopaco, se detecta fácilmente en las radiografías

Recomendaciones generales

- Chicles sin azúcar con Recaldent, ej. Beldent Max Care, Trident (Cadbury Adams, USA)
- Cepillos de higiene oral con filamentos suaves y pastas dentales no abrasivas que contengan nitrato de potasio o fluoruro estañoso estabilizado
- Reducir el consumo de bebidas ácidas.

con Novamin (GSK), una avanzada tecnología de fosfato de calcio que crea una capa reparadora, similar a la hidroxiapatita sobre la dentina expuesta y los túbulos dentinales, proporcionando un alivio al dolor producido por la hipersensibilidad dental, o Colgate Sensitive Pro Alivio, basada en una tecnología a base de un aminoácido llamado arginina que está naturalmente en la saliva. El producto se debe aplicar sobre las áreas sensibles con baja velocidad durante 3 sgs. varias veces. También se recomienda aplicar —una vez retirado el gel blanqueador— un gel tópico de fluoruro de sodio con pH neutro durante media hora, como por ejemplo Flor Opal (Ultradent). En caso de que persista la sensibilidad, se puede alternar el uso de gel blanqueador disminuyendo la cantidad de horas y días de aplicación.

2. Tratamiento durante el aclaramiento

En los casos de baja sensibilidad puede ser suficiente el uso de media hora diaria después del retiro de la cubeta que contiene el gel blanqueador, con un gel de fluoruro de sodio y pH neutro como Flor Opal (Ultradent). Esto puede complementarse con enjuagatorios de fluoruro de sodio al 0,2% (900 ppm) varias veces al día (Figura 9).

Para los pacientes que manifiestan mayor sensibilidad, se puede optar por bajar el tiempo de uso, por ejemplo a 3 horas diarias en lugar de toda la noche, o a 1 hora en lugar de 3 horas, o bien disminuir la concentración del agente blanqueador.

Esta terapéutica puede complementarse con el uso de un enjuagatorio o aplicación tópica de nitrato potásico al 5% como Ultra EZ

(Ultradent), cloruro de estroncio al 10%, más fluoruros.

El nitrato potásico al 5% se emplea en dentífricos y enjuagatorios, y diversos estudios han comprobado su eficacia desensibilizante¹⁸. Los iones se difunden a lo largo de los túbulos dentinarios disminuyendo la despolimerización y excitación neuronal, alterando su membrana. El cloruro de estroncio al 10% también se ha utilizado ampliamente en dentífricos. Su mecanismo de acción no es muy claro, pero se ha reportado que se une a la dentina y produce una descalcificación acelerada de la matriz dentinaria con obturación de los túbulos.

En los casos de sensibilidad intensa, además de los procedimientos anteriormente descritos, se puede optar por la reducción de días de uso, y planes alternativos individuales para cada paciente. Por ejemplo, aplicación durante dos días y uno de descanso⁵. En algunos casos, a criterio del profesional, se puede completar con la toma oral de un AINE, por ejemplo ibuprofeno de 400 mg. cada 8 horas. El fundamento de ello se basa en la descripción de los procesos inflamatorios generados por los radicales libres de los peróxidos blanqueadores, que viajan por la dentina hasta las áreas pulpaes generando un aumento de la cantidad de neuropéptidos como la sustancia P, que provoca vasodilatación asociada con la mayor concentración de mediadores inflamatorios, especialmente en los casos de uso de luz o calor en la técnica blanqueadora.



Figura 10. Flor Opal (Ultradent) contiene fluoruro de sodio de pH neutro para aplicación con cubeta.

3. Tratamiento al finalizar el aclaramiento

Después de terminado el tratamiento se puede continuar con enjuagatorios y pastas fluoradas, siguiendo el protocolo descrito anteriormente para

las etapas de pre-blanqueamiento más el uso de las cubetas durante media hora diaria con algún agente remineralizante, por ejemplo, Mi Paste Plus (GC Corporation).

Educación del paciente pre y post aclaramiento


Las recomendaciones respecto a la dieta, técnica de cepillado y registro de placa bacteriana son fundamentales para controlar los efectos de la hipersensibilidad.

Una dieta ácida es capaz de causar lesiones erosivas en la estructura dentaria, removiendo cemento y abriendo los túbulos dentinarios¹⁸. Por ello, se le debe instruir al paciente sobre la cantidad y frecuencia del consumo de alimentos con contenido ácido. Una estrategia eficaz puede ser entregarle una guía dietética que brinde un asesoramiento de los alimentos permitidos durante y posterior al blanqueamiento. Esta recomendación no sólo debe evitar alimentos pigmentarios, sino también aquellos que pueden tener un pH ácido o un gran potencial acidogénico (vinos, frutas cítricas, jugos, etc).

Uno de los factores etiológicos de la sensibilidad es utilizar una técnica de cepillado incorrecta, por lo que se debe instruir al paciente sobre el procedimiento adecuado para prevenir pérdida posterior de dentina.

Como la saliva contiene iones de fosfatos y calcio capaces de contribuir a la formación de depósitos minerales dentro de los túbulos dentinarios expuestos, se debe recomendar un cepillado adecuado más el uso de una crema dental con efectos antibacterianos y remineralizantes (por ejemplo, Oral B Pro Salud, Sensodyne Repair & Protect, etc).

Conclusiones

El diagnóstico de cada paciente que va a ser sometido a un aclaramiento o blanqueamiento dental resulta clave en el manejo de la sensibilidad dental. La erosión ácida y las lesiones del tercio gingival, como la evaluación de los niveles de sensibilidad previos al blanqueamiento, son elementos indispensables para la elaboración de un plan de tratamiento integral con requerimientos de estética. Se debe mantener una mirada crítica respecto a los recursos terapéuticos de los que dispone la odontología estética. Es fundamental que, en función del diagnóstico, se elabore un plan de tratamiento de la sensibilidad dentaria como paso previo a la realización de cualquier tratamiento blanqueador. El uso racional de las técnicas de blanqueamiento, especialmente el manejo de las concentraciones, tiempos de aplicación y recursos disponibles, es vital para el éxito de este tipo de alternativas innovadoras. 

Referencias

1. Touyz LZ. Hypersensitive dentinal pain attenuation with potassium nitrate. *General Dentistry* 1999; Jan-Feb;47(1):42-5.
2. Haywood VB, Leonard RH, Nelson CF. Effectiveness, side effects and long-term status of nightguard vital bleaching. *JADA* 1994;125:1219-1226.
3. Smith BG, Robb ND. The prevalence of toothwear in 1007 dental patients. *Journal of Oral Rehabilitation* 1996;23:232-239.
4. CRA Newsletter November 2002, and CRA Newsletter March 2003.
5. Brannstrom MA. Hydrodynamic mechanism in the transmission of pain-produced stimuli through the dentine. *Sensory Mechanisms in Dentine*. Anderson DJ, eds. Pergamon Press, London, 1963:73-79.
6. Eakle WS. Possible role of tensile stress in the etiology of cervical erosive lesions of teeth *The Journal of Prosthetic Dentistry* 1984;52:374-380.
7. Bartlett DW, Shah P. A Critical Review of Non-carious Cervical (Wear) Lesions and the Role of Abfraction, Erosion, and Abrasion. *J Dent Res* 2006;85(4):306-12.
8. Lussi A, Schaffner M and Jaeggi M. Dental erosion – diagnosis and prevention in children and adults. *Int Dent J* 2007;57:385-398.
9. Lussi A, Hibst R and Paulus R. DIAGNOdent: An Optical Method for Caries Detection. *J Dent Res* 2004;83(Spec Iss C):C80-C83.
10. Lussi A, Strub M, Zimmerli B, Jaeggi T. Dental Erosions: Diagnosis, Risk Factors. *GABA. Caries Res* 1991;25:1-6.
11. Lussi A. Dental Erosion. From Diagnosis To Therapy. *Karger Eds*, 2006.
12. Christensen GJ. *The Journal of the American Dental Association* 1991. *J Dent Res* 2006;85(4):306-312.
13. Kohen S, De Franceschi CR. *Color, Estética y Blanqueamiento Integrados: Atlas de procedimientos y técnicas*. Sacerdoti Eds, Buenos Aires, 2007.
14. Enfiburger EJ. Ancient Case of Dental Erosion. *J Dent Res* 1977;56(4):445.
15. Lee WC, W. Eakie S. Dental Erosion. *JADA* 1995;126:1204-1208.
16. Pascal Magne, Urs C. Belser. Rationalization of Shape and Related Stress Distribution in Posterior Teeth: A Finite Element Study Using Nonlinear Contact Analysis. *Int J Periodontics Restorative Dent* 2002;22(5):3-11.
17. Moynihan PJ. Dietary advice in dental practice. *Br Dent J* 2002;195:563-568.
18. Markowiths K, Kim S. The role of selected cations in the desensitization of intradental nerves. *Proc Finn Dent Soc* 1992;88:39-54.



CENTRO DE CONVENCIONES HOTEL SANTAMAR ESTELAR SANTA MARTA - COLOMBIA

CONFERENCISTAS

 **DR. ANDREAS KLAR**
ALEMANIA

 **DRA. GLORIA VITRIOL**
CHILE

 **DR. MARIO RODRÍGUEZ**
MÉXICO

 **DRA. MARY GARCÍA S.**
ESPAÑA

 **DR. NELSON MASSING**
BRASIL

 **DR. RAFAEL BEOLCHI**
BRASIL

 **DR. ANDRES GUZMÁN**
COLOMBIA

 **DR. CARLOS VILLEGAS**
COLOMBIA

 **DR. EDGAR GARCÍA**
COLOMBIA

 **DR. JORGE ISAZA**
COLOMBIA

 **DR. MARLON PEREIRA**
COLOMBIA

WWW.CONGRESODENTALCOLOMBIA.COM


MAYO
2013
16-17-18


CONTACTO

LINEA GRATUITA COLOMBIA 01800111696
P.B.X (57) 5 3694880 - (57) 3145967994/5

 @CONG_ODONTO

 CONGRESO ODONTOLÓGICO LATINOAMERICANO

 BBM 26B3A9E7

 CONGRESO.ODONTOLOGICO.LATINOAMERICANO



WWW.SONRISASPORCOLOMBIA.ORG



3^{RO} NEODENT INTERNATIONAL CONGRESS

Más de 190 actividades científicas
programadas para usted.

13, 14 e 15 de Junio de 2013.

Historia, Ciencia y Evolución.

El 3rd Neodent International Congress se destaca por su elaborada programación científica. El evento propone que los participantes reflexionen sobre los caminos de la implantología recorriendo la historia, la ciencia y la evolución. La programación científica contará con la presencia de grandes nombres de la odontología de todo el mundo y estará compuesta por profesionales de diversas especialidades con el objetivo de intercambiar conocimiento científico, discutir temas y señalar tendencias y descubrimientos.

Principales actividades distribuidas en:

- :: Conferencias nacionales e internacionales (con traducción simultánea portugués / español e inglés / portugués);
- :: Simposios con moderador: sesión interactiva;
- :: Actividades cara a cara con el profesor;
- :: Mesas redondas;
- :: Workshops;
- :: Paneles divididos en 2 segmentos: científicos y casos clínicos;

Inscriba-se
www.neodentcongress.com.br



@3neodentcongres



www.facebook.com/3neodent.congress

www.neodent.com.br

NEODENT
EXCELENCIA E INOVAÇÃO

20
Años