

# DENTAL TRIBUNE

The World's Dental Newspaper · Turkish Edition



İSTANBUL, OCAK 2016

ISSN: 1304-6098

Fiyatı: 10.00 TL

CİLT: 13

SAYI: 1

## Kısa Kısa

### Akti Farma Ekibi Yılsonu Toplantısında Buluştu

2014 yılında OTC pazarına Aktident ağız bakım ürünleri ile girerek güzel bir başlangıç yapan Akti Farma, geleneksel yılsonu toplantısında tüm çalışanları ile bir araya geldi.

26-27 Aralık tarihlerinde Şile Değirmen Otel'de düzenlenen toplantıda 2015 yılının genel değerlendirilmesi yapıldı. 2016 yılı için belirlenen hedefler tüm çalışanlarla paylaşıldı. 2015 yılı satış ekibi performansı, 2016 yılı için satış ekibinden beklentiler, gerçekleştirilen fuar ve kongre katılımları ile reklam ve pazarlama çalışmalarının değerlendirildiği toplantı tüm çalışanların katıldığı eğlenceli akşam yemeği ile sona erdi.

AKTİDENT markası ile 2015 yılında Türkiye pazarına giren Aktident Grubu, sektöre "Ağız ve Diş Bakım Ürünleri", "Diş Protezi Bakım Ürünleri" ve "Ağız Sağlığı Ürünleri" olarak üç ana grupta ürün sunmaktadır.

**Yönetmeliğin Uyum Süresi Uzatıldı**  
Ağız ve Diş Sağlığı Hizmeti Sunulan Özel Sağlık Kuruluşları Hakkındaki Yönetmeliğin uyum süresi uzatıldı. İstanbul Dişhekimleri Odası, konu ile ilgili duyuru yayınladı.

**Değerli meslektaşımız,**  
05.02.2015 tarihinde yayımlanarak yürürlüğe giren Ağız ve Diş Sağlığı Hizmeti Sunulan Özel Sağlık Kuruluşları Hakkındaki Yönetmeliğin, ağız diş sağlığı hizmet sunumunda oldukça radikal değişiklikler getirerek bazı kurallarının muğlak, çelişkili ya da uygulamasının yaşamda önemli zorluklar yaratması sebebiyle, kısa zamanda sağlık kuruluşlarında tam olarak uygulanmadığı bilinmektedir.

Yönetmelikle ilgili yaşanan sorunların çeşitli kademelerde Bakanlığa iletilmesi çabaları sonuç vermiş, 12.01.2016 tarih ve 23590821/199 sayılı yeni genelge ile uyum süresinin 01.06.2016 tarihine kadar uzatıldığı duyurulmuştur.

www.dental-tribune.com


## Haber



**22. TDB İzmir'de Yapılacak**  
Türk Diş Hekimleri Birliği (TDB), 22. Uluslararası Diş Hekimliği Kongresi'ni İzmir'de yapma kararı aldı. Büyük organizasyonun 22.si, 19-21 Mayıs tarihleri arasında düzenlenecek. Kongrenin burada yapılmasında, Fuar İzmir'in hizmete girmesi etkili oldu.

► Sayfa 10

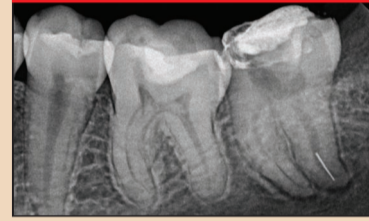## Yenilik & Uygulama



**Volümetrik Konik Işın BT**  
Artık 10-20 saniyelik bir tarama ile tek bir volümetrik konik ışınli bilgisayarlı tomografi (CBCT) taraması, TME'ler, implant bölgeleri ve paranasal sinüsler için yapılan geleneksel sefalogram, panoramik, PA kafa ve tomogramlarının yerini alabilmektedir.

► Sayfa 4

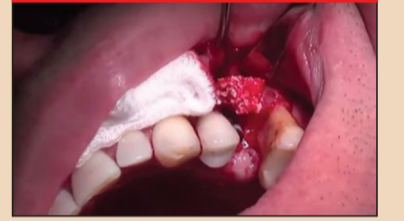## Bilim & Araştırma



**PHAST PIPS**  
Foton İndüklü Fotoakustik Dalgalanma (PIPS), dişin giriş kısmında bir irrigasyon solüsyonu içine çok kısa Er: YAG lazer fotonlarının uygulanmasına dayanan düşük enerjili (20mJ) bir tekniktir. PHAST PIPS "steroidler üzerinde irrigasyon" olarak tarif edilebilir.

► Sayfa 8

## Ajanda



**Yeni Eğitim: PRF ve i-PRF**  
VESTA, Türkiye'de PRF ve i-PRF denilince ilk akla gelen isim olan ve yıllardır bu konuda başarılı çalışmalara imza atan Dr. Haşmet Gökdeniz'i diş hekimleriyle buluşturuyor. Dr. Gökdeniz, uzun yıllara ve binlerce vakaya dayanan bilgi ve tecrübesiyle, meslektaşlarıyla paylaşıyor.

► Sayfa 10

## Kadavra Uygulamalı Eğitime Büyük İlg

VESTA Vestiyer Akademi'nin on yıllık implantoloji eğitim tecrübesi ile yedi yıllık kadavra uygulamalı kurs tecrübesini sentezleyerek gerçekleştirdiği Türkiye'nin ilk "Kadavra Uygulamalı Temel ve İleri İmplantoloji Kursları" büyük ilgi görüyor.

Dental Tribune Türkiye  
Elif Taman

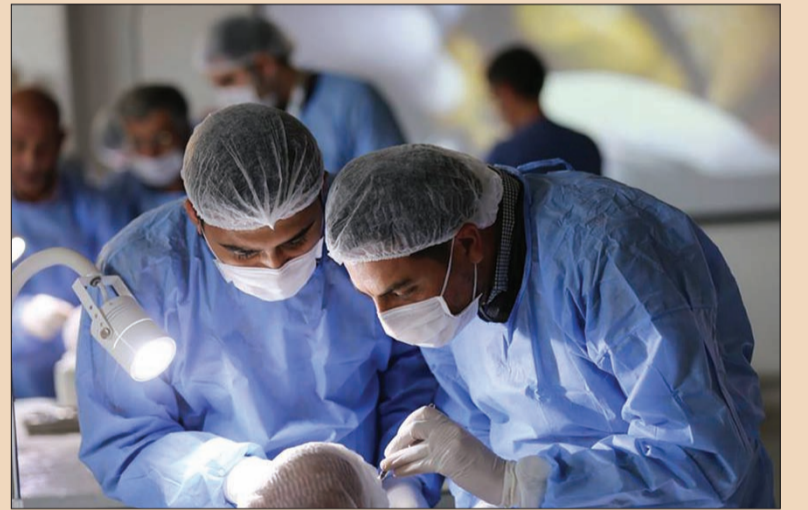Türkiye'nin dental yayıncılık ve organizasyon alanlarında tartışmasız lider kuruluşu Vestiyer Yayın Grubu tarafından hayata geçirilen VESTA | Vestiyer Akademi'nin "Mezuniyet Sonrası Sürekli Eğitim" sloganı ile on yılı aşkın bir süredir düzenlediği kursların arasında implantolojinin yeri oldukça büyük. Katılımcılardan gelen talepler doğrultusunda yenilenen bu eğitimler bugün ilgi görüyor.

İmplantoloji eğitiminde geç-


tiğimiz aylarda yepyeni bir döneme giren VESTA, bu yeni dönemde, on yıllık implantoloji eğitim tecrübesi ile yedi yıllık kadavra uygulamalı kurs tecrübesini sentezleyerek Türkiye'nin ilk "Kadavra Uygulamalı Temel ve İleri İmplantoloji Kursları" nı düzenledi. Kurslar, beklentiyi fazlasıyla karşıladı.

Kadavra Uygulamalı Temel ve İleri İmplantoloji Kursları, Prof. Dr. Bahadır Giray, Prof. Dr. M. Kemal Ünsal ve Doç. Dr. Sel-

→ DT Sayfa 2



## IDEX'te Beklenen Ziyaretçi Sayısı 13.000



Dental Tribune Türkiye  
Elif Taman

İki yılda bir düzenlenen ve sektördeki son teknolojileri bünyesine alan IDEX, dünya genelinden katılan misafirlerini bu yıl, 14-17 Nisan tarihlerinde ağırlayacak. Tüm ülkeler arasında sektörün üçüncü fuarı olan organizasyon, Diş Malzemeleri Sanayicileri ve İşadamları Derneği (DİŞSİAD) ve CNR Fuarcılık

→ DT Sayfa 2

06-08 MAYIS 2016, İSTANBUL  
Bahçeşehir Üniversitesi  
Temel Bilimler Binası

**"KADAVRA UYGULAMALI" İLERİ SEVİYE İMPLANTOLOJİ EĞİTİMİ**

Prof. Dr. Bahadır Giray Ağız ve Çene Cerrahisi  
Prof. Dr. M. Kemal Ünsal Protez Uzmanı  
Doç. Dr. Selçuk Tunali Anatomi Uzmanı

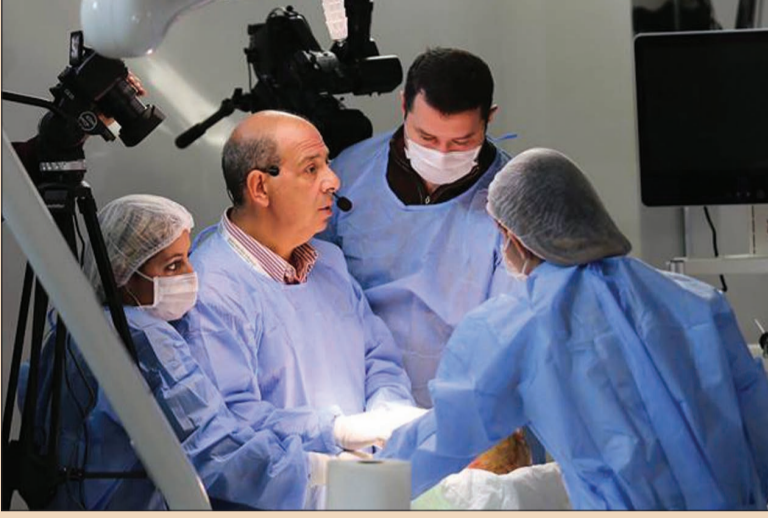vesta

KATILIMININ DOLAYI TEŞEKKÜR EDERİZ

NEODENT

← DT Sayfa

1'den: Kadavra Uygulamalı Eğitimde Büyük İlg



çok Tunalı tarafından gerçekleştiriliyor.

### Kadavra Üzerinde Çalışmak Niçin Önemli?

Eğitimde kullanılacak olan taze insan kadvraları, formol lenmemiş yani herhangi bir kimyasal işleme tabi tutulmamış, sadece dondurulmuş olduklarından, dokular tamamen gerçek yapılarını muhafaza etmektedir. Bu eğitime katılan diş hekimleri de mesleklerini uygularken karşılaşacakları riskleri önceden görme, dokuları yakından inceleme ve gerçek dokular üzerinde çalışma fırsatı buluyor.

Türkiye'de kadavra uygulamalı implantoloji eğitiminin öncüsü ismi Prof. Dr. Bahadır Giray, son dönemde implantolojinin tüm alanlarına hizmet verecek bir sis-

temin gerekliliğinin ortaya çıktığını, ileri uygulamalı eğitim seviyesine katılmayan ancak daha konservatif dental implant uygulayan hekimlere de bu konuda tamamen destek olmak istediklerini bu nedenle temel ve ileri seviye eğitimleri de kadavra üzerinde yapmaya başladıklarını belirtti. (Prof. Dr. Giray'ın kadavra eğitimleri ile ilgili röportajını Vestiyer Yayın Grubu'nun yayınlardan olan Dişhekimliği Dergisi'nin 120. sayısında okuyabilirsiniz.)

### Teorik Anlatımlar ve Pratik Uygulamalarla Zenginleştirilen Müfredat

Kadavra Uygulamalı Temel Implantoloji Kursu, implant uygulamaya başlamak isteyen diş hekimlerinin bilgilerini tazelemek, güncellemek, güçlendirmek ve sistemize etmek sure-

tiyle, onlara bütüncül bir bakış açısı kazandırmak ve implant uygulamaya yeterli bilgi, beceri, özgüven ve cesaretle başlamalarına yardımcı olmak amacı ile düzenleniyor. Teorik eğitimlerini alan diş hekimleri, kadavra uygulamasına geçmeden önce özel modeller üzerinde hazırlık yapıyorlar.

Uygulama aşamasına geçen katılımcılar, kadvrada implant yerleştirme, mandibular siniri bulma, greft uygulama, membran kullanma gibi birçok uygulamayı gerçekleştirme fırsatı buluyorlar.

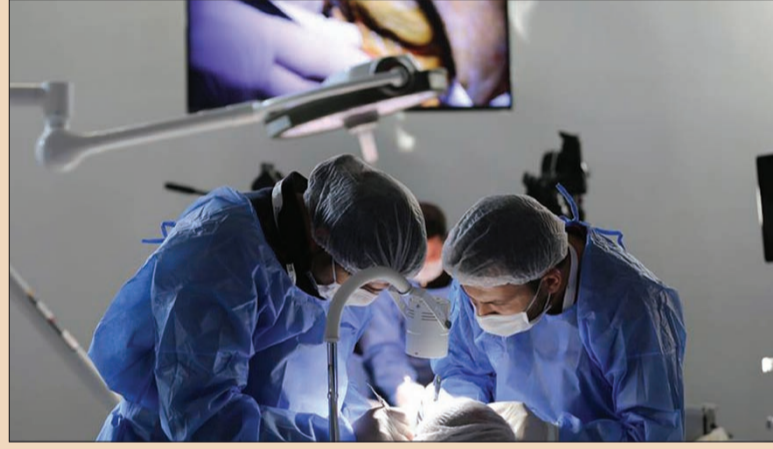### İleri Seviye Cesaret Kazandırıyor

"Kadavra Uygulamalı İleri Implantoloji Kursu" da implant uygulama konusunda temel bilgi ve becerisi bulunan, hâlihazırda kliniğinde implant hastası kabul eden ve uygulayan ancak daha karmaşık vakalara geçmek isteyen diş hekimleri için gerçekleştiriliyor.

Daha karmaşık ve ileri vakalara geçme konusunda istekli, hasta portföyü buna uygun olmasına karşılık, bu konudaki bilgi ve becerisinin yeterli düzeyde olmadığı kanaatini taşıyan diş hekimleri, eğitimin bu aşamasında yerlerini alıyor.

Bu eğitime katılan diş hekimleri, karmaşık vakaları destekleyici zengin bir teorik eğitimden sonra kadavra üzerinde uygulama yapmaya başlayıp, kret genişletme, saplı doku flebi, flep kaydırma, sinüs yükseltme, greftleme, palatinalden bağ dokusu grefti alma gibi birçok uygulamayı bizzat yapıyorlar.

Bir sonraki eğitim, 6-8 Mayıs tarihlerinde İstanbul'daki Bahçeşehir Üniversitesi Tıp Fakültesi Anatomi Birimi'nde gerçekleştirilecek. Eğitim hakkındaki detaylar hakkında bilgi almak için Vestiyer Yayın Grubu'na 0212 481 02 20 numaralı telefondan ulaşabilirsiniz. DT



← DT Sayfa

1'den: IDEX'te Beklenen Ziyaretçi Sayısı 15.000

destekleri ile yapılıyor.

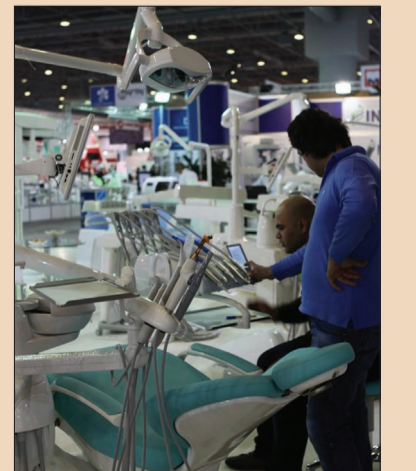
İstanbul Ağız-Diş Sağlığı Cihaz ve Ekipmanları Fuarı İDEX, Türkiye'nin ağız ve diş sağlığı endüstrisine yönelik düzenlenen en büyük fuarı. 13'üncü organizasyonu bu sene 14-17 Nisan tarihlerinde gerçekleştirilecek fuara İstanbul Yeşilköy'de bulunan CNR Expo'da yapılacak. Yurt içi ve yurt dışından temsilcilikler dahil 400 katılımcı ile toplamda 15 bin sektör mensubunun ziyareti hedeflenen İDEX'in sergi alanı 25 bin metre kare üzerine kurulacak.

DIŞSIAD'ın desteklediği fuar, dört gün boyunca sabah 10.00'dan akşam 19.00'a kadar ziyaretçilere açık olacak. İDEX 2016, sektördeki tüm yenilikleri ziyaretçileri ile paylaşırken toplum sağlığına yönelik birçok teknolojik değişimlere de ev sahipliği yapacak.

Aralarında Güney Diş Deposu, Öncü Dental, Lider Diş ve Sirona Türkiye gibi sektörün önde gelen firmalarının da bulunduğu fuardaki ürün grupları şu şekilde açıklandı: Endodontik ürünler, implant sistemleri, dental üniter, dental tomografi cihazları, panoramik ve sefalometrik görüntüleme sistemleri, periodontal ve cerrahi ürünler, klinik ve laboratuvar sarf malzemeleri, dental kompresörler, cerrahi aspiratör sistemleri, detraj cihazları, amalgamatörler, aeratör başlıkları ve mikromotorlar, ağız içi kamera ve dijital radyografi cihazları, laboratuvar ekipmanları, dental diagnosis sistemler, strelizasyon ve dezenfeksiyon ürünleri, otoklavlar, estetik diş hekimliği ürünleri, lazer cihazları, disposable ürünler, diş hekimliği mobilyaları, diş hekimliği ofis yazılımları ve diğerleri.

Şehir ve yurt dışından gelecek misafirler için çeşitli otellerle anlaşma yapan İDEX, farklı 4 gece konaklama paketleri ile de ziyaretçilerine 3, 4 ve 5 yıldızlı hizmetler sunuyor.

İki yılda bir düzenlenen İDEX'in 2014 organizasyonunda 25 milyon dolarlık iş hacmi gerçekleştirildiği, böylece sektörün yıllık ihracatının yarısının bu organizasyonla yapıldığı duyurulmuştu. Avrupa, Balkanlar, Orta Doğu, Kuzey Afrika ve Rusya'dan fuara gelen alıcılar katılımcı firmaları memnun etmişti. DT



## DENTAL TRIBUNE

The World's Dental Newspaper - Turkish Edition

### Dental Tribune International

Yayıncı: Torsten Oemus

Grup Editörü  
Daniel Zimmermann  
newsroom@dental-tribune.com  
Tel.: +44 161 223 1830

Klinik Editörü  
Magda Wojtkiewicz

Online Editör  
Claudia Duschek

Editör Yardımcıları  
Anne Faulmann  
Kristin Hübner

Baskı Editörleri  
Sabrina Raaff  
Hans Motschmann

Online Proje Müdürü  
Tom Carvalho

#### Uluslararası Yayın Kurulu

Dr. Nasser Barghi, Ceramics, U.S.A.  
Dr. Karl Behr, Endodontics, Germany  
Dr. George Freedman, Esthetics, Canada  
Dr. Howard Glazer, Cariology, U.S.A.  
Prof. Dr. I. Krejci, Conservative Dentistry, Switzerland  
Dr. Edward Lynch, Restorative, Ireland  
Dr. Ziv Mazor, Implantology, Israel  
Prof. Dr. Georg Meyer, Restorative, Germany  
Prof. Dr. Rudolph Slavicek, Function, Austria  
Dr. Marius Steigmann, Implantology, Germany

#### Dental Tribune International

Holbeinstr. 29, 04229 Leipzig, Germany  
Tel.: +49 541 4 84 74 502 | Fax: +49 541 4 84 74 175  
www.dental-tribune.com | info@dental-tribune.com

#### Bölge Ofisleri

Asya Pacific  
Dental Tribune Asia Pacific Limited  
Room A, 20/F, Harvard Commercial Building, 111 Thomson Road, Wanchai, Hong Kong  
Tel.: +852 5115 6177 | Fax: +8525115 6199

The Americas  
Tribune America, LLC  
116 West 25rd Street, Ste. 500, New York, N.Y. 10011, USA  
Tel.: +1 212 244 7181 | Fax: +1 212 224 7185

### Dental Tribune Türkiye

Cilt: 15 Sayı: 1 Genel Sayı: 70

Yayıncı: Vestiyer Yayın Grubu

Sahibi Bülent Manav

Editör Prof. Dr. Cem Şener

Yayın Kurulu Prof. Dr. Ateş Parlar  
Prof. Dr. Ender Kazazoğlu  
Prof. Dr. Faruk Haznedaroğlu  
Doç. Dr. Enis Güray

Kurumsal Satış Müdürü Derya Arslan

Sorumlu Yazı İşleri Müdürü Rahmi Çelikağ

Yazı İşleri Elif Taman

Tercüme Nilgün Kayhan

Abone Servisi İlhan Köse, Ergül Kaya, Elvan Genç

Dental Tribune Grafik Hakan Zengin

İdare Yeri Meridyen İş Merk.  
Eski Çırpıcı Yolu No:1/550  
34010 Merter / İstanbul / Türkiye

Telefon +90 212 481 02 20

Faks +90 212 481 02 46

internet www.vyg.com.tr / www.dentiss.com

e-posta bilgi@vyg.com.tr

Basım Yeri Elma Basım, İkitelli/İstanbul  
Tel: 0212 697 50 50

© 2015, Dental Tribune International GmbH • Bütün hakları saklıdır.

Dental Tribune klinik bilgileri ve yapımcıların haberlerini doğru olarak yayınladık, fakat ürün talebinin geçerliliğinden ve dizgi hatalarından sorumlu değildir. Ayrıca, yayıncı ürün isimlerinden, isteklerinden ya da reklamverenler tarafından verilen beyanlardan sorumlu değildir. Yazarların görüşleri onlara aittir ve bunlar Dental Tribune International'ı yansıtmaz.

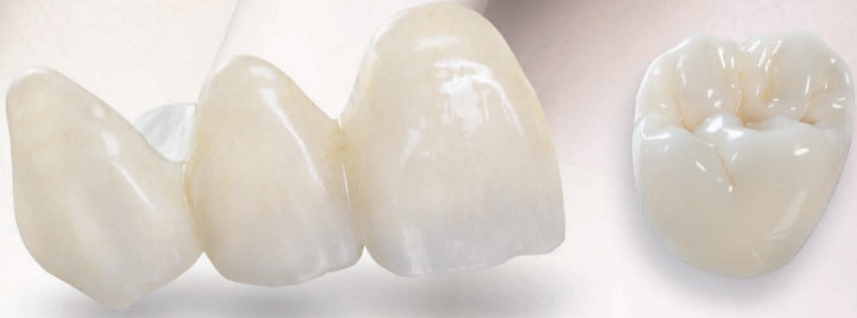Dergi Adı Dental Tribune Türkiye, Yayın Türü Süreli - Yaygın, Basım Tarihi: 04.02.2016

Abone ücreti: 1 Yıllık (5 Sayı) 60,00 TL

■ Dental Tribune Türkiye, Dişhekimliği Dergisi abonelerine ücretsiz olarak gönderilir.



[ Sanayi Standartında Dahili Hex Bağlantı ]



[ Sanayi uyumlu protez ]



[ Sanayi Standartında Konik Bağlantı ]



# Nöromüsküler Diş Hekimliğinde Volumetrik Konik Işınlı Bilgisayarlı Tomografi

Richard W. Greenan, ABD

Diş hekimliğinde kullanılmaya başlanan üç boyutlu görüntülemenin, beklendiği gibi geleneksel 2-boyutlu dental radyolojiye pratik bir alternatif olduğu kanıtlanmıştır. Artık 10-20 saniyelik bir tarama ile tek bir volumetrik konik ışınli bilgisayarlı tomografi (CBCT) taraması, TME'ler, implant bölgeleri ve paranasal sinüsler için yapılan geleneksel sefalogram, panoramik, PA kafa ve tomogramlarının yerini alabilmektedir. Volumetrik CBCT gelişi ile radyasyon miktarını azaltarak ve restoratif detaylarda belirgin bir artış sağlayarak ve hasta ve klinisyene daha düşük bir maliyet getirerek alışlagelmiş medikal CT'nin önüne geçmiştir. Bu yeni teknoloji ile sefalometrik analiz yeniden tanımlanmaktadır.

## Tarihçe

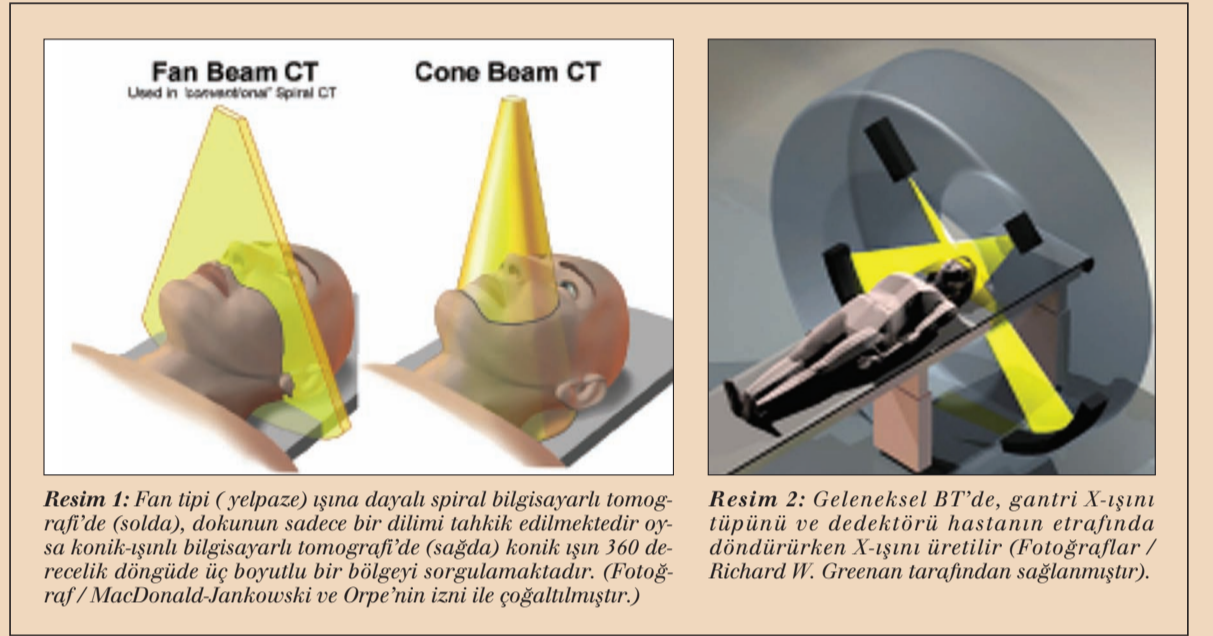
BT, ilk "CAT-taramaları" ile birlikte, 1972 yılında İngiltere'de bulunan EMI Laboratuvarları mühendislerinden İngiliz Sir Godfrey N. Hounsfield tarafından icat edilmiştir ve patenti 25 Kasım 1975 tarihinde Robert S. Ledley'e verilmiştir. Çoğu geleneksel medikal MDBT'ler fan şekilli (yelpaze) bir ışın içermekteyken (Resim 1) günümüzde dental CBCT sistemleri konik şekilli ışın kullanmaktadır (Resim

2). Geleneksel BT'de, gantri X-ışını tüpünü ve dedektörü hastanın etrafında döndürürken X-ışını üretilmektedir (Resim 2) ve her bir 360 derecelik döngüde bir görüntü ya da "kesit" üretilmekte daha sonra çoklu taramalar ve kesitler istiflenmektedir.

Konik ışınli bilgisayarlı tomografi geometrisinde, öznenin tamamı sadece bir kez, dedektör olarak bir amorf silikon (aSi: H) düz panel sensör, Csi, CMOS ya da CCD kullanan tek bir noktasal kaynağa maruz kalmaktadır. Sadece iki üç dakika içinde, tek bir CBCT tarama döngüsünün sonunda, tüm verinin alındığı volumetrik bir tarama elde edilmektedir.

2001 yılının Mart ayında, NewTom QR-DVT 9000, Amerika Birleşik Devletleri'nde FDA onayı alan ilk CBCT sistemi olmuştur (Resim 5). Bunu 2005 yılında, benzer bir CBCT teknolojisi içeren ve nispeten daha uygun fiyatlı olan Imaging Sciences International i-CAT sistemi izlemiştir (Resim 4).

2008 yılında, NewTom tarafından özel Akıllı Işın Teknolojisi kullanan ve radyasyon miktarında anlamlı bir azalma sağlayan dik konumlu VG sistemi ta-



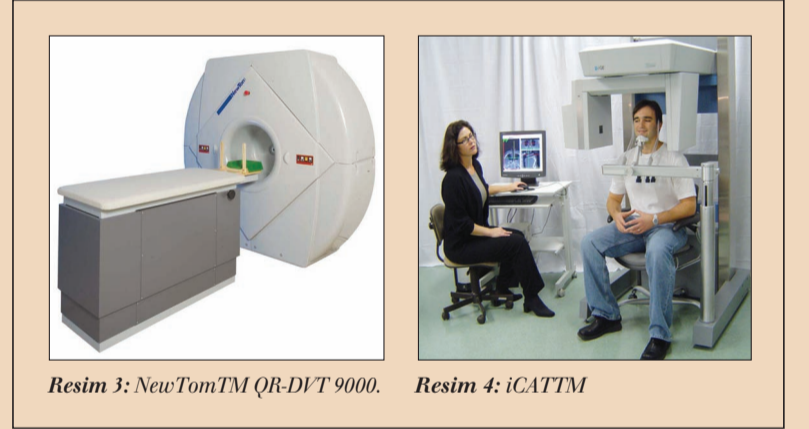**Resim 1:** Fan tipi (yelpaze) ışına dayalı spiral bilgisayarlı tomografi'de (solda), dokunun sadece bir dilimi tahkik edilmektedir oysa konik ışınli bilgisayarlı tomografi'de (sağda) konik ışın 360 derecelik döngüde üç boyutlu bir bölgeyi sorgulamaktadır. (Fotoğraf / MacDonald-Jankowski ve Orpe'nin izni ile çoğaltılmıştır.)

**Resim 2:** Geleneksel BT'de, gantri X-ışını tüpünü ve dedektörü hastanın etrafında döndürürken X-ışını üretilir (Fotoğraflar / Richard W. Greenan tarafından sağlanmıştır).

nıtılmıştır (Resim 5).<sup>1</sup>

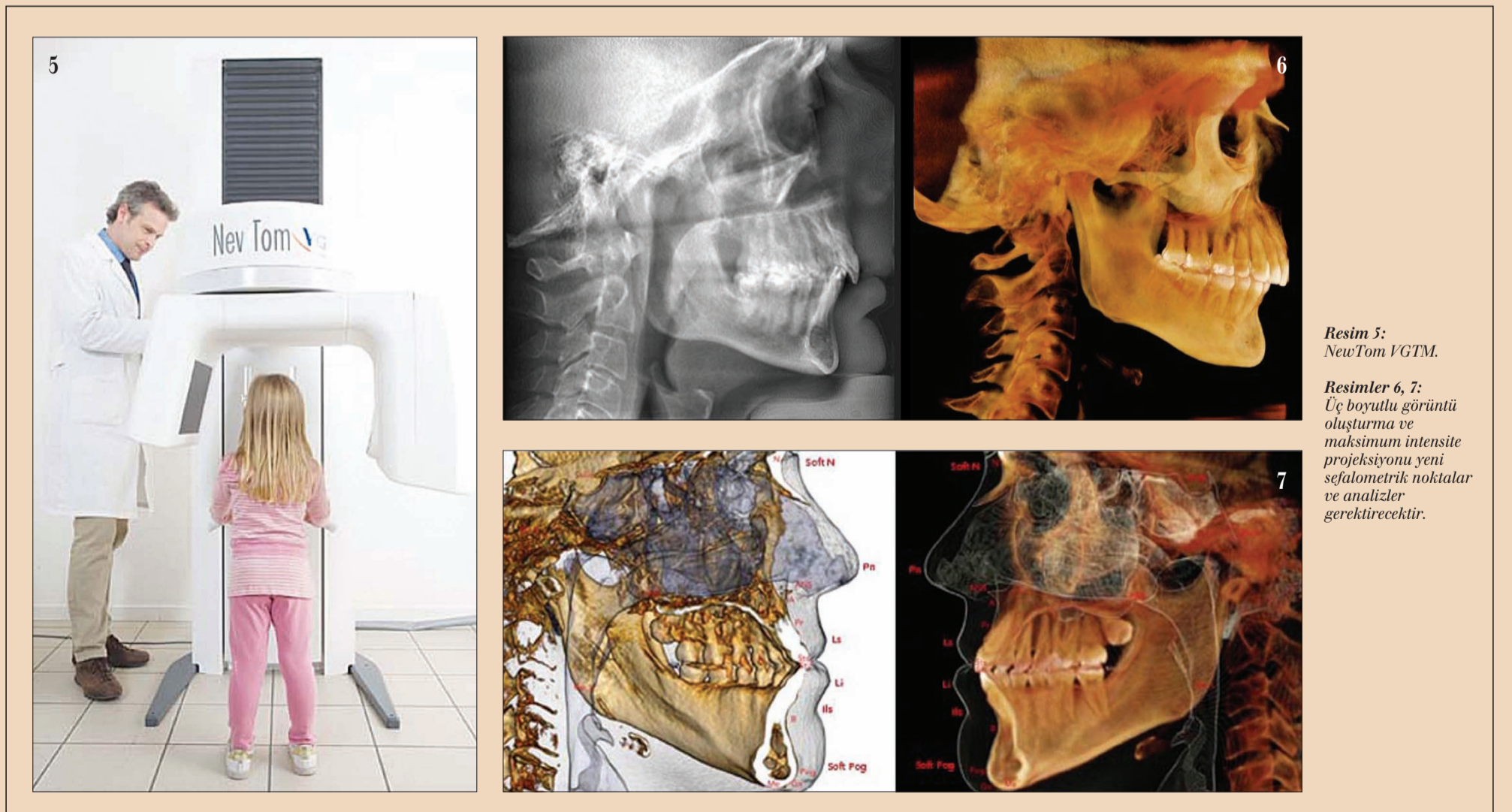
Artık, 10-20 saniyelik tek bir CBCT taraması ve geniş bir FOV (görüş alanı) ile bir panoramik, TME'ler faringeal tüp, paranasal ve maksiller sinüsler vb. dâhil, baş ve boyunun burun ve alın kemiğinin birleşme noktasından aşağı C4'e 3 boyutlu tam hacmi elde edilebilmektedir. Resim 6'daki üç boyutlu görüntü oluş-

→ DT Sayfa 5



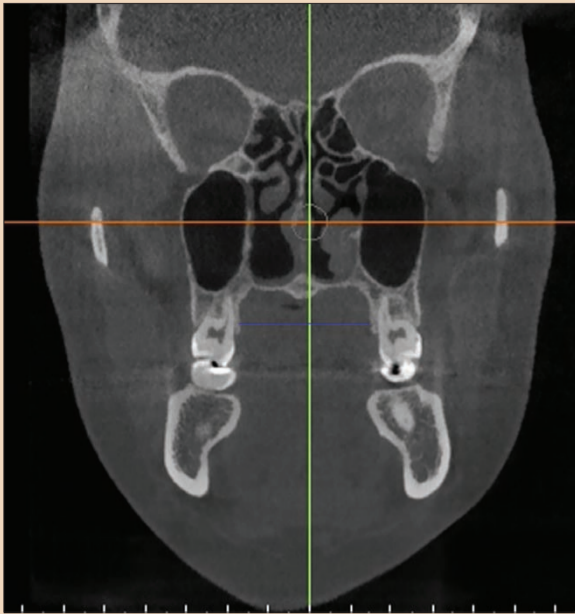
**Resim 3:** NewTomTM QR-DVT 9000.

**Resim 4:** iCATM

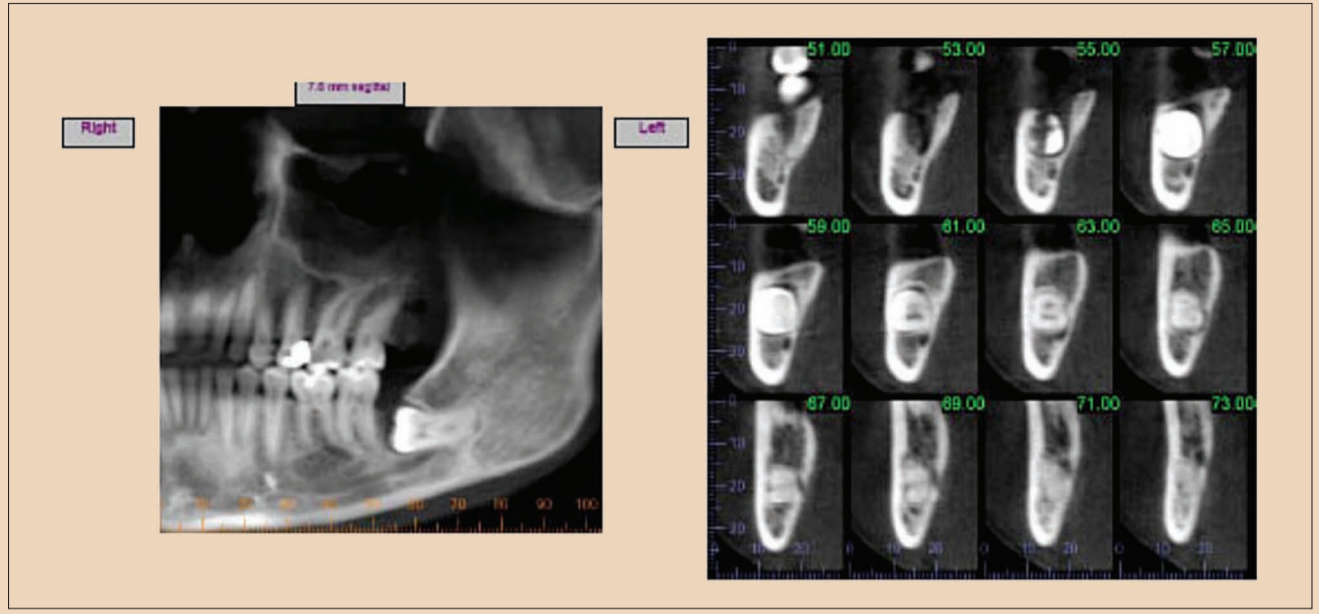


**Resim 5:** NewTom VGTM.

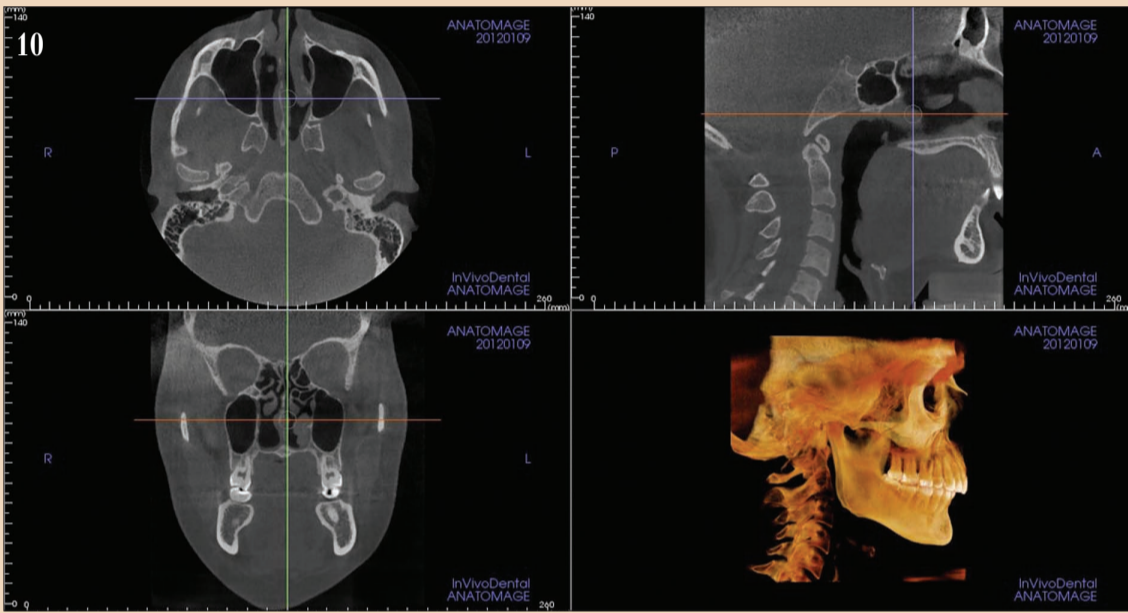
**Resimler 6, 7:** Üç boyutlu görüntü oluşturma ve maksimum intensite projeksiyonu yeni sefalometrik noktalar ve analizler gerektirecektir.



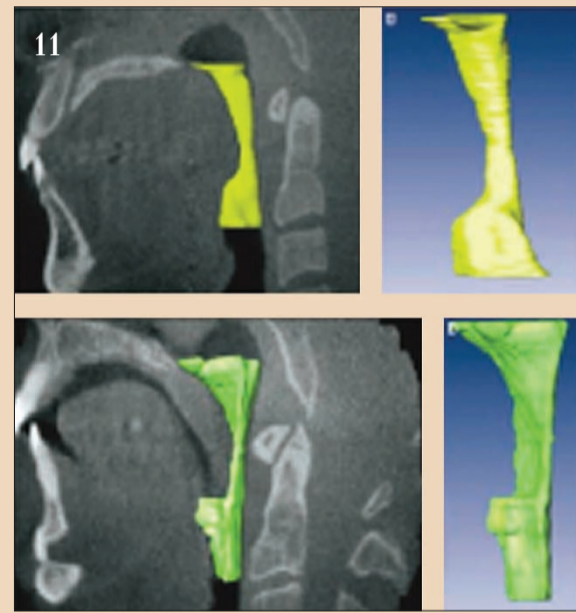
Resim 8: Tedavi ark genişlikleri.



Resim 9: Üç boyutlu mevcut gömülü dentisyon yönü.



Resim 10: Üst solunum yolunun değerlendirilmesi.



Resim 11: Faringeal volumetrik tüpün değerlendirilmesi.

## ← DT Sayfa 4

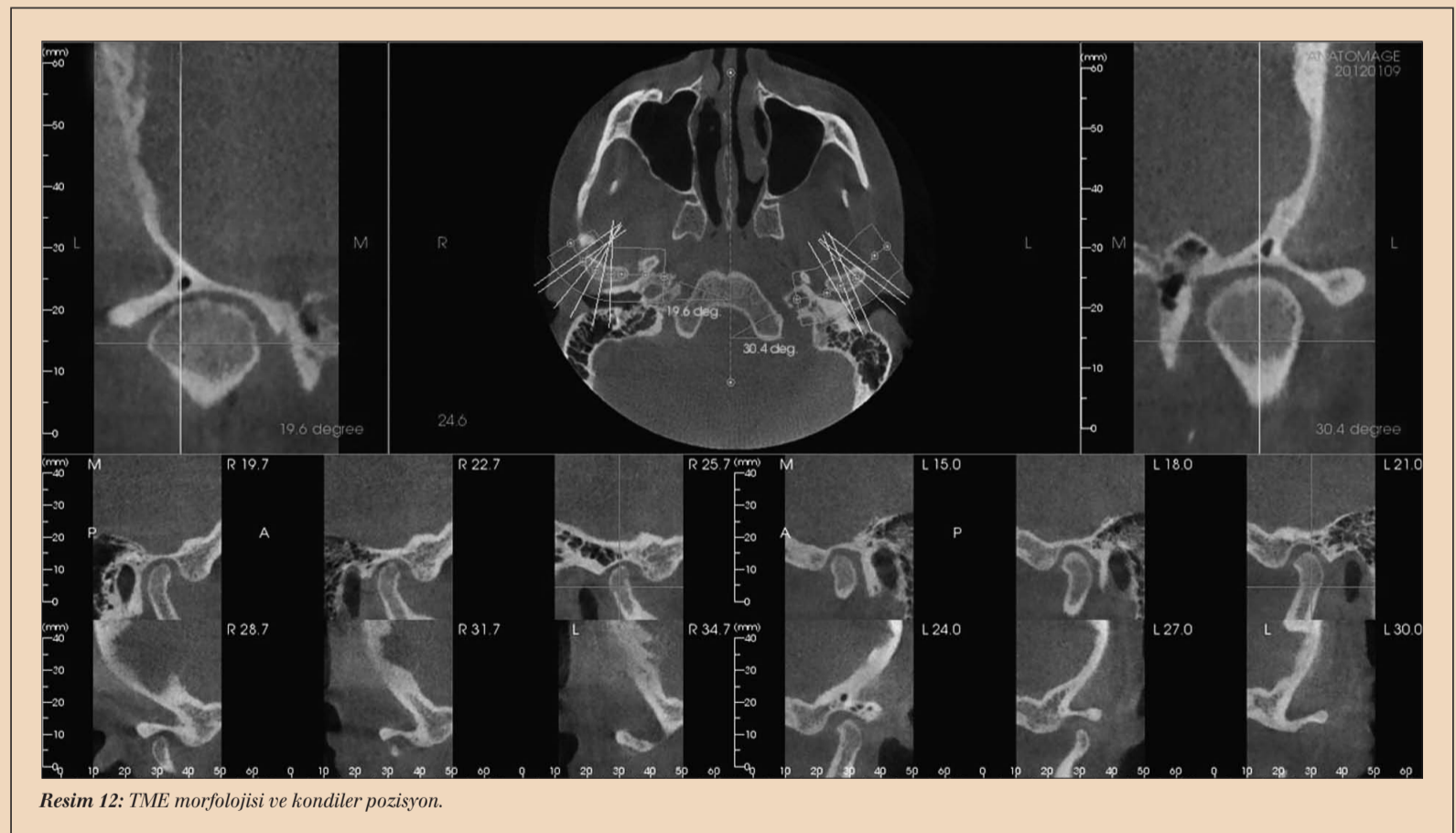
turma ve MIP (maksimum intensite projeksiyonu) kuşkusuz hasta anlayışını ve kabulünü artırmının yanında yeni sefalometrik noktalar ve analizler gerektirecektir (Resim 7).

Üç boyutlu veri aşağıdakileri sağlayarak var olan bilgimizi artırmaya devam edecektir.

- 1) Ölçülebilir bir kemik kalitesi ve yoğunluğu değerlendirilmesi (Hounsfield birimleri).
- 2) Ark genişliklerinin tedavi öncesi ve sonrasında ölçülebilmesi (Resim 8).
- 3) Üç boyutlu gerçek gömülü dentisyon yönü (Resim 9).
- 4) Üst solunum yolunun değerlendirilmesi (Resim 10).
- 5) Faringeal volumetrik tüpün tedavi öncesi ve sonrasında değerlendirilmesi (Resim 11).
- 6) TME morfolojisi ve kondiler pozisyon (Resim 12).

Ancak, bu teknoloji -uygun, kapsamlı bir nöromusküler tanı için mutlak bir zorunluluk olan 3-D anatomisi eğitiminin yanı sıra, kişisel sorumlulukta getirmektedir. Tek bir tarama ile gerekli görüntülerin doğru şekilde nasıl oluşturulacağını öğrenilmesi gerekmektedir.

Örneğin üç boyutlu panlar



Resim 12: TME morfolojisi ve kondiler pozisyon.

kullanılarak, potansiyel hiperplazi ve sıkışmanın değerlendirilmesi amacıyla koronoid süreçlerin birleştirilmesi ve potansiyel stilohiyoid ligament ossifikasyonları (Eagle sendromu) için hem maksiller kemik hem de bazal kemiğin birleştirilmesi amacıyla yeniden yapılandırılmış kesme düzlem genişliği artırmalıdır. Bunun yapılmaması, sayısız yanlış negatiflere ve potansiyel yanlış tanılamalara neden olacaktır.

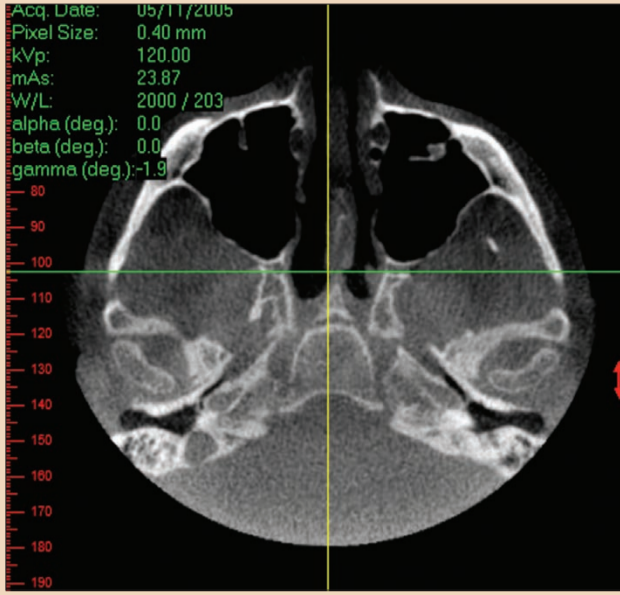
Uygun anatomik haritalama temporomandibular eklemler için olandan daha önemli değildir, bu en iyi aşağıdaki aksiyal görüntülerde gösterilmektedir. 13-15 numaralı resimlerdeki aksiyal görüntülerin üçü de (Submental görünüm) aslında aynı hastaya aittir, ama üç farklı ve ayrı kondiller morfolojisi gösterilmektedir. Siz TME çalışmanız için hangisinin haritalamasını yapardınız? Cevap Resim13 olmalıdır.

14 ve 15 numaralı resimlerin her ikisi de potansiyel osteojenik dejenerasyon göstergesi iken, Resim 13, iki taraflı böbrek şeklindeki kondilleri göstermektedir. Resim 14, çok sık olarak düz TME aracı kullanılarak haritalanmaktadır (Resim 16) ve yanlış bilateral avasküler nekroz pozitifini oluşturmaktadır. Burada bilateral koronal görüntülerde görüldüğü gibi (Resim 16), invaziv sonuçları olan bir artefakt görülmektedir.

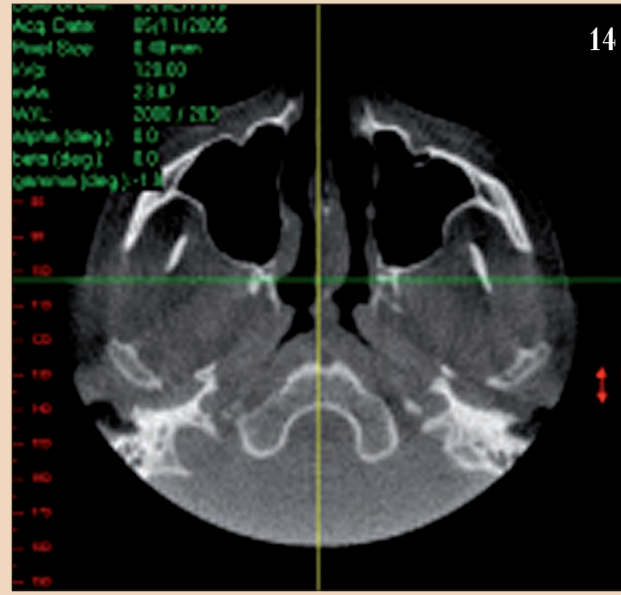
Kullanıcının, eğik veya panoramik araç kullanarak Resim 15'e devam edip, lateral ve medial kutupların her ikisini de içeren gerekli Bezier eğrisini çizmesi gerekirdi (Resim 17).

### Yumuşak Doku ile İlgili Uygunluk Yasaları

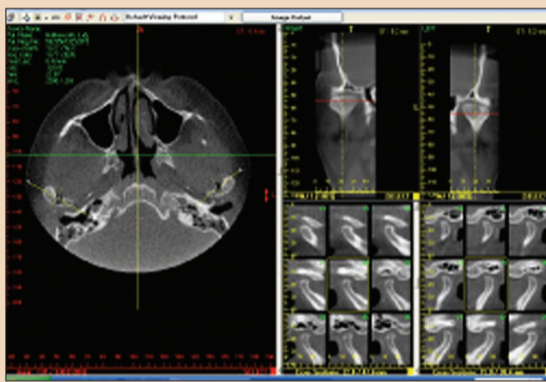
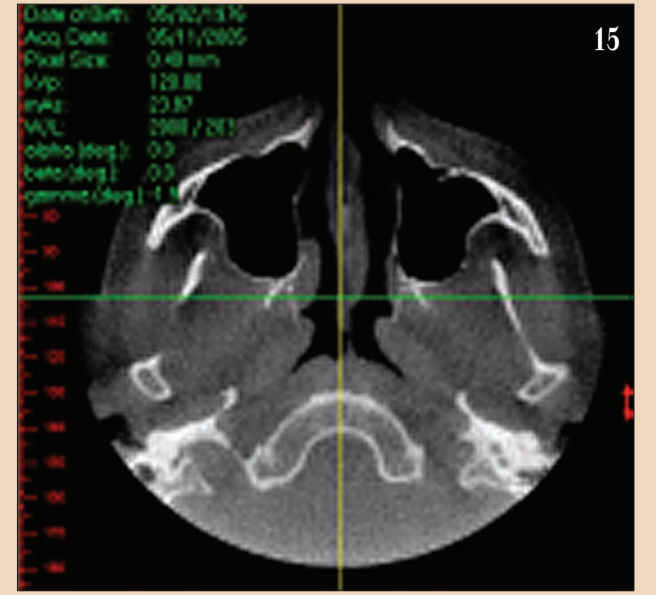
Daha küçük FOV sistemleri üreten üreticiler ve kendisi hizmet veren birkaç ağız ve maksil-



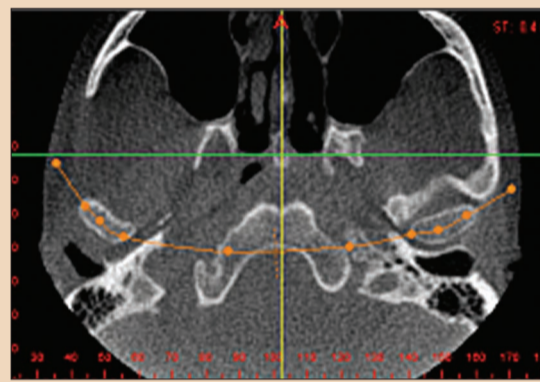
Resim 13: İki taraflı böbrek şeklindeki kondiller.



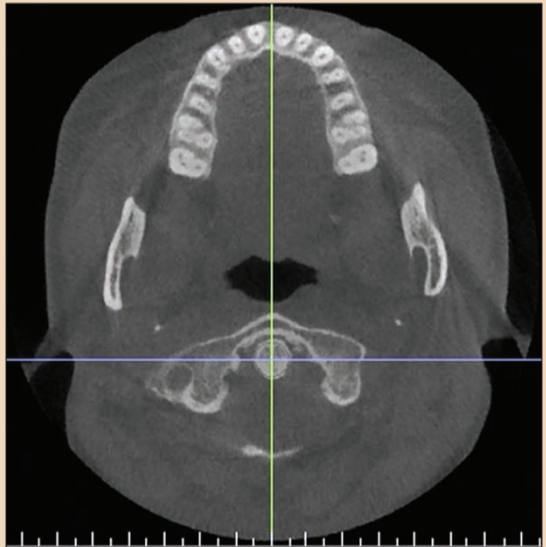
Resim 14, 15: Potansiyel osteojenik dejenerasyon göstergesi.



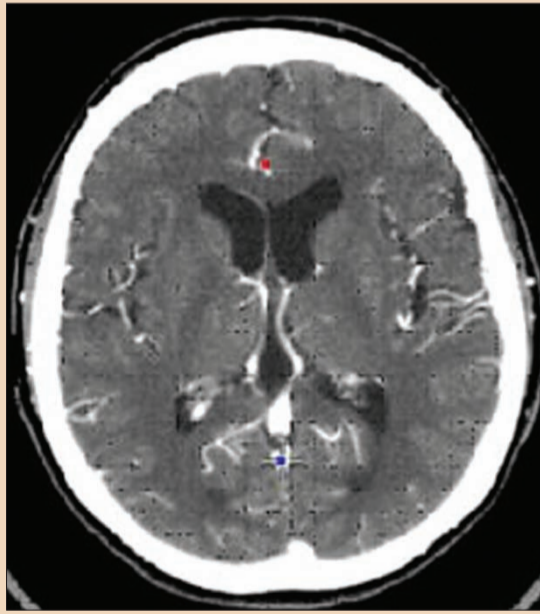
Resim 16: İnvaziv sonuçları olan bir artefakt.



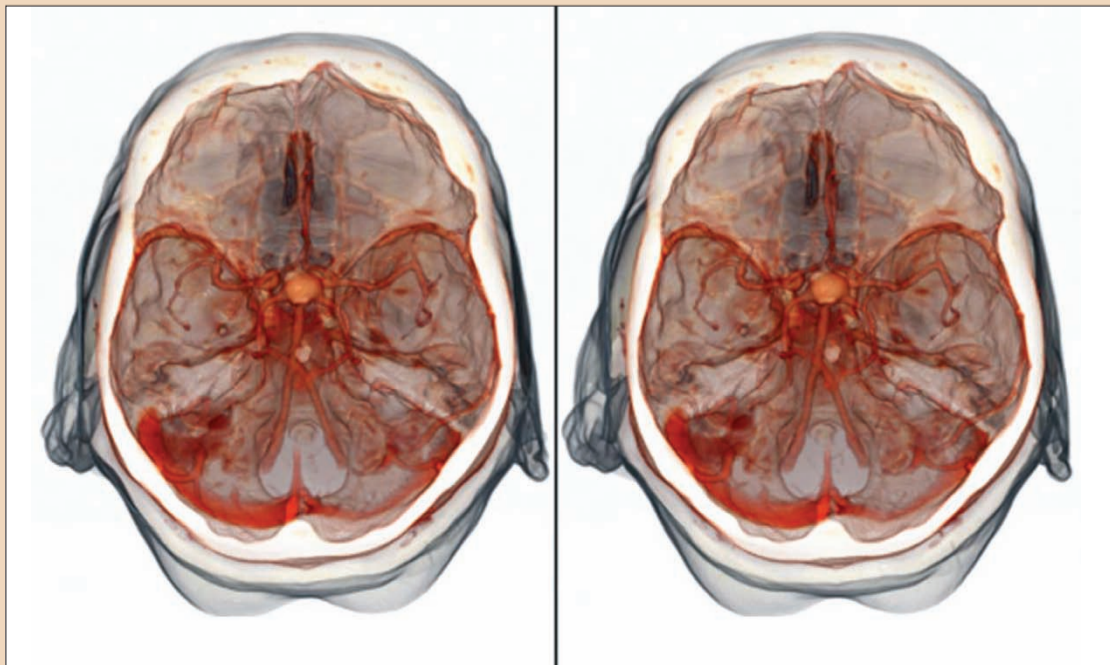
Resim 17: Lateral ve medial kutupların her ikisini de içeren gerekli Bezier eğrisi.



Resim 18: CT beyin CBCT aksiyal tarama.



Resim 19: Normal aksiyal medikal CAT taraması.



Resim 20: Beyin stereogramları.

## ← DT Sayfa 5

lofasial radyoloğu tarafından, artık beyin dokusu tanılamasından da sorumlu olduğumuzun ima edildiği, büyük bir tartışma ve yersiz bir korkuya neden olan haberler yayılmıştır.

Üç boyutlu veri elde edilebilmesi, diş hekimliği fakültelerinde beyin dokusu hastalıkları ve tanılamalarının öğretilmediği ve doğaları gereği CBCT sistemlerinin yumuşak doku tanılaması amacıyla medikal BT veya MRI yerine kullanılmayacağı gerçeğini değiştirmez.

Tipik geniş FOV CBCT taramasından çok daha fazla kranial anatomi içeren bir görüntüye sahip olan sefalogramları okuduğumda, özellikle baktığım için her ay sella içinde bir ya da iki fibrosarkom'a ve tiroid'e rastlamaktayım. Gelin görün ki, dental dergilerde bu konuları ele alan birkaç makale yer almaktadır ve medikal radyoloji dergilerinin de periodontal hastalıklara çok az da olsa yer verdiğini sanmaktayım.

**Güncel literatür taraması göstermektedir ki:**

“Konik ışın teknolojisi, konvansiyonel BT ile karşılaştırılırken, konik ışın sistemlerinin fiziksel doğaları gereği maksillofasial diyagnostiğe adanmış oldukları ve yumuşak doku yapılarını ayırt etmek için yeteri kadar düşük kontrastlı çözünürlük sağlamadıkları göz önünde bulundurulmalıdır.”<sup>2</sup>

“Hastanın radyolojik değerlendirmesinin bir parçası olarak yumuşak doku değerlendirmesinin gerektiği durumlarda, uygun görüntüleme için CBCT'den ziyade alışlagelmiş medikal BT veya MR, kullanılmalıdır.

Yumuşak doku değerlendirilmesi amacıyla bir görüntüleme ihtiyacı oluşması durumunda CBCT kullanılmamasının önerildiği açıklama<sup>3</sup> buna yakındır.”<sup>5</sup>


**Sonuçlar**

Medical BT ile karşılaştırıldığında, CBCT, radyasyon miktarında önemli bir azalma sağlanmaktadır (68 µSv'e karşı 1200-3500 µSv<sup>4</sup>). Bir CBCT taraması yaklaşık beş düz film panoramik radyografiye eşdeğerdir. Bu da

tam ağız serisinden önemli miktarda daha azdır. CBCT görüntüleri özgün DICOM, PDF ve sıkıştırılmış JPEG dosyası olarak kaydedilip incelenebilmekte ve çoğu üçüncü taraf hasta yönetim yazılım programlarına aktarılabilmektedir.

Bu evrimin bir sonucu olarak, artık PC ve Mac platformlarında kullanılabilir çok sayıda ücretsiz DICOM 3-D multiview okuyucu bulunmaktadır, gelgelim yazarın tercihi kullanım kolaylığı ve sağladığı seçenekler nedeniyle Anatomage InvivoTM 3-D software<sup>7</sup> olmuştur. CBCT, özellikle nöromusküler ortopedi alanında ileride yapılacak araştırma ve yeniliklerin yolunu açarken BT teknolojisinin daha uygun maliyetle kullanılabilmesinin de sağlamaktadır. DT

*Not: Kaynakların tam listesi yayıncıdan temin edilebilir.*

**Yazışma Adresi**

Dr. Greenan, uluslararası alanda tanınan bir X-ışını otoritesi olup Imaging Systems Inc.'in ve İleri Radyografik Araştırmalar Akademisi'nin başkanıdır. Sefalometrik Radyoloji ve Pratik TME Atlası'nın yazarı olan Dr. Greenan'ın çok sayıda dergi ve ders kitabında, dental implantlar, ortodonti ve TME radyolojisi üzerine yayımlanmış birçok yayını bulunmaktadır.

**Richard W. Greenan**  
c/o Imaging Systems Inc.  
Ste. #100-104 111 Petrol Point  
Peachtree City, Ga. 30269, ABD  
dick@goodxrays.com




## BARCELONA RÜYA TAKIMI

### MAKE IT SIMPLE

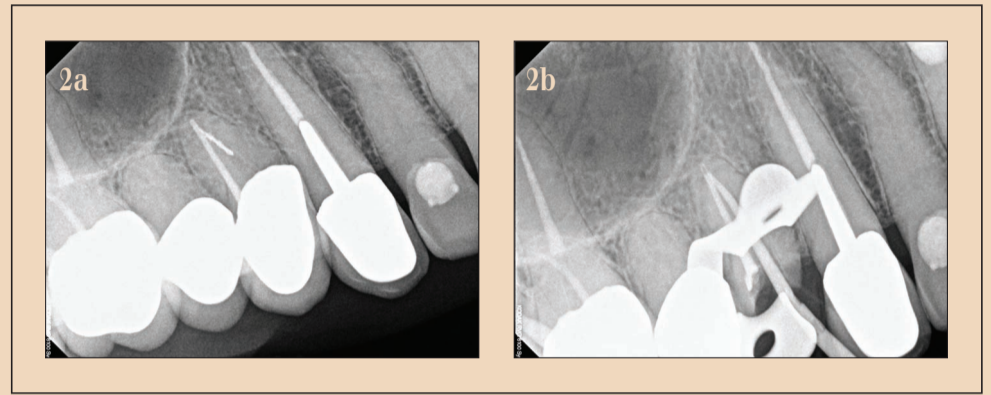
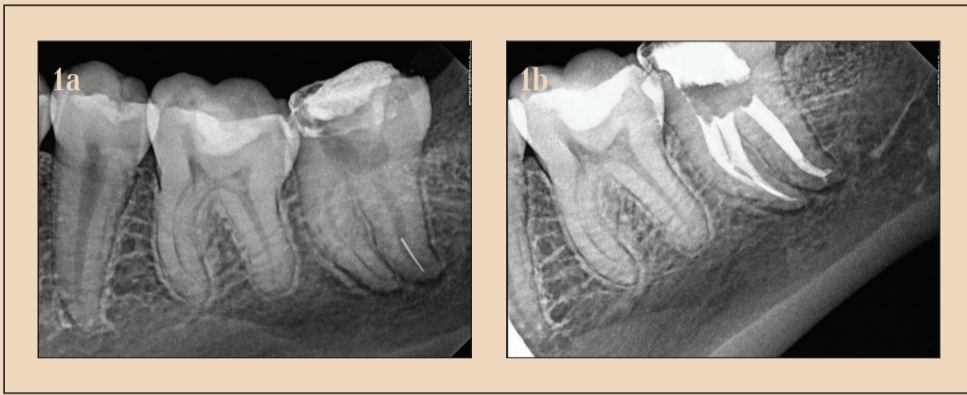
MIS, Global Konferans Konuşmacı Ekibi'ni sunmaktan gurur duyuyor: Alexander Declerck • Anas Aloum • Andrea Pilloni • Arndt Happe • Björn-Owe Aronsson • Carles Martí-pagés • Carlo P. Marinello • Christian Coachman • David García Baeza • Eduard Ferrés-padró • Eli Machtei • Eric Van Dooren • Federico Hernández Alfaro • Florian Schober • France Lambert • Gabi Chaushu • Galip Gürel • Giulio Rasperini • Guillermo J. Pradiés Ramiro • Gustavo Giordani • Hilal Kunday • Ignacio Sanz Martín • José E. Maté-sánchez De Val • José Nart • Juan Arias Romero • Korkud Demirel • Lior Shapira • Marco Esposito • Mariano Sanz Alonzo • Miguel Troiano • Mirela Feraru-Bichacho • Mithridate Davarpanah • Moshe Goldstein • Nardi Casap • Nelson Carranza • Nitzan Bichacho • Nuno Sousa Dias • Pablo Galindo-Moreno • Stavros Pelekanos • Stefen Koubi • Tommie Van de Velde • Víctor Clavijo • Vincent Fehmer • Yuval Jacoby.

Konferans hakkında daha fazla bilgi için: [www.mis-implants.com/barcelona](http://www.mis-implants.com/barcelona)

# PHAST PIPS: Geleceğin Fotoakustik Dalgası Diyebilir miyiz?

Dr. Reid Pullen, ABD



Foton İndüklü Fotoakustik Dalgalanma (PIPS), dişin giriş kısmında bir irrigasyon solüsyonu içine çok kısa Er: YAG lazer fotonlarının uygulanmasına dayanan düşük enerjili (20mJ) bir tekniktir. Lightwalker (Lasers4Dentistry) kullanan bu süreç, agresif ve etkili foto akustik dalgalanma veya kanallar, yardımcı anatomi ve kök kanal sisteminin dentin tübülleri içine irrigasyon solüsyonu tsunamisi uygulamaktadır. PHAST PIPS "steroidler üzerinde irrigasyon" olarak tarif edilebilir.

PHAST PIPS'nin hedefi, mikroorganizma yükünü mümkün olduğunca azaltmak için mekanik enstrümantasyon ile uyum içinde komple kök kanal sisteminin kimyasal debridmanı büyük ölçüde artırmaktır.

Bu makalede, dört adet PHAST PIPS olgusuna yer verilerek, PIPS'in, neden, nasıl ve ne zaman kullanıldığı ele alınmaktadır.

## Olgu 1

20 yaşındaki kadın hasta, diş hekiminin "lütfen eğeyi çıkarın ve kök kanalı tedavisini bitirin" yönlendirmesi ile kliniğimize başvurmuştur. Hastanın diş hekimi tarafından iki gün önce 37 numaralı dişinde kök kanal tedavisi başlatılmış ve distal kanalın apikal üçte birinde bir döner alet kopmuştur (Resim 1a).

Klinik testler sonucunda, perküsyon ve ısırma duyarlılığı olan geçici bir kron olduğu saptanmıştır. Problama, palpasyon ve mobilite normal sınırlarda bulunmuştur. semptomatik apikal periodontitis tanısı ile daha önce başlatılan tedavi ile beraber 37 numaralı dişin endodontik tedavisi başlatılmıştır.

Erişim üzerine, koronal şekil eksik hazırlandığı belirlenmiştir. 2. ve 3. dişlerde koronal genişletme bir ProTaper Sx (DENTSPLY) kanal açıcı ve Gates Glidden ile tamamlanmıştır. Lightwalker Er: YAG lazerli PIPS sulama tekniği 30 saniye boyunca kullanılarak erişim bölümü yüzde 6'lık sodyum hipoklorit ile

sürekli olarak yıkanmıştır.

1.500'den fazla olguda bu tekniği uyguladıktan sonra, koronal genişletmeyi müteakip yapılan "PIPS'nin" klinisyenin doğru bir çalışma uzunluğu elde etmesine olanak sağladığını buldum.

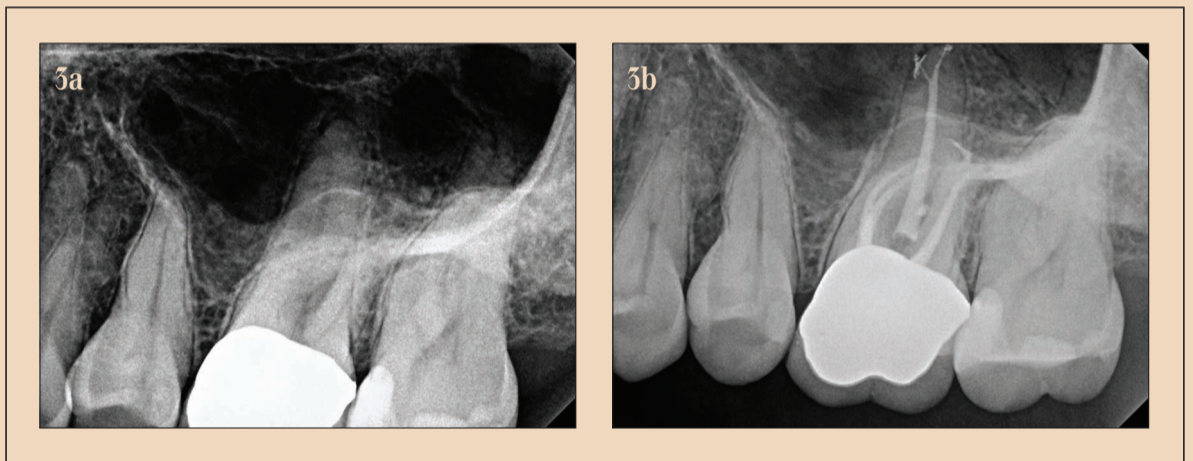
Üç kanal da EndoVac Macrocanula ile kurutulduktan sonra, eğenin üst kısmı görüntülenmiştir. Eğenin üst kısmını titretmek ve eğenin hareket edip çıkmasını sağlamak için lateral alan oluşturmak amacıyla 10 saniyelik artışlarla UT4 (eie2) ultrasonik uç kullanılmıştır. Her ultrasonik kullanımdan sonra, kanallarda sodyum hipoklorit ile yıkanmış ve eğenin görülebilmesi için distal kanal macrocanula ile kurutulmuştur. Üçüncü ultrasonik artırımdan sonra, eğe gevşemiş ama yerinden oynamamıştır. PIPS tekniği 30 saniye boyunca eğeye birbirini izleyen ultrasonik titreşimler vermek için tekrar kullanılmıştır. Üçüncü PIPS kullanımında eğe kanalın dışına çıkmıştır.

Root ZX (J. Morita) ile doğru bir çalışma uzunluğu yapılandırılmış ve açık glide path oluşturulmuştur. Kanallar WaveOne Primary (DENTSPLY) pistonlu döner eğe sistemi ile şekillendirilmiş ve rezin bazlı bir kapatıcı ile doldurulmuştur (Resim 1b).

## Olgu 2

Asemptomatik bir erkek hasta "lütfen, kopmuş olan eğeyi çıkarıp post için alan bırakarak doldurun" açıklamasının yer aldığı bir sevk kartı ile kliniğimize başvurmuştur. Kök kanal tedavisi, bir hafta önce hastanın genel diş hekimi tarafından başlatılmıştır. İşlem sırasında palatal kanalda bir eğe kopmuştur. Diş hekimi bukkal kanalı şekillendirip doldurabilmiştir. Tam asemptomatik apikal periodontitis nedeniyle daha önce başlatılan tedavi şeklinde listelenmiştir.

Kök kanal tedavisi başlatılmış ve dişin giriş bölümü açılmıştır. Lightwalker Er: YAG kullanılan 30 saniyelik bir PIPS döngüsü, herhangi bir debris kalıntısının temizlenmesi amacıyla yüzde



6'lık sodyum hipoklorit kullanılarak tamamlanmıştır. Kanaldan sıvının çıkarılması için EndoVac Macrocanula kullanılmıştır. Eğenin üst kısmı mikroskop aracılığıyla görüntülenmiştir.

Eğenin üst kısmının titretilmesine yardımcı olması ve lateral alanın oluşturulması için 10 saniyelik artırımlarla UT4 (eie2) ultrasonik uç kullanılmıştır. Eğe hafifçe birkaç ultrasonik kullanımdan sonra yerinden oynamış, ancak tamamen yerinden çıkmamıştır. Ultrasonik kullanım arasında ve sonrasında iki adet 30 saniyelik PIPS döngüsü tamamlanmıştır. Prosedürün üçüncü PIPS döngüsünde, eğe kanalın dışına çıkmıştır (Bazı durumlarda ultrasonik ve PIPS kullanarak kopmuş olan eğeyi çıkarmada başarılı olamadım.).

Kanal ardından düzgün bir biçimde şekillendirilmiş ve çinko oksit öjenol kapatıcı apikal dolgu ve guta-perka ile sıcak-vertikal teknik kullanılarak doldurulmuştur. Genel diş hekiminin istediği şekilde bir post alanı bırakılmıştır (Resim 2a ve b).

## Olgu 3

Çiğneme ağrısı öyküsü olan bir erkek hasta, 26 numaralı dişinde bir hafta boyunca sürekli sabit bir ağrı şikâyeti ile kliniğimize başvurmuştur. Klinik testler, 26 numaralı diş için perküsyon, ısırma-bloğu ve soğuk testin negatif olduğunu göstermiştir ve tanı, semptomatik apikal periodontitis olan pulpa nekrozu olarak belirlenmiştir.

26 numaralı dişin kök kanal tedavisine başlanmış ve dört nekrotik kanal tespit edilmiştir. Koronal konik şekil tamamlanmış ve 30 saniye boyunca yüzde 6'lık sodyum hipoklorit ile PIPS (Lightwalker Er: YAG) sulama yöntemi kullanılmıştır. Bir çalışma uzunluğu ile Path File döner eğe sistemi (DENTSPLY) kullanılarak açık glide path elde edilmiştir. Kanalların uzunluğu ve açılması açık glide path elde edilmesini zorlaştırmıştır.

Şekillendirme işlemine WaveOne Primary eğe sistemi 0.08/#25 uç (DENTSPLY) ile başlanmıştır. Şekillendirme işlemi yavaş ve zor olmuş ve dört kanalın hepsinin tamamen çalışma uzunluğunda WaveOne Primary eğe sistemi kullanılarak şekillendirilmesi beş ila yedi geçiş almıştır (bir geçiş, kanala giriş, baştan aşağı şekillendirme ve kanaldan çıkış olarak tanımlanmaktadır).

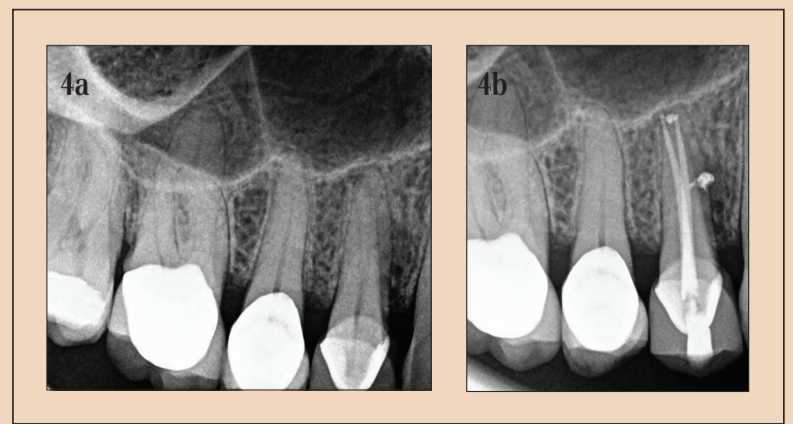
Dentin artıklarının temizlenmesine yardımcı olması için şe-

killendirme işlemi sırasında iki kez yüzde 6'lık sodyum hipoklorit ile PIPS tekniği kullanılmıştır. #10 K tipi bir eğe ile her bir geçişten sonra açıklık oluşturulmuştur. Kök kanal sisteminin kimyasal olarak debride edilmesine yardımcı olması için nihai PIPS protokolü tamamlanmış ve kanallar sıcak-vertikal teknik kullanılarak çinko oksit öjenol kapatıcı ve gütaperka ile doldurulmuştur.

Tedavi tamamlandığında, palatalda yer alan yardımcı bir kanal ve distobukkal kanalların orta kök kısmında yer alan lateral bir kanalın kapatıcı ile doldurulmuş olduğu tespit edilmiştir (Resimler 3a ve b).

## Olgu 4

Yaklaşık 10 aydır kesintili olarak devam eden diş ağrısı olan bir erkek hasta bu şikâyeti ile kliniğimize başvurmuştur. Klinik testler, perküsyon ve





← DT Sayfa 8

maksiller birinci biküspid'in ısıрма hassasiyeti olduğunu ortaya çıkarmıştır. Diş, yapılan soğuk testlere yanıt vermemiştir. Tanı, semptomatik apikal periodontitis olan pulpa nekrozu olarak belirlenmiştir. Radyografiler apikal ve lateral radyolüsens göstermektedir.

14 numaralı dişte kök kanal tedavisine başlanmış ve iki adet nekrotik kanal tespit edilmiştir. Koronal genişletme veya açma tamamlanmış ve yüzde 6'lık sodyum hipoklorit ile 30 saniyelik bir PIPS döngüsü başlatılmıştır. Çalışma uzunluğu ile glide path elde edilmiş ve kanallar WaveOne Primary (DENTSPLY) pistonlu eğe sistemi ile şekillendirilmiştir. Şekillendirme işlemi sırasında, 30 saniyelik bir ağırtıcı PIPS döngüsü tamamlanmıştır.

Kanallar, sıcak-vertikal teknik kullanılarak çinko oksit öjenol kapatıcı ve gütaperka ile doldurulmuştur. Post-operatif radyografiler gütaperka ile doldurulmuş olan lateral kanalın lateral radyolüsense yol açtığını göstermiştir (Resimler 4a ve b).

#### Sonuç

PIPS Lightwalker Er: YAG sulama tekniği, mekanik debridman ile birlikte, ana kanallar, lateral / aksesuar kanallar, istmuslar ve dentin tübülleri dâhil olmak üzere kök kanal sisteminin debridmanı için büyük bir potansiyel göstermektedir (PIPS kullanma nedeni). Çeşitli çalışmalar<sup>1, 2</sup> PIPS tekniğinin bakteri florasını önemli miktarda azalttığını göstermektedir. PIPS Lightwalker Er: YAG tekniğinin debridmanda gerçekten başarılı olup olmadığını göstermesi için her zaman olduğu gibi süregelen araştırmalara ihtiyaç vardır.

PIPS Lightwalker Er: YAG tekniği, bölgedeki herhangi bir solüsyon fazlalığı emilirken diş hekimi asistanı dişin giriş bölümünü sürekli olarak suladığında, en iyi sonucu vermektedir. İşin sırrı giriş bölmesinin solüsyonun ile dolu tutulmasıdır, böylece PIPS'in ucundaki 4mm'lik kılıfsız kısmın sıvı içinde kalması sağlanmaktadır. Bu, diş hekimi asistanının cerrahi emme sisteminin, doğru miktarda solüsyonun verilebilmesi için girişin yakın ya da uzağına doğru hareket ettirmesi ile gerçekleştirilebilir.

mektedir (PIPS'in nasıl kullanılacağı).

PIPS Lightwalker Er: YAG tekniğinin koronal genişletme sonrası kimyasal debridmanı arttırmak amacıyla, temizleme ve şekillendirme aşamaları sırasında ve kanal dolgusu yapılmadan hemen önce kullanılmasını önermekteyim (PIPS'in ne zaman kullanılacağı).

PIPS sulama tekniğini kullanarak 1.500'den fazla olgu tamamladım. Kullandığım endo-

dontik tekniği neredeyse aynen muhafaza ederek kimyasal debridmanı arttırmak için PIPS Lightwalker Er: YAG tekniğini buna ekledim (lazer-destekli sulama). Kendi klinik gözlemlerime dayanarak, post-operatif hassasiyette bir azalma olduğunu hissetmekteyim ve nihai PIPS döngüsü sonrasında mikroskopla baktığımda, kanallar o kadar temiz ki, kâğıt konlardan çıkan tozu dahi fark edebilmekteyim. Daha iyi bir başarı oranı yakalanana kadar, bu konuda ki söz söylenmemiş olacaktır. PIPS

tekniğini dâhil etmemden bu yana, post-operatif sorunların daha az ve iyileşmenin daha iyi olduğu görülmektedir.

Sonuç olarak, PIPS ve ürettiği fotoakustik irrigant dalgası, endodontide parlak bir geleceğe sahip gibi görünmektedir. DT

#### Kaynaklar

1. Peters OA, Bardsley S, Fong J, Pandher, DiVito E, JOE: p1008-1112, Vol. 37, No. 7, July 2011.
2. Jaramillo DE, Aprecio RM, Angelov N, DiVito E, McClamy TV, Endodontic Practice: p 28-32, Vol. 5, No. 3, 2012.

**15 Yaşında**

Merkez : Oğuzhan Cd. No:45 Fındıkzade /İSTANBUL  
Tel : +90 212 621 51 40 PBX Fax : +90 212 523 39 49  
Şube : Boğaz Sk. No:5/2 Kavaklıdere / ANKARA  
Tel :+90 312 466 99 23 PBX Fax : +90 312 467 00 52

#### Yazışma Adresi



Reid Pullen, DDS, FAGD, USC Diş Hekimliği Fakültesi'nden 1999 yılında mezun olmuştur. 1999'dan 2002 yılına kadar Landstuhl, Almanya'da askeri diş hekimi olarak görev yapmıştır. 2000 yılında ordu da genel diş hekimliği üzerine ileri uzmanlık eğitimini tamamlamıştır. 2002'den 2004'e kadar Yorba Linda, Kaliforniya, ABD'de özel bir genel diş hekimliği kliniğinde çalışmıştır. Daha sonra Long Beach, California, ABD'de Veterans Affairs endodontik uzmanlık programını tamamlayarak, 2006 yılında endodonti sertifikasını almıştır. 2007 yılında California Brea'da kendi özel endodonti kliniğini açmıştır. 2015 yılında Amerikan Endodonti Kurulu üyesi olmuştur. Kendisine reid-pullen@hotmail.com adresinden ulaşabilirsiniz.