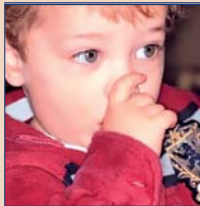


DENTAL TRIBUNE

The World's Dental Newspaper · German Edition 

No. 5/2015 · 12. Jahrgang · Leipzig, 4. Mai 2015 · PVSt. 64494 · Einzelpreis: 3,00 €



Milchzahntrauma

Trotz seiner hohen Prävalenz führt das Milchzahntrauma ein relatives Schattendasein in der Endodontie. Ao. Univ.-Prof. Dr. Kurt A. Ebeleseder zeigt eine Behandlungsstrategie auf.

▶ Seite 4f



Auf globaler Ebene aktiv

Zu Besuch in der MIS-Firmenzentrale in Israel: Dem 1995 gegründeten Familienunternehmen ist der Aufbau einer weltweit anerkannten Marke gelungen. CEO Idan Kleinfeld im Gespräch.

▶ Seite 8



Digitalisierung im Fokus

Das World Dental Forum findet im Oktober 2015 in Hongkong statt und legt einen Schwerpunkt auf Alltagsfragen, die die Digitalisierung der Zahnmedizin mit sich bringen.

▶ Seite 10

ANZEIGE

Wurzelkanalstifte.



FANTESTIC® POSTS

R-dental Dentalerzeugnisse GmbH
Informationen unter Tel. 0 40 - 22757617
Fax 0 800 - 733 68 25 gebührenfrei
E-mail: info@r-dental.com
www.r-dental.com

Blockadehaltung mit Folgen

KZVB: Prozessieren hat bei der AOK Bayern Methode.

MÜNCHEN – Die AOK Bayern entwickelt sich aus Sicht der Kassenzahnärztlichen Vereinigung Bayerns (KZVB) immer mehr zu einer Problemkasse. „Nicht nur die Haus-, sondern auch die Zahnärzte haben unter dem Verhalten der größten Kasse im Freistaat zu leiden“, sagt KZVB-Chef Dr. Janusz Rat.

Die Vergütungsverhandlungen zwischen der KZVB und der AOK Bayern für das Jahr 2014 mussten durch ein Landesschiedsamt zu Ende geführt

werden. Die AOK Bayern hatte zuvor einen Ausgleich der durch die KZVB nachgewiesenen Kostensteigerungen in den Praxen verweigert. Auch eine ausreichende Erhöhung des Budgets für zahnärztliche Leistungen lehnte die AOK Bayern ab. Das Landesschiedsamt gab den Zahnärzten recht. Allerdings reichte die AOK Bayern Klage gegen den Schiedsspruch ein und setzte sich vor dem Landessozialgericht durch. Die Folge: Die bayeri-

Fortsetzung auf S. 2 unten →

ANZEIGE

TESTEN SIE DEN TESTSIEGER!

ANGEBOT FÜR NEUKUNDEN AUF DIE ERSTEN DREI ZAHNTECHNISCHEN ARBEITEN

50% RABATT

INKL. GELD-ZURÜCK-GARANTIE*

 **dentaltrade®**
...faire Leistung, faire Preise


*JETZT INFORMIEREN! <http://dentaltra.de/eb>

Hoffnungsträger

Brokkoli beugt Mundkrebs vor.

PITTSBURGH – Forscher aus Pittsburgh, USA, haben einen Stoff entdeckt, der bei der Prävention von Mundkrebs sowie Krebs im Kopf- und Halsbereich helfen könnte. Das Antioxidans Sulforaphan zeigte sich im Versuch mit Mäusen vielversprechend.

Im Versuch verabreichten die Forscher einer Gruppe von krebsanfälligen Mäusen über sieben Monate hinweg das Anti-Krebs-Extrakt aus Brokkoli, einer Kontrollgruppe nicht. Es zeigte sich, dass die Mäuse, die Sulforaphan erhielten, seltener, und wenn, dann schwächer an Krebs im Kopf-Hals-Bereich und im Mund erkrankten. Sulforaphan findet man in vielen Kreuzblütlergewächsen. Es wird aus Brokkoli durch Zermahlen der Sprossen gewonnen. Im Organismus aktiviert es das Protein NRF2. Dieses reguliert die Genexpression, die für entzündungshemmende Vorgänge verantwortlich ist.

Menschen, die ein Pulver aus Sulforaphan in Form von Tee täglich konsumieren, haben im Speichel einen erhöhten Level von NRF2. In früheren Studien wurde bereits nachgewiesen, dass Sulforaphan gegen andere Krebserkrankungen, aber auch gegen Arthrose vorbeugend wirkt. 

Quelle: ZWP online




Kann eine Dentalhygienikerin bald selbstständig arbeiten?

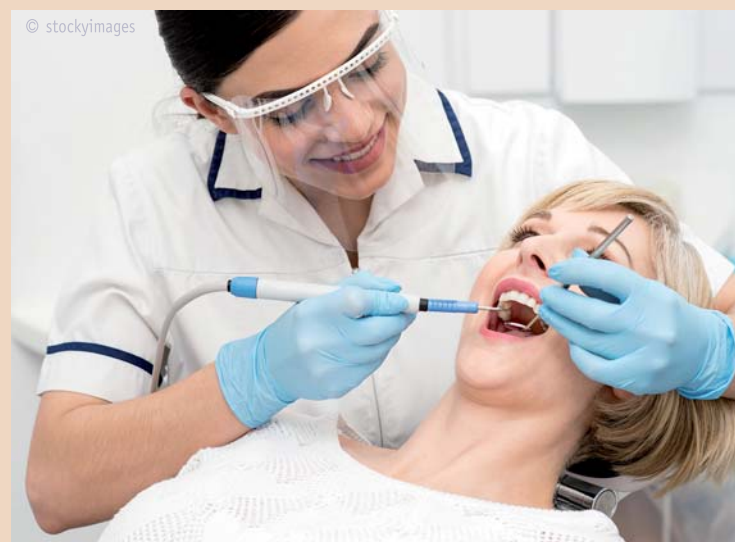CDU/CSU will Stellung der Heil-Hilfsberufe aufwerten. Von Jürgen Pischel.

BONN/KREMS – Physiotherapeuten, Logopäden, Masseure und eine Reihe weiterer Heilhilfsberufe sollen künftig frei und ohne ärztliche Vorschreibung darüber entscheiden können, welche Leistungen die Patienten benötigen und die für sie in der Praxis erbracht werden sollen. Dies sieht ein Positionspapier der CDU/CSU-Fraktion vor, nach dessen

ohne Aufsicht in Delegation der Verantwortung des Zahnarztes erbracht werden können. Damit könne, so Ergebnisse aus Feldversuchen, sogar Geld gespart werden, da die Anwendungen zielgerichteter vorgenommen werden und deren Zahl sich verringern könnte. Den Ärzten werde Arbeit abgenommen, die Zufriedenheit der Fachtherapeuten mit ihrer Leis-

„deutlich durch eine stärkere Verantwortung im praktischen Alltag gestärkt werden“ solle. „Davon profitieren am Ende vor allem die Patienten. Und auf die kommt es schließlich an.“ Der gesundheitspolitische Spre-

cher der Union, Jens Spahn, sagte: „Therapeuten sind eine wichtige Stütze unseres Gesundheitswesens. Wir müssen diese Berufe zukunftsfähig und attraktiv für den Nachwuchs machen.“ 



Diktion auch entsprechend fortgebildete Dentalhygienikerinnen (DH's) in die Neuregelung eingeschlossen wären. Die Union will dazu, so wie es in den Niederlanden und Schweden bereits möglich ist, „erproben“, ob Kassenpatienten nicht bei besonderen Leistungen, vorrangig auch im präventiven Bereich, sich nicht direkt beim Therapeuten behandeln lassen können, ohne vorher eine Verschreibung des Arztes einholen zu müssen. Diese Leistungen sollen auch – so wie z.B. in anderen europäischen Ländern – in eigenständigen Praxen z.B. von Dentalhygienikerinnen direkt

tung größer, die Patientenzufriedenheit wachse.

Damit die Therapeuten, so auch in der Zahnprophylaxe, mehr Verantwortung übernehmen können, sollen laut Union zunächst die Ausbildungsstandards angehoben werden. So müsse es Zusatzqualifikationen etwa zur Erstellung von Diagnosen und Therapieberichten geben. Es sollen eigene Leistungskataloge in den einzelnen Fachbereichen erstellt werden.

Ein Sprecher der CDU-Fraktion nannte als Ziel der Unions-Initiative, dass der Beruf der Fachtherapeuten

ANZEIGE


BLUE SAFETY
The Hygiene Company.

GEFAHR

SIE IST AUF DEN ERSTEN BLICK NICHT SICHTBAR. TROTZDEM IST SIE DA.

Ein Vulkan kann Millionen Jahre inaktiv sein, bevor er unvermittelt ausbricht. 2010 stieß ein Gletschervulkan in Island eine Aschewolke von 11 km Höhe über den Himmel von Europa aus. Sie sorgte für ein nie dagewesenes Chaos im Luftverkehr.

Wasserhygiene kann man nicht sehen. Aber es ist eminent wichtig, ob sie da ist oder nicht. Denn Legionellen oder Pseudomonaden sind eine ernst zu nehmende Gefahr. Denken Sie an Ihre Patienten, Ihr Personal und sich selbst.

Vertrauen Sie nicht auf den Zufall. Denn Wasserhygiene ist ein gesetzliches Muss. BLUE SAFETY hat mit SAFEWATER das einzige RKI-konforme und rechtssichere Wasserhygiene-Konzept entwickelt. Handmade in Münster.

Kostenfreie Hotline 0800 25 83 72 33
www.bluesafety.com



Implantatmarkt – neue Wirklichkeit

Jürgen Pischel spricht Klartext



Implantate, wenn sie auch die letzte IDS mit Neuheiten und Ankündigungen wie Erfolgsposaunen wieder mitbestimmen, sind nicht mehr der allein bestimmende Wachstumsmarkt in der Zahnmedizin, um den sich alles dreht.

Die Implantologie tritt ins Glied, sie hat, wie es selbst in der Implantatindustrie heißt, die „Komfortzone“ verlassen. Hersteller und Zahnärzte haben dies längst erkannt, nur die unzähligen Fachgesellschaften in der Implantologie verkünden zur eigenen Existenzvorsorge paradiesische Zustände unbegrenzter Erfolgchancen.

Die Zahl der inserierten Implantate in Deutschland stagniert in den letzten Jahren zwischen 800.000 und 1,2 Millionen Implantaten bei möglichen 2,5 Millionen Patienten, die laut Untersuchungen mit sechs Millionen Implantaten versorgt werden könnten.

Gerade ein Fünftel der Patienten, die an Implantaten laut Umfragen brennend interessiert sind, lassen sich entsprechend versorgen. Medizinisch indiziert wären den ZE-Versorgungsindizes folgend sogar mehr als die dreifache Zahl an Patienten. Insofern haben besonders die Fachgesellschaften und Berufsverbände der Implantologie in ihrer Erfolgs-Selbstbeweihräucherung den Blick für die Realität verloren. Man kann es aber auch positiv sehen: Da ist noch ungeheuer viel drin, da muss man sich gemeinsam ranmachen, das mögliche Potenzial auch zu erschließen, in Umsatz für Zahnärzte, Zahntechniker, Dentalfirmen zu wandeln.

Es ist kein gesättigter Markt, wie es von den Implantatherstellern behauptet wird, es ist nur kein automatischer Wachstumsmarkt mehr für jeden Anbieter, alles an Implantatsystemen zu jedem Preis in den Markt drücken zu können. Es ist zunehmend ein Wettbewerbsmarkt, nicht nur unter den Implantatsystem-Anbietern, um einen besseren – niedrigeren – Preis, sondern auch in der Patientenversorgung mit anderen konventionellen, nicht chirurgisch geprägten ZE-Therapiekonzepten. Damit auf der einen Seite ein Kampf um die auf den Patienten zukommenden Kosten, die für die Entscheidung zur Implantation einen wirklich bestimmenden Faktor darstellen. Zum anderen geht es um die Überwindung der Angst des Patienten vor chirurgischen Eingriffen und um die Erfüllung des Zwanges zur prophylaktischen Eigenverantwortung.

Mit einem aggressiven Verdrängungswettbewerb der Hersteller und Anbieter untereinander, geprägt von der Erfolgshoffnung aus Preisdumping heraus, ist keine Öffnung des Implantatbegehrens beim Patienten zu erreichen.

Implantate müssen in der Versorgung zur Selbstverständlichkeit werden. Das bedeutet nicht nur ein Drehen an der Schraube Kosten von allen Seiten, sondern vor allem das Bemühen um eine neue Positionierung in der Zahnmedizin als die reale Versorgungsalternative zum natürlichen Biss, nach der jeder Patient strebt. Bemühen wir uns gemeinsam,

toi, toi, toi,
Ihr J. Pischel

Erfolgreiche Praxis durch universitäre M.Sc.-Spezialisierung

DPU graduierte 4.000 Zahnärzte aus 42 Nationen zum Master of Science.



Der Hauptsitz der Danube Private University mit angrenzendem Zahnambulatorium Krems der Danube Private University (Neubau).

KREMS (jp) – In der Zahnheilkunde gewinnt, der Facharzt-Herausforderung in der Medizin folgend, die Spezialisierung zunehmend an Bedeutung. Sich als „Spezialist“ europaweit auszuzeichnen, ist gesichert neben dem Fachzahnarzt nur in der universitären Master of Science-Weiterbildung möglich.

Ein Jubiläum feierten hier die Partner PUSH Postgraduale Universitätsstudien für Heilberufe, DUK (Donau-Universität Krems) und DPU (Danube Private University), die bereits 4.000 Zahnärzte aus 42 Nationen in Fachgebiets-Universitätslehrgängen der Zahnmedizin – Kieferorthopädie, Orale Chirurgie/Implantologie, Ästhetisch-Rekonstruktive Zahnmedizin, Endodontie wie Parodontologie – in Deutsch und Englisch zum Master of Science (M.Sc.) graduiert haben. Weltweit ist die PUSH-DPU-Gruppe damit einer der führenden Master of Science-Anbieter zur Fachspezialisierung in der Zahnmedizin.

Der Erfolg resultiert aus der Qualität des Lehrangebotes und seiner Organisation mit der internationalen

Anerkennung des Masters als akademischen Grad. Zahnärzte suchen zunehmend in der Spezialisierung ein „Alleinstellungsmerkmal“, aber auch die Chance, sich kooperativ mit Kollegen auszutauschen und gemeinsam zu wirken, in jeder Beziehung das Optimale, Exzellenz, herauszuholen, auch in der Praxisorganisation.

Kieferorthopädie – Nachfrage-Spitzenreiter

„Die Kieferorthopädie erfährt vor allem auch unter dem ästhetischen Aspekt einen großen Zuwachs“, betont Prof.Dr.Dr.Dieter Müßig, Rektor und Direktor des Zentrums für Kieferorthopädie an der DPU, wissenschaftlicher Leiter des M.Sc. Kieferorthopädie.

Bereits zum 17. Mal läuft der ULG Kieferorthopädie (M.Sc.) in Deutsch, in Englisch zum 7. Mal. Knapp 1.000 Zahnärzte wurden bislang weltweit zum „Kieferorthopädie-M.Sc.“ graduiert.

Dem „Master of Science Kieferorthopädie (M.Sc.)“ stehen nicht nur alle Türen offen in Richtung des

„Fachzahnarztes“, nein, er ist ein „Fachzahnarzt für orale Rehabilitation“ mit einem breiten Leistungsspektrum in KFO, Ästhetik, Funktionsmaßnahmen, Prävention und ästhetische Versorgung.

Symbiose der Implantologie mit Orale Chirurgie und Parodontologie

Die Implantologie hat sich in den letzten Jahren diagnostisch, therapeutisch und wissenschaftlich stark weiterentwickelt. Auch die demografische Entwicklung, Multimorbidität älterer Patienten und das sich ständig wandelnde Spektrum der Medizin mit neuen Therapiemöglichkeiten stellen neue und immer höhere Ansprüche an die chirurgische wie an die parodontologische Betreuung. Dem hohen Anspruch in der Implantologie, Oralchirurgie und Parodontologie werden die ULGs Orale Chirurgie/Implantologie (M.Sc.) (Start April 2015) und Master of Science Parodontologie/Implantologie (M.Sc.) besonders gerecht. Weitere Informationen: info@duk-push.de

Editorische Notiz (Schreibweise männlich/weiblich)

Wir bitten um Verständnis, dass – aus Gründen der Lesbarkeit – auf eine durchgängige Nennung der männlichen und weiblichen Bezeichnungen verzichtet wurde. Selbstverständlich beziehen sich alle Texte in gleicher Weise auf Männer und Frauen.

Wissenschaftsoffensive

Seltene Krankheiten im Mund- und Zahnbereich.

KEHL – Das INTERREG – Wissenschaftsoffensive Projekt „Manifestationen seltener Krankheiten im Mund- und Zahnbereich“ ist ein grenzüberschreitendes Projekt, das darauf abzielt, Bekanntheit, Diagnostik und Behandlung von Mund- und Zahnerkrankungen von Patienten zu fördern, welche an einer seltenen Krankheit leiden. Dies wird durch die Zusammenarbeit von

Universitäten, Krankenhäusern und Forschungslaboren aus Deutschland und Frankreich sowie weiteren Partnern erreicht. Die Ergebnisse dieser Arbeit richten sich an Patienten und Angehörige des Gesundheitswesens, um neue Möglichkeiten der Diagnostik und Therapie vorzuschlagen. Dieses Projekt, ausgewählt im Rahmen der Wissenschaftsoffensive der Trinationa-



len Metropolregion Oberrhein (TMO), wird vom Europäischen Fonds für Regionale Entwicklung (EFRE) der Europäischen Union, im Rahmen vom Programm INTERREG IV Oberrhein, gefördert.

Weitere Informationen: www.genosmile.eu

Fortsetzung von S. 1 oben „Blockadehaltung mit Folgen“

schen Vertragszahnärzte wissen nicht, welche Punktwerte für die 2014 erbrachten Behandlungen bei der AOK Bayern gelten.

„Das Prozessieren hat bei der AOK Bayern Methode. Doch die Vergütung

von Ärzten und Zahnärzten sollte nicht durch Gerichte festgelegt werden. Die AOK Bayern gefährdet durch ihre Blockadehaltung das hohe Niveau der Patientenversorgung im Freistaat Bayern“, so der KZVB-Vorsitzende.

Die KZVB appelliert an die bayerische Gesundheitsministerin

Melanie Huml, die AOK Bayern an ihre Pflichten zu erinnern. Dazu gehöre eine ausreichende Finanzierung ärztlicher und zahnärztlicher Leistungen. Das reine Schielen auf den Beitragssatz sei verantwortungslos. Leidtragende des Sparkurses der AOK Bayern seien vor allem die Patienten in ländlichen Regionen mit vielen AOK-Versicherten.

„Die bayerischen Vertragszahnärzte zeigen sich im aktuellen Konflikt zwischen dem Bayerischen Hausärzterverband und der AOK Bayern solidarisch mit den Kollegen. Ihnen wie uns spielt die AOK Bayern derzeit übel mit. Eine Vertragspartnerschaft sieht anders aus“, betont Rat.

Quelle: KZV Bayerns



DENTAL TRIBUNE

IMPRESSUM

Verlag
OEMUS MEDIA AG
Holbeinstraße 29, 04229 Leipzig
Tel.: 0341 48474-0
Fax: 0341 48474-290
kontakt@oemus-media.de
www.oemus.com

Verleger
Torsten R. Oemus

Verlagsleitung
Ingolf Döbbecke
Dipl.-Päd., Jürgen Isbaner
Dipl.-Betriebsw. Lutz V. Hiller

Chefredaktion
Dipl.-Päd. Jürgen Isbaner (ji)
V.i.S.d.P.
isbaner@oemus-media.de

Redaktionsleitung
Majang Hartwig-Kramer (mhk)
m.hartwig-kramer@oemus-media.de

Redaktion
Marina Schreiber (ms)
m.schreiber@oemus-media.de

Jenny Hoffmann (jh)
m.schreiber@oemus-media.de

Korrespondent Gesundheitspolitik
Jürgen Pischel (jp)
info@dp-uni.ac.at

Anzeigenverkauf
Verkaufsleitung
Dipl.-Betriebsw. Lutz V. Hiller
hiller@oemus-media.de

Verkauf
Nadine Naumann
n.naumann@oemus-media.de

Produktionsleitung
Gernot Meyer
meyer@oemus-media.de

Anzeigendisposition
Lysann Reichardt
l.reichardt@oemus-media.de

Layout/Satz
Franziska Dachsel

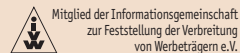
Lektorat
Hans Motschmann

Erscheinungsweise

Dental Tribune German Edition erscheint 2015 mit 12 Ausgaben, es gilt die Preisliste Nr. 6 vom 1.1.2015. Es gelten die AGB.

Druckerei

Vogel Druck und Medienservice GmbH, Leibnizstraße 5, 97204 Höchberg



Verlags- und Urheberrecht

Dental Tribune German Edition ist ein eigenständiges redaktionelles Publikationsorgan der OEMUS MEDIA AG. Die Zeitschrift und die enthaltenen Beiträge und Abbildungen sind urheberrechtlich geschützt. Jede Verwertung ist ohne Zustimmung des Verlages unzulässig und strafbar. Das gilt besonders für Vervielfältigungen, Übersetzungen, Mikroverfilmungen und die Einspeicherung und Bearbeitung in elektronischen Systemen. Nachdruck, auch auszugsweise, nur mit Genehmigung des Verlages. Bei Einsendungen an die Redaktion wird das Einverständnis zur vollen oder auszugsweisen Veröffentlichung vorausgesetzt, sofern nichts anderes vermerkt ist. Mit Einsendung des Manuskriptes geht das Recht zur Veröffentlichung als auch die Rechte zur Übersetzung, zur Vergabe von Nachdruckrechten in deutscher oder fremder Sprache, zur elektronischen Speicherung in Datenbanken zur Herstellung von Sonderdrucken und Fotokopien an den Verlag über. Für unverlangt eingesandte Bücher und Manuskripte kann keine Gewähr übernommen werden. Mit anderen als den redaktionseigenen Signa oder mit Verfassernamen gekennzeichnete Beiträge geben die Auffassung der Verfasser wieder, welche der Meinung der Redaktion nicht zu entsprechen braucht. Der Autor des Beitrages trägt die Verantwortung. Gekennzeichnete Sonderteile und Anzeigen befinden sich außerhalb der Verantwortung der Redaktion. Für Verbands-, Unternehmens- und Marktinformationen kann keine Gewähr übernommen werden. Eine Haftung für Folgen aus unrichtigen oder fehlerhaften Darstellungen wird in jedem Falle ausgeschlossen. Gerichtsstand ist Leipzig.

3-D-Druck „lebender“ Knochen

Freiburger Wissenschaftler wollen Gewebe mit eingebauten Blutgefäßen drucken.

FREIBURG IM BREISGAU – Knochen mit eigenen Blutgefäßen könnten künftig mit dem 3-D-Drucker hergestellt werden. Freiburger Wissenschaftler entwickeln jetzt ein Druckverfahren, das aus Zellen von Knochen und Blutgefäßen funktionstüchtige Knochen erzeugt. Die Gefäßzellen sollen die Durchblutung des Gewebes verbessern, indem sie eine Verbindung zum Blutkreislauf des Patienten herstellen. Für die Entwicklung dieser 3-D-Druck-Methode erhalten die Wissenschaftler eine dreijährige Förderung der Deutschen Forschungsgemeinschaft (DFG). Sollte sich das Verfahren bewähren, könnten damit auch größere Kunstgewebe gedruckt werden, bis hin zu ganzen Organen.

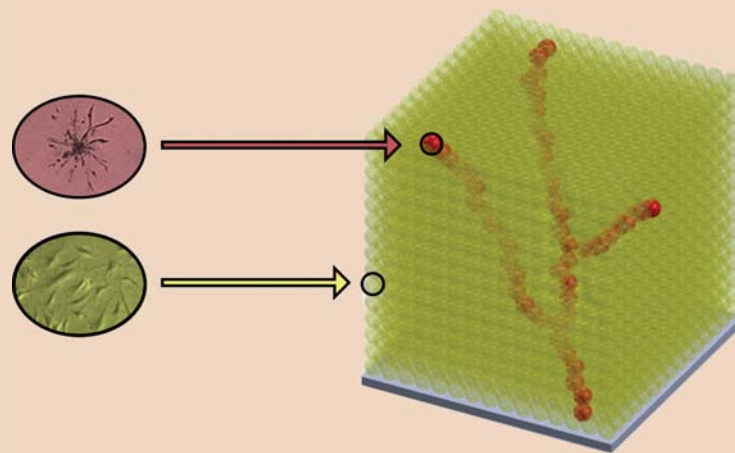
Gezielte Blutversorgung für künstliches Gewebe

„Bei der Entwicklung von künstlichem Knochengewebe ist die Frage der Blutversorgung noch immer weitgehend ungelöst. Dadurch ist so-

wohl die Größe als auch der Typ des Gewebes stark beschränkt“, sagt Prof. Dr. Günter Finkenzeller, Forschungssektionsleiter an der Klinik für Plastische und Handchirurgie des Universitätsklinikums Freiburg. Er leitet das Projekt gemeinsam mit Dr. Peter Koltay, leitender wissenschaftlicher Mitarbeiter am Institut für Mikrosystemtechnik (IMTEK) der Universität Freiburg. Bekannt ist, dass sich die Blutversorgung eines künstlich erzeugten Gewebes durch sogenannte Endothelzellen verbessern lässt. Diese Zellen kleiden die Gefäße aus und können auch selbst neue bilden. Doch bisher stirbt ein Großteil der Knochenzellen aufgrund von Sauerstoffmangel, bevor die Zellen Gefäße gebildet haben. „Unser Ansatz sieht vor, dass wir die Endothelzellen genauso wie die Knochenzellen per 3-D-Druck im Gewebe an die Stelle platzieren, wo sich die Gefäße ausbilden sollen“, sagt Prof. Dr. Finkenzeller. „Die Gefäße des künstlichen Gewebes könnten dann zeitnah nach

der Operation mit den Gefäßen des umgebenden gesunden Gewebes zusammenwachsen und so die Blutver-

schung des Kunstgewebes sicherstellen“, erläutert der Wissenschaftler weiter.



3-D-Knochenmodell

der Operation mit den Gefäßen des umgebenden gesunden Gewebes zusammenwachsen und so die Blutver-

sorgung des Kunstgewebes sicherstellen“, erläutert der Wissenschaftler weiter.

Nährlösung vermehrt und mit einem 3-D-Drucker in eine Trägermatrix eingebracht. Diese wird dann implantiert. „Der 3-D-Druck von lebendigem Hautgewebe könnte in fünf

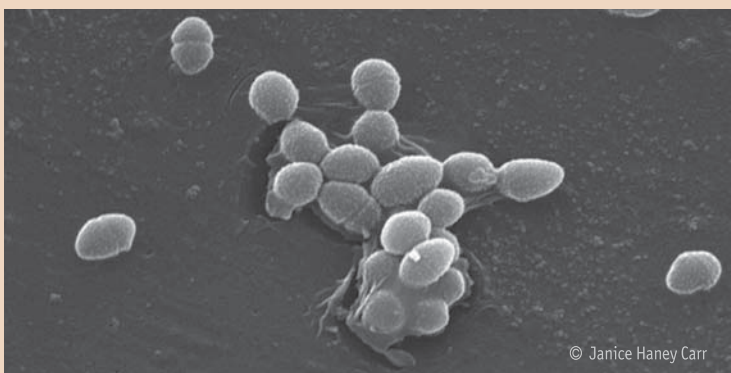
bis sieben Jahren klinisch Bedeutung erhalten“, sagt Prof. Dr. Finkenzeller. „Bei der Herstellung und Implantation von Knochengewebe wird es allerdings länger dauern, da dafür noch zentrale Fragen der Gewebeerzeugung geklärt werden müssen.“

„Das Forschungsprojekt könnte erheblich zum Fortschritt der Forschung und Technologie im Bereich der Gewebeerzeugung und des Tissue Engineering beitragen“, sagt Dr. Koltay. In einem ersten Schritt wird ein spezieller „BioPrinter“ gebaut. „Wir können schon heute Zellen lebend und schonend gezielt drucken“, sagt Dr. Koltay. „Jetzt müssen wir das Verfahren so anpassen, dass damit Knochenzellen und Blutgefäßzellen verarbeitet werden können und diese einen funktionsfähigen Gewebeverband bilden.“ In einem späteren Schritt erfolgt dann die Überprüfung der Methode anhand chirurgischer Modelle. [DT](#)

Quelle: Universitätsklinikum Freiburg

Kampf gegen resistente Keime

Wissenschaftler entwickeln Therapie gegen Komplikationen nach Wurzelbehandlungen.



Elektronenmikroskopische Aufnahme von Enterococcus faecalis.

JERUSALEM – Antibiotikaresistente Keime stellen eine zunehmende Bedrohung bei medizinischen und zahnmedizinischen Eingriffen dar. Auch bei Wurzelbehandlungen kommt es im Nachgang oftmals zu Komplikationen durch bestehende Entzündungen, die das Bakterium *Enterococcus faecalis* (*E. faecalis*) verursacht. Israelische Wissenschaftler haben nun eine Möglichkeit gefunden, das Bakterium mithilfe von Bakteriophagen unschädlich zu machen.

Das derzeit effektivste Antibiotikum gegen *E. faecalis* ist Vancomycin. Ausschalten kann es das Bakterium jedoch nicht. Eine Alternative zum Antibiotikum stellt die Therapie mit Phagen dar. Die Forscher der Zahnmedizinischen Fakultät der Hebrew University of Jerusalem nutzten den Phagen EFDG1, um *E. faecalis* gezielt anzugreifen. Dieser infiziert den V583-Strang des Bakteriums. Dieser Strang zeigte sich als immun gegenüber Vancomycin. Um herauszufinden, wie effizient diese Therapie ist, haben sie *E. faecalis* nicht nur in einer Flüssigkultur, sondern auch im Biofilm mit EFDG1 behandelt. In beiden

Formen zeigte sich diese Behandlung vielversprechend. Die verwendeten Phagen gewannen die Wissenschaftler aus Abwässern einer Jerusalemer Wasseraufbereitungsanlage.

Weiterhin untersuchten sie anhand von Massenspektrometrie Gewebeproben, die mit der Phagentherapie behandelt wurden, um sicherzugehen, ob eine Behandlung am Menschen auch sicher wäre. Sie kamen zu dem Ergebnis, dass das Genom von EFDG1 keine für den Menschen schädlichen Gene enthält.

Infektionen mit *E. faecalis* sind für den Menschen lebensgefährlich. Sie können die Ursache für Endokarditis oder eine Bakteriämie sein. Die gezielte Ausschaltung mithilfe von Phagen wäre eine sehr gute Möglichkeit, Infektionen nach einer Wurzelkanalaufbereitung zu behandeln. Die ausführlichen Ergebnisse der Studie werden im April im Fachmagazin *Applied and Environmental Microbiology* unter dem Titel „Targeting *Enterococcus faecalis* biofilm using phage therapy“ erscheinen. [DT](#)

Quelle: ZWP online

ANZEIGE

els extra low shrinkage®

ENTDECKEN SIE NEUES

els duobond
dualhärtender
Self-Etch-Bond




els bulkfill
Bulkfill-Komposit frei
von TEGDMA und HEMA




els seal
TEGDMA-, HEMA- und
BisGMA-freier Versiegler




QR-Code mit Smartphone/Tablet scannen für mehr Informationen.

Schweizer Qualitätsprodukt 

www.saremco.ch

SAREMCO
DENTAL

Milchzahntrauma: weniger kann mehr sein

Kinderzahnheilkunde oder Endodontie – die Behandlungsstrategie nach einem Milchzahntrauma. Von ao. Univ.-Prof. Dr. Kurt A. Ebeleseder, Graz, Österreich.



Trotz seiner hohen Prävalenz (bis zu 50 Prozent wurden publiziert) führt das Milchzahntrauma ein relatives Schattendasein in der Endodontie. Ein Grund hierfür ist sicherlich, dass es eher als kinderzahnheilkundliches Thema denn als endodontisches gesehen wird, und ein zweiter Grund ist, dass Erfolge im Erhalt von Milchfrontzähnen wegen deren früher Exfoliation prinzipiell keine Langzeitrelevanz besitzen.

Verletzungsmuster und Diagnostik

Betrachtet man den traumatisierten Milchfrontzahn für sich, so zeigt dieser sämtliche aus der bleibenden Dentition wohlbekannte Verletzungsmuster, nur die Prävalenz bestimmter Verletzungen ist eine andere: Mit lateraler Dislokation, Intrusion und Avulsion dominieren im Milchgebiss die schweren Verletzungen, worin sich die Unvor-

hersehbarkeit des Sturzes für das Kind und seine noch mangelnde Fähigkeit zur adäquaten Reaktion ausdrücken. Zahnfrakturen finden sich deutlich seltener als im bleibenden Gebiss, was auf die zumeist kürzere Wurzel und den breiteren PDL-Spalt zurückzuführen ist. Der Milchzahn fängt somit den Stoß hauptsächlich über eine Dislokation ab, ohne zu frakturieren. Eine traumatisch eröffnete Pulpa ist daher im Milchgebiss deutlich seltener anzutreffen als im bleibenden. Kronenabbrüche in Gingivahöhe kommen häufiger vor, sind aber zumeist die Folgen einer Early Childhood Caries mit profunder Demineralisierung und vergleichsweise geringem Trauma (Abb. 1).

Mitverletzungen bleibender Zahnanlagen können nur selten direkt belegt werden; die hierfür nötige Anfertigung zusätzlicher Röntgenaufnahmen setzt eine entsprechende Kooperation des Kindes voraus. Zu-

dem entzieht sich der weiche, noch verformbare Anteil dem Röntgenbild, nachdem er nicht oder nur wenig mineralisiert ist. Um den Zusammenhang zwischen der Milchzahnverletzung und der Schädigung des bleibenden Zahnes zu beweisen, muss ein kurz nach dem Unfall angefertigtes, die fragliche Zahnanlage vollständig darstellendes Ausgangsröntgen mit einem späteren Bild verglichen werden, das dann ggf. eine an entsprechender anatomischer Position befindliche mineralisierte Veränderung (Knick, Einziehung) aufweist. Hierbei sollten nicht nur der direkte Nachfolger des verletzten Milchzahnes, sondern auch dessen Nachbarn begutachtet werden, weil sich die Erschütterung durch den Aufprall wie eine Welle im Kiefer ausbreitet.

Erstversorgung

Im Gegensatz zum Trauma im bleibenden Gebiss sind beim Milchzahntrauma drei Aspekte zu beachten:

- die Kooperation des Kindes
- die Folgen von Verletzung und Behandlung auf die bleibende Dentition.

Wird das Milchzahntrauma nicht von vornherein in Allgemein-anästhesie behandelt, so stellt sich als

erste Frage die der Lokalanästhesie. Schon der Einstich kann für ein Kleinkind derart schmerzhaft sein, dass hinterher keine adäquate Kooperation mehr zu erwarten ist. Die Kernfrage lautet also: Welche Eingriffe bieten sich an, welche davon sind unbedingt nötig und was davon ist ohne Anästhesie machbar?

Reposition und Schienung

Die meisten Milchzahntraumata führen zu einer Dislokation von Zähnen resp. Zähnen und Knochen nach palatinal. Eine Reposition ist nötig, wenn durch die Dislokation ein verkehrter Überbiss generiert wird. Eine sofortige Reposition ist erforderlich, wenn bei Belastung Störungen der Oralfunktionen oder der Wundheilung zu erwarten sind. Das Ergebnis einer solchen manuellen Reposition bedarf zumeist einer äußeren Fixation, die mittels Draht und Flowable-Komposit erzielt werden kann. Nach Reinigung, Ätzung, Spülung und Trocknung (mittels Sauger) aller zur Schienung vorgesehener Flächen sollte der Draht zunächst an den Pfeilerzähnen anpolymerisiert werden, bevor die schon mit Bonding und Flowable versehenen dislozierten Zähne in einem Arbeitsschritt ohne Anästhesie an die Schiene herangeführt und dort durch Polymerisation fixiert werden (Abb. 3). Achtung: Das

Softstart-Programm in der Lampe kann die Polymerisation deutlich verzögern! Es empfiehlt sich, die Lampe bereits vor der entscheidenden Sekunde einzuschalten.

Sind Zähne (zumeist mitsamt Alveolarfortsatz) nach labial verkippt, so sollte die Schiene zuerst an den dislozierten Zähnen und im Zuge der Reposition an den Pfeilerzähnen fixiert werden.

Zwei Alternativen bieten sich zu „Reposition und Schienung“ an:

- die Extradaktion der dislozierten Zähne oder die orthodontische Reposition. Extrudierte Milchzähne verleiten zur Entfernung, weil sie ja schon so gut wie extrahiert erscheinen. Dabei wird übersehen, dass der Zahn palatinal noch an der Gingiva fixiert ist, was bei einer Entfernung ohne Anästhesie dann doch einiges an Schmerzen verursacht.
- Die zweite Alternative ist die orthodontische Reposition. Man lässt die Situation erst einmal so heilen, wie sie ist, und verordnet dazu eine zu tragende Repositionshilfe (Abb. 2). Dies kann z. B. auch ein Schnuller sein oder ein Holzspatel, auf den nach dem Prinzip der schiefen Ebene gebissen wird.

Von intrudierten Milchfrontzähnen ist bekannt, dass sie mit Fehlbil-

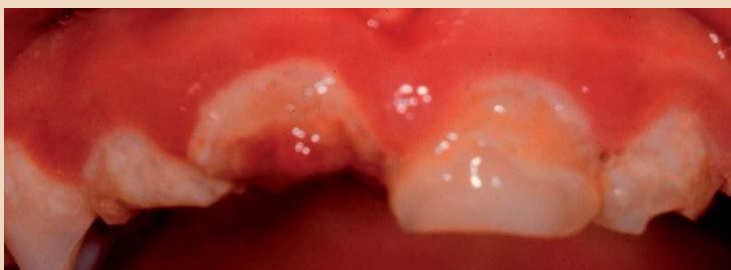

Abb. 1: Early Childhood Caries (ECC) als Hauptursache für eine Kronenfraktur.



LEGENDÄR. FARBE 34.

Create the best

DEMNÄCHST
ERHÄLTlich



AESTHETIC BLUE / AESTHETIC RED
HIGH-END PRODUKTE FÜR DIE PROTHETIK

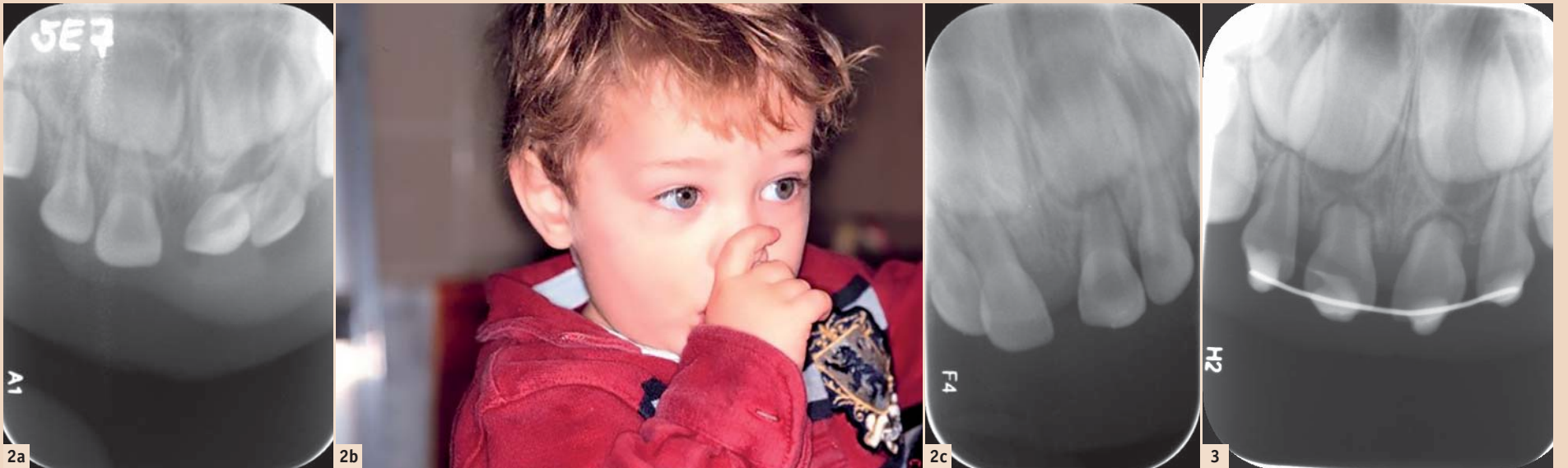

Abb. 2: „Orthodontische Reposition“ durch Daumenlutschen. **a)** Sieben Tage nach Sturz eines dreijährigen Patienten. Der Zahn 61 ist deutlich lateral disloziert. **b)** Der Patient ist Daumenlutscher, was zur Protrusion des retrudierten Zahnes führen könnte. Es wird entschieden, unter laufender Kontrolle die spontane Entwicklung abzuwarten. **c)** Bei der Kontrolle nach sieben Wochen findet sich der Zahn in akzeptabler Position. Ein zusätzlicher Eingriff erscheint nicht nötig. – **Abb. 3:** Stabilisierung des Repositionsergebnisses durch eine Draht-Komposit-Schiene für 2–3 Wochen.

lungen der bleibenden Nachfolger assoziiert sein können. Nicht bekannt ist, ob diese Fehlbildungen mehr von der Intrusion selbst stammen oder mehr von der Belassung des Milchzahnes in der intrudierten Position. Auch die Extraktion eines intrudierten Milchzahnes könnte in

kann durchaus auch bei intrudierten Milchzähnen ein vorsichtiges Ja zu „Belassung und Warten auf Re-Eruption des Milchzahnes“ ausgesprochen werden.

Avulsierte Milchzähne sollen wegen der Gefährdung der bleibenden Zahnanlage durch den Repositionsvorgang und wegen der kompli-

bedarf das umgebende Weichgewebe einer Naht.

Pulpaüberkappung

Wegen der geringen Fähigkeit der Milchzahnpulpa zur Reizdentinbildung ist eine Überkappung der traumatisch eröffneten Pulpa wenig aussichtsreich. Bei guter Koopera-

Milchzahnpulpa als Möglichkeit für deren Persistenz verbleibt. Der Autor bevorzugt Cefalexin systemisch und CHX 0,1 % lokal.

Nachsorge

Schienenentfernung

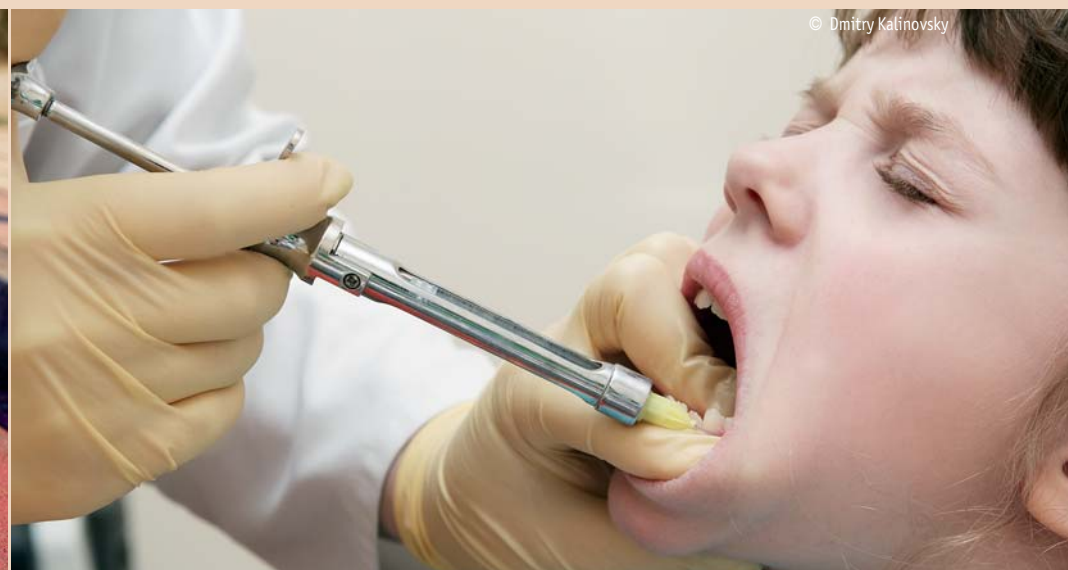Reduzierte Arbeitsbedingungen

Röntgenkontrolle

Diese stellt das wichtigste Tool in der Nachsorge von Milchzahntraumata dar. Sie informiert den Behandler über den Stand der Milchzahnsorption, das symmetrische Weiterwachsen der bleibenden Zahnanlage und sich anbahnende Eruptionsstörungen.



© David Pereira



© Dmitry Kalinovsky

Abhängigkeit von der angewandten Luxationstechnik zusätzliche Schäden an der bleibenden Zahnanlage verursachen. In einer eigenen Studie fanden sich bei 17 von 27 bleibenden Zähnen ohne Extraktion des intrudierten Vorgängers Formveränderungen (zumeist Knicke, die sich durch die Intrusion allein erklären ließen) in der Krone, und nur ein Zahn war so stark missgebildet, dass er extrahiert werden musste. Somit

zierten Nachsorge nicht replantiert werden.

Nähte

Nähte benötigen immer eine vorangehende Anästhesie. Sie sind dann unumgänglich, wenn Dehiszenzen drohen. Bei vertikalen Schleimhautrissen am Alveolarfortsatz ist dies nicht der Fall, sodass hier Nähte unterbleiben können. Je stabiler das Repositionsergebnis, umso weniger

tion ist die Pulpotomie Mittel der Wahl. Bei eingeschränkter Kooperation kann versucht werden, die gesamte Frakturfläche zu desinfizieren und mit SÄT und Flowable-Komposit vor weiterer Kontamination zu schützen.

Antibakterielle Begleittherapie

Sie soll die Verschleppung von Mikroorganismen in die Wunde minimieren, sodass im Idealfall nur die

und schwächere Haftwerte am Milchzahnschmelz beschränken die Haltedauer einer Draht-Komposit-Schiene auf wenige Wochen. So noch vorhanden, stellt die Entfernung nach zwei bis drei Wochen kein technisches Problem dar.

Wurzelkanalbehandlung

Pulpanekrosen an Milchfrontzähnen können klinisch symptomfrei (keine Schwellung bzw. Fistel) bleiben, wenn das Zahnsäckchen des Nachfolgezahnes mit beschleunigter Resorption reagiert. In solchen Fällen kann der „kontrollierten Nichtbehandlung“ der Vorzug gegeben werden (**Abb. 4**). Bei kooperativen Kindern und klinischer Symptomatik ist eine Wurzelkanal-desinfektion und -füllung mittels resorbierbarem Kalziumhydroxids indiziert.

Extraktion


Sie ist dann umgänglich, wenn die klinische Symptomatik ein Zuwarten ausschließt und ein zahn-erhaltender Eingriff nicht aussichtsreich erscheint. Voraussetzungen Extraktionen sollten unterbleiben und der Natur die Möglichkeit der frühzeitigen Exfoliation offengelassen werden.

Fazit

Zusammenfassend kann gesagt werden, dass Milchzahntraumata weniger invasiv antherapiert werden können als entsprechende Verletzungen im bleibenden Gebiss. Weitere Informationen zu diesem Thema und allgemein zum Thema „Zahntrauma“ werden bei der 10. Österreichischen Fachtagung für Zahntrauma am 29. und 30. Mai 2015 in Salzburg präsentiert (<http://user.medunigraz.at/kurt.ebeleseder/>). **DT**

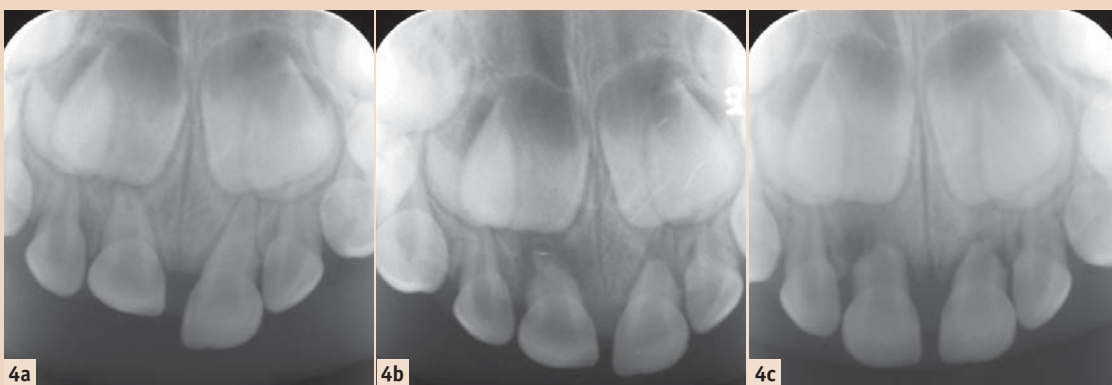

Abb. 4: „Kontrollierte Nichtbehandlung“ bei einem dreijährigen Patienten. **a)** Situation einen Tag nach dem Trauma: eine laterale Dislokation des Zahnes 51 ist evident. Es besteht kein verkehrter Überbiss. **b)** Spontane Reposition des Zahnes 51 nach sechs Wochen. Die Wurzel ist von einer breiten Resorptionszone umgeben, die direkten Kontakt zum Zahnsäckchen hat. An Zahn 61 zeigt sich eine Wurzelfraktur, die sich auf dem Initialröntgen nicht abgebildet hat. Aufgrund fehlender klinischer Symptome wird die „kontrollierte Nichtbehandlung“ fortgesetzt. **c)** Zwölf Wochen nach dem Trauma erscheint der Apex des Zahnes 51 resorbiert und die Alveole teilweise knöchern aufgefüllt. Der Zahn ist weiterhin klinisch symptomfrei, mit Ausnahme erhöhter Beweglichkeit. Der Zahn 61 ist ebenfalls symptomfrei und klinisch fest.



ao. Univ.-Prof.
Dr. Kurt A. Ebeleseder

Universitätsklinik für Zahn-,
Mund- und Kieferheilkunde
Graz
Abteilung Zahnerhaltungskunde
Auenbruggerplatz 6A
8036 Graz, Österreich
Tel.: +43 316 385-13967



Keramikimplantate – Biologische und technologische Grundlagen, aktuelle Standards und Visionen

Hauptsponsoren:

SDS SWISS DENTAL SOLUTIONS

straumann
simply doing more

Programmpunkte

Freitag, 12. Juni 2015 > Pre-Congress

Symposium Swiss Dental Solutions (SDS)

Referenten u.a.:

Dr. Karl Ulrich Volz/Konstanz (DE) | Dr. Bernd Giesenhausen/Kassel (DE) | Dr. Josef Vizkelely/Konstanz (DE) | Dr. Dominik Nischwitz/Tübingen (DE)

Themen u.a.:

Neue Produkte, Konzepte und Protokolle bei SDS Swiss Dental Solutions | Ringtechnik und Keramikimplantate | Biologische und immunologische Protokolle, um das Immunsystem zu boosten und auf Antibiotikum verzichten zu können | Was ist Biologische Zahnmedizin?

Live-Operationen

Live-OP 1 Straumann

„Chirurgisches Vorgehen bei einteiligen Keramikimplantaten anhand des Straumann Pure Ceramic Implantats“

Referent: Prof. Dr. Dr. Frank Palm/Konstanz (DE)

Live-OP 2 Swiss Dental Solutions

„Das SCC Short Cut Concept: Sofortimplantation und Sofortversorgung – möglich durch die Synthese aus speziellen Gewindedesigns auf Keramikimplantaten unter Berücksichtigung biologischer und immunologischer Prinzipien“

Referent: Dr. Ulrich Volz/Konstanz (DE)

Pre-Congress Seminare

Seminar 1 Implantologische Chirurgie von A–Z
Referent: Prof. Dr. Dr. Frank Palm/Konstanz (DE)

Seminar 2 Grundlagenseminar –
Biologische Zahnheilkunde

Referent: Dr. Dominik Nischwitz/Tübingen (DE)

Samstag, 13. Juni 2015 > Hauptkongress

Wissenschaftliche Vorträge

Keramikimplantate – Biologische und technologische Grundlagen, aktuelle Standards und Visionen

Referenten u.a.:

Prof. Dr. John Ionescu/Neukirchen (DE) | Prof. Dr. Jose Mendonça- Caridad/Santiago di Compostela (ES) | Prof. Dr. Vera Stejskal/Stockholm (SE) | Prof. Dr. Marcel Wainwright/Düsseldorf (DE) | Dr. Pascal Eppe/Etalle (BE) | Dr. Ernst Fuchs Schaller/Bäch (CH) | Dr. Ralf Lüttermann/Eckernförde (DE) | Dr. Sammy Noumbissi/Silver Spring, MD (US) | Dr. Karl Ulrich Volz/Konstanz (DE) | Dr. Oliver Zernial/Kiel (DE)

Themen u.a.:

Einführungsvortrag: Keramikimplantate: Entstehung, aktueller Standard und Visionen | Chronische Schwermetallbelastung bei Haut- und Umwelterkrankungen. Diagnose und Therapie | Allergy and Autoimmunity caused by dental metals | Principles of Biological Surgery: Adult Stem Cells and Ceramic Implants | Das SCC Short Cut Concept: Sofortimplantation und Sofortversorgung – möglich durch die Synthese aus speziellen Gewindedesigns auf Keramikimplantaten unter Berücksichtigung biologischer und immunologischer Prinzipien | Pre and Post-restorative Clinical Implant Stability Assessment of Zirconia Ceramic Implants Submitted to Two Different Methods of Surface Modification. Results of a Clinical 2 year Retro spective Study | Electromagnetic Fields and Dental Metals – The Infernal Couple | Hyaluronsäure und PRGF – moderne Tools für biologisches (Be-)Handeln | Laterale Augmentation leicht gemacht | 17 Jahre Erfahrungen mit Keramikimplantaten: einteilig, zweiteilig – was ist wichtig für den Langzeiterfolg? | MARKETING. VERPÖNT, GELEBT, GEPLANT? Ist die Zukunft weiß?

Separates Helferinnenprogramm

Seminar zur Hygienebeauftragten

Referentin: Iris Wälter-Bergob/Meschede (DE)

Änderungen vorbehalten!

Organisatorisches

Kongressgebühren

Freitag, 12. Juni 2015 > Pre-Congress

Symposium SDS (Vorträge)	150,- € zzgl. MwSt.
Live-OP (Preis pro Live-OP)	50,- € zzgl. MwSt.
Die Live-Operation 2 (SDS) ist für Teilnehmer am Symposium SDS kostenfrei.	
Tagungspauschale*	49,- € zzgl. MwSt.

Seminar 1 Implantologische Chirurgie von A–Z	195,- € zzgl. MwSt.
Tagungspauschale*	35,- € zzgl. MwSt.

Seminar 2 Grundlagenseminar – Biologische Zahnheilkunde	50,- € zzgl. MwSt.
--	--------------------

Bei der Teilnahme am Seminar 1 reduziert sich die Kongressgebühr für den Hauptkongress (Vorträge) am Samstag um 100,00 € netto.

Samstag, 13. Juni 2015 > Hauptkongress

Zahnarzt	250,- € zzgl. MwSt.
ISMI-Mitglieder erhalten 20% Rabatt auf die Kongressgebühr am Samstag.	
Assistenten	125,- € zzgl. MwSt.
Helferinnen	99,- € zzgl. MwSt.
Tagungspauschale*	49,- € zzgl. MwSt.

* Die Tagungspauschale beinhaltet Kaffeepausen, Tagungsgetränke und Imbissversorgung und ist für jeden Teilnehmer verbindlich zu entrichten.

Abendveranstaltung (limitierte Personenzahl)

Freitag, 12. Juni 2015

Preis pro Person 120,- € zzgl. MwSt.
Hotel und Restaurant VILLA BARLEBEN AM SEE
BBQ, Grillspezialitäten und gute Weine im wunderschönen Garten der historischen Villa Barleben – open end ...

Veranstaltungsort

hedicke's Terracotta (ehem. Quartierszentrum Konstanz)
Luisenstraße 9, 78464 Konstanz, Deutschland
Tel.: +49 7531 94234-0, www.terracotta-konstanz.de

Live-Operationen in der Praxis Prof. Dr. Dr. Frank Palm

Klinikum Konstanz, Abt. Plastische Kiefer- und Gesichtschirurgie
Mainaustraße 37, 78464 Konstanz, Deutschland

Zimmerbuchungen in unterschiedlichen Kategorien

PRIMECON Tel.: +49 211 49767-20, Fax: +49 211 49767-29
info@prime-con.eu, www.primcon.eu

Fortbildungspunkte

Die Veranstaltung entspricht den Leitsätzen und Empfehlungen der KZBV vom 23.09.05 einschließlich der Punktebewertungsempfehlung des Beirates Fortbildung der BZÄK vom 14.09.05 und der DGZMK vom 24.10.05, gültig ab 01.01.06. **Bis zu 16 Fortbildungspunkte.**



vollständiges
Kongressprogramm



www.ismi-meeting.com


Wissenschaftliche Leitung: Dr. Karl Ulrich Volz/Konstanz (DE)

Veranstalter

ISMI – International Society of Metal Free Implantology
Lohnerhofstraße 2, 78467 Konstanz, Deutschland
Tel.: 0800 4764-000, Fax: 0800 4764-100
office@ismi.me, www.ismi.me

Organisation/Anmeldung

OEMUS MEDIA AG
Holbeinstraße 29
04229 Leipzig, Deutschland
Tel.: +49 341 48474-308
Fax: +49 341 48474-290
event@oemus-media.de
www.oemus.com



Hinweis:

Nähere Informationen zum Programm und den Allgemeinen Geschäftsbedingungen finden Sie auf unserer Homepage www.oemus.com

Anmeldeformular per Fax an

+49 341 48474-290

oder per Post an

OEMUS MEDIA AG
Holbeinstraße 29
04229 Leipzig
Deutschland

DTG 5/15

Für das 1st Annual Meeting of ISMI am 12./13. Juni 2015 in Konstanz melde ich folgende Personen verbindlich an (Zutreffendes bitte ausfüllen bzw. ankreuzen):

ONLINE-ANMELDUNG UNTER: www.ismi-meeting.com

Symposium SDS
Live-OP: 1 2 Vorträge (Zahnärzte)
Seminare: 1 2 Hygieneseminar (ZAH)
Pre-Congress (Fr.) Hauptkongress (Sa.)

Titel, Name, Vorname, Tätigkeit

ISMI-Mitglied ja nein

Abendveranstaltung am Freitag, 12. Juni 2015 _____ (Bitte Personenzahl eintragen)

Praxis-/Laborstempel

Die Allgemeinen Geschäftsbedingungen zum 1st Annual Meeting of ISMI (abrufbar unter www.ismi-meeting.com) erkenne ich an.

Datum/Unterschrift

E-Mail-Adresse (Bitte angeben!)

„Unsere Aufgabe ist die Vereinfachung der Implantologie“

Dental Tribune International zu Besuch in der MIS-Firmenzentrale und Hauptproduktionsstätte in Israel – CEO Idan Kleifeld im Gespräch.

MIS Implants Technologies ist ein global agierendes Unternehmen, das sich auf die Entwicklung und Fertigung fortgeschrittener Produkte und Lösungen für die dentale Implantologie spezialisiert hat. Gegründet wurde das Familienunternehmen im Jahr 1995, zu einer Zeit, als das Potenzial von Zahnimplantaten von vielen noch nicht verstanden wurde, teilte CEO Idan Kleifeld gegenüber Dental Tribune International (DTI) anlässlich eines Treffens zu Beginn des Jahres mit.

Seit seinen Anfängen konnte MIS deutliches Wachstum erzielen, insbesondere in den letzten zehn Jahren. „Dem Unternehmen ist heute der Aufbau einer weltweit anerkannten Marke gelungen. Dazu ist es das einzige Unternehmen, das nicht aus dem Premiumsegment stammt und trotzdem auf globaler Ebene operiert“, stellt Kleifeld fest.

Von seinem Hauptsitz in Israel aus operiert MIS weltweit in 65 Ländern und deckt große Dentalmärkte, wie die USA, China und Deutschland, über ein fest etabliertes Netzwerk von lokalen Händlern ab.

Neuer Produktionskomplex

Im Jahr 2009 zog die MIS in einen eigens errichteten großen Produktionskomplex in einem Hochtechnologie-Industriepark im Norden Israels. „Unser Standort unterstreicht unsere Einzigartigkeit. Israel ist ein Land mit großer Innovationskraft und bietet aufgrund der hohen Ausbildungsqualität und Leistungsbereitschaft der Leute hier besonders günstige Bedingungen für die Industrie. Darüber hinaus ist das Gehaltsniveau deutlich niedriger als in vielen Konkurrenzländern, sodass die Herstellung besonders profitabel ist“, führt er aus.

Die MIS-Gebäude im Bar-Lev Industrial Park erstrecken sich über 10.000 Quadratmeter und verfügen über zwei Produktionshallen mit 50 Schweizer Hochpräzisionsmaschinen, die täglich 24 Stunden von Sonntag bis Freitag in Betrieb sind.

„Die Anlage wurde in Hinblick auf Wachstum konzipiert und gebaut. In naher Zukunft wird sich unser Hochregallager, das derzeit nur lediglich die Hälfte des Gesamtflächenpotenzials nutzt, in seiner Größe verdoppeln“, erklärt Idan Kleifeld.



MIS-Firmenzentrale.

MIS produziert in erster Linie auf Lager, um Produkte innerhalb von zwei Werktagen an die lokal ansässigen Händler versenden zu können. Für bessere Effizienz wurden Abläufe in der Qualitätskontrolle, Sterilisation, Verpackung und Lagerung weitgehend automatisiert. Dies erlaubt es MIS, jedes Jahr über 800.000 Implantate zu produzieren.

Ausbildungszentrum

Zur Produktionsstätte in Israel gehört ein eigenes Ausbildungszentrum mit einer voll ausgestatteten Zahnarztpraxis für Live-Operationen. „Wir betrachten Fortbildung als ein wichtiges Instrument, um neue Kunden zu gewinnen, vor allem in sich noch entwickelnden Märkten“, sagt Kleifeld. „Sie ist eine wichtige Triebkraft in diesem Geschäft, und so bieten wir Behandlern sowohl Grund- als auch Fortbildungskurse für MIS-Produkte und Behandlungsprotokolle an.“

MCENTER Europe

Für 2015 hat MIS die Einführung einiger weiterer bedeutender Innovationen angekündigt. Erst kürzlich eröffnete das Unternehmen offiziell das MCENTER Europe in Berlin. Das neue MIS-Zentrum für digitale Zahnheilkunde in Deutschland soll die Bedürfnisse des wachsenden Kundenstammes im zentraleuropäischen Kernmarkt erfüllen. Das Zentrum bietet direkte Serviceleistungen von lokalen Mitarbeitern für lokale Kunden an und vereint alle Produkte im Digital Dentistry Segment von MIS an einem Ort. Das Ziel ist, dem Behandler mithilfe fortschrittlicher digitaler Zahnheilkunde und CAD/



„Wir betrachten Fortbildung als ein wichtiges Instrument, um neue Kunden zu gewinnen.“

CAM-Technologien eine umfassende Palette an Dienstleistungen zu bieten, die schnelle und präzise chirurgische Implantationsverfahren mit reduzierter Behandlungszeit und besser einzuschätzenden klinischen Ergebnissen erlauben.

„Wir freuen uns sehr über die Eröffnung des neuen MCENTER Europe und sind besonders stolz darauf, unseren Kunden die Qualität und die Einfachheit von MIS-Produkten in der gesamten Region mit passgenauen und effizient geführten Implantationsverfahren und CAD/CAM-Lösungen anbieten zu können“, resümiert MCENTER Europe Manager Christian Hebbecker.

Neues Implantatsystem

In diesem Jahr ist auch die Markteinführung eines neuen Implantatsystems geplant. Das System besitzt ein wirklich innovatives Design und besteht aus hochwertigen Implantaten, die eine absolute Neuheit im Markt darstellen und im Premiumbereich angesiedelt sind. MIS plant, dieses neue Implantatsystem seinen Händlern weltweit am Ende des zweiten Quartals dieses Jahres für den lokalen Vertrieb zur Verfügung zu stellen.

„Make it Simple“

Der Name MIS stand ursprünglich für „Medical Implant Systems“.

Es ist aber auch ein Akronym, das die Maxime des Unternehmens „Make it Simple“ widerspiegelt. „Wir haben uns die Vereinfachung der dentalen Implantologie zur Aufgabe gemacht. Um erste Wahl von Zahnärzten weltweit zu werden, bieten wir innovative Produkte an, die auf einfachen, kreativen Lösungen basieren. Design und Handhabung wurden vereinfacht und alle Produkte daraufhin entwickelt, effiziente und zeitsparende Behandlungsverfahren zu ermög-

lichen“, sagt Kleifeld. „Mit diesem vereinfachten Ansatz wollen wir der weltweit größte Hersteller von Zahnimplantaten werden.“

Das Motto „Make it Simple“ steht jedoch für mehr als nur die Produkte des Unternehmens. Die MIS-Philosophie reicht in nahezu alle Unternehmensbereiche. Die Organisationsstruktur des Unternehmens ist einfach und durch flache Hierarchien gekennzeichnet. „Make it Simple“ verkörpert die Start-up-Mentalität, die immer noch in der Firma zu spüren ist, die sich zu einem der größten Unternehmen im globalen Zahnimplantatemarkt aufgeschwungen hat. [DTI](#)



Beste Bedingungen in der Produktion.



Idan Kleifeld, Geschäftsführer MIS Implants Technologies.



Blick in die Produktion.

Führungswechsel

Martin Hesselmann ist neuer europäischer Geschäftsführer von SHOFU Dental.

RATINGEN – Umfangreiche Dentalkenntnisse, betriebswirtschaftliches Fachwissen und jede Menge persönliche Einsatzfreude: Zum 1. April 2015 hat Martin Hesselmann (50) die Geschäftsführung der SHOFU Dental GmbH in Ratingen übernommen. Mit elf Jahren Erfahrung im Unternehmen als Marketing- und Vertriebsleiter verfügt der gelernte Diplom-Ökonom aus Mülheim an der Ruhr über umfassende Kenntnisse des zahntechnischen und zahnmedizinischen Produktsortiments von SHOFU, aber auch über die notwendige Erfahrung, das japanische Dentalunternehmen noch stärker auf dem europäischen Markt zu positionieren und noch mehr innovative Praxis- und Laborprodukte zu etablieren.



Martin Hesselmann

gabe, die Vertriebs- und Marketinginteressen des japanischen Mutterkonzerns in Europa zu verantworten“, erklärt Hesselmann.

„In erster Linie geht es für mich darum, die hervorragende Marktposition von SHOFU in Europa, die mein geschätzter Vorgänger Akira

Kawashima in den vergangenen Jahren mit viel Engagement geschaffen hat, deutlich auszubauen. Einen hohen Stellenwert werden für mich in Zukunft die Nähe zum Kunden und zum Fachhandel, der Ausbau von regionalen Fortbildungsangeboten sowie enge Kooperationen mit Universitäten und Forschungsinstituten haben.“ Als neuer Europachef wird Hesselmann nun verstärkt mit Anwendern und Meinungsbildnern in Kontakt treten, um Trends zu bewerten und von ihnen Hinweise für neue Technologien und Dentalmaterialien zu erhalten.

„Die Firma SHOFU bietet den Zahnärzten und Zahn Technikern seit mehr als 90 Jahren innovative Produkte von höchster Qualität, kundenorientierten Service und maßgeschneiderte Lösungen, die sowohl den Anwender als auch den Patienten nachhaltig zufrieden stellen. Diesem Weg werde auch ich folgen und ihn noch weiter ausbauen“, gibt sich der neue Geschäftsführer zuversichtlich. [DT](#)

Quelle: SHOFU

Noch mehr Wachstum und Marktkompetenz in Europa

„Da ich schon recht lange bei SHOFU arbeite, bin ich sowohl mit den Anwendern als auch mit den Prozessen und Produkten der Firma gut vertraut. Von der hohen Qualität und Zuverlässigkeit der Artikel bin ich seit Jahren überzeugt; umso mehr freue ich mich jetzt über meine neue Auf-



Infos zum Unternehmen

Zukunftssicherheit in der Implantologie

Dentaurum Implants feiert 20 Jahre Unternehmensgeschichte.

ISPRINGEN – Seit inzwischen 20 Jahren ist Dentaurum Implants, ein Tochterunternehmen der heutigen Dentaurum-Gruppe, ein zuverlässiger Partner in der Implantologie. Mit neuesten Entwicklungen, wie den durchmesserreduzierten Implantaten CITO mini®, erhält die Implantatfamilie der Dentaurum Implants den aktuellsten Zuwachs. Viele Anwender weltweit nutzen heute das immer wieder dem technologischen Fortschritt angepasste tioLogic® Implantatsystem.

„Wir sind stolz darauf, schon frühzeitig das hervorragende Potenzial der Implantologie für die internationale Zahnmedizin erkannt zu haben“, unterstreicht Mark S. Pace, zusammen mit Axel Winkelstroeter Geschäftsführer der heutigen Dentaurum-Gruppe: „Dabei gilt es auch, den Weg dorthin, unser stetig gewachsenes Know-how und die umfangreichen Investitionen zu sehen. Die Vorläufer der heute erfolgreichen Produkte haben die Basis gelegt – für die auch weiterhin zukunftsweisenden Innovationen von Dentaurum Implants und der Dentaurum-Gruppe.“

Strategischer Weitblick für die Zahnmedizin

Zu Beginn der Neunzigerjahre begann das Unternehmen, mit eigenen Entwicklungen in den Implantologie-Markt zu investieren. Die geplante strategische Komplettierung des Produktprogramms war schließlich der Grund, um ein eigenes Implantatsystem in das Portfolio aufzunehmen. So erweiterte Dentaurum sein Produktprogramm im Juli 1995 um das TIOLOX® Implantatsystem und



Firmensitz in Ispringen.

gründete die Tochterfirma TIOLOX IMPLANTS GmbH.

In den folgenden Jahren kamen die Produktgruppen TIOSET® (chirurgische Instrumente), TIOMESH (Membransysteme), TIODRAPE (sterile Abdeckkomponenten), TIOTOM (Osteotomie-Set) sowie Knochenaufbaumaterialien hinzu.

„Maximale Sicherheit“

Aufbauend auf wissenschaftlichen Erfolgen und langjähriger Erfahrung entwickelte ein erfahrenes Team aus Mitarbeitern, externen Wissenschaftlern und zahnmedizinischen Beratern das tioLogic® Implantatsystem. Ein wesentlicher Baustein war das dreistufige Konzept: Die Entwickler kombinierten modernste Finite-Element-Methoden mit dynamischen Ermüdungsprüfungen. Auf dieser Grundlage kreierten sie ein fundiertes,

ausgewogenes Implantatsystem mit den Kernaspekten „maximale Sicherheit, perfekte Ästhetik und einfaches Handling“. Zum tioLogic®-Verkaufstart änderte die TIOLOX IMPLANTS GmbH ihren Namen in Dentaurum Implants GmbH.

Kooperation mit Miele Professional

Mit außergewöhnlichem strategischen Weitblick entwickelte Dentaurum Implants 2009 zusammen mit der Firma Miele Professional, Gütersloh, das Produkt easyClean for tioLogic®: eine zu diesem Zeitpunkt vollkommen neue Dimension der professionellen Instrumentenaufbereitung für Zahnarztpraxen und Kliniken. [DT](#)

Quelle: Dentaurum Implants GmbH



Infos zum Unternehmen

World's Most Ethical Companies®

Auszeichnung würdigt ethische Management- und Geschäftspraktiken von Henry Schein.

MELVILLE – Henry Schein, Inc., wurde vom Ethisphere Institute, das bei der Festlegung und Verbesserung von Standards für ethische Geschäftspraktiken eine globale Vorreiterrolle einnimmt, zu einem der World's Most Ethical Companies® 2015 ernannt.

Die Auszeichnung wird Organisationen verliehen, die entscheidenden Einfluss auf die Betriebsführung genommen haben, indem sie auf allen Unternehmensebenen Ethik und Transparenz fördern.

„Wir fühlen uns geehrt, dass Ethisphere uns 2015 erneut

zu den World's Most Ethical Companies gezählt hat“, sagte Stanley M. Bergman, Chairman und CEO von Henry Schein, Inc. „Diese Auszeichnung spiegelt unseren Erfolg bei der Umsetzung weltweit herausragender Geschäftsstandards wider, ebenso wie unsere Errungenschaften bei der Sicherstellung langfristiger Wertschöpfung für unsere wichtigsten Interessengruppen, zu welchen unsere Kunden, Lieferanten, Mitglieder des Schein-Teams, Investoren und die Gesellschaft zählen. Unser aufrichtiges Bestreben, ein Unternehmen mit höheren Zielen und herausragenden ethischen Standards und Geschäftspraktiken zu sein, bildet seit mehr als acht Jahrzehnten die Basis für das Geschäftsmodell von Henry Schein und dient uns als treibende Kraft für langfristigen Erfolg.“

Dieses Jahr ist das vierte in Folge, in dem Henry Schein von Ethisphere ausgezeichnet wurde.

Vollständige Liste: ethisphere.com/worlds-most-ethical/wme-honorees/ [DT](#)

Quelle: Henry Schein, Inc.



Infos zum Unternehmen



Stanley M. Bergman, Chairman und CEO von Henry Schein.

ANZEIGE

HOTLINE

02131 - 125740

GESTATTEN: FräuleiN

rühR-mICH-nicht-aN!

THE UNTOUCHABLE

Berührungslose Armaturen sowie weitere Informationen gibt es unter: www.eurotec.dental

© www.eightythree-design.de