

# DENTAL TRIBUNE




The World's Dental Newspaper · Polish Edition

ISSN 1730-315X

www.dental-tribune.com

CENA: 9,50 zł

VOL. 11, NR 7+8+9

 <p><b>Prawo</b> Przedawnienie roszczeń w sprawach błędów medycznych</p> <p>▶ Strona 3</p>	 <p><b>Praktyka</b> Diagnostyka nowotworów w gabinecie dentystycznym</p> <p>▶ Strona 4</p>	 <p><b>Business</b> Informacje z rynku i nowoczesne technologie</p> <p>▶ Strona 7</p>
---	---	--

## Bez zmian na rynku prywatnej opieki medycznej w Polsce do 2015 r.

gulowanie obecnego systemu, a dodatkowe ubezpieczenia zdrowotne mają zostać wprowadzone jako element wspierania (a nie zastępowania) publicznego systemu ochrony zdrowia. „W ramach dodatkowych ubezpieczeń mają być dostępne świadczenia, które już obecnie są realizowane przez Polaków odpłatnie. Bez wprowadzenia faktycznej konkurencji w postaci innych niż NFZ płatników czy też zachęt podatkowych do zakupu dodatkowych ubezpieczeń zdrowotnych zabraknie bodźców do rozwoju

AD

**STOISKO 7A 1.8**  
 PROMOCJE | RABATY | NOWOŚCI  
 CEDE'2013



**Poldent**

nej, będzie najwyższa w 2015 r., kiedy wartość rynku przekroczy 39 mld zł.

„Prognozujemy, że dodatkowe ubezpieczenia zdrowotne, z racji niskiej bazy, pozostaną najszybciej rozwijającym się segmentem w latach 2013-2015. Abonamenty będą drugim najszybciej rozwijającym się segmentem” – mówi Agnieszka Skonieczna, analityk rynku farmaceutycznego i ochrony zdrowia PMR i współautorka raportu.

środków do systemu. Bez takich działań rynek nie będzie mógł ulec znaczącemu poszerzeniu.

Na początku 2013 r. Ministerstwo Zdrowia przedstawiło założenia do reformy systemu opieki zdrowotnej. Zakłada ona m.in. decentralizację NFZ i prawne uregu-

lowanie dodatkowych ubezpieczeń zdrowotnych. Projekt ustawy o dodatkowych ubezpieczeniach zdrowotnych ma być gotowy do końca 2013 r. Wg obecnego stanu wiedzy, ustawa ta nie spowoduje rewolucji w segmencie prywatnej opieki zdrowotnej, celem Ministerstwa Zdrowia jest bowiem jedynie ure-

→ DT strona 2

AD

**BLANX**  
 CEDE pawilon 7  
 stoisko nr 7.3.8



Jak wynika z najnowszego raportu PMR pt. „Rynek prywatnej opieki zdrowotnej w Polsce 2013. Prognozy rozwoju na lata 2013-2015”, w 2012 r. wartość rynku prywatnej opieki medycznej w Polsce wyniosła 33,8 mld zł. Dynamika rynku była dużo niższa niż w 2011 r., głównie za sprawą obniżenia dynamiki kategorii „Wydatki pacjentów na produkty zdrowotne”.

Struktura prywatnych wydatków na opiekę zdrowotną pozostała niemal niezmienną w ciągu ostatnich kilku lat. Największy udział w prywatnych wydatkach na opiekę zdrowotną mają wydatki pacjentów na produkty zdrowotne. W 2012 r. udział tej kategorii zmniejszył się jednak o 1,4 p.p. w porównaniu do sytuacji rok wcześniej, co było przede wszystkim wynikiem wejścia w życie od 1 stycznia 2012 r. tzw. ustawy refundacyjnej. Aż o 20% wartościowo spadł segment leków refundowanych, a NFZ zaoszczędził na refundacji 2 mld zł (wzrosła jednocześnie znacząco odpłatność pacjentów). Sprzedaż produktów OTC wzrosła o kilka procent, ale wolniej niż prognozowano wcześniej.

Wg prognoz, w latach 2013-2015 rynek będzie się rozwijał w tempie ok. 5% średnio rocznie (CAGR). Dynamika wzrostu będzie zbliżona w każdym roku, przy czym, w związku ze stopniową poprawą ogólnej sytuacji ekonomicz-

W dłuższej perspektywie czasowej rozwój segmentu prywatnej opieki zdrowotnej nie będzie możliwy bez kompleksowej reformy systemu ochrony zdrowia w Polsce, która spowodowałaby dopływ

### Mieszkańcy Europy żyją coraz dłużej

Z badań Światowej Organizacji Zdrowia (WHO) wynika, że mieszkańcy Europy żyją coraz dłużej i coraz zdrowiej. Mimo to, występują znaczne różnice w tym zakresie pomiędzy poszczególnymi krajami.

spowodowanych jest chorobami niezakaźnymi, w tym schorzeniami układu krążenia i nowotworami. Wg WHO, największymi czynnikami ryzyka są papierosy i nadużywanie alkoholu. W przyszłości Światowa Organizacja Zdrowia zamierza bardziej koncentrować się na badaniu ogólnego stanu zdrowia ludności, który definiuje jako stan doskonałego zdrowia cielesnego, psychicznego i społecznego.


Oczekiwana długość życia wydłużyła się od 1980 r. o 5 lat i w 2010 r. wyniosła przeciętnie 80 lat dla kobiet i 72,5 dla mężczyzn – podaje WHO w „Raporcie o zdrowiu Europejczyków”. O ile mieszkańcy Skandynawii będą żyli znacząco dłużej, to jednak oczekiwana długość życia w krajach położonych na wschodzie Europy zmalała.

Europejski oddział WHO działa w 53 krajach, w których mieszka blisko 900 mln ludzi. Granice tego obszaru są zdefiniowane znacznie szerzej niż granice UE. Należą do nich m.in.: Rosja, Azerbejdżan i Turkmenistan. DT  
 Na podst.: PAP

Z raportu wynika również, że 80% przypadków śmierci w Europie

AD

**PROSTA ENDODONCJA W ZASIĘGU RĘKI**



**endo star System eS5**  
 nr 01-05  
 + Pilnik K ISO 15  
 6szt. Lot: 012650  
**Poldent**

**ENDOCEM Zr**  
 Simple Speedy Safe

SESJE POLDENT NA ARENIE

CEDE STOISKO 7A 1.8

NOWOŚCI ..... PROMOCJE ..... RABATY

LOTERIA NA STOISKU ..... PREZENTACJE WYKŁADY

**Poldent**

www.poldent.pl

## Na Śląsku powstanie drugie centrum symulacji medycznej

Śląski Uniwersytet Medyczny (SUM) planuje budowę centrum symulacji medycznej z fantomami ułatwiającymi naukę m.in. studentom stomatologii. Obiekt ma powstać na terenie kampusu w Zabrze Rokitnicy. Uczelnia ma już jedno centrum symulacji w Katowicach.

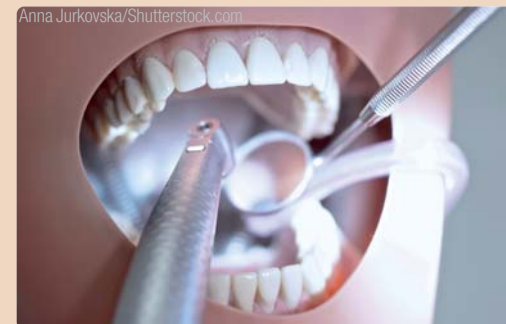Od początku ub. roku akademickiego studentom tej uczelni służy nowoczesne Centrum Dydaktyki i Sy-

mulacji Medycznej w Katowicach Ligocie. Znajdują się tam m.in. fantomy noworodków, starszych dzieci i dorosłych, które mówią, kaszlą, wymiotują, a nawet rodzą. Budowa drugiego centrum pozwoliłaby Śląskiemu Uniwersytetowi Medycznemu jeszcze skuteczniej dostosować ofertę edukacyjną do wprowadzonej reformy kształcenia lekarzy i lekarzy dentystów, likwidującej staż podyplomowy.

W 4-kondygnacyjnym budynku mają się znaleźć pomieszczenia symulacji medycznej, m.in. blok operacyjny, sala intensywnej terapii medycznej, sala porodowa, sala pediatryczna i ratownictwa medycznego z symulatorem ambulansu, salami szpitalnego oddziału ratunkowego i izby przyjęć. Nowością mają być pomieszczenia ćwiczeń i symulacji stomatologicznej. Prawie całe piętro budynku zajmą pracownie stomatolo-

giczne i laboratoria, m.in. pracownia materiałoznawstwa, laboratoria gipsu, obróbki cieplnej, metalu, porcelany, pracownia protetyki, ortodontacji i dysfunkcji, chirurgii, radiologii, sala operacyjno-ambulatoryjna, pracownia stomatologii zachowawczej, endodoncji i stomatologii dziecięcej.

Sale symulacyjne wyposażone będą w system audio-wideo umożli-



wiający nagrywanie sesji symulacyjnych. System komputerowy połączy te nagrania z zapisem parametrów fizjologicznych symulatora oraz zapisem czynności wykonanych przez ćwiczących. Gotowy zapis dający pełen obraz sesji symulacyjnej będzie następnie odtwarzany i omawiany podczas zajęć. Obok pomieszczeń symulacyjnych, w centrum znajdują się również multimedialne sale wykładowo-ćwiczeniowe i czytelnia multimedialna. Wykorzystany ma też być teren wokół obiektu. Powstanie tam zewnętrzny poligon ratowniczy do ćwiczeń wraz z urządzeniami terenowymi. „Dzięki temu zwiększy się możliwość współpracy uczelni ze służbami ratunkowymi: policją, strażą pożarną i ratownictwem medycznym. Wspólne ćwiczenia pozwolą na lepsze wyszkolenie i efektywniejszą współpracę służb systemu zarządzania kryzysowego, a co za tym idzie ich lepsze przygotowanie do działań w przypadku wystąpienia sytuacji kryzysowej” – podkreśla rektor SUM prof. Przemysław Jałowicki.

Koszt budowy i wyposażenia Centrum wyceniono na ok. 43 mln zł. Władze uczelni liczą jednak na to, że uda się pozyskać finansowanie, bo potrzebę budowy krajowej sieci centrów symulacji medycznej dostrzegło także Ministerstwo Zdrowia.

„W ramach środków na inwestycje budowlane na 2012 r. ministerstwo przeznaczyło dla uczelni medycznych 3 mln zł na dofinansowanie prac projektowych przy tworzeniu sieci takich centrów. Skorzystaliśmy z tej możliwości i dzięki temu mamy już gotowy projekt, który pozwoli uczelni starać się o środki na realizację tej inwestycji” – mówi dyrektor ds. inwestycji i eksploatacji w Śląskim Uniwersytecie Medycznym Izabella Krzak. „Dla uczelni to ogromna kwota, ale przykład Centrum Dydaktyki i Symulacji Medycznej w Katowicach pokazuje, że pozyskanie środków na takie przedsięwzięcie jest całkiem realne. Tamten projekt udało się zrealizować w ramach Programu Infrastruktura i Środowisko. Liczymy, że także w nowej perspektywie finansowej UE znajdą się środki na budowę podobnych obiektów” – dodaje rektor Jałowicki.

źródło: PAP Nauka w Polsce

← DT strona 1

tych segmentów” – podkreśla Agnieszka Skonieczna.

Dodatkowo, w ocenie autorów raportu jest mało prawdopodobne, by jakiegokolwiek radykalne zmiany weszły w życie przed zaplanowanymi na 2015 r. wyborami parlamentarnymi. Ministerstwo Zdrowia zapowiada jednocześnie, że jest to jeden z kluczowych projektów tej kadencji i nie można się z nim spieszyć. DT

Źródło: PMR

AD

**IMPLANT DENTAL  
NEW WAVE**

**PROMOCJA - 10%\***

\* dotyczy urządzeń quicksleeper 4 i sleeperone 4

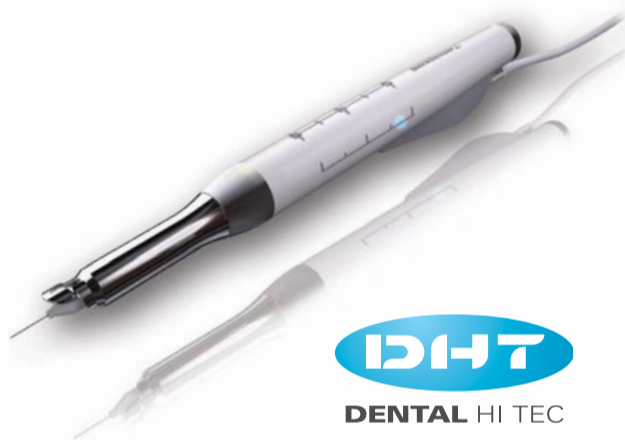# 10 LAT QUICKSLEEPERA W POLSCE

## QuickSleeper<sup>4</sup>

Najbardziej zaawansowany system znieczuleń komputerowych z możliwością wykonywania znieczuleń dokostnych (techniki osteocentral i transkortykałna) oraz pozostałych rodzajów znieczuleń.

### Nowości:

- ✓ ciśnienie podawanego anestetyku (mechanizm P.A.R.) oraz rotacja igły są sterowane mikroprocesorowo
- ✓ bardzo niskie koszty eksploatacji – tylko koszty igieł i standardowych ampułek
- ✓ całkiem nowa i ergonomiczna końcówka
- ✓ bezprzewodowy i bezbaterijny pedał
- ✓ zminiaturyzowany unit sterujący



**DHT**  
DENTAL HI TEC

## SleeperOne 4

Najnowsza generacja komputerowego systemu znieczuleń SleeperOne – wszystkie techniki znieczuleń: śródwładzowe, doprzegrodowe, nasiękowe, dopodniebienne, etc. (za wyjątkiem dokostnych).

### Nowości:

- ✓ zminiaturyzowany unit sterujący
- ✓ 4 podstawowe tryby podawania anestetyku, optymalne dla stosowanej techniki znieczulenia
- ✓ ultralekka końcówka
- ✓ bezprzewodowy i bezbaterijny pedał (lub wersja z pedałem przewodowym)
- ✓ bardzo niskie koszty eksploatacji – tylko standardowe igły i ampułki

**DHT**  
DENTAL HI TEC



**Implant Dental New Wave Sp. J.**

ul. Górnośląska 4A/19, 00-444 Warszawa, tel. (22) 869 71 00/01,  
www.implant.waw.pl, info@implant.waw.pl

# Możliwości i warunki przedawnienia roszczeń z tytułu błędów medycznych

Małgorzata Świeca, Polska

**Przedawnienie roszczeń stanowi instytucję prawa cywilnego, która wyklucza możliwość skutecznego dochodzenia roszczeń przez wierzyciela, co jest konsekwencją bezczynnego upływu czasu określonego w ustawie, do wykonania przez uprawniony podmiot przysługujących mu praw i obowiązków.**

Na skutek upływu terminu przedawnienia zobowiązanie do naprawienia szkody wprawdzie nie wygasa, jednakże zobowiązany może się od niego skutecznie uchylić, podnosząc zarzut przedawnienia i tylko dobrowolne spełnienie przez niego świadczenia może doprowadzić do naprawienia szkody.

Należy podkreślić, iż terminy przedawnienia mają charakter bez-

względnie obowiązujący i nie mogą być zmienione przez czynność prawną. Na bieg tych terminów mają jednak wpływ zdarzenia powodujące ich zawieszenie (np. siła wyższa) lub przerwę biegu przedawnienia, bowiem zgodnie z art. 123 Kodeksu Cywilnego, bieg przedawnienia przerywa się:

- przez każdą czynność przed sądem lub innym organem powołanym do rozpoznawania spraw lub egzekwowania roszczeń danego rodzaju albo przed sądem polubownym, przedsięwziętą bezpośrednio w celu dochodzenia lub ustalenia albo zaspokojenia lub zabezpieczenia roszczenia;
- przez uznanie roszczenia przez osobę, przeciwko której roszczenie przysługuje,
- przez wszczęcie mediacji.

Skutkiem wymienionych zdarzeń jest fakt, iż w okresie zawieszenia przedawnienie nie biegnie, po czym biegnie dalej, zaś w przypadku przerwania biegu, po przerwie biegnie ono na nowo.

Problematyka przedawnienia roszczeń z tytułu błędów medycznych jest zróżnicowana ze względu na rodzaj stosunku prawnego, jaki może łączyć pacjenta z lekarzem. Wyróżniamy w tym zakresie sytuacje, kiedy pacjent leczy się prywatnie lub też, gdy pacjenta nie łączy z lekarzem czy zakładem opieki zdrowotnej żaden stosunek umowny, a swoje prawo do leczenia wywodzi on z ubezpieczenia zdrowotnego.

W pierwszym przypadku pacjent zawiera umowę o usługi lecznicze z samodzielnie praktykującym lekarzem, z niepublicznym zakładem opieki zdrowotnej albo umowę z publicznym zakładem opieki zdrowotnej w zakresie świadczeń niegwarantowanych (nie przysługujących pacjentowi z tytułu ubezpieczenia zdrowotnego). Na wyróżnionej płaszczyźnie termin przedawnienia roszczeń odszkodowawczych pacjenta zależy od charakteru prawnego zawartej umowy (tzw. odpowiedzialność kontraktowa). Co do zasady jest to umowa o usługi podobne do zlecenia, a zgodnie z art. 750 Kodeksu Cywilnego do umów o świadczenie usług, które nie są uregulowane innymi przepisami stosuje się odpowiednio przepisy o zleceniu. W konsekwencji zatem do roszczeń pacjenta stosuje się ogólny termin przedawnienia – w myśl art. 118 Kodeksu Cywilnego, jeżeli przepis szczególny nie stanowi inaczej, termin przedawnienia wynosi 10 lat, a dla roszczeń o świadczenia okresowe oraz roszczeń związanych z prowadzeniem działalności gospodarczej – 3 lata.

Warto również wyróżnić w tym miejscu zaistnienie stosunku prawnego o charakterze umowy o dzieło, np. przy dokonaniu niektórych zabiegów z zakresu chirurgii plastycznej lub stomatologii estetycznej (np. wykonania uzupełnienia protetycznego). W takim przypadku zastosowanie ma art. 646 Kodeksu Cywilnego, który stanowi, iż roszczenia wynikające z umowy o dzieło przedawniają się z upływem 2 lat od dnia oddania dzieła, a jeżeli dzieło nie zostało oddane – od dnia, w którym zgodnie z treścią umowy miało być oddane.

Szkoda na osobie wyrządzona przy świadczeniu usług medycznych ma także charakter deliktowy, co w konsekwencji prowadzi do zbiegu odpowiedzialności kontraktowej z deliktową. Zarówno więc w pierwszym, jak i drugim z wyróżnionych przypadków, pacjenci co do zasady dochodzą swych roszczeń w terminach przewidzianych w art. 4421 Kodeksu Cywilnego, w myśl którego roszczenie o naprawienie szkody wy-

rażonej czynem niedozwolonym ulega przedawnieniu z upływem 3 lat od dnia, w którym poszkodowany dowiedział się o szkodzie i o osobie obowiązanej do jej naprawienia, jednakże termin ten nie może być dłuższy niż 10 lat od dnia, w którym nastąpiło zdarzenie wywołujące szkodę. Wskazać tu również należy, że początek biegu terminu przedawnienia rozpoczyna się po spełnieniu obu przesłanek łącznie, tj. zarówno ujawnienia szkody, jak i dowiedzenia się o osobie obowiązanej do jej naprawienia. W konsekwencji, jeżeli poszkodowany dowie się o osobie zobowiązanej do naprawienia szkody później niż o samej szkodzie, to ta późniejsza data wyznacza początek biegu przedawnienia.


W orzecznictwie prezentowany jest pogląd, z którego wynika, że posiadanie wiadomości o szkodzie jako przesłanki koniecznej do dochodzenia odszkodowania zostaje już zrealizowane w chwili, w której poszkodowany wie o wystąpieniu szkody w ogóle, czyli gdy ma świadomość faktu powstania szkody, a jeszcze nie wie o jej wysokości i własnie ta świadomość wystarcza do rozpoczęcia biegu przedawnienia. Wyrażono też pogląd, że przepis art. 442 § 1 Kodeksu Cywilnego wiąże rozpoczęcie biegu przedawnienia z powzięciem przez poszkodowanego wiadomości o szkodzie i o osobie obowiązanej do jej naprawienia, a nie o zakresie szkody czy trwałości jej następstw.

Ponadto, w wyroku z 21 października 2011 r. Sąd Najwyższy (sygn. IV CSK 46/11) zaprezentował stanowisko, zgodnie z którym o dowiedzeniu się o szkodzie można mówić wtedy, gdy poszkodowany zdaje sobie sprawę z ujemnych następstw zdarzenia wskazujących na fakt powstania szkody, gdy ma świadomość doznanej szkody. Opierając się więc na przyjętej linii orzeczniczej, należy przyjąć, iż datą rozpoczęcia biegu przedawnienia roszczenia o naprawienie szkody wyrządzonej na osobie jest data uzyskania przez poszkodowanego wiedzy o następstwach zdarzenia szkodzącego na podstawie miarodajnego i autorytatywnego orzeczenia kompetentnej placówki medycznej. Wiedza poszkodowanego o szkodzie musi być na tyle dokładna, by mógł on, wytaczając powództwo o jej naprawienie, sprostać ustawowemu wymaganiu zawartemu w art. 187 § 1 Kodeksu Postępowania Cywilnego, zgodnie z którym pozew powinien zawierać dokładne określenie żądania oraz przytoczenie uzasadniających je okoliczności faktycznych. Poszkodowany, dochodząc odszkodowania nie może poprzestać na jakimkolwiek żądaniu, musi zatem dysponować na tyle szczegółowym rozróżnieniem swojej choroby i jej skutków, by móc sformułować prawidłowo żądanie zasądzenia odszkodowania, zadośćuczynienia i renty, ze świadomością, jakie szkody żądania te obejmują.

Korzystnym dla poszkodowanego odstępstwem od reguły wskazanego 3-letniego terminu przedawnienia jest § 2 art. 4421 Kodeksu Cywilnego, pozwalający poszkodowanemu na skorzystanie z 20-letniego terminu przedawnienia w przypadku, gdy działanie lub zaniechanie personelu medycznego nosi znamię przestępstwa bez względu na to, kiedy poszkodowany dowiedział się o szkodzie i o osobie obowiązanej do jej naprawienia.

Przyjęcie 20-letniego terminu przedawnienia wymaga ustalenia, że przestępstwo popełnione zostało przez konkretną osobę lub osoby. Dla ustalenia zaistnienia faktu zbrodni lub występku jako przyczyny szkody nie jest wymagane, by sprawca został skazany, bowiem sąd cywilny może dokonać w tym względzie własnych ustaleń dotyczących podmiotowych i przedmiotowych znamion przestępstwa, wedle reguł prawa karnego, w tym m.in. co do wykazania winy i koniecznością rozstrzygnięcia wątpliwości na korzyść oskarżonego. Jedynie, gdy zapadnie już prawomocny wyrok sądu karnego, wtedy sąd cywilny jest z mocy art. 11 Kodeksu Postępowania Cywilnego związany tym uprzednio zapadłym wyrokiem.

Kończąc rozważania na temat czasowego ograniczenia możliwości realizacji prawa do odszkodowania z tytułu błędów medycznych, warto wskazać na podstawowe uzasadnienie oraz funkcje instytucji przedawnienia. Pierwszą z nich stanowi stabilizacja stosunków społecznych i gospodarczych, bowiem unikać należy wzruszania długotrwałych stanów faktycznych, stabilizacja ta leży bowiem w interesie wszystkich uczestników obrotu. Niewątpliwie jednak najważniejszą i najmocniejszą aksjologicznie funkcją jest funkcja dyscyplinująca, jako że bieg okresu przedawnienia powinien stanowić motywację dla poszkodowanego, aby wystąpić na drogę prawną. Chodzi tu przede wszystkim o uniknięcie skutków upływu czasu, który może rodzić trudności dowodowe zarówno po stronie powoda, jak i pozwanego. Znaczenie dyscyplinujące pozostaje w zgodzie z kompensacyjną funkcją odpowiedzialności odszkodowawczej, jednak można stwierdzić, iż sprzeczne jest z jej funkcją penalną, ponieważ w wyniku upływu okresu przedawnienia sprawca szkody unika odpowiedzialności i nie ponosi konsekwencji swojego bezprawnego działania. ■



Autorka

**Małgorzata Świeca**

– Dyr. Departamentu Prawa Konstytucyjnego, Europejskiego i Międzynarodowego Kancelaria Prawna Świeca i Wspólnicy  
ul. Bagatela 11 lok. 3  
00-585 Warszawa  
Tel.: (22) 646 49 59  
E-mail: kancelaria@swwp.pl

## O wydawcy

Wydawca:

**dti** Dental Tribune International

Zespół redakcyjny:

**Redaktor naczelna:**  
Marzena Bojarczuk,  
m.bojarczuk@dental-tribune.com

**Tłumacz:**  
Ewa Ganowicz

**Marketing i reklama:**  
Grzegorz Rosiak,  
g.rosiak@dental-tribune.com

**Informacje w sprawie prenumeraty:**  
dentalnews.pl@dental-tribune.com  
Tel.: 664 608 740

**Nakład:** 10.000 egz.

**Biuro w Polsce:**  
Al. Jerozolimskie 44, lok. 518  
00-024 Warszawa

info@dental-tribune.com  
www.dental-tribune.com

Wydawca i redakcja nie ponoszą odpowiedzialności za treść reklam i ogłoszeń. Publikacja ta jest przeznaczona dla osób uprawnionych do wystawiania recept oraz osób prowadzących obrót produktami leczniczymi w rozumieniu przepisów ustawy z dnia 6 września 2001 r. – Prawo farmaceutyczne (Dz. U. Nr 126, poz. 1381, z późn. zmianami i rozporządzeniami).

Redakcja *Dental Tribune* dokłada wszelkich starań, aby publikować artykuły kliniczne oraz informacje od producentów jak najrzetelniej. Nie możemy odpowiadać za informacje, podawane przez producentów. Wydawca nie odpowiada również za nazwy produktów oraz informacje o nich, podawane przez ogłosziodawców. Opinie przedstawiane przez autorów nie są stanowiskiem redakcji *Dental Tribune*.

*Dental Tribune* makes every effort to report clinical information and manufacturer's product news accurately, but cannot assume responsibility for the validity of product claims, or for typographical errors. The publishers also do not assume responsibility for product names or claims, or statements made by advertisers. Opinions expressed by authors are their own and may not reflect those of *Dental Tribune International*.

## Licensing by Dental Tribune International

**Publisher**  
Torsten Oemus

**Group Editor**  
Daniel Zimmermann  
newsroom@dental-tribune.com  
Tel.: +49-341/4 84 74-107

**Editor Specialities**  
Magdalena Wojtkiewicz

**Editorial Assistant**  
Yvonne Bachmann

**Copy Editors**  
Sabrina Raaff, Hans Motschmann

**President/CEO**  
Torsten Oemus

**Sales & Marketing**  
Matthias Diessner, Melissa Brown, Peter Witteczek

**Director of Finance & Controlling**  
Dan Wunderlich

**Marketing & Sales Services**  
Esther Wodarski

**License Inquiries**  
Jörg Warschat

**Accounting**  
Manuela Hunger

**Business Development Manager**  
Bernhard Moldenhauer

**Project Manager Online**  
Alexander Witteczek

**Executive Producer**  
Gernot Meyer

## Dental Tribune International

Holbeinstr. 29, 04229, Leipzig, Germany  
Tel.: +49-341-4 84 74-302  
Fax: +49-341-4 84 74-173  
info@dental-tribune.com  
www.dental-tribune.com

### Regional Offices

**Asia Pacific**  
Dental Tribune Asia Pacific Limited  
Room A, 20/F, Harvard Commercial Building,  
111 Thomson Road, Wanchai, Hong Kong  
Tel.: +852 3113 6177  
Fax: +8523113 6199

**The Americas**  
116 West 23rd Street, Ste. 500, New York,  
N.Y. 10011, USA  
Tel.: +1 212 244 7181  
Fax: +1 212 224 7185

## International Editorial Board

Dr Nasser Barghi, USA – Ceramics  
Dr Karl Behr, Germany – Endodontics  
Dr George Freedman, Canada – Esthetics  
Dr Howard Glazer, USA – Cariology

Prof. Dr I. Krejci, Switzerland – Conservative Dentistry,  
Dr Edward Lynch, Ireland – Restorative  
Dr Ziv Mazar, Israel – Implantology  
Prof. Dr Georg Meyer, Germany – Restorative  
Prof. Dr Rudolph Slavicek, Austria – Function,  
Dr Marius Steigmann, Germany – Implantology

# Wczesna diagnostyka i leczenie raka wargi dolnej – opis przypadku

Damian Dudek, Katarzyna Sołtykiewicz, Michał Matuszek, Krzysztof Helewski, Grzegorz Wyrobiec, Małgorzata Żaba, Romuald Wojnicz, Polska

Najczęściej występującym nowotworem warg jest rak płaskonabłonkowy kolczystokomórkowy, który może stanowić ok. 2,5% wszystkich nowotworów. Występowanie dotyczy przeważnie mężczyzn między 50 a 70 r.ż. Najczęściej obserwowane umiejscowienie to czerwień wargi dolnej między linią środkową a kącikiem ust. Nowotwór cechuje powolny wzrost, może mieć on postać stwardnienia przechodzącego w owrzodzenie. Mogą powstawać przerzuty do okolicznych węzłów chłonnych. Rokowanie jest często pomyślne.

Prezentowany przypadek dotyczy raka płaskonabłonkowego czerwieni wargi dolnej o typowej lokalizacji u 53-letniego mężczyzny. Egzofityczną postacią nowotworu cechował szybki wzrost. Zastosowana antybiotykowo- i sterydoterapia nie przyniosła oczekiwanych efektów. Skłoniło to pacjenta do kontaktu z pododdziałem chirurgii szczękowo-twarzowej, gdzie zastosowano leczenie chirurgiczne.

Wśród nowotworów pochodzenia nabłonkowego lokalizujących się w obrębie tkanek miękkich jamy ustnej występują zarówno nowotwory łagodne, jak i złośliwe. Do zmian o charakterze łagodnym można zaliczyć brodawczaki płaskonabłonkowe (wirusowe i pourazowe), brodawczaki rogowaciejące oraz brodawczakowatość kwitnącą, a także rogowiaki kolczystokomórkowe i gruczolaki. Nowotwory złośliwe to głównie rak i czerniak, który w obszarze jamy ustnej występuje w ułamku procenta.

Histologicznie najczęściej występującym typem nowotworu jest rak płaskonabłonkowy kolczystokomórkowy. Może on występować w obrębie języka, dna jamy ustnej, błony śluzowej policzka, dziąseł, podniebienia, a także czerwieni i błony śluzowej warg. Rozwija się w nabłonku płaskim lub gruczolowym. Inicjacja procesu nowotworowego zachodzić może pod wpływem przewlekłego działania szkodliwych czynników zewnętrznych i predyspozycji gene-

tycznych, punktem wyjścia mogą być też stany przedrakowe warg i błony śluzowej jamy ustnej. Zalicza się do nich m.in. leukoplakię, rogowacenie czerwone Queyrata, wspomniane brodawczaki rogowaciejące i brodawczakowatość kwitnącą, przewlekłe złuszczenie zapalenie gruczołów śluzowych warg, także zespół Plumera-Vinsona i liszaj płaski oraz odleżyny o przewlekłym charakterze spowodowane nieprawidłowym przyleganiem protez osiadających. Najwcześniejszy okres rozwoju zmiany nowotworowej to rak przedinwazyjny, gdzie proces patologiczny zachodzi wyłącznie w komórkach nabłonka, bez naruszenia ciągłości błony podstawnej lub podścieliska. Ognisko takie może pojawiać się w obszarze wymienionych zmian przedrakowych. Klinicznie można wyróżnić 3 postacie raka błony śluzowej jamy ustnej, tj. egzofityczną przerastającą kalafiorowato ponad poziom otaczającej tkanki, endofityczną gdzie naciek nowotworowy szerzy się w głąb tkanki oraz mieszaną (egzo-endofityczną).

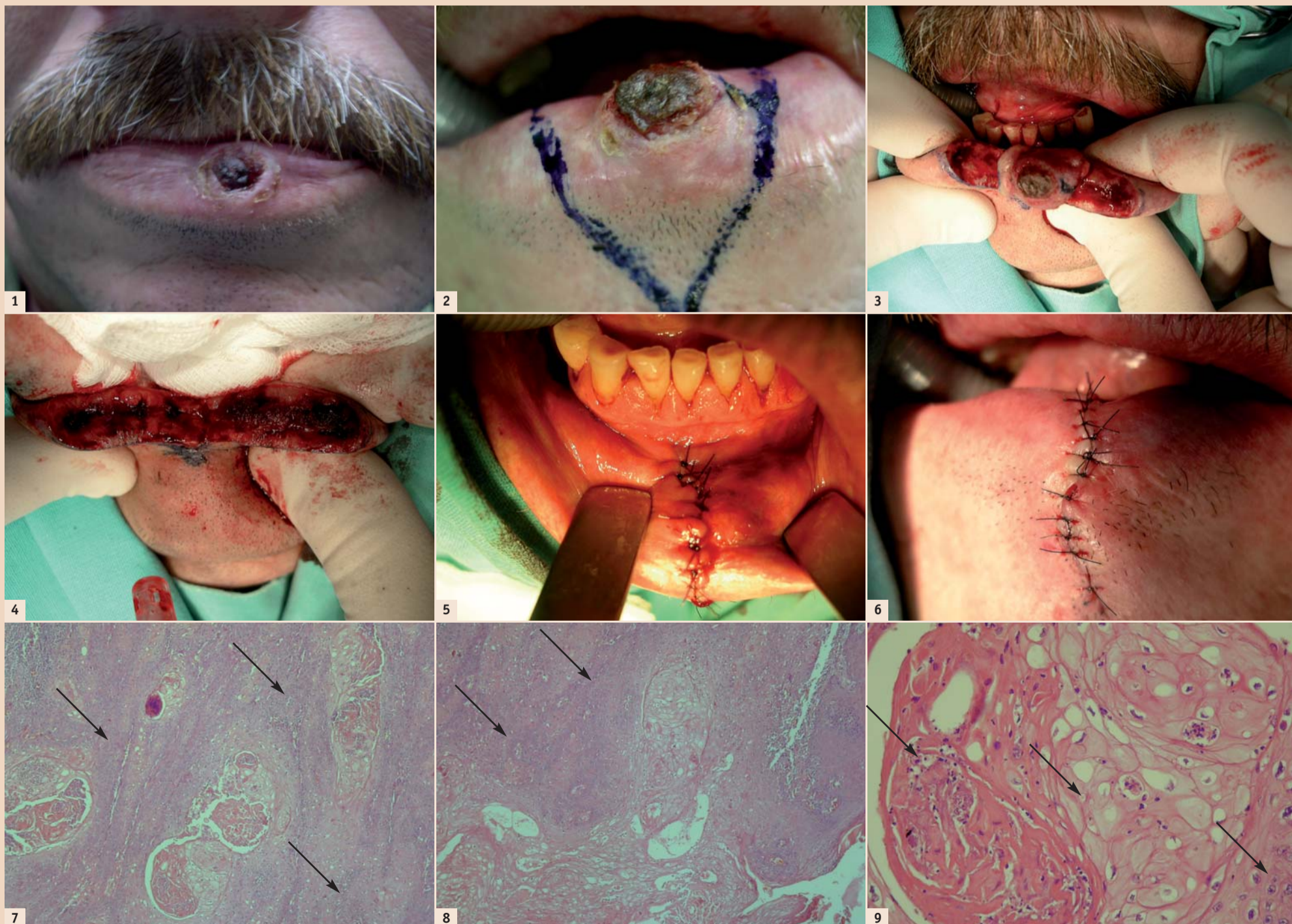
Rak płaskonabłonkowy wargi dolnej stanowi ok. 80-90% przypadków raka jamy ustnej oraz ok. 7% ogólnej liczby zachorowań na nowotwory złośliwe. Dotyczy on także 3% wszystkich zachorowań na nowotwory u mężczyzn po 40 r.ż. (średnio między 50 a 70 r.ż.). Głównymi czynnikami predysponującymi do powstawania nowotworu są palenie papierosów, fajki, picie alkoholu oraz narażenie na promieniowanie słoneczne i działanie środków chemicznych. Także nieprawidłowa higiena jamy ustnej może być czynnikiem nasilającym proces patologiczny. Najczęstsze umiejscowienie zmiany to czerwień wargi pomiędzy linią środkową a kącikiem ust. W początkowym okresie wzrostu rak może mieć postać wyczuwalnego palpacyjnie stwardnienia, które czasem przechodzi w owrzodzenie pokryte strupem i otoczone wałem stwardniałej tkanki. Owrzodzenie o barwie zbliżonej do otoczenia w miarę wzrostu ma skłonność do przechodzenia wewnątrznie na błonę śluzową policzka, przedsionka jamy ustnej i dziąseł, a zewnątrz-

nie naciekania skóry brody. Ze względu na wysokie zróżnicowanie histologiczne raka, jego wzrost jest z reguły powolny, a przerzuty do węzłów chłonnych podbródkowych i podżuchwowych oraz głębokich szyi występują późno. Wobec tego rokowanie jest pomyślne i we wczesnym okresie wykrycia można uzyskać pełne wyleczenie w 70-80% przypadków. Miejscowo może jednak także dochodzić do wznowy u ok. 60% chorych.

W leczeniu raka wargi dolnej na pierwszym miejscu stosuje się metody chirurgiczne. W przypadku zmian we wczesnym stadium rozwoju (T1N0) stosuje się monoterapię, w zwalczaniu guzów o zaawansowanym charakterze wskazane jest leczenie skojarzone. W niniejszym artykule przedstawiono przypadek wczesnego stadium raka wargi dolnej.

## Opis przypadku

53-letni pacjent zgłosił się do Oddziału Neurochirurgii i Pododdziału Chirurgii Szczękowo-Twarzowej Wojewódzkiego Szpitala



Ryc. 1: Stan kliniczny. – Ryc. 2: Obszar zabiegu. – Ryc. 3: Usunięcie guza – Ryc. 4: Tkanki po wycięciu guza – Ryc. 5: Zaopatrzenie rany. – Ryc. 6: Zaopatrzenie rany c.d. – Ryc. 7: Struktura histologiczna nowotworu – przykład 1, powiększenie 40x, barwienie hematoxyliną i eozyną. – Ryc. 8: Struktura histologiczna nowotworu – przykład 2, powiększenie 40x, barwienie hematoxyliną i eozyną. – Ryc. 9: Útkanie histologiczne – przykład 3, powiększenie perły rogowej 60x, barwienie hematoxyliną i eozyną (strzałka po lewej stronie wskazuje ognisko martwicy, środkowa – tkankę prawidłową, po prawej stronie – atypowe komórki nowotworowe).

Specjalistycznego w Częstochowie. Podawał występowanie i wzrost przez ok. 5 tygodni zmiany wargi dolnej po stronie lewej. Pacjent zgłosił się uprzednio do poradni lekarza rodzinnego, skąd został skierowany do poradni dermatologicznej. Zostało tam przeprowadzone leczenie farmakologiczne, jednak zastosowana antybiotykowa i sterydoterapia nie przyniosła oczekiwanych efektów. W wywiadzie pacjent podawał palenie papierosów w ilości ok. 30 sztuk dziennie od kilkudziesięciu lat.

W badaniu klinicznym stwierdzono owrzodzenie o  $\varnothing$  ok. 10 mm, wyniesione ponad poziom czerwień wargowej i otoczone wałowatym brzegiem (Ryc. 1). Węzły chłonne podbródkowe, podżuchwowe i szyjne nie były podejrzane klinicznie. Wykonano badania dodatkowe. Pobrano wycinek do badania histopatologicznego potwierdził podejrzenie raka płaskonabłonkowego. W badaniu ultrasonograficznym szyi i okolicy nadgnykowej nie stwierdzono powiększenia węzłów chłonnych. Badania: rtg pantomograficzne i klatki piersiowej – bez zmian patologicznych. Także ultrasonografia jamy brzusznej nie wykazała zmian patologicznych. Ustalono rozpoznanie: *Carcinoma planoe-pitheliale labii inferioris ad lateris sin.* (T1N0M0). Zaplanowano usunięcie zmiany z marginesem zdrowych tkanek. Zabieg wykonano na życzenie pacjenta w znieczuleniu ogólnym z intubacją (Ryc. 2). Przeprowadzono klinowate wycięcie guza w zakresie pełnej grubości wargi z marginesami bocznymi 5 mm i głębokim 10 mm (Ryc. 3-4).

Badanie histopatologiczne *intra operationem* potwierdziło charakter nowotworu i nie wykazało obecności komórek raka w marginesach tkankowych. Ranę zaopatrzone warstwowo (błona śluzowa – szwy polidoksanon 4-0, warstwy wewnętrzne – kwas glikolowy 4-0, czerwień i skóra wargi – nylon 6-0, Ryc. 5-6). Całość materiału została poddana ostatecznemu badaniu histopatologicznemu. Wynik: *Carcinoma planoepitheliale exulcerans* (Ryc. 7-9). Gojenie pooperacyjne przebiegało bez powikłań, szwy usunięto w 7 dobie po zabiegu. Następnie wg wskazań lekarza onkologa zalecono profilaktyczną radioterapię okolicy operowanej oraz regionu nadgnykowego i szyi celem ewentualnego wyeliminowania mikroognisk nowotworu, pomimo klinicznie niepodejrzanych węzłów chłonnych.

### Dyskusja

W leczeniu nowotworów złośliwych coraz częściej obowiązującym staje się model terapii systemowej. Dostępność różnych schematów chemioterapii, technik radiologicznych i leków hormonalnych pozwala na bardziej oszczędzające leczenie operacyjne. Dotyczy to szczególnie chorych ze zmianami we wczesnym stadium klinicznym. Potwierdzić może to opisywany przypadek, gdzie oprócz oszczędzającego zabiegu chirurgicznego zastosowano napromienianie pomimo klinicznie niepodejrzanych węzłów chłonnych nadgnykowych i szyi. Nie wykonano jednak zabiegu usunięcia tych węzłów.

W literaturze przedmiotu można spotkać rozbieżne procedury postępowania dotyczące chirurgicznego usunięcia układu chłonnego. I tak, wg Chenga i wsp. selektywne wycięcie węzłów chłonnych szyi jest zabiegiem znacząco poprawiającym rokowanie chorych nawet przy zmianach wczesnych i przy niezmiennym układzie chłonnym. Również Yilmaz i Ercocen sugerują, na podstawie własnych wyników oraz przeglądu piśmiennictwa z zakresu

otolaryngologii i chirurgii plastycznej, usuwanie okolicznych węzłów chłonnych. W grupie 21 chorych z rozpoznaniem rakiem wargi dolnej o zaawansowaniu T1 oraz T2 wystąpiło zajęcie węzłów w 19% przypadków. Uważają oni, iż ze względu na tak wysokie ryzyko ogólnie spotykana tendencja do pozostawiania układu chłonnego nie powinna być stosowana. Ponadto, wg tych autorów, usunięcie węzłów nadgnykowych powinno być wykonywane w każdym

stadium stwierdzonego raka wargi dolnej.

Morselli i wsp. uważają usunięcie węzłów chłonnych za niekonieczne w przypadku guzów o zaawansowaniu klinicznym typu T1N0M0. W grupie 57 chorych z rozpoznaniem histologicznym raka wargi dolnej o średnicy nie przekraczającej 20 mm zastosowano wyłącznie wycięcie guzów (52 pacjentów) lub poszerzenie zakresu zabiegu po pierwszej opera-

cji (5 chorych). Obserwacja 32-miesięczna wykazała 100% przeżycie wszystkich operowanych. Ponadto, wyniki Najima i wsp. sugerują zastosowanie dodatkowej radioterapii po usunięciu zmian o średnicy powyżej 4 mm (T1 oraz T2). W grupie 217 operowanych chorych uzyskano 5-letnie przeżycie 52% osób poddanych wyłącznie leczeniu chirurgicznemu, 87% leczonych jedynie radioterapią oraz 92% poddanych chirurgii i radioterapii. Autorzy nie wykony-

AD



## 3Shape Dental System™

### Profesjonalny system CAD/CAM dla laboratoriów stomatologicznych



System Dental System™ oferuje rozwiązania dla laboratoriów o dowolnym rozmiarze i modelu biznesowym. Dołączony do systemu pakiet 3Shape LABcare™ umożliwia nieograniczone aktualizacje oraz dostęp do pomocy online i szkoleń specjalistycznych.



**Skaner D900 z technologią RealColor™**  
Cztery kamery wysokiej rozdzielczości 5MP oferują wyjątkowo szybkie i dokładne skanowanie kolorów. Wychwytyją wszystkie elementy tekstury i kolory, np. kolorowe znaki na modelu. Doskonały skaner do laboratoriów obsługujących dużą liczbę przypadków.

**4 x 5.0 MP Cameras  
RealColor™**



**Pręty łączące oraz mosty na implantach i wiele innych**  
Uzyskaj precyzyjne i wydajne narzędzie do projektowania zaawansowanych prętów łączących i mostów na implantach do ruchomych i stałych protez. Łatwe korzystanie z programów modułów Protezy, nowego modułu Abutment Designer™, modułów Filar i rdzeń, Aparaty ortodontyczne i innych.



**Skrzynka odbiorcza TRIOS® i 3Shape Communicate™**  
Dental System™ umożliwia klinikom stomatologicznym bezpłatne połączenia z systemami TRIOS®, aby laboratoria mogły bezpośrednio otrzymywać skany wycisków. Inteligentne narzędzia komunikacyjne ułatwiają współpracę ze stomatologiem.

Bądź na bieżąco z nowościami, informacjami o produktach, specjalnymi ofertami, artykułami, itp.

Subskrybuj nasz newsletter – Digital Trends

Zeskanuj kod QR, aby się zarejestrować.



Śledź nas na:





wali zabiegów usunięcia układu chłonnego szyi. Uważają ponadto, iż ognisko raka wargi o średnicy powyżej 4 mm stwarza duże ryzyko nawrotu oraz zajęcia węzłów chłonnych, jeśli zostanie zastosowane tylko leczenie operacyjne. Wg cytowanych autorów, zastosowanie dodatkowo radioterapii znacząco zmniejsza to ryzyko i powinno być stosowane standardowo.

Doświadczenia 5-letnie Kornevs i wsp. w leczeniu chirurgicznym różnych stanów zaawansowania raka wargi dolnej objęły grupę 189 przypadków. W 84,4% z nich stopień zaawansowania raka oceniono na T1-T2, pozostałe stanowiły zmiany o dużo większych rozmiarach (T3 oraz T4). Jedynie u 6 chorych stwierdzono przerzuty nowotworu do węzłów chłonnych szyjnych. W leczeniu operacyjnym guzów o niewielkich rozmiarach badacze stosowali klinowate wycięcie i zszycie warstwowe tkanek. Autorzy uważają taki sposób postępowania za najbardziej efektywny, jeżeli oczywiście pozwalają na to wymiary zmian oraz resekowana

tkanka nie przekracza 30-40% długości wargi. W bardziej zaawansowanych stadiach stosowano różne sposoby leczenia rekonstrukcyjnego, w tym m.in. wolne przeszczepy tkankowe. W obserwacji do 2 lat u 12 pacjentów po resekcji guzów o wymiarach powyżej 3 cm stwierdzono zajęcie węzłów chłonnych szyi pomimo braku w nich objawów klinicznych przed zabiegami. 95% 5-letnich przeżyło odnotowano w przypadku guzów T1, 89,7% przy występowaniu T2 oraz 37% dla T3 i T4.

W przypadku guzów znacznie bardziej zaawansowanych agresywne i radykalne operacje z następowymi zbiegami odtwórczymi w zakresie jamy ustnej i twarzy wspomaganie radio- i chemioterapią zwiększają pomyślne rokowanie lub zapewniają lepszy efekt paliatywny. Hirota i wsp. opisali przypadek wycięcia raka koleczystokomórkowego o znacznym stopniu zawiązania. Punktem wyjścia guza było dziąsło dolne, z którego proces rozszerzył się na kość żuchwy i wargi w odcinku przednim. Wykonano zabieg segmentalnej mandibu-


lektomii z następową rekonstrukcją struktury kostnej i tkanek miękkich wolnym unaczynionym kostnoskórnym płatem zawierającym kość łopatkki. 2-letnia obserwacja wykazała prawidłowe wgojenie i utrzymanie autogenego implantu.

Rak płaskonabłonkowy wargi jest jednym z wielu nowotworów, z którymi lekarz dentysta może spotkać się w swojej codziennej praktyce. Ze względu na duże zróżnicowanie histologiczne guza, jego powolny wzrost i występujące stosunkowo późno przerzuty do węzłów chłonnych jest to nowotwór dobrze rokujący. Także umiejscowienie zmian umożliwia jego przypadkowe wykrycie we wczesnym stadium klinicznym i zapewnia dobry dostęp operacyjny. Ponadto, świadomość pacjenta oraz czujność onkologiczna lekarza dentysty są również ważnymi czynnikami decydującymi o rodzaju leczenia i rokowaniu, szczególnie gdy dotyczy to szybko pojawiających się i trudno gojących zmian.

#### Wnioski

1. Wczesna i dokładna diagnostyka oraz leczenie chirurgiczne raka

płaskonabłonkowego wargi dolnej przyczyniają się do uzyskania dobrego rokowania.

2. W początkowym okresie wzrostu guza jego klinowate wycięcie w granicach zdrowych tkanek oraz proste zszycie ubytku może być zabiegiem wystarczającym i zapewni dobry efekt kosmetyczny.
3. Dalsza regularna obserwacja chorego pozwala ocenić radykalność przeprowadzonego zabiegu. 

#### Piśmiennictwo:

1. Kryst L. *Chirurgia Szczękowo-twarzowa*. Warszawa: PZWL, 2004.
2. Bartkowski S. *Chirurgia Szczękowo-twarzowa*. Kraków: Collegium Medicum UJ, 1996.
3. Hattowska H. *Nowotwory jamy ustnej*. Warszawa: Wydawnictwo medyczne Sanmedia, 1994.
4. Neville BW, Day TA. *Oral cancer and precancerous lesions*. *CA Cancer J Clin* 2002; 52: 195-215.
5. Gozu A, Ergen A, Dayicioğlu D, Yaylım I, Özsoy Z, Izbir T. *L-myc polymorphism in head and neck non melanoma skin and lower lip cancers*. *Arch Otolaryngol Head Neck Surg* 2008; 7: 725-728.
6. Krutchkoff DJ, Cutler L, Laskowski S. *Oral lichen planus: the evidence regarding potential malignant transformation*. *J Oral Pathol* 1978; 7: 1-7.
7. Jovanovic A, Schulten EA, Kostense PJ, Snow GB, van der Waal I. *Tobacco and alcohol related to the anatomical site of oral squamous cell carcinoma*. *J Oral Pathol Med* 1993; 10: 459-462.
8. Rosenquist K et al. *Recurrence in patients with oral and oropharyngeal squamous cell carcinoma: human papilloma virus and other risk factors*. *Acta Otolaryngol* 2007; 9: 980-987.
9. Rosenquist K, Wennerberg J, Schildt EB, Bladstrom A, Goran Hansson B, Andersson G. *Oral status, oral infections and some lifestyle factors for oral and oropharyngeal squamous cell carcinoma. A population-based case-control study in southern Sweden*. *Acta Otolaryngol* 2005; 12: 1327-1336.
10. Rosenquist K. *Risk factors in oral and oropharyngeal squamous cell carcinoma: a population-based case-control study in southern Sweden*. *Swed Dent J Suppl* 2005; 179: 1-66.
11. El-Hakim IE, Uthman MA. *Squamous cell carcinoma and keratoacanthoma of the lower lip associated with „Goza” and „Shisha” smoking*. *Int J Dermatol* 1999; 2: 108-110.
12. Chi AC et al. *Is alveolar ridge keratosis a true leukoplakia?: A clinicopathologic comparison of 2,153 lesions*. *J Am Dent Assoc* 2007; 5: 641-651.
13. Ochsensus G, Ormeno A, Godoy L, Rojas R. *A retrospective study of 232 cases of lip cancer and precancer in Chilean patients. Clinical-histological correlations*. *Rev Med Chil* 2003; 1: 60-66.
14. Effiom OA et al. *Oral squamous cell carcinoma: a clinicopathologic review of 233 cases in Lagos, Nigeria*. *J Oral Maxillofac Surg* 2008; 8: 1595-1599.
15. Agra IM et al. *Biological markers and prognosis in recurrent oral cancer after salvage surgery*. *Arch Otolaryngol Head Neck Surg* 2008; 7: 743-749.
16. Chedid HM, Franzi SA. *Assessment of disease-free survival in patients with loco-regional recurrence of squamous cell carcinoma of the oral cavity and oropharynx submitted to salvage treatment*. *Rev Assoc Med Bras* 2008; 2: 127-131.
17. Wróbel M, Kopala W, Modrzyński M. *A case of cancer transformation of planocellular papilloma of the lip into squamous cell carcinoma*. *Pol Merkur Lekarski* 2001; 11: 261-262.
18. Cheng A, Schmidt BL. *Management of the N0 neck in oral squamous cell carcinoma*. *Oral Maxillofac Surg Clin North Am* 2008; 3: 477-497.
19. Yilmaz S, Ercocen AR. *Is elective neck dissection in T1-2, N0 patients with lower lip cancer necessary?* *Ann Plast Surg* 2009; 4: 381-383.
20. Morselli P, Masciotra L, Pinto V et al. *Clinical Parameters in T1N0M0 Lower Lip Squamous Cell Carcinoma*. *J Craniofac Surg* 2007; 5: 1079-1082.
21. Najim M, Cross S, Gebiski V, Palme CE, Morgan GJ, Veness MJ. *Early-stage squamous cell carcinoma of the lip: The Australian experience and the benefits of radiotherapy in improving outcome in high-risk patients after resection*.
22. Egils Kornevs, Andrejs Skagers, Juris Tars, Andris Bigestans, Gunars Lauskis, Olafs Libermanis. *5 year experience with lower lip cancer*. *Stomatologija, Baltic Dent Maxillofac J* 2005; 7: 95-98.
23. Hirota M et al. *Vertical distraction of a free vascularised osteocutaneous scapular flap in the reconstructed mandible for implant therapy*. *Int J Oral Maxillofac Surg* 2008; 5: 481-483.

#### Autorzy

- Dr n. med. Damian Dudek**  
– Poradnia Chirurgii Stomatologicznej NZOZ „Bellastoma”, Toruń, ul. Szosa Chełmińska 84-86; Katedra Histologii i Embriologii, Śląski Uniwersytet Medyczny, Zabrze-Rokitnica, ul. Jordana 19, kierownik: prof. dr hab. n. med. Romuald Wojnicz.
- Lek. stom. Katarzyna Soltykiewicz**  
– Poradnia Chirurgii Stomatologicznej NZOZ „Bellastoma”, Toruń, ul. Szosa Chełmińska 84-86.
- Lek. stom. Michał Matuszek**  
– Poradnia Chirurgii Stomatologicznej NZOZ „Bellastoma”, Toruń, ul. Szosa Chełmińska 84-86, Oddział Neurochirurgii z Pododdziałem Chirurgii Szczękowo-Twarzowej, Wojewódzki Szpital Specjalistyczny w Częstochowie, ul. Bialska 114, ordynator: dr n. med. Wojciech Piwoński.
- Dr hab. n. med. Krzysztof Helewski, Dr n. med. Grzegorz Wyrobiec, mgr. Małgorzata Żaba, prof. dr hab. n. med. Romuald Wojnicz**  
– Katedra Histologii i Embriologii, Śląski Uniwersytet Medyczny, Zabrze-Rokitnica, ul. Jordana 19, kierownik: prof. dr hab. n. med. Romuald Wojnicz.

AD

Dental Depot Wasio, Biomet 3i oraz Dobre Wnętrze zapraszają gabinety stomatologiczne z całej Polski do udziału w konkursie **Top Design Gabinetu Stomatologiczne**. Jeśli Twój gabinet wyróżnia się na tle konkurencji, masz unikalne wnętrza, pracują u Ciebie wybitni specjaliści - **POKAŻ TO!**

Dowiedz się więcej o IV edycji **Top Design Gabinetu Stomatologiczne**. W tym roku startujemy pod hasłem **„Innowacja i technologia”**.

**TDGS**  
TOPDESIGN  
GABINETY STOMATOLOGICZNE

## DOŁĄCZ DO NAJLEPSZYCH GABINETÓW W POLSCE

RUSZA NABÓR UCZESTNIKÓW IV EDYCJI TOP DESIGN GABINETY STOMATOLOGICZNE

**SZUKAMY 12 WYJĄTKOWYCH GABINETÓW, KTÓRE WARTO POKAZAĆ ŚWIATU**

[WWW.TDGS.PL](http://WWW.TDGS.PL)

**DOWIEDZ SIĘ WIĘCEJ**



Dental Depot Wasio  
al. Lipowa 32  
53-124 Wrocław  
tel.: 71 335 70 71, fax: 71 335 70 90  
biura@dental-depot.com

[www.dental-depot.com](http://www.dental-depot.com)  
ul. Wybieg 19  
00-788 Warszawa  
tel.: 22 646 24 73, fax: 22 646 30 13  
biurowarszawa@dental-depot.com

Facebook  
Dental Depot Wasio  
Top Design Gabinetu Stomatologiczne

# A-dec poszerza kanał dystrybucji – Optident nowym partnerem A-dec w Polsce

A-dec Inc. – amerykański i światowy lider rynku unitów stomatologicznych poinformował, że jego nowym partnerem w dystrybucji została spółka Optident. Wroclawska firma jest największym w Polsce dostawcą cyfrowych systemów obrazowania w stomatologii i jednym z największych w Europie Środkowo-Wschodniej dystrybutorów Carestream Dental.

Podpisanie umowy dystrybucyjnej z firmą Optident znacząco poprawi możliwości dotarcia A-dec do klientów i partnerów biznesowych oczekujących najwyższej jakości produktu i usług posprzedażowych. Tym samym klienci A-dec uzyskają dostęp do bogatej oferty najwyższej klasy zaawansowanych technologicznie foteli stomatologicznych.

„Bezpośrednia współpraca z Optident to ważny krok w rozwoju polskiego rynku stomatologicznego. Dzięki rozbudowanej sieci handlowo-serwisowej oraz firmom współpracującym z Optident zarówno małe, jak i duże praktyki stomatologiczne uzyskają łatwiejszy dostęp do najbardziej ergonomicznych unitów na

świecie” – mówi Simon Baxter, Dyrektor Sprzedaży A-dec Europe. „Wybór Optident nie jest wyborem przypadkowym. Strategia A-dec opiera się na połączeniu najwyższej jakości produktu, ob-

„A-dec to kolejny producent, który docenia potencjał kanału dystrybucyjnego Optident, szczególnie w segmencie klientów kierujących się w swoim wyborze najpierw jakością, doświadcze-

jesteśmy w stanie zaoferować klientom pełne spektrum najbardziej ergonomicznych unitów połączonych z diagnostyką obrazową najwyższej klasy. Podobnie jak radiologia Carestream Dental, fotele A-dec wyróżniają się wysoką jakością, unikalnymi i innowacyjnymi rozwiązaniami, ergonomiczną konstrukcją, prostotą obsługi i zaawansowanymi funkcjami, które spełniają oczekiwania nawet najbardziej wymagających użytkowników” – zapewnia Dariusz Stój, Prezes Zarządu Optident.

„Warto podkreślić, że firma A-dec jest nie tylko jednym ze światowych liderów w sprzedaży unitów stomatologicznych, ale także jednym z niewielu liderów innowacyjności i ergonomii w tej kategorii. Nieprzypadkowo więc udział rynku A-dec w USA przekracza 50%. Podobny udział w kategorii radiologicznej na świecie ma Carestream Dental. Dla-

tego też, gdy zostaliśmy zaproszeni przez A-dec do rozmów o współpracy, nie mieliśmy wątpliwości, że połączymy nasze siły” – dodaje Dariusz Stój.

Na początku czerwca tego roku (3-4.06.) w Warszawie firma A-dec zorganizowała pierwsze z cyklu szkoleń edukacyjno-serwisowych dla pracowników i partnerów biznesowych Optident. Podczas szkolenia Optident wraz z A-dec Inc. zaprezentował po raz pierwszy w Polsce nowy model unitu A-Dec 400, którego premiera miała miejsce podczas targów IDS 2013 w marcu w Kolonii.

Obecnie firma Optident oferuje wszystkie modele unitów A-Dec z linii 200, 300, 400, a także model A-Dec 500 uznawany przez lekarzy dentyistów za najbardziej przyjazny i ergonomiczny.

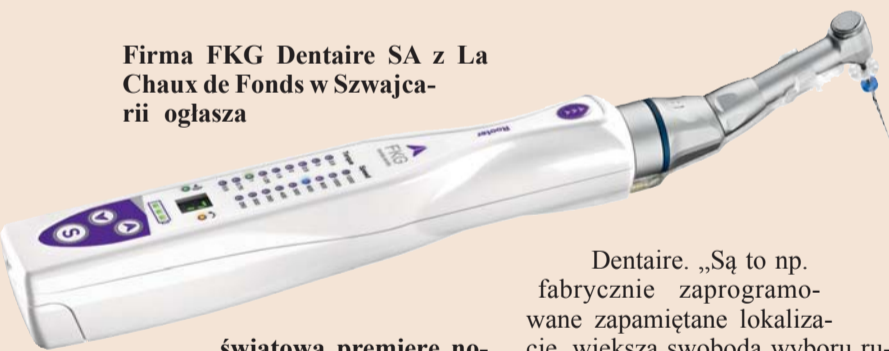

ślugi klienta oraz serwisu. Wybierając lokalnego przedstawiciela, długo przyglądamy się jego doświadczeniu i metodyce działania jako podstawowym czynnikiem determinującym sukces przedsięwzięcia. 15 lat obecności Optident na rynku, budowa i utrzymanie pozycji lidera rynku obrazowania cyfrowego, ciągły rozwój i innowacja w działaniach zaważyły na naszym wyborze” – dodaje.

niem, obsługą i serwisem, a następnie ceną. Współpraca z A-dec w istotny sposób uzupełnia portfolio naszych produktów w zakresie kompleksowego wyposażenia w sprzęt stomatologiczny. Dziś

## Router – technologie w leczeniu stomatologicznym

Firma FKG Dentaire SA z La Chaux de Fonds w Szwajcarii ogłasza



światową premierę nowego mikrosilnika Router, przeznaczonego do leczenia endodontycznego, nazywanego też leczeniem kanałowym (ang. root canal treatment). Inżynierowie wprowadzili innowacje na każdym etapie procesu projektowania mikrosilnika, a każda z nich ma służyć podniesieniu komfortu pacjenta i funkcjonalności pracy lekarza dentyisty. Efekt ostateczny to lepsza akceptacja zabiegu przez pacjenta.

Leczenie endodontyczne rzadko jest przyjemne dla pacjenta, pomimo że nowoczesne narzędzia i procedury opracowywane są z myślą o ograniczeniu jego dyskomfortu. Mikrosilnik Router firmy FKG Dentaire także koncentruje się na przydatności dla lekarza dentyisty i endodonta. „Odpowiadamy na potrzeby i oczekiwania specjalistów, ułatwiając przeprowadzanie złożonych zabiegów dzięki całemu wielu innowacyjnym funkcjom” – mówi Thierry Rouiller, dyrektor wykonawczy firmy FKG

Dentaire. „Są to np. fabrycznie zaprogramowane zapamiętane lokalizacje, większa swoboda wyboru ruchów dzięki technologii bezprzewodowej, wyjątkowa ergonomia urządzenia, a nawet dioda LED w celu poprawy widoczności podczas zabiegu. Wszystkie te cechy to naprawdę innowacyjne rozwiązania, cechujące mikrosilnik Router” – dodaje.

Wybrane dane techniczne:

- silna biała dioda LED, zogniskowana na obszarze roboczym,
- szeroki zakres ustawień prędkości: 250-1200 rpm,
- 10 programowalnych zapamiętanych lokalizacji, z których 3 są zaprogramowane fabrycznie,
- 360° obrotu w 5 pozycjach,
- automatyczne zatrzymywanie pilnika w razie zablokowania lub przekroczenia wybranego momentu obrotowego,
- urządzenie bezprzewodowe, wyposażone w baterię Li-Ion, zapewniającą stałą prędkość obrotową.

Szczegółowe informacje:  
e-mail : info@fkg.ch  
tel.: +41 (0)32 924 22 44

FKG  
swiss endo

BT  
RACE

Scouting  
Apical  
Shaping

Biologiczne & Zachowawcze

STERILE

SINGLE USE

FKG Dentaire SA  
www.fkg.ch

AD

## Nić chirurgiczna PTFE Coreflon

Coreflon jest certyfikowany przez jedną z najbardziej rygorystycznych jednostek notyfikowanych TÜV Rheinland i spełnia wszystkie normy dyrektywy medycznej.

Produkty szewne wykonane z PTFE (nazwa towarowa „teflon” jest nazwą zastrzeżoną przez firmę DuPont od 1956 r.) znalazły za-


stosowanie w tych dziedzinach medycyny, gdzie precyzja szycia, zminimalizowane ryzyko powikłań oraz komfort pacjenta są najważniejsze. Jedną z cech dotychczas stosowanych nici teflonowych była porowata struktura materiału. Firma Implacore stworzyła nić, która charakteryzuje się gładką, nieporowatą powierzchnią, przez co ogranicza osadzanie

się płytki bakteryjnej na powierzchni szwu.

Niespotykana miękkość i gładkość nici sprawia, że przechodzi ona przez tkanki miękkie, minimalizując uraz związany z szyciem rany, ze stałą siłą podtrzymuje tkanki w trakcie całego procesu gojenia – odwrotnie niż plecione materiały wchłaniające, które m.in. z

uwagi na obecność wielu enzymów w jamie ustnej, podtrzymują tkanki tylko w początkowej fazie gojenia.

Węzeł chirurgiczny zawiązany na nici PTFE jest trwały i nie rozwiązuje się, a końcówki nici nie powodują podrażnień policzka, warg i języka w przeciw-



ieństwie do materiałów szewnych opartych na różnych włóknach monofilowych, które dodatkowo mogą sprzyjać powstawaniu na błonie śluzowej zmian wirusowych o charakterze aft oraz przyczyniać się do pojawiania się dolegliwości bólowych i zaburzeń w procesie gojenia rany.

AD

# coreflon

PTFE SURGICAL SUTURE



[www.coreflon.pl](http://www.coreflon.pl)

producent: **IMPLACORE**

ul. Polska 94 a, 60-401 Poznań, tel. +48 61 6630786, fax +48 61 6630785, [www.implacore.pl](http://www.implacore.pl)

W przeciwieństwie do nici plecionych, a szczególnie tych, które wykonane są z materiałów wchłanianych, nici wykonane z PTFE są hydrofobowe, nie wchłaniają krwi, śliny oraz resztek pokarmowych, dzięki czemu sprzyjają gojeniu się rany o charakterze „rychłozrostu” – najszybszego i najbardziej korzystnego procesu gojenia ran.

**Implacore Sp. z o.o.**  
ul. Polska 94a  
60-401 Poznań  
tel.: (61) 663 07 86  
fax: (61) 663 07 85  
[www.implacore.pl](http://www.implacore.pl)

## Cement SoloCem

Najważniejsze zalety samoadhezyjnego, podwójnie utwardzającego cementu na bazie żywicy SoloCem to:

- zawartość przeciwbakteryjnego tlenku cynku,
- oszczędność czasu i uproszczone postępowanie,
- niska kurczliwość,
- wysoka siła wiązania,
- wskazania do stosowania: odbudowa na włóknie szklanym,
- materiał utrzymuje swój kolor, długo pozostaje plastyczny.



SoloCem wykazuje małą kurczliwość polimeryzacyjną, co jest kluczem do uniknięcia nadwrażliwości pozabiegowej. Cement ten wykazuje doskonałą wytrzymałość wiązania na siły tnące i trwałe wiązanie z zębem i szkliwem. Materiał nakłada się bezpośrednio ze strzykawką, bez materiału wiążącego, jednoetapowo – niezależnie od tego, czy stosowany jest na korony, mostki, łączniki protetyczne, czy wkłady lub nakłady dowolnego typu. Cementować można nawet wkłady korzeniowe przy użyciu praktycznych końcówek mieszających do kanałów korzeniowych.

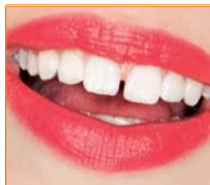**POLDENT Sp. z o.o.**  
Al. Jana Pawła II 80, lok. VI  
00-175 Warszawa  
Tel.: (22) 351 76 50 (55)  
Faks: (22) 351 76 79  
[poldent@poldent.pl](mailto:poldent@poldent.pl)  
[www.poldent.pl](http://www.poldent.pl)



# COSMETIC TRIBUNE

The World's Cosmetic Dentistry Newspaper · Polish Edition

VOL. 3, NR 1



## News

Biały uśmiech – szybko i skutecznie

› Strona 1



## Opinie

Rynek uzupełnień pełnoceramicznych

› Strona 2



## Produkty

Informacje o produktach

› Strona 4

## Szybkie sposoby odmiany uśmiechu

**Prostowanie zębów bez aparatu, rozjaśnianie uśmiechu bez wybielania, błyskawiczny bonding zamiast licówek – to szybkie, skuteczne i coraz popularniejsze sposoby odmiany uśmiechu.**



Kolor zębów nie musi być idealnie biały. Zbyt jasne zęby wyglądają nienaturalnie, ale nie powinny być także żółtkie, pokryte osadem lub kamieniem. Żółta barwa zębów to objaw starzenia się zębiny. Jest tym samym co zmarszczki dla starzejącej się skóry. Dlatego kuracje wybielające można uznać za terapie odejmujące lat. Z kolei kamień i osad na zębach sprawia, że zęby wyglądają na zaniebane i brudne.

Starania o bielszy uśmiech warto zacząć od umówienia się na gabinetowe usuwanie kamienia i osadu. Higienistka stomatologiczna lub lekarz usuną złoży zmineralizowanej płytki nazębnej (kamienia) za pomocą ultradźwięków. Za sprawą piaskowania można pozbyć się osadu, a zęby odsonią prawdziwą (tzn. jaśniejszą) barwę. Na koniec szkliwo zostanie wypolerowane, dzięki czemu kamień nie będzie tak szybko narastał, a uśmiech stanie się jaśniejszy, ponie-

waż gładkie powierzchnie lepiej odbijają światło.

Jeśli po gabinetowej higienizacji zęby nie wymagają wybielania, to wystarczy je regularnie (2 razy w roku) oczyszczać z kamienia i osadu. Jeśli jednak kolor zębów pozostawia wiele do życzenia, można zdecydować się na wybielanie. Do wyboru są metody nakładkowe i gabinetowe wybielanie u dentysty z użyciem wysokiego stężenia preparatu wybielającego lub światła. Tzw. zimne światło przyspiesza proces wybielania, podobny rezultat osiągniemy jednak także po kilku tygodniach zakładania na noc silikonowych szyn z preparatem wybielającym. Różnica jest nie tylko w cenie, metodę dobiera się także do stanu uzębienia. Dentyści przestrzegają przed wybielaniem zębów w gabinetach kosmetycznych. Nieodpowiedni wybór metody lub brak konsultacji medycznej może doprowadzić nawet do zapalenia miazgi i leczenia kanałowego.

Duża wada zgryzu to nie tylko mniej atrakcyjny wygląd, ale także kłopoty ze zdrowiem. Z jej powodu zęby mogą się kruszyć, szybciej ścierać, być podatne na próchnicę i choroby przyzębia. Wiele osób ma niewielkie wady, które ograniczają się do tego, że zęby są słoczone lub zrotowane. Wówczas uśmiech wydaje się mniej atrakcyjny. Przy niewielkich, ale rzucających się w oczy asymetriach uśmiechu nie trzeba od razu zakładać aparatu. Dentyści potrafią optycznie „wprostować” uzębienie bez sięgania po techniki ortodon-

tyczne. Spektakularne efekty estetyczne daje tzw. rekonturing. Poszczególne zęby są rekonturowane za pomocą krążków ściernych, tzw. soflexów i finirów, podczas jednej wizyty stomatologicznej. Korekta kształtu jest bezpieczna dla zębów, ponieważ odbywa się tylko w zakresie szkliwa. Za pomocą rekonturingu można m.in. zmniejszyć dysproporcje między poszczególnymi zębami, optycznie zniwelować rotacje. Takim kreowaniem uśmiechu zajmują się dentyści interdyscyplinarni, którzy

łączą leczenie zachowawcze z ortodontją, protetyką i stomatologią estetyczną.

Diastema, która wcale nie dodaje uroku, ukruszenia, pęknięcia, przebarwienia – to stomatologiczne kompleksy, z powodu których odruchowo ludzie zasłaniają usta podczas uśmiechania się. Rozwiązaniem mogą być licówki. Aby od razu nie decydować się na licówki porcelanowe, warto spróbować tzw. bondingu. Za jego pomocą lekarz poprawi uśmiech. Bond-

ing nie wymaga ingerencji w tkanki zębów. Do połączenia licówek kompozytowych ze szkliwem wystarczy delikatne wytrawienie powierzchni zęba. Bonding może być zastosowany tylko na fragmencie zęba i płynnie przechodzić w jego naturalną powierzchnię. Oczywiście, będzie mniej trwały niż licówki porcelanowe (należy go wymienić po ok. 5 latach), ale materiały kompozytowe nowej generacji nie wchłaniają tak łatwo barwników z pożywienia, nie żółkną szybko i dobrze naśladującą szkliwo naturalnych zębów. Co ważne, bonding daje szybką zmianę, a lekarz nakłada go na zęby podczas jednej wizyty. **CT**

AD

25-26.10.2013  
Kraków CEIA symposium

Niezależnie na jakim systemie implantologicznym pracujesz!  
Nie wszczepiasz implantów, ale interesujesz się najnowszymi rozwiązaniami w stomatologii estetycznej?  
Nie możesz przegapić wykładu Prof. Dennisa Tarnowa w Polsce!

Liczba miejsc ograniczona!

**Prof. Dennis Tarnow**  
25.10.2013  
sesja wykładowa (8h)

Światowej sławy implantolog i periodontolog z doświadczeniem na wielu systemach, szef wydziału implantologii stomatologicznej na Uniwersytecie Columbia w NY, uznany wśród stomatologów za swoje badania nad implantami wprowadzonymi w strefie estetycznej, ich prawidłowym położeniem względem siebie oraz zębów sąsiadujących i ostatecznym wpływie na kształt tkanek miękkich.

Teatr Słowackiego | Kraków, pl. św. Ducha 1

SEKSCJA POPRANNA  
Wskazania i przeciwwskazania do natychmiastowej implantacji i chirurgii bezprotowej. Poznaj zasady pracy, dotyczące implantacji poekstrakcyjnej oraz minimalizowania recesji, jakimi kieruje się prof. Tarnow.  
Dowiedz się jaka wielkość ubytku ma naprawdę znaczenie oraz czy biomateriały są naszym sprzymierzeńcem?

SEKSCJA POPOLUDNIOWA  
Kliniczne dylematy związane z prawidłowym konturem tkanek miękkich. Aktualny stan wiedzy i nowe perspektywy. Poznaj zasady pracy jakim kieruje się prof. Tarnow dotyczące planowania leczenia pojedynczego i kilku zębów w strefie estetycznej.  
Dowiedz się jak skorzystać z doświadczenia ortodonta, chirurga, protetyka i periodontologa dla optymalnego wyniku końcowego oraz dla bezstresowej pracy.

**Prof. Roberto Cocchetto**  
26.10.2013  
sesja warsztatowa (6h)

Światowej klasy specjalista, pomysłodawca zastosowania bezstopniowej nadbudowy od strony podniebiennej, współautor wielu programów badawczych z zakresu natychmiastowego i odroczonego obciążenia implantów oraz cyfrowej stomatologii.

Instytut Stomatologii UJ | Kraków, ul. Montelupich 4

Leczenie implantoprotetyczne bezzębia, warianty postępowania w zależności od stopnia skomplikowania przypadków klinicznych. Diagnostyka, plan leczenia, nawigacja, natychmiastowe i odroczone obciążenia, tymczasowe oraz ostateczne odbudowy.  
W programie analiza przypadków własnych oraz panel dyskusyjny.

patronat naukowy:  
Dr n. med. Piotr Majewski

www.tdgs.pl  
25.10.2013  
TDGS TOPDESIGN GABINET STOMATOLOGICZNY 2013

CEIA Evening & Gala Top Design  
Gabinety Stomatologiczne

sponsorzy:  
BIOMET 3i, GENT, vatech GENDEX, MEDOLAB, Optident, CEIA, dti, DENTONET.pl, NYUDentistry, IMPLANTOLOGIA, eNITICO, FP

patroni:  
www.dental-depot.com

więcej informacji i zapisy on-line: www.ceia.pl

## Biały uśmiech pomaga w poszukiwaniu pracy

**Biały i zdrowy uśmiech jest kluczowym elementem pomocnym w znalezieniu nowej pracy, bowiem osoby z ładnym, symetrycznym i białym uśmiechem odbierane są jako nawet o 5 lat młodsze – takie wnioski wynikają z najnowszych badań opublikowanych na łamach brytyjskiego Daily Mail.**

Z badań opublikowanych opublikowane w Daily Mail wynika, że szanse na znalezienie dobrej pracy w przypadku osób mających biały i zdrowe zęby rosną średnio aż o 10%. Osoby z pięknym uśmiechem są bowiem odbierane jako inteligentniejsze, a tym samym bardziej atrakcyjne dla potencjalnego pracodawcy. Z badań wynika też, że osoba z białymi zębami jest postrzegana przez otoczenie jako średnio 5 lat młodsza niż w rzeczywistości, a oceną jej atrakcyjności w oczach innych wzrasta aż o 20%.

Nie powinny więc dziwić dane, wg których mężczyźni na całym świecie zdecydowanie bardziej martwią się o stan swojego uzębienia niż o możliwą łysinę. Ok. 30% z nich jest także zdania, że białe zęby są synonimem statusu i bogactwa oraz zwiększają dwukrotnie postrzeganie nas jako osób z wyższym wykształceniem.

Zainteresowanie stomatologią estetyczną i zabiegami w tym zakresie szybko rośnie w ostatnich latach, a wybielenie zębów w nowoczesnym gabinecie trwa dziś zaledwie kilkadziesiąt minut. „Do wyboru mamy wybielenie ekspresowe, nakładkowe, metody łączące i domowe paski – wszystko zależy od tego, jak dużo czasu chcemy poświęcić na uzyskanie białego uśmiechu, ile chcemy na to wydać i jakie mamy zęby” – mówi dr n. med. Mariusz Duda z Katowic. **CT**