

# DENTAL TRIBUNE

The World's Dental Newspaper · Turkish Edition



İSTANBUL, EKİM 2019

ISSN: 1304-6098

Fiyatı: 12.00 TL

CİLT: 16

SAYI: 4

## Kısa Kısa

### Dişlerine İyi Bakanlar Kalbini Koruyor

European Journal of Preventive Cardiology isimli dergide yayınlanan bilimsel bir araştırma, dişlerini günde 3 kez fırçalayanların kalp yetmezliği riskini yüzde 12 düşürdüğünü söylüyor.



Kötü ağız hijyeninin vücutta iltihaplanmaya, diş ve diş etlerindeki bakterilerin kan dolaşımına karışmasına neden olduğunu gösteren araştırmalar vardı. Güney Koreli bilim insanlarının Kore Ewha Womans Üniversitesi'nde yaptığı bir çalışma, düşük ağız hijyeni ile kalp yetmezliği ve atriyal fibrilasyon arasında ilişki olduğu ortaya çıkardı.

Çalışmada, Kore Ulusal Sağlık Sistemi kapsamındaki, 40-79 yaşlarındaki 161 bin 286 katılımcının 10 yıllık sağlık bilgileri incelendi. Laboratuvar testlerinden hastalıklara, yaşam tarzından ağız hijyeni alışkanlıklarına kadar pek çok bilgi tarandı. Araştırmada katılımcıların yaklaşık olarak yüzde 5 oranında kalp yetmezliği ve yaklaşık yüzde 3 oranında atriyal fibrilasyon tespit edildi.

Araştırmanın kıdemli yazarı Dr. Tae-Jin Song, analizin nedenselliği kanıtlanmadığını ama uzun süre ve geniş bir katılımcı kitlesiyle çalışmanın bulgularını güçlendirdiğini söylüyor. Buna göre günde 3 kez ve daha fazla kez dişleri fırçalamak kalp yetmezliği riskini yüzde 12 azaltıyor.

Türk Bilim İnsanlarından Dental Travma Endeksi

Ege Üniversitesi'nden Prof. Dr. Ece Eden ve öğrencisi Mehmet Baysal, geliştirdikleri 'Eden Baysal Dental Travma Endeksi' ile Türk bilim insanlarının adı literatüre geçiren önemli bir başarıya imza attı. Çalışmaya ait bulgular, Uluslararası Dental Travmatoloji Dergisi'nin son sayısında yayınlandı. İndeks, karmaşık bilgilerin standart bir şekilde kaydının yapılmasını sağlayarak tedavi planlamasını kolaylaştıracak.

## Röportaj

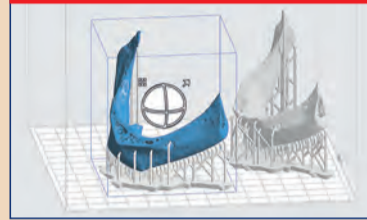


### İmplantın Nirvanası

Tabitha Acret'ten Rehberli Biyofilm Terapi Yolculuğu... Üniversiteden mezun olduğumda, nihayet hastaları "tedavi edeceğim" için heyecanlıydım. Üç yıl öğrencilik yapıp klinik pratiğime başladığımda, karmaşık vakalarla ilgili öğrenmem gereken çok şey olduğu çok açtı.

► Sayfa 3

## Yenilik & Uygulama



### İmplant Planlama

Günümüzde açıkça görülmektedir ki; dental implant planlaması ve implant operasyonları için 3 boyut teknolojilerini kullananlar ile kullanmayanlar arasında hala büyük bir fark var. Verdiğimiz kararlar; tedavi sonucunun başarılı olması ve olmaması arasındaki farkı belirler.

► Sayfa 4

## Haber & Yorum



### Yüzde 100 Yerli Kompozit

Dental biyomalzeme alanında Türkiye'de bir ilk gerçekleşti. Antibakteriyel nano kompozit diş dolgu malzemelerinin yüzde 100 yerli üretimi için Yıldız Teknik Üniversitesi, Yıldız Teknoloji Transfer Ofisi ve yerli sermayeli Umğ Uysal (Avrupa İmplant) firması iş birliği yaptı.

► Sayfa 8

## Ajanda



### 4. Labart Kongresi

4. Labart Diş Teknisyenleri Bilimsel Kongre ve Sergisi, Diş Teknisyenleri Dernekleri Federasyonu tarafından, 07-08 Mart 2020 tarihleri arasında Hilton İstanbul Bakırköy Otel'de düzenlenecek. Protez alanındaki gelişmeleri takip etmek, bu alanda çalışan herkes için bir gereklilik.

► Sayfa 11

## 35 Ülkeden Hekimler GREATIST'teydi

İstanbul'u dünyada diş hekimliği açısından önemli bir marka şehir yapma hedefiyle düzenlenen GREATIST Uluslararası Diş Hekimliği Kongre ve Fuarı, artan başarı grafiğini bu yıl daha üst bir seviyeye taşıdı. Beğeni toplayan kongre 35 ülkeden ziyaretçi ağırladı.

Dental Tribune Türkiye  
Elvan Genç, Elif Taman

GREATIST Uluslararası Diş Hekimliği Kongre ve Fuarı, 25-27 Ekim 2019 tarihlerinde Grand Cevahir Kongre Otel'i'nde 17. kez kapılarını açtı. Dünyada yaklaşık 30 ülkeden katılımcı ağırlayan etkinlik, Vestiyer Yayın Grubu (VYG), Diş Malzemeleri Sanayici ve İş Adamları Derneği (DİŞ-SİAD) ve dünyanın en yaygın dental yayın ağı Dental Tribune International (DTI) işbirliği ile düzenleniyor.

Bir çatı etkinlik olan GREATIST, 25-27 Ekim 2019 tarihlerinde, dünyanın en tanınmış endodonti çalışma gruplarından Style Italiano Endodontics konuşmacılarına, 2. Beykent Üniversitesi Sempozyumu'na, Beykent DHF Öğrenci Sempozyumu'na, 9. Dental Labor Diş Teknisyenliği Sempozyumu'na ve Yardımcı Personel Eğitimi'ne ev sahipliği yaptı.

Her yıl, dünyanın farklı ülkelerinden kongre katılımcısı ve ziyaretçisi geliyor.

→ DTI Sayfa 2



Greatist 2019 Kongre salonu.

## Tıbbi Tedariğin Tüm Tarafları Buluştu



Dental Tribune Türkiye  
Elvan Genç

Sağlık Bakanlığı'nın tıbbi tedarik vizyonu, alternatif fiyatlandırma modelleri, ulusal bütçe ve sürdürülebilir sağlık hizmet sunumu gibi önemli konu başlıklarının konuşulduğu 5. Tıbbi Tedarik Kongresi, 11-13 Aralık 2019 tarihleri arasında Ankara'da sağlık sektörünü buluşturdu.

→ DTI Sayfa 2

Hastalarınız arzuladığı gülüşe Invisalign ve iTero ile sahip oluyor.

iTero ağız içi tarayıcılarıyla hastalarınız daha tedaviye başlamadan dişlerinin tedaviden sonra alacağı şekli görüyor ve dünyanın en gelişmiş şeffaf plak sistemi Invisalign ile kendilerinden emin olarak gülümsüyor.


Ayrıntılı bilgi için:  
invisalign.com.tr • 212 900 26 45 • cs-tr@aligntech.com

align | invisalign | iTero



Reklam

Sağlıkta ortak gelecek ele alındı.



editörden...

## Sevgili Meslektaşlarım,

Diş hekimliği, dünya ile kıyaslandığında ülkemizde görece olarak daha yeni bir meslek. Dünyada modern diş hekimliği başlangıcı 1700'lere tarihlenirken, ülkemizde 19. yy sonunda bazı girişimler olsa da modern fakülteler 20. yy. da kurulabilmiştir. Geç başlasak da, tipik çalışkanlığımız ve meraklılığımız sayesinde Türk diş hekimliği şu anda modern dünyanın ayrılmaz bir parçası haline gelmiştir. Günümüzde meydana gelen tüm teknolojik gelişmeler, tedavi protokollerindeki değişimler, yeni yöntemler ve anlayışlar, bilgi çağında yaşıyor olmamızın da katkısıyla dünya ile aynı anda Türkiye'de de kendine yer bulmaktadır.

Ebeveynleri ya da yakınları diş hekimi olan ve o muayenehaneleri görebildiğimiz büyümüş olanlarımız çok iyi bilecektir; çok değil bundan 20-30 sene önceki muayenehanelerde kullanılan aletlerin neredeyse hiçbiri bugün kullanılmamaktadır. Tedavi yöntemleri neredeyse tamamen değişmiştir. Her şeyin dijitalleştiği günümüzde artık diş hekimliği de son hızla ilerlemektedir. Bun-

dan 20 yıl önce her muayenehanede bulunan amalgamatör nasıl artık tarihe karışmış gibi gözüküyorsa; bundan 20 sene sonra da ölçü maddeleri belki de tarihe karışacaktır.

Artık hastanın koltuğa oturduğu andan itibaren başlayan dijital bilgi toplama işlemi, tedavinin son anında kadar devam etmekte, tüm işlemler bilgisayar yardımı ile hekimler ve teknisyenler tarafından beraber planlanmaktadır. Burada bir yanlış anlamayı düzeltmek isterim; bilgisayar tüm işlemler için bir yardımcıdır, tedaviyi baştan aşağı planlayan her zaman hekim ya da teknisyendir.

Bu sayımızda; özellikle bu konuya değinen bir makale bulacaksınız. En gelişmiş teknolojileri kullanmanın "ipleri bilgisayarın eline bırakmak" olduğunu düşünen tüm meslektaşlarımı bu makaleye davet ediyorum.

Herkes iyi çalışmalar diliyorum.

Dr. Evren Sütekin

← DT Sayfa 1'den: Tıbbi Tedariğin Tüm Tarafları Buluştu

Tıbbi tedarik zincirinin tüm taraflarının ortak geleceğinin ele alındığı Tıbbi Tedarik Kongresi, 5. kez ve daha güçlü bir katılım ile 11-13 Aralık 2019 tarihleri arasında Ankara Eliz Otel ve Kongre Merkezi'nde yapıldı. Tıbbi tedarik yönetimiyle ilgili sorunlar, yeni teknolojiler ve başarılı uygulamaların gündeme taşındığı ve Sağlık Bakanlığı, üniversiteler, özel sağlık kuruluşları ve tıbbi tedarik sektörünün önemli sivil toplum kuruluşlarının destek ve katılımlarıyla düzenlenen 5. Tıbbi Tedarik Kongresi'nde bu yıl, İKMİB gibi önemli bir ihracatçı birliği de yer aldı.

### Sağlıkta Ortak Gelecek Masaya Yatırıldı

Kongrede "Sağlıkta Ortak Gelecek" başlığı altında Ar-Ge



Tıbbi Tedarik Kongresi

ve üretim kapasitesinin geliştirilmesi, sağlık endüstrisinde yerelleşme ve millileşme, ihracat kapasitesinin geliştirilmesi ve globalleşme, ödeme sürelerinin hizmete yansımaları, değer bazlı tedarik ve tedarik paylaşım platformu Sağlık Market konuları gündeme geldi. Ayrıca ilaç ve tıbbi sarf malzemelerde kullanım alışkanlıklarının değerlendirilmesi yapıldı. Kongrenin konuşmacıları arasında T.C. Sağlık Bakanlığı Bakan Yardımcısı Dr. Şuayip Birinci, T.C. Sağlık Bakanlığı Strateji Geliştirme Başkanı Dr. Abdulvahit Sözüer, TİTCK Başkanı Dr. Hakkı Gürsöz, KHGM Genel Müdürü Prof.

Dr. Hilmi Ataseven ve SGK Başkanı Dr. Mehmet Selim Bağlı gibi tedarik sektöründe önemli isimler yer aldı.

Tıbbi tedarik yönetimiyle ilgili sorunları tartışmak, yeni teknolojileri takip etmek ve başarılı uygulamaları paylaşmak amacıyla sektörün tüm bileşenlerinin bulunduğu kongrede Sağlık Bakanlığı ve tıbbi tedarik vizyonu (alternatif fiyatlandırma modelleri), ulusal bütçe ve sürdürülebilir sağlık hizmet sunumu, üniversite hastanelerinin tedarik sorunları masaya yatırıldı ve alternatif satın alma yöntemlerinin bir karşılaştırılması yapıldı. DT

Sınırlı Kontenjanlı Erken Kayıt Paketleri	
İlk 200 Hekim	Avantajlı Kayıt Paketi 650 TL
Takip Eden 400 Hekim	Avantajlı Kayıt Paketi 750 TL
601. Hekimden İtibaren	Standart Kayıt Paketi 850 TL

yareçisini ağırlayan GREATIST, 2019 yılı organizasyonunu, gerek yabancı katılımcı sayısı gerekse ülke çeşitliliği açısından geçen yılın çok üzerinde bir sonuçla tamamladı. Bu yıl hedeflerini 50 ülke olarak açıklayan organizasyon komitesi, İzlanda'dan Çin'e, Katar'dan Filipinler'e ve Kanada'ya 35 dış ülkeden ziyaretçi ağırladıklarını açıkladı.

### GREATIST 2020 Uluslararası Diş Hekimliği Kongresi'nin Başkanı Prof. Dr. Tolga Tözüm Oldu

Avrupa'daki önde gelen diş hekimliği etkinliklerinden biri olan GREATIST Professional

Dental Meetings & Expo'nun bilimsel içeriğini yönetmek ve koordine etmek üzere, Kongre Başkanlığına her yıl farklı bir bilim insanı getiriliyor.

25-25 Ekim 2020'de gerçekleştirilecek olan 18. Greatist Uluslararası Diş Hekimliği Kongresi'nin Kongre Başkanı, Chicago Illinois



Yeni teknolojiler tanıtıldı.



Hekimler yeni ürünlerle tanıştı

Üniversitesi'nden Prof. Dr. Tolga Fikret Tözüm oldu.

Hatırlanacağı üzere, Prof. Dr. Tolga F. Tözüm, ekibiyle birlikte yeni bir dental implant tedavi yöntemi olan Diş İmplantı Fideleme Tekniği'ni 15 Mart 2018'de Kraniyofasiyal Cerrahi Dergisi'nde yayımlayarak dünya literatürüne kazandırmıştı.

### GREATIST 2020 Kongresi için Erken Kayıt Avantajları

GREATIST Kongre ve Fuarı, 25-25 Ekim 2020 tarihinde gerçekleştirilecek. Kongreye erken kayıt yaptıranlar için avantajlar netleşti. Paket fiyatı kademeli olarak yükselecek.

2020 kongresi için ilk kayıt olan 200 kişi için katılım paketi 650 TL'den satın alınabilecek. Bu paketin fiyatı 200 kişi olduğunda değişiyor. Sonraki 400 diş hekimi 750 TL'lik paketten yararlanabilecek. Ekim başından itibaren ise pek çok hediye olan standart kongre kaydı 850 TL'den gerçekleştirilecek.

### Kongre Paketinde Neler Var?

- Konuk hekim davet etme hakkınız sayesinde, bir meslektaşınıza kongre ve sempozyum katılımı hediye edebilirsiniz.
- Yardımcı personeliniz, onlar için düzenlenecek etkinliklerden ücretsiz yararlanabilir.
- Kongre kapsamında düzenlenen firma kurslarından birine ücretsiz katılabilirsiniz.
- Türkiye'nin en prestijli dental yayınlarına bir yıllık abonelik kazanırsınız (Dişhekimliği Dergisi, Dental Tribune Gazetesi, Roots Dergisi, Cosmetic Dentistry Dergisi, Implants Dergisi, Dental Labor Dergisi ve PNV Dergisi). DT

## DENTAL TRIBUNE

The World's Dental Newspaper - Turkish Edition

### Dental Tribune International

Yayıncı: Torsten Oemus

Yayıncı, CEO  
Torsten Oemus

İçerik Direktörü  
Claudia Duschek

### Dental Tribune International GmbH

Holbeinstr. 29, 04229 Leipzig, Germany  
Tel.: +49 341 48 474 302 | Fax: +49 341 48 474 173  
General requests: info@dental-tribune.com  
Sales requests: mediasales@dental-tribune.com  
www.dental-tribune.com

© 2019, Dental Tribune International GmbH • Bütün hakları saklıdır.

Dental Tribune klinik bilgileri ve yapımcıların haberlerini doğru olarak yayımlar, fakat ürün talebinin geçerliliğinden ve dizi hatalarından sorumlu değildir. Ayrıca, yayıncı ürün isimlerinden, isteklerinden ya da reklamverenler tarafından verilen beyanlardan sorumlu değildir. Yazarların görüşleri onlara aittir ve bunlar Dental Tribune International'ı yansıtmaz.

Dergi Adı Dental Tribune Türkiye, Yayın Türü Süreli - Yaygın, Basım Tarihi 20.12.2019

Abone ücreti: 1 Yıllık (4 Sayı) 60,00 TL

■ Dental Tribune Türkiye, Dişhekimliği Dergisi abonelerine ücretsiz olarak gönderilir.

### Dental Tribune Türkiye

Cilt: 16 Sayı: 4 Genel Sayı: 86

Yayıncı: Vestiyer Yayın Grubu

Sahibi

Bülent Manav

Editör

Dr. Evren Sütekin

Yayın Kurulu  
(Soyadı alfabetiğine göre)

Dr. Mustafa Bekerecioğlu  
Dr. Taylan Can  
Doç. Dr. Alper Sinanoğlu  
Prof. Dr. Mustafa Kemal Ünsal

Kurumsal Satış Müdürü

Derya Arslan

Sorumlu Yazı İşleri Müdürü

Rahmi Çelikağ

Yazı İşleri

Elvan Genç

Çeviri

Dr. Evren Sütekin

Abone Servisi

Ergül Kaya

Dental Tribune Grafik

Hakan Zengin

İdare Yeri

Meridyen İş Merk.  
Eski Çırpıcı Yolu No:1/530  
34010 Merter / İstanbul / Türkiye

Telefon

+90 212 481 02 20

Faks

+90 212 481 02 46

internet

www.vyg.com.tr / www.dentiss.com

e-posta

bilgi@vyg.com.tr

Basım Yeri

Merkez Ofset Rifat KAÇAR  
Zeytinburnu / İstanbul  
Tel: 0212 544 12 01

# İmplant Sıkıntılarından İmplantın Nirvanasına

**Tabitha Acet'ten Rehberli Biyofilm Terapi Yolculuğu**

Üniversiteden mezun olduğumda, nihayet hastaları "tedavi edeceğim" için heyecanlıydım. Üç yıl öğrencilik yapıp klinik pratiğime başladığımda, karmaşık vakalarla ilgili öğrenmem gereken çok şey olduğu çok açıktı. Baş hekimin haftada bir tam gününü implant yerleştirmek için ayırdığı bir klinikte çalışmaya başlayınca bu durum beni endişelendirdi. Çünkü bu hastalar ile ilgilenmeye henüz hazır olmadığımı anladım.

İşte bu dönemde implant bakımı konusunda kendimi eğitmek için bir yolculuğa başladım.

İmplant şirketleri implant yerleştirme veya ameliyat sonrası komplikasyonlarla başa çıkma konusunda birçok kurs sunmalarına rağmen, koruyucu bakım modelinde büyük bir açık vardı. Bu yüzden, implant bakımı hakkında 20 dakikalık bilgi elde etmek için bazen 2 gün süren konferanslara katılmaya başladım. İmplant bakımı üzerine yapılan kurslara katılmak için Amerika ve İsviçre'ye gittim. Katıldığım tüm farklı eğitimlerin ortak bir

noktası vardı ve bu AIRFLOW teknolojisi idi.

Bu noktada, hem genel bakım periodontal tedavi hem de implant bakımı için AIRFLOW kullanımı konusunda İsviçre Diş Akademisi'nin eğitim kursuna katıldım. Bu bilgiler ışığında AIRFLOW teknolojisini iş akışımıza dahil etmenin finansal faydalarını tartışmak üzere bir toplantı düzenledim. AIRFLOW teknolojisini ve GUIDED BIOFILM THERAPY protokolünü uygulamaya koyduğumuzda, 1 saatlik randevu süreleri 45 dakikaya inebilecek ve bu da günlük hasta sayısını iki katına çıkartabilecekti. Bu, haftada 8 hastaya eşittir ve bu da yılda 384 hastaya denk gelir. Bunu dolar değerine koyduğunuzda, bu herhangi bir klinik için çok büyük bir avantajdır. İşverenim bu yeni teknolojiyi heyecanla karşıladı ve büyük bir hevesle kabul etti.

Bir sonraki hafta, EMS AIRFLOW Prophylaxis Master cihazım geldi ve GUIDED BIOFILM THERAPY [GBT] yolculuğum başladı. İlk günden itibaren çok hoşuma gitti. Hastalarım daha mutlu ve dişleri daha az müda-

hale gerektiriyor, bu sayede de uzun dönemde periodontal cep derinliklerine yapılan müdahaleleri ve kök modifikasyonlarını azaltıyor.

Ayrıca temizliğin ne kadar iyi olduğunu da farkettim. Öncelikle plağın görünmesi sağlayarak ve sonra temizliği yönlendirmesine olanak sağlaması sayesinde eksik noktalarımı öğrendim. 24'ün distal interproksimal bölgesini sık sık kaçırdığımı ve bu alanları tekrar kontrol ettiğimde pembe plak gördüğümü fark ettim. GBT öncesi günlerimden muhtemelen 24/25 arası proksimal bölgede plak kalan 10,000 hastam olduğunu düşünüyorum (üzgünüm!).

Muhtemelen en büyük başarımlarım %100 biyofilm çıkarmadır. Hepimiz biyofilmin periodontal tedavide düşman olduğunu biliyoruz ve artık ortodontik braketlerde ve 8'lerin distalleri gibi ulaşılması zor bölgelere rahatça erişebildiğimi fark ettim.

GBT, beni hastalarımı motive etmemi, ağız ve genel sağlıklarını iyileştirmemi sağlayan daha tutkulu bir klinisyen yaptı. Bu tutku sayesinde EMS'den Klinik Eğitimcisi olarak onlarla çalışmam istendi. Kısa bir ikna sürecinin ardından, merkez ofislerinde daha fazla eğitim almak için EMS ile İsviçre'ye gittim ve EMS Klinik Eğitimcisi yolculuğum-



Tabitha Acet

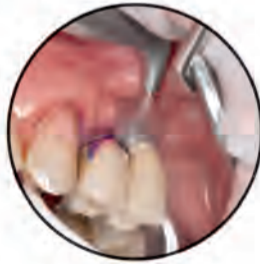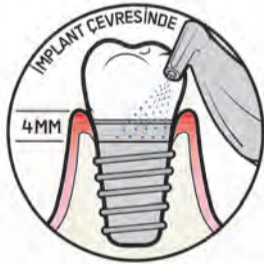ma başladım. Harika bir deneyim oldu. Artık implant diş hekimliği üzerine alışıyorum. EMS, implant korkundan kurtulmama ve bu korkuyu tutkuya dönüştürmeme yardımcı oldu. Şimdi karmaşık zigomatik implant hastalarımı ve tam ağız implant rehabilitasyonlarımı rutin olarak ve güven içinde tedavi ediyorum. GBT hayatımı asla beklemediğim şekilde değiştirdi. Artık

daha mutlu, daha özgüvenli bir klinisyen oldum ve hastalarım daha sağlıklı ve aynı zamanda daha mutlular. EMS ailesinin bir parçası olmaktan ve implant bakımına olan tutkumu dünya ile paylaşabilmekten onur duyuyorum. EMS ürün yelpazesi hakkında daha fazla bilgi edinmek isterseniz [www.ems-dental.com](http://www.ems-dental.com) adresini ziyaret edebilirsiniz. [DT](#)

## GUIDED BIOFILM THERAPY İLE İMPLANT BAKIMI

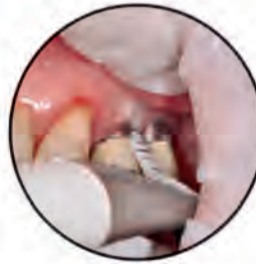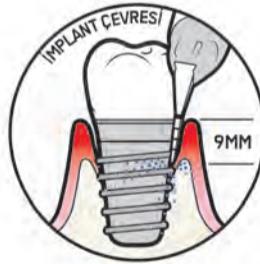
### AIRFLOW®

► AIRFLOW®, implant çevresi mukozasında önerilen ilk temizleme prosedürüdür. Rahattır, minimal invazif özelliğe sahiptir, yumuşak dokulara, implantlara, abutmentlere ve her türlü kaplamaya çizilme riski olmaksızın uyum sağlar.



### PERIOFLOW®

► Mukoza 4 mm'den daha derin ise, PERIOFLOW® gerekecektir. PERIOFLOW® uygulanamayacağı durumda veya diş taşı kalması durumunda PI ucu ile PIEZON® önerilir.

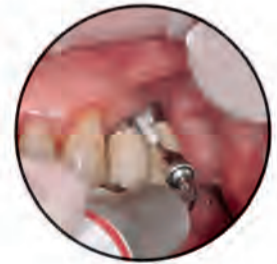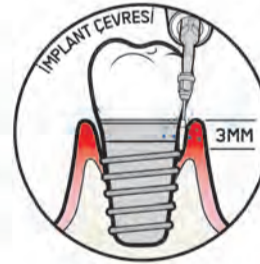


### PIEZON® PI

► Ems PIEZON® PI ucu, implant abutmantlarının ve restorasyonların etrafındaki biyofilmi ortadan kaldırır.

► Kullanmadan önce plastik kaplamasının aşınmadığını veya hasar görmediğini kontrol edin.

► Yalnızca 120° açılı tutucu ucu kullanın.



**AIRFLOW® TOZ PLUS PLUS**  
AŞAĞIDAKILERE YARDIMCI OLUR:

- İMPLANT YÜZEYLERİNİ KORUMAYA
- MUCOSİTİS TEDAVİSİNE
- PERİ İMPLANTİTİS TEDAVİSİNE

Daha fazla bilgi için bize [www.ems-dental.com/contact](http://www.ems-dental.com/contact) adresinden ulaşabilirsiniz.

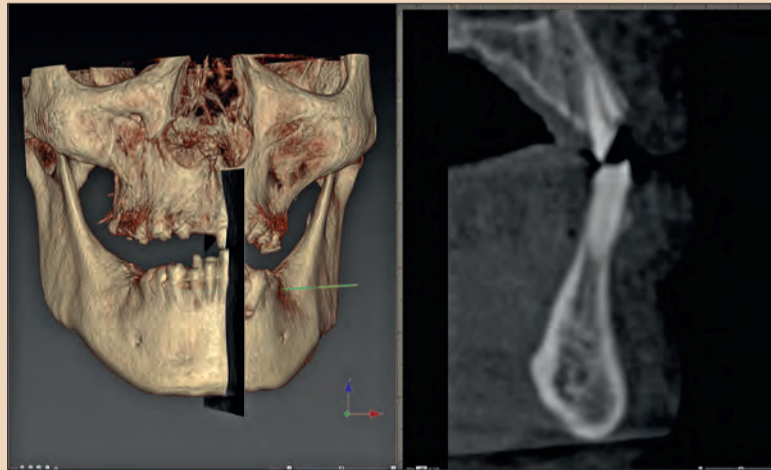
**EMS**  
MAKE ME SMILE.

# Beyin Rehberli İmplant Planlama: Kararları Kim Alıyor?

Dr. Scott D. Ganz, USA

Dental Tribune United Kingdom Edition | 8/2017

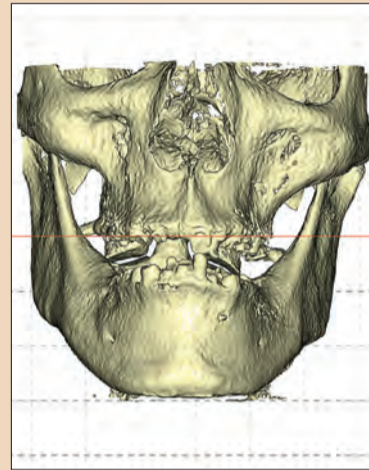
Günümüzde açıkça görülmektedir ki; dental implant planlaması ve implant operasyonları için 3 boyut teknolojisini kullananlar ile kullananlar arasında hala büyük bir fark var. Hastalarımızın teşhis ve tedavilerinde verdiğimiz kararlar; tedavi sonucunun başarılı olması ve olmaması arasındaki farkı belirleyen en büyük etkidir. Yakın zamanda bir eğitim programını tanıtan bir internet reklamında; "İmplant cerrahisi karmaşık değildir, diğer diş hekimliği branşlarının çoğundan daha kolaydır ve her diş hekiminin cerrahi olarak implant yerleştirme becerisine sahiptir! Diş çekebiliyorsanız implantı da yerleştirebilirsiniz! Beyin güdümlü ameliyat için pahalı donanım ihtiyacınız yoktur, ilk yatırım olmadan öğrenebi-



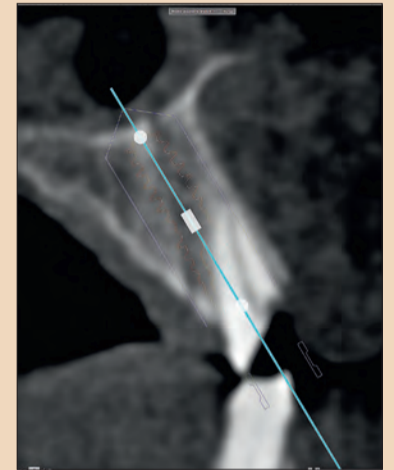
Resim 1. Maxilla-mandibular ilişkisinin (r) ve bu ilgililen bölgenin sagittal bir bölümünün (l) üç boyutlu volumetrik gösterimi.

lirsiniz!" deniliyordu. İmplant diş hekimliği, tüm diş hekimliğinde en öngörülebilir ve başarılı tedavi yöntemlerinden biri haline geldi. Ancak kullanılan tek görüntüleme yön-

temi iki boyutlu panoramik veya periapikal radyografi ise, bir klinisyen karşılaşacağı prosedürün karmaşık olup olmadığını gerçekten nasıl bilebilir?



Resim 2. CBCT veri setinden yeniden yapılandırılmış hacmin önden görünümü, hastanın anatomisinin tam olarak kontrol edilmesine olanak sağlar.



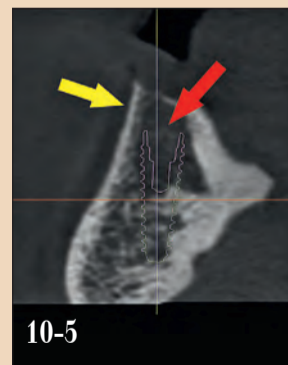
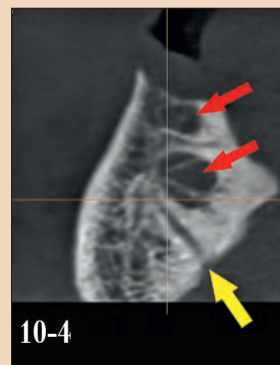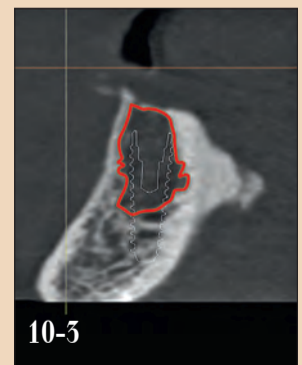
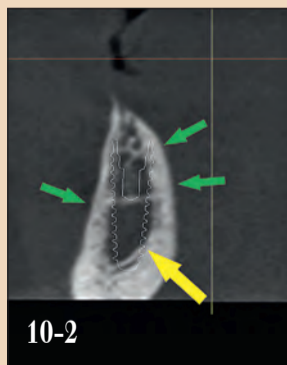
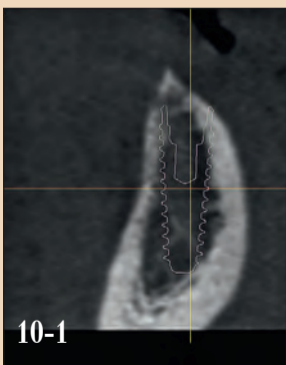
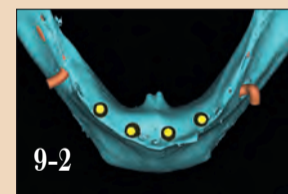
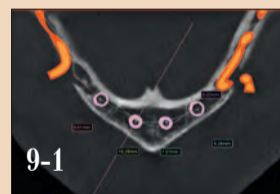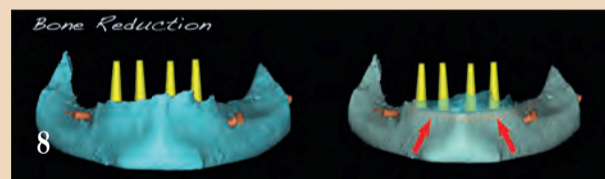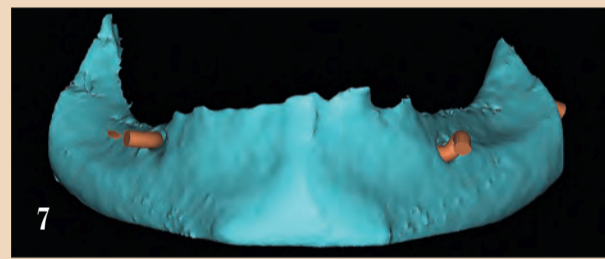
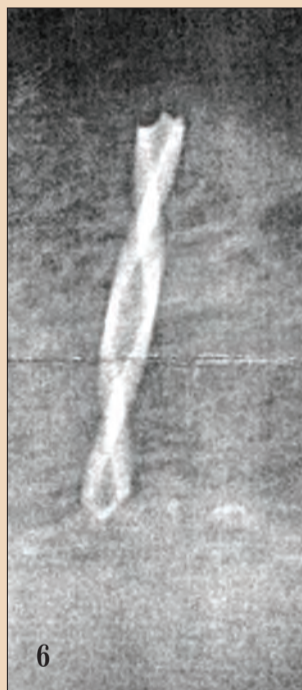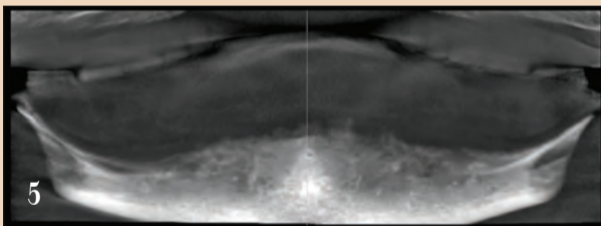
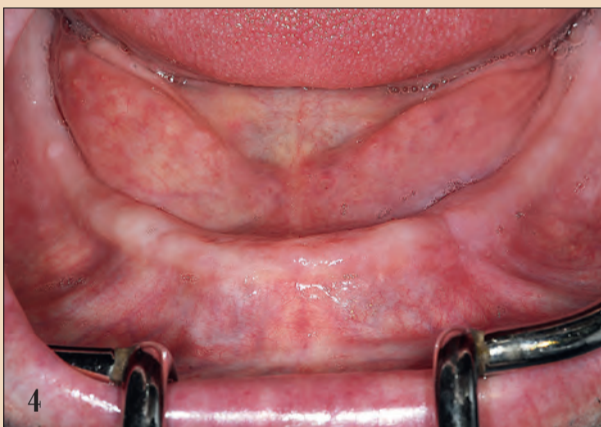Resim 3. İmplant planlanırken maksiller alveolar prosesin doğrultusuna karşılık kökün yönünü ortaya çıkaran kesit dilimi.

Resim 1'de alt ve üst çenein 3 boyutlu görüntülendiği, kesitlerinin alındığı ve 3 boyutlu planlama programına (NobelCli-

nician, Nobel Biocare) aktarıldığı güzel bir görüntü görüyoruz. Bu hayati ve kesin bilgi, her hastanın kemik anatomisinin bireysel ve benzersiz olduğunu, kemik içindeki kök konumlarının ve kök trajelerinin alveolar kemikle uyumsuz olabileceğini göstermektedir. Barizdir ki; bu bilgi olmadan implantların yerleştirilmesi çeşitli komplikasyonlara neden olabilir. Bu nedenle, klinisyenlerin, her hastanın benzersiz anatomisinin bireysel doğasını tam olarak anlamak için en güncel görüntüleme ve sanal etkileşimli tedavi planlama yazılımını kullanmaları zorunluluk arz etmektedir.

Potansiyel implant yerleştirilecek bölgeleri değerlendirirken, hastalarımızın asıl olarak implantlara değil implantların taşıyacağı dişlere ihtiyaç duydukları düşünülmeli ve göz önünde bulundurulması gereken sadece mevcut kemik olmadığı unutulmamalıdır. Klinisyenler, diş pozisyonunun kemiğe ve potansiyel implanta göre nerede olması gerektiğini bilerek, "restorasyon öncelikli implant planlaması" uygulamasını öğrenmelidir. Bu işlem, klinisyenlere bu değerli tanı bilgisini sağlamak için gerekli donanımına sahip 3-D görüntüleme ve yazılım uygulamalarının kullanımıyla daha

→ DT Sayfa 5



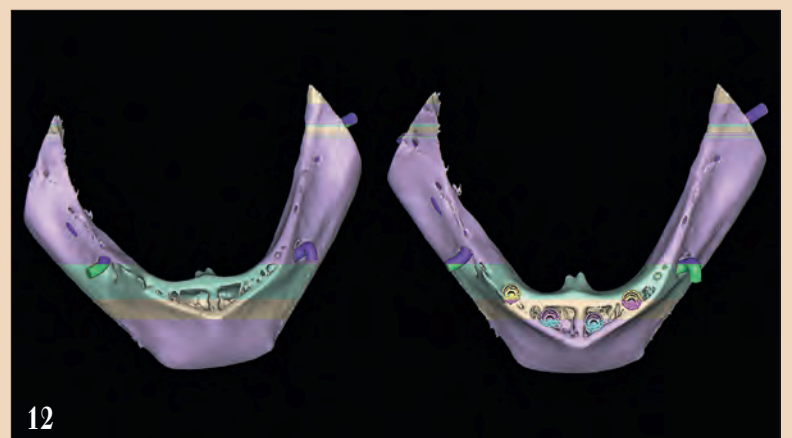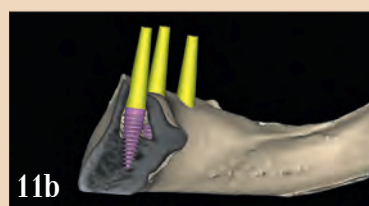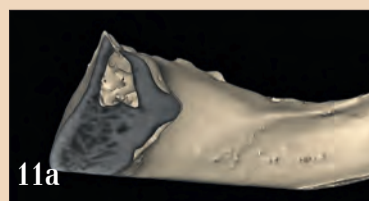
Resim 4: Dişsiz rezorbe olmuş mandibular kret.  
Resim 5: CBCT veri setinden panoramik rekonstrüksiyon.

Resim 6: Kırık pilot frezin yeri saptanmıştır.  
Resim 7: CBCT verilerinden 3B volumetrik rekonstrüksiyon.

Resim 8: İmplant yerleştirmek için (kırmızı oklar) gerekli platformu oluşturmak için kemik redüksiyonu.  
Resim 9: Aksiyel ve 3-D, sinir trajesini ortaya çıkaran görüntüler ve simfiz bölgesinde önerilen dört implant.

Resim 10: Simfizdeki "boşluk" alanlarını gösteren kesitsel dilimler. Resim 11a, 11b: Simüle edilmiş implantlara sahip kesilmiş görüntü, simfizdeki "boşluk" alanlarını ortaya koyuyor.

Resim 12: Mandibular 3B, içi boş alanları ve potansiyel implant reseptör bölgelerini gösteren yeniden oluşturulmuş hacimler.



← DT Sayfa 4

kesin bir şekilde gerçekleştirilebilir. “Beyin rehberli cerrahi - radyoloji rehberli cerrahi” karşı: Hangisi daha iyi çalışıyor?” temalı reklamlar pek çok yerde görülmektedir. Bu reklamlar tedavi planlamasını sadece bilgisayarın yaptığı gibi yanlış bir imaj yaratmakta, asıl tedavi planlamasını yapanların bu yüksek teknolojili aletleri kullanmayı bilen klinisyenler olduğu gerçeğinin göz ardı edilmesine neden olmaktadır.

CBCT görüntüleme; kullanan tanı ve tedavi planlama süreci için, aksiyel, kesitsel, panoramik, üç boyutlu yeniden oluşturulmuş hacim (Resim 2) de dahil olmak üzere çeşitli görünüm sağlar. Bu bilgiler bukkal kemik kalınlığı, kemiğin yoğunluğu, dişlerin aksları, alveolar kemik şekli gibi implant yerleştirilecek bölgenin seçimi ve yapılacak protezin dizaynı gibi çok önemli kararların alınmasında kullanılır (Resim 3).

Bu nedenle, teknolojinin sunduğu gelişmiş teşhis bilgilerine dayanarak mevcut tedavi seçeneklerine karar verecek olan klinisyendir. Üç boyutlu görüntüleme teknolojileri, klinisyenlerin iki boyutlu modalitelere göre karşılaştırma yapılamayacak derecede daha doğru ve tutarlı bir şekilde tanı koymalarına yardımcı olur. Teşhis, implant başarısının temel unsurudur ve küçümsememelidir. Doğru şekilde teşhis koymak için, klinisyenler kendi akıllarını kullanır; bu kararları veren bilgisayar değildir.

### Vaka Sunumu

74 yaşında tam protez kullanan erkek hasta, özellikle sağ tarafta, dişsiz alt çenede çiğneme yaparken artan ağrı şikayeti ile kliniğe başvurdu (Resim 4). Total protez; mandibular arkın rezorbe olması nedeniyle neredeyse tüm retansiyonunu kaybetmiş ve gün içerisinde birçok kez protez yapıştırıcısı yardımı olmadan kullanılması imkansızdı. Hasta, alt çeneye yerleştirilmesi planlanan implantlar ile ilgili olarak kendi diş hekimine görülmüştü.

*Bu hasta için göz önünde bulundurulmuş ilk tedavi seçenekleri:*

- Sabit bir hibrit restorasyonu destekleyecek dört / beş standart çaplı implant.
- Sabit bir restorasyon ile implantların hemen yüklenmesi.
- İki implant destekli hareketli protez.
- Dört implant destekli hareketli protez.
- Hareketli protezi destekleyecek ince çaplı implantlar.
- Flepsiz cerrahi yaklaşım veya kemiği görerek direkt çalışmak için flepli bir yaklaşım.

Hastayı ilk tedavi eden kendi diş hekimisi tarafından tasarlanan orijinal tedavi planı, çoğunlukla hastanın finansal kısıtlamaları nedeniyle; mevcut tam protezi destekleyecek, anterior mandibulaya yerleştirilecek ince çaplı implant uygulanması idi. Flepsiz bir cerrahi protokol seçilmiş ve implant bölgesi panoramik film yardımı ile belirlenmişti.

Dişsiz mandibulanın panoramik radyografi ile elde edilen görüntüsü, klinisyene kemik anatomisine ilişkin bazı bilgiler sağlayabilir, ancak maalesef vakaların çoğunda implant planlaması yeterli değildir. İnferior alveolar sinirin mandibuladan çıktığı bilateral mental foramenlerin anatomik konumlarının tam olarak belirlenmesi esastır ve panoramik radyografi bu bilgiyi tam olarak sağlayamaz. İmplant operasyonunu planlamak için, yerleştirilebilecek implant sayı-

sını, gereken çap ve uzunlukları belirlemek için mevcut kemik anatomisini anlamak önemlidir. İki boyutlu panoramik radyografi, kemiğin genişliğini, yönünü veya yoğunluğunu ve ayrıca üstteki yumuşak dokunun kalınlığını tahmin edemez. Bu nedenle, bir klinisyenin iki boyutlu görüntüleme yöntemlerine dayanarak gerçekten doğru kararlar alması zor olabilir.

Hastanın hekimi, flepsiz bir yaklaşımı planladıktan sonra operasyona geçmiştir. Pilot frez

yumuşak dokuyu geçip kemiğe temas ettikten hemen sonra kırılmış, periapikal bir radyograf, frezin kırıldığını ve kemik içinde saplandığını doğruladı. Alınmış olan dijital radyografinin kağıt çıktısı Resim 6’da görülebilir. Klinisyen hastaya olanları bildirmiş ve tüm prosedürü iptal etmeye, hastayı yakındaki bir çene cerrahisi uzmanına göndermeye karar vermiştir. Cerrah hastayı muayene ettikten sonra bir girişimde bulunmadan önce bölgenin iyileşmesini ve daha sonraki bir zamanda girişim yapılmasını

önermiştir. Bu zamanda durumu daha iyi değerlendirmek için oral cerrah tarafından bir CBCT yapılmıştır. Hasta olanlardan ötürü hekimine olan güvenini kaybetmiş ve memnuniyetsizdir. Başka çözüm olasılıkları aramaya başlamıştır.

CBCT verileri ilk gözden geçirildiğinde ince, keskin, bıçak kenarlı alveolar sırt görüntüsü dikkat çekiciydi (Resim 7). Üç bo-

→ DT Sayfa 6

# smile of the year

INTERNATIONAL DENTAL AWARDS



SUBMISSION DEADLINE  
**1 March 2020**

AWARD CEREMONY  
**9 April 2020,**  
Sofia, Bulgaria

SUBMISSION FEE  
EUR 190

2 SUBMISSIONS  
EUR 290

3 SUBMISSIONS  
EUR 390

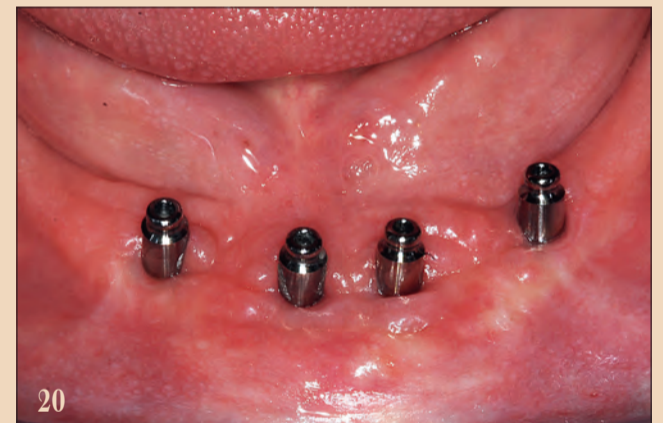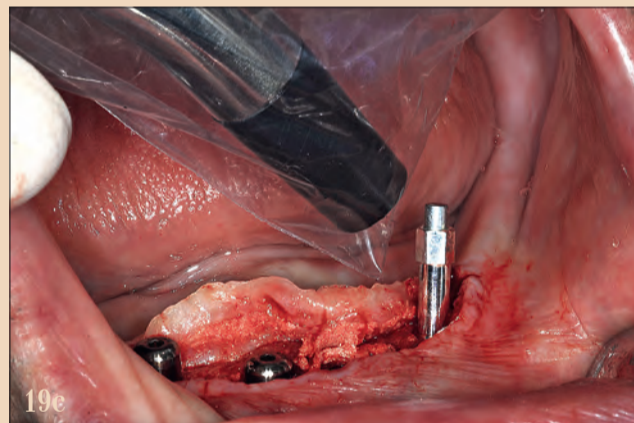
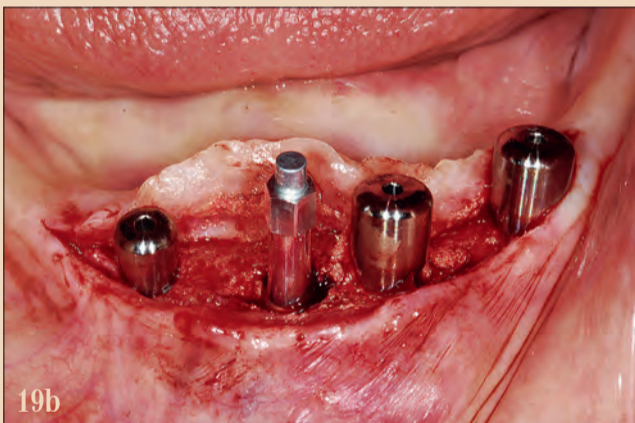
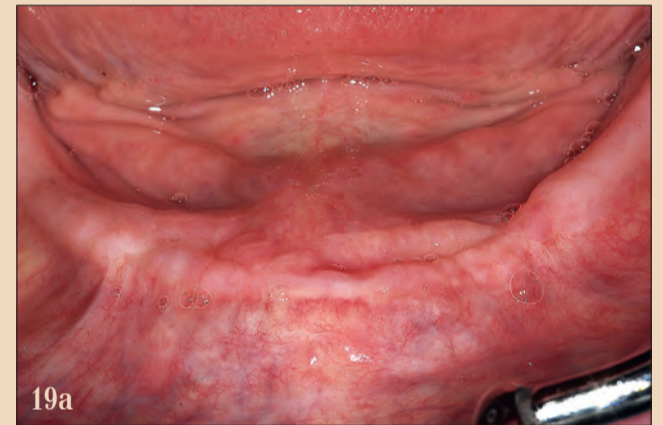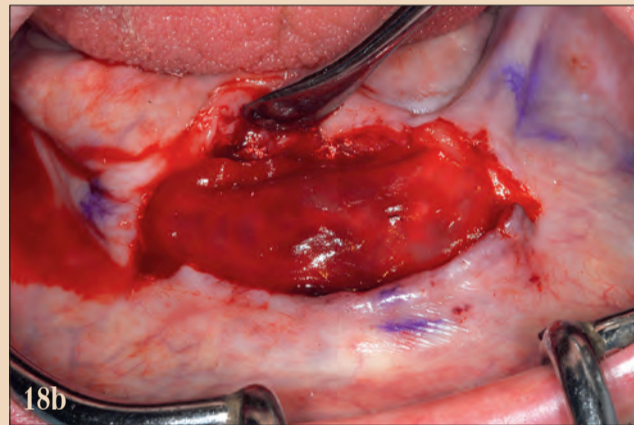
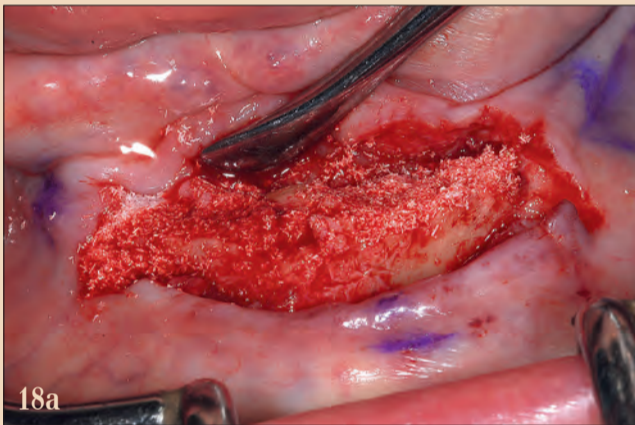
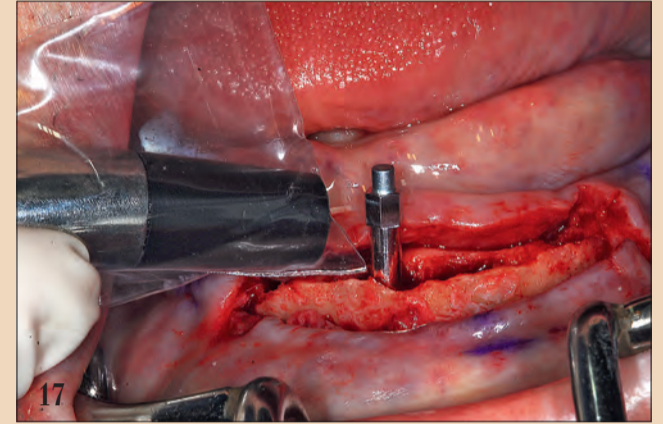
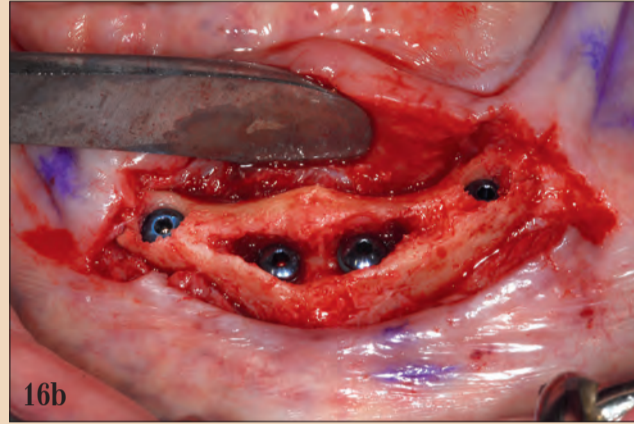
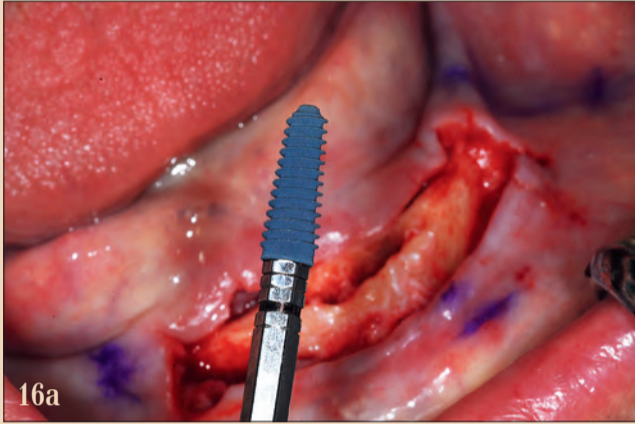
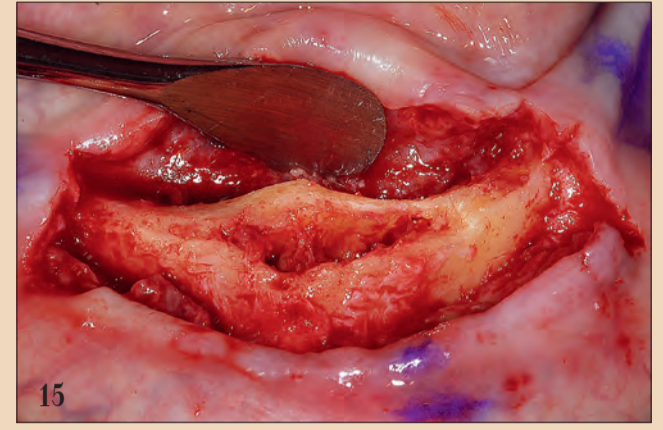
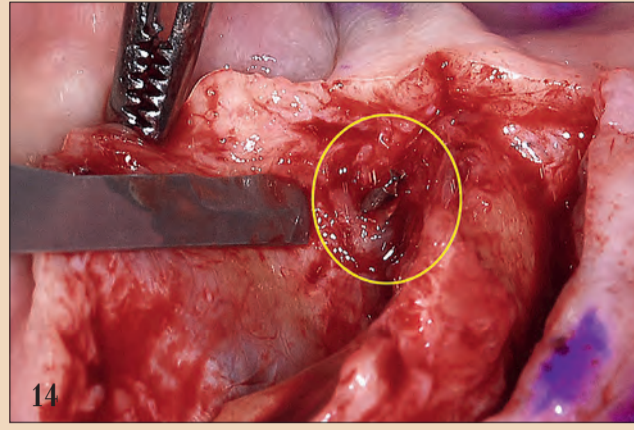
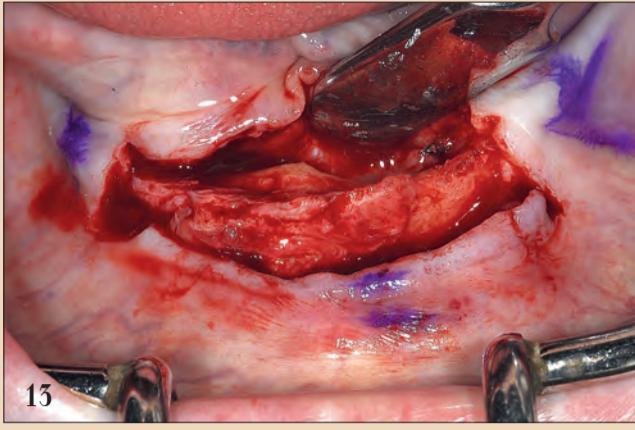
**COMPLETE TRANSPERANCY**

**ONLINE REGISTRATION IS NOW OPEN!**

[smileoftheyear.com](http://smileoftheyear.com)

WITH THE SUPPORT OF:

dentstore | invisalign | BIOHORIZONS | dti



Resim 13: Tam kalınlıkta bir mukoperiosteal flep, mandibular simfizden bıçak sırtı görüntüsünü ortaya çıkarmıştır. Resim 14: Kırık olan frez ucu, mandibula kretin lingual bölgesinde konumlanmıştır. Resim 15: Anteriorda simfizde boş septumun ortaya çıkarılması. Resim 16a, 16b: AnyRidge implantın (a) yiv tasarımı, mandibular simfizde (b) iyi sabitlenmiş dört implant. Resim 17: Dört implantın trombosit bakımından zengin fibrin (PRF) uygulamaları izledi. Resim 18a, 18b: Boşlukları doldurmak ve implantı örtmek için rezorbe olabilen bir kalsiyum apatit kemik grafit materyali kullanıldı; bunu trombosit bakımından zengin fibrin (PRF) uygulamaları izledi. Resim 19a-19c: Üç ay sonra iyileşmiş bölge (a). Implantların ortaya çıkartılması, iyileşme başlıklarının ve SmartPeg'in takılması (b). SmartPeg iyileşme sonrası ISQ değerlerini ölçüyor (c). Resim 20: Tam bir mandibular protezi desteklemek için dört adet over denture ataşmanı.

#### ← DT Sayfa 5

yutlu volumetrik rekonstrüksiyon çift taraflı mental foramen ve inferior alveoler sinirlerin pozisyonunu ortaya çıkarmaktadır (turuncu renkli). Panoramik radyografinin 2B görüntüsünün aksine, 3B görüntüleme ve destekleyen tedavi planlama yazılımı klinisyenlerin hastanın mevcut anatomisini gerçekten anlamasını sağlamaktadır. Bu hastadaki tam dişsiz mandibula için yapılan CBCT taraması, altta yatan kemik sırtının tepesinin oldukça keskin ve düzensiz olduğunu ortaya koydu. Böyle bir hastada ve anatomik durumda, flepsiz implant cerrahisi kontrendikedir. Aşında, implantların yerleştirilmesini kolaylaştırmak ve restoratif fazı kolaylaştırmak için alveolar tepesinde istenen genişliği elde etmek için düzensiz çıkıntının düzeltilmesi faydalı olacaktır (Resim 8).

CBCT verileri bize detaylı bilgi sağlar, klinisyenler implantların konumlandırılmasını simüle etmek için planlama yazılımının araçlarını kullanırken CBCT tarama verileri tarafından sağlanan aksiyel ve kesitsel görüntüler gibi tüm açıları dikkate almalıdır. İmplantın yerleştirileceği konumun saptanması amacıyla; anterior simfizdeki mevcut genişliği belirlemek için sağ ve sol alt alveoler sinirler (IAN) izlendi. Dört standart çaplı implantın, hastanın istediği hareketli protezi destekleyecek şekilde konumlandırılabilmesi belirlendi (Resim 9).

Planlama aşamalarında, klinisyenler oral kavitenin mühendis ve mimarları gibi davranıp ona göre düşünmeli; 3 boyutlu görüntülemenin sağladığı veriler ışığında, anatomik komplikasyonlardan uzak duran bir implant pozisyonu için planlama

oluşturmalıdır. CBCT verileri genellikle 2 boyutlu görüntüleme ile belirlenemeyen önemli sürprizleri işaret edebilir. CBCT verilerinin ilk değerlendirmesi, hastanın görüntüleme sırasında uygun şekilde konumlandırılmadığını ortaya koydu. Mandibulanın altı sınırı görüntülenemiyordu. Görüntüleme sırasında hastanın pozisyonunun doğru ayarlanması, tedavi planı için gereken tüm verilere doğru şekilde sahip olmak için çok fazla önem taşımaktadır. Neyse ki; bu hastada eksik olan görüntüler tedavi planlamasını etkilemeyecek bir bölgeye aitti.

Kesitsel görüntülerde bukkal duvar bazı yerlerde kalın, bazı yerlerde ince olarak saptanırken, lingual duvarın kalın olduğu tespit edilmiştir. Sürpriz, tam olarak implantların yerleştirilmesi planlanan anterior orta hat çevresinde içi boş bir alan saptanan

simfizde oldu! Diğer boş alanlar ve intraosseöz damarlar not edildi (bkz. Oklar, Resim 10). Anterior simfizdeki "içi boş" alanlar, oklüzal görünümde simüle edilmiş 4 implant içeren, 3-B yeniden yapılandırılmış görüntülerde gösterildiği gibidir.

Mandibulanın ön simfiz alanındaki boşluklar ve bu bölgelere planlanan implantların üç boyutlu volumetrik rekonstrüksiyon boyunca dilimlenen simüle edilmiş hali şekillerde mevcuttur (Resim 11a ve b). Bu anatomik varyasyon 2-D görüntüleme yöntemleri ile belirlenemezdi. Bu durum bir kere öğrenildikten sonra, implantların planlanması, hastanın anatomik koşullarının ışığında devam edebildi. CBCT taramasındaki 3B simülasyonunda gösterildiği gibi hastaya anatomisi ile ilgili konular hakkında bilgi verildi. Bu görüntüler hastayı eğitmek ve vaka kabulünü

geliştirmek için paha biçilmezdir ve en iyi cerrahi yaklaşımı belirlemede tanı süreci için değerlidir. Üç boyutlu görüntüleme ve simülasyon yazılımı ile yapılan tanı ve tedavi planlaması, ince kretin flepsiz bir yaklaşım kullanmak için önemli bir engel teşkil ettiğini, kemikteki boşlukların implant yerleştirme sırasında önemli sorunlara neden olabileceği ve implantların dördünün de stabilize edilemeyeceği riskinin bilgisini verir.

CBCT verilerine ve tedavi planlama simülasyonlarına dayanarak, alt simfiz bölgesinde dört implantın cerrahi rehber kullanmadan yerleştirilmesine karar verilmiştir. Anatomik komşulukları açtı ve implantların istenildiği gibi konumlandırılmasına izin veriyordu. Bıçak kenarlı sırt, flep-

← DT Sayfa 6

siz yaklaşımı imkansız kılmış ve tam kalınlıklı flep kaldırılmasını gerektirmiştir (Resim 15).

Kırk frez ucu, yumuşak dokuya gömülmüş olarak alveolar kretin lingual tarafında bulunmuştur. Anlaşılan frez keskin kemik kenarından sekup ağzın tabanına yönelmiş ve tork ucun kırılmasına neden olmuştur. Neyse ki frez ucu, ağız tabanını travmatize etmemiş ve sublingual hemtom gibi ciddi komplikasyonlara neden olmamıştır. Resim 14'te görüldüğü gibi frez ucu kolayca alındı.

Yabancı obje çıkarıldıktan sonra implant yerleştirme için uygun genişliğe sahip olacak şekilde bıçak sırtı kretin keskinliğini azaltıp platform oluşturmak amaçlı kemik redüksiyonu yapıldı. Redüksiyon iki taraflı mental foramenlerin tespiti ve kontrolü sağlanarak döner alet ile gerçekleştirildi. CBCT tarama verilerinin kapsamlı bir incelemesine dayanarak, ön simfizde yeri tespit edilmiş içi boş kemik alanı ortaya çıkarıldı (Resim 15).

İmplantın yerleştirilmesinden önce, anterior simfizdeki yumuşak doku küret ve frezlerle dikkatlice çıkarıldı. Plana uygun şekilde, hareketli protezi desteklemek için dört implant için osteotomiler hazırlandı. Orta hatta komşu iki implant, 15 mm uzunluğunda 4.0 mm çaptaydı, iki distal implant, üreticinin protokolüne (AnyRidge, MegaGen Implant) göre kemik tepesinin yaklaşık 1-2 mm altında kalacak şekilde yerleştirilen, 5.5 mm çapında 15 mm uzunluğundaydı. Her implant üç faktör nedeniyle iyi sabitlendi: (1) Bukkal ve lingual kortikal duvarların daha önceden tespit edilmiş olan kalınlığı; (2) doğal kemiğe yerleşen implantların apikal uzunluğu; ve (3) implant tipinin yiv tasarımı (Resim 16a ve b).

Her implantın stabilitesini ölçmek amaçlı; implant stabilite katsayısı (ISQ) değeri (IDx Ostell) implanta özgü bir SmartPeg ile rezonans frekans analizi (RFA) yardımı ile tespit edildi. Klinisyenler, bilimsel literatür ile güçlü şekilde desteklenen, girişimsel olmayan ve nesnel bir protokol kullanarak, yerleştirilen her implant için implant stabilitesini değerlendirmenin önemini günümüzde daha çok değerlendirmelidir. Önemli ve tamamlayıcı bir ek olarak, bu ölçümlerin yerleştirme tork değerlerinden farklılığı; ISQ değerlerinin zaman içinde izlenmesidir;

bu avantaj, bu hastada olduğu gibi iki aşamalı bir cerrahi yaklaşım planlandığında özellikle önemlidir.

İmplantların etrafındaki ve alveolar kret üzerindeki boşlukları doldurmak için küçük partikül boyutlu sentetik emilebilir bir kalsiyum apatit graft materyali kullanılmıştır (OsteoGen, Implants Ltd.; Resim 18a). İmplantlar daha sonra trombosit bakımından zengin fibrin (PRF) tabakalarının altına gömüldü ve yumuşak doku, bölgeyi gerimsiz suture ederek örtmek için serbestleştirilerek kapatıldı (Resim 18b). Postoperatif iyileşme sorunsuz geçmiştir.

Alanın üç ay boyunca iyileşmesine izin verildikten sonra, bölgedeki ince keratinize bant, kret tepesinden geçen bir insizyon ile açılıp, grafitli bölge ve her birinin üzerinde az miktarda kemikleşmemiş graft bulunan implantlar açığa çıkartıldı. Tamamen açığa çıktıktan sonra, her implantın ISQ değeri ölçülüp yerleştirildiği zamanki değerlerle karşılaştırıldı; böylece stabilite ve osseointegrasyondan emin olundu (Resim 19a ve b). Zaman içindeki stabiliteyi ölçebilme yeteneği, klinisyene her implantın sağ kalımı hakkında paha biçilmez bilgi sağlar. Uygun bir ISQ değeri, bir implantın ne zaman yüklenip restore edilebileceği konusunda bir güven ve bilgi düzeyi verir. İyileşme başlıklarını yerleştirildi ve yumuşak doku suture edildi.

Hastanın tedavi arzusu, kretin topografisi ve mental sinirin alveolar krete yakınlığı nedeniyle, yeteri kadar retansiyonu bulunmayan protezin yarattığı ağrıdan kurtulmak idi. Restoratif aşama; ölçü alınması ile devam etti, daha sonra hareketli protezi sabitlemek ve sinir üzerindeki basıncı önlemek için over denture abutmentleri yerleştirildi.

İmplant yerleştirilmesi sırasında, RFA / ISQ değerleri kaydedilmişti. İmplantın hem bukkal hem lingual kortekse tutunmasını sağlayan yiv tasarımının sağladığı mükemmel stabiliteye ve doğal kemiğin içindeki implant uzunluğuna dayanarak immediate yüklemeye yapılabilecek ISQ değerleri elde edilmişti (70'in üzerinde). Ancak simfizdeki grafitlenmiş ve PRF ile kaplı geniş boş alanlar nedeniyle iki aşamalı bir yaklaşım seçildi. Üç ayın sonunda, implantların ince bir matüre olmamış kemik tabakası ile kaplı olduğu tespit edildi ancak intermedüller alan sağlam görünüyordu. Entegrasyon durumunu yansıtan ikinci bir seri

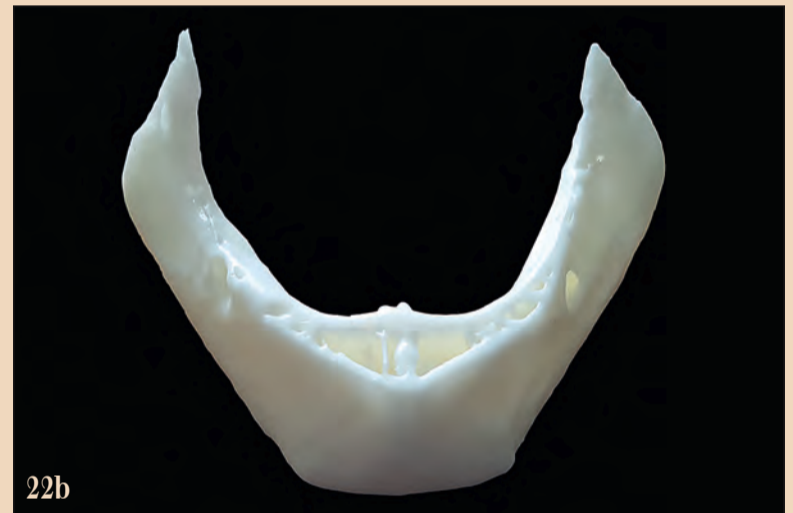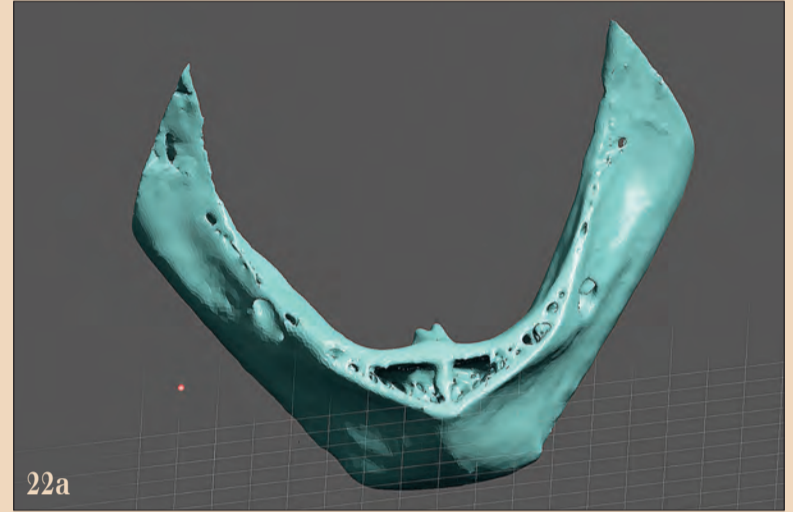
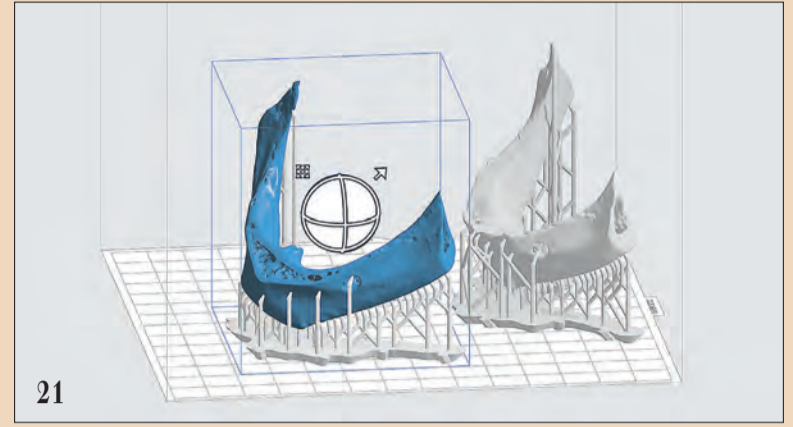
ölçüm kaydedildi. Tüm değerlerin önemli ölçüde artmış olduğu tespit edildi, osseointegrasyon sürecinin pozitif olarak ilerlediğini ve yüklemeye işleminin uygun olduğunu doğruladı. Over denture abutmentleri (Meg-Rhein) her implanta sabitlendi ve paslanmaz çelik housing parçaları protezin içine yerleştirildi.

### Tartışma

Teknoloji dünya çapındaki klinisyenler için daha uygun hale geldikçe, gelişmiş doğruluk ve tutarlılıkla teşhis ve planlama becerimizin artması büyük bir yarar olarak öne çıkmaktadır. Üç boyutlu baskının kullanımı, hem büyük sağlık kuruluşlarını hem de tekil uygulayıcılar için uygun bir seçenek haline gelmiş ve bu nedenle tanı ve tedavi planlama aşamasını büyük ölçüde artıran hassas biyomedikal modeller üretmeyi mümkün kılmıştır. DICOM verileri, mandibula veya maksillanın modellerini üretmek için 3-D yazıcıları çalıştıran bir yazılımda kullanılan standart dosyalara aktarılabilir. Bu yazının içerdiği olgu sunumundan elde edilen CBCT veri seti, standart bir triangülasyon dili (STL) dosyası olarak ihraç edildi ve 3 boyutlu yazıcı yazılımına aktarıldı (PreForm Formlabs; Resim 21).

Elinde gerçek bir model olmasının önemi göz ardı edilemez. Bu vaka için, ofis 3D yazıcı Form 2 (Formlabs) ile stereolitografi olarak bilinen bir işlem yardımıyla üç boyutlu model üretildi. Modelde yüzey ayrıntılarının mükemmelliği, sadece mükemmel bir teşhis yardımı sağlamakla kalmaz, aynı zamanda hastalarımızı, görebilecekleri ve dokunulabilecekleri fiziksel bir modele dayanarak önerilen tedavi planı konusunda eğitmek için bir yöntem sunar. Bu modellerin rehberli cerrahi uygulamalarda başarı ile kullanıldığı artık detaylı olarak kamtlandığı gibi, sinüs lifting veya kemik toplama kılavuzu gibi diğer kemik greftleme işlemleri için başarıyla kullanılabilirliği gösterilmiştir. Sanal 3D ile tasarlanmış model Resim 22a'da ve 3-D basılı model Resim 22b'de görülebilir. Ramus içindeki intramedüller kemiğin ve içi boş alanların bulunduğu anterior simfizden yanı sıra bilateral mental foramenlerin pozisyonu açıkça görülebilir. Bu modeller ayrıca prosedürü tekrar gözden geçirip onaylamak ve cerrahi rehber imalatı için de kullanılabilir.

Bu yayında anlatılan vaka, dental implantların tedavi planlaması hakkında birçok önemli yönü göstermektedir. Teşhis süresini ve aşamalarını minimuma indirmek için klinisyenlerin 'pahali' ekipmanları implant planlamasına yardımcı olarak kullanmalarına gerek olmadığını önermek; günümüzün dijital iş akışı dünyasında, hastalar için doğru tedavileri önerirken oluşabilecek komplikasyonlardan mümkün olduğunca kaçınmamız gereken anlayıştan çok uzak ve açıkçası yanlıştır. Bazıları teknolojinin, insanın sağlam düşünme yeteneği yerine kullanıldığını ya da bilgisayarın implantların konumlandırılması için kararlar verdiğini öne sürmektedir. Bilgisayarların vaka planlamasını



Resim 21: PreForm yazılım iki ayrı mandibular modeli üretmek için tasarımı desteklemektedir. Resim 22a, 22b: Sanal model (a) ve gerçek 3 boyutlu yazdırılan model (b).

kendi kendilerine yaptığını öne sürmek, insanların beyninin bu işte herhangi bir katkıda bulunmadığını söylemek; bu neredeyse sanat harikası sayılabilecek teknolojik gelişimi hiç anlamamak ve küçümsemekten başka bir şey değildir.

asıl istedikleri hedef olan "diş"i, sorunsuz ve başarılı şekilde sunabiliriz.

Unutmayın: "Önemli olan görüntüleme değil, plandır." DT

### Yazar Hakkında

#### Dr. Scott D. Ganz

Dr. Scott D. Ganz, New Jersey, ABD'de Fort Lee' de protez, çene-yüz protezi ve implant diş hekimliği uygulamaları ile ilgilenen bir kliniğe sahip. Gelişmiş İmplant Eğitimi (AIE) Eş Direktörü'dür. Amerikan Prosthodontistler Koleji ve Bilgisayar Destekli İmplantoloji Akademisi'nin New Jersey Bölümü Başkanı olarak görev yapmıştır.

Dr. Ganz, dünya çapında implant diş hekimliğinin hem cerrahi hem de restoratif aşamalarında sunumlar yapmakta ve bu konularda kapsamlı yayınları bulunmaktadır. BT ve yeni nesil CBCT görüntüleme yöntemlerini kullanarak, teşhis ve tedavi planlama uygulamaları için bilgisayar kullanımı ve etkileşimli yazılımın gelişiminde Amerika'nın önde gelen uzmanlarından biri olarak kabul edilir.

Implant Bölgesi	Zamana Göre RFA / ISQ Değerleri			
	1	2	3	4
İlk yerleşim	78	74	74	71
3. Ay	85	80	80	84
6. Ay	85	82	80	84

Tablo 1: Zamana göre RFA / ISQ değerleri.

# Yüzde 100 Yerli Dental Kompozit için İmzalar Atıldı

Dental biyomalzeme alanında Türkiye’de bir ilk gerçekleşti. Antibakteriyel nano kompozit diş dolgu malzemelerinin yüzde 100 yerli üretimi için Yıldız Teknik Üniversitesi, Yıldız Teknoloji Transfer Ofisi ve yerli sermayeli Umğ Uysal (Avrupa İmplant) firması iş birliği yaptı. Bu proje ile beş yılın sonunda dünya dental kompozit pazarından 50 milyon dolar gelir elde edilmesi hedefleniyor.

Türkiye ekonomisinin kalkınmasına hizmet eden bu önemli buluşun patent lisans sözleşmesi, 20 Kasım Çarşamba günü düzenlenen törenle imzalandı. Türkiye’nin üniversite-sanayi ekosistemi için dönüm noktası sayılan bu teknoloji transferinin imza töreni Yıldız Teknik Üniversitesi Rektörü Prof. Dr. Bahri Şahin ve Yıldız Teknopark Genel Müdürü Prof. Dr. Mesut Güner’in ev sahipliğinde gerçekleşti. Etkinliğe, Yıldız Teknik Üniversitesi Metalurji ve Malzeme Mühendisliği Bölümü Öğretim Üyesi Prof. Dr. Afife Binnaz Yoruç Hazar ve Dr. Aysu Aydınoglu, Türkpapatent Başkan Danışmanı Mehmet Tarakçioğlu, TÜBİTAK Temeg Grup Koordinatörü Dr. Alp Eren Yurtseven ve Umğ Uysal Satış ve Pazarlama Direktörü Fatih Uysal katıldı.

Yıldız Teknik Üniversitesi Metalurji ve Malzeme Mühen-



disliği Bölümü Öğretim Üyesi Prof. Dr. Afife Binnaz Yoruç Hazar ve Dr. Aysu Aydınoglu’nun çalışmaları sonucu ortaya çıkan bu önemli buluşun yerli ve milli bir ürüne dönüşmesiyle; Türkiye’nin stratejik bir teknik alanda dışa bağımlılığının azalması ve uluslararası bir marka yaratılması mümkün olacak.

## İç Pazarın Yüzde 60’ı Hedefleniyor

Uluslararası araştırmalar

global restoratif kompozit dolgu malzemeleri pazar hacminin 2022 yılında 509.1 milyon dolar ticaret hacmine ulaşacağını öngörüyor. Türkiye’de 2017 yılında bu alanda 24 milyon 504 bin 839 dolar ithalat gerçekleşti. Sağlık Bakanlığı verilerine yapılan işlemlerin yüzde 58’ini dolgu malzemeleri oluşturuyor. Bu oranın önümüzdeki yıl üç katına çıkması öngörülüyor. Türkiye’de ve dünyada restoratif diş hekimliği pazarı gelişim gösteriyor. Kompozit dolgu pazarının da bunun

içerisinde önemli bir yer tuttuğu görülüyor. Bu ürün ile öncelikle yerli pazarın ihtiyacına cevap verilmesi hedefleniyor. Bugün yerli implantlar iç pazarın yüzde 60’ını karşılıyor. Orta vadede kompozit dolgu malzemeleri için de böyle bir oran hedefleniyor.

## 5 Yıl içinde 50 Milyon Dolar Gelir Elde Edeceğiz

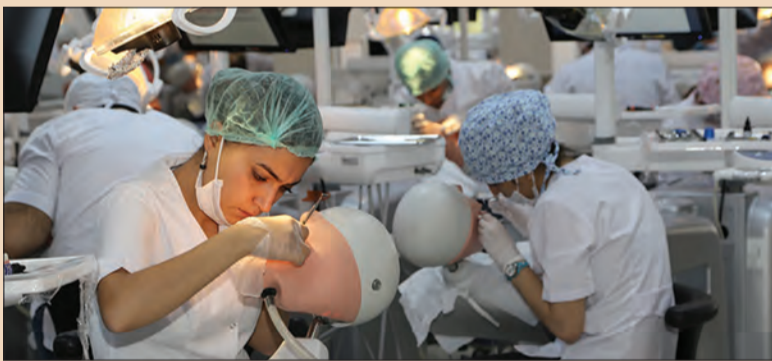Umğ Uysal (Avrupa İmplant) Satış ve Pazarlama Direktörü Fatih Uysal da önemli rakamlar paylaştı. Uysal şunları söyledi: “Türkiye dental pazarı 500 milyon dolar büyüklüğe sahip. Pazardaki ürünlerin yüzde 80’i ithal yüzde 20’si yerli ürünlerden karşılanıyor. Son yıllarda hükümetin yerleşme hamlesiyle birlikte pazarın büyüklüğünün 2025 yılında 1 milyar dolara ulaşması tah-

min ediliyor. İhtiyaçların yüzde 40’ının da yerli ürünlerden karşılanması hedefleniyor. Son beş yılda yerli dental implantın payı yüzde 50’i aştı ve bu oran gitkçe artacak. Bugün burada bir ilk gerçekleşiyor. Yüzde 100 yerli bir işbirliği ile üniversite patenti sanayiye lisanslanıyor. Ürünü iki yıl içerisinde piyasaya sunmayı planlıyoruz. Bu sayede dış ticaret açığını azaltmak hem de milli geliri artırmayı hedefliyoruz. Paramızın ülkemizde kalmasını sağlayacağız. Dünya dental kompozit pazarının büyüklüğü 500 milyon dolar. Beş yıl içinde bu pastadan 50 milyon dolar almayı planlıyoruz. Yıldız Teknopark ile yürüttüğümüz süreç boyunca inovasyon konusunda çok şey öğrendik. Bu çalışmanın başka kurumlara da ilham olmasını diliyorum.”



## Sağlıkta, İnsan Gücü Planlaması Hedeflerinden Uzaklaşıyor

2002 yılında 19 olan diş hekimliği fakülte sayısı bugün 92’ye ulaştı, 2019’da eğitim veren 66 fakültedeki öğrenci kontenjanı ise 6880 oldu. Türk Dişhekimleri Birliği, Türk Eczacıları Birliği ve Türk Tabipleri Birliği yaptıkları açıklamada, yeterli eğitimi almadan mezun olmuş kişiler ile toplum sağlık kriterlerinin düzeltilemeyeceğini vurguluyor.



Türk Dişhekimleri Birliği, Türk Eczacıları Birliği ve Türk Tabipleri Birliği yaptıkları açıklamada, sağlıkta insan gücünün durumu hakkında tespitlerini paylaştı: “2014 yılında Sağlık Bakanlığı, YÖK, Maliye ve Kalkınma Bakanlıkları tarafından hazırlanan Türkiye’de Sağlık Eğitimi ve Sağlık İnsan Gücü Durum Raporu’nda “Sağlık insan gücü planlaması, topluma bugün sunulan ve gelecekte sunulacak sağlık hizmetlerini gerçekleştirmek üzere sağlık çalışanlarının yeterli nicelikte, yüksek nitelikte, düzgün bir dağılımla, yerinde bir zamanlama ile ve doğru bir şekilde istihdam edilmesidir”

tarifi yer almaktadır. Ülkemizde şu andaki tabloya baktığımızda, tam tersi bir durumla karşı karşıyayız. İnsan gücü planlaması hedeflerinden sapmış bir şekilde tıp, diş hekimliği ve eczacılık fakülteleri açılmaktadır. Mevcut fakültelerin kontenjanları da öğretim elemanları ve fiziki koşullar göz ardı edilerek artırılmaktadır.

- 2002 yılında 19 olan diş hekimliği fakülte sayısı bugün 92, 2005 yılında 960 olan öğrenci kontenjanı 2019’da eğitim veren 66 fakülte 6880.
- Tıp fakültesi sayısı 112 ve

kontenjanı 16.000.

- Eczacılık fakültesi sayısı 2000’de 8 iken, 2019’a 41’e ve kontenjan 3602’ye ulaşmıştır.

Bu niceliksel artış, nitelikli insan gücü yetişmesini imkânsız hale getirmiştir. Şu anda bile mezunlarımız ucuz iş gücü, meslek dışı çalışma ve tükenmişlik sendromu ile karşı karşıyalar. Halkın nitelikli koruyucu ve önleyici sağlık hizmetlerine ulaşımı da eğitim yetersizlikleri nedeniyle engellenmektedir.

Ulusal Sağlık Politikası, koruyucu ve önleyici sağlık hizmetleri öncelikli, doğru insan gücü planlaması ve nüfus yoğunluk dağılımı temelli olmalıdır. Sağlık bir bütündür ve en temel hakktır. Bizler Sağlık Meslek Örgütleri olarak yeterli öğretim elemanı olmadan, müfredatları güncellikten uzak, laboratuvarları ve klinikleri yetersiz, kütüphaneleri fakir ve en önemlisi üniversite geleneğinden yoksun biçimde açılan niteliksiz fakültelerde ve artırılan kontenjanlarla yeterince eğitim almadan mezun olmuş

meslektaşlarımızla toplumun sağlık kriterlerinin düzeltilemeyeceğini bir kez daha dile getiriyoruz.

Bu politika ülke kaynaklarının yanlış kullanılmasına yol açmasının yanında nitelikli sağlık hizmetine ulaşmada da toplumu tehdit etmektedir. Hekim ve eczacı sayılarının kontrolsüz artması sağlık mesleğini halkın gözünde değersizleştirmekte ve sağlıkta şiddetin de nedenlerinden biri olmaktadır.”

### Mesleki Birliklerin Nitelikli Sağlık İnsan Gücü Planlaması için Önerileri

Birincil görevimiz olan toplum sağlığı koruyuculuğu ve kişilerin nitelikli sağlığa kavuşmalarını sağlama amacıyla meslek birlikleri olarak ülkemizin geleceği açısından uyarılarımızın dikkate alınmasının öneminin altını çizirken çözüm önerilerimizi sıralıyoruz:

- Hiçbir hazırlık yapılmadan, plansızca, siyasi rant için açılan, teknik altyapısı yetersiz fakülteler bir an önce kapatılmalıdır.
- Var olan fakülte kontenjanları acilen azaltılmalıdır.
- Fakülteler kurulmadan önce meslek örgütleri ve akademiden görüş alınmalıdır.
- Öğretim üyesi eksikliği tamamlanmadan fakülteler açılmamalıdır.
- Fakültelerin müfredatları evrensel standartlarda, laboratuvarları ve kütüphaneleri ise taleplere yanıt verecek yeterlilikte olmalıdır.



## Çocuklar İçin Akıllı Diş Fırçası

Çocuklar için özel üretilen akıllı diş fırçası Grush, diş fırçalamayı eğlenceli hale getirerek fırçalama alışkanlığını destekliyor. Gençpa Teknoloji tarafından sunulan ürünün bir diğer avantajı ise ebeveynlere ve diş hekimlerine fırçalama takibi yapma imkanı vermesi.

Grush akıllı diş fırçası sayesinde çocukların diş fırçalama alışkanlığını artırılması amaçlanıyor. 3D hareket algılama özelliği bulunan diş fırçası, gerçek zamanlı olarak çocuklara rehberlik ediyor. Ürün, cep telefonu ve tablete ücretsiz olarak yüklenen bir mobil uygulama sayesinde diş fırçalama uygulamaya dönüştürüyor. Bu sayede sağlıklı bir diş fırçalama sağlanırken, çocuklar için diş fırçalamak eğlenceli ve interaktif bir hale geliyor. Aynı zamanda bulut teknolojisi ile diş fırçalama verileri Grush Cloud'ta saklanıyor. Böylece ebeveynlerin ve diş hekimlerinin uygulama üzerinden fırçalama takibi yapma şansı oluyor.

Sağlık açısından destekleyici bir ürün olan Grush, Harvard Diş Hekimliği Fakültesi'nde yapılan bir klinik çalışma sonucuna

göre, plakları yüzde 70 oranında azaltıyor. Akıllı fırçanın uygulaması içinde iki farklı oyun bulunuyor yeni oyunlar ise yakın zamanda eklenecek.

Tüketicilere yenilikçi bir ürün gamı sunan Gençpa Teknoloji, Grush'ı başta Hepsiburada.com olmak üzere; Ama-

zon, Trendyol, n11, Gittigidiyor, Pttavm ve Gepasite üzerinden satışa sunuyor. [DTI](#)



## Signal White Now Yenilendi



Signal, White Now ailesini yeniledi. Mavi-safir pigment teknolojisi ile aşındırmadan üç kata kadar daha beyaz dişler artık mümkün.

Bembeyaz bir gülüş stiline büyük tamamlayıcısı Signal White Now yenilenen mavi-safir pigment teknolojisi sayesinde, dişleri aşındırmadan 3 kata kadar beyazlık sağlıyor. Signal White Now "Gülüşün Anlatır Seni" diyerek herkesi bembeyaz gülüşleriyle kendine özel stillerini diledikleri gibi göstermeye davet ediyor. [DTI](#)

# 18<sup>TH</sup>

23-25 EKİM OCTOBER  
2020 ISTANBUL

# FAIRPLAY

A  
BEAUTIFUL  
DAY  
FOR  
DENTISTRY

DIŞ  
HEKİMLİĞİ  
İÇİN GÜZEL  
BİR GÜN

[Twitter](#) [Facebook](#) [Instagram](#) greatistpro

DIŞSİAD  
TURKISH DENTAL BUSINESSMEN ASSOCIATION

dti | Dental  
Tribune  
International

THE ACADEMY OF POSTGRADUATE  
CONTINUING EDUCATION  
COURSES & TRAININGS  
vesta®  
EXPERT IN DENTAL

BU FUAR 5174 SAYILI KANUN GEREĞİNCE TOBB (TÜRKİYE ODALAR VE BORSALAR BİRLİĞİ) İZİNİ İLE DÜZENLENMEKTEDİR.