

# DENTAL TRIBUNE

The World's Dental Newspaper • Russian Edition

РОССИЯ

Декабрь, 2018

№4, Том 17

## Новости

**Обтурационный гель для улучшения результатов лечения корневых каналов**

18.12. 2018. СЕУЛ, Южная Корея/БИРМИНГЕМ, Алабама, США: ученые разработали эндодонтический гель, который выделяет окись азота и антибиотики внутри корневого канала.



Доктора Kyounga Cbeon (слева) и Sungchul Choi (справа) вместе со своими коллегами разработали новый гель для обтурации корневых каналов, обеспечивающий лучшие результаты эндодонтического лечения. (Фото: Kyounga Cbeon и Sungchul Choi)

Пилотное исследование доктора Choi из Университета Кёнхи и доктора Cbeon из Алабамского университета показало, что новый обтурационный материал может стимулировать регенерацию поврежденных тканей зуба.

Гель состоит из амфифильных пептидов – молекул с разными зарядами, самостоятельно формирующих гелеобразные структуры. Чтобы добавить к ним окись азота, ученые индуцировали реакцию этих пептидов с полилизинном (источником оксида азота) до начала термической полимеризации, в процессе которой в состав геля вводились антибиотики ципрофлоксацин и метронидазол.

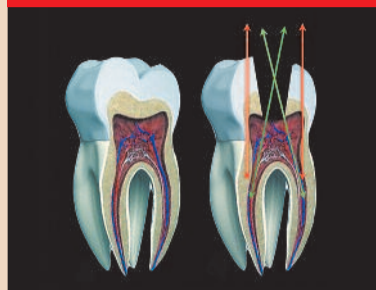Было установлено, что выделяющий окись азота гель обладает антибактериальным действием. Окись азота способствует заживлению ран и росту кровеносных сосудов; она предотвращает гибель васкулярных эндотелиальных клеток и регулирует фактор роста эндотелия. Благодаря этому становится возможна внутренняя регенерация леченого зуба.

Выявленные исследователями антибактериальные свойства окиси азота в будущем могут позволить полностью отказаться от использования антибиотиков. Ученые также планируют добавить в гель факторы роста – в помощь тем факторам роста, которые присутствуют в тканях зуба.

Исследование «Effects of the nitric oxide releasing biomimetic nanomatrix gel on pulp-dentin regeneration: Pilot study» было опубликовано в журнале PLOS ONE 11 октября 2018 г.

[www.dental-tribune.com](http://www.dental-tribune.com)

## Эндодонтия



**Минимально инвазивный подход к препарированию полости доступа в эндодонтии: когда, как и зачем?**

Бактерии и продукты их жизнедеятельности являются главными этиологическими факторами инфекционных заболеваний пульпы и тканей периапикальной области. Цель современной эндодонтии состоит в том, чтобы снизить бактериальную нагрузку до того уровня, при котором возможно заживление.

стр. 4

## Современные технологии

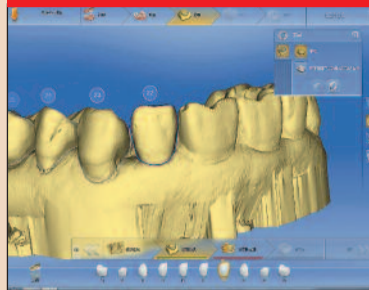


**Опыт освоения мануальных навыков работы стоматологическим наконечником**

Профессиональная деятельность врача-стоматолога отличается высокой степенью технологичности в сочетании с точным ручным трудом. Специфика заключается в жесткой регламентации деятельности, связанной с ответственностью за здоровье и жизнь пациентов, необходимостью соответствовать активно развивающейся стоматологической науке и практике.

стр. 6

## Клинический случай

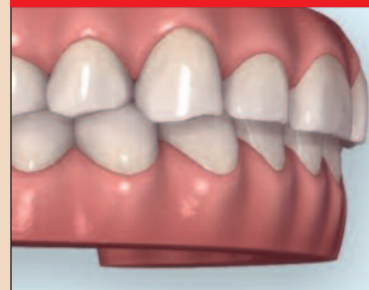

**Установка ультратонких виниров без обточки за одно посещение врача: реставрация зубов фронтальной группы с применением технологии CAD/CAM**

Не требующие препарирования твердых тканей зуба ультратонкие виниры являются одними из наименее инвазивных реставраций. При правильной установке они демонстрируют долговременную стабильность и превосходную эстетику, а также обеспечивают сохранение здоровья зубов и окружающих их мягких тканей.

стр. 10

## Эстетическая стоматология



**Создание красивой улыбки: комбинированное лечение с применением технологии CAD/CAM**

Для четырех стоматологов-терапевтов нашей клиники система CEREC стала незаменимым инструментом. К нам обращаются не только люди, проживающие по соседству, но и те, кто живет в 600 км от нас. Именно для них возможность получить необходимую помощь за одно посещение стоматолога является огромным преимуществом нашей клиники.

стр. 14


## Восстановление функций и эстетики с помощью монолитных циркониевых реставраций

Эра Назарян, США

С ростом осведомленности населения о возможностях эстетической стоматологии растут и предъявляемые пациентами требования. Это вынуждает стоматологов, техников и производителей разрабатывать материалы и методы, позволяющие удовлетворить запросы взыскательного пациента. Используя цифровое планирование, современные материалы и эффективные методы, стоматологи могут успешно восстанавливать эстетику и функции зубов. Представленный в этой статье клинический случай демонстрирует значимость систематического подхода к планированию, выбору материалов и проведению лечения при полной реабилитации полости рта пациента.

**Клинический случай**

Женщина сорока с небольшим лет была направлена в нашу клинику в связи с недовольством эстетикой улыбки. Пациентке не нравился вид зубов и реставраций: причиной этого



→ ДТ стр. 2

Станьте звездой для ваших пациентов:

# Мы вместе с вами!

wh.com



#patient2fan



← DT стр. 1

был рецидивирующий кариес, стираемость и изменение цвета (рис. 1). Кроме того, пациентка страдала головными болями напряжения и бруксизмом, а также отмечала сложность пережевывания пищи.

При первичном осмотре сделали несколько цифровых фотографий, подготовили диагностические модели, зарегистрировали центральную окклюзию и с помощью лицевой дуги положение челюстей относительно ориентиров черепа, а также выполнили рентгенограммы всех зубов. На зубах верхней челюсти имелись несостоятельные композитные реставрации и виниры, а также клиновидные дефекты с пришеечным кариесом. На зубах нижней челюсти также было несколько несостоятельных композитных реставраций и кариозных поражений в пришеечной области. Несмотря на отсутствие реставраций на фронтальных зубах нижней челюсти, их состояние оставляло желать лучшего вследствие сильной стираемости, вызванной, возможно, бруксизмом и другими парафункциональными привычками.

### Планирование лечения

По результатам осмотра и изучения установленных в артикулятор моделей диагностировали сниженную функциональность зубных рядов и уменьшение высоты окклюзии вследствие патологической стираемости. Чтобы спланировать лечение и выяснить, можно ли увеличить высоту окклюзии, создали виртуальную восковую модель (Arrowhead Dental Laboratory, рис. 4).

На модели высота окклюзии была увеличена на 1,5 мм. Кроме того, исходя из цифровых изображений и данных, полученных при первичной консультации, определили, что для улучшения эстетики клинические коронки центральных резцов верхней челюсти можно удлинить на 1,3 мм. Чтобы восстановить клыковое ведение при латеральных движениях нижней челюсти, клыки также следовало удлинить. Кроме того, необходимо было изменить соотношение ширины и длины клинических коронок фронтальных зубов нижней челюсти и придать этим зубам более эстетичный вид.

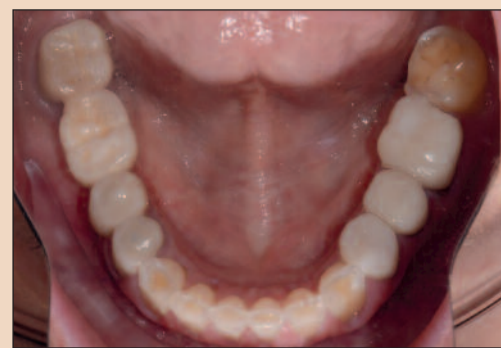
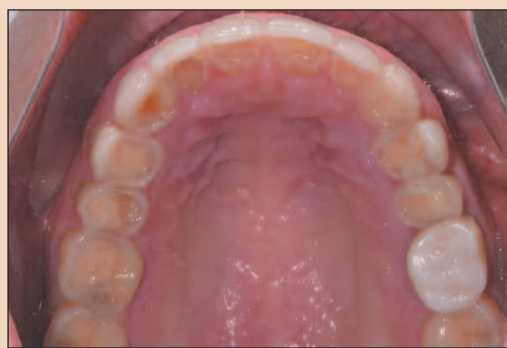
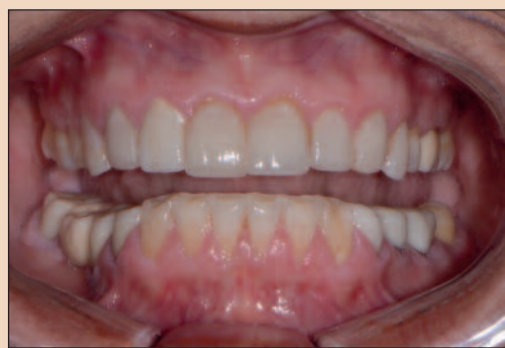Рис. 1–3. Исходная клиническая картина: фотографии с губным ретрактором.

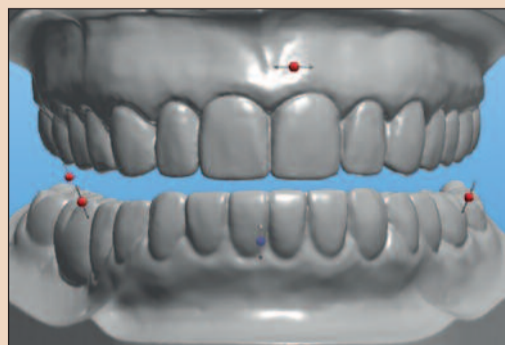


Рис. 4. Восковая модель. Коррекция силиконового ключа.

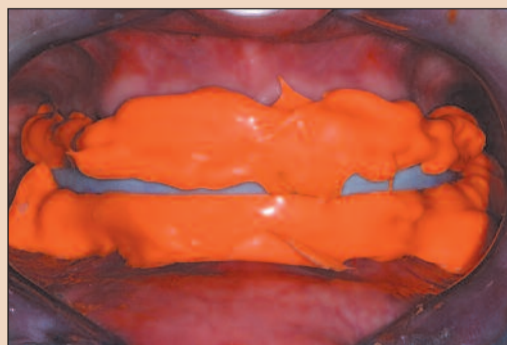
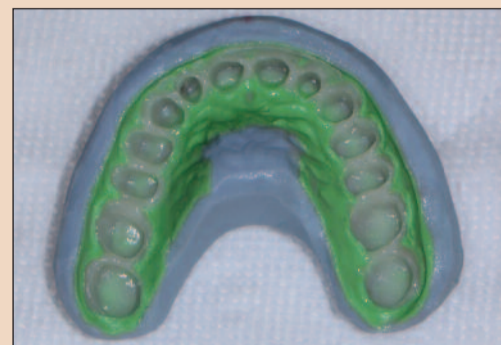

Рис. 5, 6. Оттиск.



Изучение восковой модели показало, что эстетику и функциональность можно улучшить за счет установки реставраций на все зубы. Окончательный план лечения предусматривал установку коронок на зубы 17–27 и 37–46 с формированием композитных культевых вкладок там, где в этом была необходимость.

Коронки было решено изготовить из материала Zenostar (Wieland/Ivoclar Vivadent). По заявлению производителя, эта полупрозрачная циркониевая керамика обладает превосходной прочностью на изгиб и естественной эстетикой.

Существуют два метода получения необходимого цвета при создании коронок полного контура из материала Zenostar: это инфильтрация сырой керамики с помощью кисти и окрашивание уже готовых реставраций. Диски материала выпускаются шести оттенков – Pure, Light, Medium, Intense, Sun и Sun chroma, что облегчает воссоздание цвета естественных зубов пациента. Благодаря теплоту, красноватому оттенку материалы Zenostar Zr Translucent Sun и Sun chroma подходят для соз-

дания реставраций с индивидуальными особенностями и могут применяться при лечении пациентов, чьи зубы имеют оттенки, отличающиеся от классических.

### Препарирование

Получив информированное согласие пациентки, приступили к лечению.

После проведения анестезии удалили имеющиеся виниры и коронки, а также композитные реставрации с признаками вторичного кариеса.

Адгезив Adhese Universal (Ivoclar Vivadent) нанесли в соответствии с инструкцией изготовителя и полимеризовали с помощью светодиодной лампы Bluephase (Ivoclar Vivadent). Там, где это было необходимо, создали культевые вкладки из композита MultiCore Flow Light (Ivoclar Vivadent). Препарирование зубов осуществляли с помощью шаблона Clear Reduction Guide (Arrowhead Dental Laboratory: такой шаблон соответствует восковой модели и обеспечивает точное шлифование тканей зуба под окончательные реставрации) и желобообразного алмазного бора высокой абразивности

(Komet). Сначала препарировали зубы 17–27, затем – 37–46.

С помощью оттисковых ложек Instant Custom Trays (Good Fit) получили оттиски обеих зубных дуг. Данные ложки, сделанные из запатентованного материала (ПММА), который становится пластичным в кипящей воде, позволяют быстро и удобно получать точные оттиски, отличающиеся равномерной толщиной оттискового материала; в качестве последнего использовали поливинилсилоксан высокой и низкой вязкости (Panasil, Kettenbach).

После получения оттисков провели примерку созданного по восковым моделям силиконового ключа. В него внесли оттисковый материал средней вязкости (Panasil) и произвели его полимеризацию в полости рта пациентки, непосредственно на отпрепарированных зубах (рис. 5, 6).

Пациентку попросили сжать зубы до упора и удерживать силиконовый ключ вплоть до полимеризации оттискового материала. Данные о размере, форме и цвете окончательных реставраций вместе с восковыми моделями передали в стоматологическую лабораторию (Arrowhead Dental Laboratory). Кроме того, с по-

мощью шкалы Ivoclar Vivadent зарегистрировали цвет культей, чтобы было легче придать реставрациям естественный вид.

### Установка временных реставраций

Для создания временных реставраций, которые должны были помочь определить оптимальный размер, форму и цвет окончательных коронок, использовали формы, изготовленные в лаборатории по восковым моделям из материала Sil-Tech (Ivoclar Vivadent).

Форму Sil-Tech быстро наполнили материалом для временных коронок Visalys Temp оттенка В1 (Kettenbach) и установили на отпрепарированные зубы. Уже через несколько минут временные реставрации были готовы, после чего их подвергли триммингу с помощью специальных боров (Komet). Культы десенсибилизировали с помощью средства Systemp.desensitizer (Ivoclar Vivadent) и высушили, коронки зафиксировали на временный цемент Temp-Bond Clear (Kerr). Пациентку проинструктировали о мерах предосторожности во время приема пищи и при разговоре.

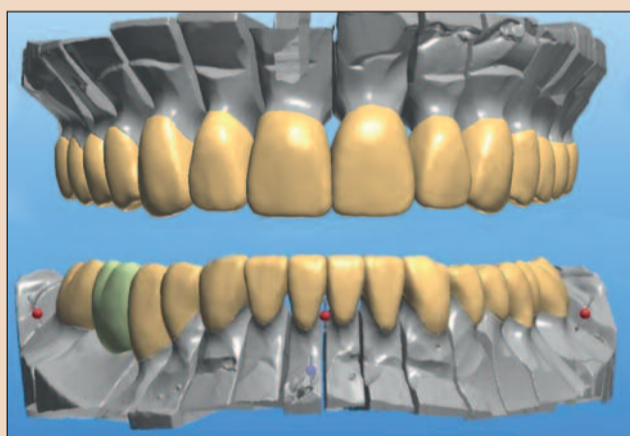


Рис. 7. Виртуальное моделирование в программе 3Shape.

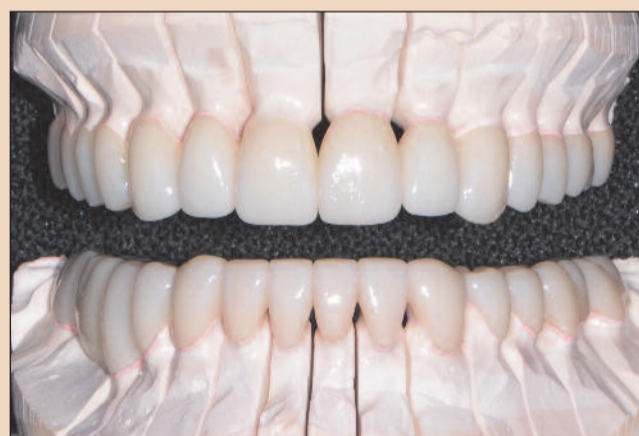

Рис. 8. Монолитные коронки из материала Zenostar на модели.



Рис. 9. Цемент riva luting plus.

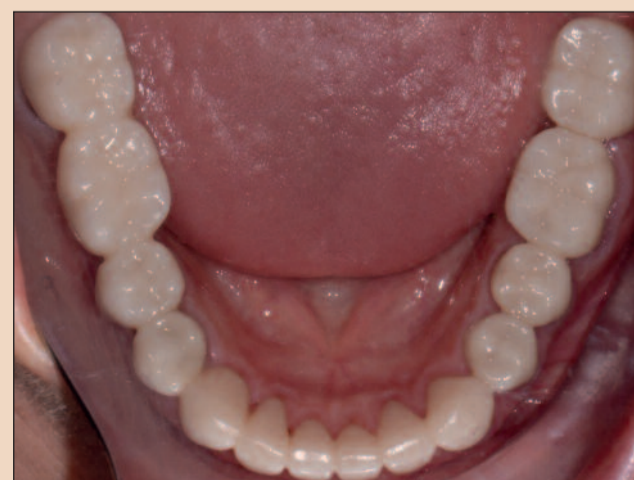
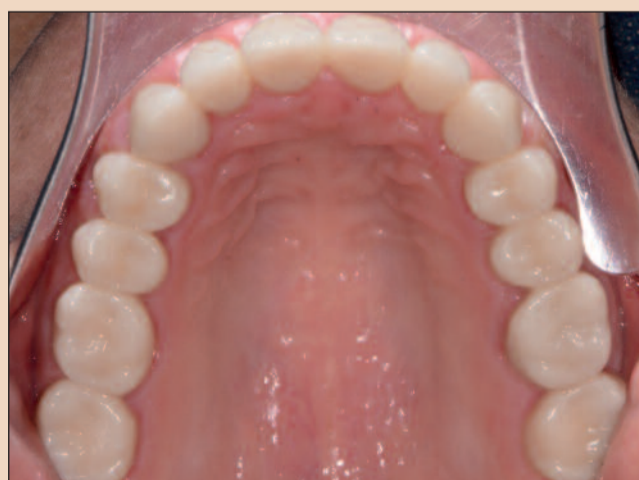
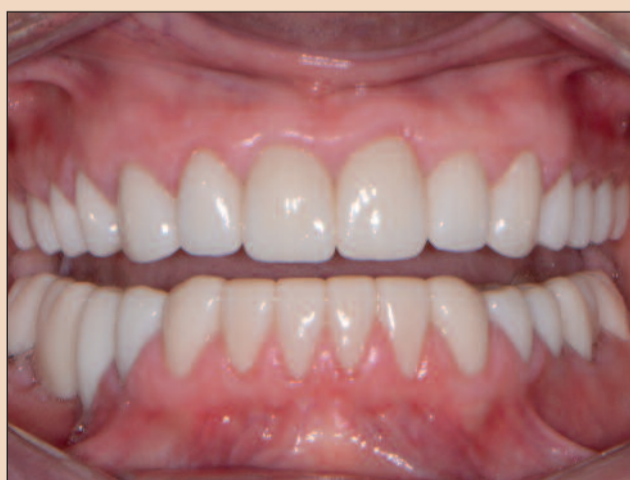Рис. 10–12. Клиническая картина после лечения: фотографии с губным ретрактором.

Через несколько недель провели проверку эстетики, фонетики и окклюзии. Уже на этом этапе пациентка была очень довольна результатами лечения и рассказала, что все ее коллеги заметили, что она выглядит помолодевшей.

Кроме того, пациентка отметила, что больше не испытывает дискомфорта в области височно-нижнечелюстных суставов; прикус также не вызывал никаких нареканий. Поскольку модификация и корректировка временных реставраций не требовались, лабораторию проинструктировали в точности воспроизвести восковую модель при изготовлении постоянных коронок.

#### Изготовление коронок в лаборатории

Восковые модели, цветные фотографии, оттиски и данные о соотношении челюстей отправили в стоматологическую лабораторию (Arrowhead Dental Laboratory). Там техники с помощью восковых моделей выбрали нужную форму зубных дуг, размер зубов и тип окклюзии в библиотеке программы для компьютерного моделирования реставраций (рис. 7).

Через систему 3Shape Communicate изображения моделей будущих коронок были переданы в нашу клинику по электронной почте. В модели были внесены небольшие изменения, которые позволили придать реставрациям наилучшую эстетику. После этого коронки были изготовлены методом фрезерования (рис. 8).

#### Фиксация на цемент

Временные реставрации удалили с помощью коронкоснимателя Easy Pneumatic Crown and Bridge Remover (Dent Corp), также удалили с культей остатки временного цемента. Провели примерку окончательных реставраций, чтобы проверить их посадку, форму и цвет. Пациентка одобрила новые коронки; после этого приступили к их фиксации на цемент.

Для этого использовали модифицированный композитом стеклоиономерный самоотверждающийся цемент riva luting plus (SDI), который можно наносить без предварительной очистки культей и применения адгезива (рис. 9).

По заявлению изготовителя, цемент riva luting plus содержит запатентованный компанией SDI стеклоиономерный наполнитель. Это рентгеноконтрастное, выделяющее большое количество ионов химически активное стекло входит в состав многих стоматологических цементах, выпускаемых компаний SDI. Цемент riva luting plus выделяет заметно большее количество фтора, что способствует реминерализации тканей зуба. Известно, что фторид в высоких концентрациях обладает противомикробным действием в отношении трех кариесогенных бактерий: *Streptococcus mutans*, *Streptococcus sobrinus* и *Lactobacillus*. Кроме того, цемент riva luting plus демонстрирует низкую растворимость в среде полости рта, что усиливает способность этого материала противостоять деградации и износу в области границ реставрации.

Кульги промыли и просушили так, чтобы они оставались слегка влажными. Капсулы с цементом по очереди сжали, чтобы активировать, и поместили на 10 с в амальгаматор ultramat 2 (SDI) для тритурации.

С помощью аппликатора (SDI) цемент нанесли на внутреннюю поверхность коронок (см. рис. 8). Благодаря своей консистенции цемент riva luting plus равномерно распределяется по поверхности и образует очень тонкую пленку, что заметно облегчает установку коронок.

Через 2 мин, пока цемент еще имел консистенцию геля, удалили


его излишки. Спустя 5 мин после полной полимеризации цемента проверили и скорректировали окклюзию. Отметим превосходную интеграцию реставраций и здоровый вид тканей десны. Пациентка осталась чрезвычайно довольна новыми коронками (рис. 10–12).

С помощью аппарата T-Scan (Tekscan) проверили окклюзию, чтобы убедиться в правильности всех контактов: это позволяет обеспечить долговечность ортопедических конструкций. Пациентка больше не страдала от головных болей и была счастлива видеть свою новую красивую улыбку (рис. 10).

#### Вывод

Используя систематический подход к планированию лечения, выбору материалов, препарированию и фиксации реставраций на цемент, стоматолог может полностью удовлетворить потребности и желания пациента. Правильная организация процесса лечения позволяет получать гораздо более предсказуемые с точки зрения эстетики и функциональности результаты.

#### Благодарность

Автор хотел бы поблагодарить г-на Chris Barnes и его сотрудников из Arrowhead Dental Laboratory за изготовление реставраций. 

#### Информация об авторе

Доктор Эра Назарян (Ara Nazarian) владеет частной клиникой в г. Трой (США), специализирующейся на всеобъемлющем реставрационном лечении. Он является обладателем диплома Международного конгресса имплантологов и директором организации Ascend Dental Academy. Доктор Nazarian – лектор и ведущий практических семинаров по эстетическим стоматологическим материалам, трансплантации и имплантологии в США, Европе, Новой Зеландии и Австралии.



От редакции: статья была впервые опубликована в журнале «CAD CAM International», №2, 2018.

Реклама

45-й Московский  
международный  
стоматологический  
форум и выставка



# Дентал Салон

## 22-25 апреля 2019

Москва, Крокус Экспо  
павильон 2, залы 5, 7, 8



[www.dental-expo.com](http://www.dental-expo.com)

Устроитель:

**DENTALEXPO®**

Стратегический  
партнер



Генеральный  
информационный  
партнер

Стоматология  
СЕГОДНЯ

Генеральный  
научно-информационный  
партнер

DENTAL TRIBUNE

# Минимально инвазивный подход к препарированию полости доступа в эндодонтии: когда, как и зачем?

Альфредо Яндола, Италия, Дина Абдель Латиф, Египет

## Введение

Бактерии и продукты их жизнедеятельности являются главными этиологическими факторами инфекционных заболеваний пульпы и тканей периапикальной области [1]. Цель современной эндодонтии состоит в том, чтобы снизить бактериальную нагрузку до того уровня, при котором возможно заживление [2]. Достичь этой цели возможно за счет адекватного препарирования системы корневых каналов, ее тщательного очищения и последующей полной obturation с применением разогретой гуттаперчи [3]. Перечисленные процедуры позволяют устранить необратимый пульпит и поражения периапикальных/прилегающих тканей, вызванные эндодонтическими причинами. Тем не менее даже безупречное выполнение всех манипуляций не гарантирует кратко- или долгосрочный успех лечения.

Одной из главных причин необходимости удаления эндодонтически леченных зубов являются переломы последних, связанные с ослаблением их структуры после лечения корневых каналов. Препар-

ируя полость таким образом, чтобы не только обеспечить адекватный доступ к устьям каналов, но и сохранить максимально возможный объем твердых тканей, эндодонтист может повысить вероятность успешных результатов лечения и продлить срок службы зуба.

Чтобы эндодонтическое лечение было успешным, стоматологу необходимо тщательно препарировать, очистить и obturировать всю систему корневых каналов. Для этого ему необходимо обладать определенными знаниями и навыками, включая применение новейших технологий. В последние годы идет интенсивное обсуждение методов минимально инвазивного препарирования полости доступа и недостатков, присущих такому подходу. В статье рассматриваются ситуации, в которых этот подход может быть целесообразен, и объясняется, как и зачем препарировать полость доступа таким образом.

## Когда?

Минимально инвазивное препарирование полости доступа основано лишь в том случае, если

при этом выполняются все перечисленные условия:

- Прямая визуализация всего дна пульпарной камеры и оценка ее анатомии.
- Локализация устьев всех корневых каналов.
- Полное удаление всех кальцификатов в области дна пульпарной камеры.
- Препарирование перешейков в случае премоляров с двумя корнями.
- Препарирование мезиальных перешейков в случае моляров нижней челюсти.
- Адекватное очищение пульпарной камеры без удаления рогов пульпы и с сохранением большей части крыши пульпарной камеры.

Исходя из этого, можно говорить о том, что минимально инвазивное препарирование полости доступа показано в следующих клинических случаях.

## Необратимый пульпит или некроз в связи с образованием кариозной полости V класса

Поскольку кариозное поражение в этом случае не затрагивает окклю-

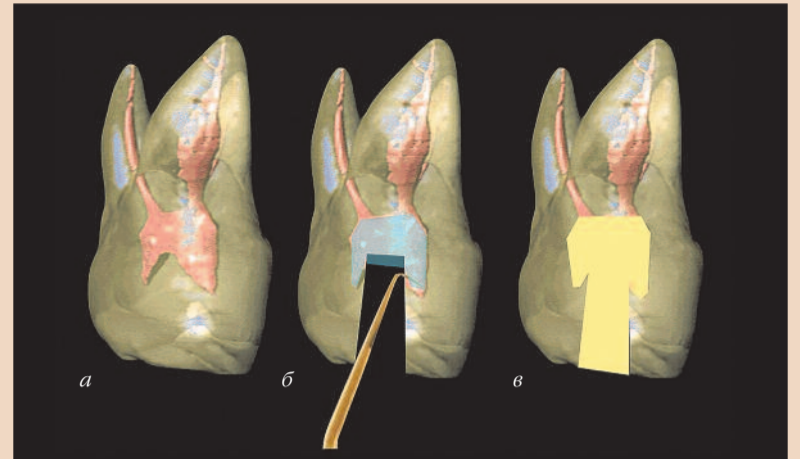


Рис. 1, а–в. Удаление ткани рогов пульпы с помощью ультразвукового эндодонтического наконечника.

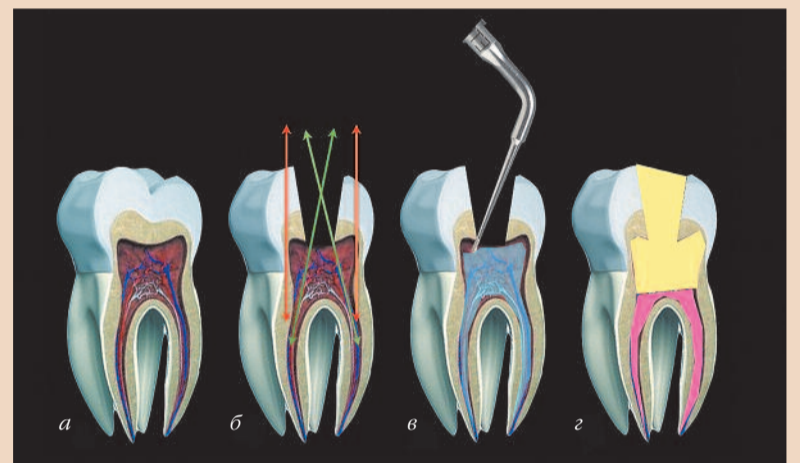


Рис. 2, а–г. Удаление ткани рогов пульпы с помощью ультразвукового наконечника.

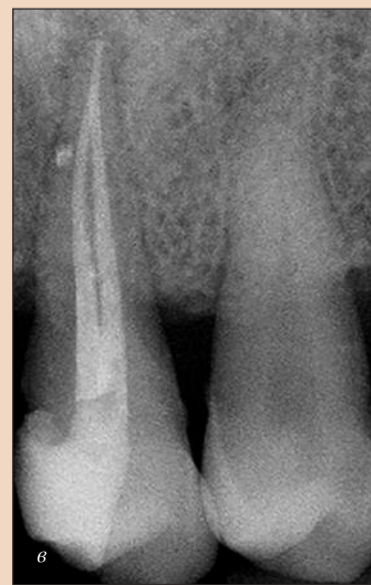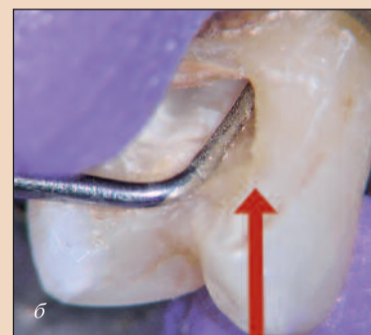
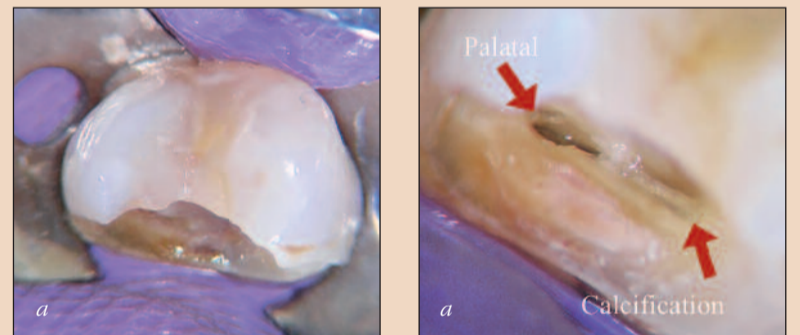


Рис. 3, а–в. Очищение перешейка с помощью ультразвукового эндодонтического наконечника. Наконечник использовали для удаления кальцификата и препарирования перешейка через полость доступа на мезиальной поверхности зуба.

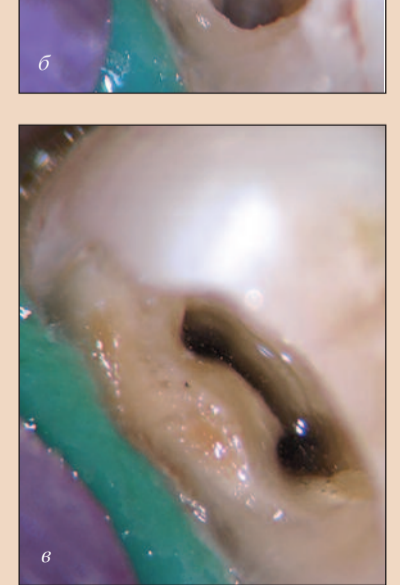
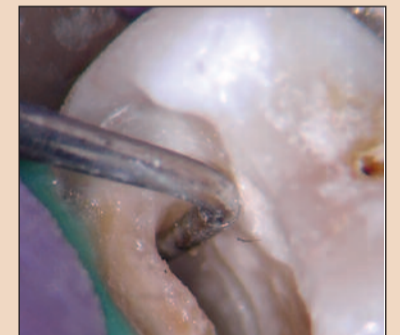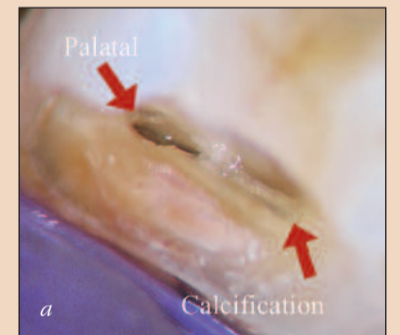


Рис. 4, а–в. Очищение перешейка с помощью ультразвукового эндодонтического наконечника. Наконечник использовали для удаления кальцификата и препарирования перешейка через полость доступа на мезиальной поверхности зуба.



# Volga Dental Summit

7 Научно-практический всероссийский форум по стоматологии



2-4  
ОКТАБРЯ  
2019


ВОЛГОГРАД  
ЭКСПОЦЕНТР  
пр. Ленина, 65 А

• конференции  
• симпозиумы

• мастер-классы  
• НМО 6 кредитов



ВЦ "ВолгоградЭКСПО"  
Тел./факс: (8442) 93-43-03  
E-mail: stom@volgogradexpo.ru  
www.volgogradexpo.ru



Официальная поддержка:  
Комитет здравоохранения  
Волгоградской области



Волгоградский  
Государственный  
Медицинский  
Университет



Стоматологическая  
ассоциация России



ВК «ДЕНТАЛЕКСПО»  
Тел./факс: (499) 707-23-07  
E-mail: region@dental-expo.com  
www.dental-expo.com



ВРАС Волгоградская Региональная  
Ассоциация Стоматологов



РОСИ - Ассоциация  
«Стоматологическая  
индустрия»



НИИМАС Национальный институт  
инфракрасного анализа и  
маркетинга в стоматологии

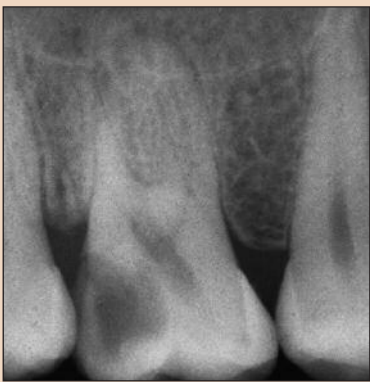

Рис. 5. Исходная периапикальная рентгенограмма зуба 16 с кариозным поражением на мезиальной поверхности.

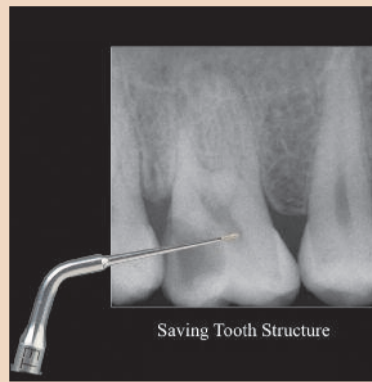

Рис. 6. Удаление ткани рогов пульпы с помощью ультразвукового наконечника.

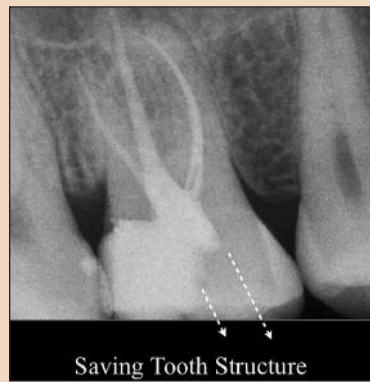

Рис. 7. Послеоперационная рентгенограмма: обратите внимание на объем сохраненной структуры зуба.

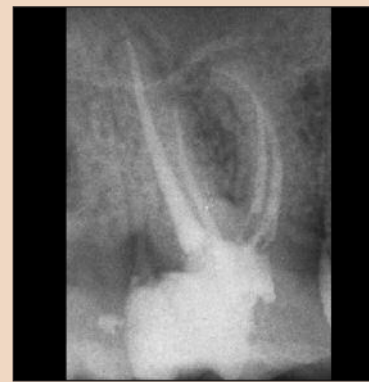

Рис. 8. Послеоперационная рентгенограмма: обратите внимание на объем сохраненной структуры зуба.

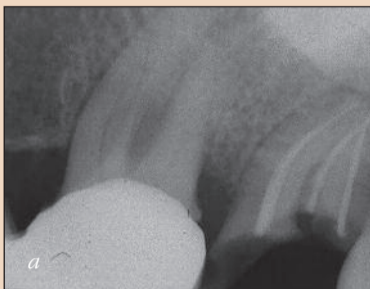


Рис. 9, а, б. Исходная рентгенограмма зуба 26 с необратимым пульпитом. Полость доступа препарировали минимально инвазивным методом через коронку.

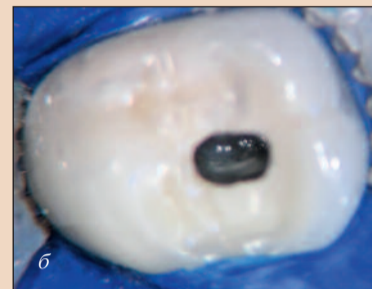


Рис. 10, а, б. Под микроскопом выявили и удалили кальцификат, локализовали мезиально-щечный (МВ) канал.

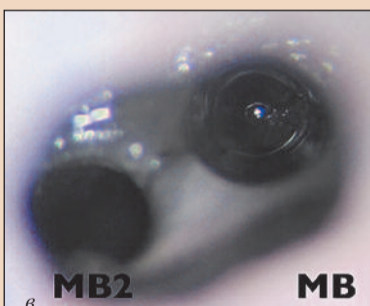
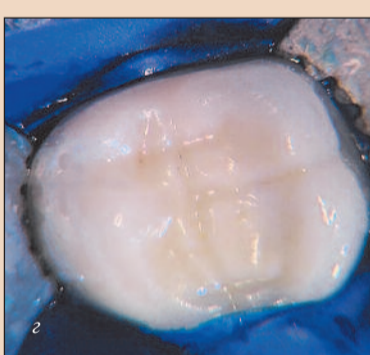
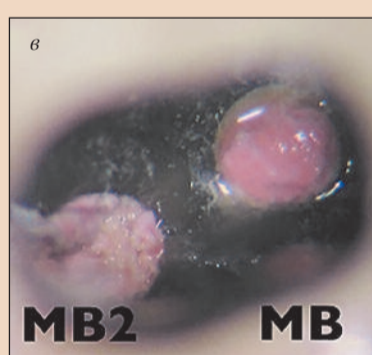
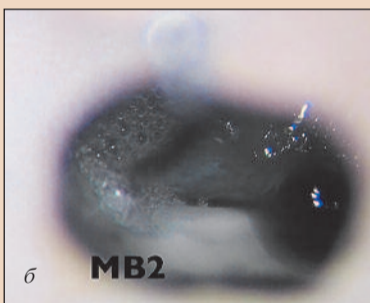
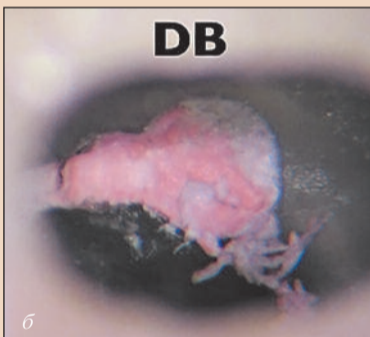
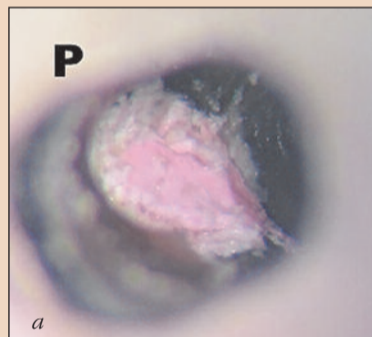



Рис. 11, а–в. Также под микроскопом с помощью ультразвукового наконечника препарировали перешеек, что позволило локализовать второй мезиально-щечный (МВ2) канал.

зионную поверхность, щадящее препарирование полости доступа позволяет сохранить здоровые ткани и структуру зуба. Это касается и зубов с кариозными поражениями на проксимальных поверхностях. В таких случаях после удаления кариозного поражения можно чуть расширить полость в направлении окклюзионной поверхности, чтобы провести эндодонтическое лечение, обеспечив доступ с мезиальной или дистальной стороны зуба.

**Необратимый пульпит или некроз при наличии коронок и мостовидных протезов**

Если заболевание пульпы было вызвано препарированием зуба под коронку, при этом кариозные поражения отсутствуют, а сама реставрация состоятельна, щадящее препарирование полости доступа показано еще и по эстетическим соображениям.

**Пульпит или некроз, вызванный заболеванием пародонта, при отсутствии или минимальном размере кариозных поражений окклюзионной поверхности**

Хронический пародонтит тяжелой степени способен вызывать заболевания пульпы без нарушения структурной целостности и прочности твердых тканей зуба. Их объем в подобных случаях можно сохранить за счет щадящего препарирования полости доступа. Это же касается необратимого пульпита

или некроза, вызванного травмой или критически высокой окклюзионной нагрузкой.

**Как?**

Щадящее препарирование полости доступа оправдано лишь в том случае, когда стоматолог обладает необходимыми навыками и располагает современным инструментарием, т.е. операционным микроскопом, ультразвуковыми наконечниками, никелево-титановыми машинными файлами и приспособлениями для адекватной медикаментозной обработки системы корневых каналов. Лишь при большом увеличении и наличии хорошего источника света сквозь узкое отверстие полости доступа можно надлежащим образом визуализировать дно пульпарной камеры, устья всех каналов, основные каналы, их ответвления и любые препятствия, например, кальцификаты. Следовательно, использование микроскопа при препарировании столь

го чрезмерного удаления тканей можно избежать за счет тщательного, полного очищения крыши пульпарной камеры с помощью эндодонтических ультразвуковых наконечников. Рекомендуется использовать малые ультразвуковые наконечники с небольшим круглым алмазным кончиком или же ультразвуковые наконечники, предназначенные для хирургического лечения периапикальных тканей. Такие инструменты позволяют удалить ткани в области рога пульпы и остатки крыши пульпарной камеры, сохранив при этом максимальный объем структуры зуба (рис. 1, 2).

Раньше было чрезвычайно важно вводить файлы в корневые каналы строго перпендикулярно окклюзионной поверхности зуба. Для этого приходилось создавать широкие полости доступа, жертвуя большими объемами твердых тканей. При минимально инвазивном препарировании полостей доступа инструмен-

проблем, обеспечив сохранение твердых тканей зуба, а значит структурную стабильность последнего и, следовательно, кратко- и долгосрочный успех эндодонтического лечения. На рис. 3–13 показаны щадящее препарирование полости доступа и применение этого метода в клинической практике.


**Вывод**

Кратко- и долгосрочный успех лечения может быть достигнут в том случае, если ограниченная по размеру полость доступа позволяет удалить кариозное поражение, полностью визуализировать дно пульпарной камеры, локализовать все устья каналов, препарировать и очистить перешейки и удалить любые кальцификаты. По сравнению с традиционным щадящее препарирование полости доступа дает возможность сохранить гораздо больший объем твердых тканей зуба.

Безусловно, чтобы препарировать такие полости, стоматолог должен обладать большим клиническим опытом. Не менее важно и наличие современных инструментов, в частности операционного микроскопа, ультразвуковых наконечников, машинных файлов и приспособлений для эффективной медикаментозной обработки каналов. Крайне желательно, чтобы как можно больше эндодонтистов, обладающих такими навыками и подобным инструментарием, взяли этот метод на вооружение, чтобы повысить процент долгосрочных успешных результатов лечения. **DT**

**От редакции:** список литературы можно получить в издательстве.

**Информация об авторах**



**Альфредо Яндоло (Alfredo Iandolo)** преподает эндодонтию в Неаполитанском университете им. Фридриха II в Италии. Свяжитесь с ним можно по электронной почте iandoloalfredo@libero.it.



**Дина Абдель Латиф (Dina Abdel Latif)** работает эндодонтистом и ведет клинический и доклинический курс в Александрийском университете в Египте. Свяжитесь с ней можно по электронной почте dinaabdelatif81@gmail.com.

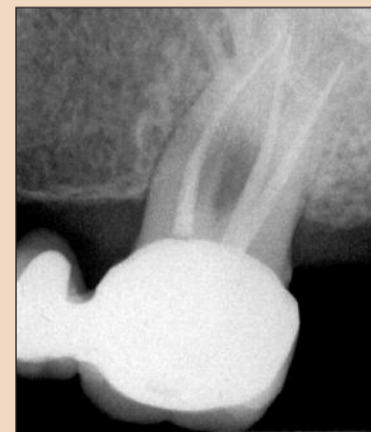

Рис. 13. Послеоперационная рентгенограмма.

ты можно вводить перпендикулярно коронковой трети канала, как показано на рис. 1, б. Кроме того, современные предварительно изгибаемые машинные файлы, материал которых сохраняет чрезвычайную эластичность даже в маргенситной фазе (фазе покоя), можно вводить в труднодоступные каналы без риска сломать инструмент.

Лишь после полной визуализации дна пульпарной камеры и устьев можно переходить к препарированию, очищению и obturации системы корневых каналов. Современные протоколы медикаментозной обработки с активацией ирригантов обеспечивают более тщательное очищение каналов. Среди этих полезных методов стоит отметить ирригацию с ультразвуковой и звуковой активацией растворов, нагреванием раствора в канале, лазерной активацией и отрицательным давлением.

**Зачем?**

Зачем осложнять себе жизнь? В спорах о преимуществах и недостатках минимально инвазивного подхода к препарированию полости доступа этот вопрос звучит едва ли не чаще других. Ответ прост: в такой процедуре нет ничего экстраординарного. При наличии соответствующих навыков и инструментов, а также соблюдении всех рассмотренных выше условий стоматолог может избежать ятрогенных

малых полостей доступа является обязательным.

Щадящее препарирование полости доступа осуществляют с помощью боров малого диаметра (0,8–1,0 мм) с длинным хвостовиком, которые обеспечивают лучший обзор. Пульпарную камеру вскрывают и промывают с помощью гипохлорита натрия, чтобы удалить стружку. Затем К-файлом малого диаметра (0,08 мм) зондируют устья корневых каналов. Кальцификаты удаляют с помощью ультразвуковых наконечников. Если на этом этапе не удастся локализовать те или иные каналы, тогда это можно сделать с помощью ультразвуковых наконечников в процессе обработки дна пульпарной камеры.

Одним из важных этапов традиционного препарирования полости доступа является полное удаление крыши пульпарной камеры (что помогает избежать бактериального загрязнения, связанного с присутствием остатков пульпы). При щадящем препарировании, однако, тако-

## Опыт освоения мануальных навыков работы стоматологическим наконечником

И.К.Луцкая, О.А.Лопатин, Н.В.Новак, О.Г.Зиновенко  
Белорусская медицинская академия последипломного образования

Профессиональная деятельность врача-стоматолога отличается высокой степенью технологичности в сочетании с точным ручным трудом. Специфика заключается в жесткой регламентации деятельности,

связанной с ответственностью за здоровье и жизнь пациентов, тяжестью и напряженностью рабочего процесса, необходимостью соответствовать активно развивающейся стоматологической науке и прак-

тике [1]. Сочетание воздействий на личность врача возможных негативных факторов способно породить эмоциональную усталость, негативное отношение к условиям труда, потерю физического здоровья [2, 3].

Изучением человека и его деятельности в условиях современного производства с целью оптимизации орудий, условий и процесса труда занимается специальная научная дисциплина – эргономика (от греч. ergon – работа, nomos – закон).

Быстрое развитие материаловедения, усложнение методик лечения зубов, внедрение техники адгезивной реставрации объясняют высокий интерес внедрения эргономики в области стоматологии. Важнейшей ее задачей является создание высокого уровня организации труда врача и вспомогательного медицинского персонала. Разработка оптимальных условий работы необходима для повышения эффективности лечебного процесса и обеспечения безопасности и комфортности пациента [1, 2].

Основные задачи эргономичной работы:

- повышение производительности труда без ухудшения качества работы;
- снижение усталости стоматолога на фоне стресса в течение трудового дня.

Оптимальное рабочее положение оператора – положение сидя, поскольку в такой позе врач тратит на 25% меньше энергии, чем работая стоя. Поза должна быть сбалансирована, устойчива, так как вынужденная поза способствует утомлению. «Удобство» рабочей позы – это субъективный критерий, отражающий опыт, привычки, традиции субъекта, а «физиологический» комфорт функциональных систем – это объективный критерий [1, 2].

В рамках решения задач обеспечения эргономичных условий труда сформулированы требования к современному стоматологическому оборудованию. Данное оборудование является основным элементом оснащения кабинета, способствует применению передовых техно-

логий лечения зубов, создает удобство работы врача-стоматолога [1, 2, 4].

Питание стоматологических установок должно осуществляться за счет сжатого воздуха, очищенного от механических и химических включений, а также капельной влаги. Аспирационная система (слюноотсос и пылесос) служит для удаления аэрозоля и пыли, которые образуются во время препарирования кариозной полости. Кроме того, исключаются движения пациента к плевательнице, которые занимают до 15% рабочего времени.

Комплектация современных установок может включать различные виды и количество наконечников, фотополимеризатор, ультразвуковой или пьезоэлектрический скелер, однако максимальное количество модулей не должно превышать семи.

Стоматологические наконечники являются деталями стоматологической установки, предназначенными для закрепления режущих инструментов и передачи им вращательного движения от рукава установки.

Для препарирования верхних передних зубов могут применяться длинные боры, установленные в прямых наконечниках, при операциях на нижних зубах и верхних молярах – короткие боры, укрепляемые в угловых наконечниках [2].



Рис. 1. Обучение навыкам использования наконечника на рабочем месте врача-стоматолога.

Реклама

**НИЖНЕВОЛЖСКИЙ  
СТОМАТОЛОГИЧЕСКИЙ  
ФОРУМ**  
18 Всероссийская специализированная выставка  
**Дентал-Экспо. Волгоград**

**2019**

- Семинары
- Мастер-классы
- Презентации новинок в стоматологии

**26-28  
МАРТА**

**ЭКСПОЦЕНТР  
ВОЛГОГРАД  
пр. Ленина, 65 А**

Официальная поддержка:

Комитет здравоохранения Волгоградской области

Волгоградский Государственный Медицинский Университет

Волгоградская Региональная Ассоциация Стоматологов

Стоматологическая Ассоциация России

РОСИ-Ассоциация «Стоматологическая индустрия»

Организаторы:

**Волгоград ЭКСПО**  
(8442) 93-43-03  
volgogradexpo.ru

**DENTALEXP**  
+7-499 707-23-07  
dental-expo.com

\*В датах проведения выставки возможны изменения. Подробности на сайте [www.volgogradexpo.ru](http://www.volgogradexpo.ru)



Рис. 2. Наконечник в стерильной упаковке.

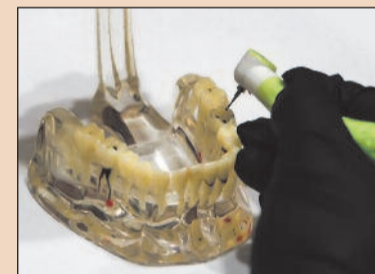

Рис. 7. Препарирование моляра на нижней челюсти. Упор пальцев и кисти.



Рис. 3. Подготовка наконечника к работе.



Рис. 8. Формирование полости.

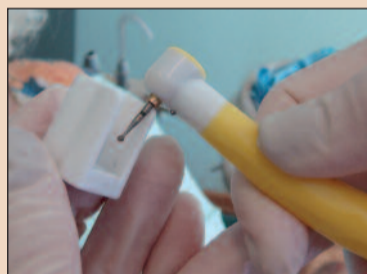


Рис. 4. Установка бора в головку наконечника.

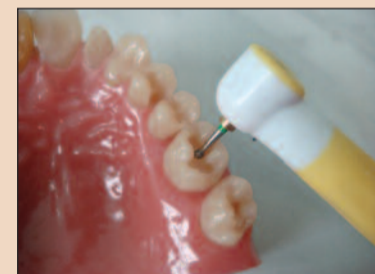

Рис. 9. Некротомия «дентина» шаровидным бором.



Рис. 5. Предварительная проверка направления струи воды.

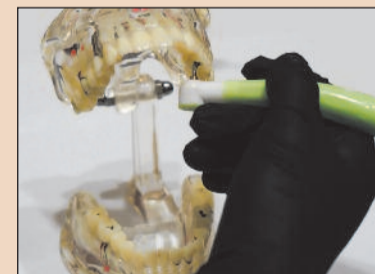


Рис. 10. Препарирование моляра на верхней челюсти. Упор пальцев и кисти.

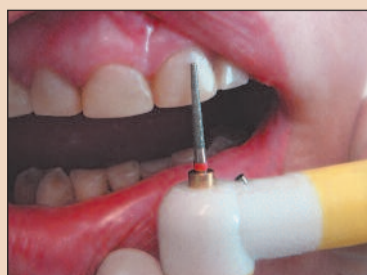


Рис. 6. Имитация препарирования верхнего центрального резца в полости рта.

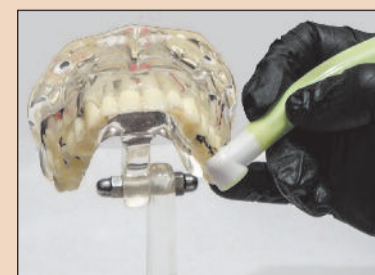

Рис. 11. Препарирование моляра. Упор пальцем.

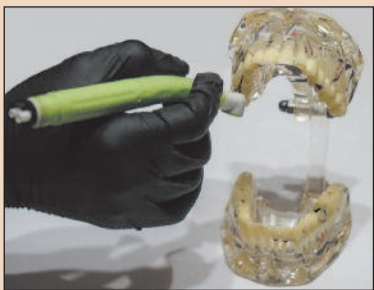

Рис. 12. Препарирование премоляра. Бор установлен перпендикулярно окклюзионной поверхности.

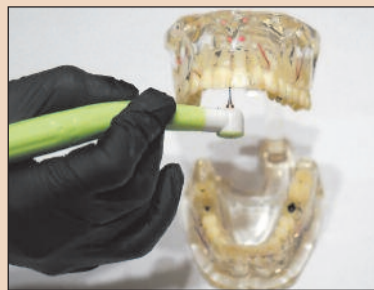

Рис. 13. Бор в головке наконечника направлен перпендикулярно режущему краю.

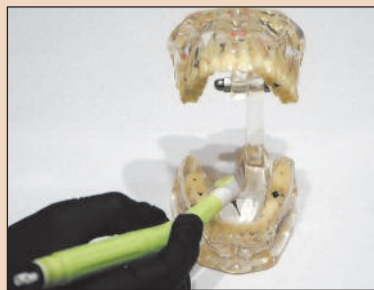

Рис. 14. Препарирование язычной поверхности нижнего зуба.

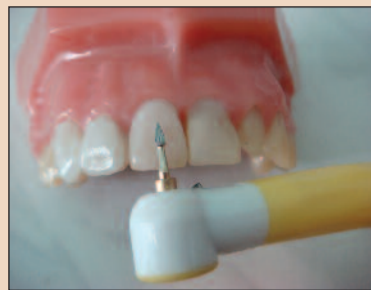

Рис. 15. Препарирование верхнего центрального резца на модели.

В соответствии с этим обеспечивается комплектация установки турбинным наконечником (с частотой вращения бора не менее 300 тыс. об/мин и водовоздушным охлаждением зоны обработки зуба), а также микродвигателем, эндодонтическим наконечником (иногда его функции выполняет микромотор, оснащенный реверсом и регулируемой скоростью вращения инструмента) [1, 5, 6].

Важнейшей составной частью эргономичной работы является оптимальное использование наконечников.

Более того, взаимодействие врача и ассистента предусматривает эргономичную передачу наконечника оператору помощником. Последний должен вставить в головку наконечника необходимый бор, взяв наконечник большим и первыми двумя пальцами левой руки, держа его за хвостовую часть, вложить в руку врача, направляя рабочий конец в сторону препарируемого зуба [2].

Известные стоматологические наконечники можно разделить на следующие группы: турбинные (в спецификациях выпускаемой продукции имеют аббревиатуру FG – Friction Grip); угловые (RA – Right Angle); прямые (HP – Handpiece); специальные (эндодонтические, хирургические, для снятия зубных отложений, для зуботехнических работ) [3, 5, 7, 8].

Одним из важнейших слагаемых эргономики является навык оптимального использования наконечника [8–10].

Целью настоящего исследования явилась оценка правильности удерживания наконечника при выполнении манипуляций на зубах верхней и нижней челюсти.

#### Материалы и методы

Исследование проводилось в условиях, максимально приближенных к рабочему кабинету стоматолога (рис. 1). Все этапы выполнялись с использованием оптических систем и регистрировались на цифровую фотокамеру.

Препарирование зубов имитировалось на прозрачных или окрашенных в розовый цвет моделях челюстей при помощи одноразовых наконечников (Hand piece Global Co., Ltd.). Последние герметично запечатаны в стерильную упаковку, на которой приведена инструкция по использованию (рис. 2).

После вскрытия упаковки стандартный бор помещался в отверстие внутри головки и прижимался картриджем для плотной фиксации (рис. 3, 4). Контролировалось качество вращения бора на холостом ходу, оценивалось направление водяной струи (рис. 5).

#### Результаты и обсуждение

Поскольку целью исследования являлся анализ мануальных навыков работы с наконечником, приводим подробное описание оптимальных способов удерживания инструмента в процессе препарирования зубов, располагающихся в различных отделах зубных рядов.

Во всех случаях наконечник удерживается тремя пальцами (большим, указательным и средним) ближе к головке. Последняя направлена рабочей частью вниз при обработке зубов на нижней челюсти и вверх –

если осуществляется лечение верхних зубов. Препарирование моляра в большинстве случаев требует увеличения расстояния от пальцев до головки наконечника по сравнению с обработкой передних зубов.

Сразу после вскрытия стерильной упаковки наконечник можно применить в полости рта «добровольца», имитируя необходимые движения и оценивая возможности фиксации кисти руки и пальцев на

участках костных образований лица (рис. 6). Затем есть смысл воспользоваться клинической моделью.

Этап раскрытия кариозной полости на моляре нижней челюсти вы-

полняется алмазным бором малого размера, последний должен быть направлен перпендикулярно жевательной поверхности или под углом до 45°, при необходимости сгладить края эмали. Кисть руки может фиксироваться упором на столе и двумя свободными пальцами на зубах нижней челюсти (рис. 7, 8). Некротомия «дентина» осуществляется таким образом, чтобы головка наконечника обеспечивала небольшой угол наклона последовательно в разном направлении (рис. 9, 10).

Препарирование верхних моляров требует удерживания наконечника таким образом, чтобы вставленный в головку бор был направлен

→ ДТ стр. 8  
Реклама

Московский Государственный Медико-Стоматологический Университет

11-13 ФЕВРАЛЯ 2019

**DENTAL DR REVIEW**

16-й Всероссийский стоматологический форум и выставка-ярмарка

**ДЕНТАЛ-РЕВЮ**

СТОМАТОЛОГИЧЕСКОЕ ОБРАЗОВАНИЕ. НАУКА. ПРАКТИКА

Москва  
МВЦ «Крокус Экспо»  
павильон 2, зал 6

На правах рекламы, 6+

Оргкомитет конференции: 8-926-996-34-95  
Адрес для отправки работ для публикации: Klinskaya@inbox.ru  
www.msmsu.ru

Оргкомитет выставки: (+7 499) 707-23-07  
info@dental-expo.com  
www.dental-expo.com

← DT стр. 7

в сторону «причинного» зуба, опять-таки перпендикулярно окклюзионной поверхности либо под углом, соответствующим стоящей задаче (рис. 10–12). Рука в этом случае фиксируется упором предплечья к близрасположенной опоре, на ребро стола. В клинике это будет спинка кресла.

Препарирование зубов в пришеечной области на нижней челюсти осуществляется со щечной поверхности при наклоне головки наконечника от центральной оси зуба на 45–90°. При финировании краев эмали головка наконечника с бором, начиная от центральной оси зуба, перемещается в дистальную и мезиальную стороны. При отработке навыков препарирования в данной области на модели следует учитывать, что работа в полости рта требует ретракции щек.

Препарирование зубов в пришеечной области на верхней челюсти осуществляется при движении наконечника снизу вверх. При этом головка наконечника с бором располагается перпендикулярно центральной оси зуба. При финировании кра-

ев эмали головка наконечника отклоняется в щечном направлении.

Препарирование центральных зубов на верхней челюсти производится с вестибулярной или небной поверхности в зависимости от клинической ситуации (рис. 13). Препарирование с язычной поверхности наиболее сложно для отработки мануальных навыков в связи с отсутствием прямой визуализации (рис. 14). При работе наконечником на модели в обязательном порядке отрабатываются навыки использования визуального контроля с помощью зеркала: наконечник удерживают таким образом, чтобы вставленный в головку бор был направлен в сторону полости.

Препарирование с вестибулярной поверхности хорошо контролируется глазом. При этом головка наконечника со вставленным бором располагается под углом или перпендикулярно центральной оси зуба в зависимости от клинической ситуации (рис. 15). Следует помнить, что согласно технике адгезивного препарирования манипуляцию следует проводить максимально щадяще, сохраняя не пораженную кариесом эмаль.

### Заключение

Неотъемлемой частью организации эргономичной работы врача-стоматолога, несомненно, является оптимальный режим использования наконечника. Мануальные навыки отрабатываются на моделях верхней и нижней челюсти, что обеспечивает освоение доступа к каждому зубу. Для осуществления поставленных задач в качестве альтернативы можно рассматривать применение разового наконечника, что имеет положительные стороны. Данный инструмент отличается наименьшей стоимостью, что делает его привлекательным для использования на этапе обучения. Воздушно-водяная струя обеспечивает охлаждение вращающегося инструмента, исключая риск его нагрева при контакте с моделью (или естественным зубом).

Стерильная упаковка формирует мотивацию гигиенического контроля. Контактные рукава отделы наконечника не повреждают детали основных конструкций, поскольку изготовлены из пластмассы, уступающей по прочности металлу. Отсутствие возможности повторной стерилизации не препятствует

повторному использованию инструмента на модели в целях освоения мануальных навыков препарирования различных зубов. ■

### Литература

1. Луцкая И.К. *Терапевтическая стоматология*. Минск: Высшая школа, 2014.
2. Садовский В.В. *Стоматология «в 4 руки»*. Т. 1. М.: Стоматология, 1999.
3. Фирсова И.В., Поройский С.В., Македонская Ю.А. и др. *Принцип качества и безопасности в современной стоматологической практике*. Совр. проблемы науки и образования. 2014; 6. <http://science-education.ru/article/view?id=15530>
4. На что следует обратить внимание при покупке стоматологического оборудования. *Dental Times* 2018; 33: 28–31.
5. Шмигирилов В.Г. *Стоматологические наконечники*. Справочник. М., 1999.
6. Malmstrom HS, Cbaves Y, Moss ME. *Patient preference: conventional rotary handpieces or abrasion for cavity preparation*. *Oper Dent* 2003; 28 (6): 667–71.
7. Брац С. *Применение эндодонтического углового наконечника WD-74 M (128:8) производства фирмы W&H Dentalwerk (Австрия) для препарирования корневых каналов никель-титановыми файлами*. *Мастер стоматологии*. 2006; 3: 49–51.

8. Hobkink JA, Watson RM, Lloyd SS, Searson. *Int Dent Implants* 2010.
9. Ogden PE et al. *Clinical simulation: importance to the internal medicine educational mission*. *Am J Med* 2007; 120 (9): 820–4.
10. *Eight steps of learning for real life*. *EDIJ* 2013; 9 (1): 28–30.
11. Murin S, Stollenwerk NS. *Simulation in procedural training: at the tipping point*. *Chest* 2010; 137: 1009–11.
12. Olschowsky W. *Langfristig erfolgreiche Restaurationen mit einem Nanofuller-komposit*. *ZMK* 2010; 12: 815–6.

### Информация об авторах

**Луцкая Ирина Константиновна** – д-р мед. наук, проф., зав. каф. терапевтической стоматологии БелМАПО  
**Лопатин Олег Александрович** – ст. преподаватель каф. терапевтической стоматологии БелМАПО  
**Новак Наталья Владимировна** – д-р мед. наук, доц. каф. терапевтической стоматологии БелМАПО  
**Зиновенко Ольга Геннадьевна** – канд. мед. наук, доц. каф. терапевтической стоматологии БелМАПО

## Динамическая навигация для надежной и предсказуемой установки имплантатов без отслоения лоскута

Дэвид Бёрджесс, Великобритания

### Клинический случай

Некурящая пациентка 52 лет без существенных заболеваний в анамнезе обратилась за помощью в связи с недовольством эстетикой улыбки. Первый моляр и второй премоляр на верхней челюсти

справа отсутствовали уже несколько лет (рис. 1, 2).

Пациентку ни в коем случае не устраивал вариант установки протеза; она не хотела ни препарировать соседние зубы, в особенности интактный первый премоляр, под мо-

стовидный протез, ни тем более использовать съемный протез. В конечном счете она предпочла коронки с опорой на имплантаты, поскольку в этом случае окончательные реставрации должны были быть максимально похожи на естественные зубы.

### Клиническое обследование и планирование лечения

Осмотр показал, что ширина альвеолярного гребня верхней челюсти позволяет установить имплантаты без отслоения лоскута. Это сделало имплантологическое лече-

ние еще более привлекательным для пациентки, поскольку дорога до клиники занимала у нее много времени и она хотела свести к минимуму количество посещений и вероятность послеоперационных осложнений.

Реклама

**ВТОРОЙ** 08/02 МОСКВА

МЕЖДУНАРОДНЫЙ Форум по Детской Стоматологии  
TELL. SHOW. DO.

**Аurum** KIDS

<b>Марк СЭМПЕР</b>	<b>Малка АШКЕНАЗИ</b>	<b>Френсис АНДРЕАСЕН</b>	<b>Андрей ЖУК</b>	<b>Ангус КЭМЕРОН</b>
--------------------	-----------------------	--------------------------	-------------------	----------------------

08.00-09.00 Регистрация и приветственный кофе	13.45-14.45 Ланч
09.00-09.15 Приветственное слово генерального директора Академии Аурум	14.45-16.15 <b>АНДРЕЙ ЖУК</b> . Ортодонтический гайдлайн для детского стоматолога
09.15-10.45 <b>МАРК СЭМПЕР</b> . Рентгенологическое исследование при лечении младенцев, детей и подростков. Роль конусно-лучевой компьютерной томографии	16.25-16.50 Кофе-брейк
10.55-11.55 <b>МАЛКА АШКЕНАЗИ</b> . Особенности лечения детей с глубокими кариозными поражениями/ резцово-молярная гипоплазия. Теория и собственный практический опыт	16.50-17.50 <b>АНГУС КЭМЕРОН</b> . Неудачные исходы лечения в детской стоматологии
12.05-13.35 <b>ФРЕНСИС АНДРЕАСЕН</b> . Оценка точности различных методов диагностики пульпы в процессе ее заживления	18.00-19.00 <b>АНГУС КЭМЕРОН</b> . Протезирование в детской стоматологии

ЗАРЕГИСТРИРОВАТЬСЯ +7 499 755 26 06, +7 985 359 359 4  
info@aurumacademy.org, www.aurumacademy.org

Реклама

**ВТОРОЙ** 09/02 МОСКВА

МЕЖДУНАРОДНЫЙ Форум по Детской Стоматологии  
TELL. SHOW. DO.

**Аurum** KIDS

<b>Ангус КЭМЕРОН</b>	<b>Марк СЭМПЕР</b>
----------------------	--------------------

<b>Семинар: Пульпиты молочных и незрелых постоянных зубов</b> 08.00-09.00 Регистрация и приветственный кофе 09.00-11.30 Семинар 11.30-12.00 Кофе-брейк 12.00-14.30 Семинар	<b>Семинар и практика: Конусно-лучевая компьютерная томография: принцип действия и целесообразность применения</b> 14.30-15.30 Регистрация и ланч 15.30-17.30 Семинар 17.30-18.00 Кофе-брейк 18.00-20.00 Семинар и практика
--	---

ЗАРЕГИСТРИРОВАТЬСЯ +7 499 755 26 06, +7 985 359 359 4  
info@aurumacademy.org, www.aurumacademy.org



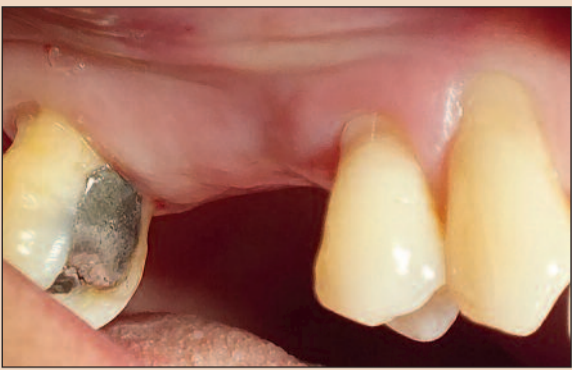

Рис. 1. Первый моляр и второй премоляр верхней челюсти справа были утрачены несколько лет назад.

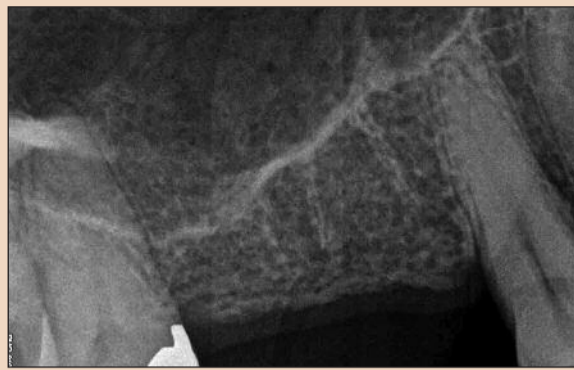

Рис. 2. Исходная рентгенограмма.

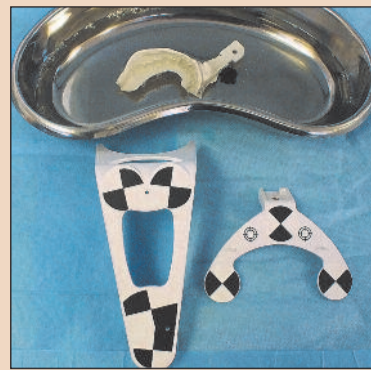

Рис. 3. Подготовка шаблона NaviStent, а также специальных маркеров для челюсти и бора непосредственно перед хирургическим вмешательством.

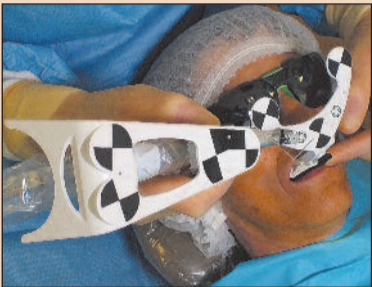

Рис. 4. Калибровка оси бора.

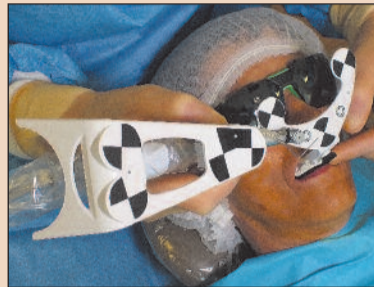

Рис. 5. Калибровка кончика пилотно бора.




Рис. 6. Препарирование ложа имплантата в области второго премоляра на верхней челюсти справа.




Рис. 7. На экране программы Navident четко видна траектория движения бора.

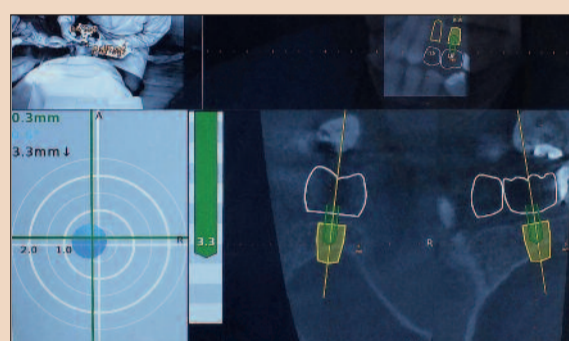


Рис. 8. Программа Navident позволяет точно оценить расположение кончика бора, т.е. препарировать кость на заданную глубину.



Рис. 9. Калибровка кончика бора диаметром 3,5 мм.

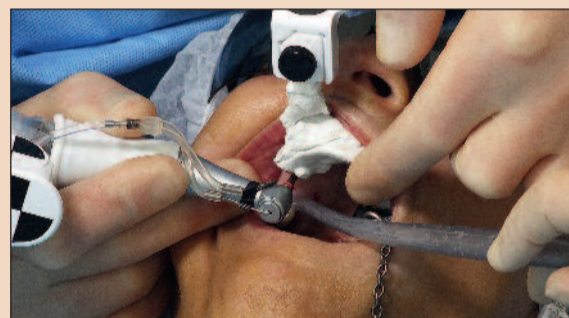

Рис. 10. Расширение ложа имплантата в области премоляра с помощью бора диаметром 3,5 мм.

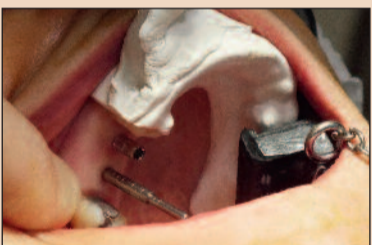

Рис. 11. Проверка глубины и угла наклона ложа имплантата в области первого моляра с помощью направляющего пина.

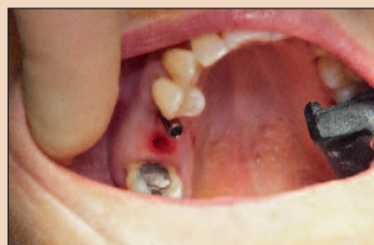

Рис. 12. После удаления шаблона NaviStent участок был подготовлен к внутреннему синус-лифтингу.

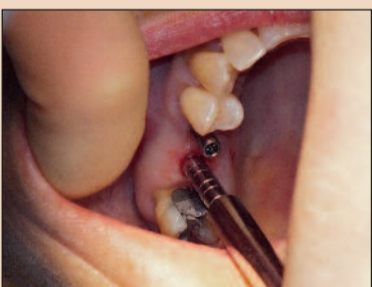


Рис. 13. Остеотом в полости рта пациентки.

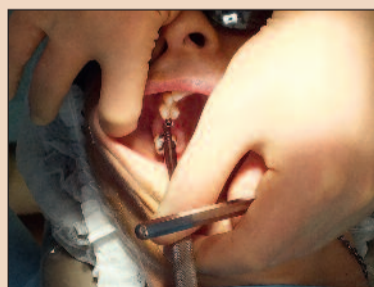

Рис. 14. Вскрытие тонкой костной перегородки с помощью остеотома и хирургического молотка.

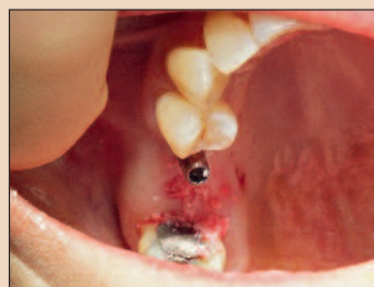

Рис. 15. Введение натурального гетерогенного костнозамещающего материала (Bio-Oss).

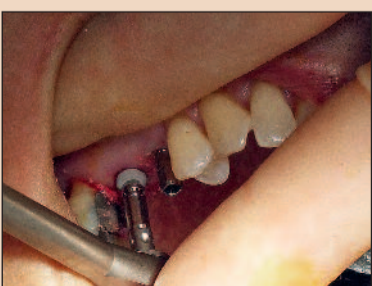

Рис. 16. Установка имплантата Ankylos C/X диаметром 4,5 мм и длиной 6,6 мм.

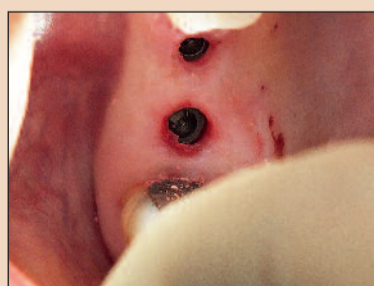

Рис. 17. Установка имплантата ниже уровня альвеолярного гребня.

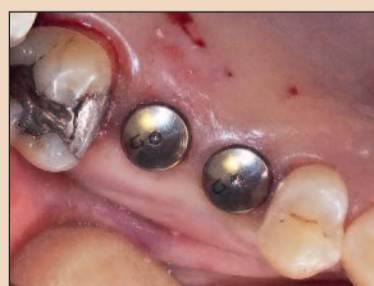

Рис. 18. Установка формирователей десны Ankylos Balance posterior без наложения швов.

В области второго премоляра на 1 мм ниже уровня альвеолярного гребня установили имплантат Ankylos C/X (Dentsply) диаметром 3,5 мм и длиной 8 мм. Чтобы проверить глубину и угол наклона ложа имплантата в области первого моляра, использовали направляющий пин (рис. 11). Удалили шаблон NaviStent, подготовили участок к остеотомии (рис. 12, 13). С помощью остеотома и хирургического молотка надломили и приподняли тонкую костную пластинку (рис. 14). Используя остеотом, осторожно подняли слизистую оболочку верхнечелюстной пазухи и ввели натуральный гетерогенный костнозамещающий материал (Bio-Oss, Geistlich, рис. 15). Затем также на 1 мм ниже уровня альвеолярного гребня установили имплантат Ankylos C/X диаметром 4,5 мм и длиной 6,6 мм (рис. 16, 17). Оба имплантата демонстрировали хорошую первичную стабильность. Установили формирователи десны Ankylos Balance posterior; необходимость в наложении швов отсутствовала (рис. 18).

Сканирование осуществили с помощью КЛКТ-системы Morita, которая позволяет получать неискаженные изображения с высоким разрешением. Рентгенологическое и томографическое обследование показало, что высота кости от альвеолярного гребня до дна верхнечелюстной пазухи в области второго премоляра составляла около 9 мм, а первого моляра – не более 5 мм. Сразу после сканирования спланировали лечение в присутствии пациентки, которая могла изучить предлагаемый вариант имплантологической реабилитации с помощью программы Navident. Пациентку впечатлила как тщательность выбора оптимального расположения имплантатов, так и широкие возможности новых технологий.

Программа для планирования лечения Navident позволила позиционировать имплантаты, исходя из предполагаемых эстетических и функциональных результатов реабилитации: сначала были определены размер, форма и расположение будущих коронок и лишь затем – расположение и угол наклона имплантатов, соответствующие параметрам окончательных ортопедических конструкций.

Ввиду ограниченной высоты кости в области первого моляра запланировали аугментацию альвеолярного гребня путем внутреннего синус-лифтинга (по методу Summer). Данная минимально инвазивная процедура позволила установить имплантаты без ятрогенных осложнений, т.е. повреждения интактной слизистой оболочки верхнечелюстной пазухи.

### Препарирование ложа без отслоения лоскута

Процедуру провели под местной анестезией. Отказ от отслоения лоскута позволил минимизировать травматизацию слизистой оболочки альвеолярного гребня. Подготовили шаблон NaviStent, а также специальные маркеры для челюсти и бора, поставляемые компанией ClaroNav (рис. 3). В соответствии с протоколом Navident ось наклона и кончик пилотного бора откалибровали (рис. 4, 5) и проверили перед началом хирургической процедуры (рис. 6). Ход бора четко виден на мониторе, расположенном перед пациентом (рис. 7). В области первого моляра, где предполагалось провести синус-лифтинг, оставили около 1 мм костной ткани. Программа Navident позволила точно оценить положение кончика пилотного бора и выполнить сверление на необходимую глубину (рис. 8). После этого использовали бор диаметром 3,5 мм, который также предварительно откалибровали и проверили (рис. 9, 10).

Установка имплантатов на участках с оптимальным качеством кости

### Установка имплантатов на участках с оптимальным качеством кости

Программа Navident позволила препарировать ложа имплантатов в динамическом режиме без традиционного хирургического шаблона. Благодаря этому удалось установить имплантаты так, как это было запланировано: на участках с оптимальным качеством кости и без повреждения слизистой оболочки верхнечелюстной пазухи. Кроме того, заметно

→ **DT** стр. 10

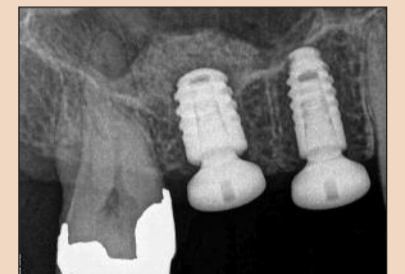

Рис. 19. Преимущества компьютеризированной динамической навигации: точная и предсказуемая установка имплантатов на участках с оптимальным качеством кости без отслоения лоскута.

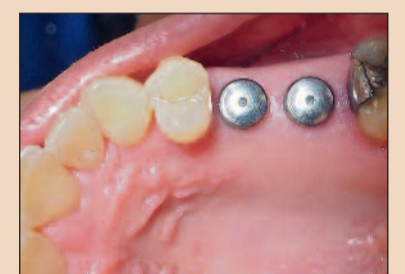

Рис. 20. Формирователи десны перед установкой окончательных реставраций.

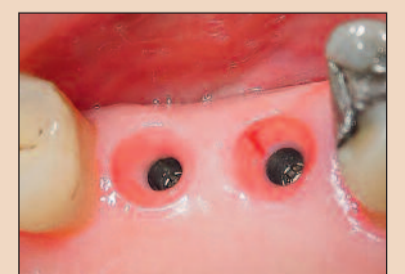

Рис. 21. Состояние слизистой после удаления формирователей десны.

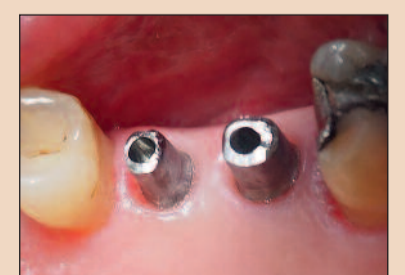

Рис. 22. Индивидуализированные абатменты Atlantis на имплантатах.