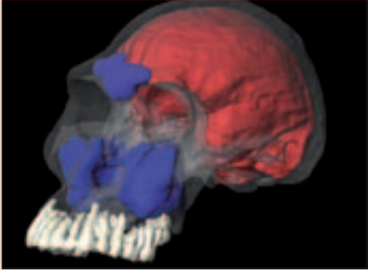


International News



Gesichtsskelett passte sich an
WIEN/NEW YORK/LEIPZIG – Eine internationale Studie beweist den Zusammenhang zwischen der Ernährung und der Anpassung an diese während der Evolution. Prof. Dr. Gerhard W. Weber von der Universität Wien veröffentlichte mit einem Forscherteam die Ergebnisse.

▶ Seite 4

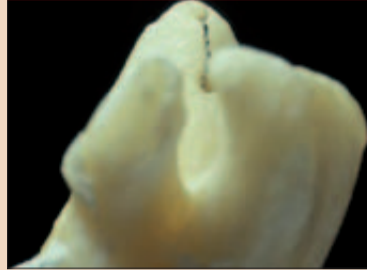
Paediatric Dentistry



Ideen gesucht!
HAMBURG – Beim 2. TePe Prophylaxe Wettbewerb dreht sich alles um die Kinderzahnheilkunde. Das schwedische Unternehmen ruft zahnmedizinische Fachangestellte und Zahnarzt-helferinnen auf, ihre Ideen zur Mundhygiene bei den jungen Patienten einzureichen.

▶ Seite 5

Endo Tribune



Elektrische Längenmessung
GRAZ – Eine erfolgreiche Wurzelkanalbehandlung benötigt eine optimale Desinfektion, die Aufbereitung und die Füllung des Wurzelkanals. Ungenügende Elimination der Bakterien und zusätzlich insuffiziente Wurzelfüllung können zu einem Misserfolg führen.

▶ Seite 11f.

Endo Tribune



Neue Endodontie-Gesellschaft
LEIPZIG/WIEN – Im Jänner wurde die Österreichische Gesellschaft für Endodontie gegründet. Dr. Matthias Kolb, praktisch-wissenschaftlicher Beirat der ÖGEndo, spricht im Interview zu den Aufgaben, Zielen und geplanten Aktivitäten der neuen Vereinigung.

▶ Seite 13

Zirkonoxid-Krone



System: Wieland-Zeno
bis zu 14 Stellen in einem Stück

Starker Preis
129,90 €

komplett incl. Versand

Bestehen Sie auf Qualität!



dentaltrade®
by Prüser's Zahntechnik GmbH
Prielstrasse 22, 4600 Wels/Austria
info@dentaltrade.at • www.dentaltrade.at
Tel.: +43 (0)7242 44610-0



Zahnärzte in Österreich unter Druck: Sinkende Gehälter und Nähe zu Ungarn problematisch

Werbekampagne für Vorteile einer Zahnbehandlung im Inland geplant

ST. PÖLTEN – Früher galt Zahnarzt als Beruf, indem man sich um neue Patienten und hohe Umsätze keine Sorgen machen musste. Heute sieht die Situation anders aus. Steigende Kosten und die Nähe zu Ungarn schmälern die Umsätze der 92 burgenländischen Zahnärzte. Einige verdienen unter 1.000 Euro monatlich, so ein Bericht von Doris Seebacher in der Online-Ausgabe der Neuen Burgenländischen Volkszeitung vom 11. März 2009.

Jeder Dritte sucht um eine Senkung der Kammerbeiträge an, erklärt Dr. Herbert Haider, Präsident der Landes Zahnärztekammer Burgenland und Zahnarzt in Markt Allhau. Konkurse gebe es jedoch trotzdem selten.

„Es gibt, wie in jedem Beruf, Gutverdiener – und trotzdem könnte ich Ihnen in jedem Bezirk einen Kollegen nennen, der ums Überleben kämpft, denn einige verdienen weniger als 1.000 Euro im Monat“, erklärt Haider. Wobei er selbst glaubt, dass nicht alle Zahnärzte um diese Beitragsherabsetzung ansuchen, einfach darum, weil sie ihre Einkommenssituation nicht offenlegen wollen.

Während der Ärztepreisindex für Zahnärzte (vergleichbar mit dem Verbraucherpreisindex für Konsumenten) im vergangenen Jahr um 4,53 Prozent gestiegen ist, sind die Tarife für Zahnbehandlungen mit 1. Jänner 2009 nur um 1,43 Prozent hinaufgesetzt worden. Das spüren die

Zahnärzte, denn die Ausgaben für EDV, medizinische Geräte, aber auch für das Personal steigen jährlich um einiges mehr. Bei den Tarifverhandlungen wurde immer wieder gesagt, dass es das ganze Privatgeschäft mit den Kronen und den Brücken gebe, klagt Haider.

Die Nähe zu Ungarn macht vielen burgenländischen Zahnärzten besonders zu schaffen. Alleine in einem Streifen von zwölf Kilometern nach der burgenländisch-ungarischen Grenze ordnieren rund 900 ungarische Zahnärzte. Es gibt drei Studien, die belegen, dass es gravierende Qualitätsunterschiede gibt, erklärt Haider. In Ungarn, wo fast alle Ordinationen – man nennt sie dort auch Kliniken – von euro-

päischen Großinvestoren betrieben werden, geht Quantität vor Qualität. Vieles bleibt hierbei auf der Strecke, wie beispielsweise eine Vor- und Nachbehandlung. Schäden an den Zähnen, die sich oft in 20 Jahren und länger schleichend entwickelt haben, können nicht in drei Tagen saniert werden, so Haider.

„Doch in Zukunft wird es auch bei uns eine Informations- und Werbekampagne geben, in der wir auf die Vorteile einer Zahnbehandlung im Inland aufmerksam machen wollen“, so Haider. Die momentane Wirtschaftskrise mache sich laut Haider jetzt noch nicht bemerkbar. „Sie wird demnächst aber auch uns treffen.“

DI

Wissen, was geht.

Jahrestagung der Österreichischen Gesellschaft für Parodontologie in St. Wolfgang 2009

WIEN – Bereits zum 18. Mal wird vom 23.-25. April 2009 wie gewohnt in St. Wolfgang am Wolfgangsee die Jahrestagung der Österreichischen Gesellschaft für Parodontologie (ÖGP) stattfinden. Der Kongress gilt als einer der bedeutendsten für den Fachbereich Parodontologie im deutschsprachigen Raum und ist gleichzeitig die größte Veranstaltung in Österreich für Ordinationsteams.

Schwerpunkt der heurigen

Jahrestagung ist die Qualität in der Parodontologie. Neben den Hauptthemen Parodontologisches Ordinationskonzept, Implantologisches Ordinationskonzept, Forensik sowie dem Praktikerforum wird es Live-OPs, Podiumsdiskussionen und eine Posterausstellung geben. Ein breitgefächertes Angebot von Workshops sowie Vorträgen anerkannter Spezialisten werden die Veranstaltung wieder zu einer einzigartigen machen. Das komplette Programm ist unter www.oegp.at einsehbar.



Auf einer umfangreichen Dentalausstellung kann man sich außerdem über Produkte und Innovationen informieren.

Die Lokalitäten aller Veranstaltungen und Ausstellungen sind heuer auf das Michael Pacher-Haus, Rathaus, Weisses Rössl sowie auf Zelte am Postplatz und am Michael-Pacher-Haus verteilt.

Neben diesen neuen Vortrags- und Ausstellungsräumlichkeiten wird der beliebte traditionelle Gesellschaftsabend heuer im Schloss Mondsee stattfinden. ÖGP-Präsident Dr. Wolfgang Müller sowie Tagungsleiter Univ.-Doz. Dr. Werner Lill und Dr. René Gregor laden herzlich zu spannenden Vorträgen, praktischen Workshops und nicht zuletzt zu einem erlebnisreichen Aufenthalt an den Wolfgangsee mit seinen umliegenden Bergen und dem herrlich eingebetteten Ort St. Wolfgang ein. DI



Innovative Endodontie: Um für die Patienten auf dem neuesten Stand zu sein

In der gegenwärtigen Zahnheilkunde wird die Zahnerhaltung durch endodontische Maßnahmen immer wichtiger. Wissenschaftliche und technologische Fortschritte haben die Chancen zur langfristigen Zahnerhaltung enorm verbessern können. Das Ziel einer endodontischen Behandlung, die Erhaltung des erkrankten Zahnes bei Entfernung des beschädigten, infizierten oder toten Zahn-

marks, sowie die dauerhafte Verhütung von schädlichen Auswirkungen auf den Gesamtorganismus, die von einem erkrankten Zahn ausgehen können, kann heute mit standardisierten Techniken der Pulpektomie, manueller oder maschineller Wurzelkanalaufbereitung, Desinfektion und Obturation oder durch minimalinvasive, mikrochirurgische Konzepte zur Behandlung bestimmter endoparodontaler

Läsionen zu einem hohen therapeutischen Erfolg führen.

Die Unternehmen der Dentalindustrie bieten mittlerweile ausgereifte Instrumenten- und Werkstoffsysteme an. So werden moderne ultraschallgestützte bildgebende Verfahren zur genauen Lokalisation des Wurzelkanals und zu dessen Längenmessung bis hin zum Apex sowie zur exakten Kontrolle der Feilenposition eingesetzt. Mittlerweile stehen hochauflösende, an Monitore angebundene Intraoralkameras zur Verfügung, welche die Dokumentation und Diagnostik endodontischer Behandlungen durch Einblicke in den Wurzelkanal erlauben.

Das vermehrte Interesse an endodontischen Weiterentwicklungen spiegelt sich nicht zuletzt in einer Vielzahl von Fort- und Weiterbildungsmöglichkeiten wider.

Um die wissenschaftliche

Forschung sowie deren qualitativ hohe Anwendung für die zahnärztlichen Behandlungen zu sichern, gründete sich Anfang des Jahres in Wien die Österreichische Gesellschaft für Endodontie (ÖGEndo). In Form von regelmäßigen Treffen zwischen den Mitgliedern, Aussendungen und Falldiskussionen sowie durch die Zusammenarbeit mit wissenschaftlichen Gesellschaften, Arbeitsgemeinschaften und Institutionen des In- und Auslands sollen endodontische Behandlungsabläufe und Möglichkeiten unter den Patienten sowie in den Medien verbreitet werden.

Und schließlich bietet ein Besuch der 33. Internationalen Dental-Schau IDS in Köln vom 20. bis 24. März sowie der Wiener Dentalschau WID am 15. und 16. Mai dem Endodontologen und dem an der Endodontie interessierten Zahnarzt eine ausgezeichnete Gelegenheit, die gesamte Bandbreite dieses Fachgebietes kennenzulernen und sich



Jeannette Enders, Chefredakteurin

umfassend über die technischen und wirtschaftlichen Aspekte moderner Endo-Instrumente und -Werkstoffe beraten zu lassen und somit für die Patienten auf dem neuesten Stand zu sein.

Ihre Chefredakteurin

Jeannette Enders
Jeannette Enders

Grünes Licht für weltweites Einsatzverbot von Quecksilber

Noch heuer finden die Vertragsverhandlungen statt

von Jeannette Enders, DTI

FRANKFURT AM MAIN/NAIROBI/LEIPZIG – Spätestens bis 2015 soll Quecksilber weltweit aus dem Verkehr gezogen werden. Darauf einigten sich jetzt die Umweltminister der Vereinten Nationen bei ihrem Treffen in Nairobi. Eine Arbeitsgruppe soll damit beauftragt werden, den Beschluss bis zum nächsten Treffen des UNEP- (UN-Umweltprogramms-)Verwaltungsrates in Nairobi 2011 in eine Verordnung umzusetzen.

Die internationale Staatengemeinschaft hat beschlossen, multilaterale Verhandlungen für ein weltweites Verbot von Quecksilber aufzunehmen. Ziel ist es, innerhalb von 4 Jahren bindende Regelungen für die Produktion und Emission dieses hochgiftigen Stoffes zu erreichen. Ein entsprechendes Verhandlungsmandat verabschiedete der Verwaltungsrat des UN-Umweltprogramms (UNEP) auf seiner Jahresversammlung in

Nairobi, Kenia. Zudem gab das Gremium weitere Anstöße für die Reform der UNEP.


Der deutsche Bundesumweltminister Sigmar Gabriel zeigte sich zufrieden: „Das angestrebte Quecksilberübereinkommen ist ein großer Erfolg aller Beteiligten. Unsere jahrelangen Anstrengungen und das teils zähe Ringen um einen Konsens im Kreis der Vereinten Nationen haben sich gelohnt. Auch

Dank der aktiven Unterstützung durch die USA gelang es, in Nairobi einen Verhandlungsausschuss sowie ein Mandat zu verabschieden, sodass die Arbeiten zu diesem Quecksilberabkommen beginnen können.“ Bisher haben die USA jede Einigung auf ein Verbot von Quecksilber verhindert. Mit dieser Entscheidung ist das Thema des quecksilberhaltigen Amalgams als Füllungsmaterial für Kavitäten im Okklusionsbereich der Seitenzähne hoffentlich bald endgültig vom Tisch.

Zahnärzte in Europa setzen etwa 70.000 bis 90.000 Kilogramm Quecksilber pro Jahr ein. In den Gebissen der Europäer „lagern“ rund 2.000 Tonnen Quecksilber, so die Angaben des

Robert Koch-Instituts Berlin. Jährlich werden in der EU etwa 70 Tonnen Quecksilber für neue Füllungen verbraucht. Die Zahnärzte sind damit die zweitgrößten Anwendervon Quecksilber in der EU.

In zahlreichen Ländern bemühte man sich bereits in der Vergangenheit, Quecksilber ganz aus Handel und Industrie zu bannen. Die schwedische Regierung beschloss bereits am 15. Januar 2009, das flächendeckende Verbot von Quecksilber einzuführen. Die Europäische Union hat vor zwei Jahren ein Exportverbot und schärfere Lagerbestimmungen festgelegt, die 2011 in Kraft treten. Gleiches gilt für die Vereinigten Staaten von 2013 an. □



Mehr Bewerbungen an der Med Uni Graz

GRAZ/LEIPZIG – Genau 1.963 Personen bewarben sich per Internet für einen Studienplatz Human- und Zahnmedizin an der Medizinischen Universität Graz. Davon interessieren sich 785 Männer und 1.178 Frauen sowie 1.402 Personen aus Österreich und 532 aus EU-Ländern. Der Großteil aus dem EU-Raum kommt wiederum aus Deutschland, nämlich 509 der 532 Bewerbungen. Insgesamt gibt es knapp 15 Prozent mehr Bewerberinnen und Bewerber als im vergangenen Jahr, der Zu-

wachs entsteht vorwiegend durch Frauen und den Anträgen aus Deutschland. Nach der elektronischen Vorerfassung müssen die Studieninteressierten noch ihre schriftlichen Bewerbungsunterlagen schicken und einen Kenntnistest – geprüft werden die Kenntnisse in Biologie, Chemie, Mathematik und Physik – absolvieren. Für das kommende Studienjahr stehen 360 Studienplätze zur Verfügung. □

Quelle: www.medunigraz.at

Wiener Dentalschau 2009

Österreichs globale Leitmesse der Dentalbranche öffnet am 15. Mai ihre Tore

WIEN – Bereits 2 Wochen nach der im März in Köln stattfindenden IDS wird am 15. und 16. Mai wieder die traditionelle Wiener Dentalschau WID 2009 im Messezentrum Wien veranstaltet.

Rund 150 namhafte Dentalunternehmen aus Herstellung, Handel und Import aus dem In- und Ausland sind vertreten und bieten dem Fachpublikum die größte Dentalplattform Öster-

reichs sowie einen Überblick über neueste Produkte und Dienstleistungen.

Die WID bietet seit Jahrzehnten das größte Forum für Pro-

duktpräsentationen und Wissenstransfer im Dentalbereich in Österreich und registrierte 2008 knapp 4.000 Fachbesucher. Das ist ein Beweis dafür, dass die WID bei den Dentalfirmen als wichtiges strategisches Marketinginstrument und bedeutende Kommunikationsplattform gesehen wird.

Zum zweiten Mal findet die WID nun in der Messe Wien statt. 2004 wurde die Messe Wien fertiggestellt und spiegelt mit 60.000

Quadratmetern Ausstellungsfläche, einem direkt angebundenen Konferenzzentrum, großzügiger Infrastruktur und hochwertigem Ambiente das internationale Niveau der Donaumetropole Wien wider.

Bei Häppchen, Drinks und Live-Musik wird am Freitag von 19.30 Uhr bis ca. 22.00 Uhr die Happy Hour stattfinden, zu der der Dentalverband wieder recht herzlich einlädt.

DT

ANZEIGE

Internationaler Ästhetik-Kongress

TURIN/LEIPZIG – Das Magazin *Cosmetic Beauty & Science der Dental Tribune Italy* lädt zu ihrem 2. Internationalen Kongress vom 5. bis zum 7. Juni nach Salerno ein.

Eine Vielzahl von unterschiedlichen Verbrauchergruppen fragen nach Dienstleistungen im kosmetischen und ästhetischen Bereich. Nicht nur gut situierte Personen im mittleren Alter, sondern auch junge wie alte Menschen gehören zu der Klientel. Die Anfragen erreichen oft auch Zahnärzte, die neben dem Lächeln auch das Gesicht verschönern können. Für die Experten sollte es nicht nur notwendig sein, die adäquaten Verfahren zu beherrschen. Auch das Gespräch mit anderen erfahrenen Kollegen ist wichtig, die normalerweise in der ästhetischen Gesichtschirurgie arbeiten, um exzellente Kooperationen zu bilden und gute Lösungen zu finden. Der 2. Internationale Kongress, organisiert vom Magazin *Cosmetic Dentistry Beauty & Science der Dental Tribune Italy*, bietet im Grand Hotel Salerno die Möglichkeit zur Weiterbildung und zum Gedankenaustausch.

Am ersten Tag finden Praxiskurse mit begrenzter Teilnehmerzahl statt, sodass ein konzentriertes Lernen ermöglicht ist. Zugleich steht der Tag unter dem Motto „Laser Day“ – eine Vielzahl von Vorträgen wird angeboten. Der Samstag hält eine Vielzahl von Referaten zur Kosmetik bereit und wird simultan ins Englische übersetzt. Dentalhygiene steht am letzten Tag auf dem Programm. Um die Mittagszeit gibt es beim Aperitif die Möglichkeit, über Ästhetik und Zahnmedizin zu diskutieren. Ein guter Ausklang für ein arbeitsintensives Wochenende.

Am letzten Tag besteht für die Teilnehmer des Kongresses die Möglichkeit, ein Wellness-Paket mit Bootsfahrten und einem Partybesuch in Positano zu buchen. Interessierte können sich per E-Mail anmelden. DT

TU.E.OR. S.r.l.
Corso Sebastopoli
225-10137 Turin
Tel.: +39-011/197 156 65
Fax: +39-011/197 158 82
cosmeticmeeting@tueor.com

WID WIENER INTERNATIONALE DENTALAUSSTELLUNG

MESSE WIEN
HALLE D
15.-16. MAI 2009

Neuigkeiten der IDS 2009
auf der WID präsentiert

Happy Hour am Freitag
15. Mai ab 19:00 Uhr

Frühschoppen am Samstag
16. Mai ab 10:30 Uhr

www.wid-dental.at

Zahnmedizinische Techniken auch in der anthropologischen Forschung angewendet

Gesichtsskelett von Australopithecus africanus an starke Beanspruchung des Gebisses angepasst

WIEN/NEW YORK/LEIPZIG – Neueste anthropologische Forschungen zeigen, wie die Ernährung und die Anpassung an eine bestimmte Kost die Evolution der frühesten Vormenschen beeinflussten. Der Anthropologe Prof. Dr. Gerhard W. Weber, Universität Wien, publizierte dazu zusammen mit einem internationalen Forschungsteam in der renommierten Fachzeitschrift „Proceedings of the National Academy of Sciences“ (PNAS).

Ein transatlantisches Forschungsteam fand heraus, dass einige unserer Vorfahren vor mehr als zwei Millionen Jahren große Nüsse und Samen zu sich nahmen. Die Fähigkeit, schwierig zu erschließende Nahrung zu sich zu nehmen, war vermutlich eine ökologisch bedeutsame Anpassung. Der Artikel „The feeding biomechanics and dietary ecology of Australopithecus africanus“ ist der erste einer Serie zur Erforschung von Ernährungsanpassungen von Primaten und Australopithecinen.

Die Untersuchungsergebnisse zeigen, dass das Gesichtsskelett von Australopithecus africanus, einem südafrikanischen Verwandten der Menschen, an hohe Belastungen gut angepasst war. Diese starke Beanspruchung trat während des Beißen mit den Prämolaren auf. Dies wiederum legt den Schluss nahe, dass A. africanus seine vergrößerten Prämolaren und die strebepfeilerartigen Verstärkungen im Gesicht dazu benötigte, harte Nüsse und Samen aufzuknacken und zu zerkleinern.

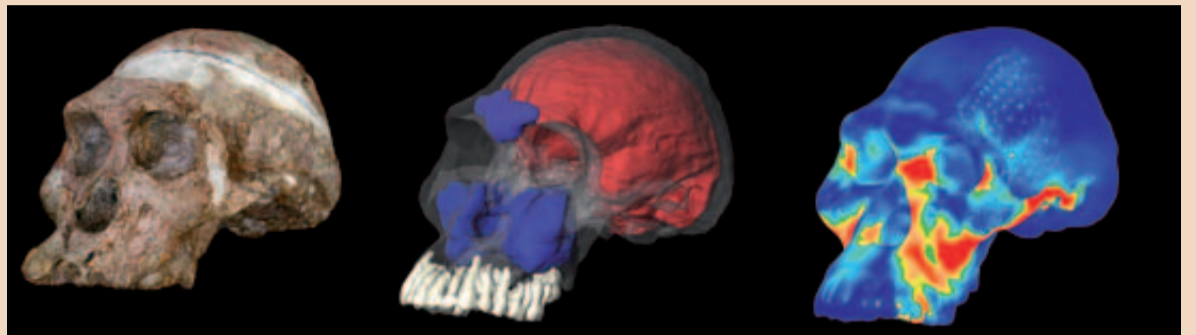
Modernste Untersuchungsmethoden dies- und jenseits des Atlantiks

Die Wissenschaftlerinnen und Wissenschaftler setzten modernste Technik für die Forschungsarbeiten ein. Das Team um Prof. Dr. Gerhard W. Weber von der Universität Wien schuf die Basis mithilfe virtueller Anthropologie (VA). Darauf aufbauend führte die Gruppe um David Strait von der Universität von Albany, NY, die Finite Elemente Analyse (FEA) durch. FEA ist eine Anwendung für Ingenieure, um Druck-, Zug- und Scherkräfte bei mechanischen Belastungen von Objekten zu berechnen.

Universität Wien: Zentrum der virtuellen Anthropologie

Bevor FEA eingesetzt werden kann, wird ein genaues 3-D-Modell des fossilen Schädels benötigt. Eines der wenigen Zentren, an denen solche Rekonstruktionen von Fossilien erstellt werden können, ist die Arbeitsgruppe „Virtual Anthropology“ der Universität Wien.

Nachdem die Fossilien mithilfe der Computertomografie gescannt wurden, können sie elektronisch verarbeitet und vermessen werden. Irritierende Faktoren wie Gips von früheren Rekonstruktionsversuchen und anhaftende Gesteinsmatrix werden entfernt, ohne dem wertvollen Original „auf den Leib zu rücken“. „In diesem Fall hatten wir Glück. Da die Zähne eines sehr ähnlichen Australopithecinen zur Verfügung standen, konnten wir das Gesicht der zahnlosen ‚Mrs. Ples‘, wie dieses Fossil im Volksmund genannt wird, rekon-



Links: Der originale Schädel von Mrs. Ples (Sts 5) aus Südafrika (~ 2,5 Millionen Jahre alt). Man erkennt die ursprünglichen Gipsrekonstruktionen (weiß) und die Gesteinsmatrix in den Augenhöhlen (Mit Dank an das Transvaal Museum, Pretoria).

Mitte: Der rekonstruierte Schädel mit ergänztem Gebiss (Sts 52), den entfernten Gips- und Gesteinsbereichen und den abgegrenzten Hohlräumen, wie Gehirnschädel (rot) und Nasennebenhöhlen (blau). Dies ist die Ausgangsbasis für die biomechanische Modellierung im nächsten Schritt (Simon Neubauer & Gerhard Weber).

Rechts: Das FEA-Experiment zeigt die Belastung am Schädel von Australopithecus africanus bei maximalem Biss mit den Vormahlzähnen. Helle Farben entsprechen hoher Belastung und zeigen an, dass der knöcherne Strebepfeiler entlang der Nasenöffnung als Verstärkung für das Gesicht dient (David Strait).

truieren“, berichtet der Anthropologe Gerhard Weber.

Virtuelle Anthropologie ist eine neue Disziplin, um fossile Knochen und Zähne zu vermessen, zusammensetzen und zu vergleichen. Wissenschaftlerinnen und Wissenschaftler rekonstruieren dreidimensional am Computer frühere Menschenarten, schließen auf Wachstumsprozesse und fassen die Anatomie in Zahlen. Moderne Computertomografien legen verborgene Strukturen frei, ohne diese zu zerstören. „Virtuelle Anthropologie ist ein multidisziplinärer Ansatz, der traditionelle Wissenschaften mit moderner Technologie verbindet“, betont ao. Univ.-Prof. Dr. Gerhard Weber.

Weber leitet das von der EU geförderte „European Virtual Anthropology Network“ (EVAN). Ziel dieses Netzwerkes ist es, virtuelle Anthropologie und andere Technologien in Europa zu verbreiten



Gerhard Weber

Foto: Universität Wien

und junge Wissenschaftler/-innen auszubilden. Diese Technik zur Erforschung von Fossilien wird auch in der Medizin für Diagnoseverfahren oder der Planung von Implantaten angewendet.

Das internationale Forschungsprojekt wird von der National Science Foundation und

der Europäischen Union gefördert und ermöglicht eine transatlantische Zusammenarbeit zwischen US-amerikanischen Universitäten und EVAN. www.evan.org

Weitere Informationen:

www.evan.org

www.virtual-anthropology.com

ANZEIGE

Aufbauen!

Indikationen:

- Stumpfaufbauten
- Kernaufbauten
- adhäsive Befestigungen

Vorteile:

- dualhärtend (lichthärtbar und selbsthärtend)
- röntgenopak
- hohe Biegebruchfestigkeit

IDS 2009
24.-28.03.2009
Halle 10.2 M 039

Wir freuen uns
auf Ihren Besuch!

FANTESTIC® CORE DC

R-dental Dentalerzeugnisse GmbH
Tel.: +49 40 - 22 75 76 17
Fax: +49 40 - 22 75 76 18
E-mail: info@r-dental.com
r-dental.com



Biß zur Perfektion


Bleaching im Sonderangebot könnte sich rächen

BRISBANE – In Einkaufszentren Australiens können sich Besucher seit dem vergangenen Jahr ein helleres Lächeln kaufen. Das jedenfalls verspricht die Firma Prowhitening, die in South-East Queensland, Australien, Bleaching-Kioske eröffnete.

Sich neu einkleiden, noch schnell frische Milch holen und mit blendend weißen Zähnen nach Hause kommen – drei Einkaufszentren in South-East Queensland sollen es möglich machen. Das Unternehmen Prowhitening verspricht, dass in einem 20-minütigen Schnellverfahren die Zähne um zwei bis sechs Zahnfarben heller werden. Die Kioske verwenden ein hochkonzentriertes Bleachingmittel und eine LED-Lampe für die Prozedur. Der Kunde bezahlt 150 australische Dollar (rund 76 Euro), was signifikant weniger

kostet als ein Bleaching beim Fachmann. Prowhitening-Gründerin Tamara Ben-Hur wurde durch ähnliche Kioske in den USA auf das Konzept aufmerksam und kündigte weitere Ladeneröffnungen an.

Dr. Greg Moore, Präsident der Australian Dental Association, warnte vor den Kiosken, die zwar einen ähnlichen Service wie Zahnärzte anbieten würden, aber nicht den gleichen Vorschriften unterliegen. „Wie ist der Hygieneplan? Ist das Bleaching sicher? Welche Ausbildung haben sie? Es ist wirklich ein Schritt ins Ungewisse für den Patienten“, sagte Dr. Moore. Unerfahrene Behandler setzen sich auch einem Risiko aus, da sie nicht sicher sein könnten, ob sie in einem krankheitsfreien Mundraum arbeiten. Auch Christopher Zinn von der Verbraucherorganisation Choice



mahnte zur genauen Prüfung der Bleaching-Kioske. Ähnlich wie bei Solarien, Tätowier- und Piercingshops sollte auf die Hygiene, die Ausbildung des Personals und ob Eltern bei Minderjährigen zustimmen müssen, geachtet werden. Auch wenn Bleaching im Einkaufszentrum eine preiswerte Alternative zum Zahnarzt bietet, könnte es „it may come back to bite you“. Oder anders: Früh gefreut, schnell gereut!

Quelle: Melissa Singer, „Teeth-whitening kiosks gain grime“, [brisbanetimes](http://brisbanetimes.com)

Erfolgreicher Wettbewerb wird fortgesetzt:

TePe sucht Ideen rund um die Zahnprophylaxe für Kinder

HAMBURG – Nach dem großen Erfolg des 1. TePe Prophylaxe-Wettbewerbs im letzten Jahr setzen die schwedischen Prophylaxe-Experten ihren Ideen-Contest für alle zahnmedizinischen Fachangestellten und Zahnärzthelferinnen auch 2009 fort. Gemeinsam mit „praxisDienste“, Deutschlands füh-

rendem Dienstleister für Prophylaxekonzepte, sucht TePe wieder kreative Vorschläge und praxisnahe Anregungen rund um das Thema Mundhygiene. Diesmal dreht sich der Wettbewerb um die Kinderzahnheilkunde.


Gesucht werden Antworten

auf Fragen wie zum Beispiel: Wie können wir die Kleinen noch effizienter an die Zahnprophylaxe heranführen? Und welche Angebote fehlen, um die Prävention in der Praxis noch besser zu unterstützen? Den Ideen der Teilnehmer sind dabei keine Grenzen gesetzt. Interessenten können ihre Vorschläge z.B. als Text, Foto, Film oder Zeichnung einreichen – natürlich auch gemeinsam entwickelt und gestaltet mit Kindern. Mitmachen lohnt, denn attraktive Preise warten: **Die Gewinnerin darf sich über einen Weiterbildungsplatz zur Prophylaxeassistentin (ZMP) im Wert von 3.450 Euro bei „praxisDienste“ freuen.** Diese Fortbildung wird in einer Übungsordination von erfahrenen Referenten im kleinen und lernintensiven Rahmen durchgeführt. Weitere Preise, wie exklusive TePe Produktkoffer (mit hochwertigem Zahnmodell) und Gutscheine für Anwender- und Wissenskurse, motivieren zusätzlich.

Und: Bei jedem Einsender bedankt sich TePe mit einer kleinen Überraschung. Petra Mendoza, Brand Managerin bei TePe

Deutschland, über den Prophylaxe-Wettbewerb: „Als eines der führenden Unternehmen von innovativen Pflegeprodukten für die Zahn- und Mund-Prävention wollen wir im engen Kontakt mit unseren Partnern in den Ordinationen die Angebote und Leistungen im Interesse der Patienten optimieren. Wobei uns die Zahngesundheit der Jüngsten natürlich besonders am Herzen liegt.“

Ausführliche Informationen und die genauen Teilnahmebedingungen zum 2. TePe Prophylaxe-Wettbewerb sind im Internet unter www.tepe.com zu finden. Bis zum 10. Juni 2009 können die Vorschläge per E-Mail an ideenwettbewerb@tepe.com gesendet werden.

Die Preisverleihung erfolgt beim Dental Pearls Congress in Berlin am 19.06.2009! 



We care for healthy smiles

**TePe Mundhygiene-
produkte Vertriebs – GmbH**
Borsteler Chaussee 47
D-22453 Hamburg
Tel.: +49-40/5 14 91-6 05
Fax: +49-40/5 14 91-6 10
kontakt@tepe.com
www.tepe.com



miradent SOS-Zahnbox

Schneller Retter bei Zahnunfällen

DUISBURG – Wie schnell ist es bei Spiel und Sport geschehen, dass Kinder sich einen Zahn ganz oder teilweise bei einem Unfall ausschlagen? Dann ist guter Rat für Eltern, Lehrer, Kindergärtnerinnen und Bademeister teuer. Fachleute gehen davon aus, dass ungefähr jedes dritte Kind einen Zahnunfall erleidet. Das ist nicht nur schmerzhaft und ärgerlich, sondern auch sehr kostspielig.

Jeder Zahnverlust kann über Jahre hinweg leicht viele Tausend Euro Kosten verursachen,

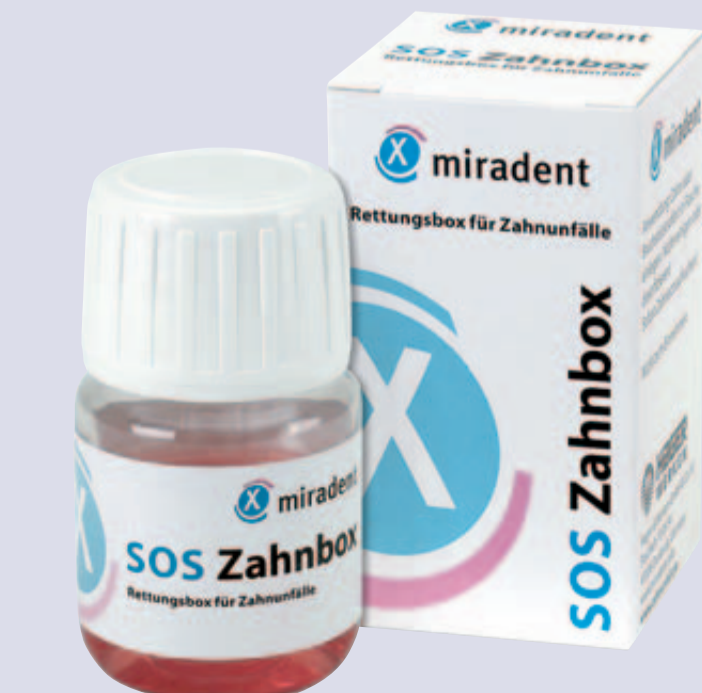die heute teilweise privat getragen werden müssen. Der volkswirtschaftliche Gesamtschaden wird auf 400 Millionen Euro bundesweit geschätzt. Meist wissen nur Fachleute, dass ausgeschlagene und verlorene Zähne „gerettet“ werden können. Versuche, den Zahn in einem feuchten Tuch oder ähnlichen Behelfslösungen zu retten, sind zum Scheitern verurteilt. „Tatsächlich können nur Zähne, die unverzüglich in ein geeignetes Lagerungsmedium gelegt werden, mit einer hohen Erfolgsquote wieder eingesetzt werden!“, so Priv.-Doz. Dr.

Yango Pohl von der Universität Bonn, Experte im Bereich Zahnunfälle und Traumatologie.

Die miradent SOS-Zahnbox von Hager & Werken, Duisburg, enthält eine speziell abgestimmte Nährlösung. In dieser Lösung verlängert sich die Lebensdauer der Zellen auf der Wurzelhaut auf bis zu 48 Stunden. Damit sind die wertvollen Stunden bis zur zahnärztlichen Versorgung überbrückt. „Dank der SOS-Zahnbox können Patienten, aber vor allem die Unfallkassen, gesetzliche und private Krankenkassen sparen!“ bestätigt Jörg Knieper von Zahnexperten24, der zurzeit eine Zahnunfall-Kampagne durchführt. „Deshalb gehört sie in diejenigen öffentlichen Einrichtungen, in denen ein (Zahn-)Unfallrisiko besteht, wie Schwimmbäder, Schulen, Kindergärten und Sportstätten. Sie sollte möglichst auch in Zahnarztordinationen, Apotheken und im Erste-Hilfe-Kasten von Familien mit Kindern vorhanden sein.“ Weitere Informationen unter www.sos-zahnbox.de

Kontakt:

**Hager & Werken
GmbH & Co. KG**
Ackerstraße 1
D-47269 Duisburg
Tel.: +49-2 05/9 92 69-0
Fax: +49-2 05/29 92 85
www.hagerwerken.de




Schnelle Ersthilfe bei Zahnunfällen bietet die SOS-Zahnbox aus dem miradent-Prophylaxesortiment.

ANZEIGE

Schnell und sicher Knochen regenerieren

Mehr Informationen auf der IDS:
Halle 10.2, Stand N-047



€€0123

Schnelle Knochenneubildung durch BONITmatrix®
BONITmatrix® ist ein bewährtes Knochenaufbaumaterial mit deutlichen Vorteilen für Anwender und Patienten.

- Ausgezeichnete Biokompatibilität durch Nanostrukturierung
- Integration in das natürliche Knochenremodelling
- Vollsynthetisches Material gewährleistet hohe Sicherheit

Granulat- und Packungsgrößen:
0,6 x 4,0 mm 0,25 g
0,6 x 4,0 mm 0,50 g
0,6 x 4,0 mm 1,00 g
0,6 x 0,3 mm 0,25 g

DOT GmbH

Charles-Darwin-Ring 1a
D-18059 Rostock
Tel: +49 (0)381-4 03 35-0
Fax: +49 (0)381-4 03 35-99
sales@dot-coating.de
www.dot-coating.de



€€1023

Sichere Barriere zum Weichgewebe durch Hypro-Sorb® F
Bioresorbierbare Zweischicht-Kollagenmembran für die Gesteuerte Knochen- und Geweberegeneration (GBR/GTR).

- Gute Biokompatibilität
- Optimaler Verarbeitungskomfort durch hohe Reiß- und Zugfestigkeit
- Vollständige Resorption innerhalb von 6 Monaten

Membrangrößen:
15 x 20 mm
20 x 30 mm
30 x 40 mm

DOT ist ein führender Anbieter innovativer Lösungen für dentale und orthopädische Implantate

DOT
medical implant solutions

A-BMHF-230109

Ästhetische Einzelzahn-Versorgung nach dem MIMI®-Konzept mit einteiligen Champions®

von Dr. Armin Nedjat

FLONHEIM – Knochen akzeptiert durchaus Kompression und benötigt sogar „progressives Knochenstraining“. Auf dieser modernen knochenphysiologischen Erkenntnis basiert die minimalinvasive Methode der Implantation MIMI® mit Champions® Implantaten.

Ein modernes wurzelförmiges Implantat wirkt quasi wie ein Osteotom, das den Knochen kontrolliert verdichtet und osseointegriert kondensiert. Jedes Champion® Implantat hat ein gebrauchsmustergeschütztes, kreistales Mikrogewinde, das für die hohe Primärstabilität verant-

wortlich ist. Es eignet sich daher auch bei stark atrophierten Kiefern mit schmalen Kieferkämmen. Das MIMI-Implantations- und Prothetikprotokoll sowie die Reaktionen der Patientinnen und Patienten – keine Schmerzen und „Nachwehen“ – zeigten, dass mit allen einteiligen Im-

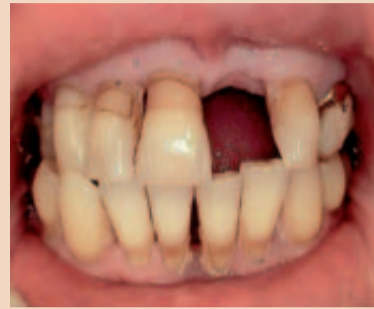

Abb. 1

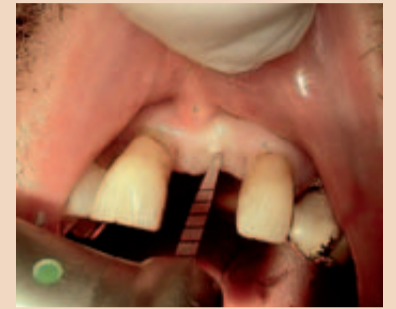

Abb. 2

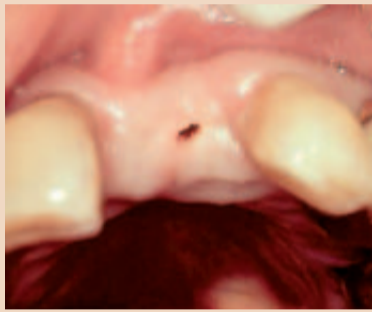

Abb. 3

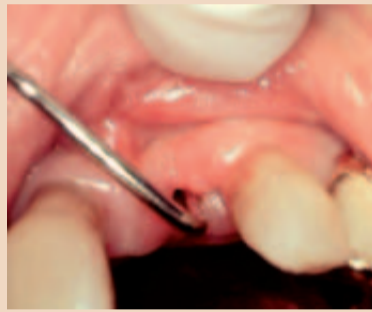

Abb. 4

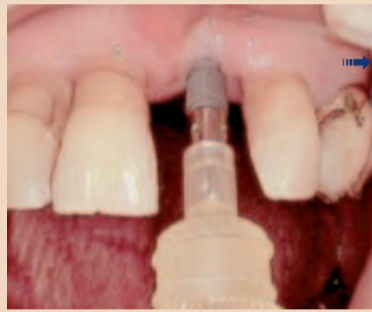

Abb. 5

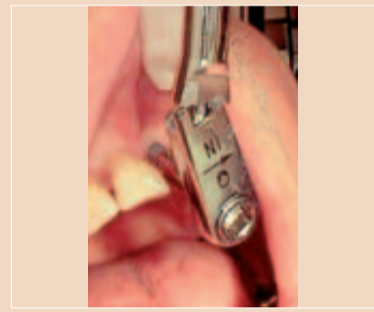

Abb. 6

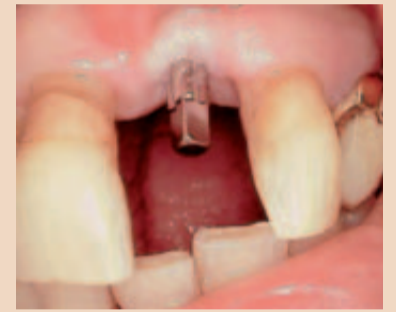

Abb. 7

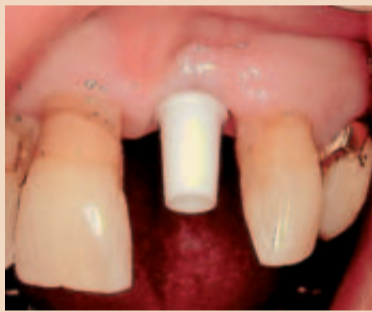

Abb. 8

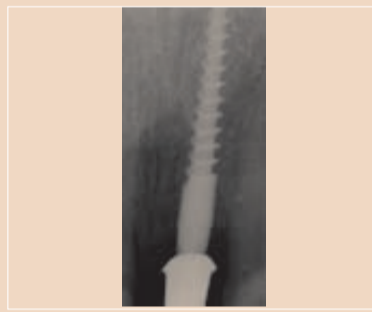

Abb. 9

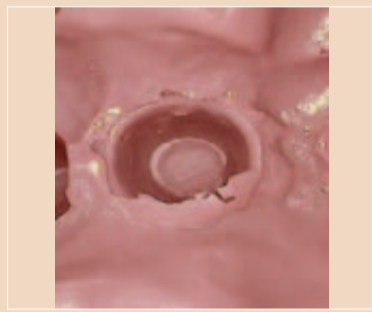


Abb. 10

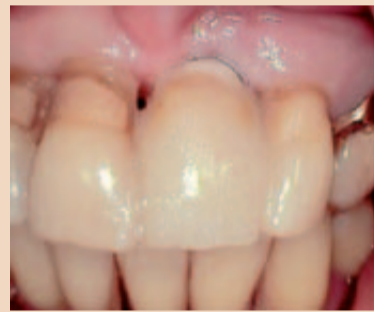

Abb. 11

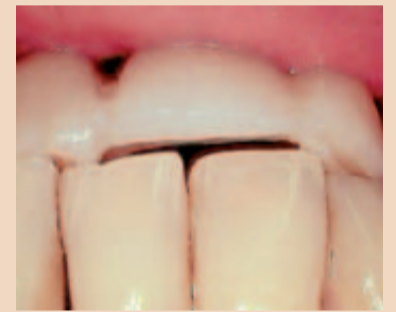

Abb. 12

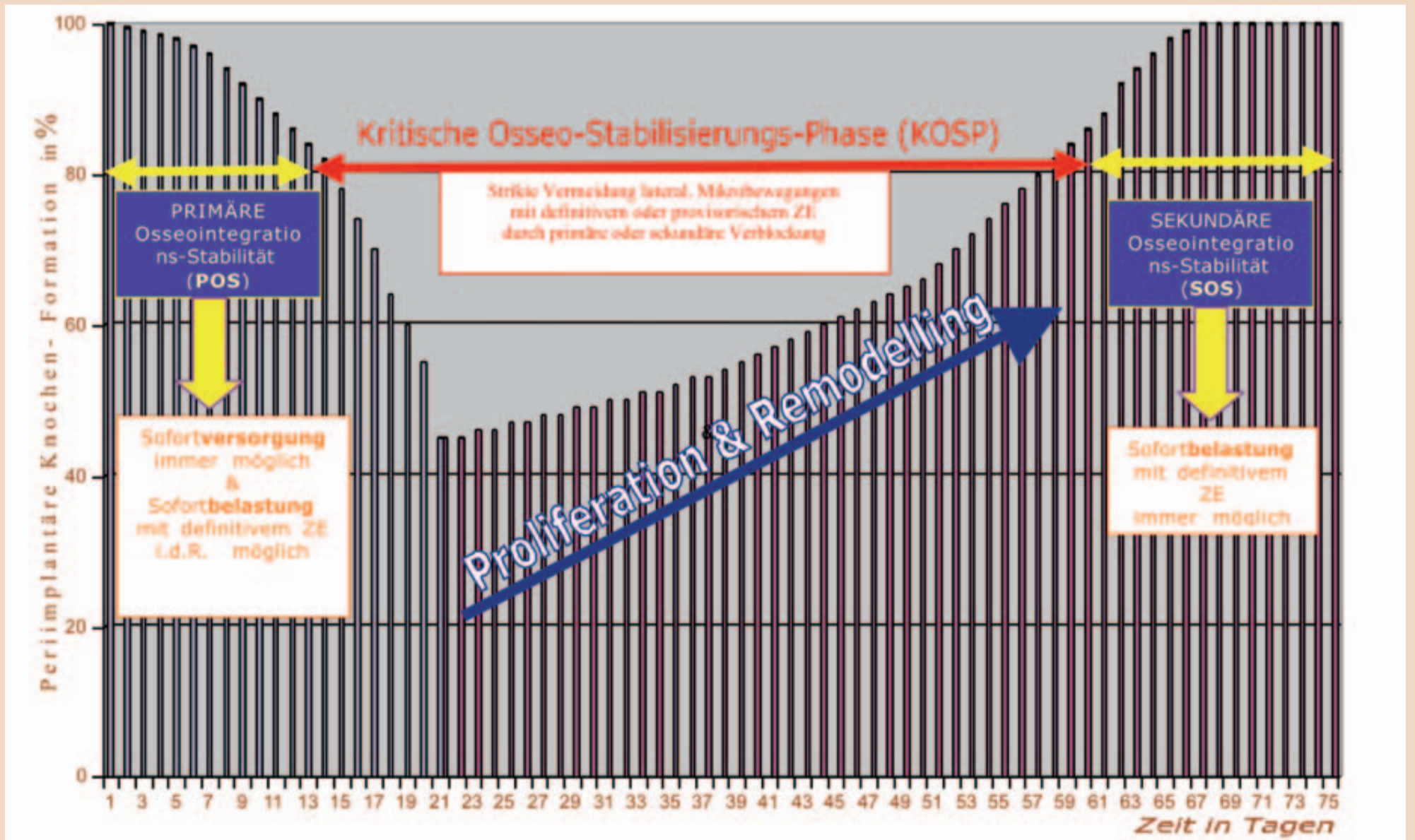


Abb. 13: Die „Champions-Implantations-Sofortbelastungs-Stabilitätskurve“ (CISS) gibt die Ergebnisse einer 12-Jahres-Studie von über 5.000 sofortbelasteten, einteiligen Implantaten wider. Insofern die Primärstabilität von 40 Ncm erreicht und eine primäre oder sekundäre Verblockung von mindestens zwei Pfeilern möglich ist, empfiehlt sich der Abschluss der endgültigen Arbeit entweder innerhalb der ersten zwei Wochen post OP in der POS-Phase oder erst nach der 8. Woche in der SOS-Phase. Axial gerichtete und Zugkräfte sollten generell bei Implantaten als völlig unproblematisch angesehen werden, nur extraaxiale Lateralkräfte sind – unverblockt – für Implantate in Sofortbelastung als kritisch zu beurteilen. In der kritischen KOSP-Phase (14–60 Tag post OP) sollte daher die Arbeit – fertig gestellt – einzementiert und möglichst nichts an den Implantaten gemacht werden. Die einzige Ausnahme zur Sofortbelastung in den ersten 14 Tagen post OP stellt die Versorgung oberer, einwurzeliger Zähne dar (15–25). Bei diesen Fällen verblockt man temporär das primärstabile Implantat für 8 Wochen mit einem handgefertigten, im Mund modellierten Provisorium mit den Approximalflächen der Nachbarzähne, um – unter Ausschluss von Mikrobewegungen und palatinaler, extraaxialer Belastung durch die unteren Inzisiven – das Implantat sicher aus der POS- in die SOS-Phase zu überführen. Dadurch ist auch in diesen Fällen eine Sofortversorgung (jedoch keine Sofortbelastung) sicher anwendbar.“

←
plantatsystemen und über 7.500 implantierten Einheiten allein in unserer Praxis kaum Verluste zu verzeichnen sind.

Fallbeispiel: Ein 56-jähriger Patient sollte nach der Zahnextraktion sechs Monate aufgrund der Knochenregeneration und weitere sechs Monate nach der Osseointegration des zweiteiligen Implantats auf eine Krone warten. In dieser Zwischenzeit sollte er sich mit einem herausnehmbaren Provisorium begnügen. Er informierte sich und entschied sich dann für das MIMI®-Konzept mit Champions® Implantaten nur wenige Wochen nach der Extraktion und Parodontalbehandlung (Abb. 1): nach Bohrung mit 200 Umdrehungen pro Minute nur mit dem gelben Champions®-Drill und „normalem“, grünem Winkelstück (Abb. 2), Knochenkavitäten-Kontrolle (KKK) (Abb. 3 und 4), langsamer Implantation mittels integrierter Einbringhilfe (Abb. 5) und final mit der Drehmomentratsche (Abb. 6). Nach Abschluss der Implantation (Abb. 7) zementiere ich gern bei Frontzahnversorgungen eine vorgefertigte „Präparationskrone“ aus Zirkon ein (Abb. 8, 9 und 14). Dies war immer mein Traum als Zahnarzt: Man setzt ein primärstabiles Implantat ein und präpariert dieses wie einen Zahn!

Im angeführten Fallbeispiel verblockte ich nach der Abformung (Abb. 10) für acht Wochen das Implantat inklusive dem „Prep-Cap“ mit den Approximalfächen der Nachbarzähne und stellte das Langzeitprovisorium (auch bei Protrusionsbewegungen) auf Non-Okklusion (Abb. 11 und 12). Warum? Extraaxiale Kräfte, die von den Antagonisten des Unterkiefers auf die palatinalen Flächen der Krone bis zu 30 Grad auftreffen, könnten das

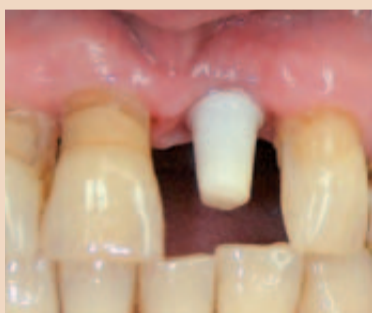

Abb. 14

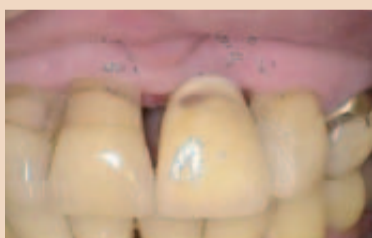

Abb. 15



einzelne Implantat zu sehr beanspruchen. Die Patientin und der Patient verlässt bei der angewendeten Methode mit fester Versorgung die Ordination. Nur acht Wochen nach der Operation ist die sekundäre Stabilisierungsphase (SOS) aus der kritischen Osseo-Stabilisierungsphase (KOSP) hervorgegangen (Abb. 13). Das Provisorium kann nun vorsichtig herausgeschliffen werden. Die verblendete, jetzt natürlich unverblokte Zirkon-

krone wird zementiert (Abb. 14 und 15).

MIMI® und das beschriebene prothetische Konzept ergeben Vorteile für die Patientin und den Patienten: Champions® sind atraumatisch implantierbar, ohne Blutung, Aufklappung und Periostbeteiligung. Die Patientinnen und Patienten können nur einen Tag nach der Operation in der Regel schmerzfrei ihrem gewohnten Alltag nachgehen und

sind oft von der Schnelligkeit sowie vom schmerzfreien Verlauf der Operation überrascht. Durch die Einteiligkeit ergibt sich, dass postoperative, periimplantäre Komplikationen gänzlich ausbleiben. Die Implantate sind bezahlbar für die Patientin und den Patient sowie für die Ordination – das verdiente Geld bleibt größtenteils bei der Ärztin und dem Arzt. Sofortbelastung ist immer möglich, die einzige Ausnahme bilden die Einzelzähne 15 bis 25.

Bei ihnen ist zumindest eine Sofortversorgung für acht Wochen sehr leicht und patientenfreundlich durchführbar. □

Kontakt:

Champions Implants GmbH
Bornheimer Landstraße 8
D-55237 Flonheim
Tel.: +49-67 34/69 91
Fax: +49-67 34/10 55
info@champions-implants.com
www.champions-implants.com

ANZEIGE

CHAMPIONS® IMPLANTS

einfach, erfolgreich & bezahlbar

direkt vom bekannten,
deutschen Hersteller

70 €



22 Längen & Ø

VIERKANT



16 Längen & Ø

TULPENKOPF

- Champions® begeistern in allen Indikationen, Preis-/Leistung, Zeit-Alltags-Patientencompliance
- Knochenkondensation & Implantation in einem minimal-invasiven, flapless-transging. Vorgang
- Schonend-sanfte MIMI®-Implantation mit weit über 20.000 erfolgreichen Sofortbelastungen seit 1994
- beste Primärstabilität durch krestales Mikrogewinde → sichere Sofortbelastung
- Zirkon-gestrahlte, geätzte, Ti-IV-Oberfläche
- intelligenter Halsbereich für jede Schleimhautdicke
- Gebrauchsmuster-geschützte Zirkon-„Prep Caps“ (zum fakultativen Zementieren) zum Ausgleich von Divergenzen & Ästhetik & Sofortimplantation für Zahnarzt- Hohlkeh-

- Präparation (GOZ 221 / 501)
- Deutsches Fräs- und Laborzentrum inkl. ZTM für biokomp., hochwertigen & preiswerten ZE (www.champions-dental-lab.com, Tel. +49 6734-961592, Fax +49 6734-960844)
- Kostenlose Planungs-, Diagnostik & Therapie-Hilfe und Patienten-Marketing-Service
- Keine Anfangs-Investition bei Kommissions-Erstlieferung



FORTBILDUNG, DIE BEGEISTERT: ZERT. UMSTEIGER & ANFÄNGER & ,ONLY-WOMEN-POWER' & UPDATER CHAMPIONS - MOTIVATION - KURSE

Inkl. vielen Live-Implantationen- & sicheres Prothetik-Praxis-Konzept (15 bzw. 30 Fortbildungspunkte)

bei Dr. Armin Nedjat (Flonheim/Mainz)
Spezialist Implant. & Diplomate ICOI
Entwickler & Referent der Champions®



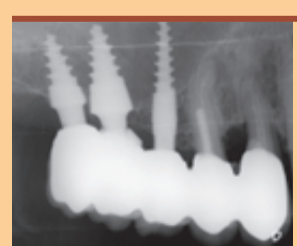
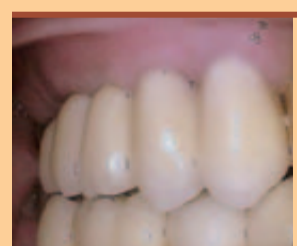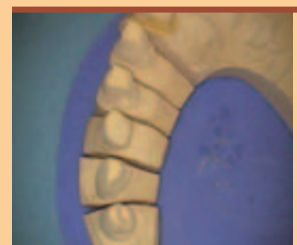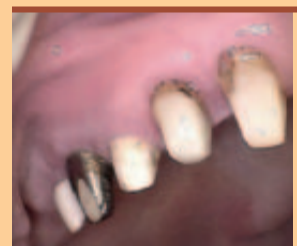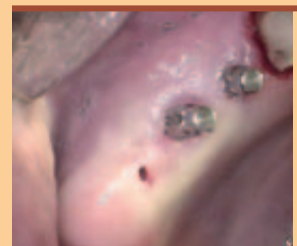Mehr Infos, Kurs-Termine, Bestellung:
Telefon: +49 6734 - 6991 • Fax: +49 6734 - 1053

Info & Online-Bestellshop:
www.champions-implants.com

PREP-CAPS (AUCH 'PC' GENANT) ERFÜLLEN FOLGENDE AUFGABEN:

- 1) Verbreiterung der klinischen Krone
- 2) Leichtere Modellherstellung ohne Implantatanalog
- 3) Exakte Übertragung der Implantat-Präparation vom Mund ins Labor oder umgekehrt (vom Labor in die klinische Situation) mit ihnen möglich
- 4) Ästhetische Verbesserung der Implantation
- 5) Verbesserte, periimplantäre Weichgewebs-Situation nach Implantation (Zirkon-Vollkeramik)
- 6) Ausgleich von Pfeiler- bzw. Einschubdivergenzen
- 7) Es ist mittelfristig ebenfalls möglich, Prep-Caps als primäres Teleskop (in Verbindung mit Galvano- Sekundärteleskop) einsetzen zu können, insofern die Parallelisierung im zahntechnischen, Champins-Dental-Lab® erfolgt.

Prep-Caps bestehen entweder aus Titan Grad IV, aus gesintertem und gehärtetem Zirkondioxid (ZrO2) oder aus PEEK und sind jeweils in fünf unterschiedlichen Formen erhältlich.



CHAMPIONS-IMPLANTS GMBH

Bornheimer Landstraße 8 • 55237 Flonheim • Deutschland
Tel.: +49 6734 - 6991 • Fax: +49 6734 - 1053
www.champions-implants.com

GC MI Paste Plus – Zahnschutzcreme mit CPP-ACPF-Komplex

Das Plus für Risikopatienten: „Flüssiger Zahnschmelz“ jetzt auch mit Fluorid

GRAZ – Aktiver Kariesschutz der zweiten Generation: Nach der Einführung von GC Tooth Mousse 2005 wartet GC EUROPE jetzt mit einem neuen Produkt für die Prävention auf: GC MI Paste Plus wirkt durch den Wirkstoff Recaldent™, der vom Milchprotein Kasein abgeleitet wird, wie sein Vorgänger speichelanregend und die natürliche Remineralisation verstärkend. Die neue Zahnschutzcreme besitzt jedoch zusätzlich 900 ppm einer einzigartigen, patentierten Form von Fluorid – für ein größeres Re-

mineralisationspotenzial speziell für Risikopatienten.

Hat sich der in GC Tooth Mousse enthaltene CPP-ACPF-Komplex (Recaldent™) bereits als ideales Transportsystem für frei verfügbare Kalzium- und Phosphationen in der Praxis erwiesen, besitzt GC MI Paste Plus ein weiteres Prophylaxe-Plus: So beinhaltet die neue Zahnschutzcreme aus dem zukunftsorientierten „Minimum-Intervention“-Programm von GC EUROPE neben der einzigartigen Wirkstoffkomponente Recaldent™ zusätzlich noch

0,2 Prozent einer speziellen Form von Natriumfluorid.

Mineralische Balance im Mund durch CPP-ACPF

Wenn die zuckerfreie Creme aus Milchproteinen in die Mundhöhle eingebracht wird, lösen sich frei verfügbare Kalzium-, Phosphat- und Fluoridionen aus dem CPP-ACPF-Komplex heraus, dringen in die Schmelzprismen ein und formen sich dort in Fluorapatitkristalle um. Wie „flüssiger Zahnschmelz“ füllt GC MI Paste Plus die Mineraldepots direkt in der kariösen Läsion wieder auf und macht den Zahnschmelz von innen härter und säurebeständiger. Parallel dazu regt die aromatische Creme den Speichelfluss an und gleicht den natürlichen Säurehaushalt in der Mundhöhle aus. Obwohl der pH-Wert des Produkts über sieben liegt, erhöht es die Mineralienaufnahme, ohne dabei die Zahnsteinbildung anzuregen.

Der CPP-ACPF-Komplex besitzt weitere Vorteile: So wird die Opazität von neuen entkalkungsbedingten Kreideflecken sichtbar gemindert und eine Initialkaries kann gestoppt bzw. sogar geheilt werden. Gleichzeitig können mögliche Hypersensitivitäten (beispielsweise nach einem Bleaching) dank des Verschlusses der Dentintubuli durch die Mineralstoffe verringert werden.

Minimaler Aufwand – maximaler Kariesschutz

GC MI Paste Plus lässt sich dank seiner biologischen Formel

bei fast allen Patienten anwenden. Es gibt nur zwei Ausnahmen: Aufgrund des hohen Fluoridgehalts von 900 ppm sollte die Creme Kindern erst ab einem Alter von sechs Jahren gegeben werden. Bei Personen mit einer Milcheiweißallergie ist sie nicht empfehlenswert.

Einhergehend mit den einzigartigen kariesprotektiven Vorteilen überzeugt die Creme auch durch ihre unkomplizierte topische Anwendung. Das Produkt wird einfach mit einem Tupfer, Handschuh oder mit einer Interdentälbürste auf der Zahnoberfläche verteilt und für vier bis fünf Minuten in der Mundhöhle belassen. Dabei gilt: Je länger die Einwirkzeit, desto nachhaltiger der Behandlungserfolg – eine häusliche Anwendung über Nacht verstärkt also den Präventionseffekt. Bei Patienten mit sehr hohem Kariesrisiko kann GC MI Paste Plus auch problemlos zweimal täglich, morgens und abends, aufgetragen werden.

Aufgrund ihrer extrem hohen Remineralisationswirkung eignet sich die Creme besonders für Patienten mit aktiver Karies, schlechter Plaquekontrolle, Erosionen, Xerostomie oder mit einem Magensäurereflux. Bei sehr hohem Kariesrisiko, empfindlichen Zähnen oder eingeschränkter Mundhygienemöglichkeit (zum Beispiel während oder nach orthodontischen Maßnahmen) sowie nach einer

Strahlentherapie im Kopf- oder Nackenbereich ist sie ebenfalls indiziert. Und dank ihrer natürlichen Zusammensetzung aus Milchproteinen kann sie auch unbedenklich von schwangeren Frauen, die zum Beispiel unter einem erhöhten Säuregehalt des Speichels leiden, als Extrakariesschutz verwendet werden.

„5 in 1“: GC MI Paste Plus stärkt, schützt und schmeckt!

Mit GC Tooth Mousse als natürlichem Rundumschutz für alle Altersklassen und GC MI Paste Plus für Hochrisikopatienten steht dem Zahnarzt ein zeitgemäßes Prophylaxe-Konzept zur Verfügung, mit dem er seine Leistungsfähigkeit und präventive Ausrichtung dem Patienten gegenüber professionell darstellen kann.

Die beiden Zahnschutzcremes GC Tooth Mousse und GC MI Paste Plus sind in den fünf Geschmacksrichtungen Melone, Erdbeere, TuttiFrutti, Minze und Vanille erhältlich. Ein Sortiment enthält zehn Tuben mit je 40 Gramm Inhalt (je zwei von jedem Aroma). www.gceurope.com

Kontakt:

GC AUSTRIA GmbH
Tallak 124
8103 Rein bei Graz
Tel.: 0 31 24/5 40 20
Fax: 0 31 24/5 40 20 40
info@austria.gceurope.com
www.gceurope.com

ANZEIGE

Verkaufsleiter/-in

Verkaufsabteilung

Unternehmensbereich: SybronEndo Europe

Verkaufsgebiet: DACH – Deutschland / Österreich / Schweiz

Ihr Verantwortungsbereich:

Als Verkaufsleiter sind Sie verantwortlich für den Verkauf, Promotionen, die Schulung und Förderung der Ihnen zugewiesenen deutschsprachigen Händler. In dieser Funktion arbeiten Sie für eine bessere Verwaltung der Kundenkonten eng mit der Leitung der Marketingkommunikation zusammen. Zusätzlich zu Absatzförderungsmaßnahmen analysieren Sie die Produktpalette und Kundendaten mit Hilfe von Datenbanken und internen Berichten. Zwei Verkaufsmitarbeiter sind Ihnen unterstellt.

Ihre Qualifikation:

Sie verfügen über 2 oder mehr Jahre Verkaufserfahrung im Außendienst mit nachweisbaren Erfolgen.

Ihr Anforderungsprofil:

Sie haben bereits ein Verkaufsgebiet von vergleichbarer Größe geleitet und sich im Ausbau von Kundenbeziehungen ausgezeichnet. Zu ihren Stärken gehören Organisationstalent und eine effiziente Zeitplanung sowie hervorragende mündliche und schriftliche Kommunikationsfähigkeiten. Englisch ist für Sie selbstverständlich. Das Office-Packet ist Ihnen geläufig. Darüber hinaus können Sie auch mehrere absolvierte Verkaufsschulungen aufweisen.

Für weitere Informationen besuchen Sie bitte unseren Stand auf der IDS
Internationale Dental-Schau
Köln, 24-28. März 2009
Halle 10.1, Gang J, Stand Nr. 029.

Ansprechpartner:

SybronEndo Europe
Personalabteilung – Corrie Pieters
Basicweg 20
3821 BR, Amersfoort
Niederlande
Tel.: +31 33 453 6188
corrie.pieters@ormcoeurope.com
www.sybronendo.com



Endo Tribune

Endodontische Behandlung im Milchgebiss?*

von Dr. Susanne Hansen Saral, Schweiz

LAUSANNE/MONTREUX – Eine präventiv orientierte Zahnheilkunde umfasst neben endodontischen Maßnahmen im bleibenden Gebiss auch die Milchzahnendodontie. Durch den Erhalt von Milchmolaren wird sowohl die Kaufunktion als auch die Platzhalterfunktion (in horizontaler und vertikaler Richtung) erhalten; darüber hinaus verlaufen sowohl Sprach- als auch Muskel- und Kieferentwicklung ungestört. Nicht zuletzt wird eine endodontische Behandlung den auch bei jungen Patienten durchaus vorhandenen ästhetischen Bedürfnissen gerecht. Besonders bei Milchzähnen gibt es spezielle Faktoren, die bei der Entscheidung für eine endodontische Behandlung oder aber letztendlich für eine Milchzahnextraktion eine wichtige Rolle spielen.

Bei der Entscheidung für eine Milchzahnbehandlung bzw. für eine Extraktion ist in jedem Fall eine vorhergehende genaue Analyse erforderlich. Zu den zu berücksichtigenden Faktoren zählen eine altersabhängige psychische Struktur des Patienten, anatomisch-morphologische Besonderheiten und der altersabhängige, physiologische Stellenwert der Zähne für die regelgerechte Zahn- und Gebissentwicklung. Die allgemeinen Kontraindikationen liegen bei einer fehlenden Kooperationsbereitschaft des Kindes, einem stark vernachlässigten Gebiss mit nicht mehr zu restaurierenden Zahnkronen, einer bereits stark erhöhten Zahnbeweglichkeit und/oder starker interradikulärer oder apikaler Aufhellung vor. Auch bei einer fortgeschrittenen physiologischen Wurzelresorption (Endodontie nur als Notfallmaßnahme), einer starken Beeinträchtigung des kindlichen Allgemeinbefindens sowie bei koronalen Vorerkrankungen stellt die Extraktion des betroffenen Milchzahnes die Therapie der Wahl dar.

Weitere Faktoren für die Entscheidung Behandlung oder Extraktion sind:

• Peroperative Diagnostik

- Die Pulpablutung ist kontrollierbar, also ist die Pulpa vital: es wird eine Pulpektomie durchgeführt.
- Die Pulpablutung ist nicht kontrollierbar. Erhalten des Zahns mit einer Pulpektomie möglich.
- Die Wiederherstellung der Zahnkrone erweist sich als unmöglich, da die Krone klinisch durch Karies zu stark geschädigt ist: Hier bleibt die Extraktion die einzige Lösung. Bei Bedarf kann ein Platzhalter eingesetzt werden.

– Der Pulpaboden ist perforiert. Hier ist die Extraktion die einzige Behandlungsmöglichkeit begleitend mit Einsetzen eines Platzhalters entsprechend der Situation und des Alters des Kindes.

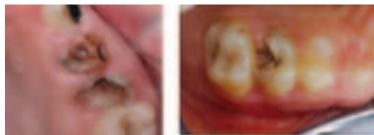
• Allgemeiner Gesundheitszustand des Kindes

- Kardiopathierisiko
- Kinder mit einer Immunsuppression (AIDS, Krebs, Transplantation)
- Nicht eingestellter Diabetes

Wenn es sich um eine Pulpanekrose handelt, muss der Zahn unter Antibiotikatherapie extrahiert werden.

• Allgemeinzustand der verbleibenden Zähne

Sind die verbleibenden Zähne in gutem Zustand und ein einzelner Zahn weist eine Caries penitrens auf, ist die Behandlung der Wahl die Erhaltung des Zahns durch eine Pulpektomie.

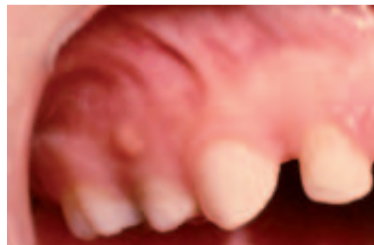

Die Zähne sind vernachlässigt, hier entschied man sich für die Extraktion bei Einsetzen eines Platzhalters (zum Beispiel Omega-Schleife, Lingualbogen) sowie anschließender Konsultation eines Kieferorthopäden.

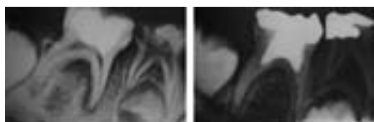
Herrscht eine Agenesie der bleibenden Zähne vor, hängt die Wahl der Behandlung von der Okklusion ab. In manchen Fällen ist es besser, den Milchzahn zu erhalten, in anderen Fällen, zu extrahieren. In derartigen Fällen ist es auf jeden Fall ratsam, einen Kieferorthopäden heranzuziehen.

• Lokale Faktoren

(1) Fistel auf der Höhe des Apex von Zahn 54



(2) Milchzahn 5: Pulpanekrose mit Fistelbildung, Zahn 6 am Durchbrechen.



Extraktion oder endodontische Behandlung?

In diesem Fall muss man versuchen, den Zahn zu erhalten, unter der Bedingung, dass der Allgemeinzustand des Kindes gut und es kooperativ ist: Ist dies nicht der Fall, wandert Zahn 6 nach mesial und nimmt dem Prämolaren, der später kommt, den Platz.

(3) Ektopischer Durchbruch von Zahn 16 – Erosion der disto-vestibulären Wurzel von Zahn 55, was zu einer akuten Pulpitis führte



Um die Schmerzen zu lindern und eine weitere Mesialisation von Zahn 6 zu verhindern, ist die beste Wahl für die Behandlung eine Pulpektomie. Anschließend sollte der Patient dringend zu einem Kieferorthopäden geschickt werden.

Vorteile und Nachteile einer frühzeitigen Extraktion

Die Vorteile einer frühzeitigen Extraktion liegen in der schnellen Behandlung, wenn eine endodontische Behandlung zu lang dauern würde und die Prognose nicht günstig ist.

Durch die Extraktion können Exazerbationen, rezidivierende Abszedierungen und Zahnkeimschädigungen (Turnerzähne) vermieden werden.

Nachteilig wirkt sich eine frühzeitige Extraktion hinsichtlich auf den Platzverlust, der eventuelle spätere kieferorthopädische Behandlungen erforderlich macht. Weiterhin kann es zu Beeinträchtigungen des Aussehens im anterioren Bereich kommen, vor allem wenn das Kind sehr jung ist.

Zahnkaries und Zahntrauma: wichtigste Ursache für eine Schädigung der Pulpa an konkreten Fallbeispielen

• Schädigung der Pulpa aufgrund eines Unfalls

Grauerwerden des Schneidezahns mit Abszessbildung:

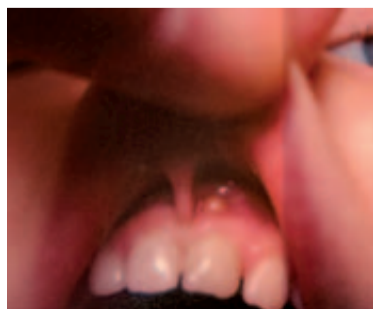
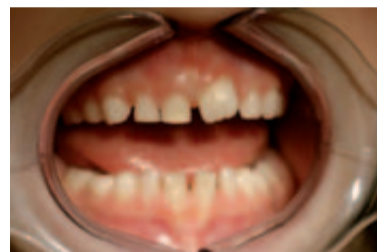
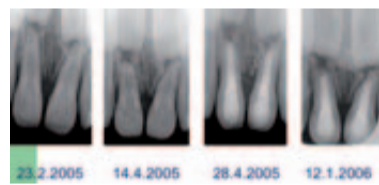
Foto eines vier Jahre alten Mädchens, das auf Zahn 61 gefallen ist.

Das Kind ist nicht kooperativ. Zwei Sitzungen waren ohne Behandlungserfolg. Angesichts des unkooperativen Kindes und der Entwicklung einer Fistel ist die Extraktion unter Sedierung die einzig mögliche Behandlung. Die Behandlung wurde schnell durchgeführt und die Pathologie beseitigt.



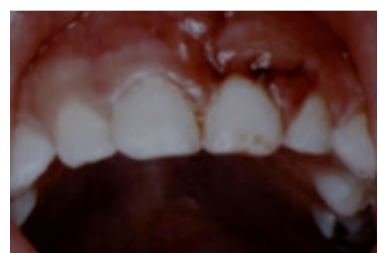
2 Jahre später – Zahn 21 vorhanden – Zahn 21 ist schneller als normal durchgebrochen.

Grauerwerden des Schneidezahns mit Entwicklung einer Pulpanekrose in der Kontrollphase:

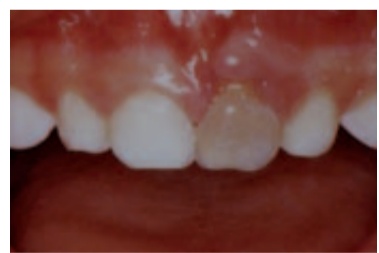

Das Mädchen war bei dem Unfall 4 Jahre alt. Es entwickelte sich eine Pulpanekrose in der Kontrollphase. Das Kind war sehr kooperativ. Behandlung der Wahl: Pulpektomie.

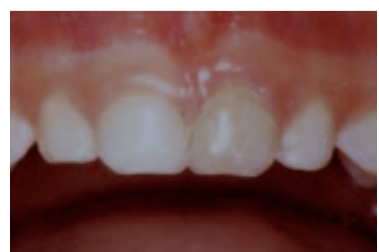Grauerwerden des Schneidezahns ohne Abszessbildung in der Kontrollphase:



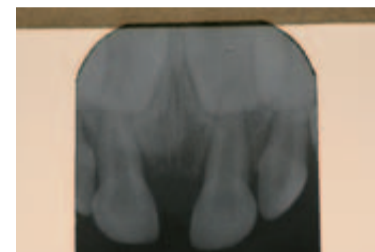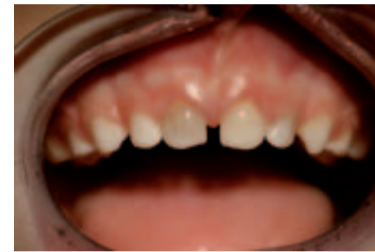Tag des Unfalls



3 Wochen nach dem Unfall



1 Jahr nach dem Unfall

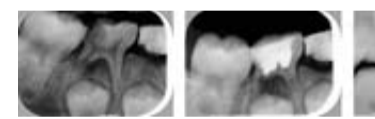


Klinische Aufnahmen und Röntgenaufnahmen von Zahn 51, 61 und 62 mit Kontusion.

Das Kind war zum Zeitpunkt des Unfalls 3 Jahre alt – 2 Jahre nach dem Unfall gab es keine Spur einer Pulpanekrose, jedoch blieben die Zähne grau. Behandlung: Kontrolle fortsetzen, bis der Milchzahn ausfällt.

Gelegentlich ist die Resorption des geschädigten Milchschneidezahns, der grau geworden ist, durch den bleibenden Zahn beeinträchtigt, sodass der Milchzahn bleibt und der bleibende Schneidezahn ektopisch durchbricht. Um Probleme mit einer Fehlstellung des bleibenden Zahns am Ende zu verhindern, wird empfohlen, den Durchbruch zu kontrollieren und möglicherweise den betreffenden Milchschneidezahn zum Zeitpunkt der normalen Exfoliation zu extrahieren.

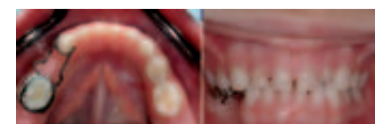
• Schädigung der Pulpa durch Zahnkaries



Pulpotomie an Zahn 85 – die Röntgenaufnahmen zeigen den Verlauf der Exfoliation des mit der Pulpektomie erhaltenen Zahns – natürlicher Platzhaltereffekt.

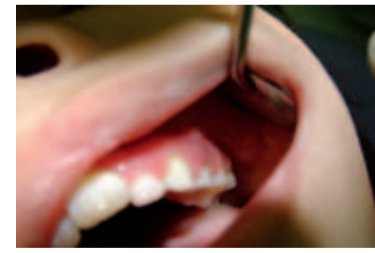

Foto von Zahn 64 mit Bildung eines vestibulären Abszesses. In diesem Fall ist die Behandlung der Wahl die Extraktion und das anschließende Einsetzen eines Platzhalters, oder wenn ein guter



* Der Vortrag basiert auf einer PowerPoint-Präsentation, vorgetragen auf dem SSO-Kongress in Montreux 2008.