





## Allongement coronaire chirurgical

pl\* fasciale.<sup>3, 6, 9</sup> Le but de cet article est de présenter un cas de sourire gingival qui a été pris en charge par un traitement combinant un allongement coronaire chirurgical (gingivoplastie) et l'injection de toxine botulinique.

### Étude de cas

Le patient était une femme d'ascendance africaine âgée de 27 ans, très affectée par son sourire gingival (Fig. 1). Cliniquement, il existait une inharmonie anatomique entre la longueur des dents antérieures et l'exposition du tissu gingival, supérieure à 3 mm, qui était la cause du sourire gingival (Fig. 2a). Une jauge de proportion de Chu (Hu-Friedy, Chicago, États-Unis) a été utilisée pour mesurer la longueur des dents (Fig. 2b). Le traitement proposé consistait en un allongement coronaire chirurgical (gingivoplastie) qui serait suivi, après la présentation des résultats, de l'injection de toxine botulinique pour corriger le sourire gingival. La patiente a toutefois été informée sur la réapparition du sourire gingival six mois après l'application, en raison de l'effet temporaire du produit. Après une anesthésie locale par infiltration, une sonde millimétrique a permis de définir des points saillants et la ligne passant par ces points a été marquée par électrocautérisation.<sup>2</sup> La longueur des dents a été augmentée pour caractériser le zénith dentaire. En-suite, un curetage a été réalisé, un peu à la manière d'une gingivectomie à biseau externe, afin d'améliorer la cicatrisation des tissus. Il n'est nullement besoin d'utiliser un ciment chirurgical puisque la cicatrisation de la plaie est un processus de seconde intention. La patiente n'a signalé aucun trouble ou aucune complication postopératoire.

Lors de la consultation, 30 jours plus tard, l'appareil orthodontique a été retiré et a révélé une cicatrisation satisfaisante des tissus (Fig. 3). Aucun changement ou trouble n'a été signalé par la patiente mais, cependant, elle déplorait toujours son sourire gingival (Fig. 4). La toxine botulinique a été injectée au cours de la même consultation mais avant, la surface de la peau a été désinfectée à l'alcool éthylique à 70% et le sébum superficiel a été nettoyé afin d'éviter une infection locale. Les points d'injection ont été marqués à côté de chaque narine. Ensuite, un anesthésique local (EMLA, AstraZeneca) a été appliqué, pour assurer un certain confort durant l'intervention. La toxine botulinique de type A (Botox

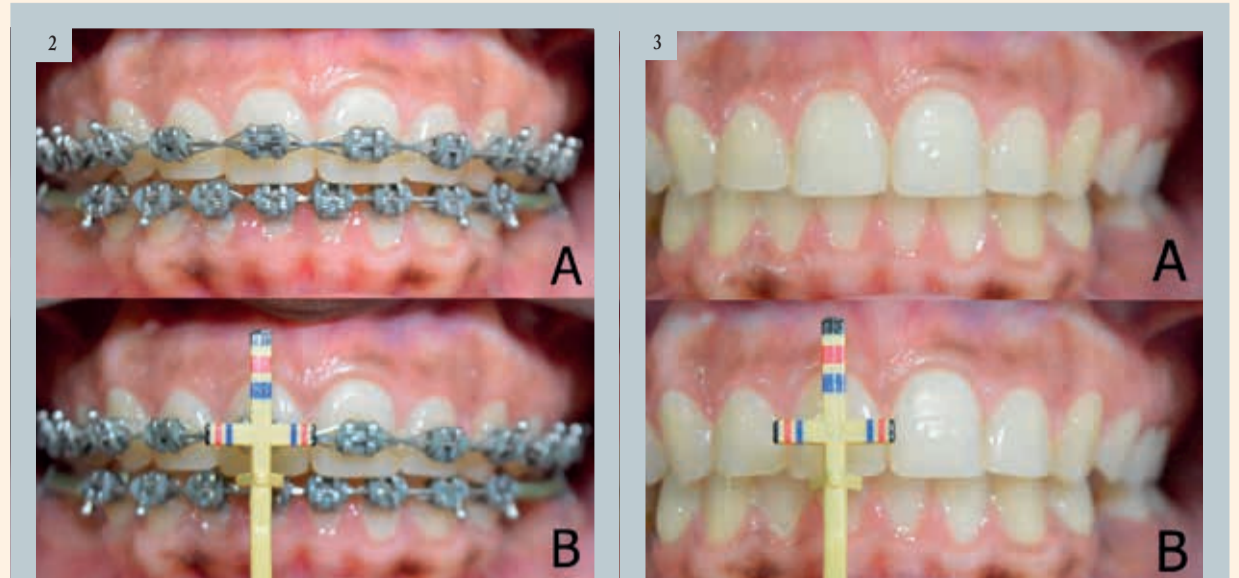
200, Allergan) a été diluée dans 2 ml de solution saline, selon les instructions du fabricant, et deux unités ont été injectées dans les sites prédéfinis, latéralement par rapport à chaque narine. Après l'injection, il a été conseillé à la patiente de ne pas pencher la tête en avant pendant 4 heures et de ne pas se livrer à une activité physique au cours des premières 24 heures suivant l'intervention. Après dix jours, l'examen de la patiente a montré un mouvement d'ouverture équilibré de la lèvre supérieure (Fig. 5). Aucun effet indésirable ou trouble n'a été signalé.

### Discussion

Le sourire gingival est caractérisé par une exposition de la gencive supérieure à 3 mm lors du sourire,<sup>1, 3, 5, 7</sup> et il affecte souvent les femmes.<sup>10</sup> La fréquence plus élevée chez la femme peut s'expliquer par la présence plus courante d'une ligne du sourire basse chez l'homme.<sup>4, 5</sup> Plusieurs étiologies du sourire gingival ont été évoquées, dont un excès de développement vertical du maxillaire,<sup>4-6, 8, 9</sup> une éruption passive altérée,<sup>4, 6, 7, 9</sup> une hyperfonction des muscles participant au sourire<sup>6, 7, 9</sup> et une longueur réduite de la couronne clinique des dents.<sup>1, 2, 7</sup> Ces pathologies surviennent séparément ou en même temps, et déterminent le type de traitement à utiliser.

Le cas d'un sourire gingival causé par une hyperactivité musculaire est une indication d'injection de toxine botulinique. Outre l'approche plus conservatrice par rapport aux protocoles chirurgicaux (myectomie ou ostéotomie de Lefort I), l'utilisation de la toxine représente le traitement de choix en termes d'application aisée et sûre, et il agit rapidement.<sup>3-11</sup> Les résultats cliniques apparaissent dans les deux à dix jours qui suivent l'injection, et l'effet le plus visible se re-marque 14 jours après l'injection.<sup>3, 5</sup> Celui-ci dure environ trois à six mois.<sup>3, 5, 6, 9</sup>

Le sourire est lié à l'action de plusieurs muscles faciaux, tels que le muscle élévateur de la lèvre supérieure, le muscle élévateur de la lèvre supérieure et de l'aile du nez, les muscles grand zygomatique et petit zygomatique, les muscles de l'angle de la bouche (élévateur et abaisseur), le muscle orbiculaire des lèvres et le muscle risorius.<sup>3-6, 8-10</sup> Parmi ceux-ci, les trois premiers ont une influence plus importante et déterminent le degré d'élévation labiale. Ils de-



Figs. 2a et b : Inharmonie anatomique entre la longueur des dents antérieures (a). Longueur des dents mesurée au moyen d'une jauge de proportion de Chu (b). | Figs. 3a et b : Trente jours après l'intervention : cicatrisation satisfaisante des tissus (a) ; longueur accrue des dents mesurée au moyen d'une jauge de proportion de Chu (b).

vraient donc être les muscles ciblés par l'injection de toxine botulinique. Dans la mesure où les fibres de ces muscles convergent vers une même zone, en forme de triangle, il est possible d'administrer la toxine simultanément dans les trois muscles, au moyen d'une seule injection. Une fois injectée, la toxine diffuse dans une zone de 10 à 30 mm où elle peut agir efficacement.<sup>3-5</sup> Le site prévu pour l'injection est positionné latéralement par rapport à l'aile du nez.<sup>3, 4, 8-10</sup> Après l'injection dans les zones prédéfinies, la toxine diminue les contractions des muscles responsables de l'élévation de la lèvre supérieure, ce qui réduit l'exposition du tissu gingival.<sup>3-11</sup>

Chaque muscle qui intervient dans l'élévation de la lèvre supérieure a sa propre fonction pendant le sourire. Les points d'injection sont déterminés par la contraction de groupes de muscles particuliers, qui contrôlent différentes zones de l'exposition gingivale. Plusieurs classifications du sourire gingival ont été proposées : antérieur, postérieur, mélangé et asymétrique, selon les groupes de muscles concernés.<sup>4, 10</sup> Le sourire gingival de type antérieur doit être traité par la technique classique, les injections se faisant latéralement par rapport à l'aile du nez. Chez des patients présentant un sourire gingival de type postérieur, les injections de toxine doivent cibler les muscles grand zygomatique et petit zygomatique, au niveau de deux points différents : le premier point au niveau du site de plus grande contraction des sillons nasogéniens pendant le sourire, et le second point à 2 cm du premier, latéralement et à hauteur de la ligne passant par l'aile du nez et le tragus de l'oreille. Dans le cas de patients présentant un sourire gingival mixte, la toxine doit être injectée dans tous les points susmentionnés. Toutefois, la dose doit être réduite de 50% au niveau du point situé latéralement par rapport à l'aile du nez.<sup>5</sup> Dans les cas d'asymétrie labiale, qui sont dus à des différences de l'activité musculaire,<sup>4</sup> les patients reçoivent des injections différemment dosées de chaque côté du visage.<sup>5, 10</sup>

La toxine botulinique de type A est une poudre hydrophile, stérile et stable, conservée sous vide.<sup>3, 6, 8</sup> La solution est reconstituée par l'introduction régulière d'un diluant (chlorure de sodium à 0,9%) dans le flacon. Elle doit ensuite être conservée entre 2 °C et 8 °C et être utilisée dans un délai de 4 à 8 heures, afin de garantir son efficacité.<sup>3, 9</sup>

Le traitement a commencé par la prise de photographies extra-orales, notamment du sourire en gros plan. Plusieurs auteurs insistent sur l'importance d'une photo du sourire avant et après l'injection de la toxine.<sup>6, 10, 11</sup> Il est conseillé de stimuler chacun des muscles par un courant électrique durant la photographie du sourire, afin de garantir le contrôle précis et reproductible des contractions musculaires car un sourire spontané est extrêmement difficile à répéter. De plus, les patients savent que le traitement est réalisé afin de créer un sourire différent et, sur ce point, on note une tendance inconsciente à sourire différemment lors des photographies prises après le traitement.<sup>11</sup>

L'injection de toxine botulinique, quoi qu'elle soit une technique simple et sûre, peut être associée à certains effets indésirables, tels qu'une douleur au point d'injection, une contusion, une infection, un œdème, une dysphonie, une dysphagie, une ptose ou encore un allongement de la lèvre supérieure et une asymétrie du sourire. Le chirurgien-dentiste doit prêter attention au dosage, à la précision de la technique et aux emplacements des points d'injection.<sup>3, 5, 6, 9, 11</sup> Dans le cas que nous présentons, ni troubles ni changements résultant de l'injection n'ont été signalés. Les contre-indications à l'utilisation de la toxine botulinique sont la grossesse, l'allaitement, l'hyposensibilité (allergie) à la toxine botulinique, au lactose et à l'albumine, les maladies musculaires et neurodégénératives (myasthénie grave et maladie de Charcot-Marie-Tooth), et l'utilisation concomitante d'antibiotiques de type aminoside, qui renforcent les effets de la toxine.<sup>3, 9</sup>

Dans notre cas, la combinaison des traitements (gingivectomie et injection de toxine botulinique de type A) a produit un résultat très satisfaisant en termes d'équilibre du sourire de la patiente. L'utilisation d'un seul traitement n'aurait pas permis d'obtenir ce résultat presque parfait. Initialement, la création du nouveau zénith dentaire durant la gingivectomie a facilité l'obtention de la nouvelle architecture dentaire et favorisé l'harmonie entre les gencives, les dents et le visage de la patiente. Ensuite, l'injection de toxine botulinique de type A a atténué le sourire gingival grâce au mouvement d'ouverture équilibré de la lèvre supérieure, et adoucit les lignes faciales du sourire, comme on peut l'observer au niveau des sillons nasogéniens sur le côté des ailes du nez en comparant les Figures 1 et 5.

### Conclusion

Pour résumer, l'injection de toxine botulinique est une solution de traitement moins invasive, plus rapide, plus sûre et plus efficace, et elle mène à des résultats harmonieux et plaisants lorsqu'elle est utilisée sur les muscles ciblés, dans le respect de la dose appropriée et du type de sourire attendu. Elle représente donc un traitement d'appoint pour améliorer l'esthétique du sourire et produit de meilleurs résultats lorsqu'elle est associée à une gingivectomie.

*Note de la rédaction : une liste des références est disponible auprès de l'éditeur. Cet article est paru dans le magazine ortho, Vol. 3, numéro 1/2018.*



**Dr. Irineu Gregnanin Pedron**

est spécialiste en parodontologie et implantologie. Il occupe un poste de chercheur indépendant au collège de médecine dentaire de l'université de São Paulo, au Brésil, et de professeur de parodontologie et de clinique multidisciplinaire, également au collège de médecine dentaire de l'université de São Paulo. Il donne des cours sur l'utilisation de la toxine botulinique en dentisterie à l'institut Bottoxindent, São Paulo. Il est l'auteur du livre *Toxina Botulinica – Aplicações em Odontologia* (Editora Ponto, 2016 ; publié en portugais). Pedron exerce dans un cabinet dentaire privé de São Paulo. Il est possible de le contacter via son adresse électronique : [igpedron@alumni.usp.br](mailto:igpedron@alumni.usp.br)

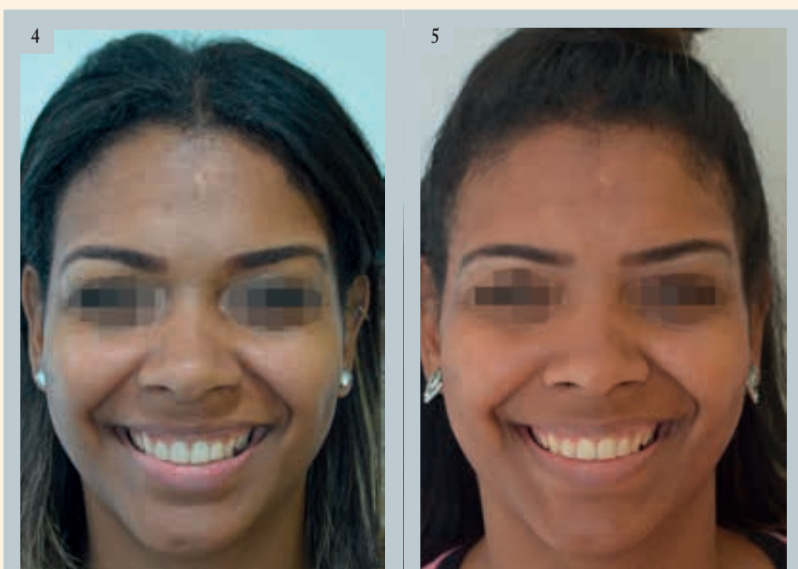
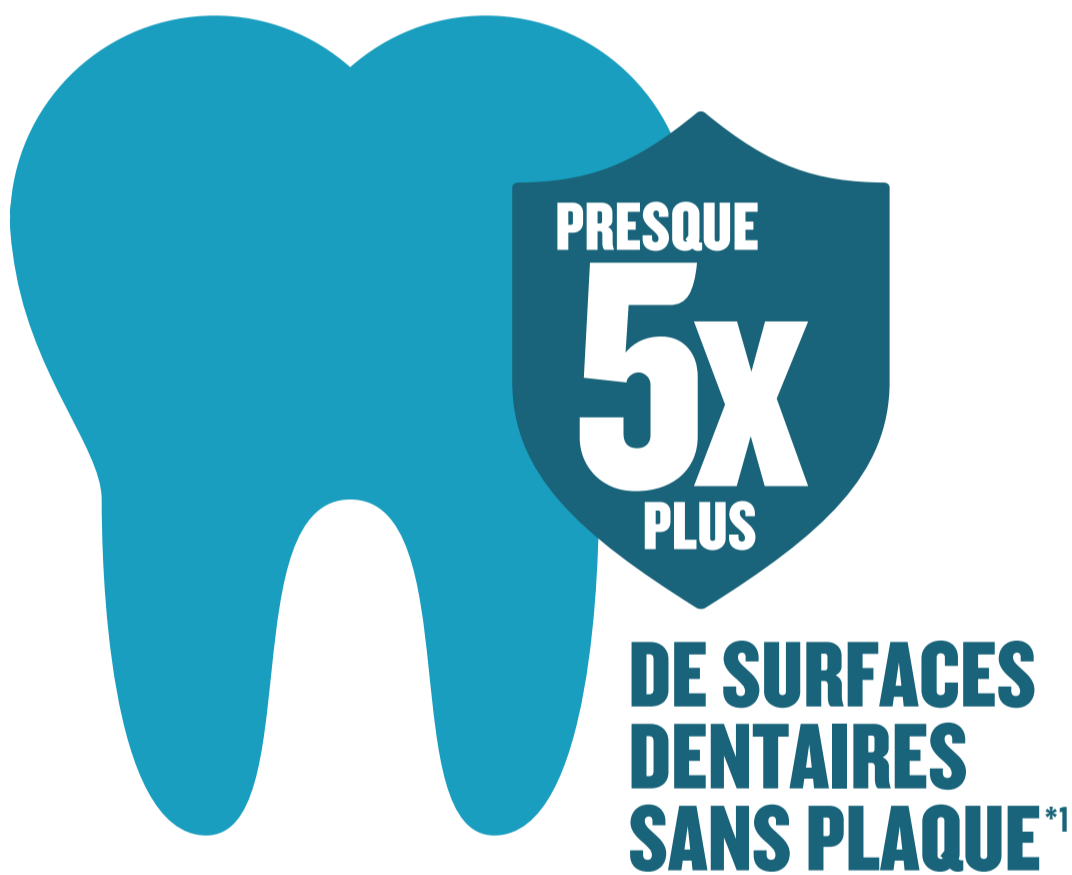
Fig. 4 : La patiente déplore toujours son sourire gingival. Fig. 5 : La patiente présente un mouvement d'ouverture harmonieux de la lèvre supérieure dix jours après l'injection de toxine botulinique.

# EST-CE QUE LISTERINE® PEUT AIDER A AMELIORER L'HYGIENE BUCCALE ?

Oui, de manière significative.

Une méta-analyse avec > 5.000 sujets le prouve.<sup>1</sup>



\* chez 2.325 sujets qui utilisaient LISTERINE® en complément du nettoyage dentaire mécanique.

## L'action de LISTERINE® :<sup>2</sup>

- Les 4 huiles essentielles de LISTERINE® aident à éliminer les bactéries qui favorisent la formation de plaque et qui persistent dans la cavité buccale après le nettoyage mécanique.
- Les huiles essentielles pénètrent le biofilm en profondeur et aident à détruire sa structure.
- Le biofilm est détaché ou désagrégé, même aux endroits difficiles à atteindre avec la brosse à dents et le fil dentaire.

# LISTERINE®

La brosse, le fil dentaire et le rinçage.  
Parce que 3 étapes valent mieux qu'une.

<sup>1</sup> En savoir plus sur les résultats de la méta-analyse : Araujo MWB et al., JADA 2015; 146 (8): 610-622. <sup>2</sup> Valable pour Listerine avec 4 huiles essentielles.





# Les implants en zircone, l'avenir en implantologie ?

Pourquoi de plus en plus de patients demandent un implant en zircone ?

Dr. Pascal EPPE, Chirurgien-Dentiste

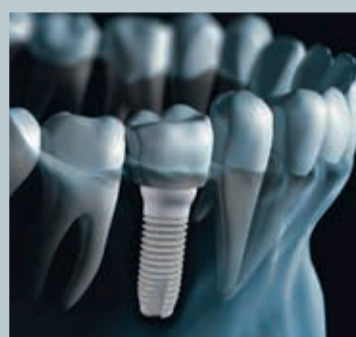

Fig. 1: Implant zircone

Les implants dentaires en zircone sont de plus en plus populaires. De plus en plus d'entreprises proposent des implants en zircone dans leur catalogue. L'esthétique élevée, l'augmentation des cas de sensibilité au titane et les avantages évidents pour la santé indiquent que la zircone va devenir le matériau de choix pour les implants dentaires. Les principales raisons du choix de la zircone sont les suivantes :

## Faible affinité pour la plaque et absence de péri-implantites.

Le tissu épithélial s'adapte mieux à la zircone qu'au métal et le risque de péri-implantite est quasi nul. La colonisation bactérienne de la zircone est en effet très faible<sup>1</sup>. Ceci limite ainsi la perte osseuse autour d'un implant en zircone. Des études scientifiques récentes ont démontré une plus grande rapidité de cicatrisation osseuse et gingivale autour de la zircone.

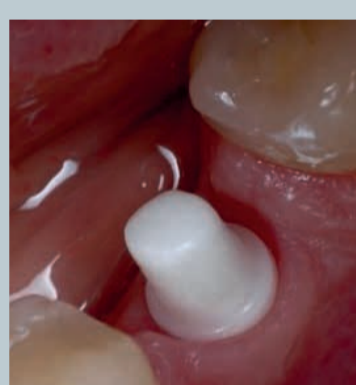

Fig. 2: Cas clinique Dr Pascal EPPE : Cicatrisation des tissus mous autour d'un implant monobloc. Avant prise d'empreinte.

Les implants en zircone ont une faible affinité pour la plaque dentaire<sup>2</sup>. La création d'un microbiote sain favorise une muqueuse plus saine avec peu d'inflammation. Les risques de maladie péri-implantaire sont donc beaucoup moindres. La circulation sanguine dans les tissus entourant la zircone est semblable à celle des tissus autour de la dent naturelle<sup>3</sup>.

## La zircone pour une biocompatibilité optimale

La zircone est une biocéramique inerte qui présente d'excellentes propriétés biomécaniques, ne transmet pas la chaleur, n'induit aucune réaction galvanique, et contrairement au titane, n'est pas sensible à la corrosion dans le milieu buccal.

En l'absence d'électron libre, les céramiques d'oxyde de zirconium sont des isolants électriques et donc totalement exemptes de métal. La zircone n'étant pas un conducteur thermique signifie que les implants peuvent être meulés en bouche sans risque de provoquer une nécrose de l'os. Sa teinte blanche favorise des restaurations esthétiques.

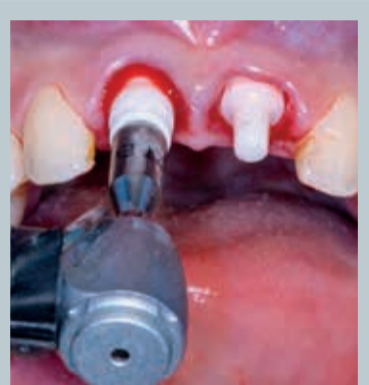

Fig. 3: Cas clinique Dr Roche J-L : pose d'implants « monobloc ».

## Allergies et hypersensibilités

Certains patients peuvent être allergiques aux métaux<sup>4</sup>. Par contre, la céramique en oxyde de zirconium est extrêmement biocompatible et n'a aucun impact sur le système immunitaire. Les différentes études n'ont constaté aucune incompatibilité ni aucune allergie liée à ce matériau.

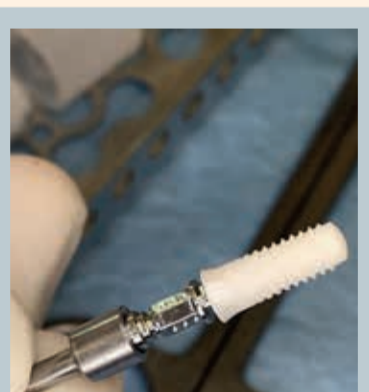


Fig. 4: Implant « two-piece solution » monté sur son porte-implant.

## Les nouveaux implants en zircone : résistants à la fracture et fiables.

La nouvelle génération d'implant en zircone offre une résistance de loin supérieure à ceux connus à ce jour. La zircone est plus élastique et donc moins cassante et de plus sa résistance à la fracture en flexion est de trois fois celle du titane.

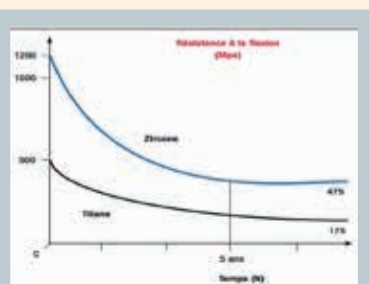


Fig. 5: Résistance à la flexion de la zircone comparée au titane.

Cette grande résistance à la fracture est notamment obtenue grâce au processus HIP «Hot Isostatic Post compaction». À ce stade, le matériau est densifié par frittage dans un four tunnel pendant trois jours à 2.000 bar, pour améliorer de manière notable les propriétés physiques du matériau de base. Attention, tous les implants en zircone disponibles sur le marché ne subissent pas ce processus HIP, permettant une très grande résistance à la fracture<sup>5</sup>.

Certains implants en céramique peuvent être meulés dans la bouche comme une dent naturelle.

Ces propriétés mécaniques donnent aux implants en zircone de nouvelle génération la capacité de résister aux forces de mastication.

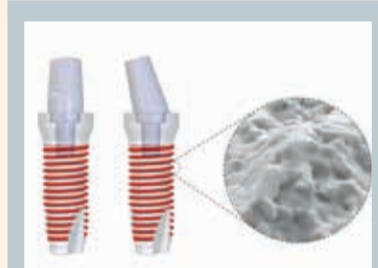


Fig. 6: Schéma d'implants en deux pièces avec pilier droit ou angulé, montrant le traitement de surface au laser sur les spires.

Différents traitements de surface sont proposés. Par exemple, une surface usinée au laser permet d'atteindre un agrandissement de surface grâce à une micro et macro-rugosité accrue. Cette technique améliore considérablement l'ostéo-intégration. Le taux de survie dépasse actuellement les 98 % et est comparable à celui des implants en titane de premier plan.

La particularité de l'oxyde de zirconium est son excellente compatibilité tissulaire. L'os cristallin reste très stable jusqu'aux dernières spires. Dans certains cas, on observe même une croissance osseuse secondaire sur la zircone<sup>6</sup>.

## Preuves de l'ostéo-intégration de la zircone ?

Une série de tests<sup>7</sup> a démontré que la zircone s'intégrait solidement dans l'os. Dans ce domaine, l'état de surface des implants est important. Les études<sup>8</sup> réalisées ont montré qu'avec un état de surface comparable, l'apposition osseuse est absolument la même sur un implant titane et sur les implants en zircone.

Les résultats de nombreuses études cliniques<sup>9</sup> démontrent que l'ostéo-intégration des implants en zircone est comparable ou même supérieure à celle des implants en titane.

## Les implants en zircone vont-ils remplacer les implants en titane ?

La zircone utilisée actuellement en implantologie est parfaitement hypoallergénique et répond ainsi à la forte demande des patients particu-

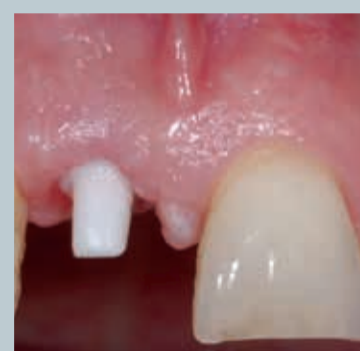
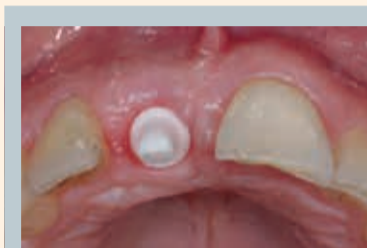
Fig. 7 et fig. 8: Cas clinique Dr Giancarlo Bianca. Implant monobloc montrant la parfaite intégration des tissus mous. Juste avant prise d'empreinte.

lièrement concernés par les problèmes de sensibilité et de biocompatibilité<sup>10</sup>.

De plus, avec la zircone, la plaque bactérienne ne se dépose pas, évite les risques de péri-implantites et ceci favorise l'hygiène et la pérennité de la restauration implanto-portée. A long terme, compte tenu des avantages du matériau (esthétique, biocompatibilité), les implants en zircone vont s'imposer de plus en plus comme une solution à la péri-implantite et une alternative, aux implants en titane.

## De plus en plus de patients soucieux de leur santé.

De nos jours, les patients sont plus soucieux de leur santé que jamais auparavant. Les implants en zircone répondent à ces attentes de plus en plus croissantes : ils sont blancs, colorés comme une dent naturelle et procurent un aspect très esthétique.

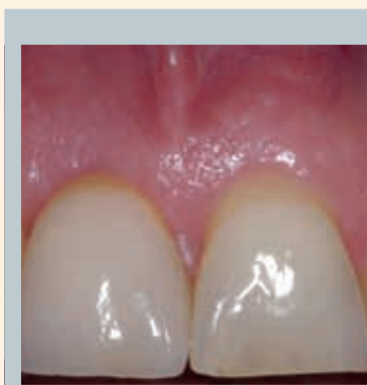


Fig. 9: Cas clinique Dr Giancarlo Bianca : Couronne Full Céramique posée sur l'implant en position 11.

Tous les paramètres indiquent que les implants en zircone, sont le futur en implantologie. Une nouvelle Académie Européenne - l'EACim - vient d'être fondée pour diffuser et promouvoir la pratique de l'implantologie céramique, en Europe et en toute indépendance.

Website  
[www.eacim-ceramic-implantology.com](http://www.eacim-ceramic-implantology.com)



Dr. Pascal Eppe, Chirurgien-Dentiste

Après son diplôme de Dentiste à l'Université de Louvain en 1983, Pascal EPPE a complété sa formation en Homéopathie avec un diplôme Européen d'homéopathie en 1994. Ensuite, il a obtenu un Diplôme Universitaire en implantologie orale et biomatériaux à l'Université de Bordeaux où il a présenté un mémoire universitaire intitulé « Les allergies en implantologie ». Passionné par la micronutrition, il a obtenu avec une licence professionnelle et Universitaire en micronutrition à l'Université de Poitiers en France. Il donne de nombreuses conférences internationales sur la biocompatibilité et la micronutrition. Il pratique l'implantologie en céramique de manière exclusive. Il est un des membres fondateurs de l'EACim (European Academy of Ceramic Implantology).

[www.biodenth.be](http://www.biodenth.be),  
[pascal.eppe@gmail.com](mailto:pascal.eppe@gmail.com)

## Bibliographie

- Höllander J, Lorenz J, Stübinger S, Hölscher W, Heidemann D, Ghanaati S, Sader R. Zirconia dental implants : investigation of clinical parameters, patient satisfaction and microbial contamination. *Int J Oral Maxillofac Implants*. 2016 Jul-Aug;31(4):855-64.
- Scarano A, Piattelli M, Caputi S, Favero GA, Piattelli A. Bacterial adhesion on commercially pure titanium and zirconium oxide disks : an in vivo human study. *J Periodontol* 2004; 75(2) : 292-296
- Yu P, Wang C, Zhou J, Jiang L, Xue J, Li W. Influence of Surface Properties on Adhesion Forces and Attachment of Streptococcus mutans to Zirconia In Vitro. *Biomed Res Int*. 2016;2016:8901253.
- Rimondini L, Cerroni L, Carrassi A, et al. Bacterial colonization of zirconia ceramic surfaces: an in vitro and in vivo study. *Int J Oral Maxillofac Implants* 2002; 17:793-798.
- Roehling S, Astasov-Frauenhoffer M, Hauser-Gerspach I, Braissant O, Woelfler H, Waltime T, Kniha H, Gahlert M. In Vitro Biofilm Formation on Titanium and Zirconia Implant Surfaces. *J Periodontol*. 2017 Mar;88(3):298-307.
- Olivia J et al. : Five years success rate of 831 consecutively placed zirconia dental implants in humans : a comparison of three different rough surfaces. *Int J Oral Maxillofac Implants* 2010,25(2) : 336-344.
- Hoffmann O, Angelov N, Zafiroopoulos GG, Andreana S. Osseointegration of zirconia implants with different surface characteristics : an evaluation in rabbits ; *Inr J Oral Maxillofacial Implants* 2012 ; 27(2) : 352-358.
- Noumbissi S, Piconi C. Stability assesment of 85 standblasted and laser-etched surface zirconia implant using the periotest method over 4 months of bone integration time. *Key Engineering materials* 2016, vol. 720 : 65-68.
- Cosgarea R, Gasparik C, Duda D, et al. Peri-implant soft tissue colour around titanium and zirconia abutments: a prospective randomized controlled clinical study. *Clin Oral Im-*



plants Res 2015; 26(5):537-544.

- Kajiwara N, Masaki C, Mukaibo T, et al. Soft tissue biological response to zirconia and metal implant abutments compared with natural tooth: microcirculation monitoring as a novel bioindicator. *Implant Dent* 2015; 24(1):37-41.
- 4. • Gittens RA, Olivares-Navarrete R, Tannenbaum R, Boyan BD, Schwartz Z. Electrical implications of corrosion for osseointegration of titanium implants. *J Dent Res* 2011; 90(12): 1389-1397. 35
- Jacobi-Gresser E, Huesker K, Schütt S. Genetic and immunological markers predict titanium implant failure: a retrospective study. *Int J Oral Maxillofac Surg* 2013; 42(4): 537-543.
- von Baehr V. Titanium immunology: Titanium tolerance – myth or reality? *Institut für Medizinische Diagnostik, Berlin.*
- Stejskal V, Reynolds T, Björklund G. Increased frequency of delayed type hypersensitivity to metals in patients with connective tissue disease. *J Trace Elem Med Biol.* 2015; 31: 230-236.
- Siddiqi A, Payne AG, De Silva RK, Duncan WJ. Titanium allergy: could it affect dental implant integration? *Clin Oral Implants Res.* 2011; 22(7): 673-680. 39.
- 5. • Sanon C, Chevalier J, Douillard T, Cattani-Lorente M, Scherrer SS, Gremillard L. A new testing protocol for zirconia dental implants. *Dent Mater.* 2015 Jan;31(1):15-25.
- 6. • Rottmar M, Müller E, Guimond-Lischer S, Stephan M, Berner S, Maniura-Weber K. Assessing the osteogenic potential of zirconia and titanium surfaces with an advanced in vitro model. *Dent Mater.* 2019 Jan;35(1):74-86.
- 7. • Sennerby L, Dasmah A, Larsson B, Iverhed M. Bone tissue responses to surface-modified zirconia implants: A histomorphometric and removal torque study in the rabbit. *Clin Implant Dent Relat Res.* 2005;7
- 8. • Jank S, Hochgatterer G. Success rate of two-piece zirconia implants: a retrospective statistical analysis. *Implant Dentistry: April* 2016; 25(2):193-198.
- Wenz HJ, Bartsch J, Wolfart S, Kern M. Osseointegration and clinical success of zirconia dental implants: a systematic review. *Int j prosthodont.* 2008;21:27-36.
- Andreiotelli M, Wenz HJ, Kohal R-J. Are ceramic implants a viable alternative to titanium implants? A systematic literature review. *Clin oral implants res.* 2009;20 Suppl 4:32-47
- Stadlinger B, Hennig M, Eckelt U, Kuhlisch E, Mai R. Comparison of zirconia and titanium implants after a short healing period. A pilot study in minipigs. *Int j oral maxillofac surg.* 2010;39:585-92
- Gahlert M, Burtscher D, Pfundstein G, Grunert I, Kniha H, Roehling S. Dental zirconia implants up to 3 years in function: a retrospective clinical study and evaluation of prosthetic restorations and failures. *Int j oral maxillofac implants.* 2013;28:896-904
- Gahlert M, Kniha H, Weingart D, Schild S, Gellrich N-C, Bormann K-H. A prospective clinical study to evaluate the performance of zirconium dioxide dental implants in single-tooth gaps. *Clin oral implants res.* 1 de abril de 2015
- Gahlert M, Roehling S, Sprecher CM, Kniha H, Milz S, Bormann K. In vivo performance of zirconia and titanium implants: a histomorphometric study in mini pig maxillae. *Clin oral implants res.* 2012;23:281-6
- Ali Hafezeqoran and Roodabeh Koodaryan. Effect of Zirconia Dental Implant Surfaces on Bone Integration: A Systematic Review and Meta-Analysis. *Biomed Res Int.* 2017; 2017: 9246721.
- 9. • Stadlinger B, Hennig M, Eckelt U, Kuhlisch E, Mai R.
- Comparison of zirconia and titanium implants after a short healing period. A pilot study in minipigs. *Int J Oral Maxillofac Surg.* 2010 Jun;39(6):585-92.
- Koch FP, Weng D, Krämer S, Biesterfeld S, Jahn-Eimermacher A, Wagner W. Osseointe-

gration of one-piece zirconia implants compared with a titanium implant of identical design: a histomorphometric study in the dog. *Clin Oral Implants Res.* 2010 Mar;21(3):350-6.

- Manzano G, Herrero LR, Montero J. Comparison of clinical performance of zirconia implants and titanium implants in animal models: a systematic review. *Int J Oral Maxillofac Implants.* 2014 Mar-Apr;29(2):311-20.
- Bormann K-H, Gellrich N-C, Kniha H, Dard M, Wieland M, Gahlert M. Biomechanical evaluation of a microstructured zirconia im-

plant by a removal torque comparison with a standard Ti-SLA implant. *Clin oral implants res.* 2012;23:1210-6

- Oliva J, Oliva X, Oliva JD. One-year follow-up of first consecutive 100 zirconia dental implants in humans: a comparison of 2 different rough surfaces. *Int J Oral Maxillofac Implants.* 2007 May-Jun;22(3):430-5.
- Brüll F. Zirconia dental implants: a clinical, radiographic, and microbiologic evaluation up to 3 years. *Int J Oral Maxillofac implants* 2104; 29(4) : 914-920

- Mellingoff J, Cacaci C, Detsch F : One piece ceramic implants : a longitudinal study over two-year period. *Implantologie* 2015 ; 23(1) : 89-100
- Hashim D, Cionca N, Courvoisier DS, Mombelli A : A systematic review of the clinical survival of zirconia implants. *Clin Oral Invest* 2016 ; 20(7) : 1403-1417
- Rottmar M, Müller E, Guimond-Lischer S, Stephan M, Berner S, Maniura-Weber K. Assessing the osteogenic potential of zirconia and titanium surfaces with an advanced in vitro

model. *Dent Mater.* 2019 Jan;35(1):74-86.

- Kubasiewicz-Ross P, Hadzik J, Dominiak M. Osseointegration of zirconia implants with 3 varying surface textures and a titanium implant: A histological and micro-CT study. *Adv Clin Exp Med.* 2018 Sep;27(9):1173-1179.
- 10. • Holländer J, Lorenz J, Stübinger S, Hölcher W. Zirconia Dental Implants: Investigation of Clinical Parameters, Patient Satisfaction, and Microbial Contamination. *Int J Oral Maxillofac Implants.* 2016 Jul-Aug;31(4):855-64.

AD

## PROGRAMME SCIENTIFIQUE

Président de séance : Dr Pascal VALENTINI  
Modérateur : Dr Jochen MELLINGHOFF

**Le mot du président**

Et si les implants en céramique étaient le futur de l'implantologie ?  
Prenez une longueur d'avance et venez découvrir le regard clinique de 7 praticiens expérimentés.

**9h00 / 9h30**

Enregistrement / Accueil café / Visite de l'exposition

**9h30 / CONFÉRENCES**

Aspects fondamentaux sur la structure de la céramique zirconie.  
**Dr Philippe DUCHATELARD**

Biocompatibilité des implants zirconie. Intérêt de la prothèse en PEEK sur les implants en zirconie.  
**Pascal EPPE**

Intérêt de la céramique zirconie dans la prévention des péri-implantites.  
**Dr Giancarlo BIANCA**

**12h30 / 14h00**

Lunch / Cocktail dejeunatoire (compris)  
Visite de l'exposition

## 14h00 / CONFÉRENCES

Le comportement de la céramique zirconie au contact des tissus mous péri-implantaires : Intérêts biologiques et esthétiques.  
**Dr Fabrice BAUDOT**

L'implant Monobloc Zirconie : l'implant idéal ?  
**Dr Simon TORDJMAN**

La CFAO en implantologie céramique.  
**Dr Stéphanie GOUIRAN**

Des implants céramiques pour toutes les indications, est-ce possible ?  
**Dr Jochen MELLINGHOFF**

**17h00**

QUESTIONS / RÉPONSES

**17h30**

FIN DU CONGRÈS

**VENDREDI 28 JUIN 2019**  
Paris Hotel Intercontinental Marceau  
64 Avenue Marceau, 75008 Paris  
Traduction simultanée  
Français-Anglais / Anglais-Français

### Ils pratiquent l'implantologie céramique

**Fabrice BAUDOT**

St-Gély-du-Fesc (34)

Depuis 2013

**Giancarlo BIANCA**

Marseille (13)

Depuis 2006

**Philippe DUCHATELARD**

Chamalières (63)

Depuis 2006

**Pascal EPPE**

Etalle, Belgique

Depuis 2009

**Stéphanie GOUIRAN**

Carry-le Rouet (13)

Depuis 2014

**Jochen MELLINGHOFF**

Ulm, Allemagne

Depuis 2004

**Simon TORDJMAN**

Paris (75)

Depuis 2004

### Mission de l'EACim

EACim a pour mission de diffuser et de promouvoir la pratique de l'implantologie céramique en Europe et en toute indépendance.

Devenez membre de l'Académie  
<https://eacim-ceramic-implantology.com/adhesion/>

## BULLETIN D'INSCRIPTION

Dr  Mr  Mme

Nom ..... Prénom .....

Adresse .....

CP..... Ville / Pays .....

Tél. .... Tél. mobile.....

Date de naissance .....

Email.....

L'inscription au congrès comprend : l'accès aux conférences et à l'exposition, au déjeuner buffet et aux pauses café.  
\*Obligatoire : confirmation, facture et informations envoyées uniquement par mail.  
1 bulletin par personne.

**1er Congrès EACim 2019**

**VENDREDI 28 JUIN 2019**  
Paris Hotel Intercontinental Marceau  
64 Avenue Marceau, 75008 Paris

Pour bénéficier du tarif membre, adhérez à EACim :  
<https://eacim-ceramic-implantology.com/adhesion/>

	Avant le 30 avril	Après le 1 <sup>er</sup> mai
<b>MEMBRE</b> <small>(à jour de cotisation)</small>	<input type="checkbox"/> 260€	<input type="checkbox"/> 325€
<b>NON MEMBRE</b>	<input type="checkbox"/> 360€	<input type="checkbox"/> 450€

Cf Conditions générales d'inscription, de règlement et d'annulation.

Moyen de paiement :  CB  Chèque

Inscription en ligne : avec paiement CB sur [www.congres-eacim-2019.ansinscrit.com](http://www.congres-eacim-2019.ansinscrit.com)  
Inscription par courrier : avec paiement par chèque à l'ordre de EACIM :  
bulletin d'inscription à retourner dûment complété à :  
Azur.com Organisation - Congrès EACim  
64 rue Charles Gounod - 83150 Bondon - France

Date : \_\_\_\_\_ Signature : \_\_\_\_\_

## 1er Congrès EACim 2019

La céramique zirconie, une alternative au titane en implantologie

**European Academy of Ceramic Implantology**

Tél. : +33 (0)6 16 35 13 02  
contact@eacim-ceramic-implantology.com

[www.eacim-ceramic-implantology.com](http://www.eacim-ceramic-implantology.com)

**VENDREDI 28 JUIN 2019**  
Paris Hotel Intercontinental Marceau

Azur.Com Organisation +33 (0)6 16 35 13 02 - contact.azur.com@gmail.com



## Reconstruction implantaire guidée par le cerveau : qui prend les décisions ?

pl» de précision, grâce à l'utilisation de l'imagerie tridimensionnelle (3D) et d'applications logicielles dotées d'outils qui offrent aux cliniciens ces précieuses informations diagnostiques.

On voit des annonces qui promeuvent des concepts tels que « Chirurgie guidée par le cerveau versus chirurgie guidée par le faisceau conique – laquelle marche le mieux ? », et conduisent les praticiens à croire que les décisions sont prises par l'ordinateur et non par les cliniciens, qui se servent adéquatement de la technologie pour parfaire leurs compétences diagnostiques.

Les méthodes de diagnostic et de planification du traitement fondées sur la CBCT permettent l'obtention d'un grand nombre d'images, notamment des coupes axiales, transversales, panoramiques, des reconstructions volumiques 3D (Fig. 2), et bien plus encore grâce à l'utilisation d'un logiciel interactif qui permet d'évaluer l'épaisseur de la corticale vestibulaire et la densité osseuse, de visualiser le trajet des dents par rapport à l'os. Ensuite, si un site receveur se révèle approprié, le clinicien peut positionner l'implant, de façon à soutenir au mieux la restauration prévue (Fig. 3).

Ainsi, il appartient au clinicien de décider des solutions de traitement disponibles, sur la base des informations diagnostiques de meilleure qualité fournies par la technologie. Les technologies d'imagerie 3D aident les cliniciens à poser des diagnostics plus précis et plus systématiques que toute autre modalité en deux dimensions – il n'y a en fait aucune comparaison possible. Le diagnostic est l'élément clé de la réussite du traitement implantaire et ne doit être minimisé en aucun cas. Pour établir un diagnostic correct,

les cliniciens doivent utiliser leur cerveau – l'ordinateur n'est pas celui qui décide.

### Étude de cas

Un homme âgé de 74 ans s'est présenté pour une consultation dont le motif principal était une douleur dans sa mandibule édentée lorsqu'il mâchait avec sa prothèse amovible complète, surtout du côté droit (Fig. 4). La prothèse n'avait que peu, voire aucune, rétention en raison de la résorption de l'arcade mandibulaire, et ne pouvait pratiquement être portée qu'en appliquant un adhésif plusieurs fois pendant la journée. Le patient avait été examiné par son chirurgien-dentiste qui avait suggéré la pose d'implants, pour régler le problème de la mandibule.

Initialement, les possibilités de traitement qui pouvaient être envisagées pour ce patient étaient :

- Une prothèse hybride fixe sur quatre/cinq implants de diamètre standard.
- Une prothèse implanto-portée fixe avec mise en charge immédiate des implants.
- Une prothèse complète amovible sur deux implants de diamètre standard.
- Une prothèse complète amovible sur quatre implants de diamètre standard.
- Une prothèse complète amovible sur implants de petit diamètre.
- Une approche chirurgicale sans lambeau ou une chirurgie avec lambeau, pour exposer l'os sous-jacent.

Pour certaines raisons, surtout financières, le chirurgien-dentiste qui traitait le patient avait conçu un premier plan de traitement, consistant à poser quatre implants de petit diamètre dans le secteur antérieur de la mandibule, afin de stabiliser la prothèse complète existante par des attaches. Le traite-

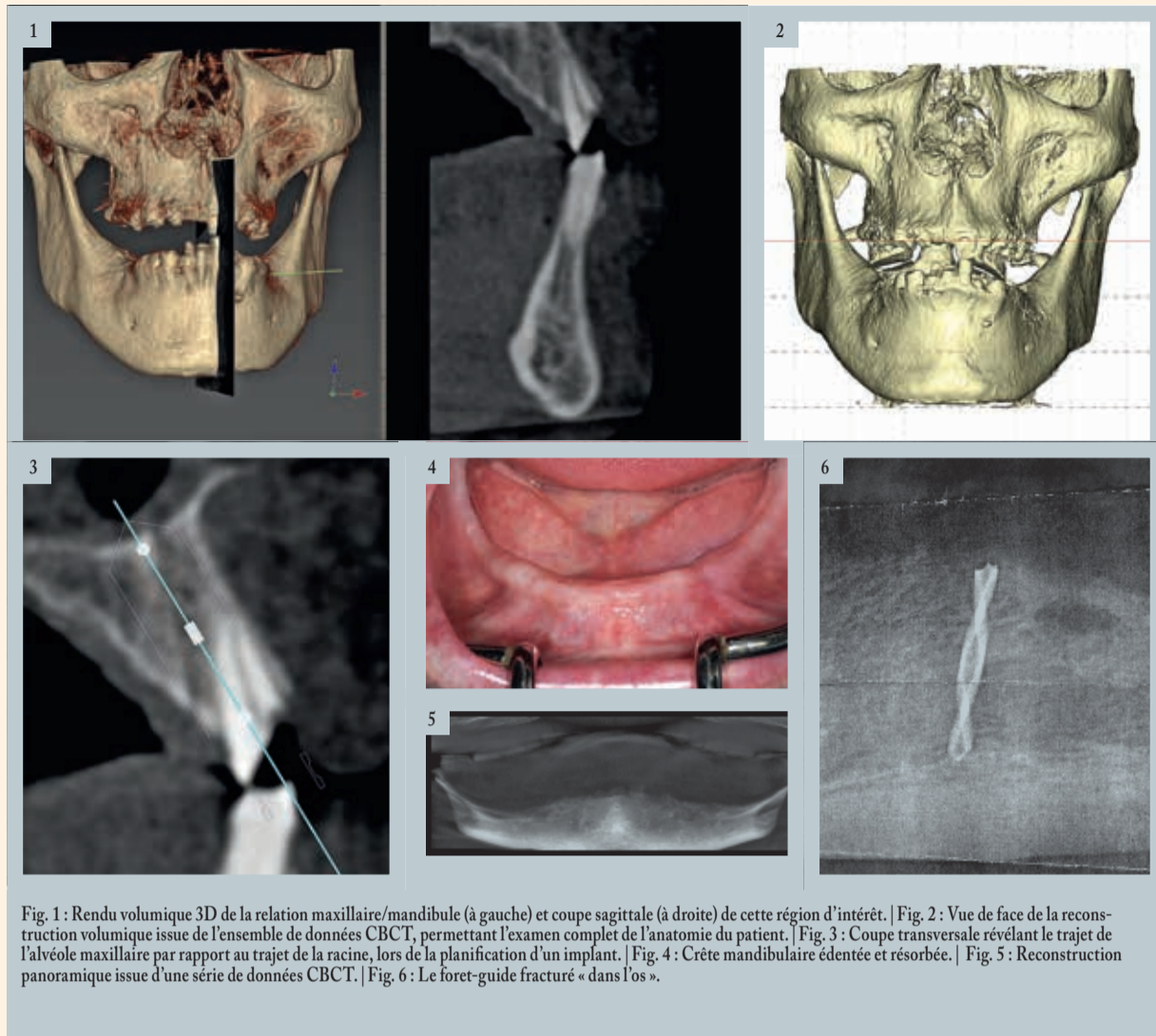


Fig. 1 : Rendu volumique 3D de la relation maxillaire/mandibule (à gauche) et coupe sagittale (à droite) de cette région d'intérêt. | Fig. 2 : Vue de face de la reconstruction volumique issue de l'ensemble de données CBCT, permettant l'examen complet de l'anatomie du patient. | Fig. 3 : Coupe transversale révélant le trajet de l'alvéole maxillaire par rapport au trajet de la racine, lors de la planification d'un implant. | Fig. 4 : Crête mandibulaire édentée et résorbée. | Fig. 5 : Reconstruction panoramique issue d'une série de données CBCT. | Fig. 6 : Le foret-guide fracturé « dans l'os ».

ment prévu était un protocole chirurgical sans lambeau avec positionnement des sites implantaires au moyen d'une radiographie panoramique.

La reconstruction panoramique de la mandibule édentée peut renseigner le clinicien sur l'anatomie osseuse mais, dans la majorité des cas, l'image n'est pas suffisante pour permettre une planification d'implants. Il est indispensable de situer exactement et bilatéralement les sites anatomiques où le nerf alvéolaire inférieur (NAI) émerge de la mandibule, et la radiographie panoramique ne peut fournir ce type d'information avec précision. Pour planifier la mise en place d'implants, il serait très

utile d'avoir une idée claire de l'anatomie osseuse présente, afin de déterminer le nombre d'implants à poser, ainsi que leurs diamètres et leurs longueurs. La radiographie panoramique 2D ne peut estimer ni la largeur, ni le trajet, ni la densité de l'os, ni même l'épaisseur du tissu mou sus-jacent. Pour un clinicien, il peut donc être très difficile de prendre des décisions réellement éclairées sur la base d'une image en deux dimensions.

Lors du forage permettant la préparation initiale de l'ostéotomie pilote directement au travers du tissu mou, le foret s'était immédiatement brisé « dans l'os ». Une radiographie périapi-

cale avait confirmé la fracture du foret et sa position « dans l'os ». La Figure 6 représente la copie papier tirée à partir de la radiographie numérique. Le clinicien avait expliqué la situation au patient et décidé d'interrompre tout le traitement. Il avait adressé le patient à un chirurgien oral et maxillo-facial local qui, après un examen, avait choisi de laisser la zone lésée se cicatriser avant une visite de rappel ultérieure, destinée à élaborer un nouveau plan de traitement. Lors de cette visite, le chirurgien avait réalisé un examen CBCT afin de mieux évaluer la situation. Le patient n'en avait pas été heureux, avait perdu toute confiance dans le clinicien et recherché une autre opinion.

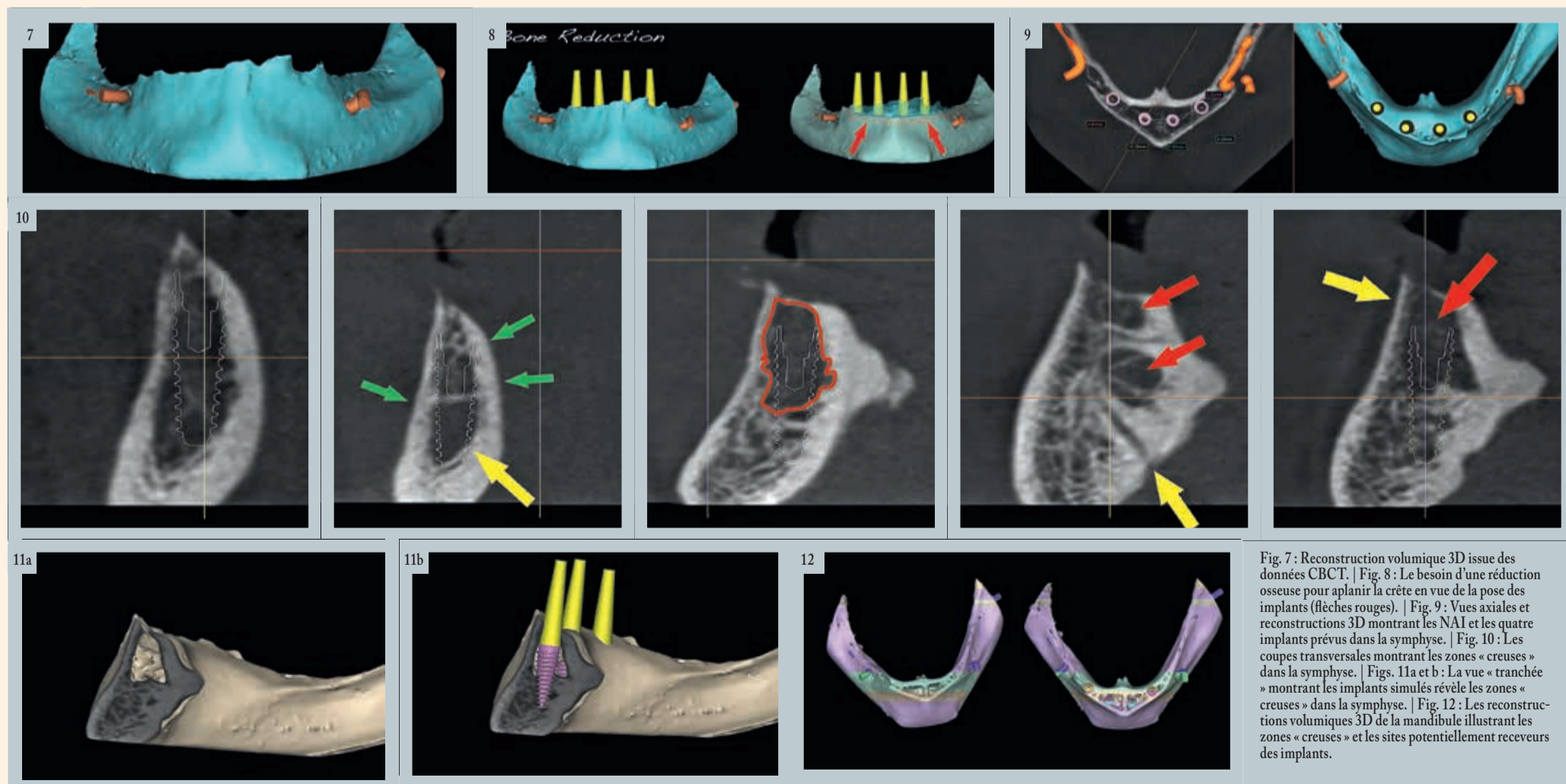


Fig. 7 : Reconstruction volumique 3D issue des données CBCT. | Fig. 8 : Le besoin d'une réduction osseuse pour aplanir la crête en vue de la pose des implants (flèches rouges). | Fig. 9 : Vues axiales et reconstructions 3D montrant les NAI et les quatre implants prévus dans la symphyse. | Fig. 10 : Les coupes transversales montrant les zones « creuses » dans la symphyse. | Figs. 11a et b : La vue « tranchée » montrant les implants simulés révèle les zones « creuses » dans la symphyse. | Fig. 12 : Les reconstructions volumiques 3D de la mandibule illustrant les zones « creuses » et les sites potentiellement receveurs des implants.



Le premier examen des données CBCT a donné une image remarquable de la crête alvéolaire mince, formant un angle vif très marqué (Fig. 7). La reconstruction volumique 3D a également révélé la position des forams mentonniers et des nerfs alvéolaires inférieurs gauches et droits (indiqués en orange).

Contrairement à la représentation 2D de la radiographie panoramique, l'imagerie 3D et un logiciel de planification interactif, donnent aux cliniciens une idée très nette de l'anatomie existante du patient. Dans le cas de cette mandibule totalement édentée, le cliché CBCT a révélé l'angle très vif de la crête osseuse sous-jacente et les irrégularités de son bord. Cette morphologie ne serait certainement pas favorable à la pose d'implants au moyen d'une approche chirurgicale sans lambeau. En fait, pour faciliter la mise en place des implants, et faciliter la phase de restauration, il serait bénéfique d'aplanir la crête irrégulière, de façon à obtenir la largeur appropriée et souhaitée, au niveau de la crête alvéolaire (Fig. 8).

Les données CBCT nous apportent beaucoup plus d'informations et les cliniciens doivent tenir compte de TOUS les aspects produits par les données des images CBCT. Ils doivent aussi utiliser les outils du logiciel de planification, notamment les coupes axiales et transversales, pour simuler la position des implants. Les nerfs alvéolaires inférieurs (NAI) droit et gauche ont été tracés pour déterminer la largeur dont nous disposons pour poser les implants dans la région symphysaire antérieure. Il est apparu que quatre implants de diamètre standard pouvaient être mis en place pour servir de support à une prothèse amovible, selon le souhait du patient (Fig. 9).

Dans les phases de planification, les cliniciens devraient se voir comme les ingénieurs et les architectes de la cavité orale, créer un « modèle de réussite » reposant sur les données fournies par l'imagerie 3D, et être capables de simuler la position de l'implant, pour éviter l'anatomie vitale adjacente. Les données CBCT peuvent souvent réserver d'énormes surprises que ne peut faire surgir l'imagerie 2D. L'évaluation initiale des données CBCT a révélé que le patient n'était pas positionné correctement pendant l'acquisition des clichés numériques. Le bord inférieur de la mandibule n'apparaissait pas sur les images. Il est très important de bien positionner les patients pour garantir que toutes les informations diagnostiques pertinentes seront disponibles lors des examens. Heureusement, ceci n'a eu aucune incidence sur la phase diagnostique concernant la pose des implants.

### Les coupes transversales ont montré

la présence d'une corticale vestibulaire épaisse dans certaines zones, plus mince dans d'autres, et d'une corticale linguale généralement épaisse. La surprise nous attendait dans la symphyse, une zone envahie de cavités dans la région centrale antérieure, exactement où les implants devaient être posés ! D'autres cavités et des vaisseaux intra-osseux étaient aussi présents (voir les flèches sur la Fig. 10). Les zones « creuses » de la région antérieure de la symphyse sont visibles dans les reconstructions volumiques 3D avec simulation des quatre implants (vue occlusale).

Les cavités de la région antérieure de la symphyse mandibulaire, ainsi que les implants simulés, sont représentés sur une image « tranchée » des reconstructions volumiques 3D (Figs. 11a et b). Cette variante anatomique n'aurait pu être définie par des techniques d'imagerie 2D. Une fois le défaut décelé, la planification des implants pouvait se poursuivre dans la connaissance parfaite de l'anatomie particulière du patient. Ce dernier a été informé du problème lié à son anatomie, tel que le montrait la simulation 3D obtenue à partir de l'imagerie CBCT. La valeur

de ces images est inestimable pour sensibiliser le patient et accroître son acceptation du traitement, et elle l'est également dans le processus diagnostique, qui permet de déterminer la meilleure approche chirurgicale. Le diagnostic et le plan du traitement précis obtenus grâce à l'imagerie 3D et au logiciel de simulation ont révélé que la crête étroite aurait été un obstacle important dans le cadre d'un protocole sans lambeau, et les cavités osseuses auraient pu causer des problèmes appréciables, lors de la mise en place et de stabilisation des quatre implants finalement posés.

Sur la base des données CBCT et des simulations interactives du plan de traitement, nous avons choisi de procéder à la pose chirurgicale des quatre implants dans la région antérieure de la symphyse dans un esprit « liberté d'action diagnostique ». Les repères anatomiques étaient évidents et permettaient un positionnement précis des implants. La crête à angle vif nécessitait d'adopter une approche chirurgicale avec lambeau de pleine épaisseur (Fig. 13).

Le foret fracturé a immédiatement été repéré en lingual par rapport à la

crête alvéolaire, enfoui dans le tissu mou. Apparemment, le foret avait dévié de la crête effilée vers le plancher de la bouche et le couple appliqué avait provoqué sa rupture. Heureusement, le foret n'avait causé aucune complication immédiate. Le plancher de la bouche contenant de nombreux vaisseaux, sa perforation aurait en effet pu mener à un hématome sublingual. Le morceau restant du foret fracturé, visible sur la Figure 14, a été facilement éliminé.

Après le retrait de l'élément incriminé, le plan consistait à apla-

p8»

AD





## LA FUSION ÉCLAIR

des numérisations et des empreintes conventionnelles.

**Un logiciel qui combine l'ancien avec le nouveau. Découvrez** le scanner intra-oral CS 3600 équipé du tout dernier logiciel d'acquisition. Parmi ses nouveautés, le « Hybrid Scan Workflow » qui permet de capturer les limites cervicales les plus difficiles. Avec le CS 3600, le praticien obtient une capture plus complète et peut ainsi créer des prothèses mieux ajustées. **Depuis les améliorations de la vitesse de numérisation jusqu'aux options de sonorisation personnalisées, découvrez les nouveautés sur** [carestreamdental.fr/CS3600](http://carestreamdental.fr/CS3600). Composez le +33 1 78 90 27 11 pour échanger avec un représentant Carestream Dental.



**Numérisation des préparations in vivo**



**Marquage des limites cervicales**



**Numérisation des empreintes**



**Visualisation des données fusionnées**





**INTÉGRATION DES PROCÉDURES | TECHNOLOGIE HUMANISÉE | EXCELLENCE DU DIAGNOSTIC**

© 2019 Carestream Dental LLC.



## Reconstruction implantaire guidée par le cerveau : qui prend les décisions ?

7> nir la crête à angle vif, pour obtenir la largeur appropriée à la pose des implants. Nous avons effectué la réduction en conservant une liberté d'action en fonction de la position et de l'emplacement des forams mentonniers, de part et d'autre de la symphyse. D'après l'examen approfondi des données d'imagerie CBCT, la zone osseuse envahie de cavités, attendue dans la région antérieure de la symphyse, a été exposée (Fig. 15).

Avant la pose des implants, le tissu mou de la région antérieure de la symphyse a été soigneusement éliminé, au moyen de curettes cannelées et de fraises boules, également cannelées. Le plan de simulation étant terminé, les ostéotomies ont été préparées pour la pose des quatre implants destinés à supporter la prothèse complète amovible. Les deux implants mésiaux avaient un diamètre de 4,0mm pour une longueur de 13mm, les deux implants distaux un diamètre de 3,5mm pour une longueur de 13mm, et ils ont été positionnés à environ 1 à 2mm au-dessous de la crête osseuse, conformément au protocole préconisé

par le fabricant (AnyRidge, MegaGen Implants). Trois facteurs ont assuré la fixation parfaite de chaque implant : (1) l'épaisseur prévue des corticales en vestibulaire et en lingual ; (2) la longueur apicale des implants pénétrant dans le tissu osseux natif ; et (3) la conception du filetage du type d'implant utilisé (Figs. 16a et b).

Chaque implant a été testé par une analyse de la fréquence de résonance (Resonance Frequency Analysis, RFA) afin de mesurer sa stabilité. Celle-ci a été définie sur l'échelle ISQ (Implant Stability Quotient [quotient de stabilité de l'implant]) au moyen d'un dispositif SmartPeg adapté à l'implant et d'un instrument Osstell IDx. Les cliniciens feraient peut-être bien de réfléchir à l'importance d'évaluer la stabilité de chaque implant mis en place au moyen d'un protocole non invasif et objectif, solidement documenté dans la littérature scientifique. Un aspect d'autant plus sensible de l'échelle ISQ, qui fait la différence avec les valeurs du couple de serrage appliqué lors de l'insertion, est la possibilité de surveiller les valeurs dans le temps, ce qui est particulière-

ment important lorsqu'une approche chirurgicale en deux temps est prévue, comme dans le cas présenté dans cet article.

Les espaces péri-implantaires et le dessus de la crête alvéolaire ont été comblés avec un matériau de greffe résorbable synthétique, constitué de fines particules d'apatite de calcium (OsteoGen, Implants Ltd. ; Fig. 18a). Les implants ont ensuite été enfouis sous des couches de fibrine riche en plaquettes (FRP) et le tissu mou rapproché, afin de fermer le site sans tension (Fig. 18b). La cicatrisation postopératoire s'est déroulée normalement.

Après avoir laissé le site se régénérer durant trois mois, une incision médiane a été pratiquée pour ouvrir prudemment la bande étroite de tissu kératinisé et exposer le site greffé ainsi que les quatre implants sous-jacents, qui étaient tous recouverts d'une fine couche d'os immature. Chaque implant ayant été entièrement déenfoui, un SmartPeg y a de nouveau été fixé afin de mesurer les valeurs ISQ. Celles-ci ont été comparées aux mesures initiales pour évaluer le progrès de l'ostéo-intégration et confirmer la stabilité implantaire (Figs. 19a et b). La possibilité de mesurer la stabilité dans le temps

fournit au clinicien des informations très précieuses sur la santé de chaque implant. Une valeur ISQ favorable rehausse la confiance et aide à déterminer le moment de la mise en charge de l'implant et de sa restauration. Des coiffes de cicatrisation ont été mises en place pour permettre un rapprochement du tissu mou et sa suture.

Le premier souhait du patient était un soulagement de la douleur associée d'une part à sa prothèse, dont la rétention était compromise par la morphologie de l'arcade et d'autre part, à la proximité entre le nerf mentonnier et l'os crestal. La phase de restauration a été suivie de la phase des empreintes et de la mise en place de piliers destinés à fixer la prothèse complète amovible et prévenir une pression sur le nerf. La limitation en tissu kératinisé disponible a d'abord été traitée pour assurer la facilité de nettoyage et le confort du patient.

Les conclusions de la RFA et les valeurs ISQ ont été enregistrées au moment de la mise en place des implants. En raison de l'excellente stabilité découlant de la conception du filetage des implants insérés dans la corticale vestibulaire et linguale, et de la longueur apicale dans le tissu osseux natif, les

### Dr. Scott D. Ganz

Le Dr Scott D. Ganz exerce dans son cabinet privé de dentisterie prothétique, maxillo-faciale et implantaire à Fort Lee, New Jersey, États-Unis. Il est codirecteur de l'AIE (Advanced Implant Education). Il a été président des associations New Jersey Section of the American College of Prosthodontists et Computer Aided Implantology Academy.

Le Dr Ganz donne des conférences internationales sur les phases chirurgicales et restauratrices de l'implantologie, et ses publications sur le sujet sont nombreuses. Il est considéré comme l'un des experts américains les plus éminents dans l'évolution de l'usage de l'ordinateur et des logiciels interactifs faisant appel à la tomographie et à l'imagerie CBCT de nouvelle génération pour le diagnostic et la planification du traitement.

valeurs initiales étaient en fait acceptables, si une mise en charge immédiate était souhaitée (plus de 70). Les vastes zones envahies de cavités dans la symphyse, qui avaient reçu une greffe et été recouvertes de FRP, ont cependant mené au choix d'un protocole en deux temps. Après trois mois, les implants étaient couverts d'une mince couche d'os immature et la zone inter-médullaire semblait solide. Une seconde série de mesures a été effectuée pour évaluer l'état de l'ostéointégration. Toutes les valeurs avaient sensiblement augmenté et confirmaient le progrès favorable du processus d'ostéointégration, ainsi que la possibilité d'une mise en charge. Les piliers de la prothèse amovible (Meg-Rhein) ont été fixés sur chaque implant et des attaches en acier inoxydable avec coiffes de rétention ont été placées dans la prothèse.

### Discussion

Au fur et à mesure que la technologie devient plus accessible aux cliniciens du monde entier, notre capacité à diagnostiquer et planifier plus précisément et systématiquement ne peut être vue que comme un immense bénéfice. L'utilisation de la fabrication additive, communément appelée Impression 3D, est aujourd'hui un choix abordable, tant pour les cliniques dentaires que pour les praticiens autonomes. Elle permet donc de produire des modèles biomédicaux précis, qui améliorent largement le diagnostic et la planification du traitement. Les données DICOM peuvent être exportées vers des fichiers standards traitables par un logiciel qui pilote des imprimantes 3D et permet la fabrication de modèles mandibulaires ou maxillaires. L'ensemble des données CBCT concernant l'étude de cas présentée dans cet article a été exporté sous forme de fichier au format STL (Standard Triangulation Language) et importé dans le logiciel de l'imprimante 3D (PréForm Formlabs ; Fig. 21).

L'importance d'avoir un réel modèle en sa possession ne peut être sous-estimée. Pour cette étude de cas particulière, l'impression 3D du modèle a été fabriquée au moyen d'une imprimante 3D (Form 2 - Formlabs) qui fait appel à la technologie appelée stéréolithographie. Les détails

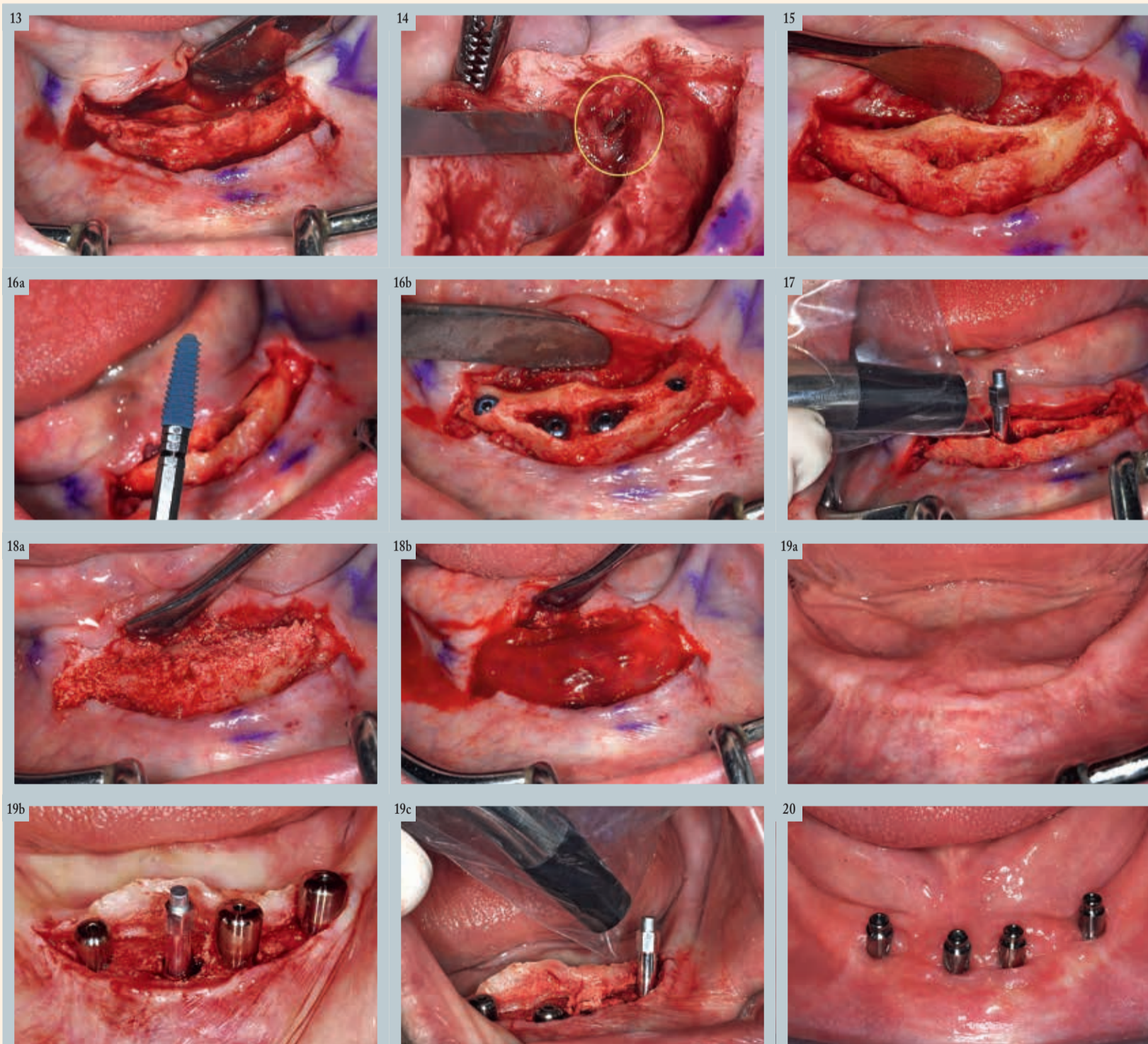


Fig. 13 : Un lambeau de pleine épaisseur (mucopérioste) a exposé la crête à angle vif de la symphyse mandibulaire. | Fig. 14 : Le foret fracturé était en position linguale par rapport à la crête osseuse de la mandibule. | Fig. 15 : La face antérieure de la symphyse révélant les zones « creuses ». | Figs. 16a et b : La conception du filetage de l'implant AnyRidge implant (a), quatre implants bien fixés dans la symphyse mandibulaire (b). | Fig. 17 : Chacun des quatre implants a été mesuré pour déterminer sa stabilité au moyen du SmartPeg. | Figs. 18a et b : Utilisation d'un matériau de greffe osseuse résorbable en apatite de calcium, pour combler les vides et couvrir l'implant - Suivie par l'application de fibrine riche en plaquettes (FRP). | Figs. 19a-c : Site cicatrisé à trois mois (a). Désenfouissement des implants intégrés, coiffes de cicatrisation et SmartPeg pour mesurer les valeurs ISQ après l'intervention (b). SmartPeg mesurant les valeurs ISQ lors du désenfouissement (c). | Fig. 20 : Les quatre attaches destinées à fixer la prothèse complète amovible mandibulaire.



Site implantaire	RFA / Valeurs ISQ dans le temps			
	1	2	3	4
Mise en place	78	74	74	71
Trois mois	85	80	80	84
Six mois	85	82	80	84

Tableau 1 : Analyse de la fréquence de résonance (RFA)/valeurs du quotient de stabilité implantaire (ISQ) dans le temps.

de la surface sont exceptionnels et constituent non seulement une aide précieuse au diagnostic mais aussi un moyen d'informer nos patients sur le plan de traitement préconisé, puisqu'ils peuvent visualiser et toucher un modèle physique. Il a été démontré que ces modèles peuvent être utilisés avec succès pour les applications de chirurgie guidée, et pour d'autres guides de greffe osseuse, tels qu'un guide d'élévation du plancher sinusien ou un guide de prélèvement. La reconstruction virtuelle du modèle de surface 3D est présentée sur la Figure 22a et l'impression 3D du modèle sur la Figure 22b. La position des deux forams mentonniers est clairement visible, ainsi que l'os intra-médullaire dans le ramus, et la région antérieure de la symphyse où les zones envahies de cavités ont été observées. Ces modèles peuvent également être utilisés pour simuler l'approche chirurgicale proprement dite afin de valider la technique et pour la fabrication du guide chirurgical.

Ce cas singulier illustre nombre d'aspects importants sur le plan du traitement implantaire. Minimiser la phase du diagnostic et donner à entendre que les cliniciens n'ont pas besoin d'équipements « coûteux » pour les aider à planifier le traitement implantaire. Ce sont là des arguments qui n'ont pas de mise dans notre monde actuel de flux de travail numérique, où nous devons éviter toute complication pour pouvoir garantir le traitement idéal à nos patients. Certains ont insinué que la

technologie remplace un raisonnement sensé, ou que l'ordinateur décide du positionnement des implants. Dire que lorsque nous nous servons des ordinateurs comme auxiliaires de planification du traitement, nous n'utilisons pas notre cerveau, ou que les ordinateurs prennent la décision de poser les implants à tel endroit est une appréciation erronée des connaissances acquises actuelles.

La technologie, lorsqu'elle est utilisée correctement, accroît la puissance de notre cerveau, en nous apportant les informations nécessaires pour prendre des décisions éclairées concernant nos patients. Rejeter l'utilisation de la technologie en raison des « coûts élevés » apparents, ou affirmer que la radiologie 2D est suffisante pour planifier le traitement implantaire est une vision potentiellement dangereuse – se fier à l'imagerie 2D relève de l'approximation, et il n'y a pas de place pour l'à-peu-près lorsque l'on fore dans l'os. Que les cliniciens aient recours à la chirurgie « guidée », à des guides chirurgicaux, ou se donnent toute « liberté d'action » pour poser les implants, il importe que nos normes minimales soient l'utilisation de l'imagerie 3D et d'outils logiciels de planification interactifs pour créer un « modèle de réussite », éviter les complications, réduire la morbidité, le tout avec l'objectif ultime de faciliter la phase de restauration qui donnera aux patients ce qu'ils attendent : des dents. N'oubliez pas : « Ce n'est pas le scan, c'est le plan ! ».

## Produits

### MAC DENTAL nouveau distributeur exclusif d'AquaCare en Belgique et au Luxembourg

**ZELLIK – Depuis début 2019, MAC DENTAL est le nouveau distributeur exclusif d'AquaCare en Belgique et au Luxembourg. AquaCare est un concept breveté révolutionnaire pour le nettoyage et les traitements peu invasifs.**

L'air comprimé projeté par l'appareil permet notamment d'éliminer les taches ou la plaque. Ce système d'abrasion à l'air permet d'accéder aux endroits mêmes les plus délicats. L'instrument n'est pas en contact direct avec les structures de la dent et permet de limiter la déperdition tissulaire. Le risque de fractures de stress et d'éclats se trouve ainsi limité. La qualité du collage à la surface de la cavité est pour sa part augmentée. Un simple système de cartouches de couleur permet à l'utilisateur de changer le vecteur de travail à tout moment entre les différents traitements. L'utilisation de NoviMim rend les contrôles de routine et actes dentaires indolores pour vos patients. L'atout majeur d'AquaCare est qu'il ne produit pratiquement pas de poussière par rapport aux autres appareils d'abrasion à l'air.

AquaCare peut être utilisé dans les soins dentaires préventifs, la dentisterie restauratrice, l'endodontologie, l'implantologie, l'orthodontie et la parodontologie.

Pour en savoir plus ou bénéficier d'une démonstration en cabinet, contactez Alex Michils, directeur de MAC DENTAL, via alex@macdental.be ou 0498 51 40 90.

### GC Corporation and GC America (GC) prevail in patent dispute with Ivoclar Vivadent in the U.S.

**International Trade Commission rejected Ivoclar Vivadent's request for exclusion of GC's Initial LiSi Press from U.S. market**

18 December 2018 – GC is happy to announce that the U.S. International Trade Commission (ITC) has ruled in its favour in Inv. No. 337-TA-1050, finding that the importation and sale of GC's Initial LiSi Press lithium disilicate ingots does not violate Section 337 of the Tariff Act of 1930. This significant ruling by the full Commission affirms the result of an earlier decision by the ITC's Chief Administrative Law Judge (ALJ). The ITC decision is now final and legally binding. The parallel patent infringement lawsuit against GC in the U.S. Federal District Court for the Northern District of Illinois has also ended.

In March 2017, only some days before the IDS 2017, the Liechtenstein based company Ivoclar Vivadent AG (Ivoclar) requested an ITC investigation and exclusion order in the USA against GC Corporation and GC America, Inc. for alleged patent infringement. This procedure is a sharp sword to quickly prevent the import of patent infringing products and therefore is sometimes misused for unfounded attacks to ex-

clude competitors' products from the U.S. market. Ivoclar originally based its request on various claims of four different U.S. patents. Even before a full hearing in March, Ivoclar voluntarily withdrew all claims regarding two of those patents.

The Chief ALJ concluded that all remaining outstanding patent claims were either invalid or not infringed by GC and thus, Ivoclar's allegation of a violation of section 337 of the Tariff Act of 1930 was unfounded. Following extensive briefing by the parties, the Commission has upheld the Chief ALJ's determination of no violation. Ivoclar has not appealed against the ITC decision and Ivoclar also withdrew its patent infringement law suit against GC in the U.S. Federal District Court for the Northern District of Illinois as consequence of the clear ITC ruling in favour of GC.

"We consider this ruling to be a complete vindication for GC and its development team," said Mr. Makoto Nakao, Chairman and CEO of GC. "This is good news for dentists and dental labs, and for their patients, who will now continue to have access to GC's high-quality restoration materials."

We have never wavered from our position that these allegations were without merit, and we are deeply gratified that the Commission has agreed. We respect the intellectual property rights of our competitors, as we expect our competitors to respect ours, but we will aggressively defend GC against unfounded allegations of infringement."

The High Density Micronisation (HDM), used for Initial LiSi Press, is a proprietary technology of GC that renders a refined microstructure different from the classic lithium disilicate structure. Due to this technology, the crystals in LiSi Press are smaller and more equally and densely dispersed throughout the entire glass matrix.

In an independent study, Hallmann et al. pointed out that the microstructure has a fundamental effect on the mechanical properties of lithium disilicate glass ceramics<sup>1</sup>. The authors stated that microstructure plays an important role in determining the flexural strength, flexural toughness, elastic modulus and optical properties. In another independent study by Ohashi et al., it was concluded that Initial LiSi Press had better mechanical properties and chemical stability than the other tested materials<sup>2</sup>.

Initial LiSi Press is enormously stable, even after several firing cycles, and has a high flexural strength of 500 MPa. The physical properties of Initial LiSi Press make the restoration highly antagonist-friendly and resistant to abrasion. Its high colour stability and fluorescence also ensure the natural aesthetics of the pressable ceramic material.

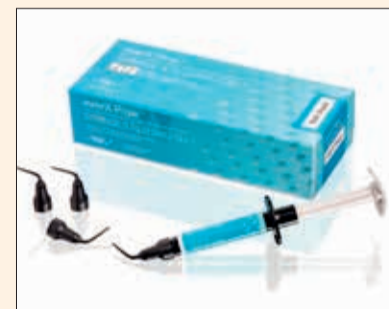The Initial LiSi family will soon be expanded with a new CAD/CAM block, Initial LiSi Block. This block will be based on advanced HDM technology.

More information about Initial LiSi Press can be found at <https://www.gceurope.com/>.

- Hallmann L, Ulmer P and Kern M. Effect of microstructure on the mechanical properties of lithium disilicate glass-ceramics. *J. Mech. Behav. Biomed. Mater.* 82, 355-370 (2018).
- Ohashi K, Kameyama Y, Wada Y, Midono T, Miyake K, Kunzelmann K-H, and Nihei T. Evaluation and comparison of the characteristics of three pressable lithium disilicate glass ceramic materials. *Int. J. Dev. Res.* 07, 16711-16716 (2017).

### Nouveau - everX Flow de GC

#### Composite fluide fibre-renforcé pour substitut dentinaire - Fort



Emballage everX Flow Refill Bulk shade - image GC

#### de l'intérieur

- Le substitut dentinaire le plus résistant pour renforcer les larges restaurations
- Excellente ténacité proche de celle de la dentine, grâce à une grande quantité de fibres de verres courtes fortement liées à la matrice résineuse.
- Renforcement efficace de grandes restaurations postérieures en combinaison avec un composite conventionnel pour la couche d'émail.
- Indiqué pour toutes les restaurations directes, y compris les grandes cavités postérieures, les cavités profondes et les dents traitées en endo.
- Également recommandé pour les reconstitutions de faux moignons.
- Choisissez entre un « Bulk » rapide et une option plus esthétique
  - Teinte cristalline (profondeur de polymérisation de 5.5 mm) optimale pour les cavités postérieures profondes et pour une mise en place rapide.
  - Teinte dentine (profondeur de polymérisation de 2.0 mm) optimale pour la reconstitution de faux moignons et pour des résultats plus esthétiques.
- Combine thixotropie optimale et ergonomie
  - Adaptation facile à chaque préparation.
  - Fluidité contrôlée pour une mise en place facilitée sans écoulement en maxillaire.
  - Seringue ergonomique.

Veuillez-vous reporter au tableau ci-dessous pour connaître le code et le prix des articles. Prix en Euros – Hors TVA

- Code article WEP : 012898  
Description : everX Flow Seringue 2ml (3.7g) Teinte Bulk + 20 x Dispensing Tip III Plastic + bouchon protecteur / Prix : € 59,-
- Code article WEP : 012899  
Description : everX Flow Seringue 2ml (3.7g) Teinte dentine + 20 x Dispensing Tip III Plastic + bouchon protecteur / Prix : € 59,-

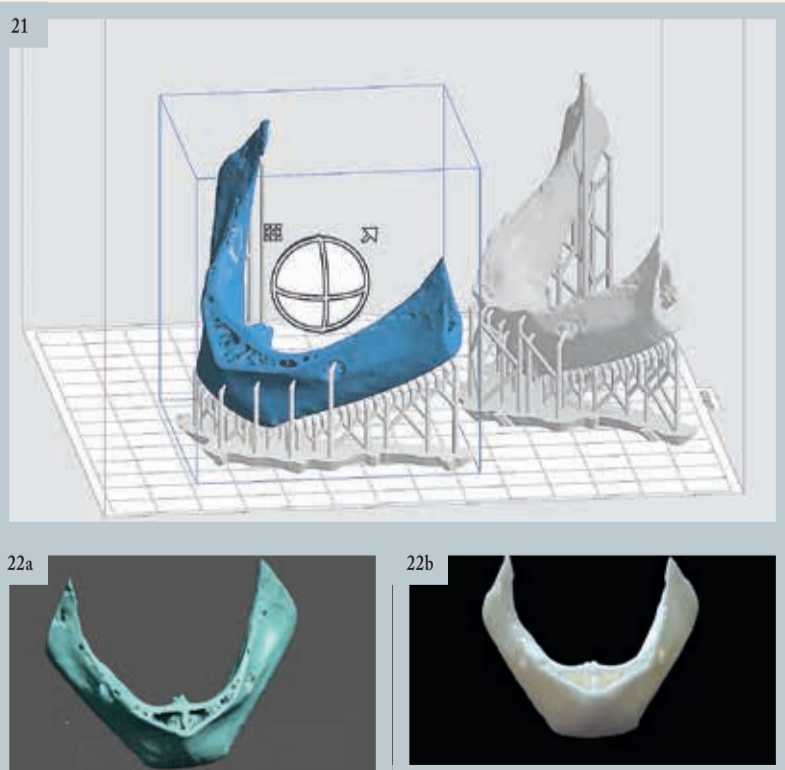


Fig. 21 : Le logiciel PreForm concevant les supports qui permettront de fabriquer deux modèles distincts de la mandibule. | Figs. 22a et b : Le modèle de surface virtuel (a), et l'impression 3D réelle du modèle (b).